

# Bolesti zad

Rozkydal, Z.

Chaloupka, R.

Liskai, J.

# Bolesti zad

- I. vertebrogenní (páteř a struktury v ní uložené)
- II. viscerální (přenesené z jiných orgánů do páteře)

# I. vertebrogenní

Bolesti v kříži (lumbosakrální páteře)

Bolesti hrudní páteře

Bolesti krční páteře

# Bolesti v kříži

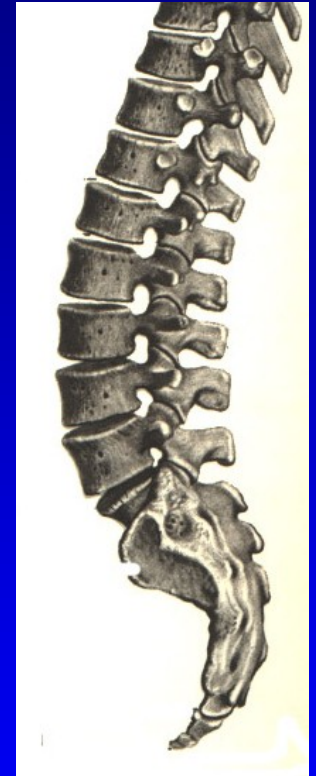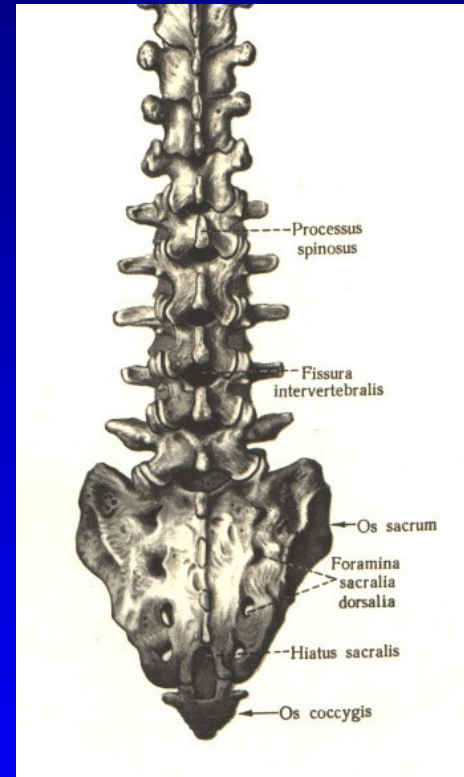
Lumbago

Lumbalgia

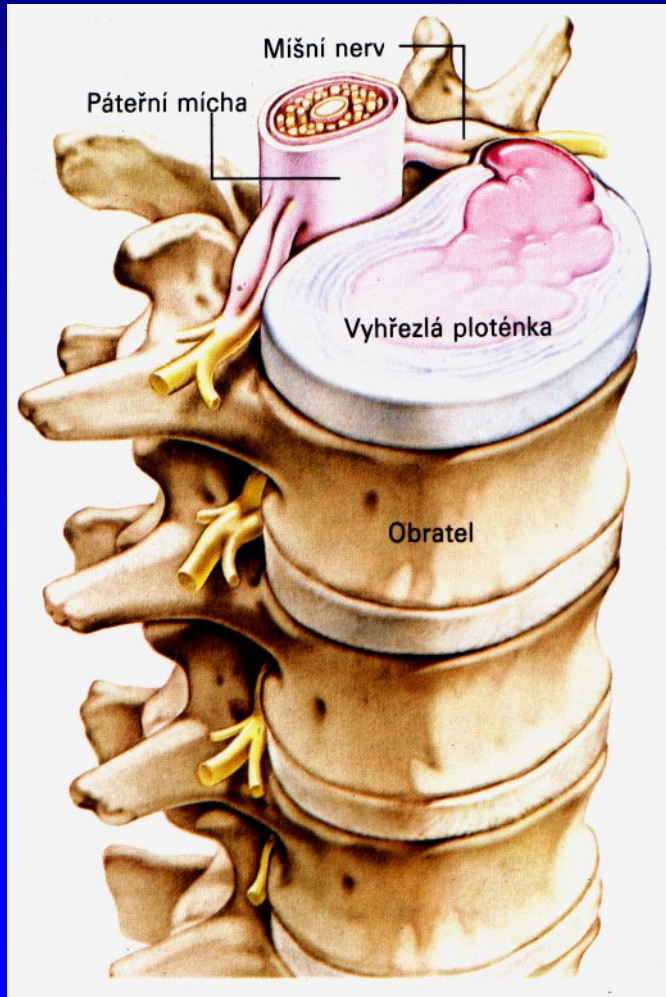
Lumboischiadický syndrom

Bolesti SI kloub

Coccygodynia



# Anatomie



Segment páteře  
- dva sousední obratle + ploténka

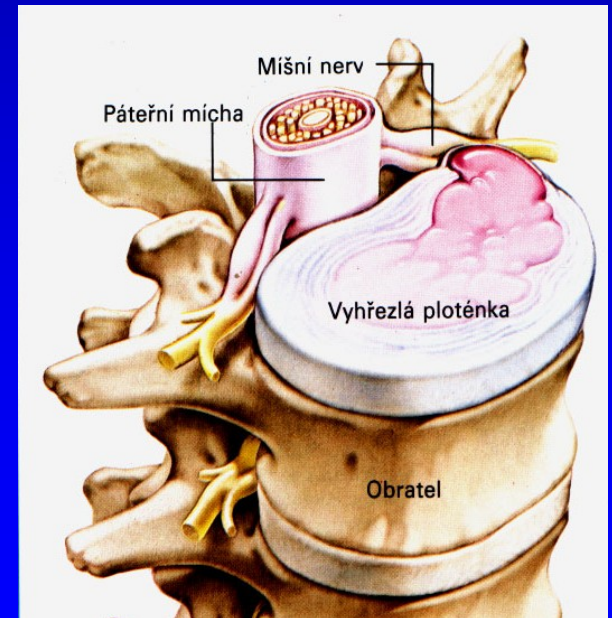
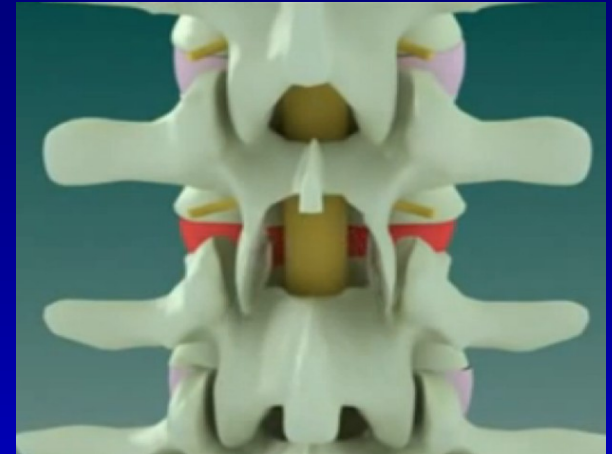
# Lumbago (ústřel)

## Příčiny:

- uskřinutí meniskoidů  
(synoviálních výchlípek kl. pouzder)
- subluxace v intervertebrálním kloubu
- lehká protruze ploténky

Akutní bolest, svalový spasmus

Léčba: klid, teplo,  
analgetika, myorelaxantia



# Lumbalgia

Chronické nebo opakované potíže

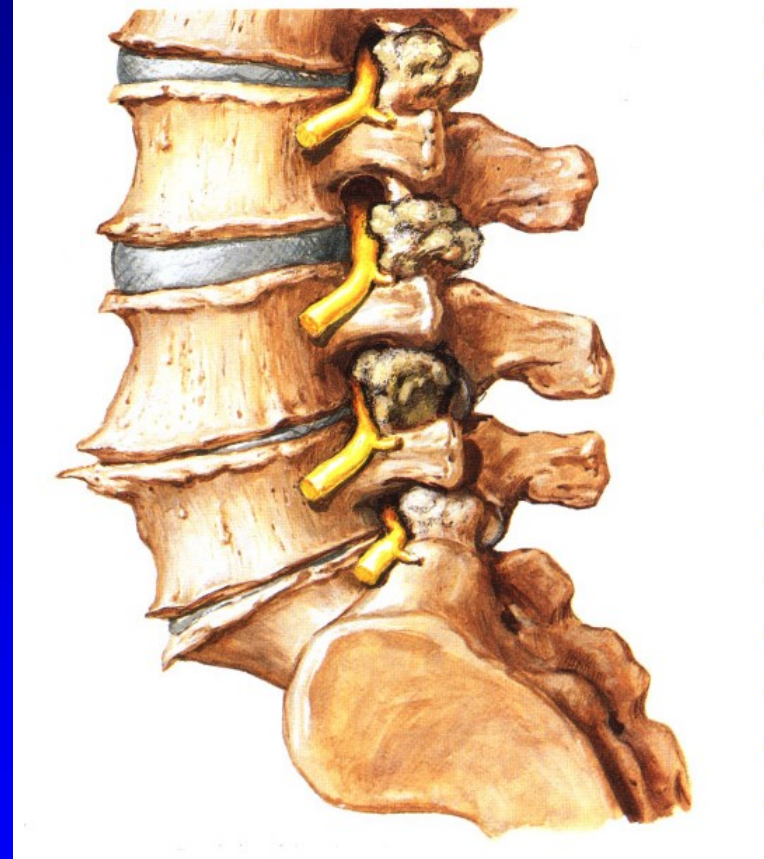
Osteochondrosis disci

Spondylosis deformans

Spondylarthrosis deformans

Baastrup syndrom

m. Forrestier



# Osteochondrosis disci

Degenerace disku

Snížení jeho výšky

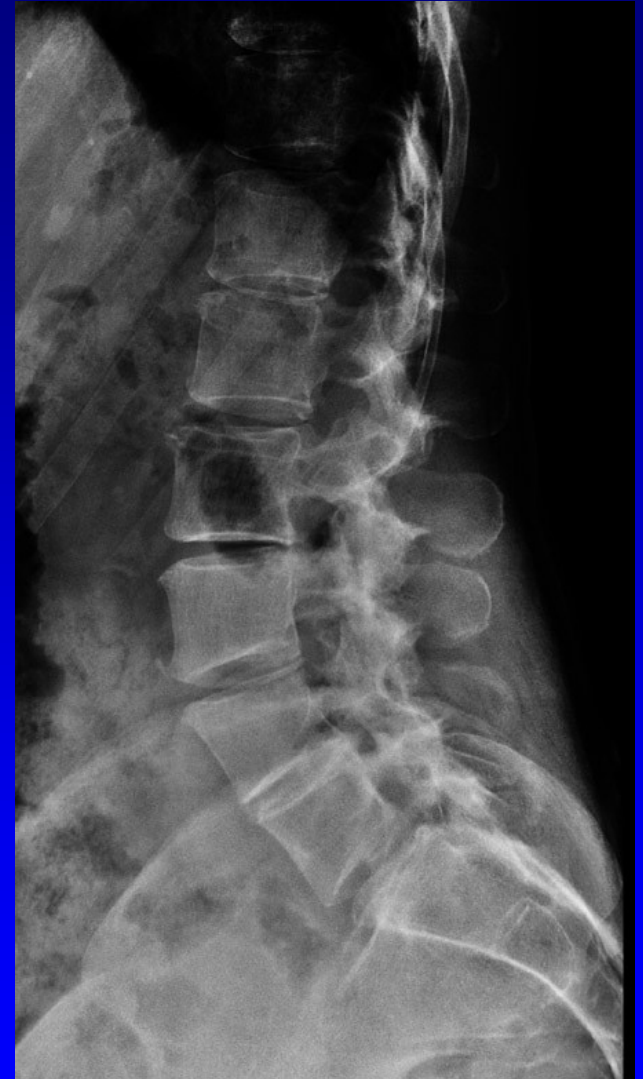
Sklerosa přilehlých ploch

Nerovnosti kontur

Th.- klid, NSA

fysik th

cvičení, posílení svalového korzetu



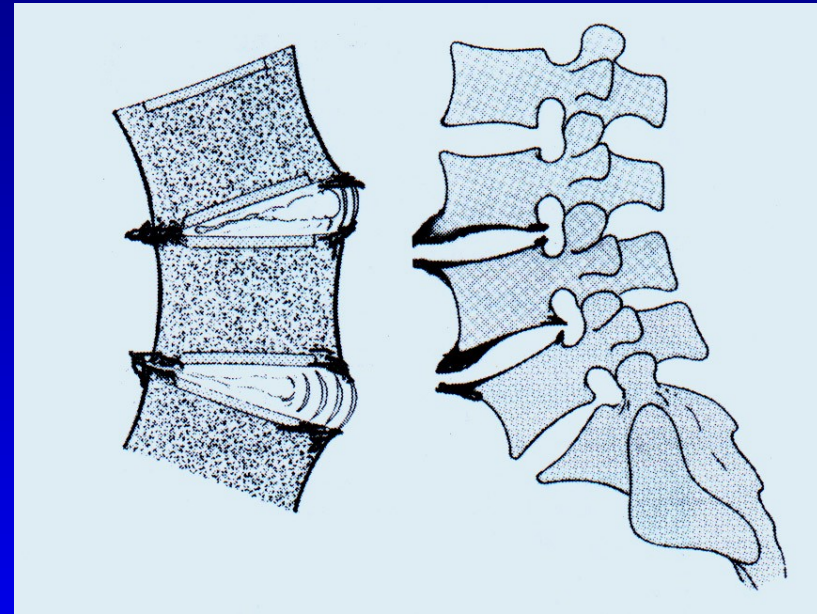


# Spondylosis deformans

Degenerativní proces meziobratlového prostoru

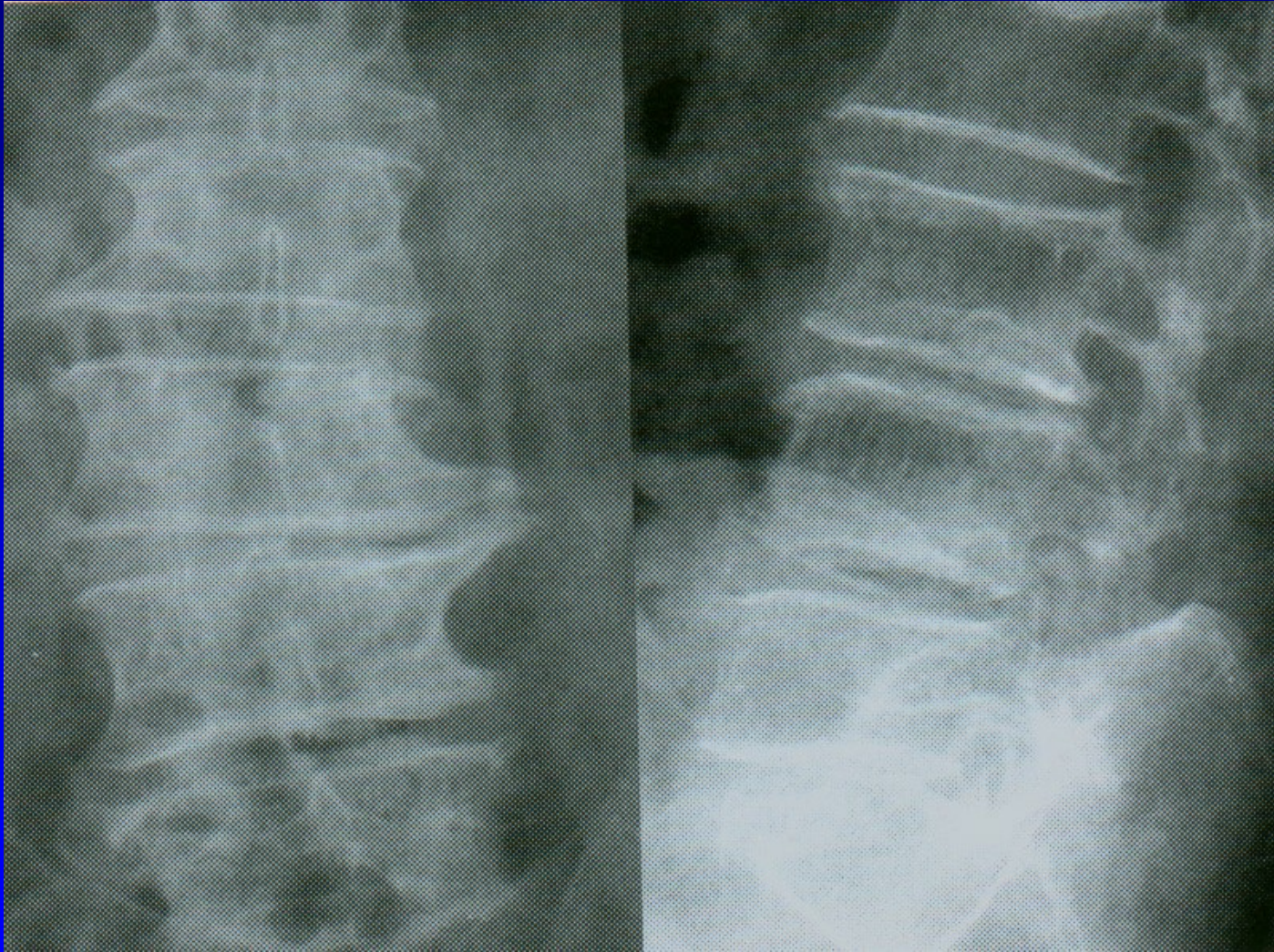
RTG:  
osteofyty, přemostující osteofyty,  
zúžení výšky, instabilita.

Th.- klid,  
NSA, fysik th,  
cvičení, posílení svalového korzetu  
u instability- spondylodéza



Obr. 2

# Spondylosis deformans



Obr. 3

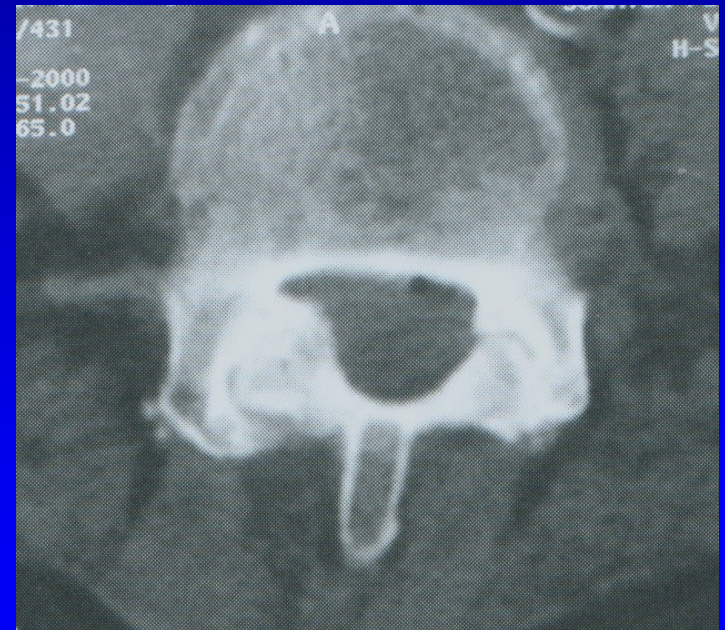
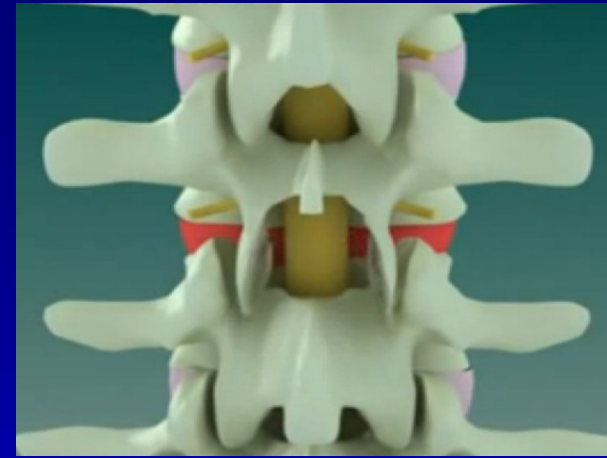
# Spondylarthrosis deformans

Artróza meziobratlových kloubů

RTG: osteofyty, zúžení.

Klinicky - bolesti zad  
omezení pohybu

Th: klid, fysik th, NSA,  
chondroprotektiva,  
analgezie, rehabilitace.



# Baastrup syndrom

Bolestivý kontakt mezi  
proc. spinosi bederních obratlů

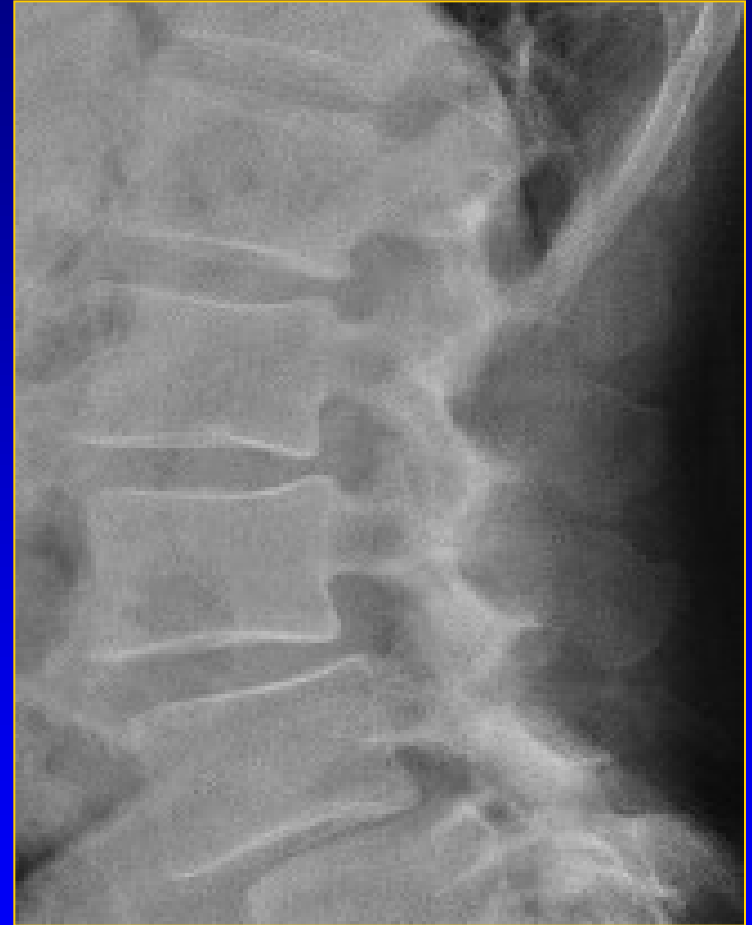Bolest , omezení pohybu

Léčba:

Fyzikální terapie

Analgetika

NSA

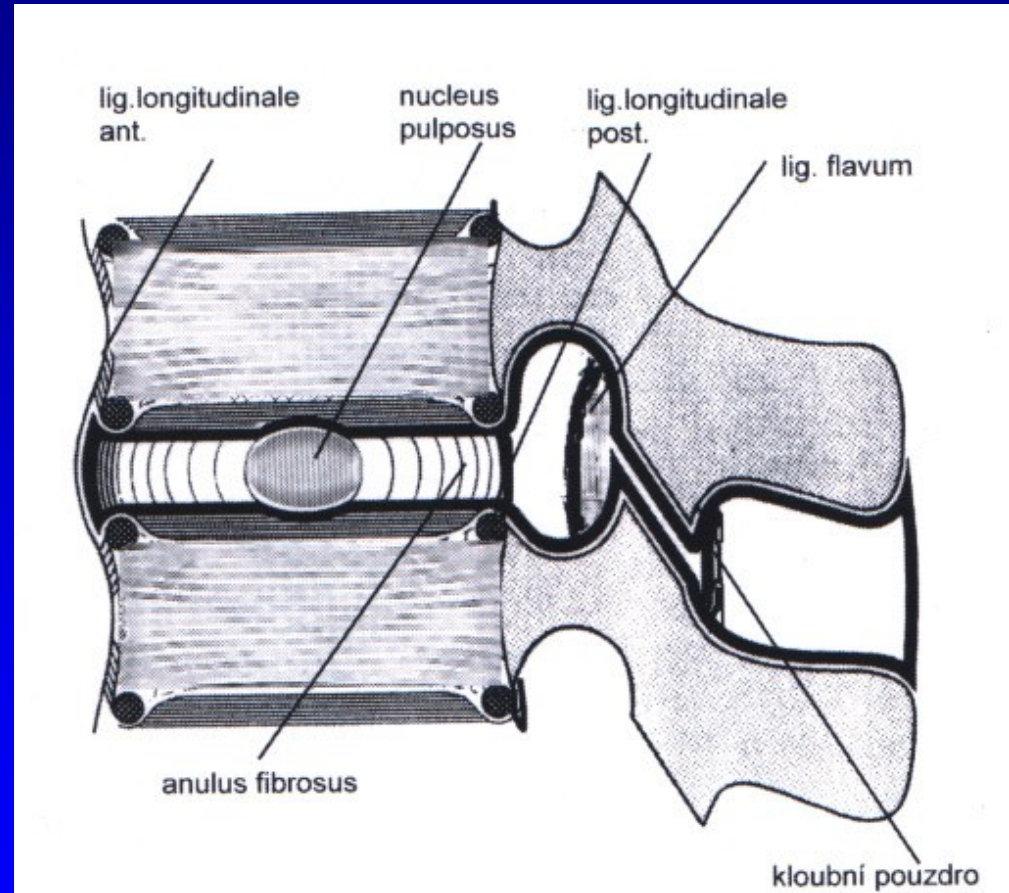


# Lumboischiadický syndrom

- Bolest v lumbosakrální oblasti  
a porucha funkce lumbální páteře  
s bolestí vyzařující do dolní končetiny  
v distribuci kořenů L5-S2 (lumboischiadický sy)  
v distribuci kořenů L2-4 (lumbofemorální sy)

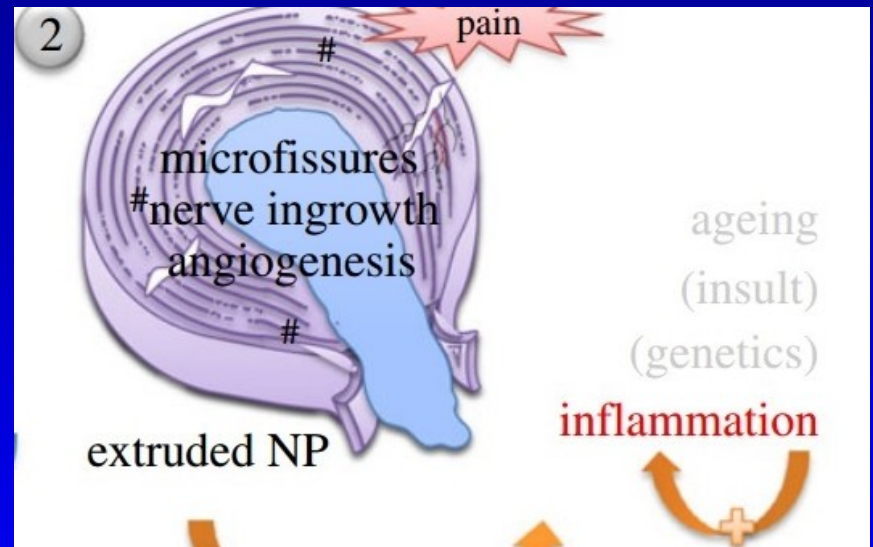
# Meziobratlová ploténka

Horní krycí plocha  
Nucleus pulposus  
Anulus fibrosus  
Dolní krycí plocha

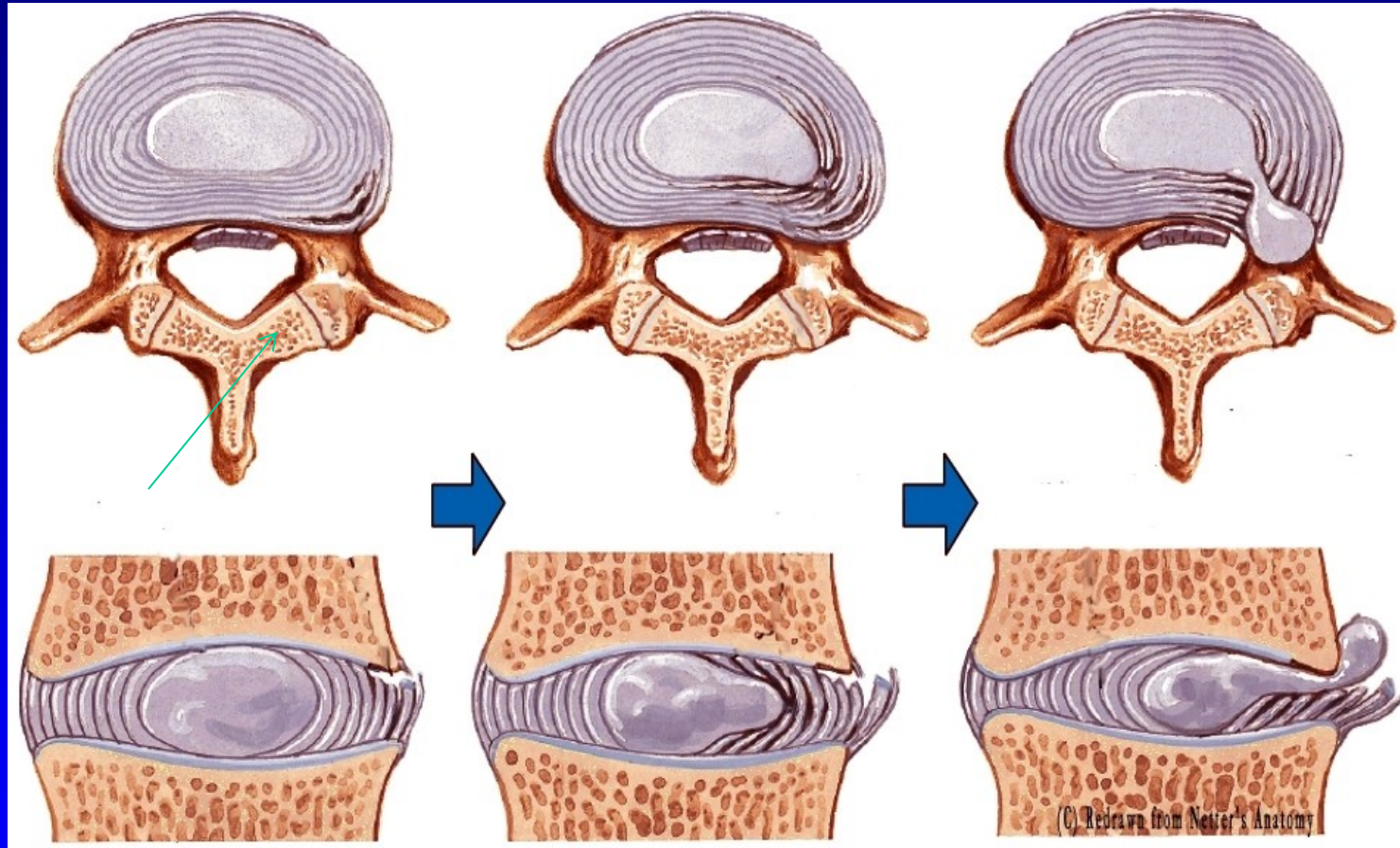


# Patofyziologie

- Degenerace disku
- s následnou protruzí až extruzí
- Snížení napětí v nucleus pulposus
- Mikroruptury v anulus fibrosus
- Vyklenutí nucleus pulposus
- Protržení anulus fibrosus
- Protržení lig. long. posterius
- Průnik obsahu do kanálu



# Makroskopicky



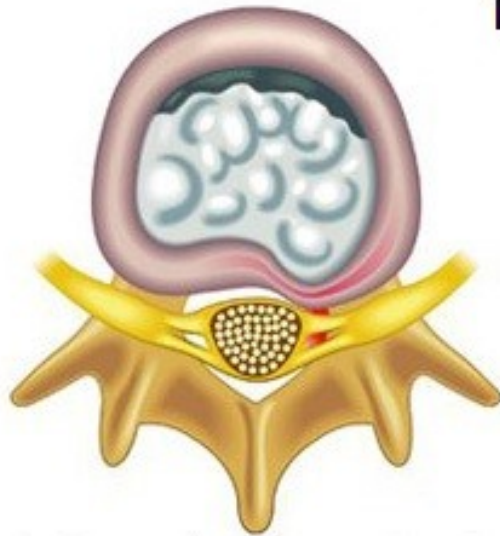Radiální trhliny

Ruptura AF

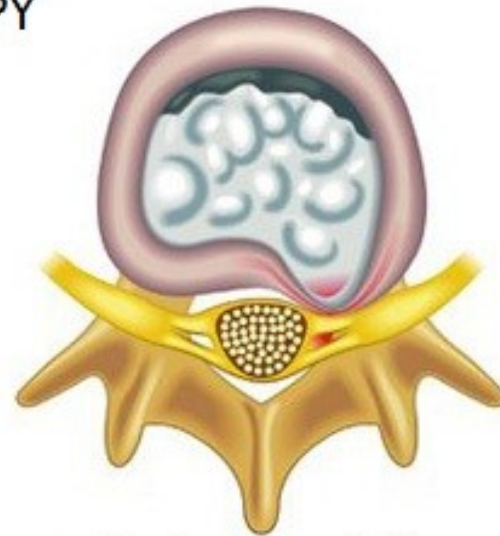Znížení disku, herniace NP



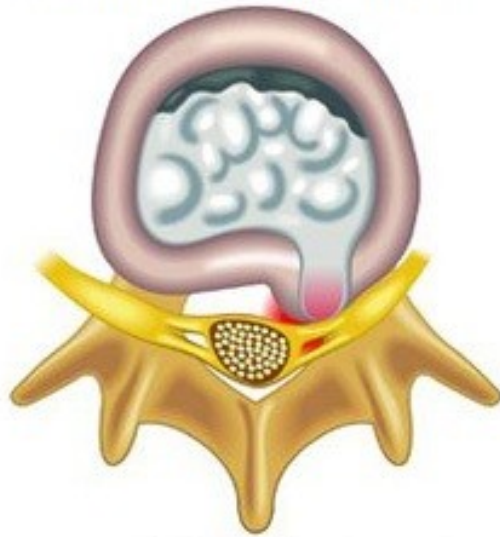TYPY



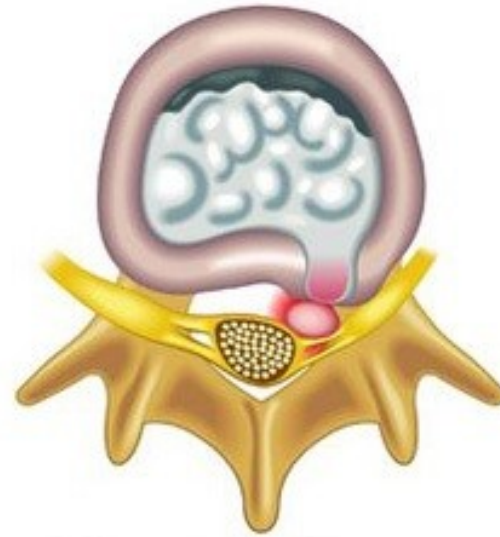Bulging - vyklenutí



Protruze



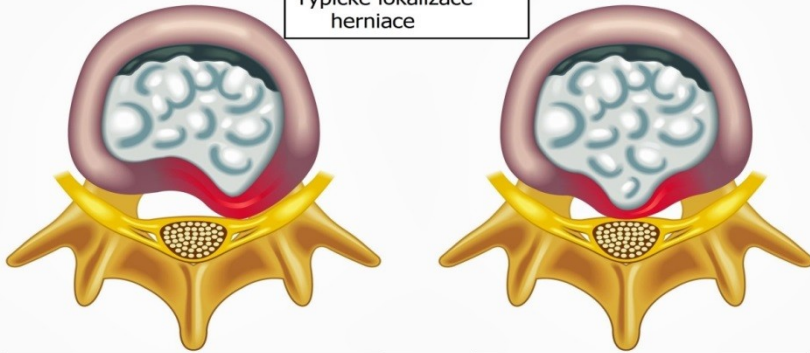
Extruze



Volný fragment

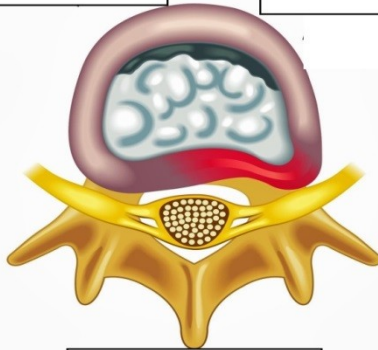
# Lokalizace

Typické lokalizace  
herniace

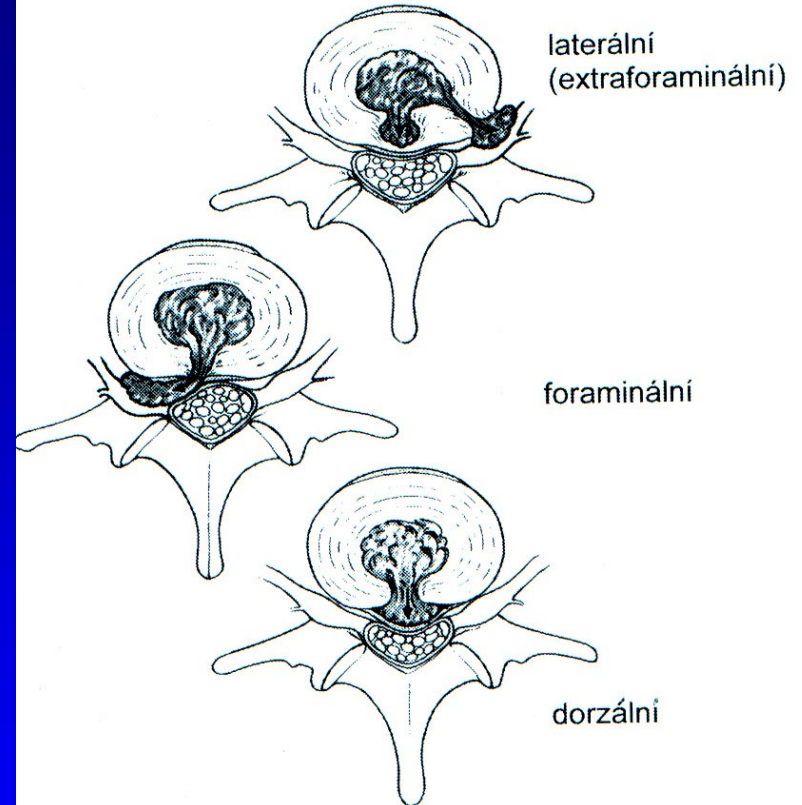


POSTEROLATERÁLNÍ

CENTRÁLNÍ



FORAMINÁLNÍ



laterální  
(extraforaminální)

foraminální

dorzální

Hernia disci mediální, paramediální, laterální, foraminální

# Výskyt

- 30-50 let
- Silná hereditární predispozice v mladším věku
- nejčastěji segment L5-S1
- 2-3% populace má radikulární symptomatologii
- 70 -85 % bolesti bederní páteře minimálně 1 x za život

# Klinické příznaky

Náhlá bolest

Antalgický úklon trupu (od postižené strany)

PV spasmy, stoj na nebolestivé končetině

Napětí svalů, antalgické držení páteře

Ztuhlost v oblasti páteře, omezené rozvíjení

Iritačně zániková symptomatologie – sensitivní a motorická

Kořenové příznaky - porušení motoriky, citivosti  
v distribuci kořenů L3,L4,L5,S1.

Syndrom kaudy

Lassegue manévr

# Symptomy S1

- **Bolest** - po zadní straně stehna a lýtka do paty.
- **Reflexy**- Achillovy šlachy a medioplantární je oslaben, stejně jako plantární flexory nohy prstů.
- Nezvládá postavit se na špičku.
- Laségue pozitivní.

# Symptomy L5

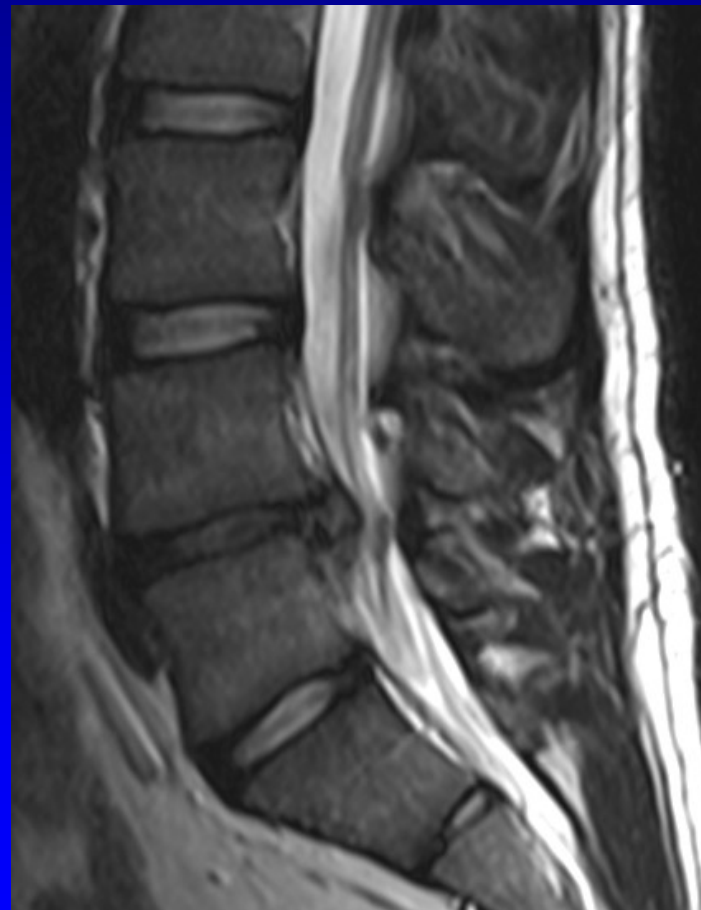
- **Bolest** - lampasovitého charakteru – na zevní straně stehna, stáčí se na přední stranu bérce a nárt až k palci.
- Oslabena dorsální flexe prstů (zvláště palce a akra končetiny), pacient zakopává
- nezvládá se postavit na patu
- Laségue pozitivní.

# Symptomy L4

- **Bolest** -přední strana stehna a vnitřní ploše bérce k vnitřnímu kotníku.
- **Reflexy** – Patelární snížen, oslabena extenze v koleni a flexe v kyčli (oslabení musculus quadriceps femoris).
- Pozitivní je zadní napínací test (**obrácený Laségue**).

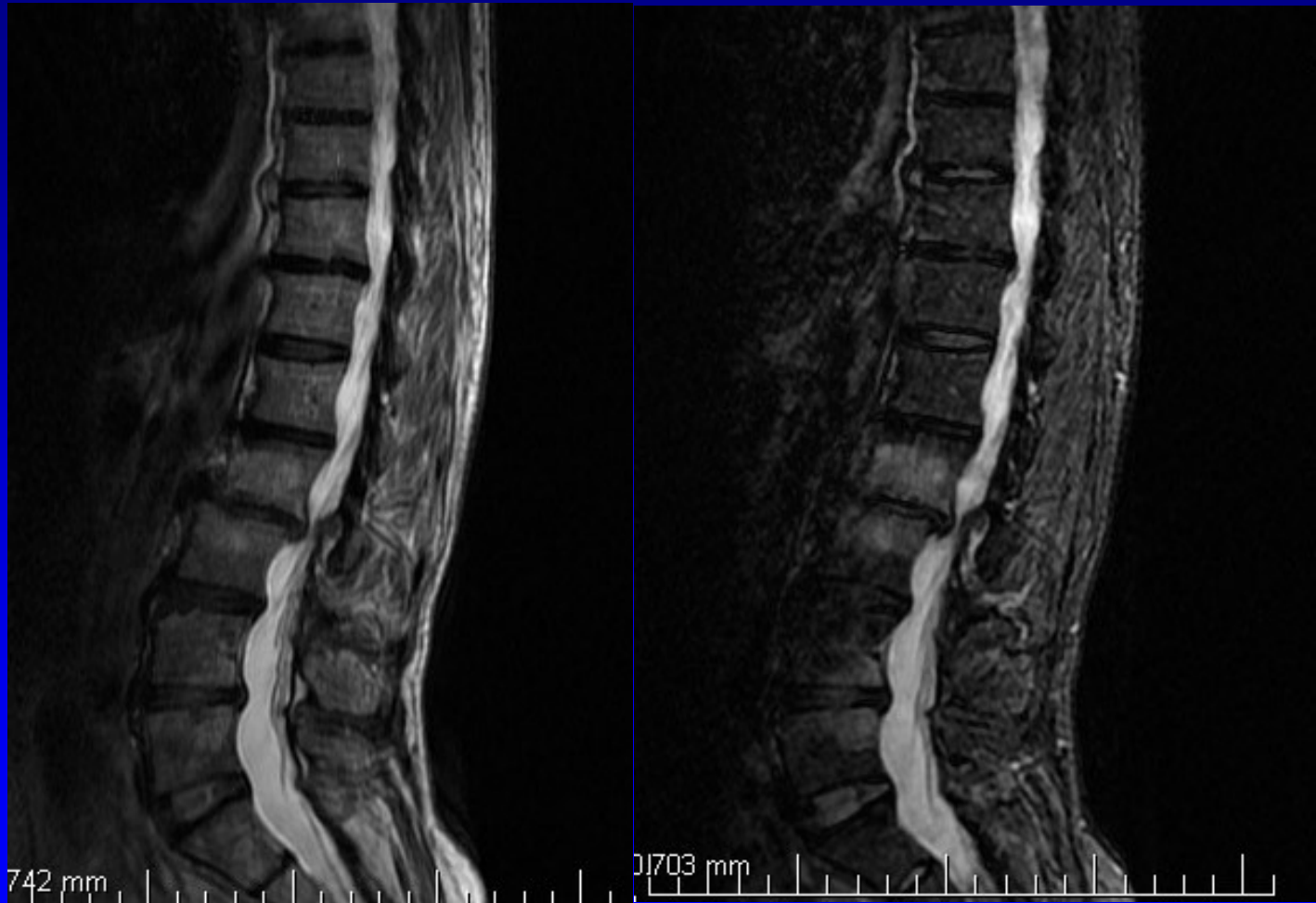# Zobrazovací metody

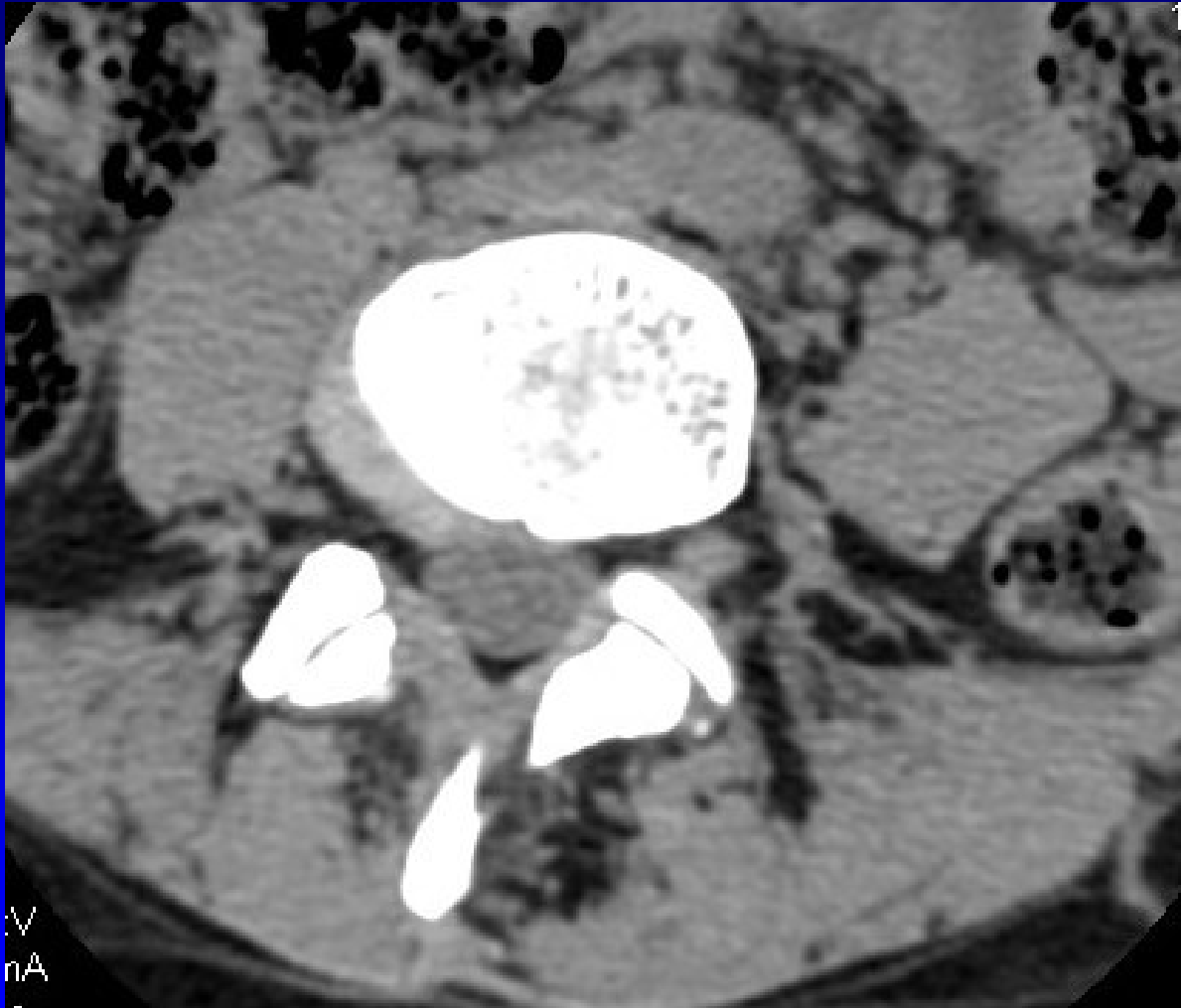
- RTG – nedostatečné
- MRI – metoda volby
- CT myelografie





# Hernia disci





Hernie disku

# Terapie- konzervativní

NSAID, myorelaxantia, analgetika

Klid na lůžku,

Periradikulární terapie (kortikoid, morfin, marcain)

Infuse mesokainu

RHB

Efekt- 80-90 %

# Terapie chirurgická

Indikace:

- syndrom caudy equiny
- motorická radikulární léze nereagující na konzervativní léčbu

**Operovat do 6 týdnů**

- Protruze není indikace !

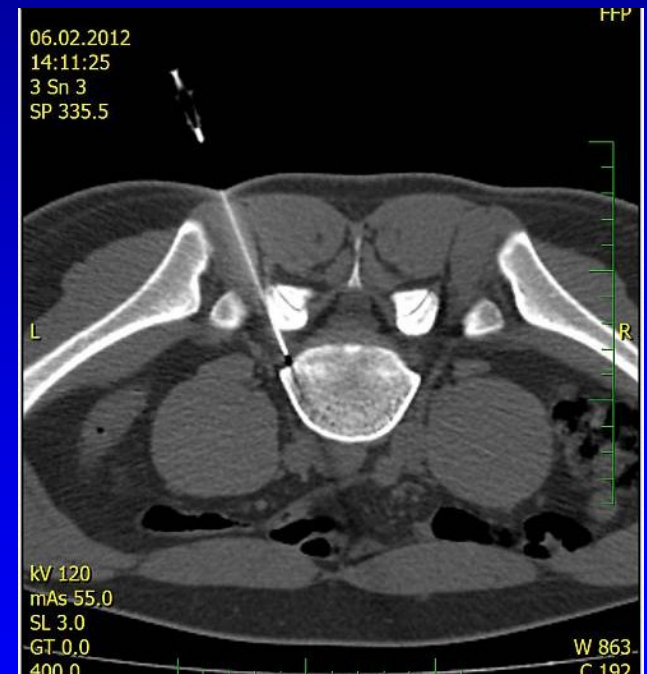
# Terapie chirurgická

- Hemilaminectomie, dekomprese nerv. kořene
- Mikrodiskektomie dle Caspara – miniincize 1,5 cm
- Perkutátní diskektomie – vakuový extraktor pod RTG zosilovačem, odsátí střední části disku
- ASK diskektomie

# Terapie

## Minimálně invazivní metody (bulging)

- enzymatická chemonukleolýza chymopapainem
- perkutánní laserová dekomprese disku
- intradiskální elektrotermální terapie
- radiofrekvenční ablace
- ozónterapie



# Komplikace op. hernie disku

- Peroperační poranění durálního vaku, kořenů
- Operace jiného disku, na opačné straně
- Ponechání části sekvestru
- Akutní infekce
- Spondylodiscitis
- Recidiva
- Pooperační instabilita

# Následky

- 14 - 20% recidiva obtíží po roce
- S počtem revizí stoupá počet recidiv
  - 1. revize 40 %
  - 2. revize -60 %)
  - Failed back surgery syndrom
- Recidivu obtíží řešit spondylodézou  
(70-80% dobré výsledky)



# Chronický algický vertebrogenní syndrom

Soubor potíží s bolestmi zad, omezeným pohybem, antalgické držení, reflexní skolióza, úponové bolesti.

Vyvolávající moment- jednorázové nebo opakované fyzické přetížení, prochlazení, virózy.  
Psychologické vlivy.

Podkladem je většinou- spondylóza, osteochondróza disku, spondylartróza

Th: analgetika, myorelaxantia, NSA, fyzioterapie, fyzikální léčba, posílení svalového korzetu, mobilizační techniky.

# Failed back surgery syndrom

Selhání operační léčby, recidiva bolestí L páteře

Původ: epidurální fibróza, infekce

arachnoiditis, paklouby

instabilita segmentu

spondylartróza- zúžení for. intervertebrale

stenóza spinálního kanálu

psychologické vlivy

Th- konzervativně,

Op: dekomprese, stabilizace, instrumentace

# Spondylolysis

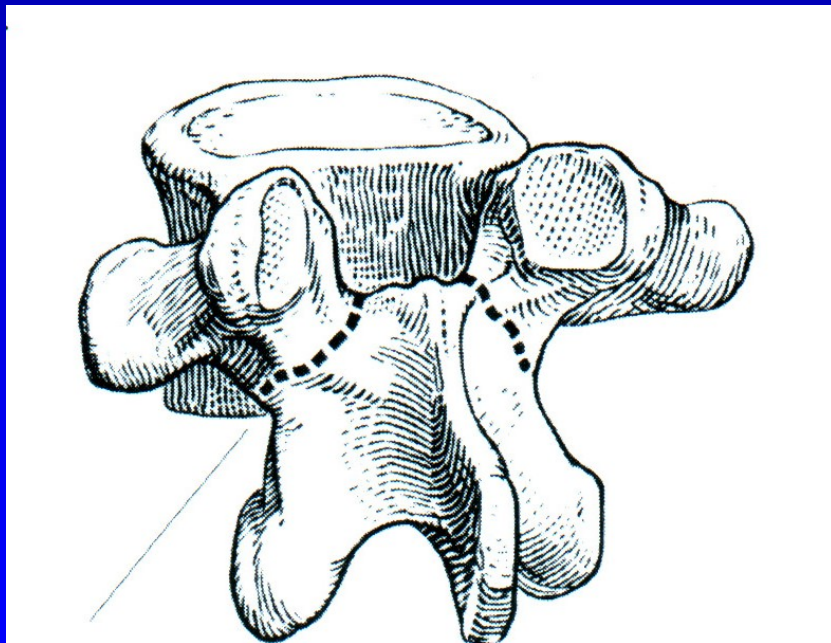
Přerušení oblouku v pars interarticularis- vazivo.

Symptomy- žádné, bolesti po námaze.

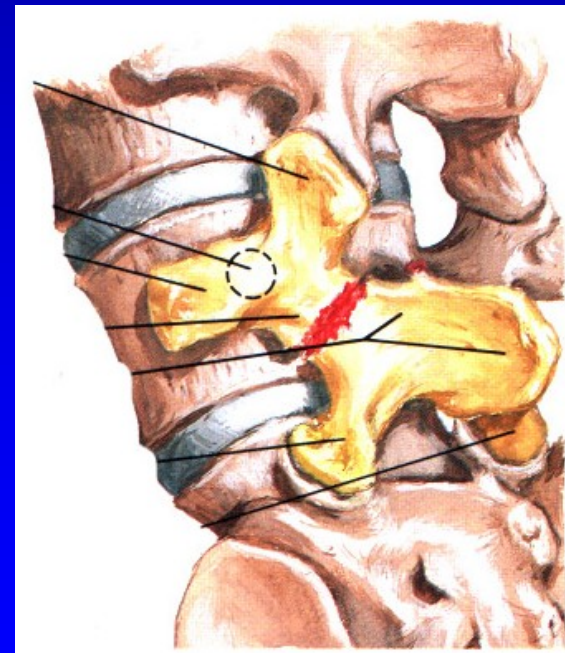
Th- žádná, konzervativní

reparace istmu

posterolaterální fúze s instrumentací



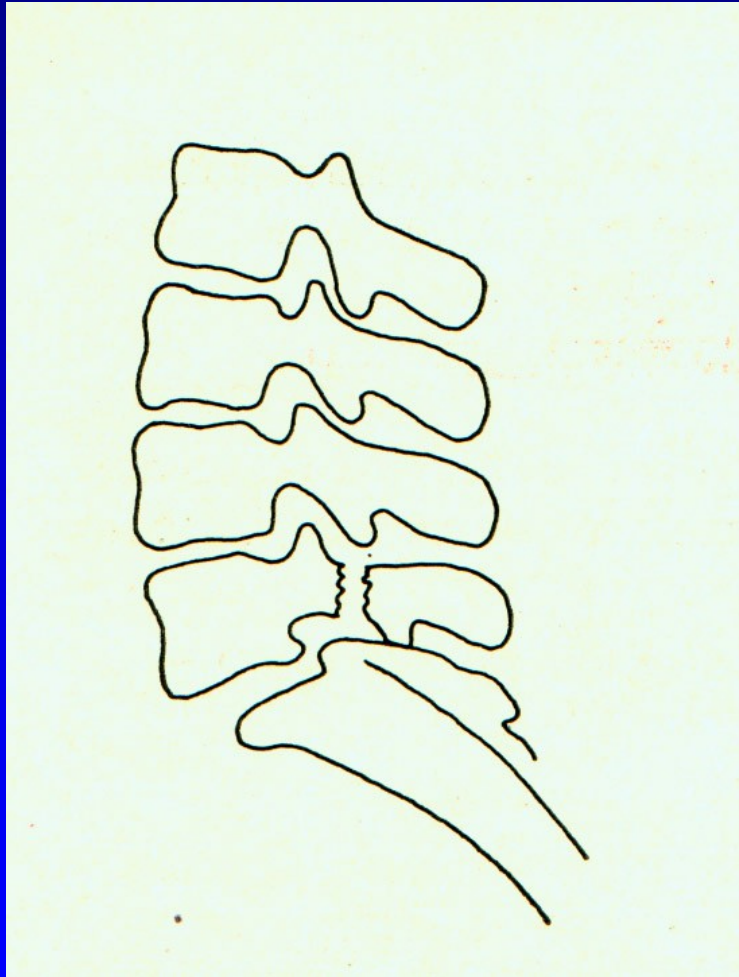
Obr.13



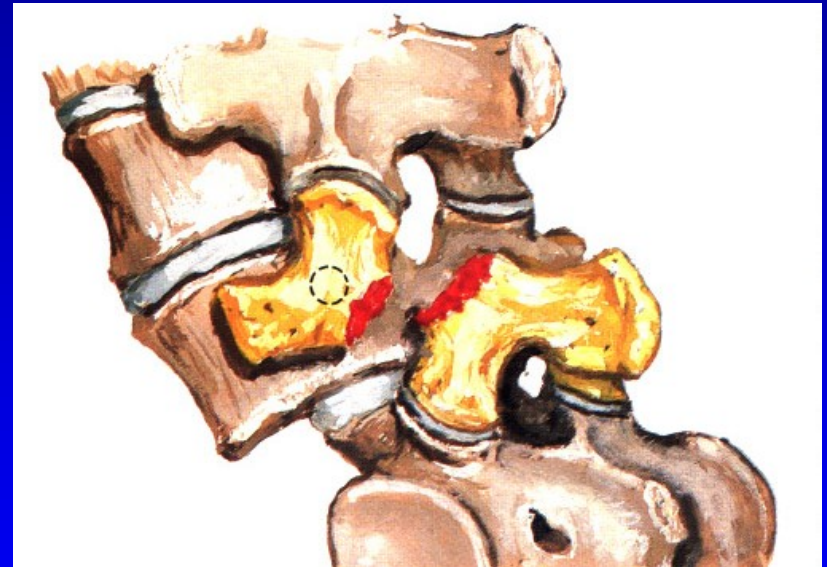
Obr. 14

# Spondylolisthesis

posun, skluz (olisthesis) obratlového těla dopředu



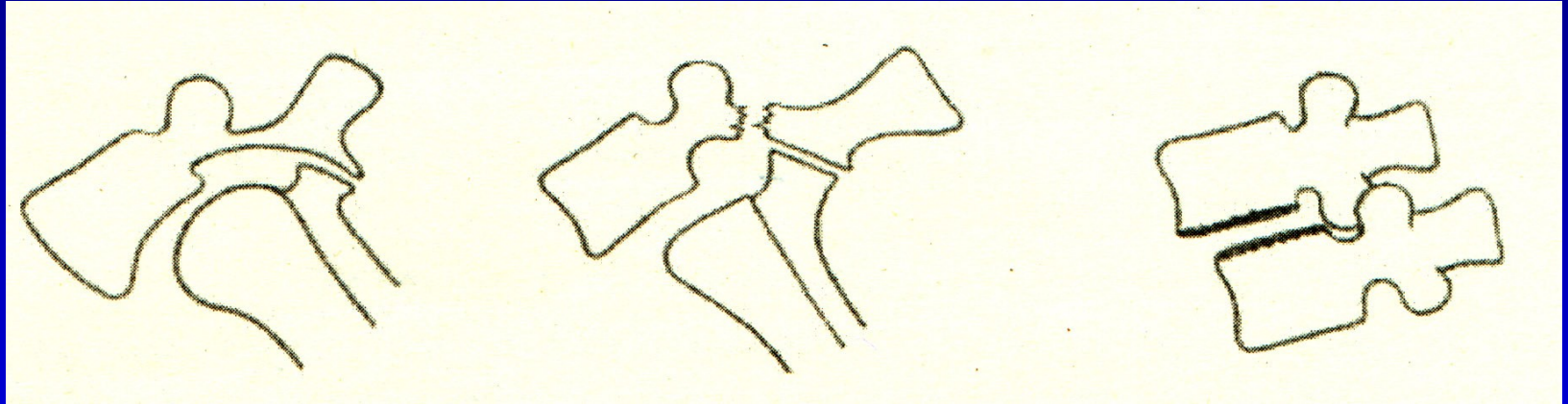
Obr. 15



Obr. 16

# Spondylolisthesis

posun, skluz (olisthesis) obratlového těla dopředu



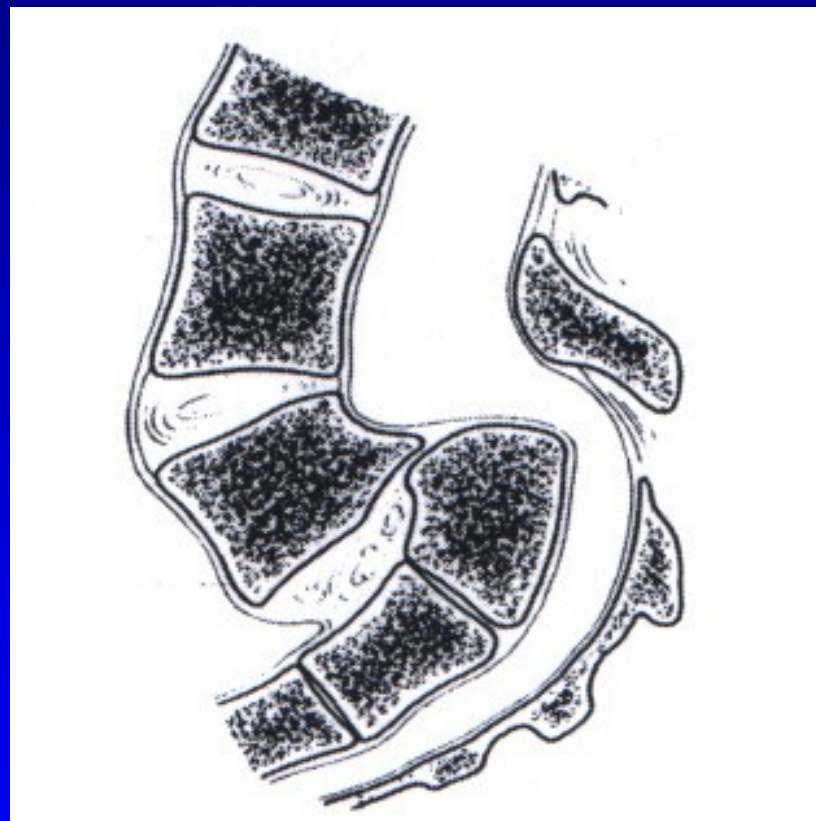
Obr. 17 1. dysplastická

2. isthmická

3. degenerativní

# Stupně spondylolisthýzy

- I. do 25 %
- II. do 50%
- III. do 75 %
- IV. do 100 %
- V. spondyloptosis



Obr. 18 Spondyloptosis

# Spondylolisthesis

Náhodný nález

Bolesti v zádech

Kořenové příznaky

Svalová kontraktura

Příznak prkna

Th: rehabilitace, analgetika, pás

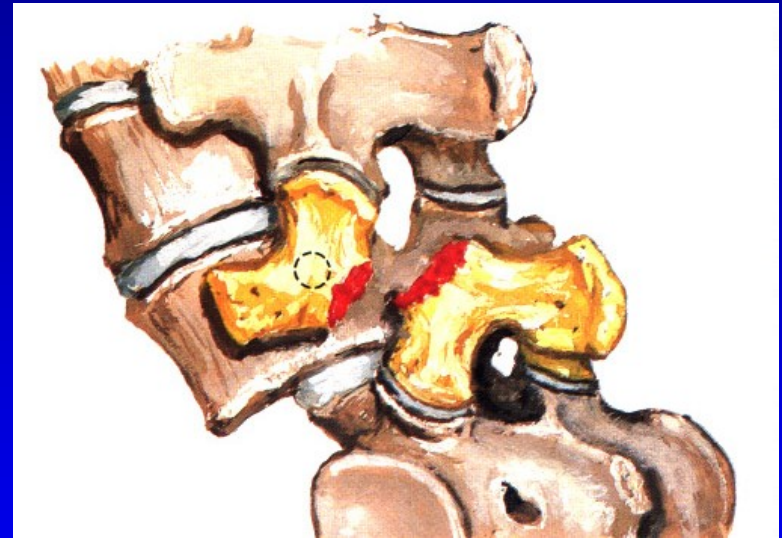
Op: dekomprese, repozice skluzu  
fúze 360 st.- posterolaterální  
fúze + přední intersomatická fúze

PLIF, dekomprese, instrumentace

Částečná - úplná repozice zad. instrum.

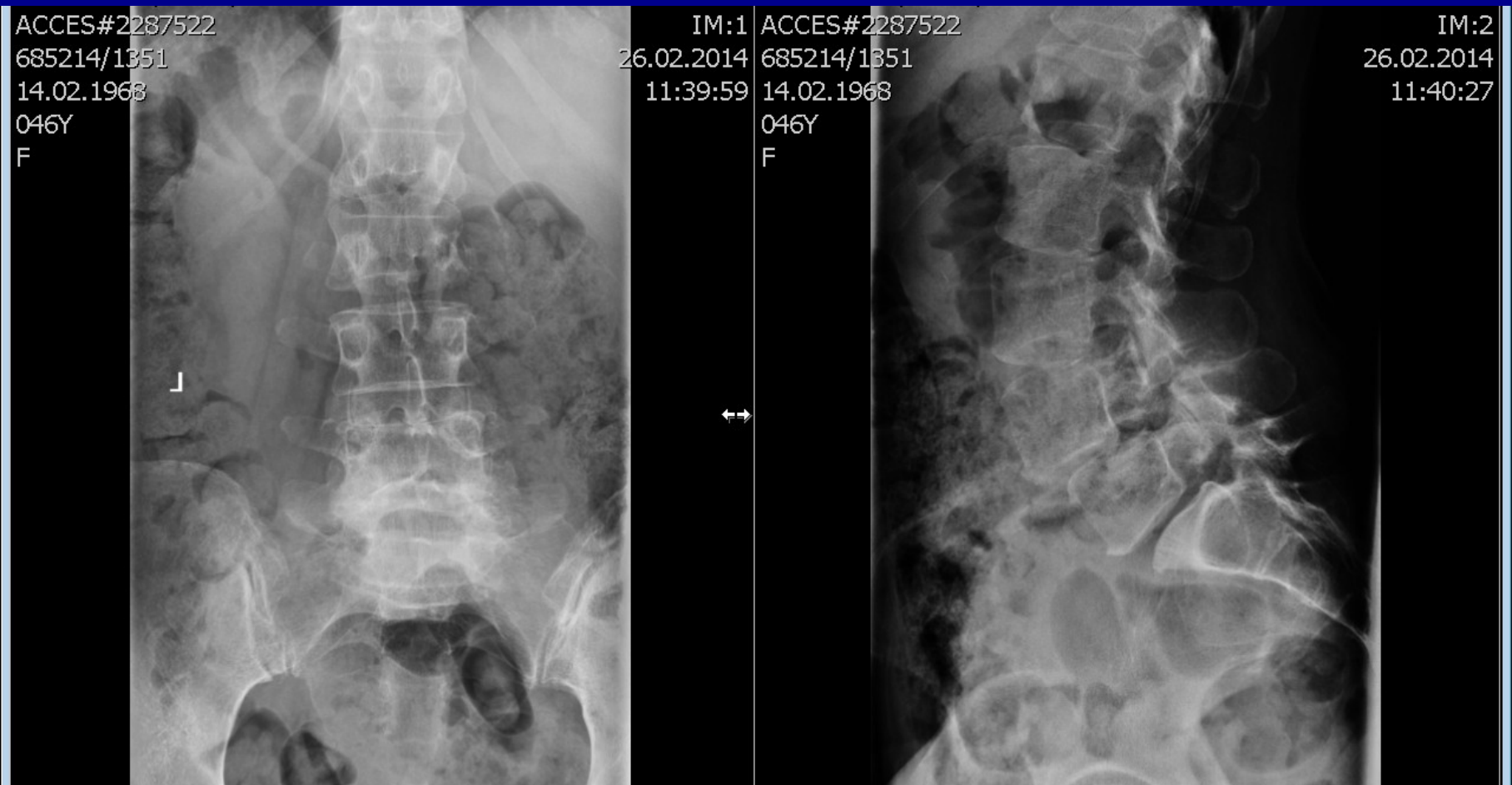360° fúze: PLIF - TLIF, ALIF

Spondyloptóza: exstirpace obratle  
+ spondylodéza



Obr. 19

# Spondylolisthesis





# Funkční snímky

Text   HORAKOVA,HANA   685214/1351   26.2.2014 11:39:04   2287522

SE:2558   IM:3   26.02.2014   11:41:42

SE:2558   IM:4   26.02.2014   11:42:09

F

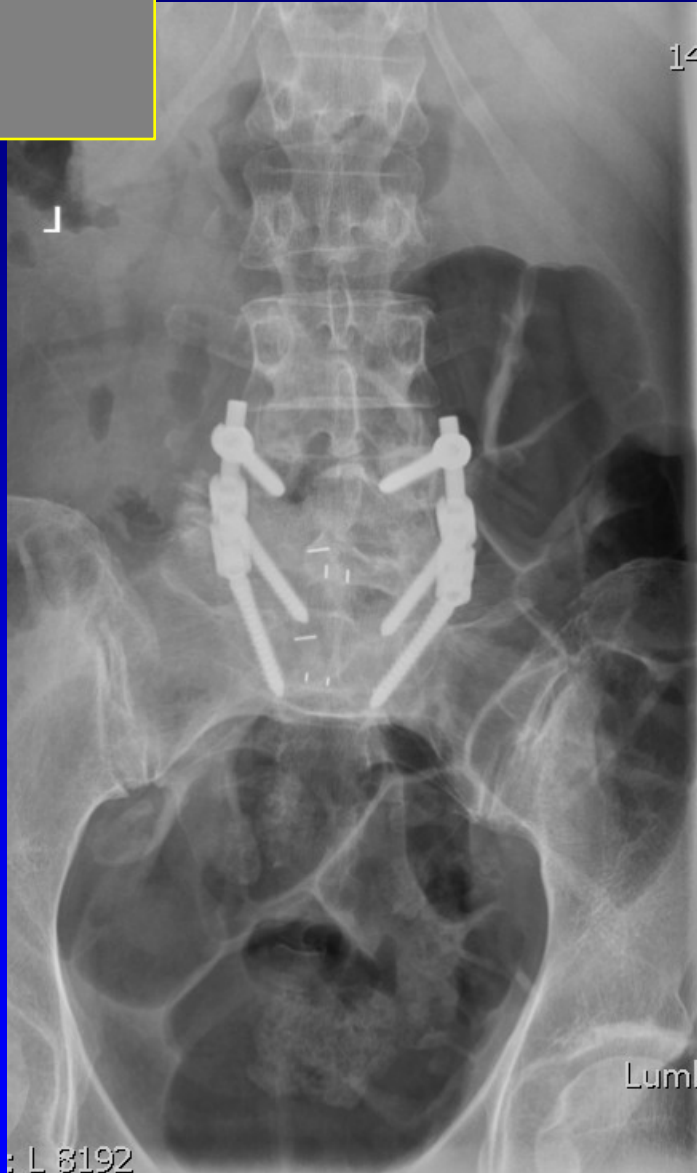F

FN Brno   Lumbar-spine   L,L - funkční sn. dynamicke,L-uklony do stran,  
W 16383 : L 8192

FN Brno   Lumbar-spine   L,L - funkční sn. dynamicke,L-uklony do stran,  
W 16383 : L 8192

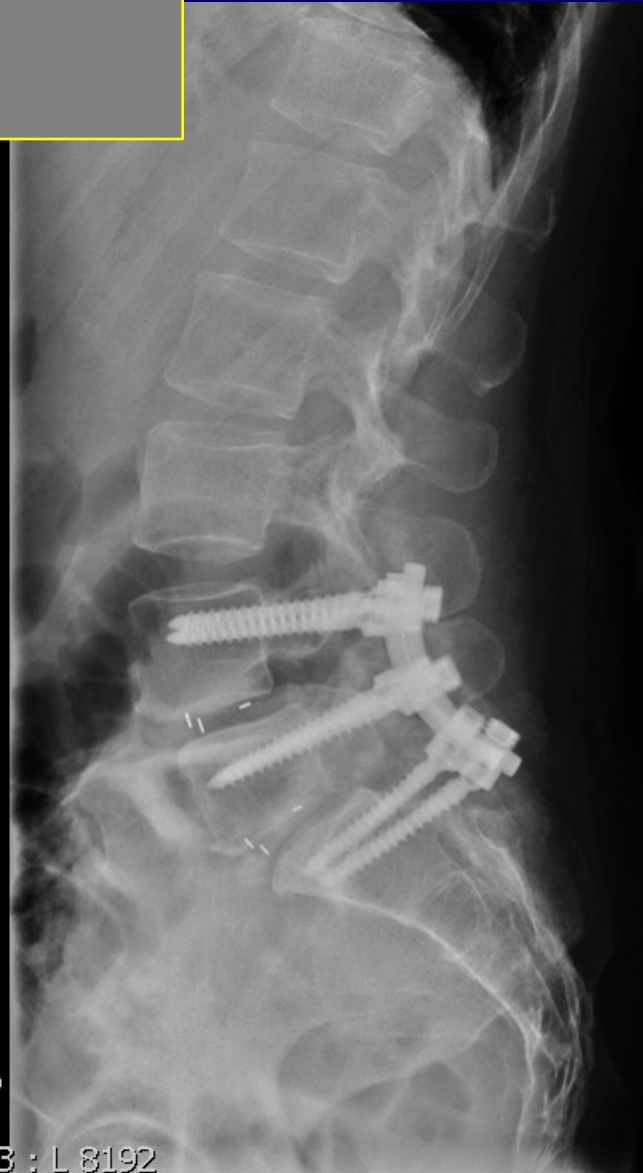MALIKOVA,SVATAVA,   BRABCOVA,MARIE,   FIALOVA,LUDMILA,,   HUDECKOVA,JAROSLAVA,   HORAKOVA,HANA,   CS1013RX07   0.4   Lumbar-spine  
DICOM S: 2558 I: 3   S: 1/1 Pg: 2/2 I: 3/4

CS   14:23   18.5.2014



: L 8192

IM:1 A  
14.05.2014 6  
08:58:12 1  
046Y  
F

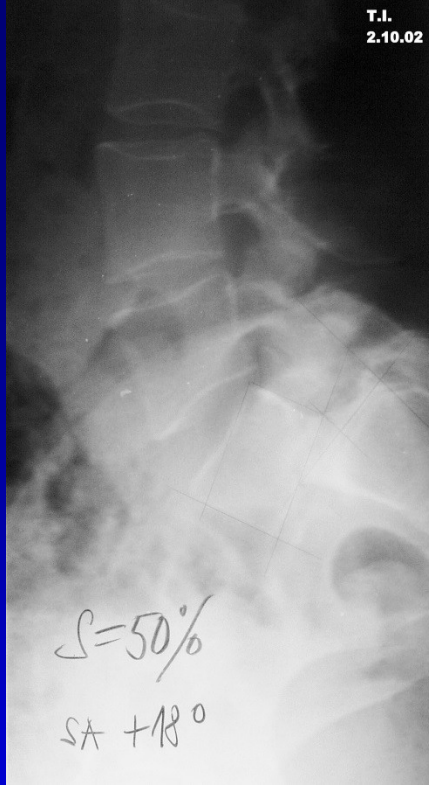

Lumbar-spine FN Brno

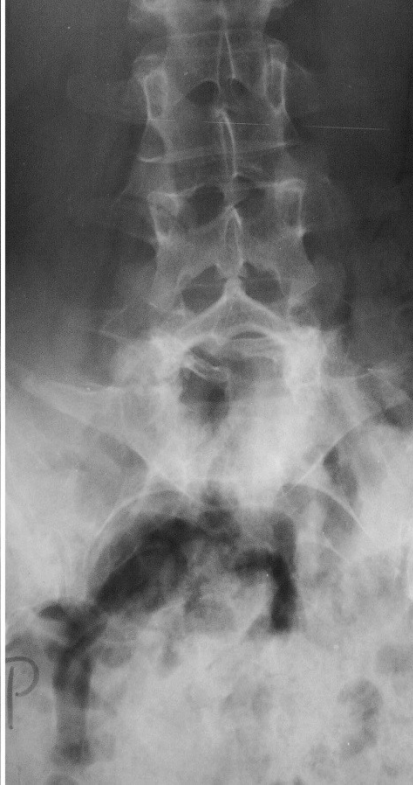L,,,

W 16383 : L 8192

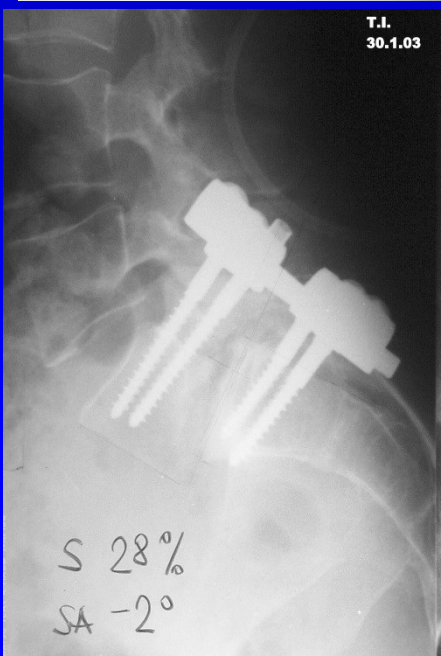
T.I.  
2.10.02



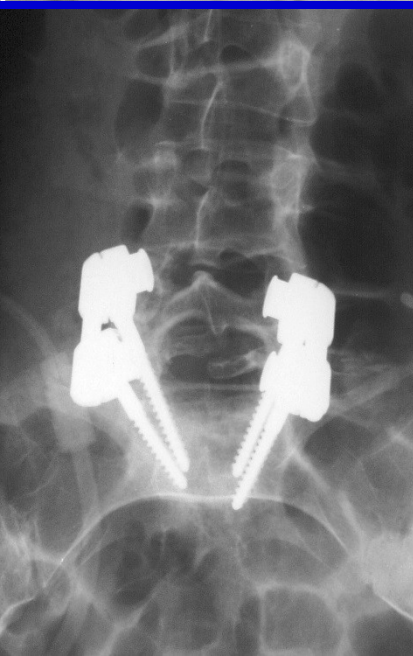
S = 50%  
SA +18°



T.I.  
30.1.03



S 28%  
SA -2°



IVANA 398/03

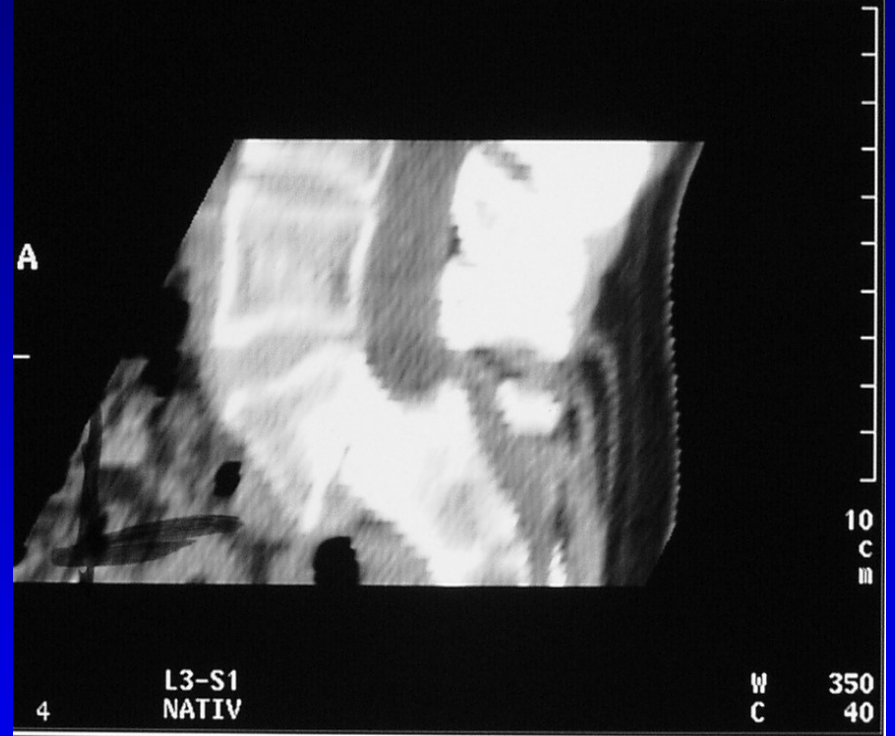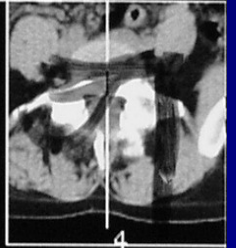
675218/1018

H

21-JAN-2003

IMA 44

Ref Scan 3  
Ref TP -882.5



A

10  
C  
M

L3-S1  
NATIV

W 350  
C 40

4

# Spinální stenóza

## Úzký spinální kanál

- teorie komprese nervových struktur
- teorie vaskulární komprese

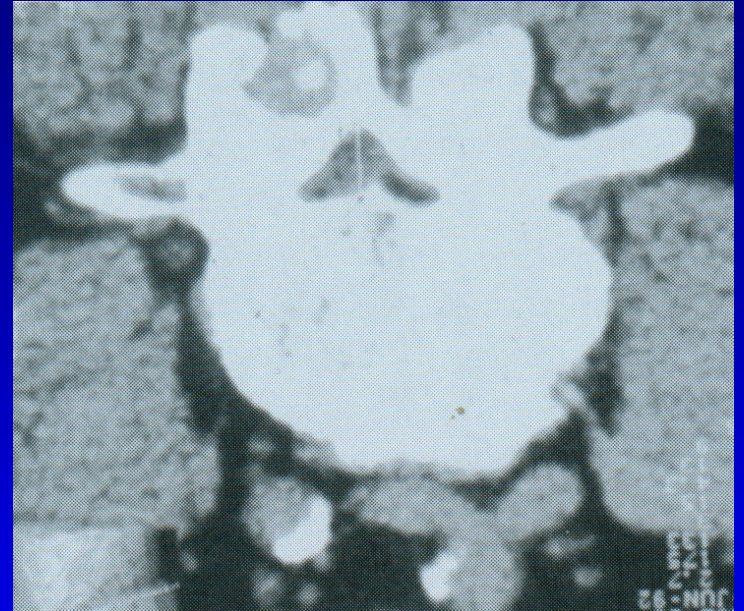
Pokročilá spondylartróza a spondylóza

Osteofyty vedou  
k útlaku durálního vaku  
a k nahrnutí lig. flavum

Normální šíře spinálního kanálu 17 mm

Mícha zabírá 10 mm

Zúžení kanálu pod 10 mm vede k rozvoji myelopatie



# Klinické příznaky LS stenóza

- žádné
- kořenový syndrom
- syndrom kaudy equiny
- neurogenní klaudikace

# Spinální stenóza

Bolesti, zvyšují se námahou, zmírňují klidem

Bolesti při chůzi - claudicatio intermitens spinalis  
- po několika rychlých krocích se musí zastavit,  
předklonit a posadit

Podklesávání nohou při delší chůzi, po chvíli klidu odezní.

Myelopatie: slabost dolních končetin

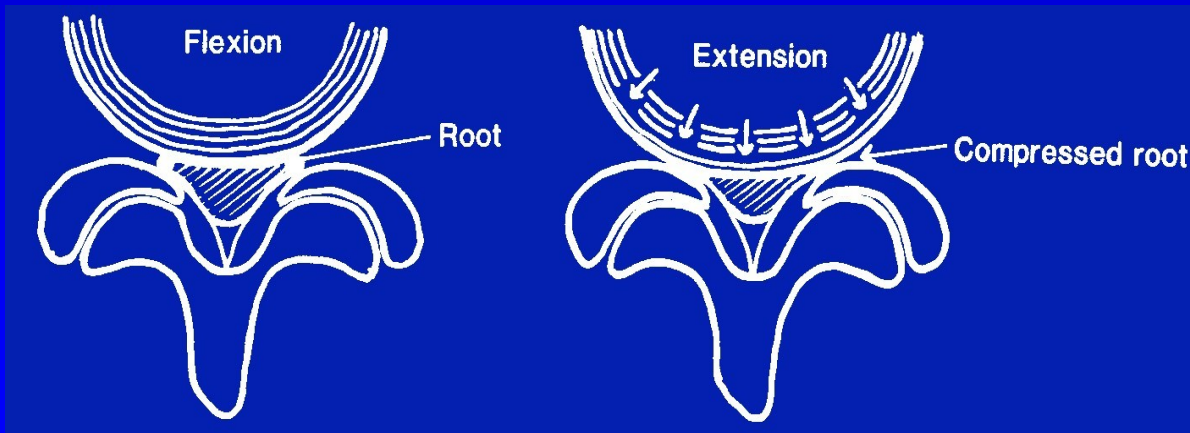
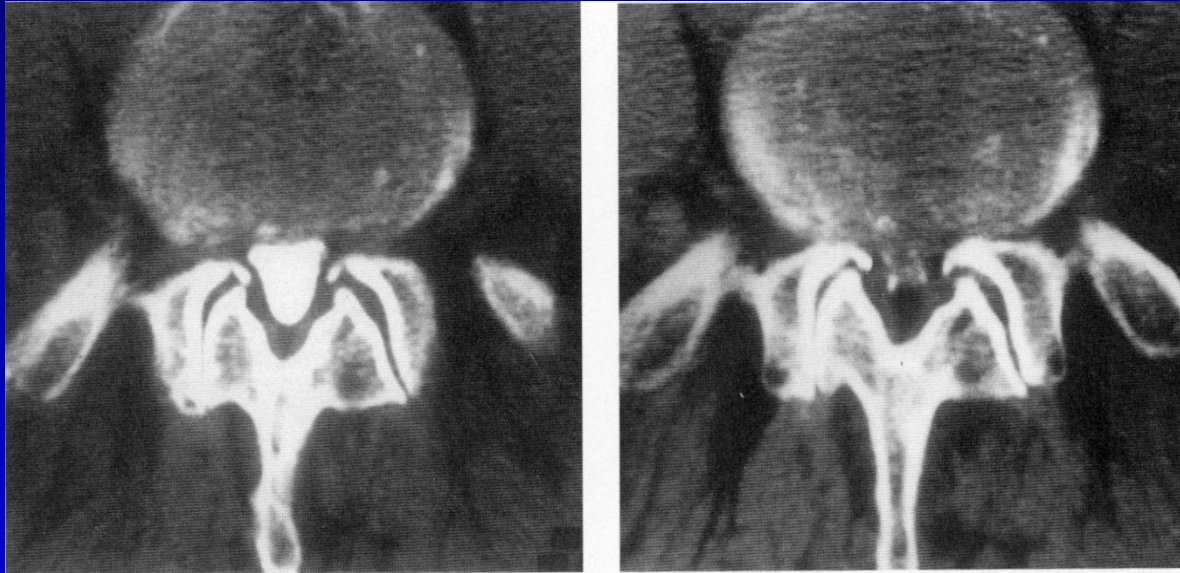spasticita, klony, kořenová komprese

hyperreflexie, snížení citivosti

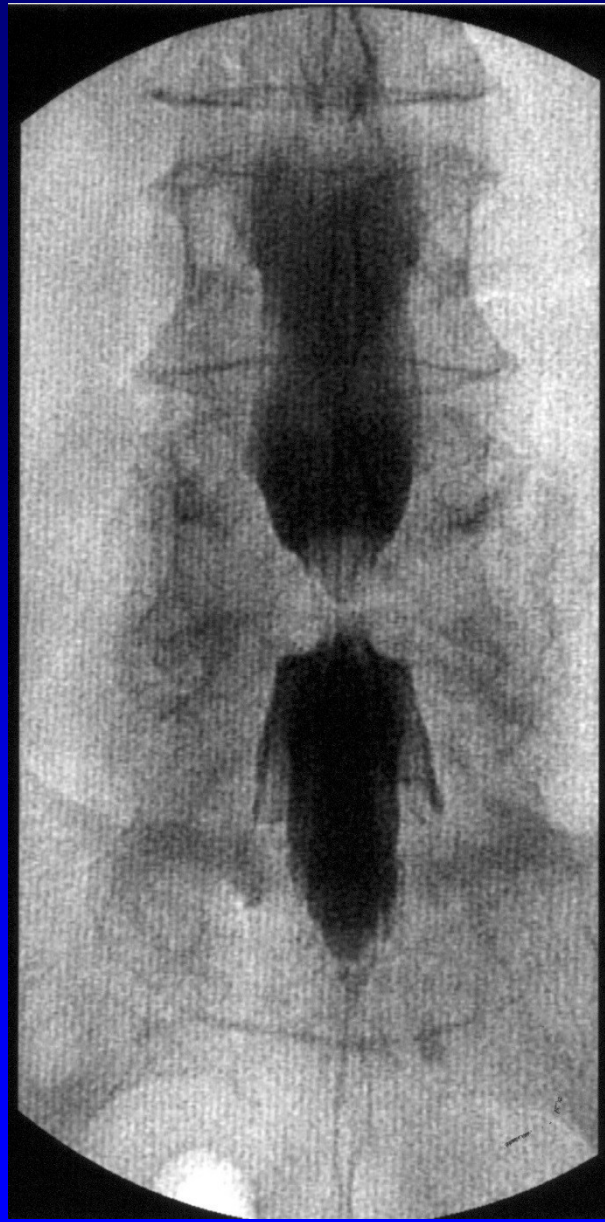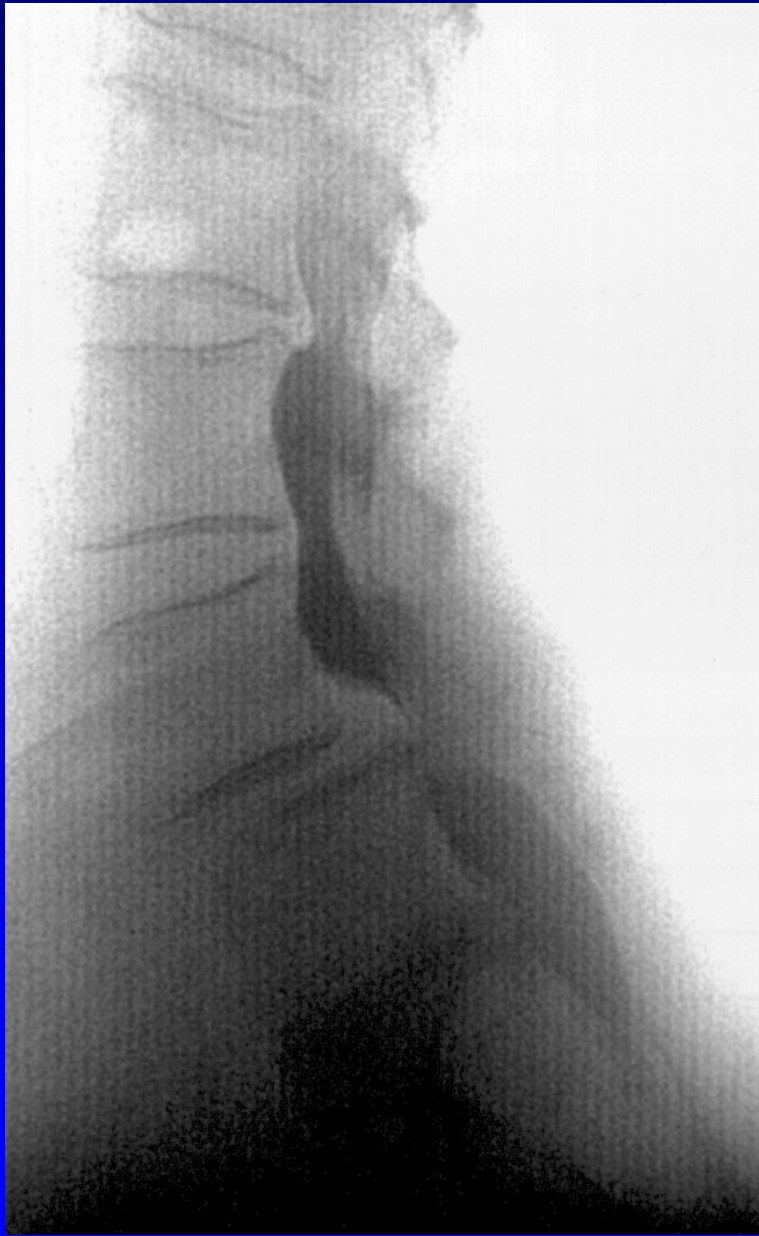# Neurogenní klaudikace

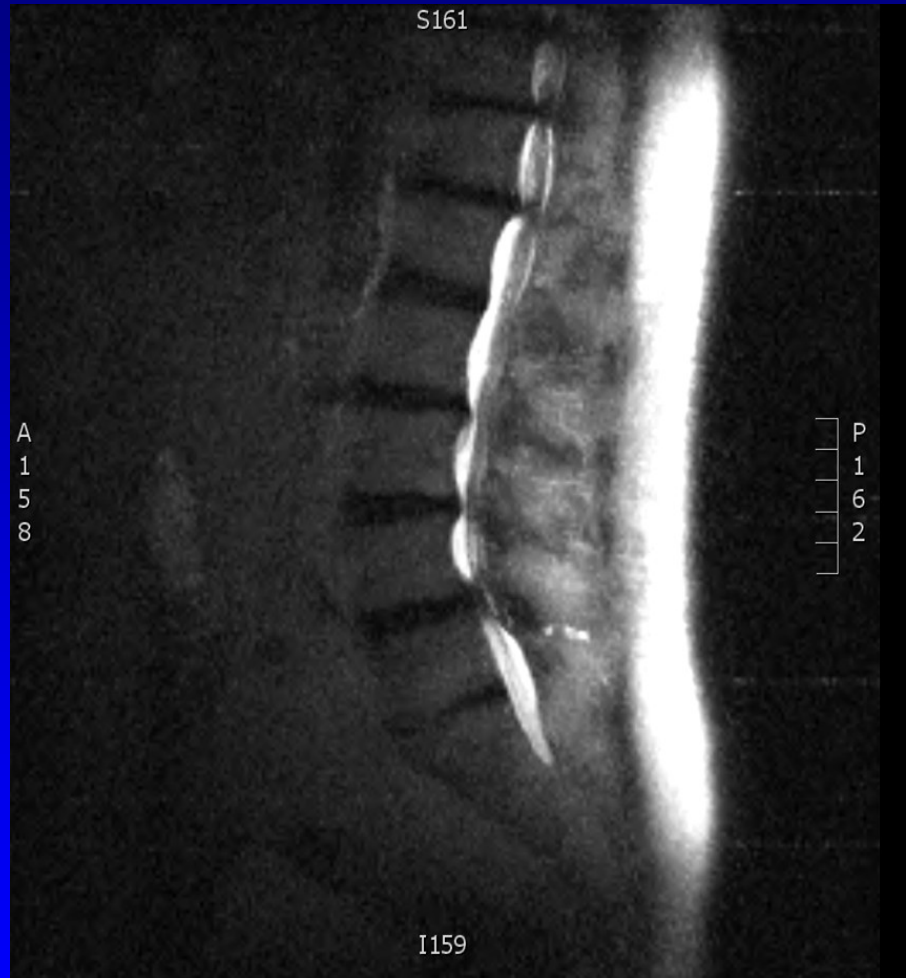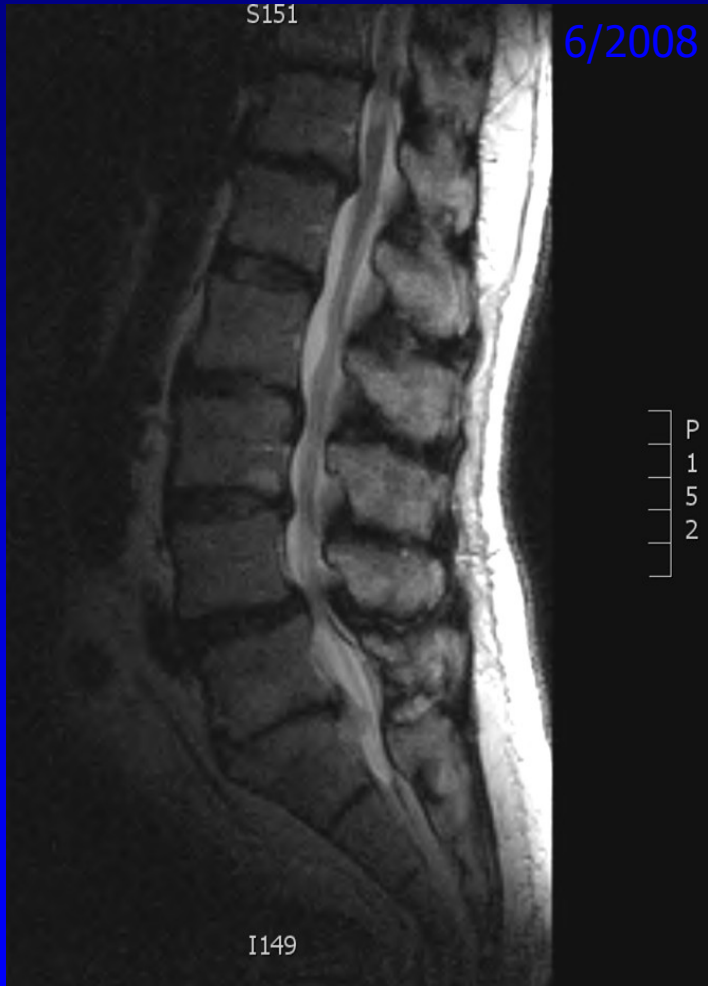- stání, chůze – bolesti, parestézie, slabost dkk
- zhoršuje – záklon, chůze s kopce
- úleva – sed, dřep, předklon
- chůze omezena – kolísá
- 1/3 nemocných má parézy

# Flexe- extenze









# Terapie spinální stenózy

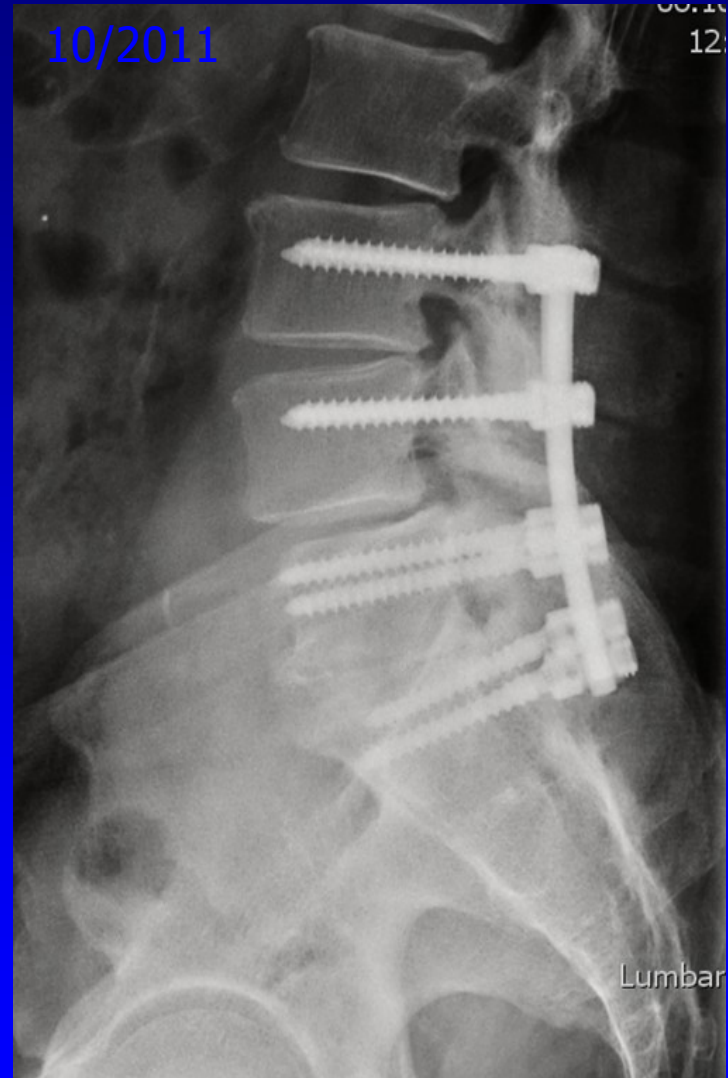
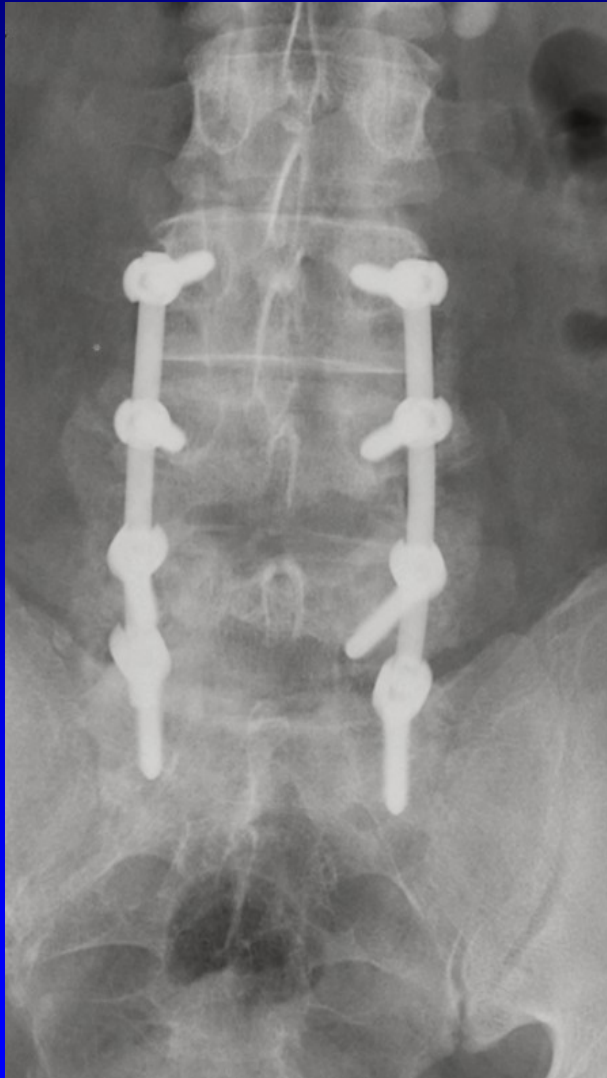
Klid, cvičení, snížení aktivity,  
ortéza, epidurální aplikace steroidů

Ambulance pro léčbu bolesti

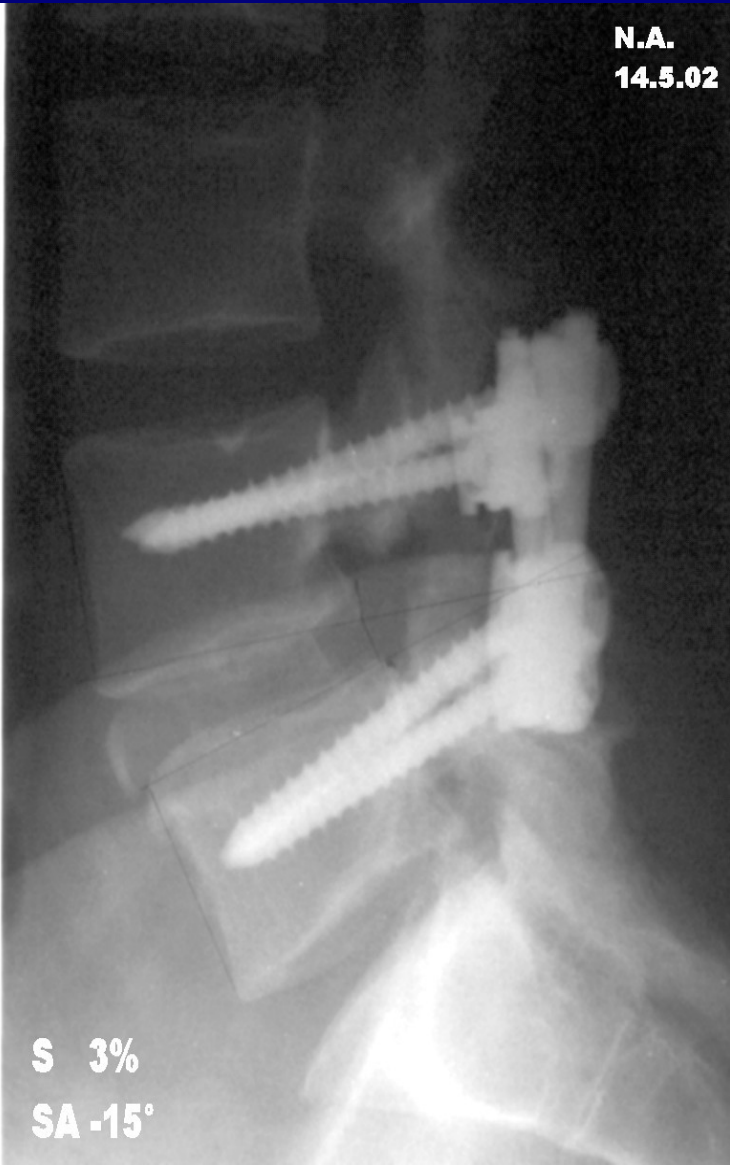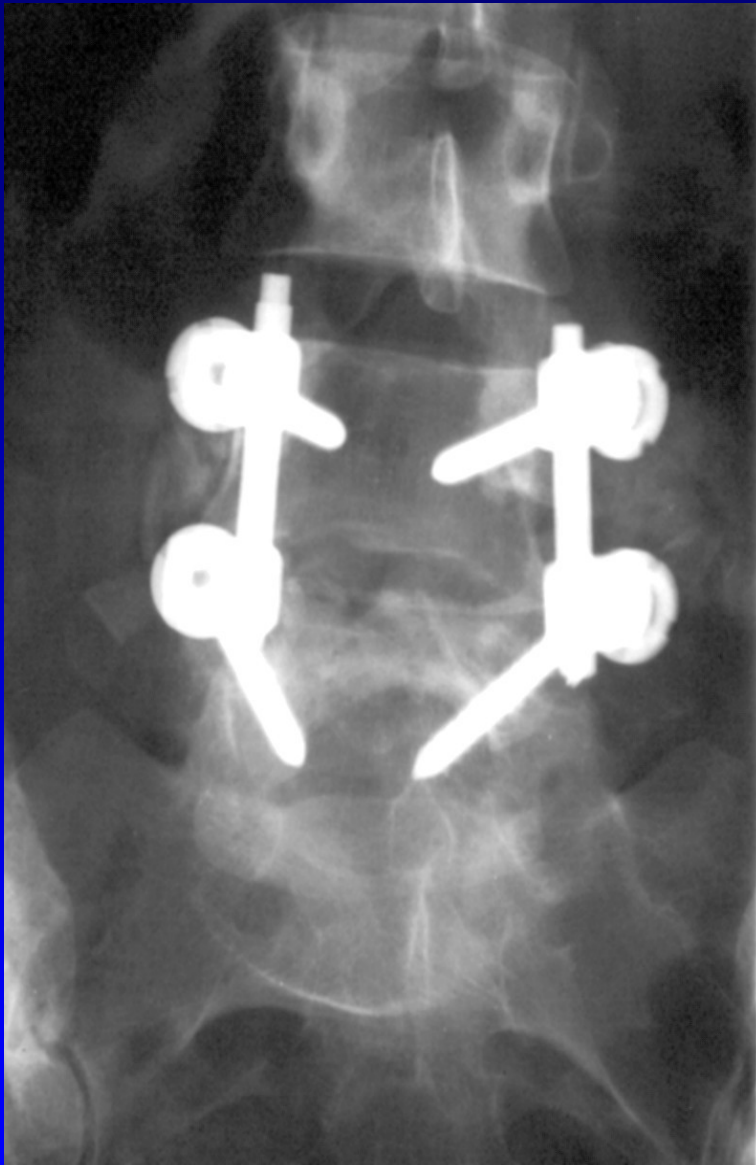
Op.: dekomprese

zadní dekomprese a fúze s instrumentací

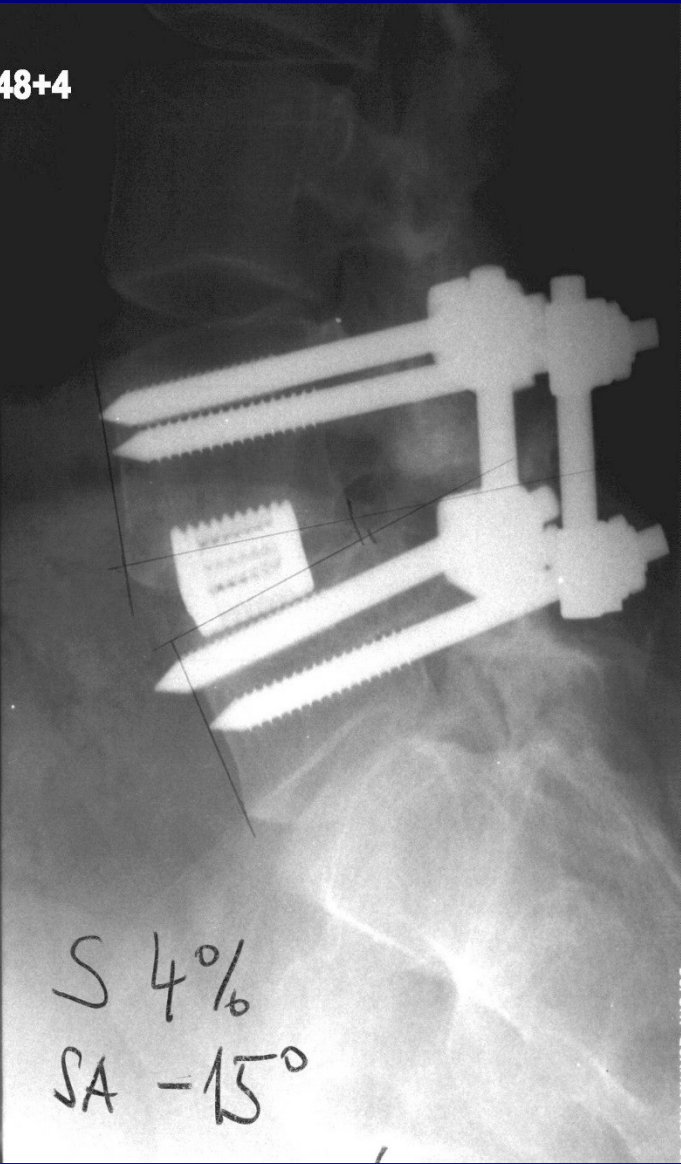
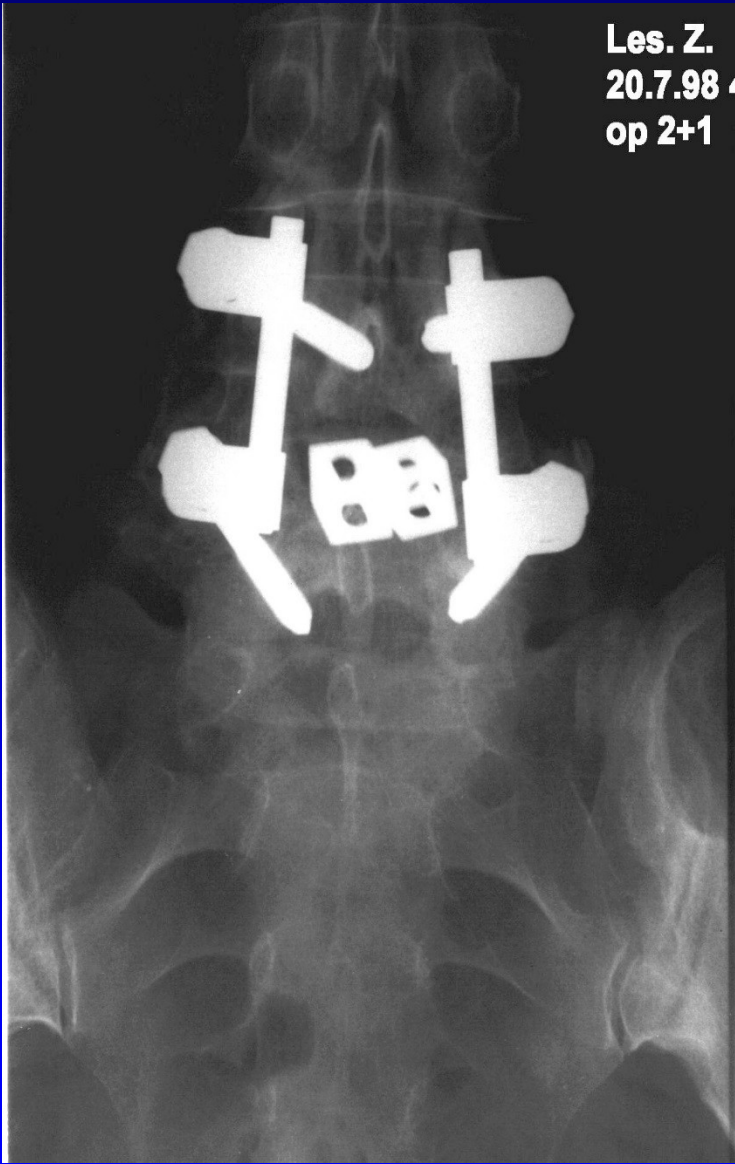
# Dekomprese, fůze, transpedikulární šrouby



N.A.  
14.5.02



Les. Z.  
20.7.98 48+4  
op 2+1



# Indikace operačního řešení bolestí v zádech

- Selhání konzervativního léčení
- Neurogenní klaudikace
- Nervový deficit
- Zhoršení bolestí a nervového deficitu
- Degenerativní spondylolistéza
- Lumbální spinální stenoza
- Deformity – skolióza, spondylolistéza
- Instability

# Deformity páteře

- skoliózy degenerativní - spojené se spinální stenózou
- bolesti nereagující na konzervativní léčení, s nervovým postižením



V.P.  
22.8.02



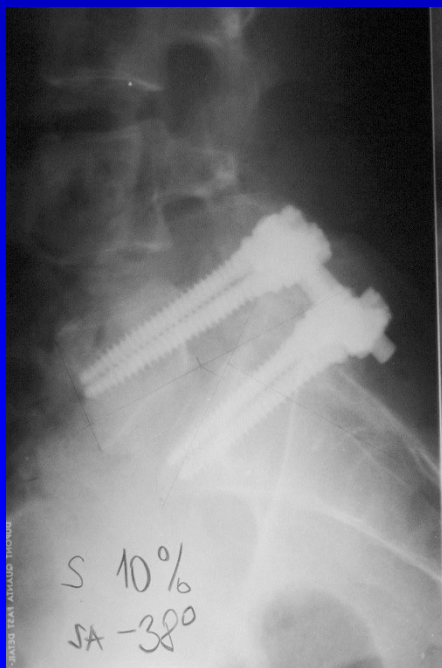
S 20°  
SA - 29°

V.P.  
22.8.02

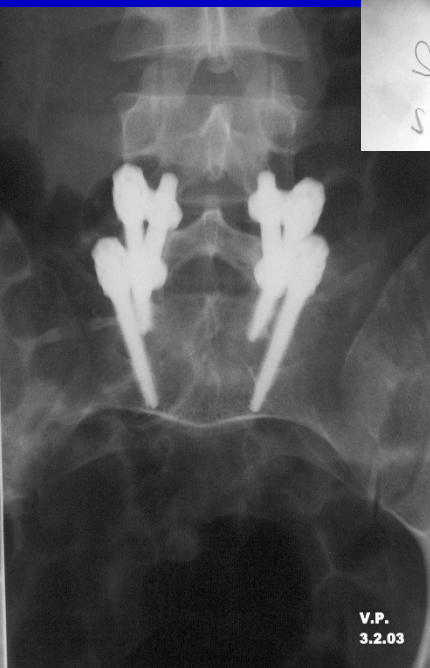

S 20°  
SA - 40°

L5



S 10°  
SA - 38°

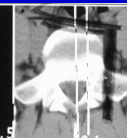


V.P.  
3.2.03

4685/01  
790907/3953  
14-AUG-2001

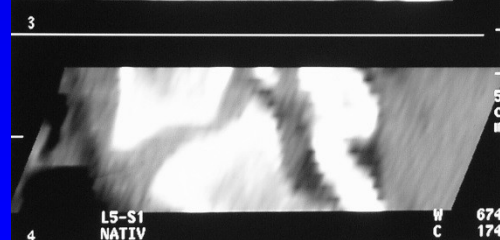PETR

H



IMA 37

Ref Scan 5  
Ref TP -1286.5



L5-S1  
NATIV

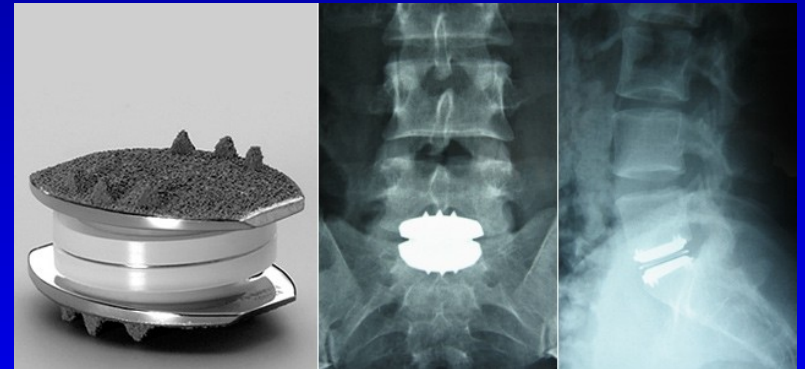
W 674  
C 174

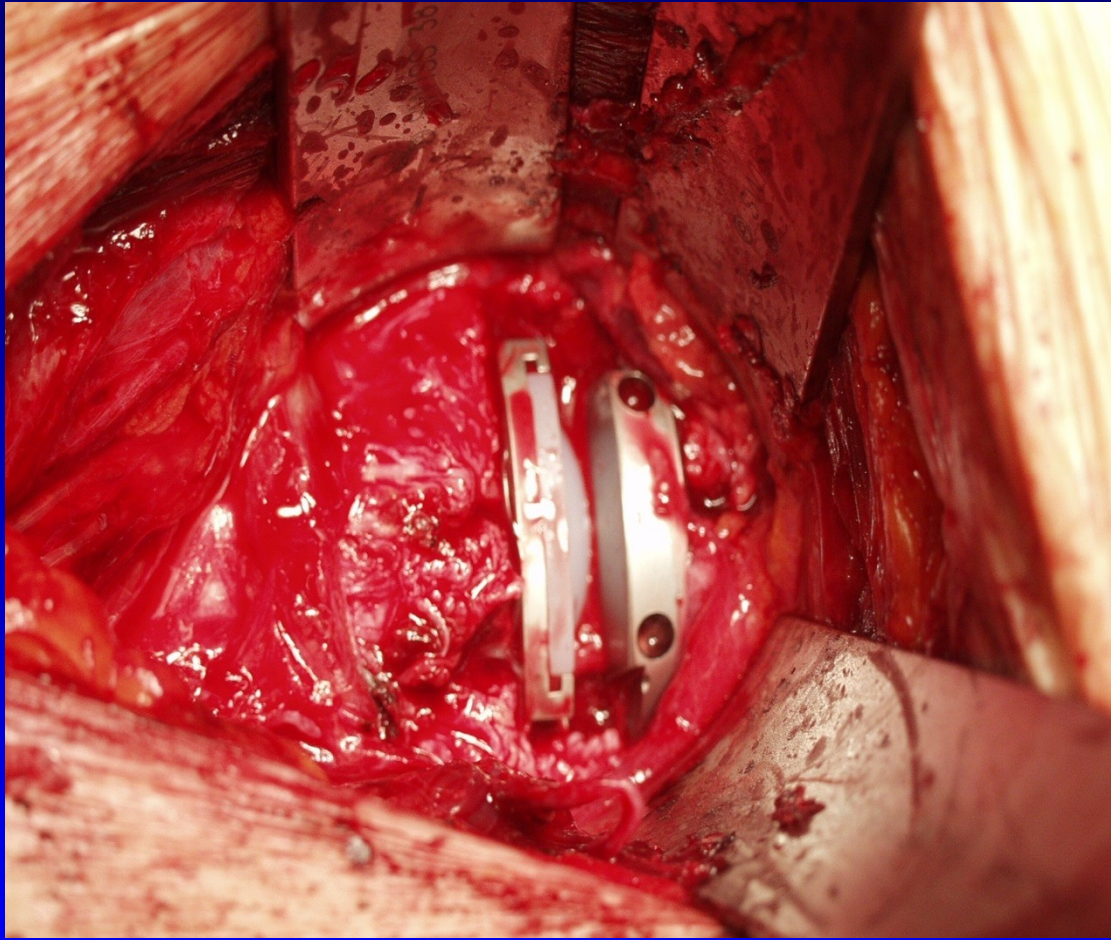
# Funkční náhrada disku - Prodisc (endoprotéza - titan destičky - PE)

- konzervativní léčení bolestí v kříži nad 6 měsíců (L2 - S1)
- normální i.v. klouby
- nepřítomnost spondylolistézy
- nepřítomnost spinální stenózy
- snížení disku (4 mm)

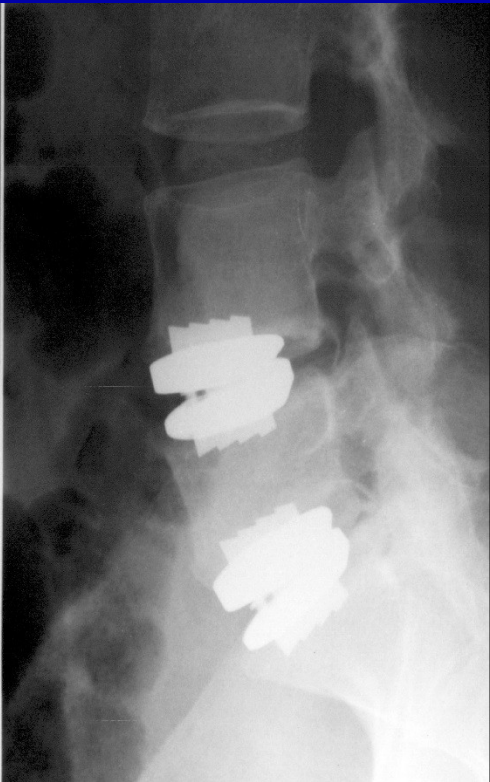
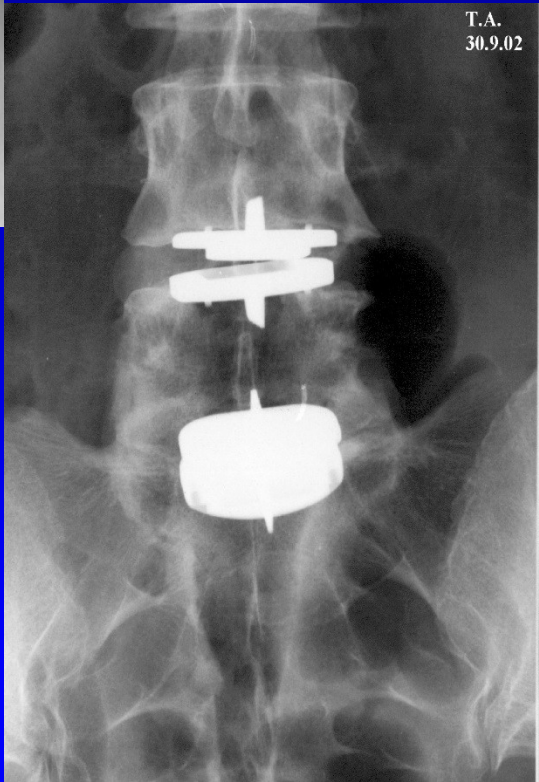
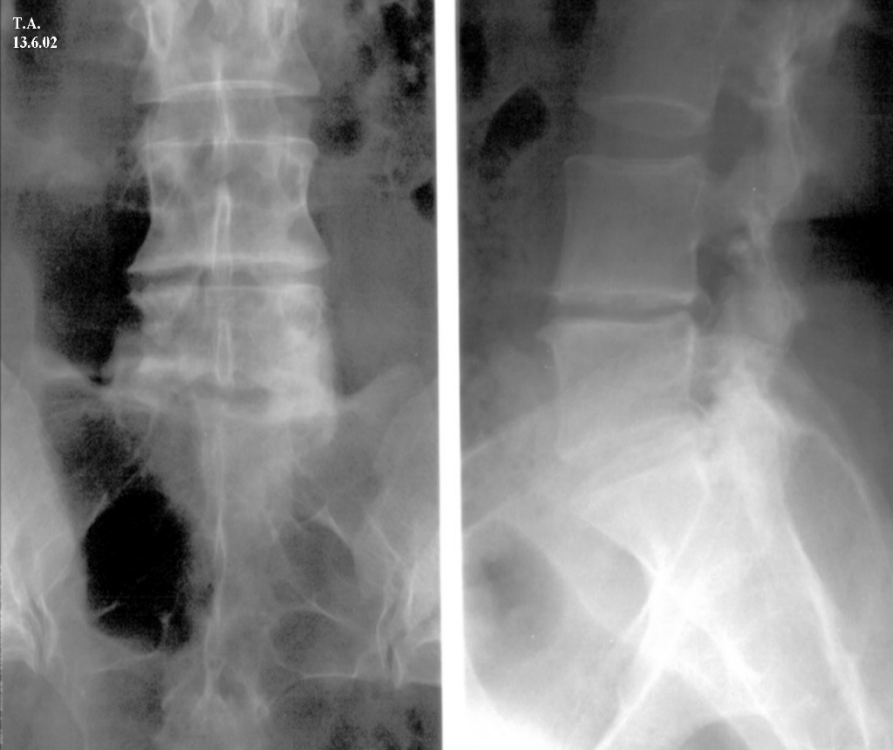
# Terapie chirurgická

- Funkční náhrada disku
- indikace při neúspěšné konz. terapii
  - bolesti v kříži nad 6 měsíců
- normální i.v. klouby
- nepřítomnost - spondylolistézy, spinální stenózy, snížení disku na  $\frac{1}{2}$  (4 mm)
- Úzký výběr, 5-7 % nemocných





T.A.  
13.6.02





# Bolesti kostrče- coccygodynia

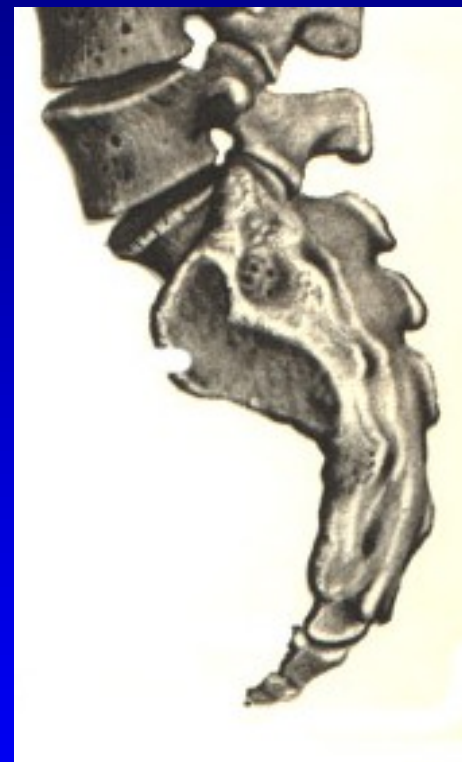Iritace nervové pleteně kolem kostrče

Hypermobilní část kostrče

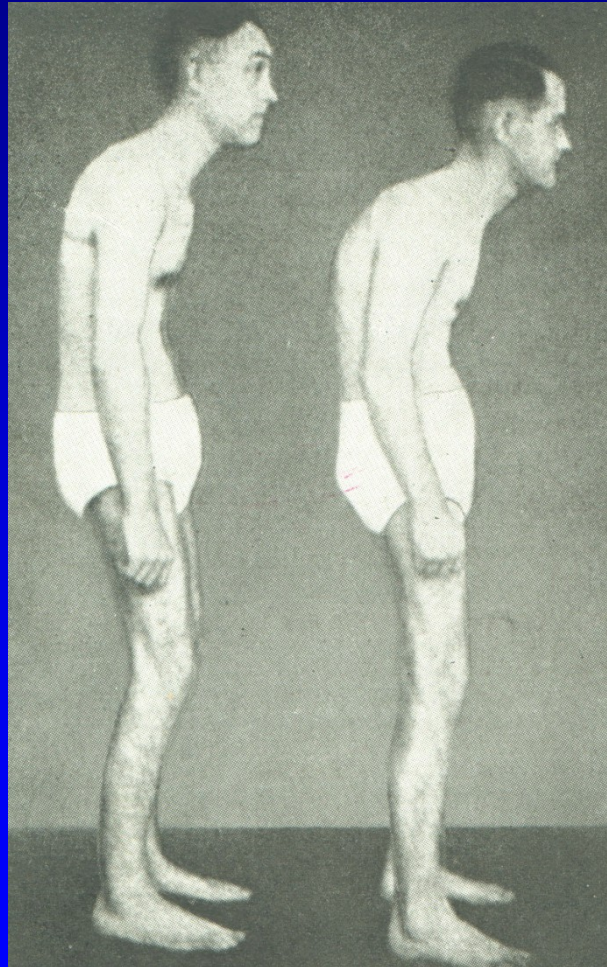
Ventrální angulace distální části

Stavy po úrazech

Přenesená bolest z LS páteře



# M. Bechtěrev - spondylitis ancylopoetica ankylosing spondylitis



Obr. 20



# M. Bechtěrev

Porucha HLA systému

Jde o zánětlivé postižení páteře.

Začíná na SI kloubech, pokračuje na L páteř, Th páteř a C páteř.

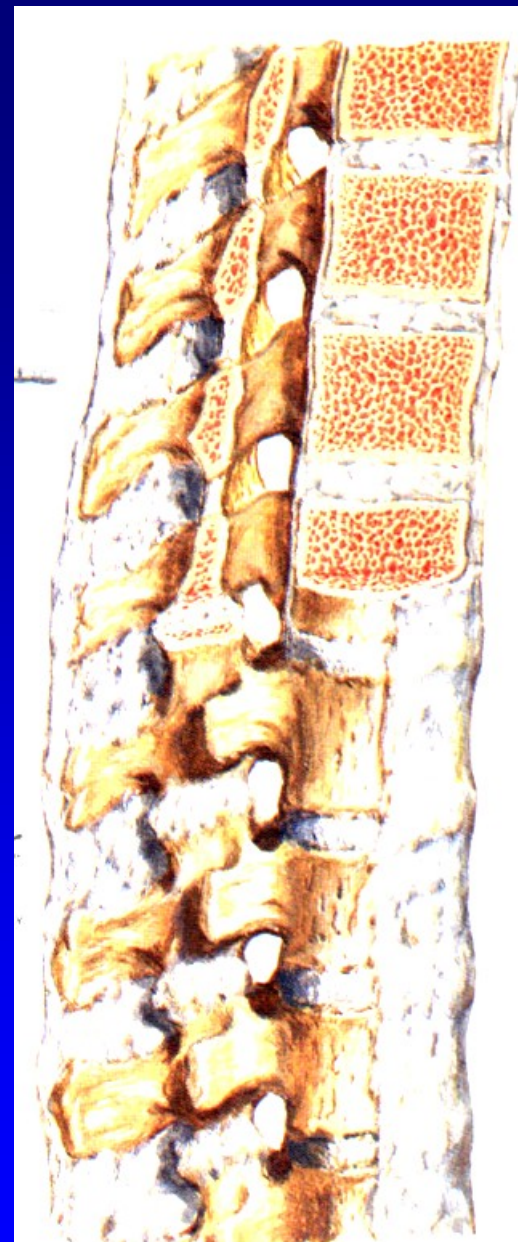Rhizomelická forma - kyčle, ramena.

Začíná ve 20-40 letech, zvl. muži

Bolesti zad, pat, výpotky v kolenou.

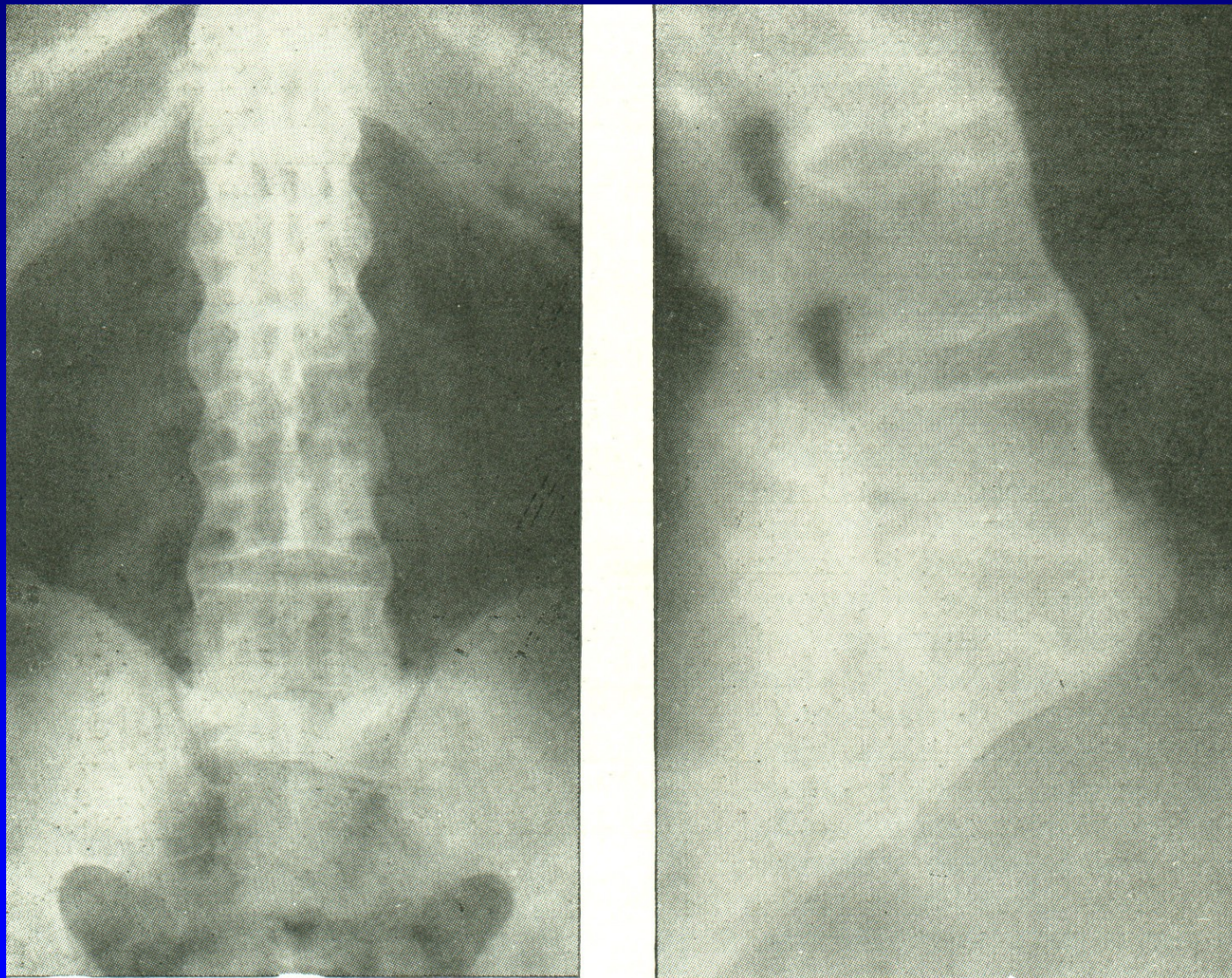
Postupné omezení pohybu páteře, ztuhlost, zvýšená Th kyfóza, brániční dýchání.

IV klouby, osifikace disků, vazů, kostovertebrálních kloubů



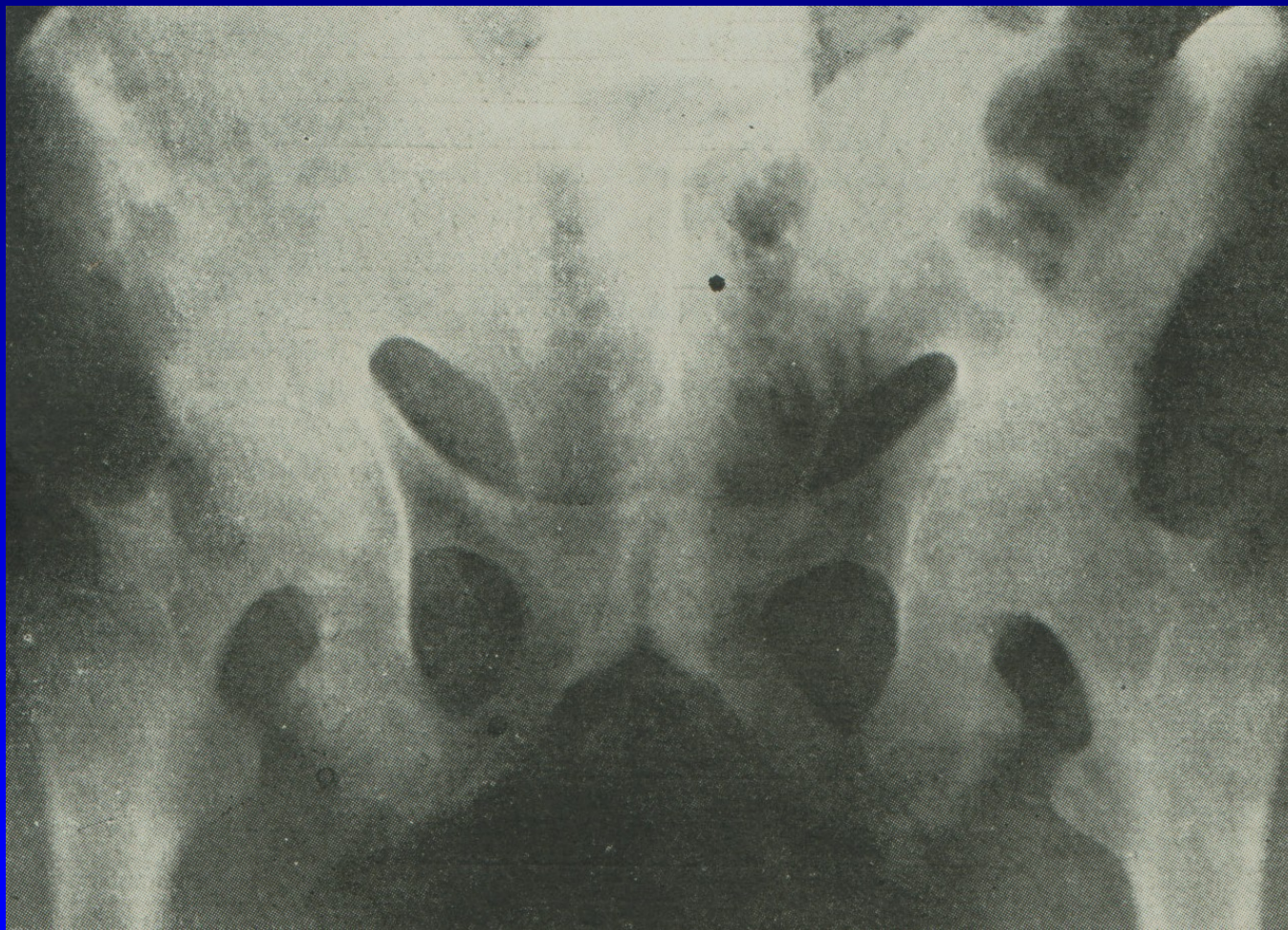
Obr. 21

# M. Bechtěrev



Obr. 22, obraz bambusové tyče

# M. Bechtěrev



Obr. 2

# Léčba

Péče revmatologa a rehabilitačního lékaře

Op. - totální náhrady kyčlí

# Bolesti hrudní páteře

Osteochondrosis disci

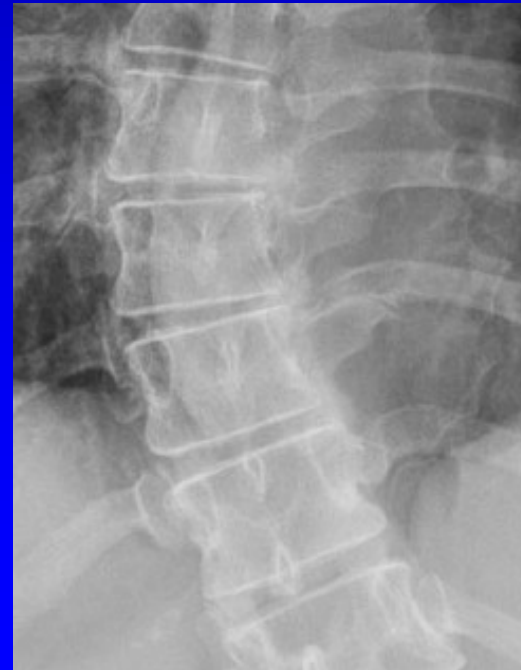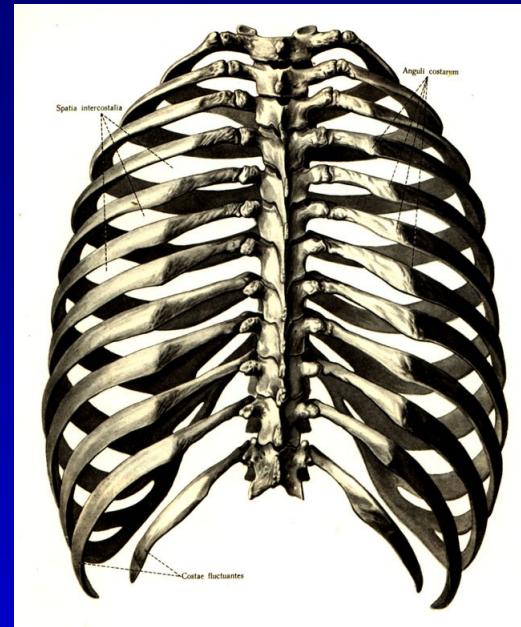
Spondylosis deformans

Spondylarthrosis deformans

Arthrosis costovertebralis

Hyperkyphosis

Scoliosis



# Bolesti krční páteře

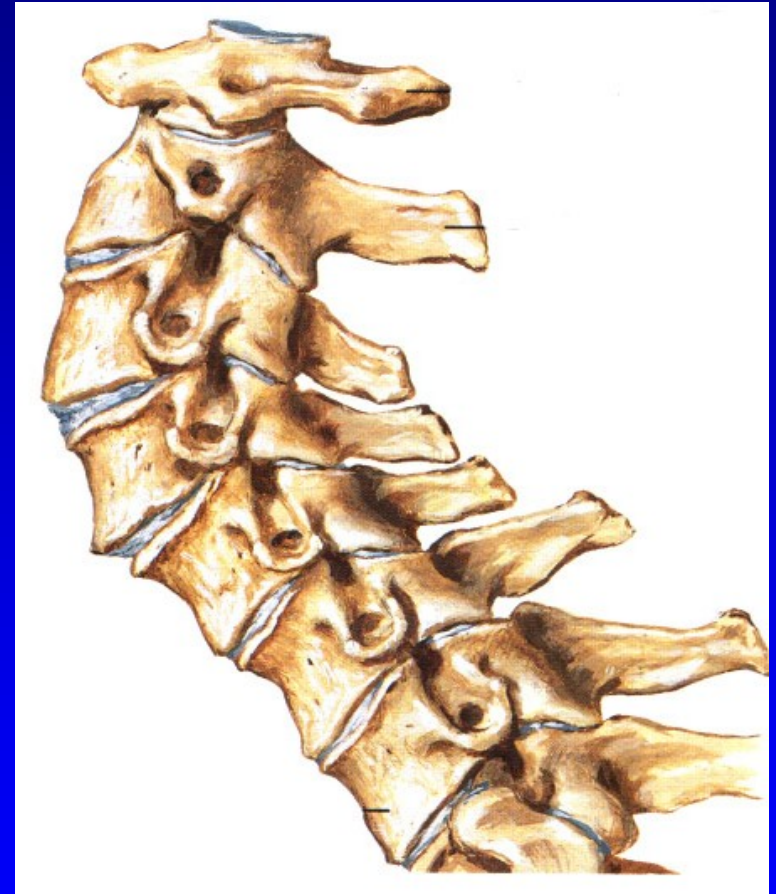
Osteochondrosis disci

Hernia disci

Spondylosis deformans

Spondylarthrosis intervertebralis

Spondylarthrosis uncovertebralis



# Bolesti krční páteře

Akutní svalová torticollis

Chronická cervikalgie

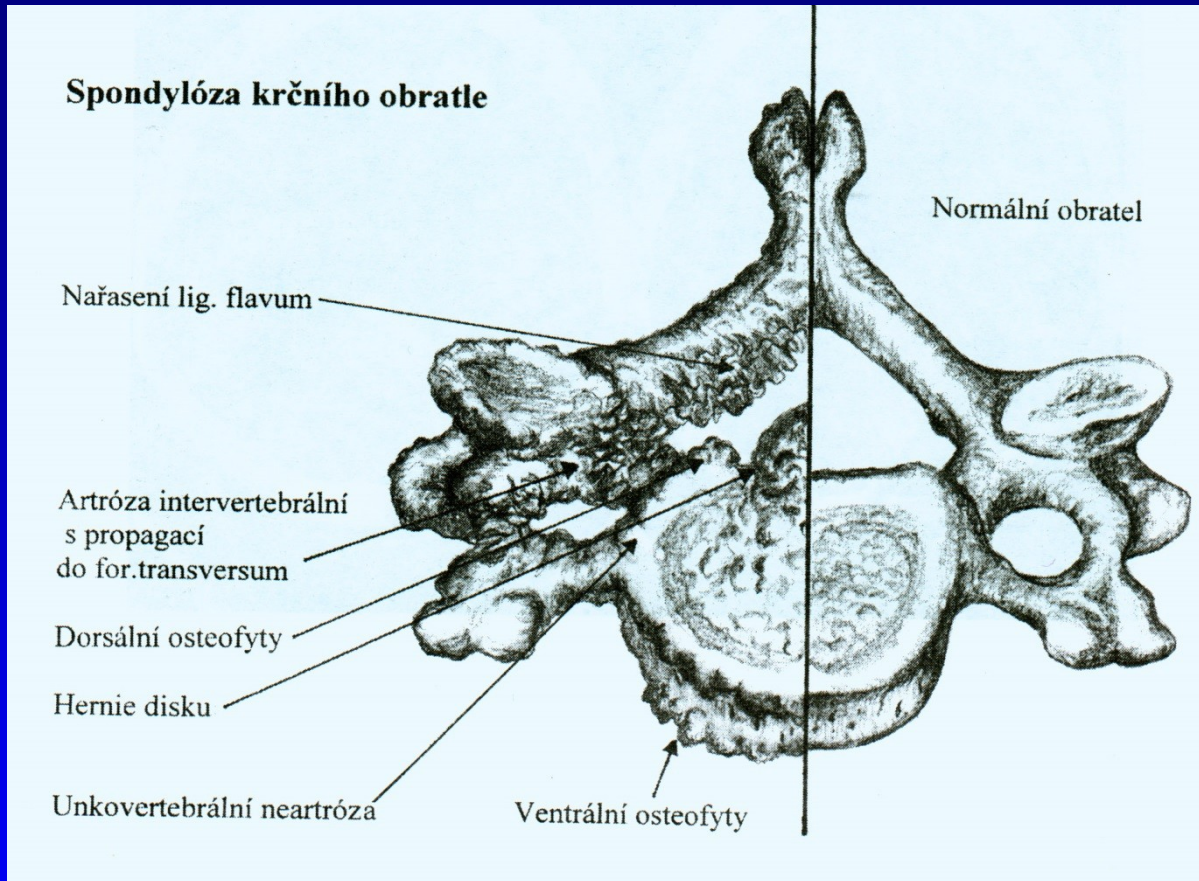
Cervikokraniální syndrom

Cervikobrachiální syndrom

Kořenové syndromy

Spondylogenní cervikální myelopatie

# Spondylóza krčního obratle



Obr. 26. Foramen costotransversarium pro průběh a. vertebralis



# Cervikokraniální syndrom

Bolest šíje, vystřeluje do hlavy  
a do čela

Hypertonus šíjového svalstva

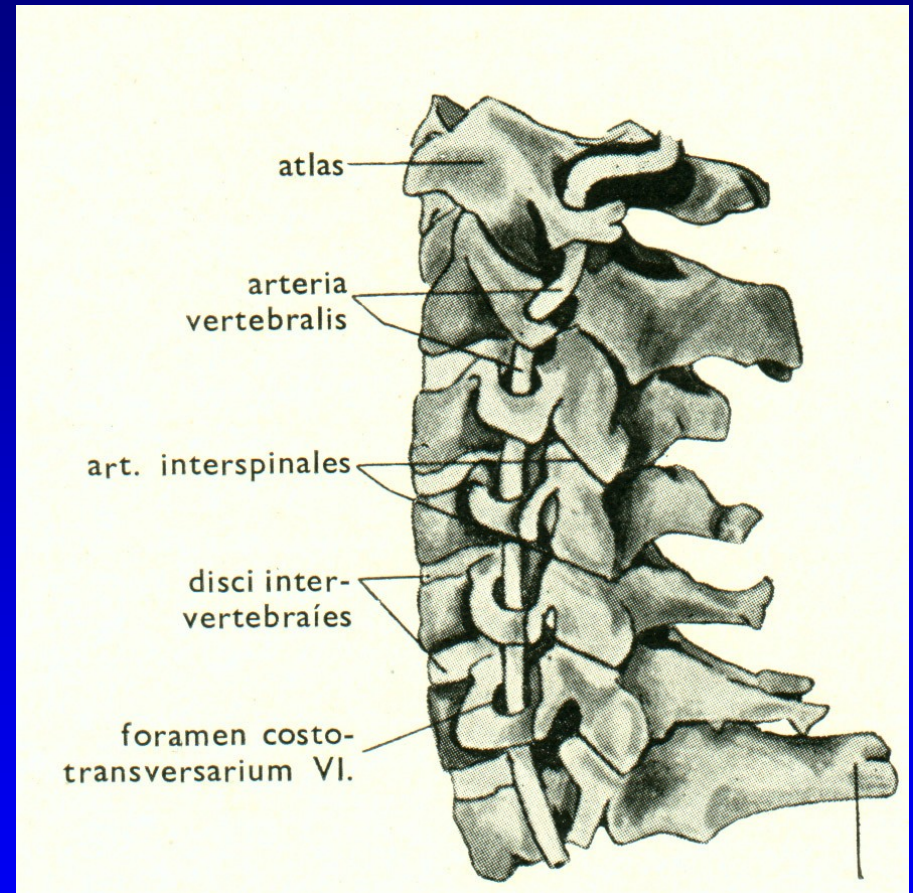
Antalgické držení hlavy

+ nauzea, zvracení, pocení

+ vertigo

Příčina:

Iritace zadního krčního sympatiku  
podél a. vertebralis



Obr. 27

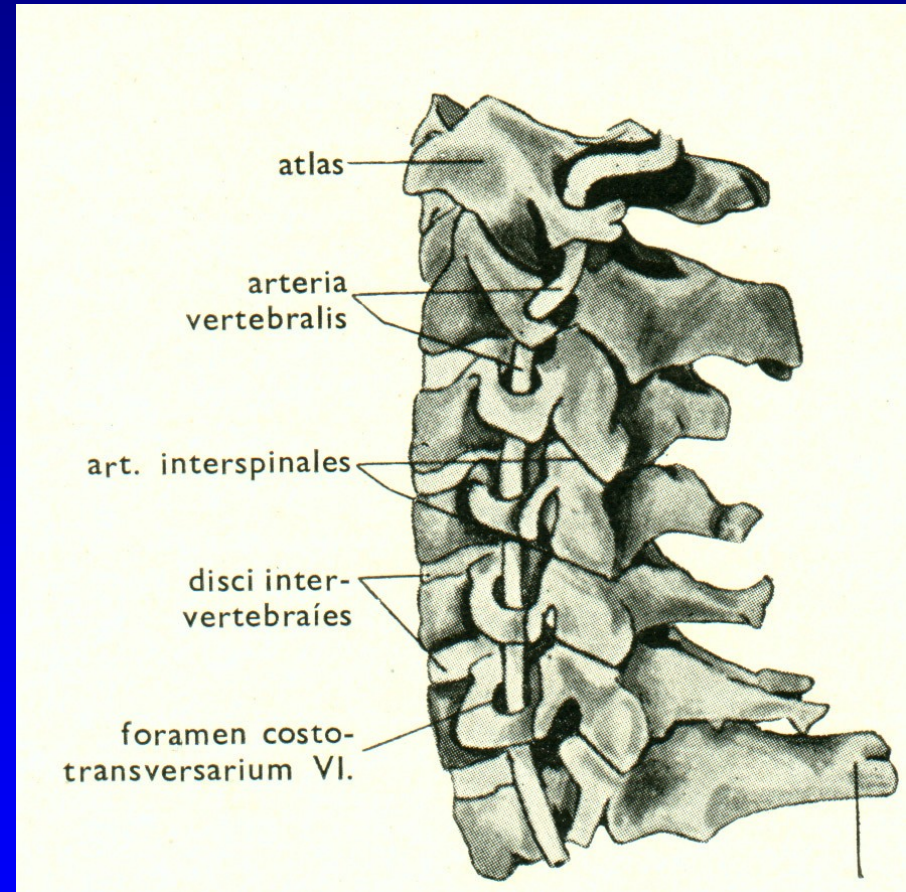
# Cervikobrachiální syndrom

Bolest vyzařuje z krční páteře  
do ramen, horní končetiny  
až do prstů

Lokalizace je neurčitá, difuzní

Není kořenová lokalizace

Emoční doprovod potíží



Obr. 28

# Kořenové cervikální syndromy

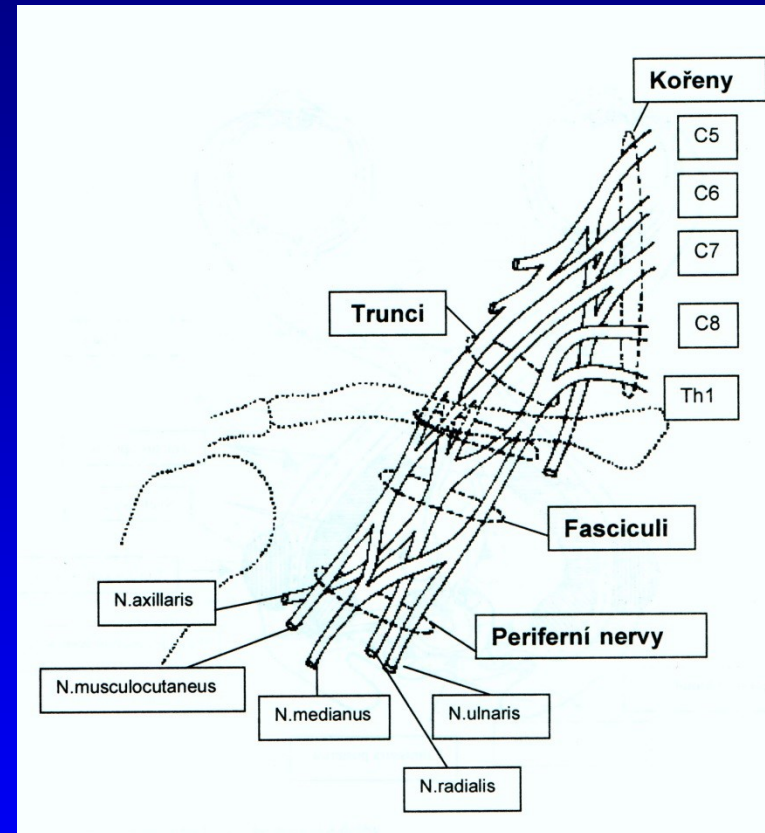
Kompresie kořene

Nejčastěji C6 a C7

Motorický a sensitivní výpadek

Příčina:

akutní hernie disku



Obr. 29

# Spondylogenní cervikální myelopatie

Degenerativní a progresivní změny vedoucí k zúžení spinálního kanálu

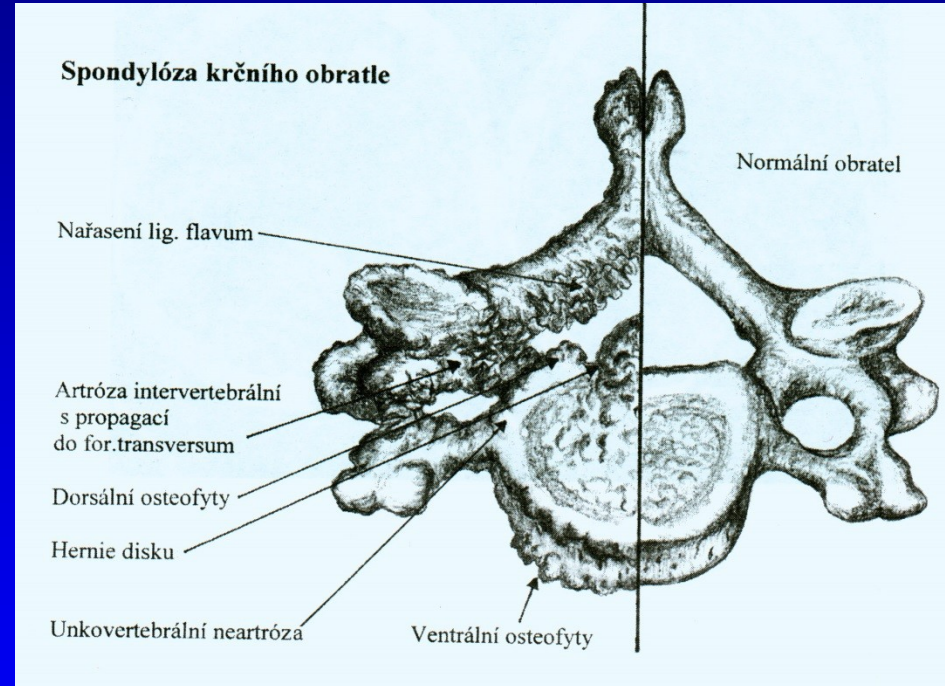
Přímá komprese míchy

Ischémie způsobená kompresí cév

Mikrotraumata

Smíšená paréza HK i DK

Neobratná chůze a neobratné ruce



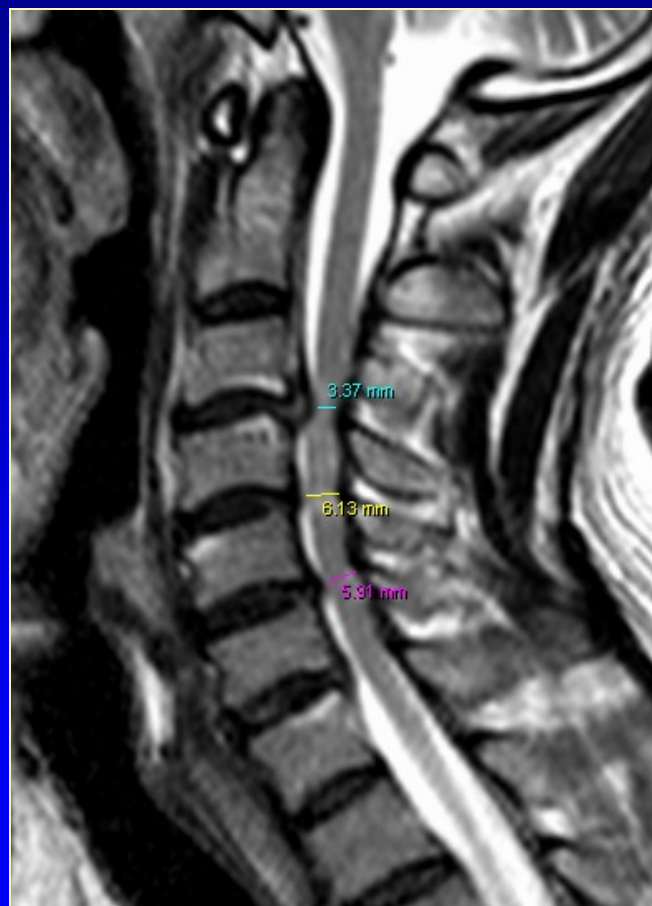Obr. 30

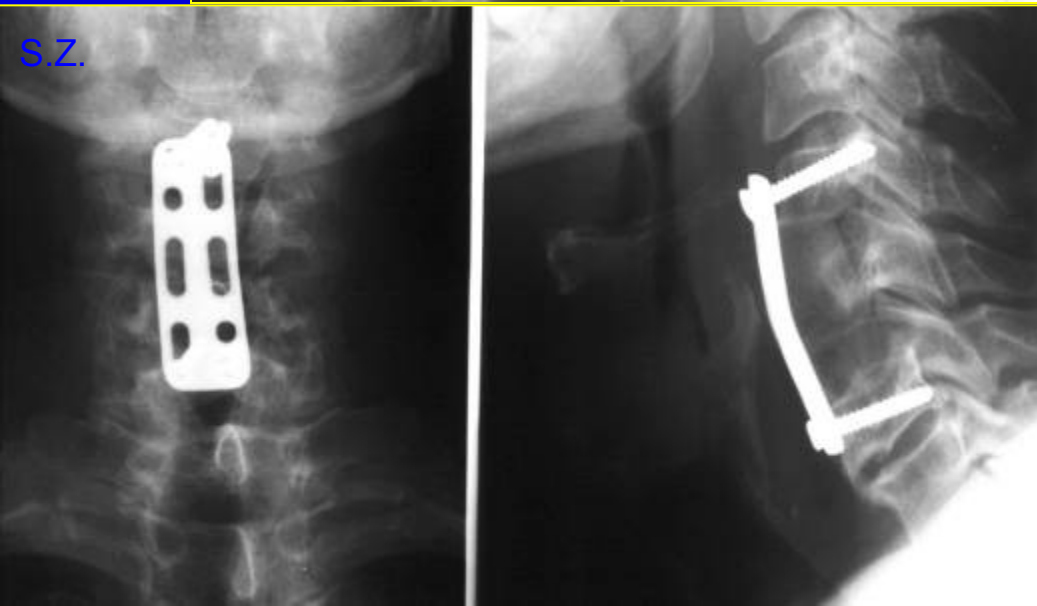
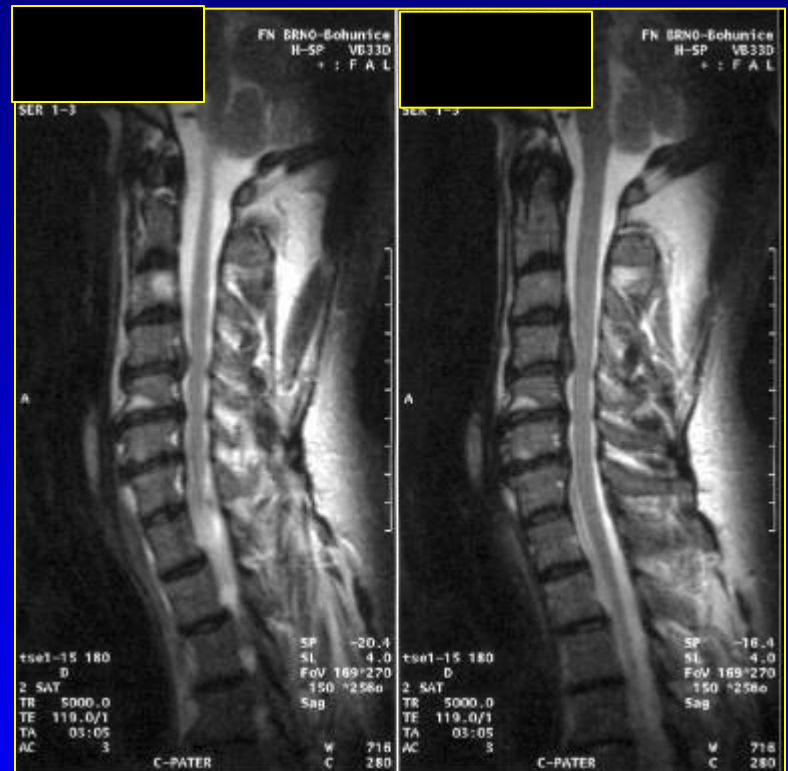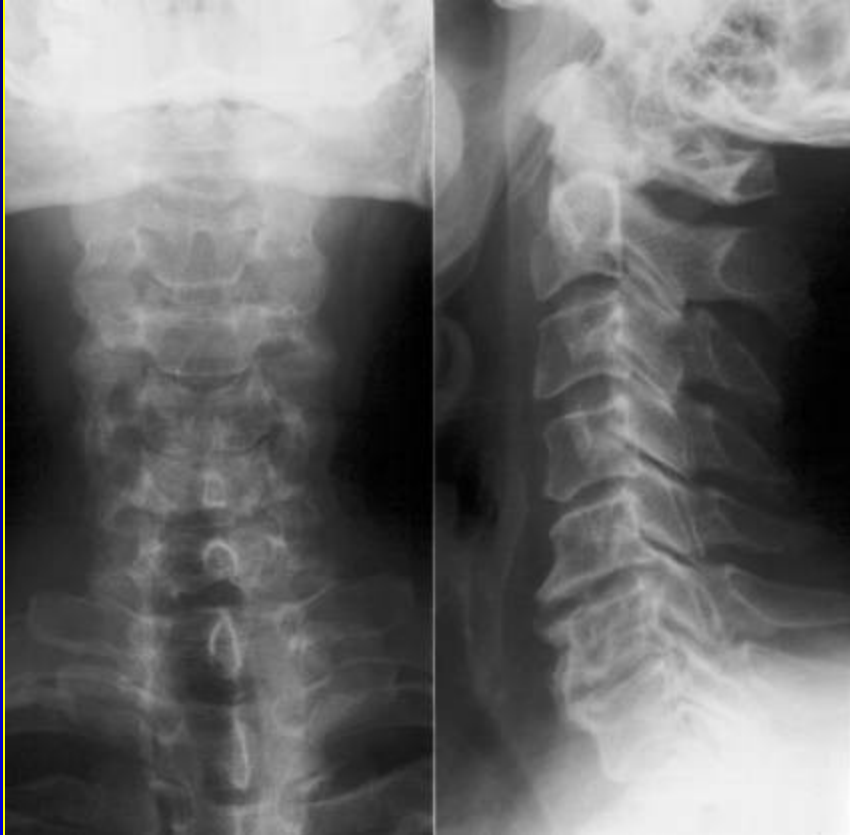# Léčba spondylogenní cervikální myelopatie

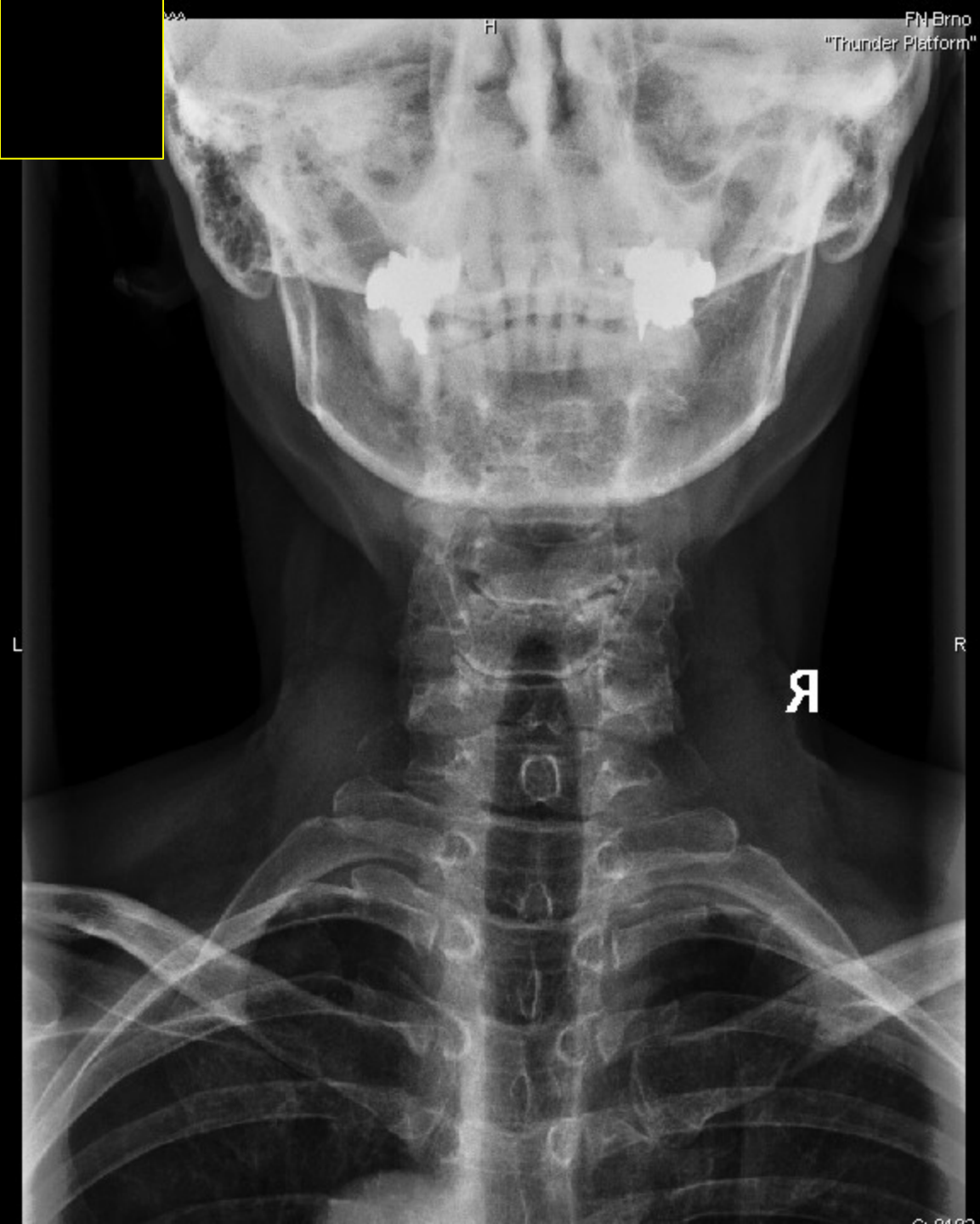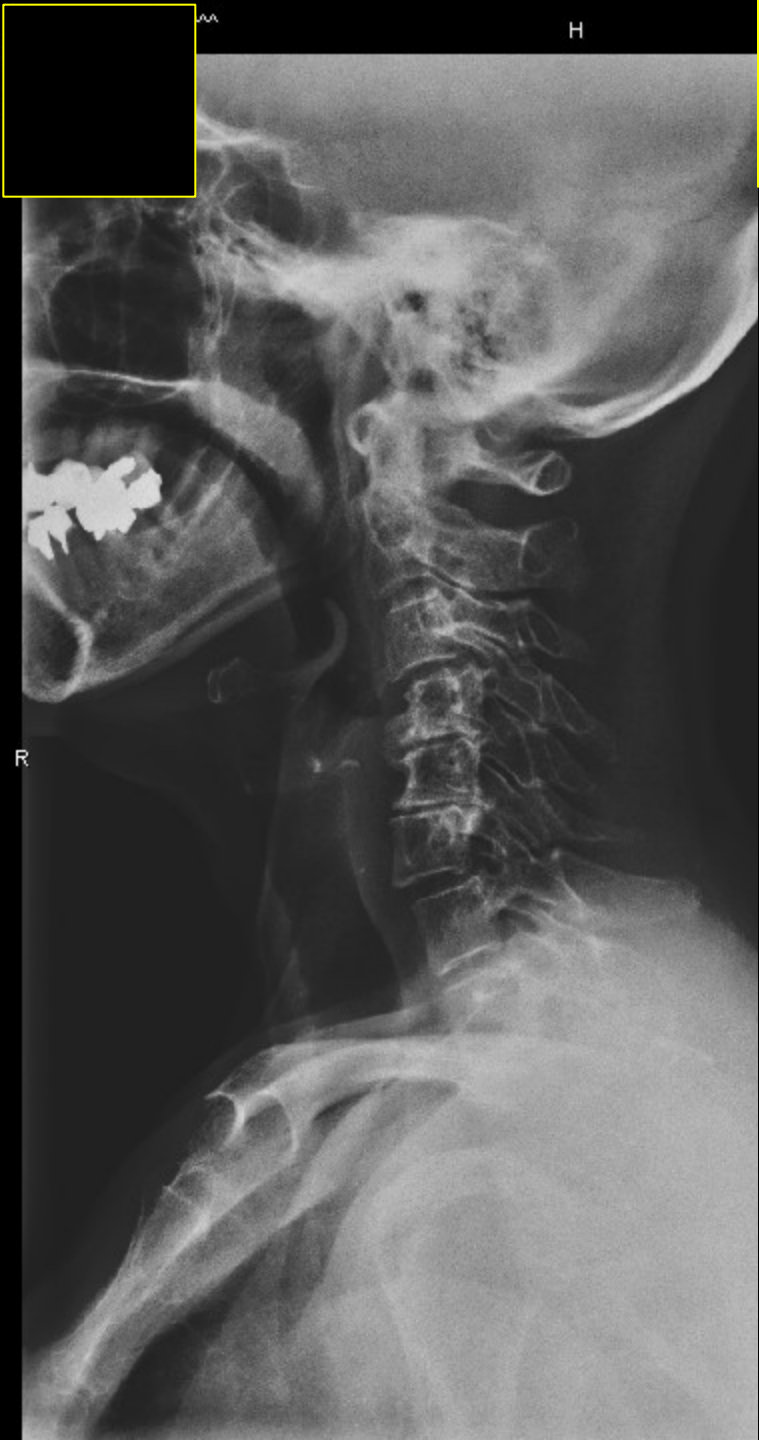Přední výkony

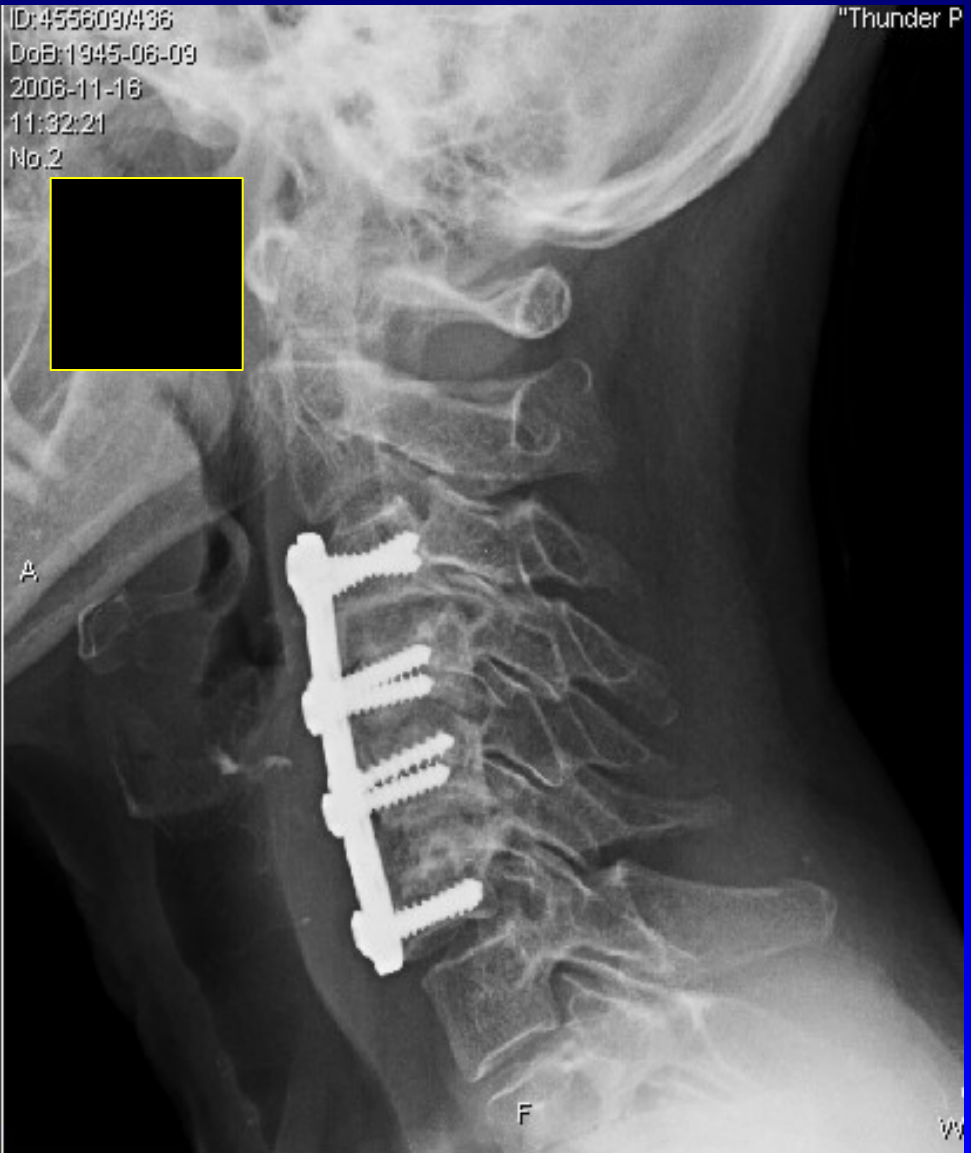
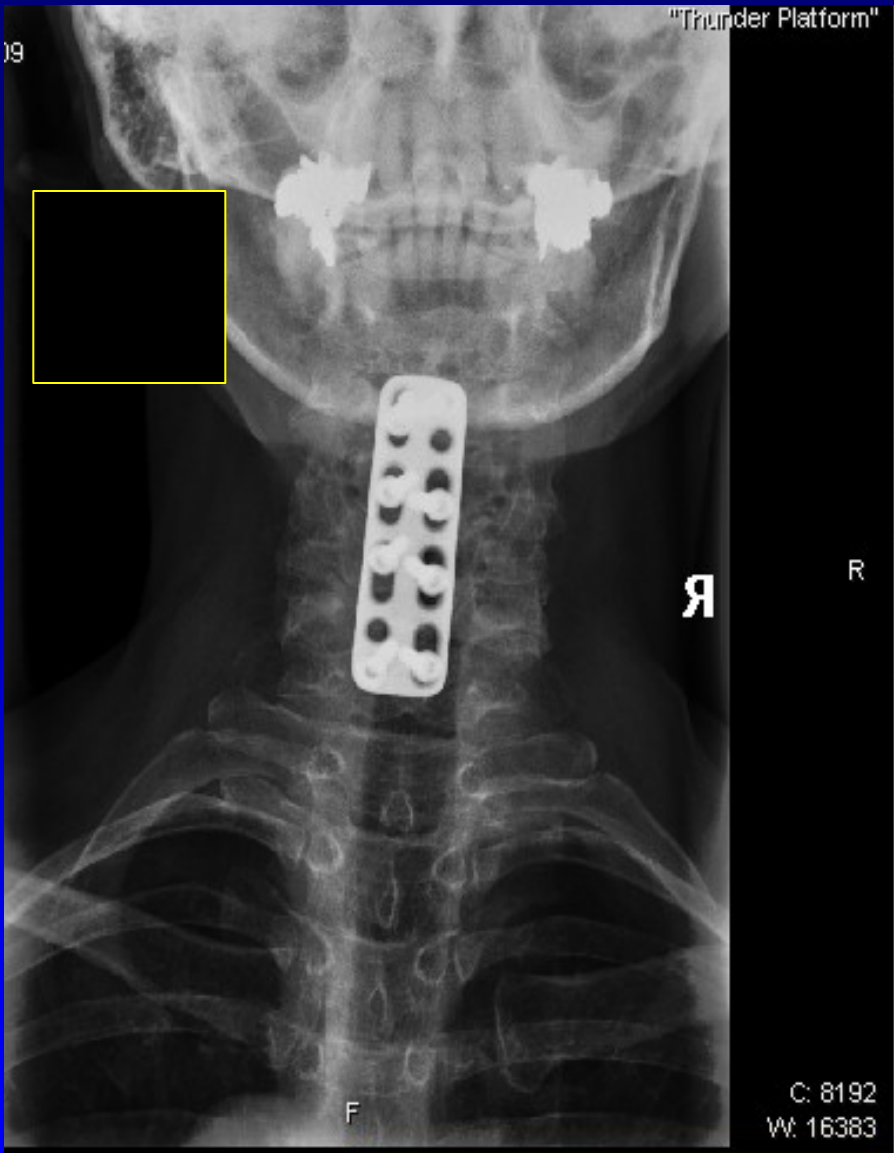
Zadní výkony

Kombinované výkony



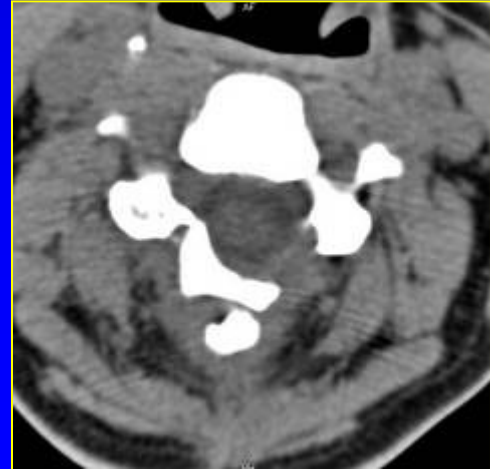
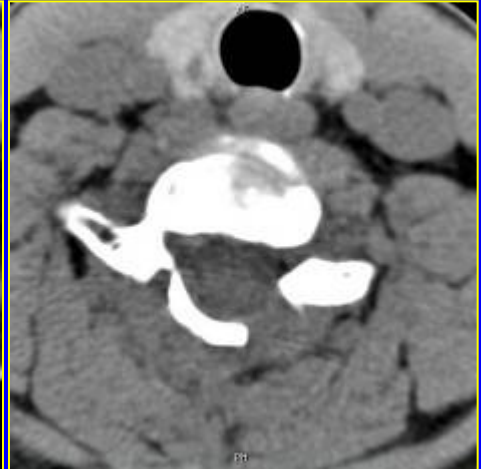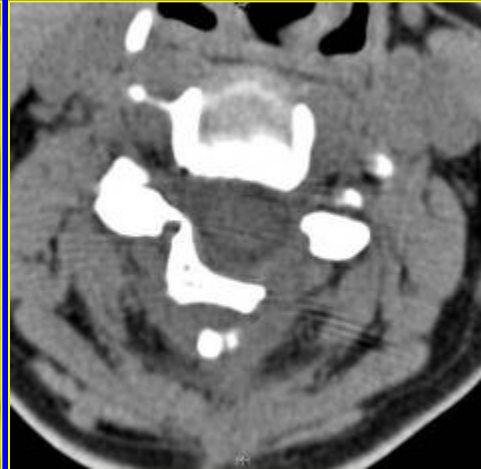
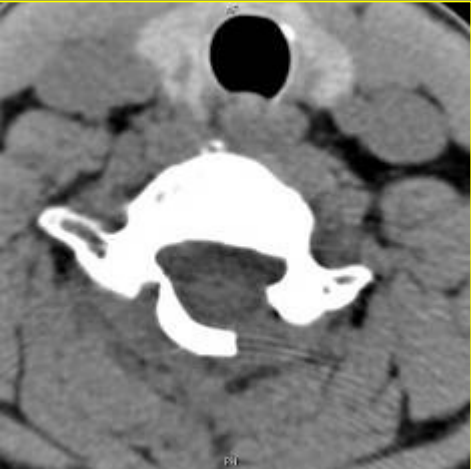

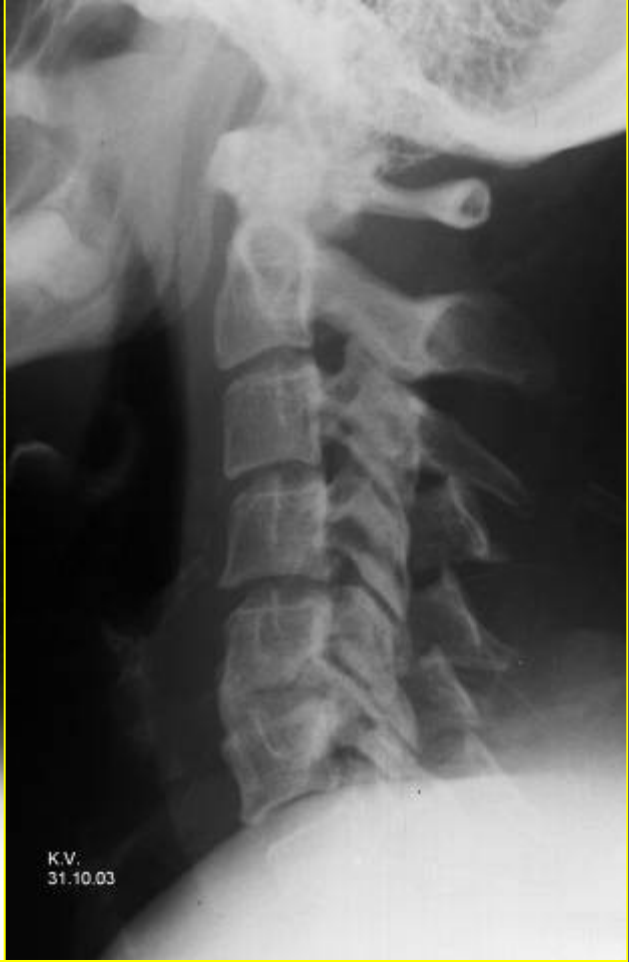
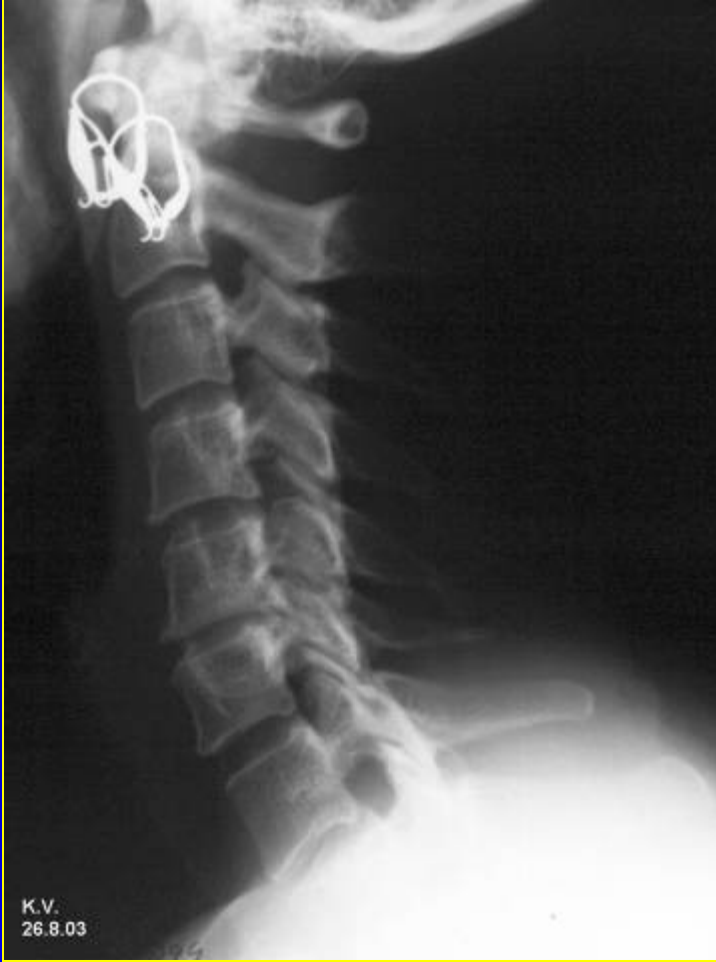


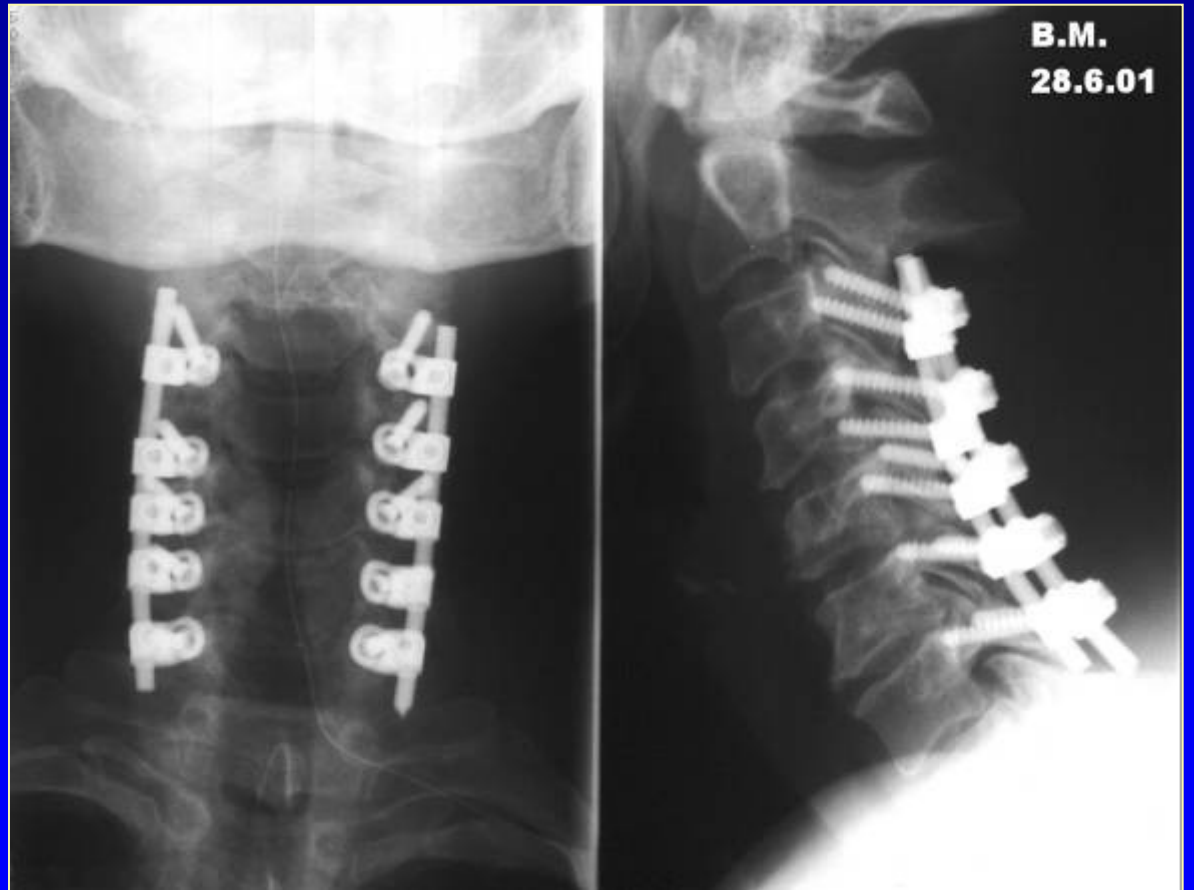
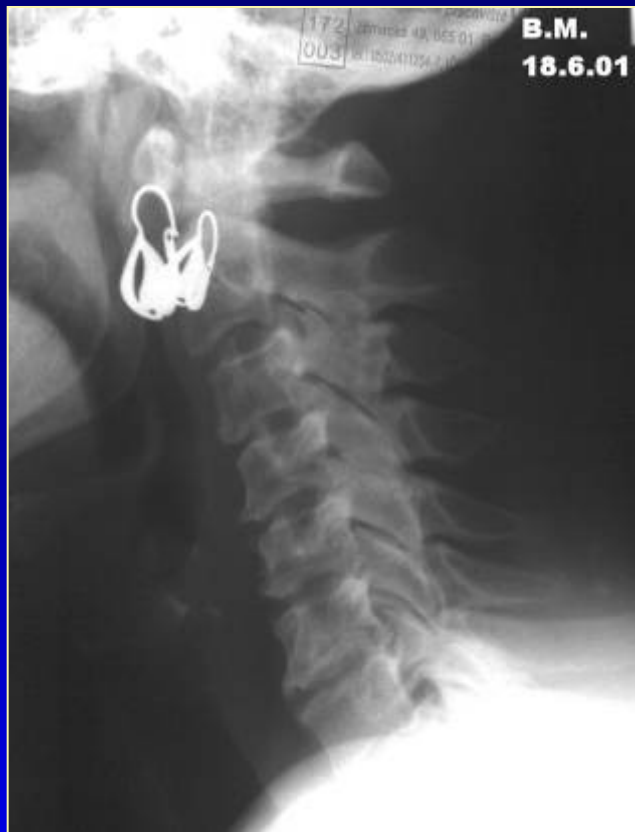

Open door  
laminoplastika  
a fuze





# Diferenciální diagnóza LIS

R.A.

ankylozující spondylitis

nádory páteře a míchy

- primární a metastázy

myelom

entezopatie

osteoporóza s frakturou

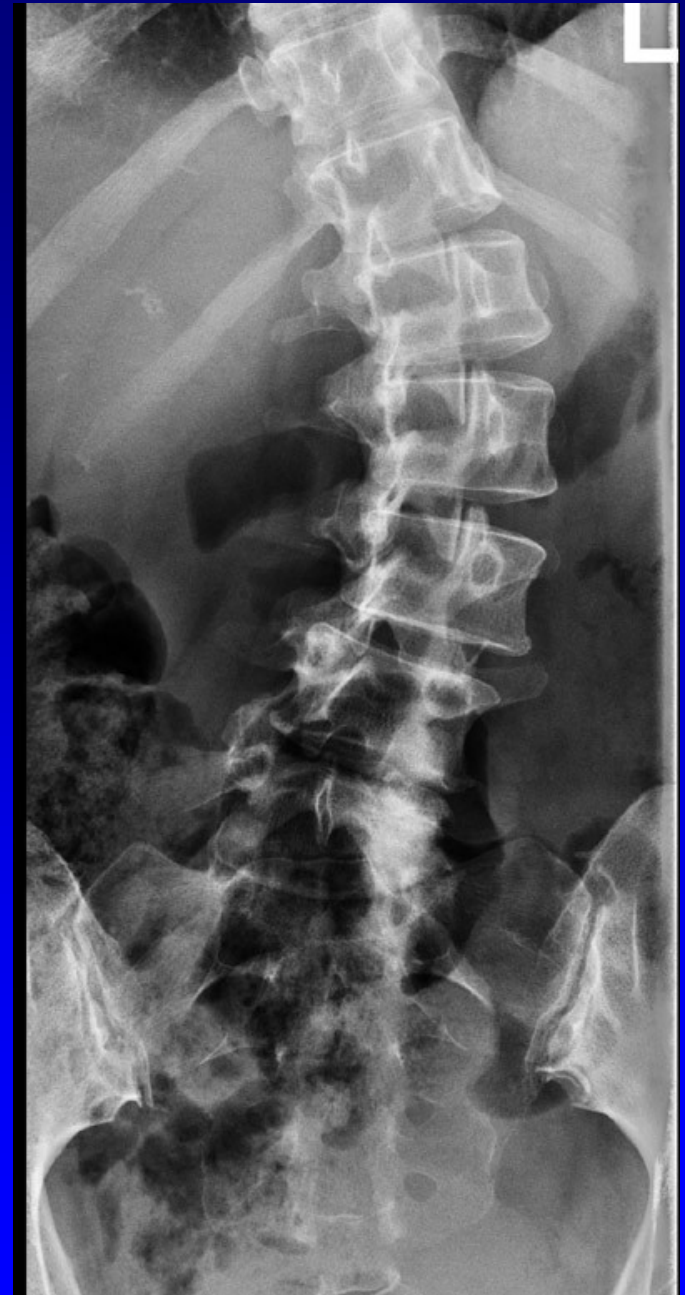zlomenina obratle

herpes zoster

periferní neuropatie

deformity páteře

spondylodiscitis



## II. Bolest páteře nevertebrogenní - viscerální

Larynx, pharynx, krční uzliny

Pleura, plíce, bránice

Žlučník, játra, pancreas, duodenum

Retroperitoneum, ledviny, ureter

Gynekologické orgány

Močový měchýř, prostata

Cévy- aorta, a. iliaca communis

# Použitá literatura

Janíček, P.: Ortopedie. Lékařská fakulta MU v Brně,  
2012