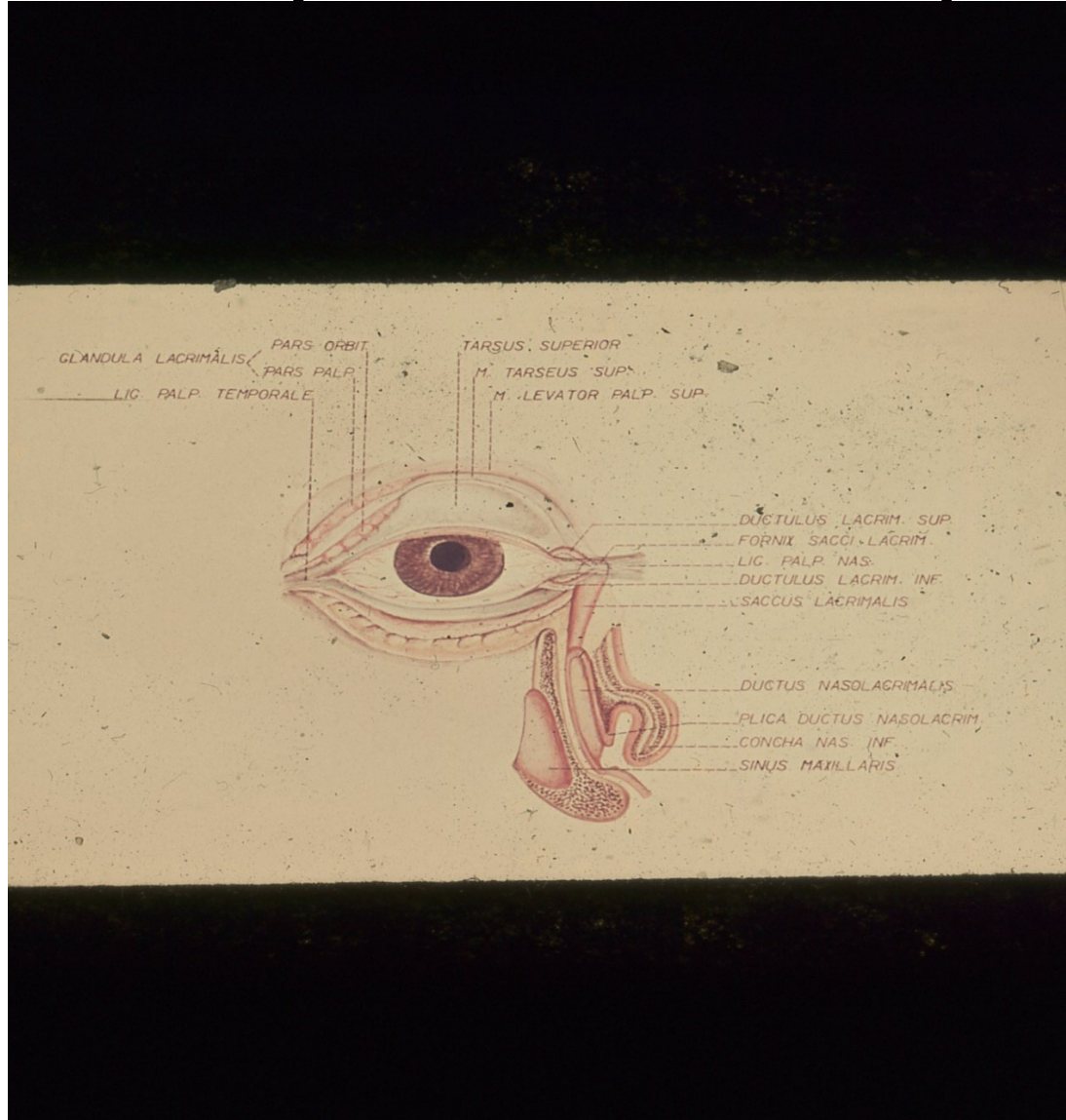


Onemocnění slzných cest a slzné žlázy

Synek S.

KOO

Anatomie slzných cest a žlázy



Anatomické poznámky

- Slzná žláza
 - Část palpebrální
 - Část orbitální
- Slzné body (Puncta lacrimalia)
- Slzné kanálky (canaliculi lacrimales)
- Slzný vak (saccus lacrimalis)
- Slzovod (ductus nasolacrimalis)

Slzný film

- Tvoří se ze slzných, tukových a hlenových žlázek
- Isotonický, pH 7,3 – 7,7
- 99% voda, 1% tuky, hlen bílkoviny, krystaloidy, epitelie

Slzení

- Bazální například během spánku- akcesorní žlázy
- Reflektorická (mechanické podráždění, emoce) slzná žláza

Nepřiměřené slzení

- Nadměrné (epifóra) onemocnění spojivky nebo rohovky
- Obstrukční (epifóra) uzávěr slzovodných cest, nebo obrna lícního nervu- který inervuje slznou žlázu

Vyšetřovací metody

- Aspekce: ektropium, entropium, trichiasis...
- Průplach slzných cest
- Schirmerovy testy I bez anestetika měří bazální i reflektorickou sekreci
- Schirmerovy testy II s anestetikem měří pouze bazální sekreci
- Break up time BUT- stabilita slzného filmu, déle jak 10 vteřin
- Fluoresceinový test: meniskus za 5-10 min, normálně do 0,4mm
- Jonesovy fluoresceinové testy- při částečné obstrukci

- Dacryocystografie
- Scintigrafie slzných cest (technicium 99)
- CT a MR
- Vyšetření ORL specialistou

Vrozené poruchy

- Ageneze
- Dislokace nebo ptósa žlázy
- Aberantní žláza
- Krokodýlí slzy- reflexní slzení při žvýkání

Akutní zánět slzné žlázy

- Virové
- Bakteriální
- Zduření horní zevní třetiny víčka
- Léčba dle etiologie, ev. Chirurgická incise a drenáž

Chronický zánět slzné žlázy

- Často oboustranný
- Systémová onemocnění- sarkoidóza, revmatická onemocnění, tbc
- Dislokace oka dolů, diplopie
- Při nebolestivém zduření se zvětšením slinných žláz (Mikuliczův syndrom)

Nádory slzné žlázy

- Pleomorfní adenom
- Maligní cystický karcinom, pleomorfní adenokarcinom

Poruchy slzných bodů

- Atrézie
- Stenóza
- Vrozená píštěl
- Obstrukce kanálků – eventuálně intubace silikonovou hadičkou
- Zánět kanálků- virový, obstrukce konkrémenty, aktinomycety
- Poranění bodů a kanálků

Onemocnění slzovodu

- Vrozený uzávěr
- Kanalikulitida, stenóza slzných bodů
- Získaný uzávěr – dacryocystorhinostomie, intubace silikonovou hadičkou
- Nádory vzácné

Onemocnění slzného vaku

- Akutní zánět, epifora, vyklenutí v místě váčku (hydrops)
- Celkové příznaky
- Incise, drenáž
- Chronický zánět
- Bakteriální, plísňová
- Léčba symptomatická, drenáž DCR

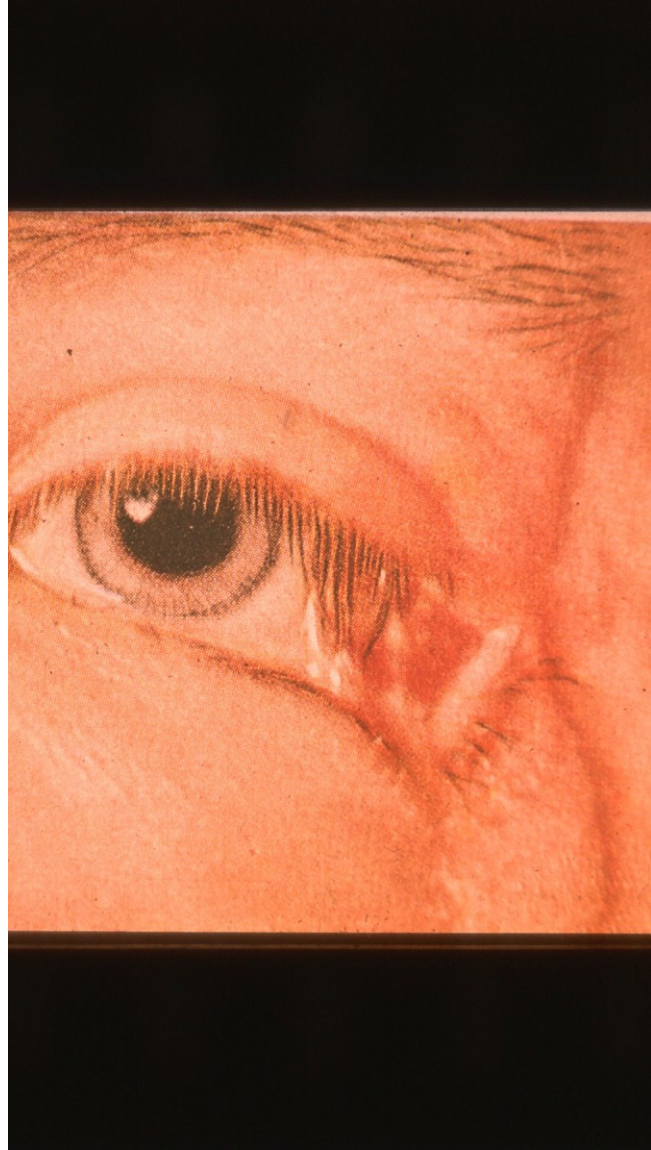Poranění slzného vaku a slzovodu

- Při zlomeninách očnice
- Důležitá je rekonstrukce vnitřního ligamenta

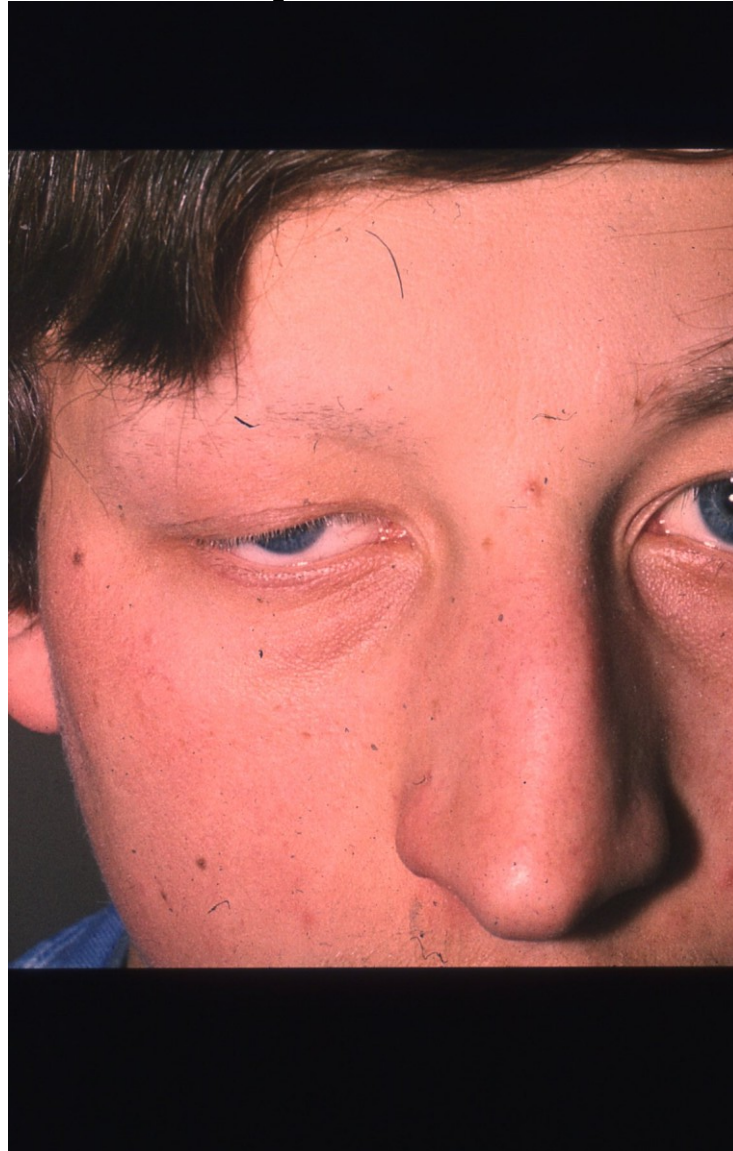Suché oko

- Snížením produkce slz-jizvením, poleptáním, záněty, pemfigus, Sjögrenův syndrom,
- Schirmer test

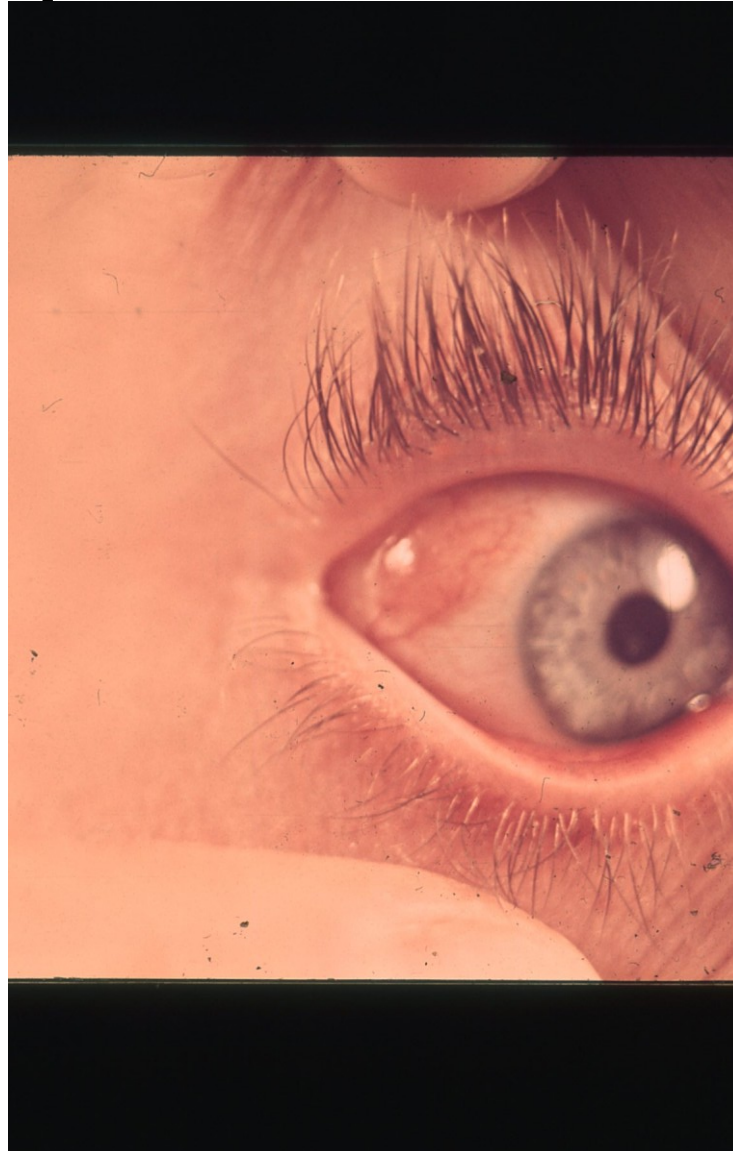Lacerace víčka a kanálku



Zánět či tu slzné žlázy



Zánět slzné žlázy



Akutní dacryocistitis

