

Onemocnění rohovky

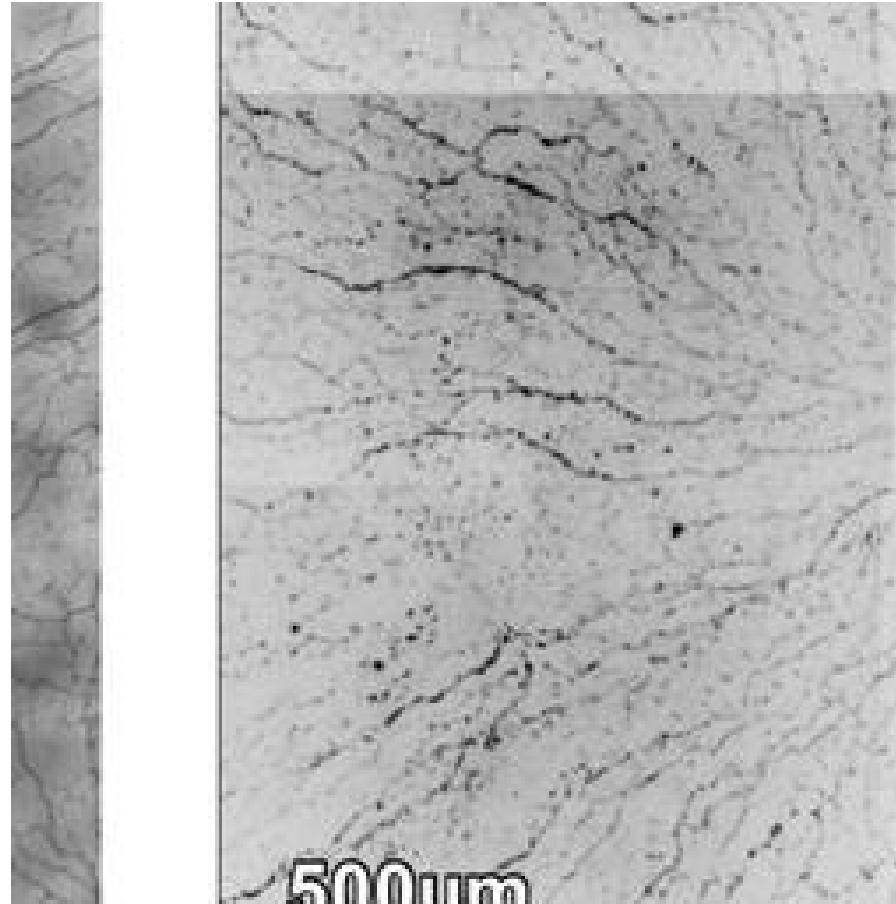
Synek, S.

KOO

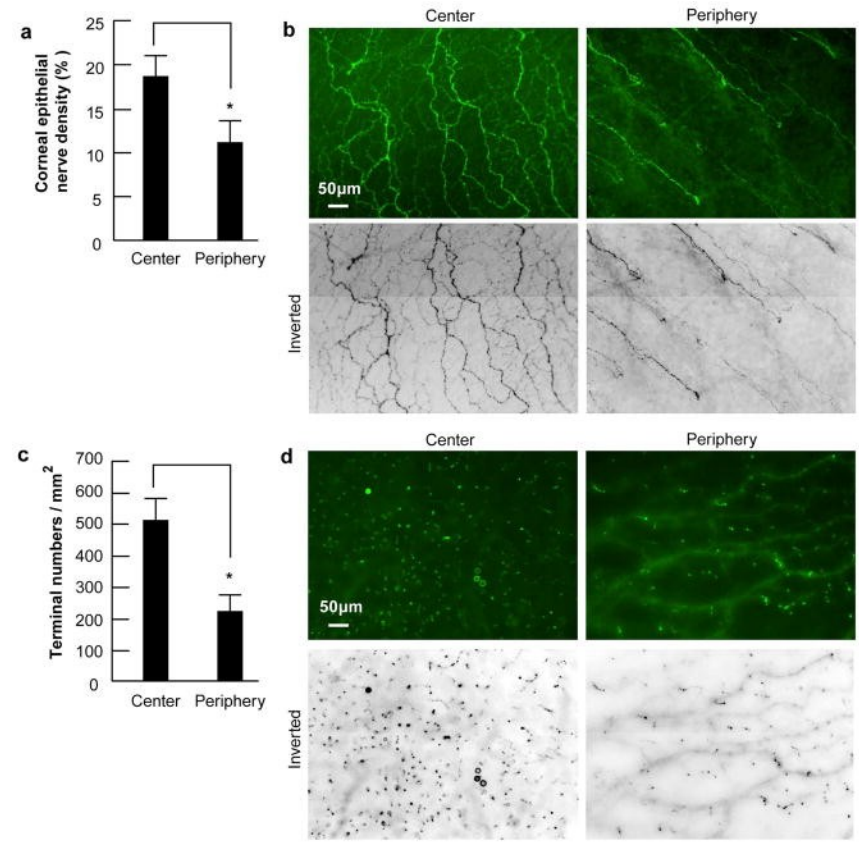
Anatomické poznámky

- Dlaždicový epitel
- Bowmanova membrána
- Stroma
- Descemetova membrána
- endotel

Nervová zakončení v rohovce



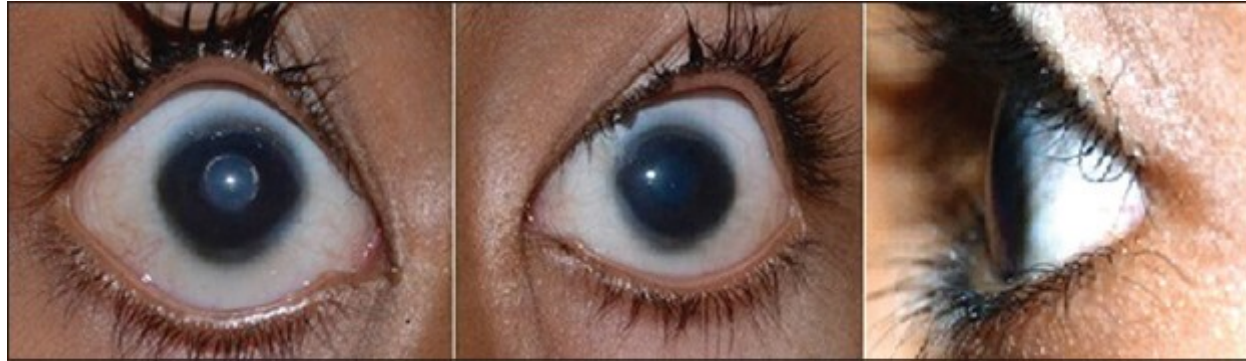
Rohovkové nervy v centru a periférii



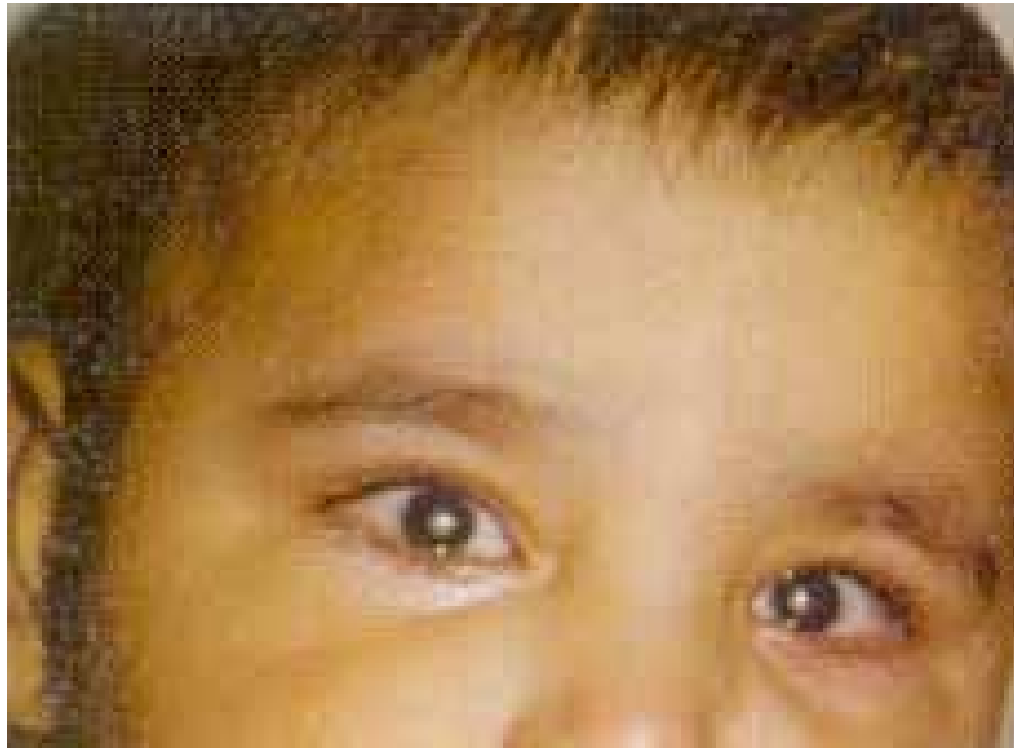Vývojové vady

- Mikrokornea
- Megalocornea
- Cornea plana

Cornea plana



Microcornea



Edém rohovkového epitelu

- Glaukom
- Insuficience endotelu

Zánětlivé změny rohovky

- Infiltrát
- Rohovkový vřed

Hojení rohovky

- Vaskularizovanou granulační tkání
- Povrchová
- Hluboká vaskularizace

Vyšetření rohovky

- Štěrbínová lampa
- Barvení fluoresceinem při defektu
- Měření citlivosti rohovky anesteziometrem
- pachymetrie

Záněty rohovky

- Infekční
 - Bakteriální
 - Virové
 - Plísňové
 - Specifické
- Neinfekční
 - Degenerace
 - Kontaktní čočky

Bakteriální záněty

- Streptococcus pneumoniae, Staphylococcus epidermidis, aureus, proteus, moraxella
- Obávané jsou záněty u gonokokové infekce, diphtherie, Streptococcus pyogenes, pseudomonas aeruginosa
- Odběr kultivace
- Průplach slzných cest
- Antibiotika, atropin

Virové záněty

- Herpes simplex- keratitis dendritica- anestezie rohovky
- Keratitis disciformis- hluboký zánět –metaherpetická léze
- Herpes zoster- varicella virus- postižena první větev trojklanného nervu- kůže, rohovka, iridocyklitida
- Keratokonjunktivitis epidemica

Záněty rohovky u zvláštní přecitlivělosti

- Keratitis disciformis- metaherpetická infekce
- Ulcus corneae rodens (Moorenův vřed)
- Ulcus corneae marginale- starší osoby, chronická stafylococcová infekce, exotoxiny
- Keratitis flectenulosa
- Keratitis parenchymatosa- příjice, tbc, i u vrozené příjice
- Keratitis e rosacea

Degenerace rohovky

- Marginální ztenčení rohovky- senilní marginální degenerace
- Arcus senilis, arcus lipoides
- Keratopatie zonularis
- Keratomalacia- karence vitamínu A
- Keratitis neuroparalytica
- Keratitis e lagophthalmo
- Recidivující eroze rohovky

- Cornea guttata- Fuchsova endoteliální dystrofie
- Keratokonus- Fleischerův prstenec- Fe v epitelu při bázi
- Hereditární rohovkové dystrofie- epiteliální, stromální, endoteliální

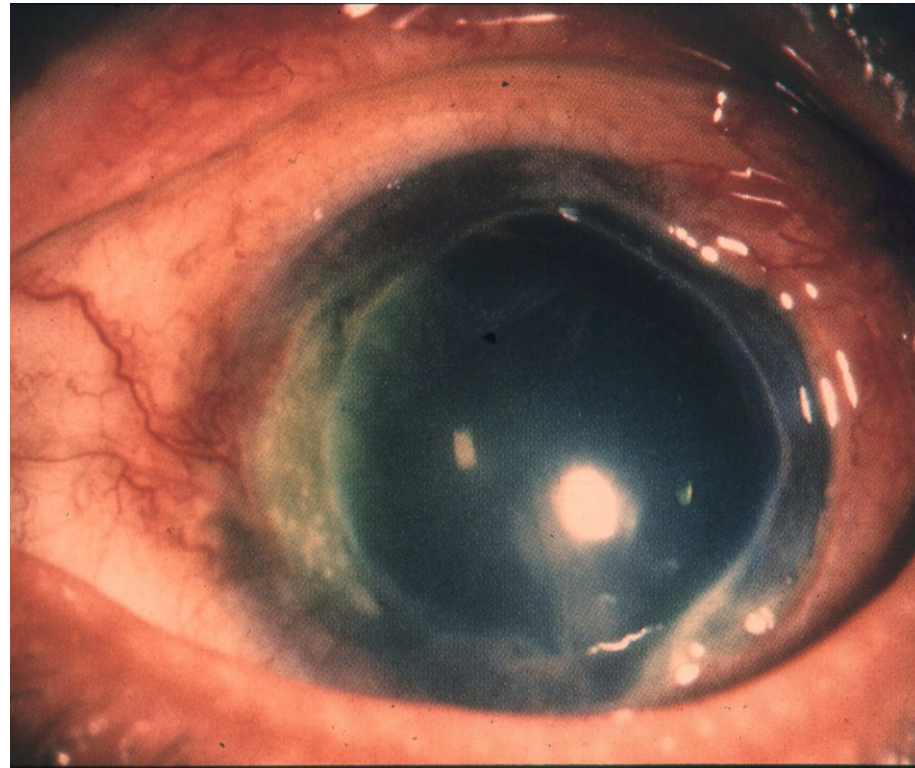
Depozita v rohovce

- Hematogenní zbarvení- při masivním krvácení do přední komory
- Kayser-Fleischerův prstenec zelený v endotelu, při Wilsonově hepatolentikulární degenerace- porucha ceruloplasminu
- Chlorochinová (i jiné lékové) keratopatie

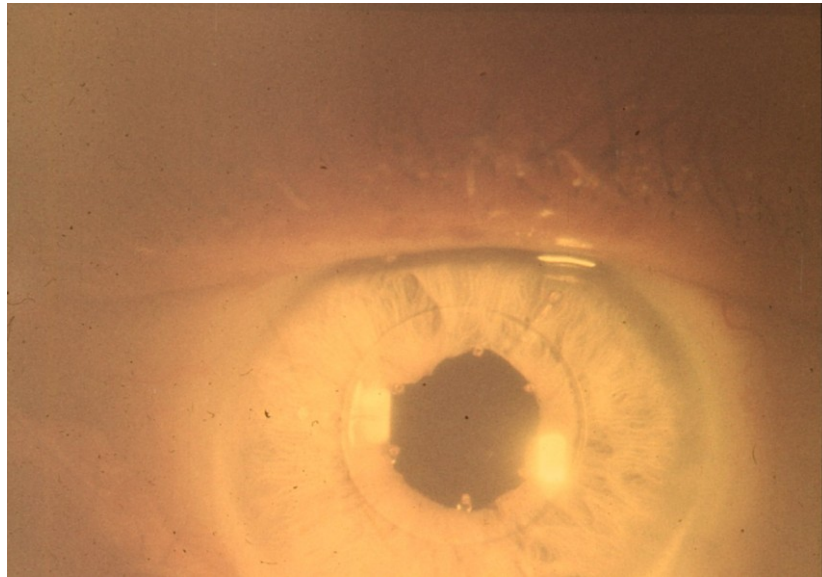
Chirurgie rohovky

- Keratoplastika
 - Perforující
 - Lamelární
 - Endotelová
- Keratoprotéza
- Refrakční chirurgie- PRK, LASIK, EPILASIK, Femto

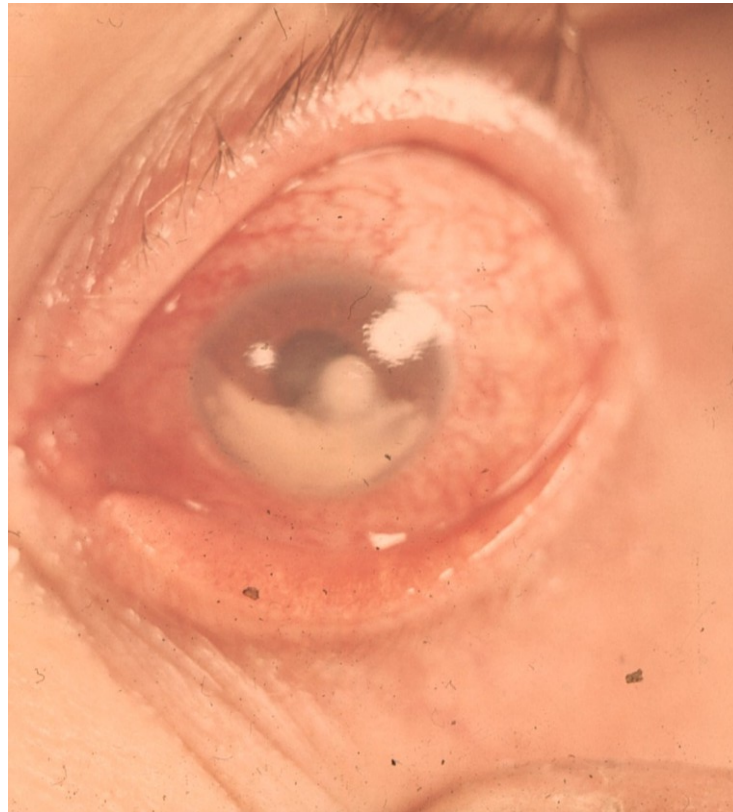Marginální degenerace



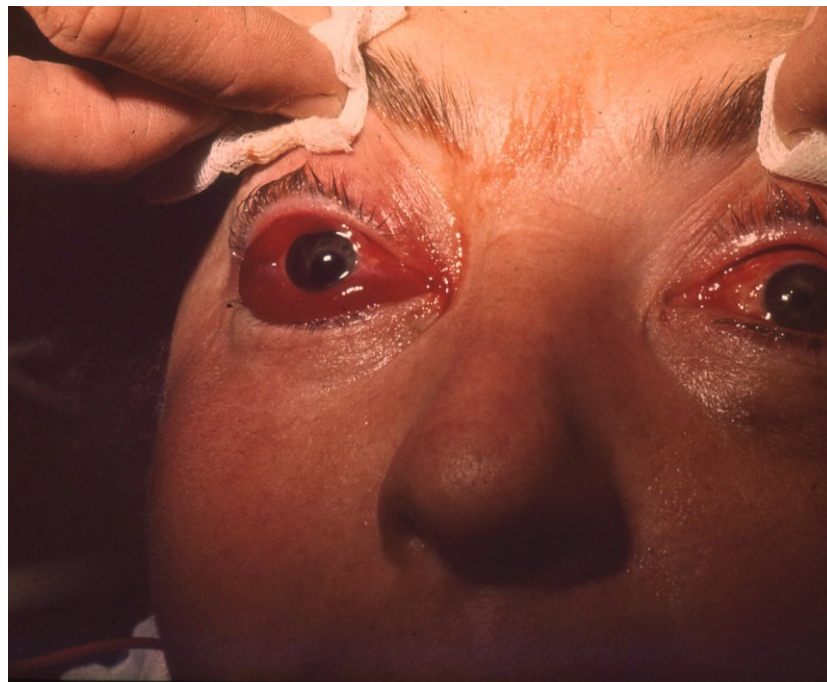Pupilární nitrooční čočka (sputnik)



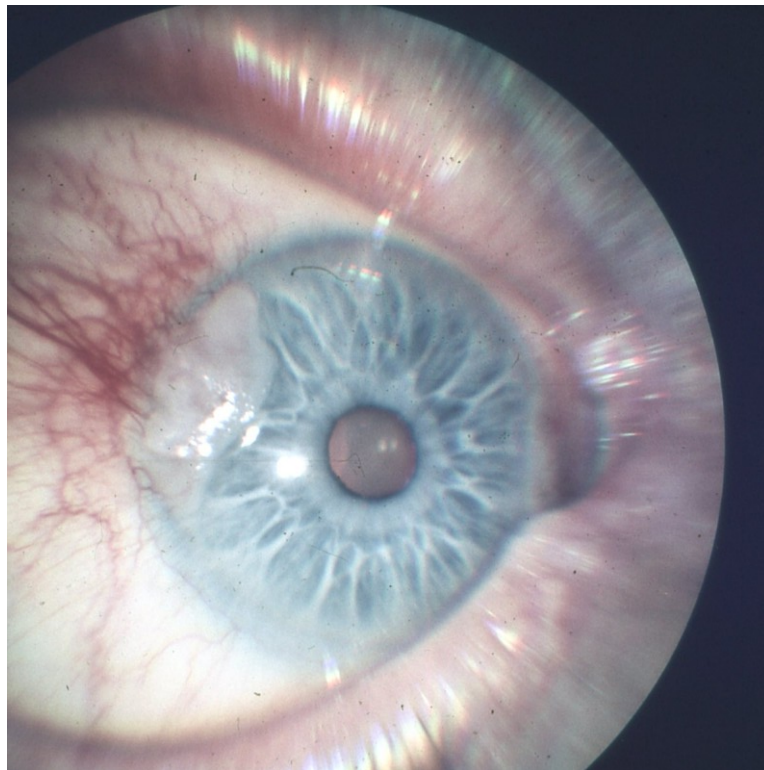
Ulcus corneae cum hypopyo



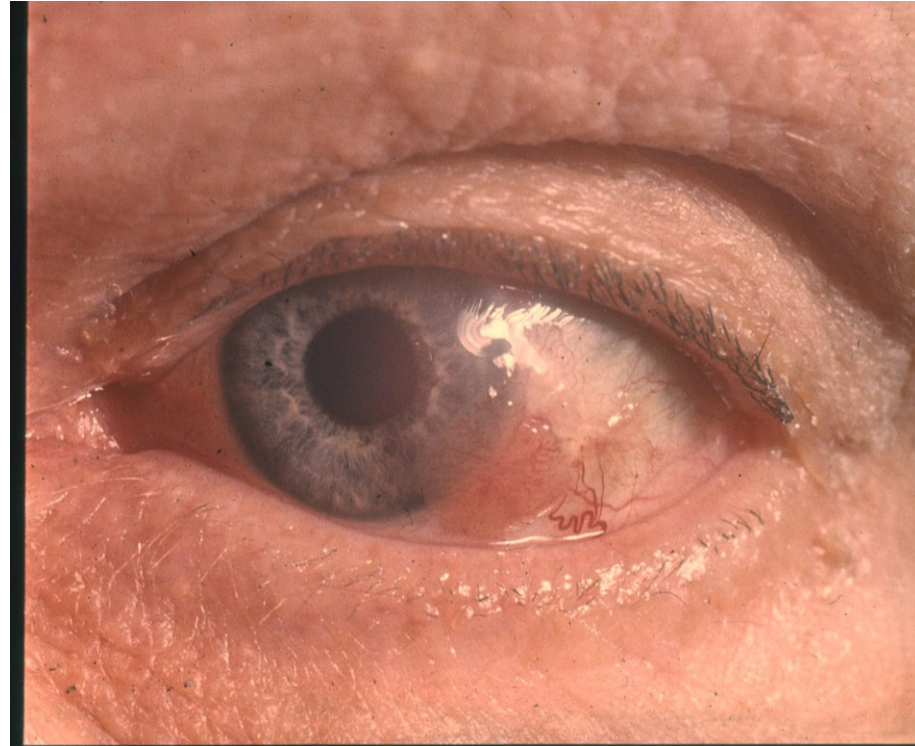
Endokrinní orbitopatie



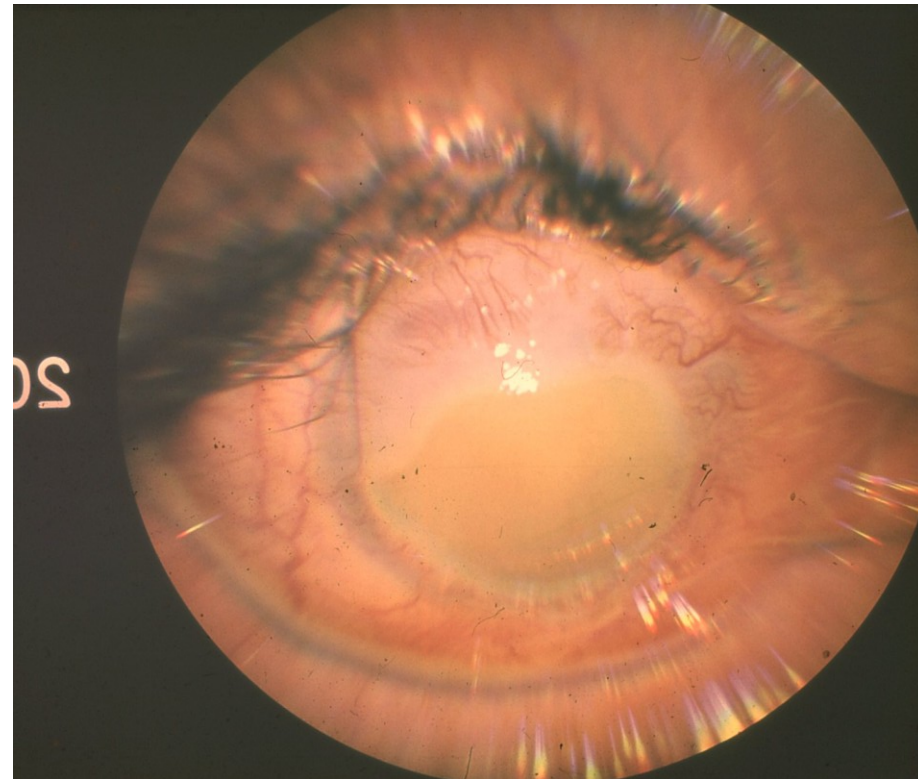
Nesmáčivý defekt rohovky po marginálním vředu



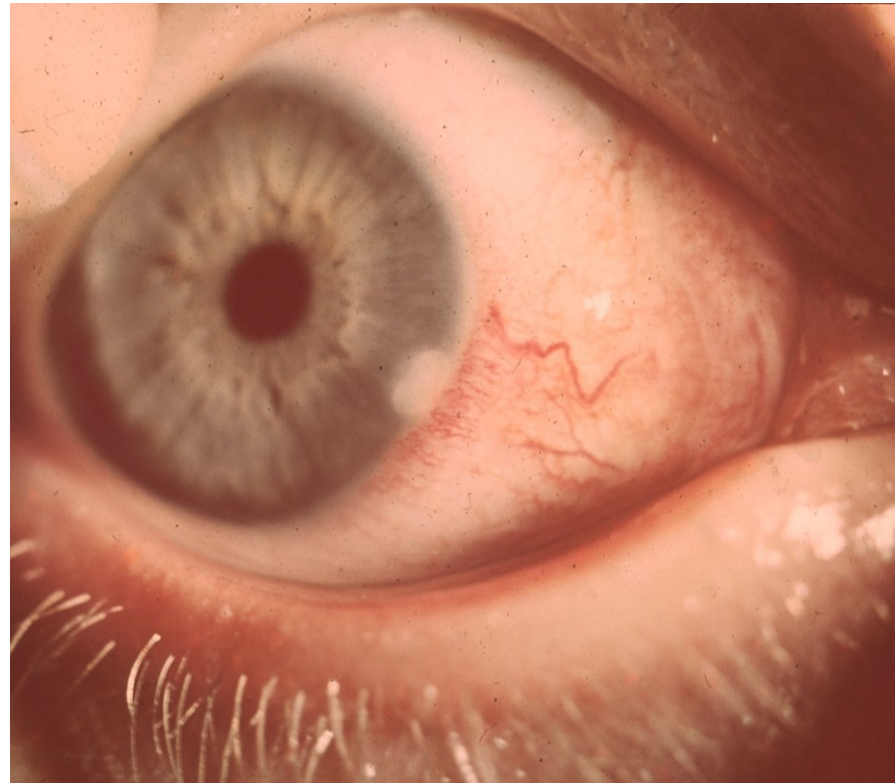
Rosacea keratitis



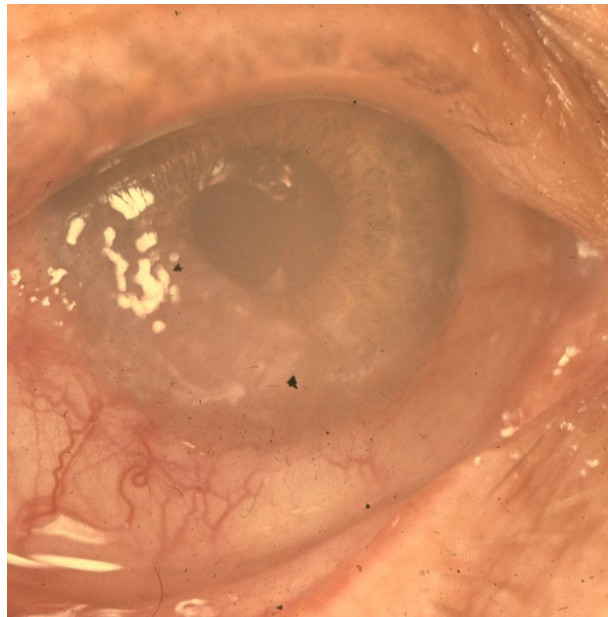
Endoftalmitida



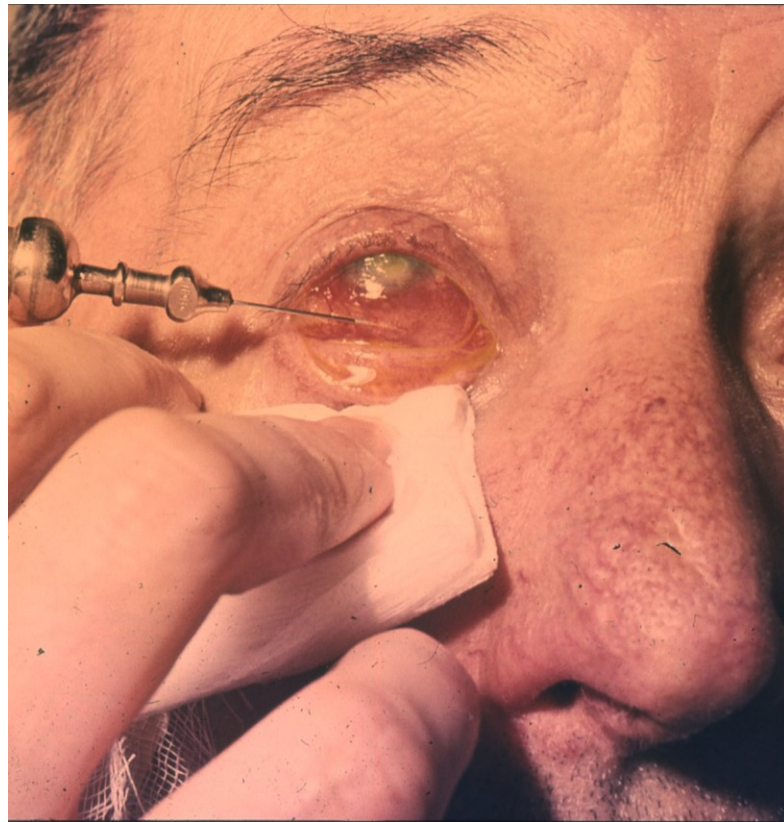Flykténová keratitís



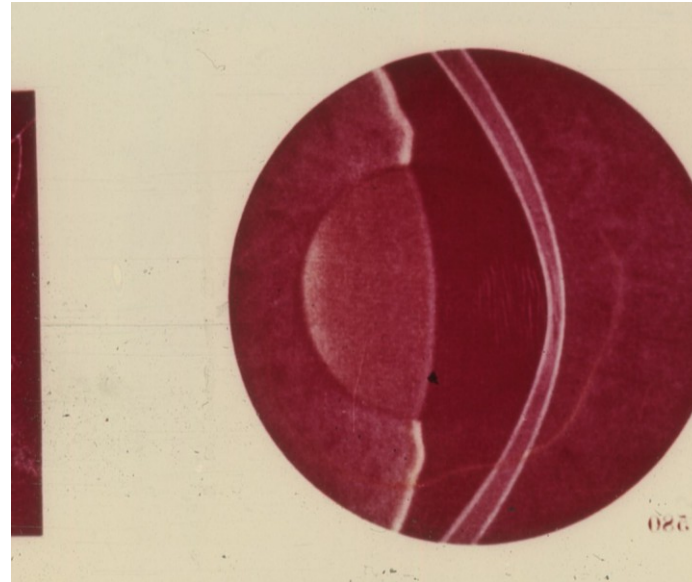
Marginální rohovkový vřed



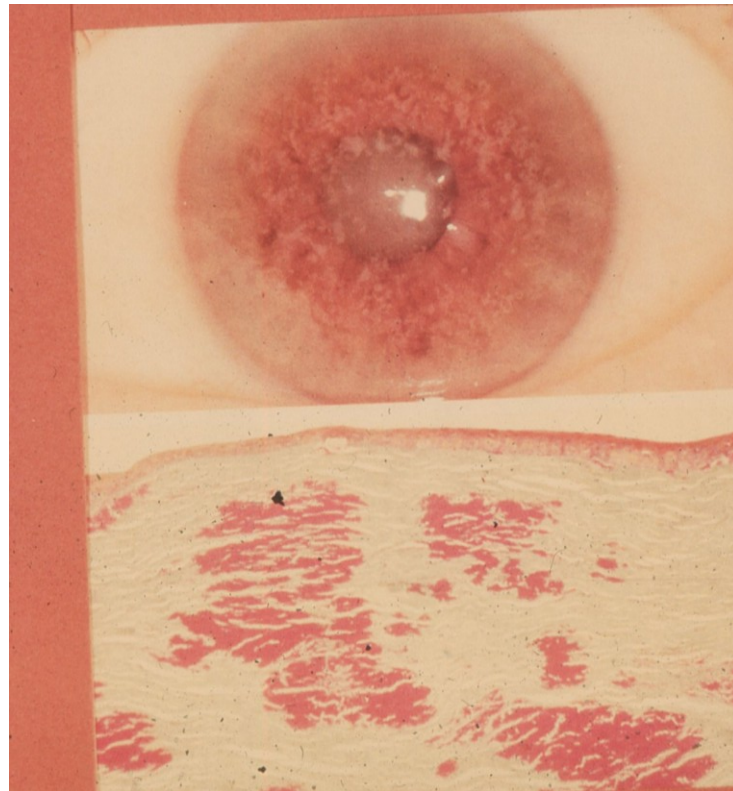
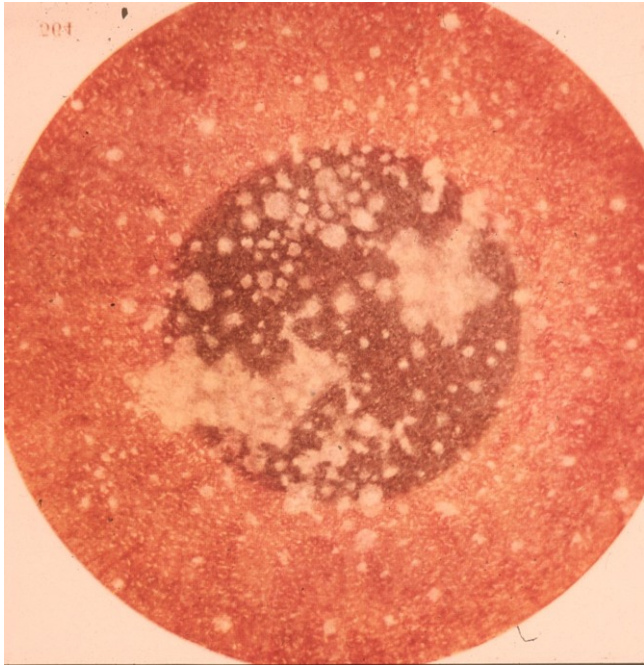
Podspojivková injekce



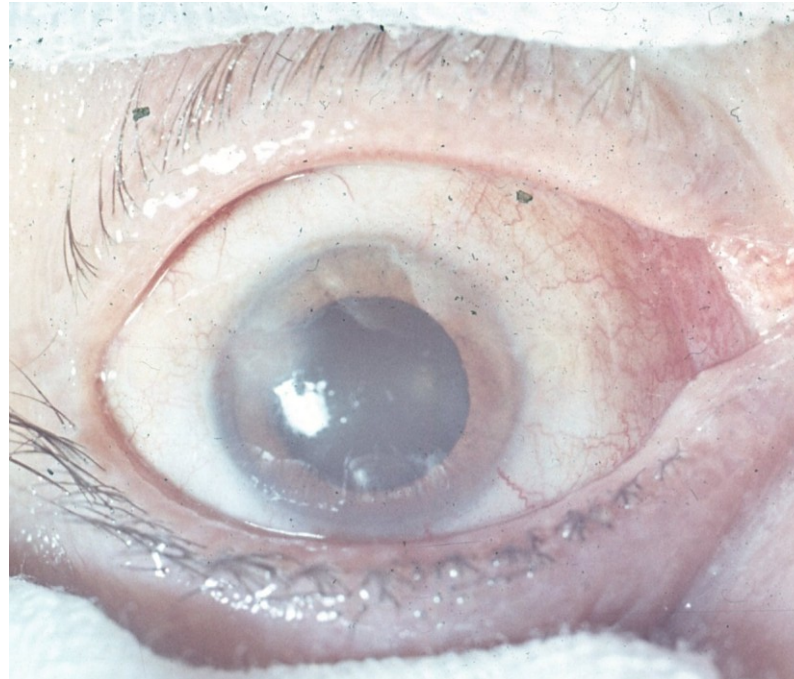
Keratokonus



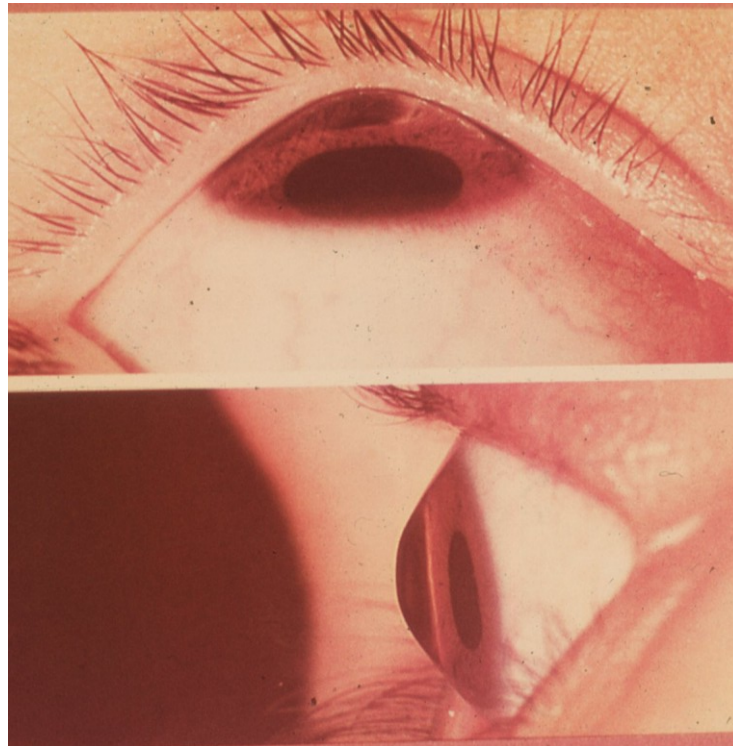Heredodegenerativní onemocnění rohovky



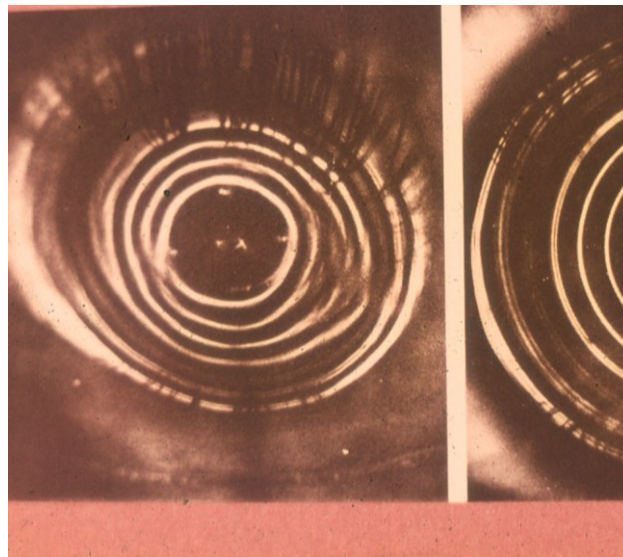
Moorenův vřed- vyhojený



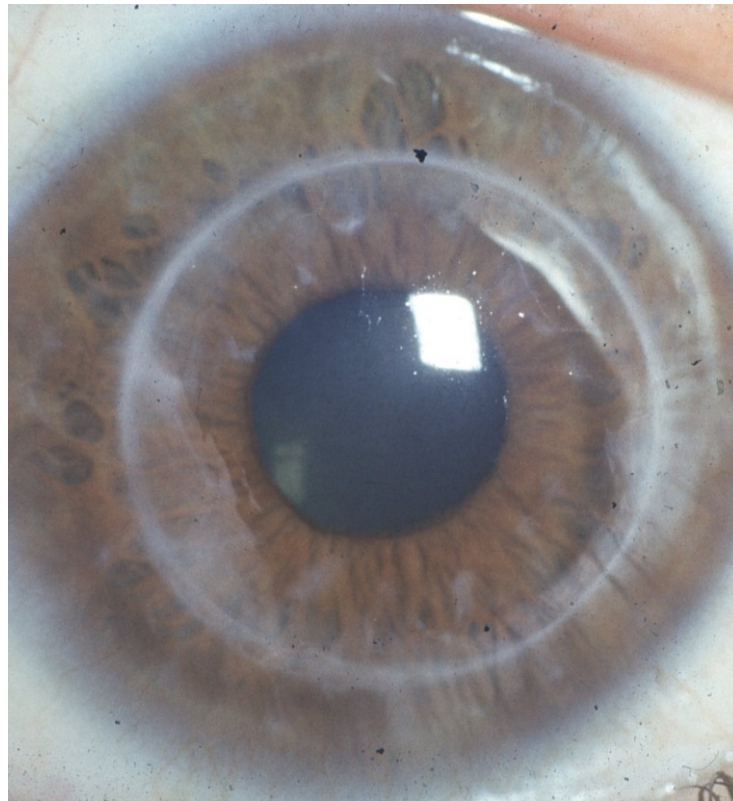keratokonus



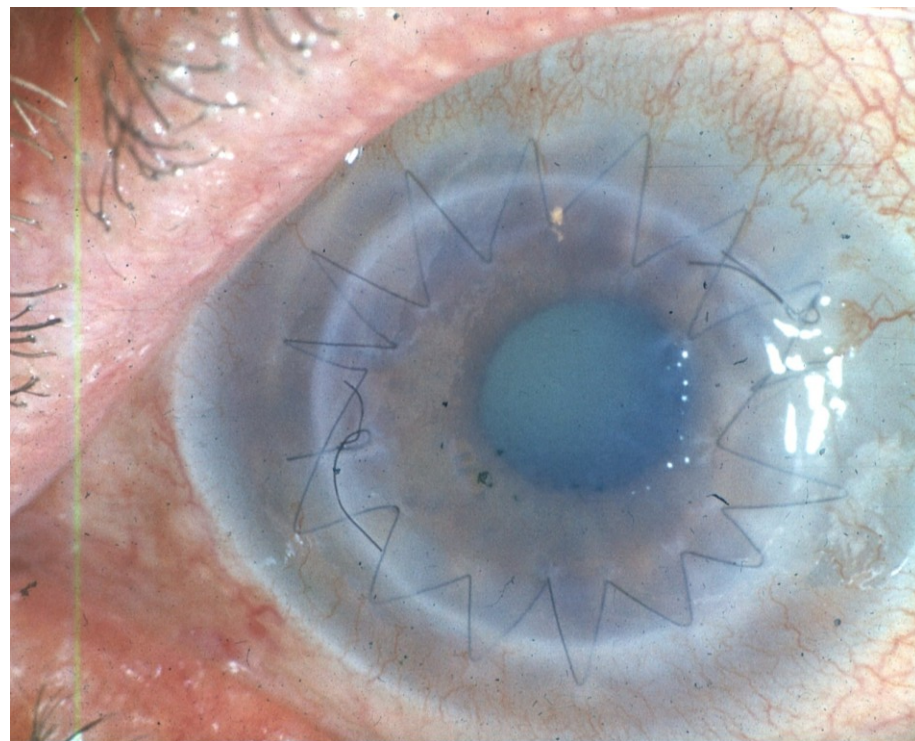
Placido kruhy u keratokonu



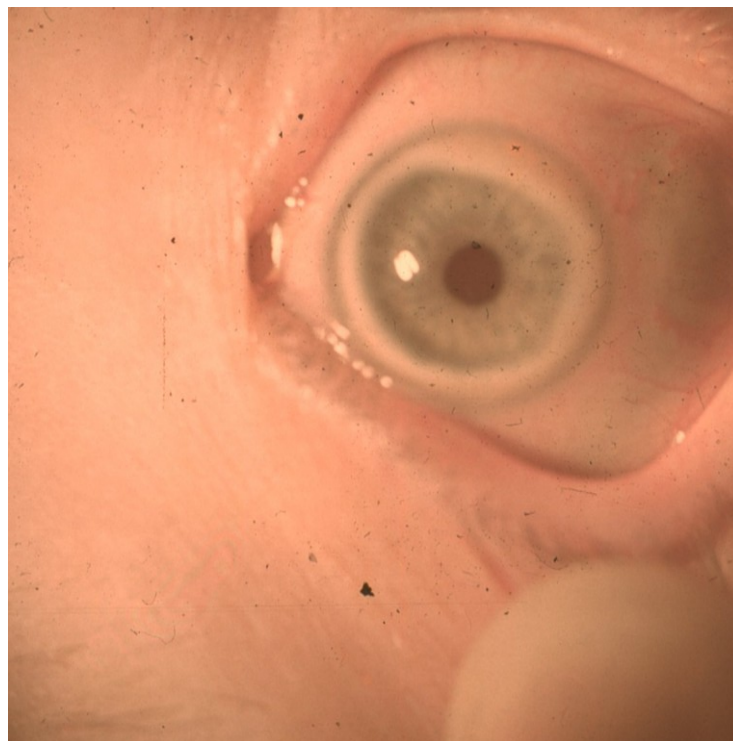
Keratoplastika



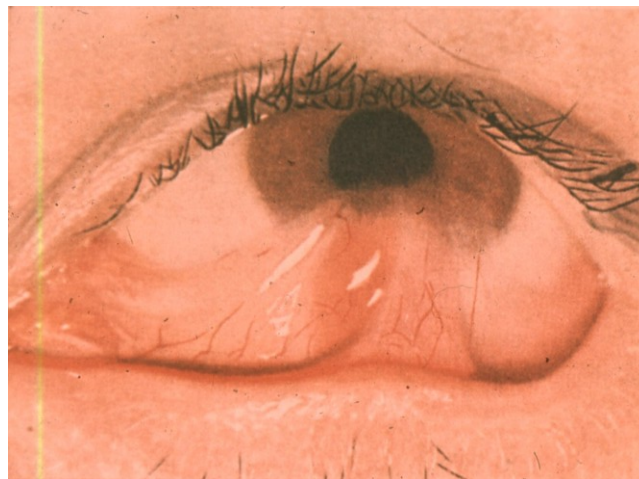Keratoplastika - stehy



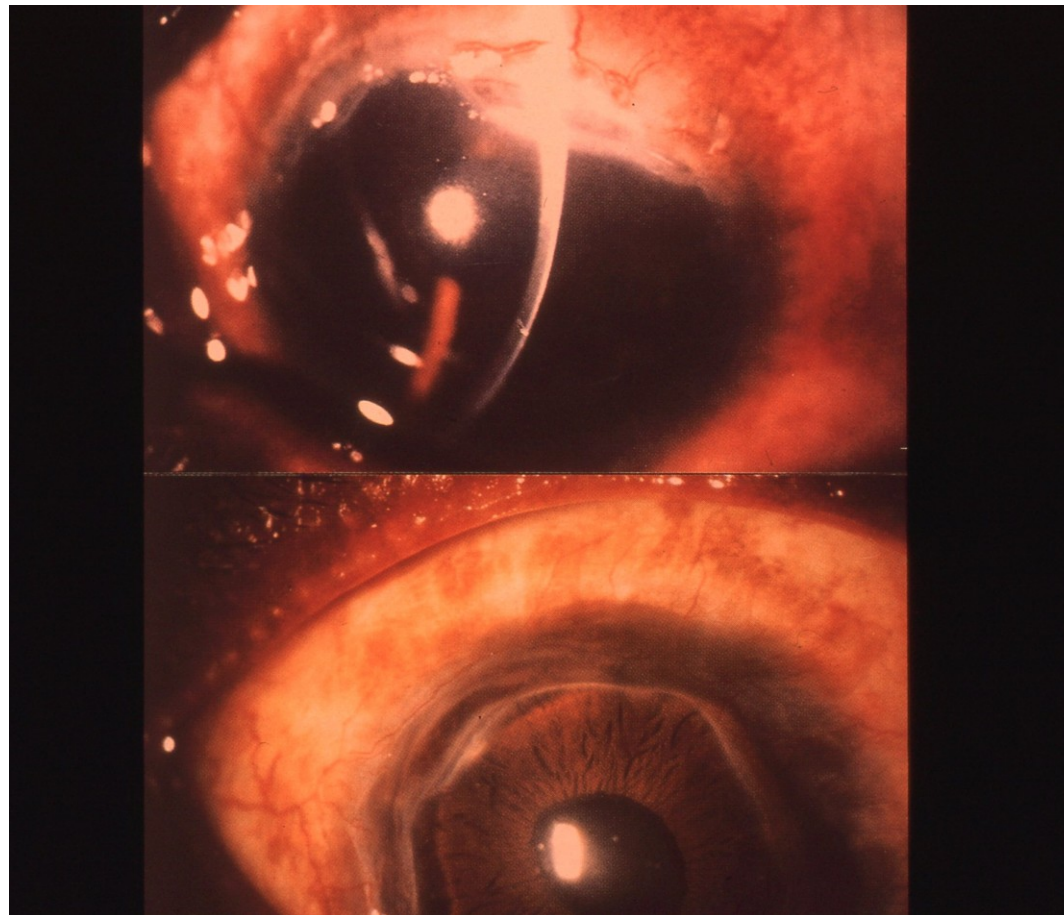
Arcus senilis




pseudopterygium



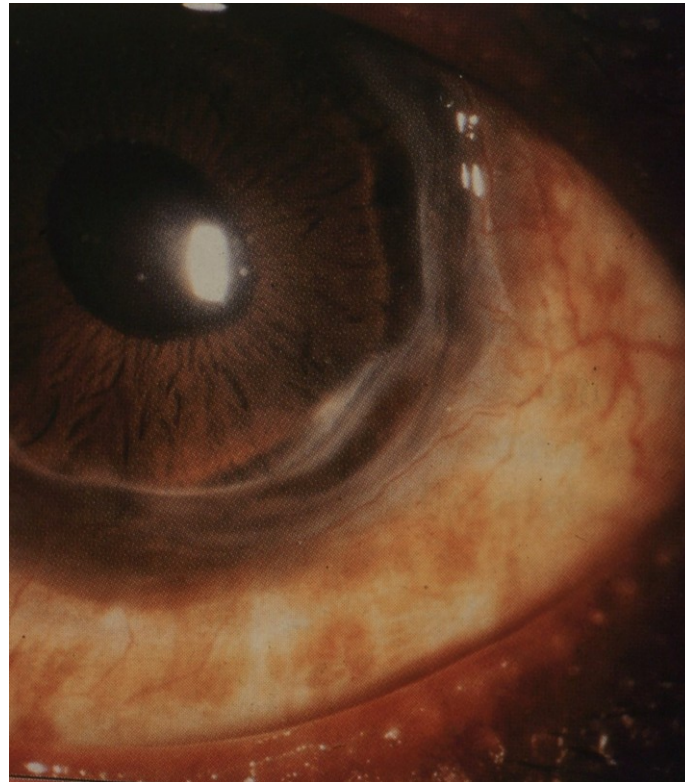
Terrienova marginální degenerace



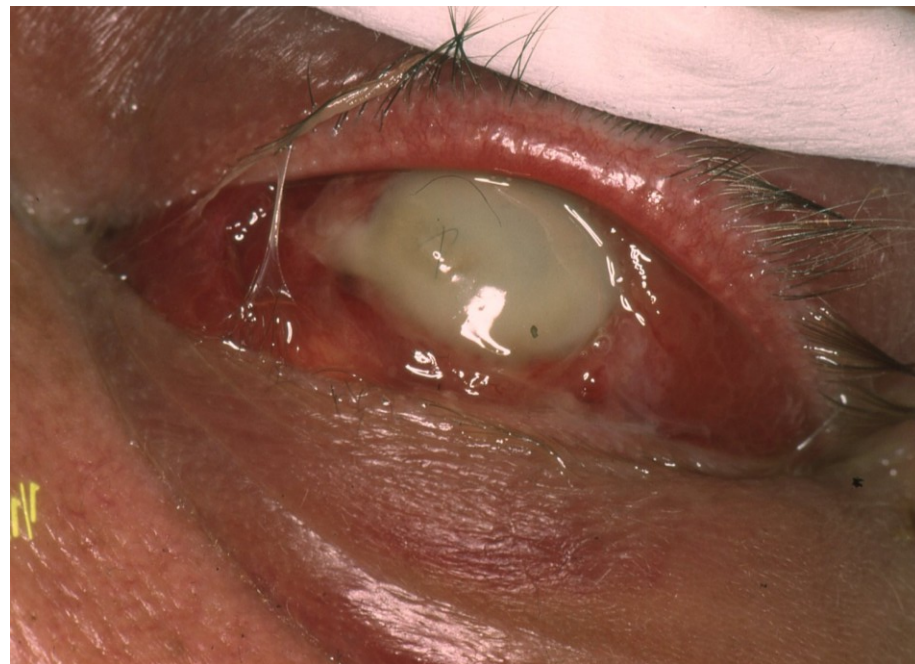Rohovkový epitel EM



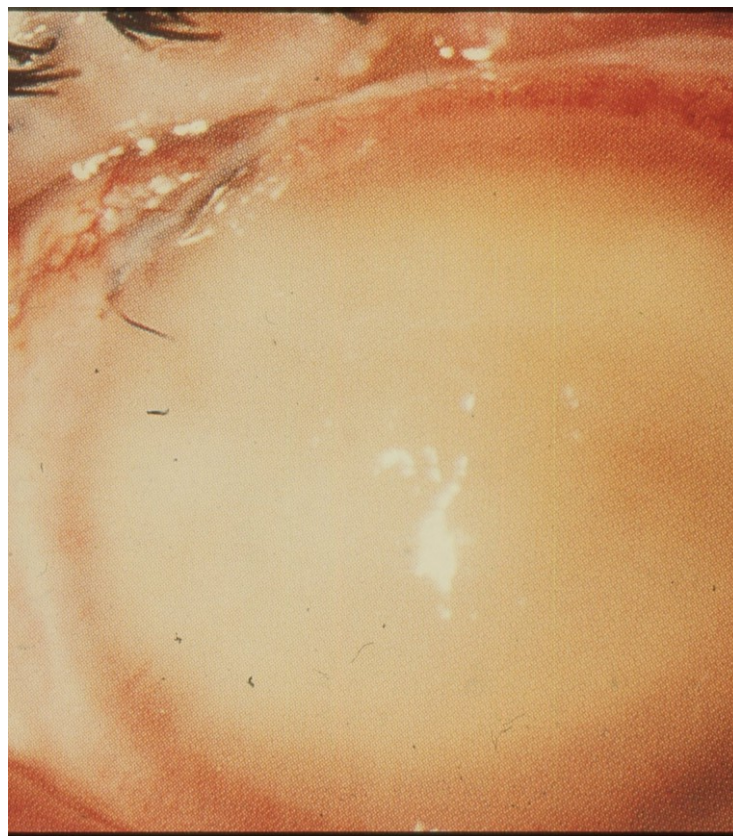
Marginální degenerace



Endoftalmitis



Leukom rohovky



Atrofie bulbu

