

Porod v poloze koncem pánevním

Definice - jedná se o polohu podélnou, kdy plod naléhá na vchod pánevní svou hýžd'ovou částí a hlavička je umístěna ve fundu děložním. Podélná osa trupu plodu je souběžná s podélnou osou děložní. Podle držení plodu rozlišujeme pánevní konec úplný (hýždě a obě nožky – obr.1); neúplný (řitní, jednou nebo oběma nožkami, jedním nebo oběma kolínky, popř. kolínkem a nožkou). Prognosticky nejpříznivější polohou je pánevní konec neúplný řitní.

Frekvence výskytu - na konci těhotenství se tato poloha vyskytuje cca ve 3-4 % případů. Na počátku třetího trimestru cca v 15-20 %.

Obr. 1



Příčiny – oligohydramnion nebo polyhydramnion, insuficience placenty, abnormální tvar dutiny děložní, včestný myom, včestné lůžko, krátký pupečník, natažené dolní končetiny, po intrauterinním odúmrťí plodu, nadměrně velký nebo malý plod, ochablý nebo úzký dolní segment, abnormální tvar lebky plodu, vícečetné těhotenství, multiparita, abúzus matky (zejména FAS), VVV plodu.

Diagnostika – se provede zevním a vnitřním porodnickým vyšetřením, UZ. Při Pavlíkově hmatu je dolní segment vyplněn měkkou částí a nehmatáme krční rýhu (je třeba vyloučit hluboko vstoupilou hlavičku). V děložním fundu naopak hmatáme velkou tvrdou balotující část. Maximální slyšitelnost ozev je podle postavení ve výšce pupku či nad pupkem. Při vaginálním vyšetření hmatáme velkou měkkou část s genitoanální rýhou s hrotem kostrče a sedacími hrboly (je třeba odlišit od obličejové polohy). U neúplných konců pánevních můžeme hmatat nožku (planta tvoří obdélník a prsty hmatáme jako kuličky) či kolínko. Vyšetření provádíme velmi jemně, abychom neprovedli nežádoucí dirupci vaku blan. Vyšetření upřesníme ultrazvukem, včetně biometrie plodu. Je třeba pečlivě změřit zevní pánevní rozměry a vyloučit kefalopelvicý nepoměr.

Rizika – přes to, že se jedná o polohu podélnou, největší část plodu se rodí jako poslední, což s sebou přináší jistá rizika. Rizika pro plod jsou 4x častější. Z hlediska dilatace měkkých porodních cest není příznivý časný odtok plodové vody, při kterém současně hrozí výhřez pupečníku. Častější je také hypoxie, poranění matky a plodu než při porodu hlavičkou.

Obrat konce pánevního v těhotenství – do 33. týdne gravidity je poloha plodu v děloze labilní. Tento stav přetrvává déle u vícerodíček. Ke stabilnímu uložení dochází cca od 34. týdne těhotenství (versio spontanea). Výjimečně ke spontánnímu obratu může dojít i v první době porodní.

Existují faktory podporující tento spontánní obrat: naplněný močový měchýř, genupektorální poloha s hrudníkem uloženým na ploché podložce (denně alespoň 10 minut), Trendelenburgova poloha s pokrčenými dolními končetinami s relaxačním dýcháním.

"Babské" rady

1. **Čas a klid** - jsou momenty, kdy se miminko otočí ještě v 38.týdnu nebo těsně před porodem. Neztrácejte důvěru v přírodu, nenervujte se zbytečně - ničemu tím neprospějete. Zkuste dítěti vysvětlit, že je to pro oba lepší, aby se otočilo. V mysli si představujte, jak dělá kotrmelce v břiše.
2. **Psychologie** - Ingeborg Stadelmann dospěla k názoru, že dítě takto přinutí rodiče, aby se zamysleli nad následujícím porodem a novou úlohou. Pokud jste ve shonu, těhotenství odsouváte na druhou kolej, může to být váš případ.
3. **Indický most** - od 33. týdne. Leh na zádech, lýtka dát co nejbližší k hýždím, zvednout pánev. Tato poloha není pro dítě pohodlná, může se pokusit vyhledat jinou polohu. Jak často a jak dlouho v poloze vydržíte je na vás (podle velikosti dělohy můžete mít problémy s dýcháním, motáním hlavy - díky útlaku dolní duté žíly).
4. **Éterické oleje** - partner může při indickém mostu masírovat břicho olejem s levandulí, řebříčkem, růží, cedrem a ylang-ylangem. (Směr by měl být po směru otočení dítěte, ten už však bohužel Ingeborg nespécifikovala - jak jej poznat, je nutno se řídit individuální polohou plodu - zjistit přes ultrazvuk nebo hmatem - nechte spíš na odborníkovi)
5. **Akupresura, akupunktura** - v Německu standartně používané, ve francouzských učebnicích zmiňované využití (od těhotenství do porodu - zmírnění bolesti). Velice vhodné pro tatínky, kteří chtějí pomoci při porodu aktivně.
6. **Moxování** - úspěšnost 50 až 70%. Funguje na podobném principu jako akupresura - místo tlačení na body, přiložíme pelyňkové cigarety na malíček - meridián močového měchýře - ledviny.
7. **Homeopatika** - nefungují přímo. Těmito léky můžeme pomoci budoucí matce, podpořit aktivaci dělohy a dítěte. Pokud se dítě otočit nechce, homeopatika nepomůžou. Jde spíše o doplňující možnost. Při výběru necháme volbu na zkušeném homeopatovi (často se dává Pulsatila, Sepia, Tuberculinum)
8. **Svit baterky** - pomalu pohybovat rozsvícenou baterkou ve směru otočení dítěte - opět nutno znát polohu dítěte a "navést" ho správným směrem

Tyto postupy uvedla porodní asistentka Ingeborg Stadelmann ve své knize. Pokud neznáte přesnou polohu dítěte a kudy ho máte "točit" do polohy hlavičkou, lépe užít metody "bez směru" (moxování, akupunktura, akupresura, homeopatie, éterické oleje, psychologie, cvičení). Metody jsou neškodné pro matku i dítě. Jejich výsledky nejsou vědecky průkazné.

Profylaktický obrat – se provádí ve 36. týdnu těhotenství při aplikaci tokolytik, pod ultrazvukovou kontrolou. Výkon předchází základní předoperační vyšetření. Po výkonu následuje klid na lůžku a NST dítěte.

Strategie vedení porodu – zjištění možných rizik spontánního vedení porodu a zvážení indikací k SC (kefalopelvicový nepoměr, vysoko stojící KP, parita a věk rodičky, VVV dělohy, onemocnění matky, unavená nespolupracující rodička, hmotnost plodu menší než 1500g a větší než 3500g u prvorodičky a 3800g u vícerodičky, oligohydramnion, hrozící hypoxie plodu, nepříznivá porodnická anamnéza.

Mechanismus porodu – jsou-li vyhřezlé malé části, nevykonávají žádný mechanismus. Pánevní konec vstupuje svou šířkou do pánevního vchodu v šikmém průměru, hřbetem více dopředu (častější levé postavení) nebo hřbetem více dozadu (pravé postavení). Vedoucím bodem je přední hýždě (níže). Rotace nastává na spodině pánevní, přední hýždě se otáčí za

symfýzu, šířka kyčlí je v přímém průměru (obr.2). Přední kyčel se opírá o stydký oblouk a trup plodu se ohýbá kolem své přímé osy. Nejprve prořezává přední hýždě, pak zadní hýždě a celý KP. Biakromiální průměr kopíruje mechanismus šíře kyčlí plodu. Pod stydkým obloukem se rodí přední paže. Nastává boční flexe trupu a rotace kolem přímé osy. Přes hráz se rodí zadní raménko a pod symfýzou vypadne přední raménko. Mezitím stупuje hlava do pánevního vchodu v příčném nebo šikmém průměru (komprimuje pupeční provazec), nejnižším bodem je bradička. Od této chvíle by měl být porod dokončen cca do 2 minut. V době, kdy se rodí raménka, hlavička vykonává progresi a vstupuje do pánevní úžiny (obr.3,4). Vnitřní rotací se otáčí záhlavím pod sponu stydkou. Subokciputem se opře o dolní okraj symfýzy a kolem tohoto bodu se rotuje. Přes hráz se rodí brada, obličej, čelo a nakonec záhlaví. Hlavička má mezocefalický tvar.

Manuální pomoc při porodu KP (dle Brachta) – plod se rodí jako válec a otáčí se obloukovitě kolem symfýzy. Porodník oběma rukama prodlužuje porodní kanál a udržuje pravidelné držení těla plodu a plod nechává co nejdéle vypuzovat vlastními silami rodičky. Při porodu ramének plod skláníme směrem k hrázi (přední raménko), následně k symfýze (zadní raménko). Při porodu hlavičky se zvedá porozený trup oběma rukama k břichu ženy.

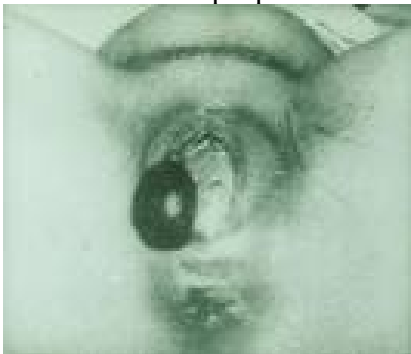K poruchám mechanismu porodu může přispět:

- odtok nadměrného množství plodové vody (syndrom pasivní děložní apozice – poruchy činnosti děložní),
- nadměrná přestávka po porodu hýždí (i.v. aplikace oxytocinu, extrakce plodu),
- vztyčení, zaklínění ručky (vybavení ruček manévrem),
- spasmus branky a dolního děložního segmentu po porodu ramének u plodů menších než 2500g nebo neúplném konci pánevním (i.v. Dolsin),
- abnormální rotace hlavička,
- deflexe hlavičky před vstupem do pánve,
- neschopnost rodičky použít břišní lis.

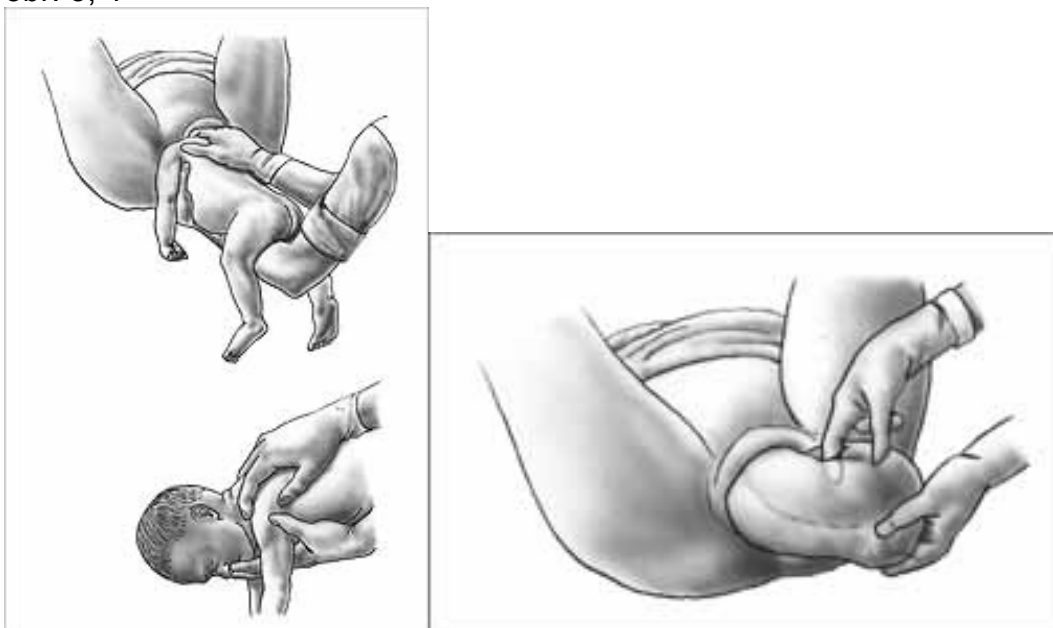
Zásady vedení porodu KP:

- nepřekračovat termín porodu,
- uchovat co nejdéle vak blan,
- poloha rodičky na boku (ten bok, kde je uložen hřbet plodu),
- vyvarovat se předčasného tahu za KP v II. DP,
- profylaktická epiziotomie,
- pomůcky k porodu teplé
- **DBÁT NA VYPRÁZDNĚNÝ MOČOVÝ MĚCHÝŘ**

obr. 2: Scrotum při porodu KP



obr. 3, 4



Aktivity porodní asistentky – cílem aktivit PA je zajistit optimální zdraví a pohodu ženy i dítěte. Diagnostikovat (rozpoznat) včas riziko či rozvíjející se patologický proces a reagovat na něj tak, aby se zabránilo vzniku komplikací a tím ohrožení zdraví či života ženy i dítěte.

- zevním a vnitřním porodnickým vyšetřením odlišit odchylku od fyziologického uložení dítěte v děloze,
- popř. orientačně potvrdit nález ultrazvukem,
- zajistit psychickou pohodu rodičky podáním srozumitelných informací o situaci a po konzultaci s porodníkem o dalším navrhovaném postupu,
- porod vede porodník v součinnosti s PA,
- PA sleduje a saturuje oblast potřeb ženy a dítěte,
- v průběhu porodu sleduje stav plodu v děloze,
- informuje neonatologa (je přítomen u porodu),
- ošetří novorozence po porodu, či asistuje při resuscitaci,
- v součinnosti s neonatologem informuje citlivě ženu po porodu o možných přechodných změnách vzhledu novorozence (hematom na hýždích či genitálu novorozence, apod.), o stavu novorozence informuje neonatolog.

Možná komplikace porodu plodu v poloze KP

Naléhání a výhřez pupečníku – cca v 0,3-0,7 %

- naléhající pupečník
- skrytý výhřez pupečníku (těsně před naléhající částí)
- manifestní výhřez (prolaps do pochvy nebo před zevní rodidla)

Častá komplikace u příčné polohy, u polohy koncem pánevním, při polyhydramniu, u dvojčat, velmi závažná komplikace při poloze podélné hlavičkou.

Diagnostika – ozvy charakteru pupečnickového šelestu, UZ. Při vnitřním vyšetření hmatáme pružný, elastický, tepající provazec před velkou částí plodu. Na KTG obvykle saltatorní oscilace a hyperaktivita plodu při počínající hypoxii.

Strategie vedení porodu – SC, před započítím krátkodobá repozice polohováním rodičky se zvýšenou pávní na boku, kde není pupečník či do kolenoprsní polohy nebo do Trendeleburgovy polohy. Při poloze podélné záhlavím se snažíme prsty vnitřním hmatem udržet hlavičku tak, aby nekomprimovala pupečník.

Během porodu může být problematickým také **krátký pupečník** (absolutně – kratší než 40 cm, relativně – ovinutý kolem částí plodu). U dlouhého pupečníku častěji hrozí jeho výhřez či ovinutí kolem plodu – nejčastěji kolem krčku, kdy se může utáhnout, čímž vážne průtok krve a rozvíjí se hypoxie plodu. Ve II. DP se může projevit tzv. pérový efekt.

Aktivity porodní asistentky – cílem aktivit PA je zajistit optimální zdraví a pohodu ženy i dítěte. Diagnostikovat (rozpoznat) včas riziko či rozvíjející se patologický proces a reagovat na něj tak, aby se zabránilo vzniku komplikací a tím ohrožení zdraví či života ženy i dítěte.

- zevním a vnitřním porodnickým vyšetřením odlišit odchylku od fyziologického uložení dítěte v děloze,
- popř. orientačně potvrdit nález ultrazvukem,
- zajistit psychickou pohodu rodičky podáním srozumitelných informací o situaci a po konzultaci s porodníkem o dalším navrhovaném postupu,
- porod vede porodník v součinnosti s PA,
- PA sleduje a saturuje oblast potřeb ženy a dítěte, motivuje a podporuje ženu,
- v průběhu porodu sleduje stav plodu v děloze,
- připraví ženu k operačnímu ukončení porodu (forceps, VEX, SC)
- informuje neonatologa,
- ošetří novorozence po porodu, či asistuje při resuscitaci,
- v součinnosti s neonatologem informuje citlivě ženu po porodu o možných přechodných změnách vzhledu novorozence (porodní nádor na hlavičce), o stavu novorozence informuje neonatolog.

Úkol: Navrhněte plán péče o rodičku při operačním ukončení porodu metodou SC:

1. s indikací hrozící hypoxie plodu v souvislosti se suspektním výhřezem pupečníku;
2. nepostupující porod s akutní hypoxií plodu

Kasuistika

Na porodní sál byla přijata 35letá žena v 39. týdnu gravidity, II.gravida/II.para. Důvodem přijetí je spontánní odtok plodové vody a pravidelné kontrakce cca a 7 min, branka 3 cm. Žena nekrvácí, pohyby plodu cítí.

V osobní anamnéze spontánní porod ve 40. týdnu gravidity záhlavím (4050 g/ 52 cm), porod i šestinedělí bez komplikací, dítě kojeno 21 měsíců, zdravé. Rodinná anamnéza ženy bezvýznamná, otec dítěte se s ničím neléčí. V osobní anamnéze běžné dětské choroby, pouze hemoperitoneum po autonehodě. Operace, TRF, alergie neguje.

Aktuální nález:

Zevním porodnickým vyšetřením bylo zjištěno, že se jedná o jeden plod v poloze podélné, postavení první, naléhající částí je konec pánevní.

Zevní pánevní rozměry: d. bispinalis 26 cm, d. bicristalis 28 cm, d. bitrochanterica 31 cm, diametr externa 21 cm.

Hmotnostní odhad plodu 3300 g.

Ozvy plodu slyšitelné vlevo nad pupkem, KTG fyziologické.

Při vaginálním vyšetření bylo zjištěno, že naléhající část je ve vchodu pánevním, hmatná genitoanální rýha plodu, čípek spotřebován, branka otevřena na 3 cm, odtéká čirá plodová voda.

Laboratorní výsledky jsou fyziologické, SAG negativní. FF v normě. KS- O Rh pozitivní.

Hodnocení stavu potřeb dle Gordonové:

Své zdraví vnímá jako dobré, nikde se dlouhodobě neléčí.

Výživa, metabolismus: výška 181 cm, hmotnost 80 kg, váhový přírůstek 15 kg, dieta racionální, hydratace 2,5l tekutin denně. Stolice je pravidelná (naposledy ráno), klyzma si nepřeje, močení bez obtíží. Během těhotenství navštěvovala cvičení pro těhotné, dříve pravidelně cvičila aerobik. V noci spala, únavu necítí, cítí se odpočatá. Je orientovaná, dokáže srozumitelně vyjádřit své potíže, nosí brýle (-3 D). Cítí se optimisticky, doufá v dobrý průběh porodu, věří ve vlastní schopnosti. Přeje si porod do vody. Stres či zátěžové situace v posledním období neguje. Momentálně pocítuje obavy z vaginálního porodu KP, partnera u porodu vnímá jako oporu.

Nevyznává žádnou víru, důraz klade na fungující rodinu.

Úkol

Na základě kasuistiky zhodnoťte riziko pro jednotlivé doby porodní z hlediska rodičky i plodu. Vyslovte závěr stran návrhu dalšího postupu vedení porodu.

Kontrolní otázky

1. V čem se liší příjem rodičky na porodní sál v případě naléhání KP?
2. Jaká doporučení jsou pro vedení I. DP?
3. Jaký je průběh, zásady a odlišnosti II. DP?
4. Jaké jsou kompetence porodní asistentky pro porod KP?

Literatura

- ČECH, E. a kol.: Porodnictví. Praha, Grada – Avicenum 2006. s. 230-237. ISBN 80-247-1313-9.
- GEISTt, Ch, NARDET, U., STIEFEL, A.: Hebammenkunde. Stuttgart, Hippokrates 2007. 809 s. ISBN 978-3-8304-5388-8.
- LEIFER, G.: Úvod do porodnického a pediatrického ošetřovatelství. Praha, Grada, Avicenum 2004. 951 s. ISBN 80-247-0668-7.
- MÄNDEL, CH., OPITZ-KREUTER, S. *Das Hebammenbuch. Lehrbuch der peraktischen Geburtshilfe*. 5. Auflage. Stuttgart . New York: Schattauer, 2007. 907 s. ISBN 978-3-7945-2402-0.

ROZTOČIL, A.: *Moderní porodnictví*. Praha: Grada, 2008. s. 245-251. ISBN 978-80-247-1941-2.

Porodnický obrat – versio obstetrika

Roztočil: Intenzivní péče, str. 203

Def.: ručními hmaty – zevní obrat

- vnitřní obrat měníme polohu plodu. Vždy na podélnou !!!

Obrat zevními hmaty – versio externa

Indikace: z KP, šikmé polohy, z příčné – renesance metody.

Kontraindikace: odtok plod. vody, děložní činnost, eklampsie matky,
patologie plodu, obezita matky

Podmínky: pohyblivost plodu dostatek plod. vody NE nepoměr
Normální uložení placenty NE hypoxie plodu NE hypertonie děložní
Vždy UTZ kontrola !!!

Aktivita PA – zavedeme flexilu

- KTG
- žena lačná
- aplikace infúze s tokolytiky (MgSO₄)
- provádí porodník, PA KO OP
- kontinuální KO UTZ = zatemnit místnost
- péče po obratu spočívá v observaci ženy, sledujeme ev. známky krvácení (zevního i vnitřního) - FF
- sledujeme stav plodu – KTG, PP
- propuštění obvykle druhý den po vizitě, KO UTZ

Fixace polohy: a) když nenásleduje porod – Trendel. poloha + břišní dýchání

- poloha genu pektorální

b) když následuje porod – poloha na boku tam, kde je záhlaví plodu

- amniotomie, event. Uterokinetika

Profylaktický obrat: ve 36. týdnu

