

Vyšetření břicha

orientace

pohled

poklep

pohmat

per rectum

další vyšetřovací metody

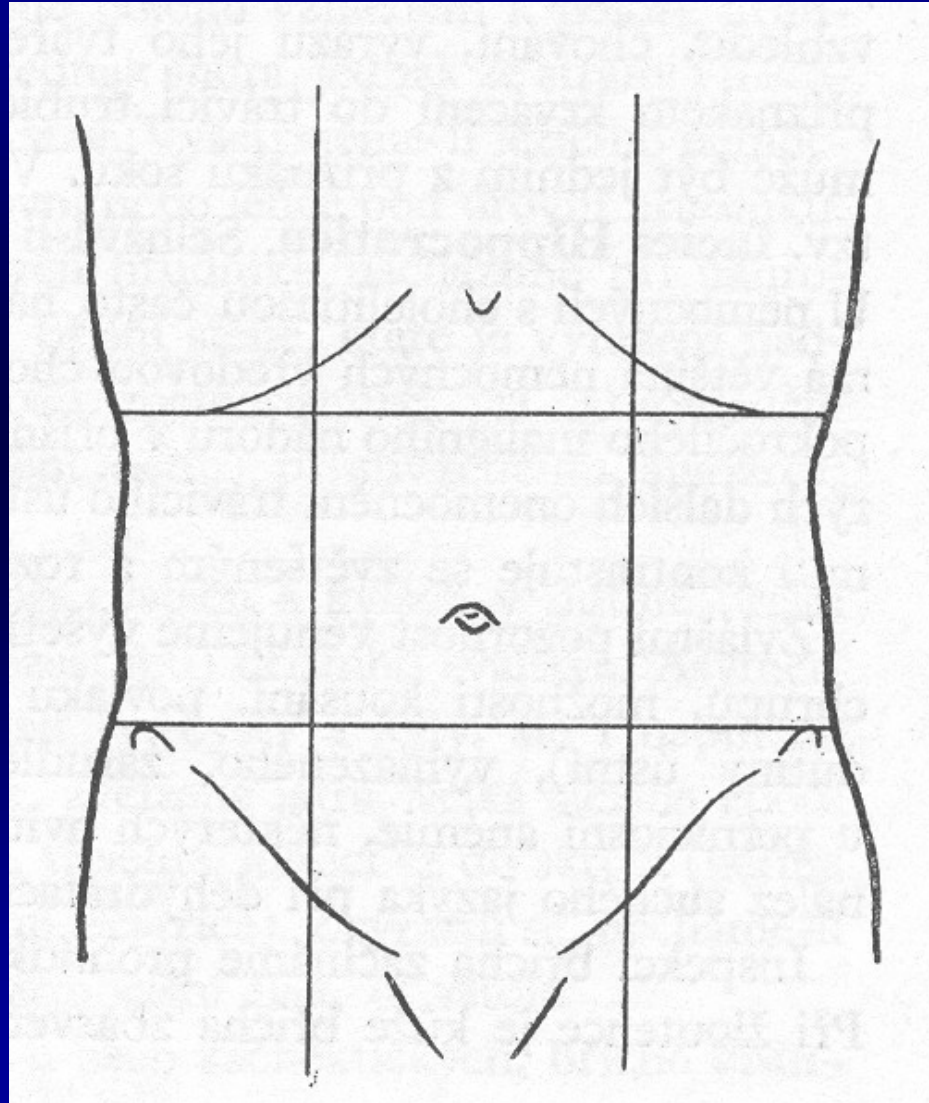
Orientace

- **vodorovné čáry**
- spojnice dolních okrajů žeber
- spojnice předních horních kyčelních hrbolů
- **svislé čáry**
- čáry pararektální

□ oblasti

- pravé a levé hypochondrium, epigastrium
- pravé, střední, levé mesogastrium
- pravé, střední, levé hypogastrium

Krajiny břišní



Pohled

- ❖ úroveň vzhledem k hrudníku
 - nad niveau – obezita, plynatost, ascites, tumor ileus
 - pod niveau – hubenost až kachexie, rachitický hrudník
- ❖ průběh dechové vlny
- ❖ jizvy
- ❖ ztužování střevních kliček
- ❖ barevné změny – ikterus, pavoučkové naevi, modravé zbarvení při pankreatitidě
- ❖ vyklenutí v místě močového měchýře

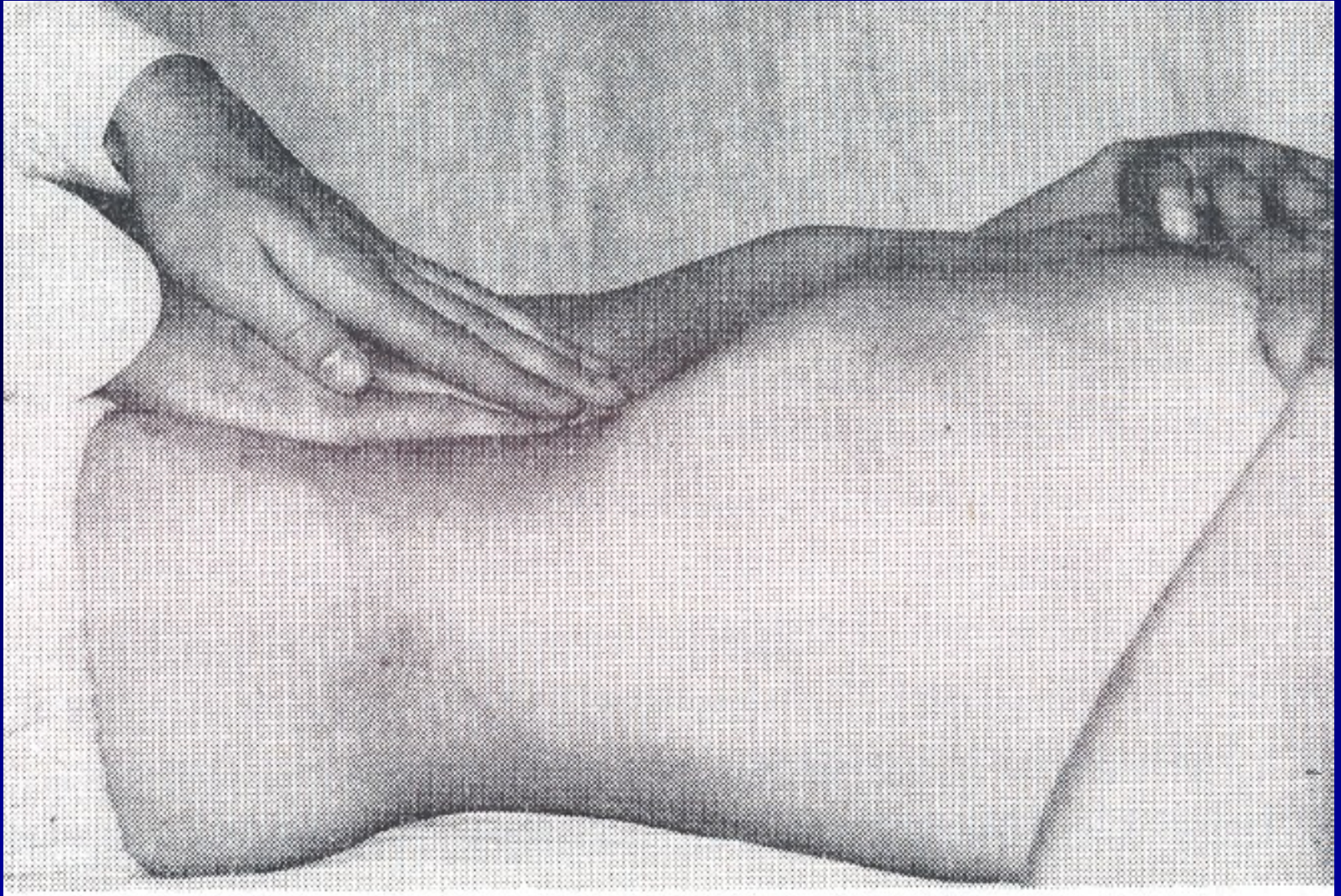
Poklep

- běžně diferencovaný bubínkový – nad střevními kličkami
- ztemnělý – ascites, manévry, hranice jater, sleziny
- difuzně bubínkový – při meteorizmu, při ileu
- kovový – při velkém roztažení kliček

Pohmat I

- **příprava nemocného** – vyprázdněn, nalačno, vleže, pokrčené dolní končetiny, opřené o paty, hlava mírně podložená, HKK podél trupu
- **příprava vyšetřujícího** – ohřáté ruce, krátké nehty
- **povrchová palpace** – lipomy, fibromy, napětí břišní stěny (defence)
- **hluboká palpace** – hlouběji, využíváme výdechu nemocného, kdy uvolním břišní svaly
- začínáme na opačném místě, než je bolest
- průběh tlustého střeva
- játra – okraj, konsistence, povrch, vztah k žebernímu oblouku, příznak ledové kry, hepatojugulární reflux, bolestivost

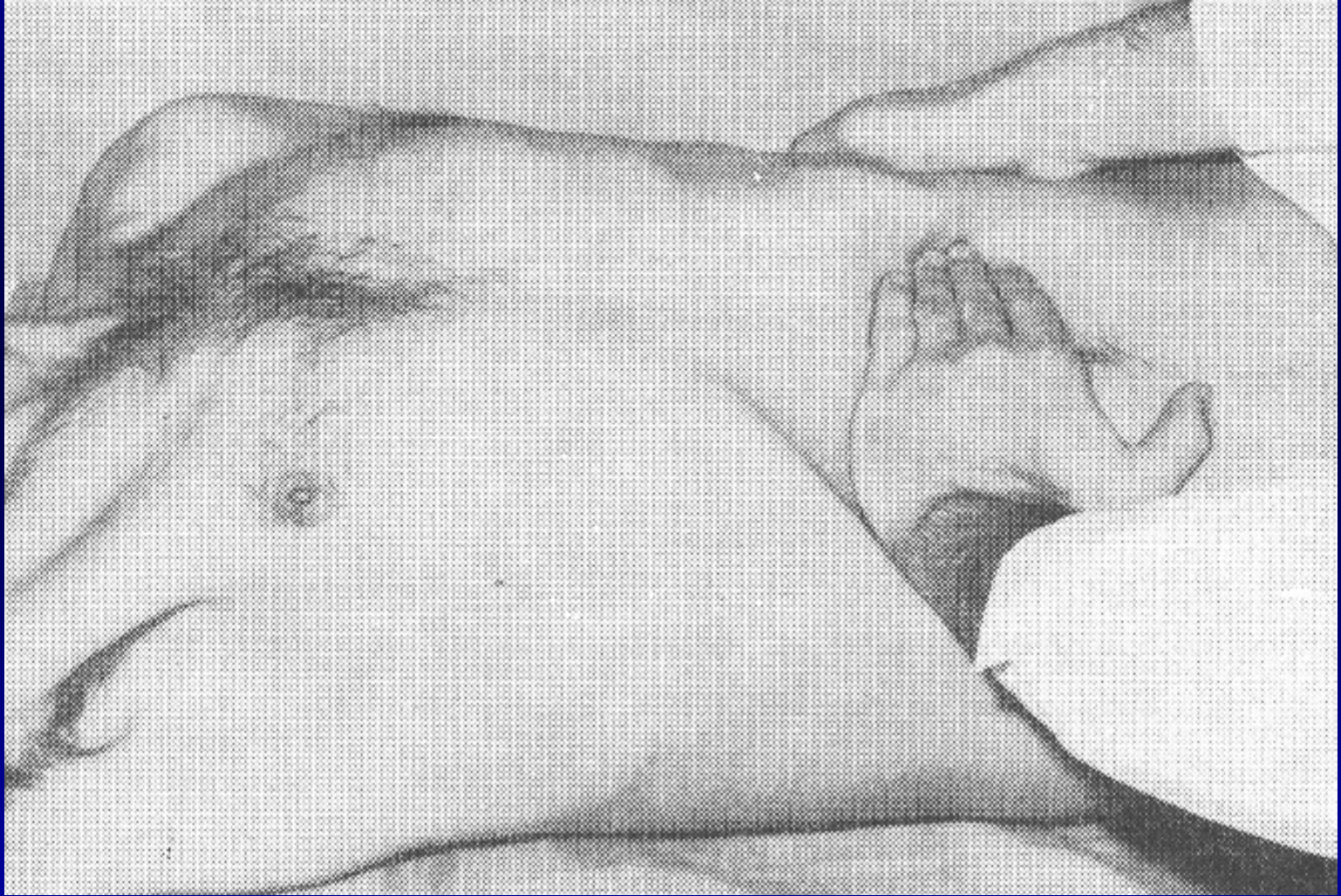Hluboká palpace břicha oběma rukama



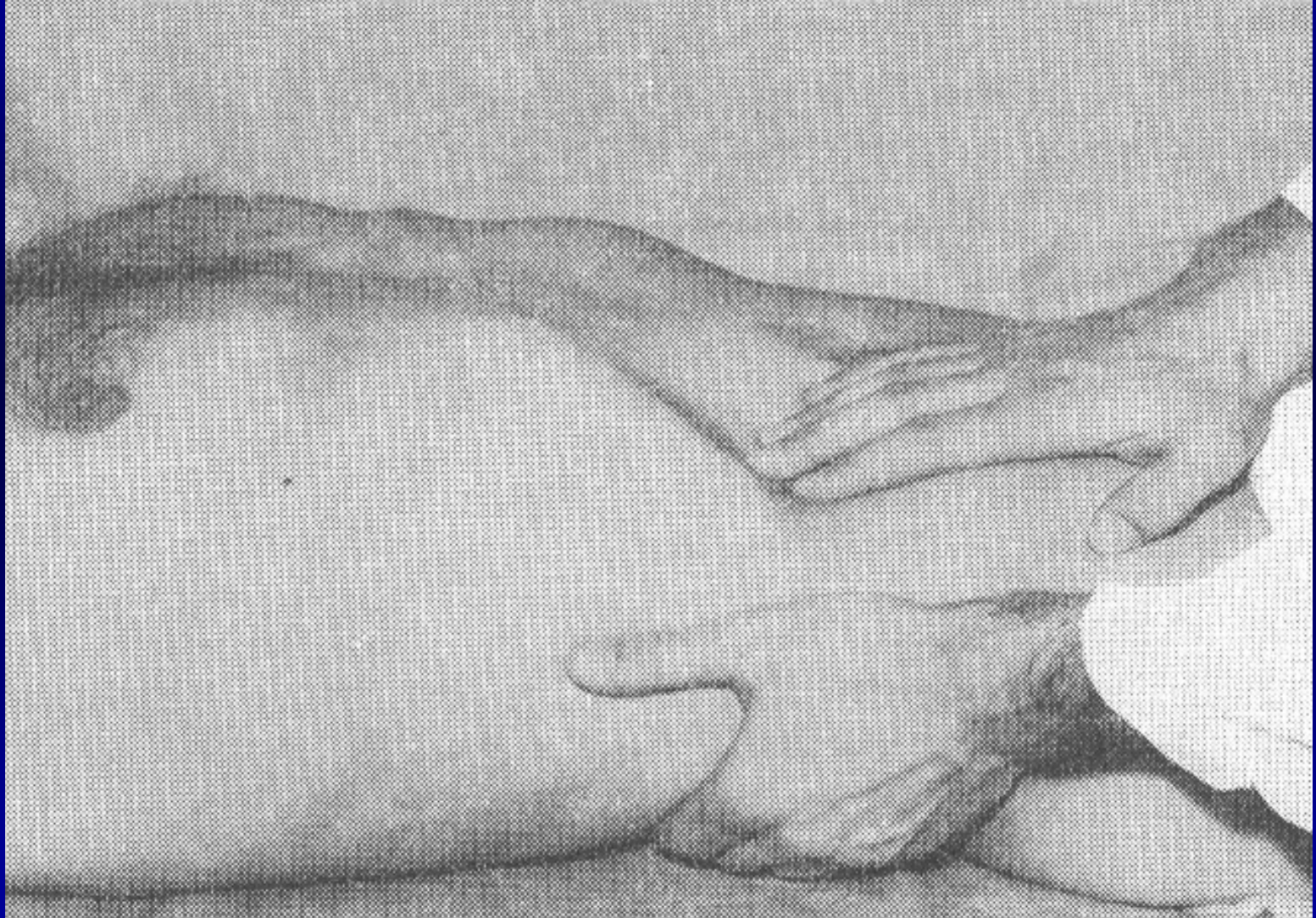
Pohmat II

- epigastrium a pravé hypochondrium – žlučník, Murphyho příznak, Courvoisierovo znamení
- levé hypochondrium – slezina, také v diagonální poloze
- okolo pupku vpravo – duodenum
- okolí pupku a levé mesogastrium – slinivka
- pravé hypogastrium – appendix
- **Blumberg, Rowsing, Plenies, Mac Burneyův bod**
- resistance: umístění, velikost, povrch, konsistence, vztah k okolí, pulzace

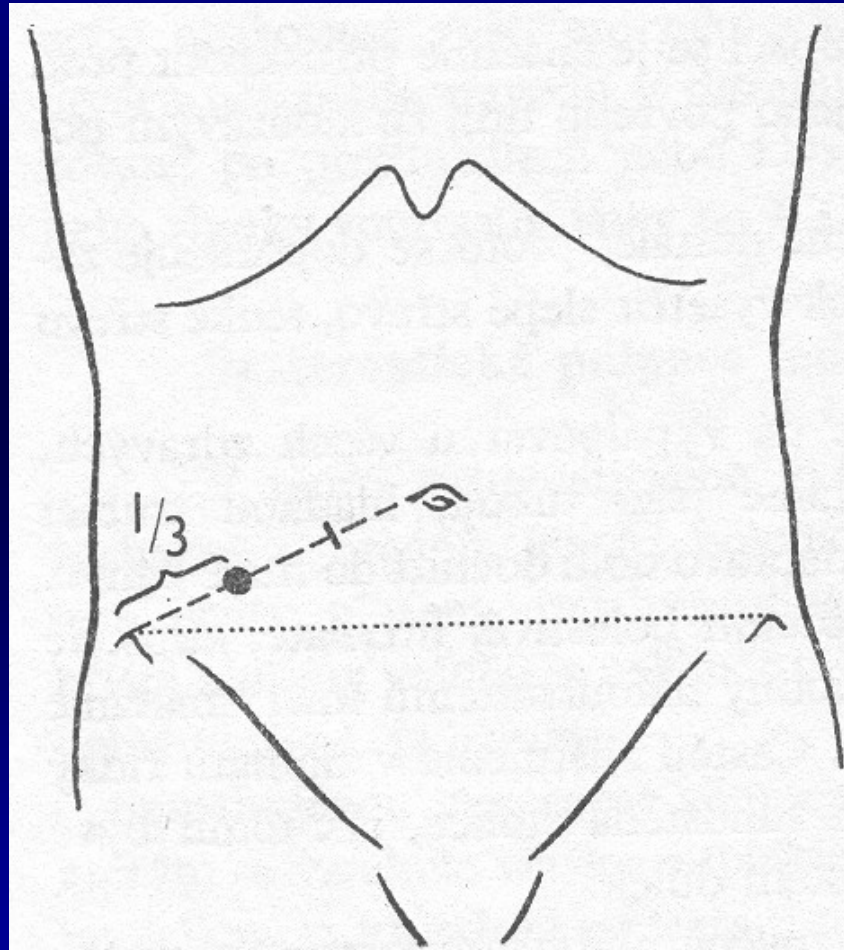
Palpace sleziny



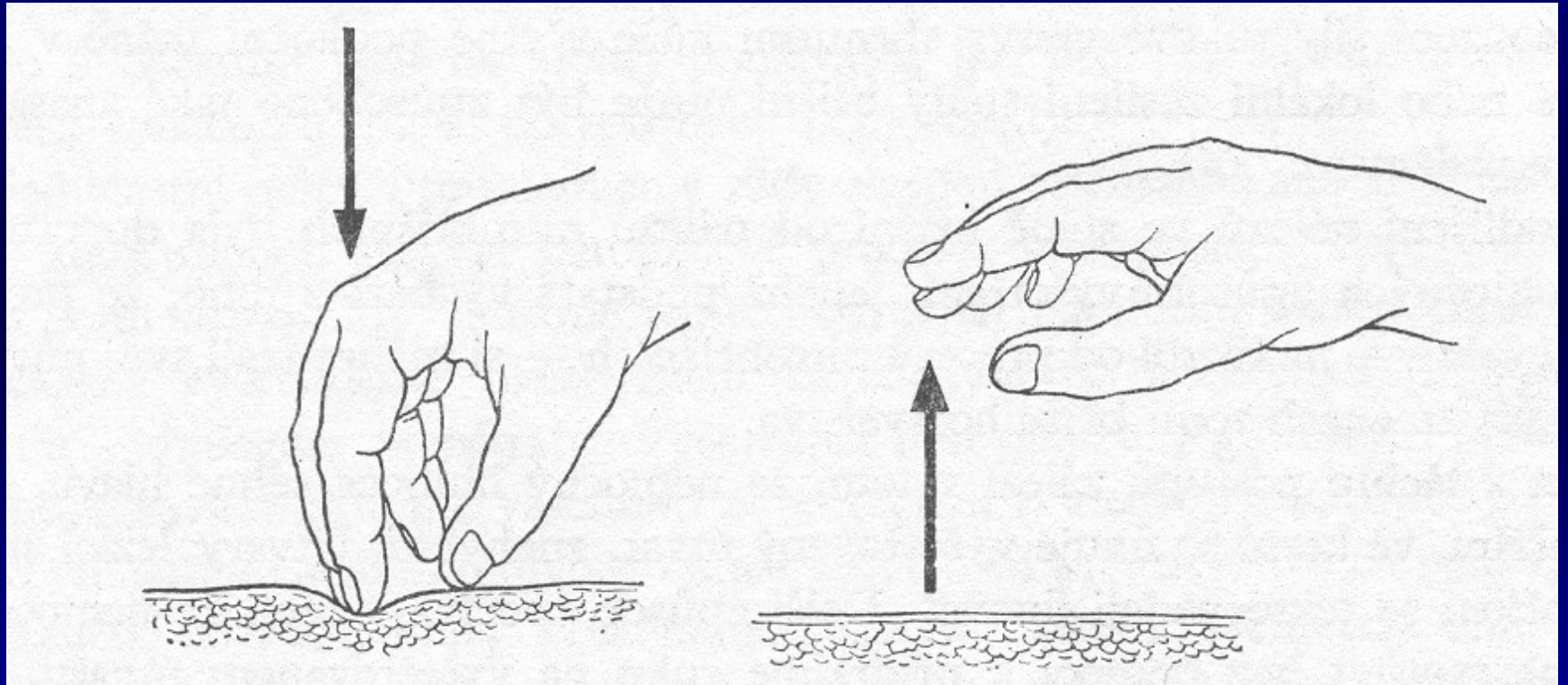
Palpace jater



Mac Burneyüv bod



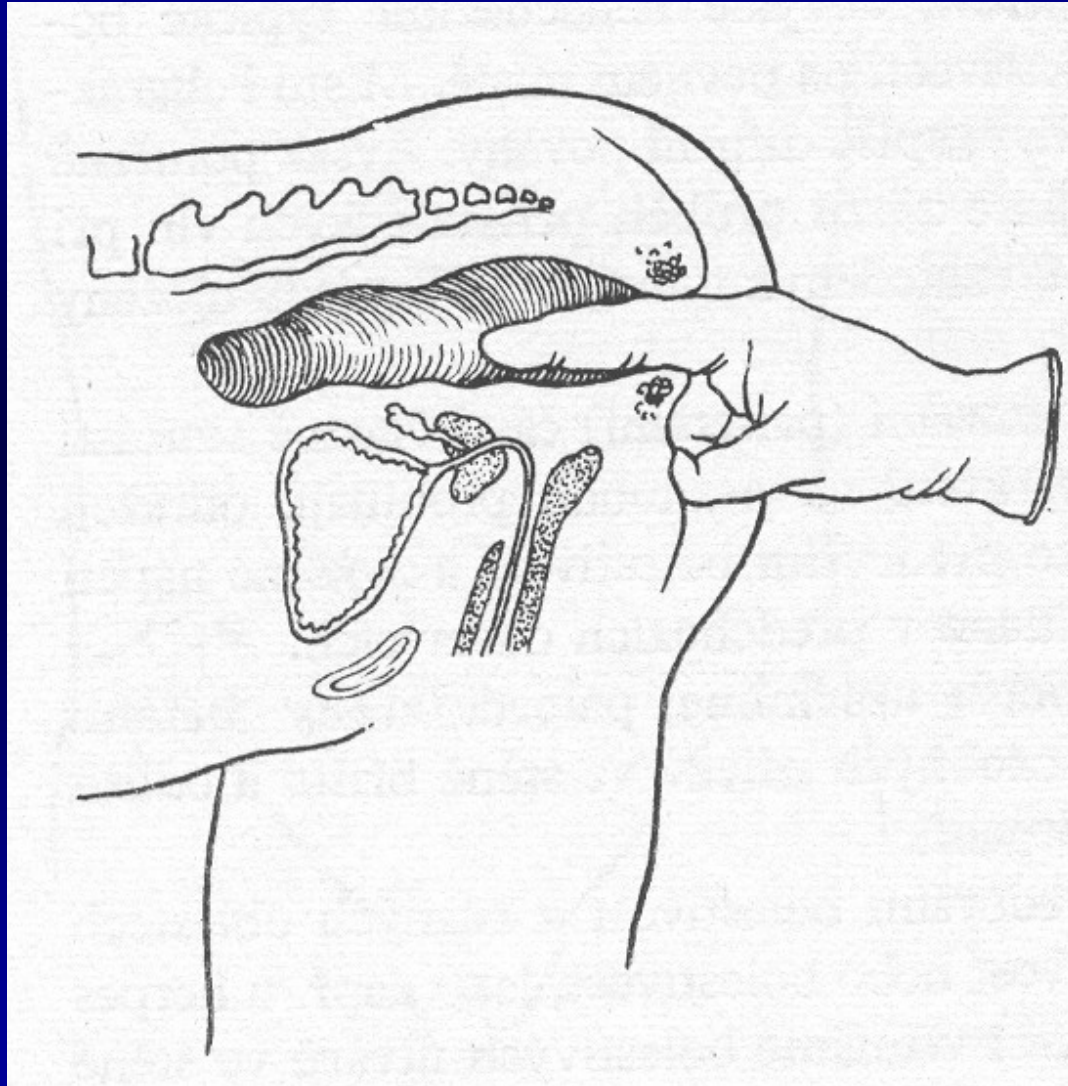
Blumbergovo znamení



Vyšetření per rectum

- genupektorální poloha, orientace – ciferník, rukavice, gel, nemocný zatlačí jako na stolicí
- již při zasouvání prstu si všimneme napětí svěrače, event. uzlíků v análním kanále
- vpředu prostata, děloha, Douglasův prostor
- všude jinde by mělo být volno (ampula volná)
- při hmatné resistenci umístění, velikost, povrch, vztah k okolí
- hmatná stolice
- bolestivost vyšetření
- po vytažení zbytky na rukavici

Vyšetření per rectum



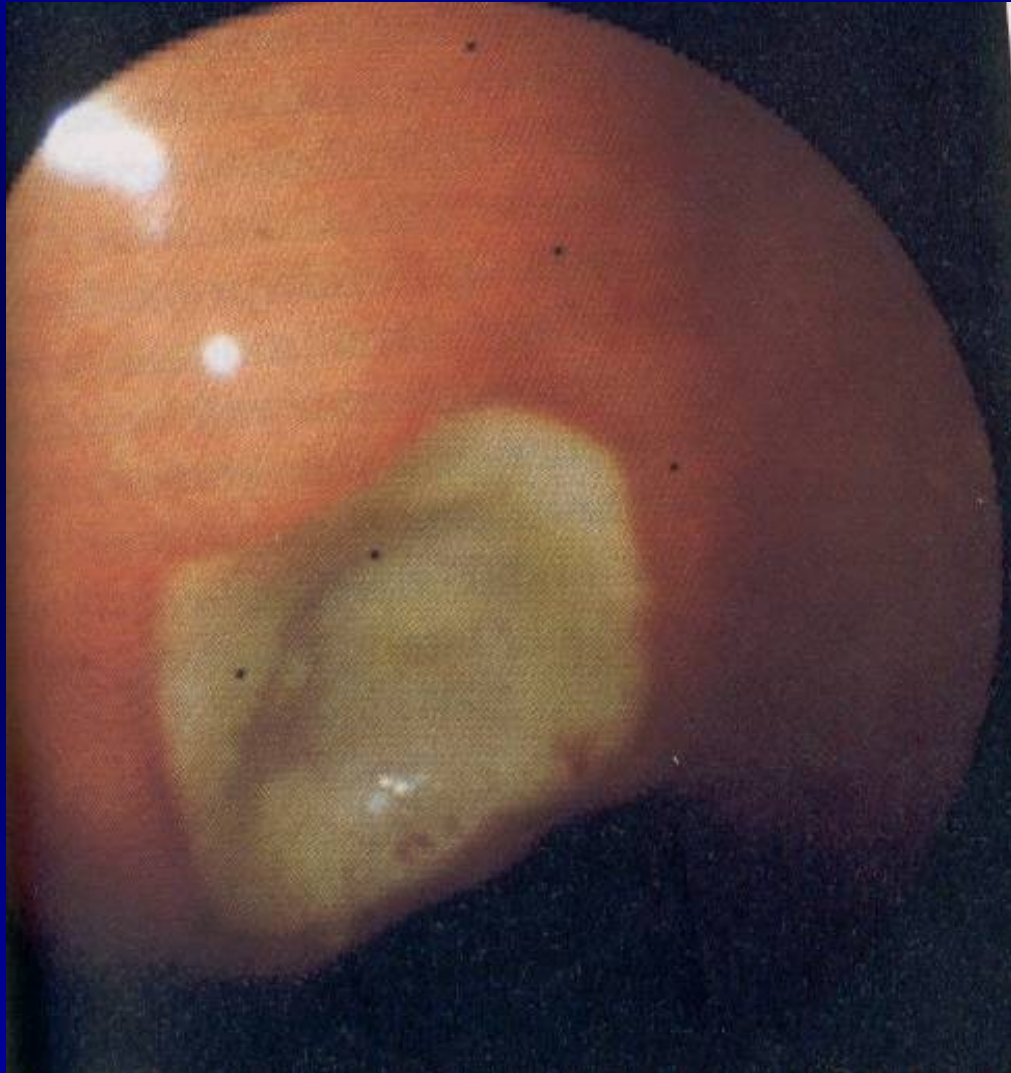Vyšetření jícnu

- RTG kontrastní vyšetření – polykací akt, peristaltika, hybnost stěn
- ezofagoskopie – boční optika, rigidní – extrakce cizích těles

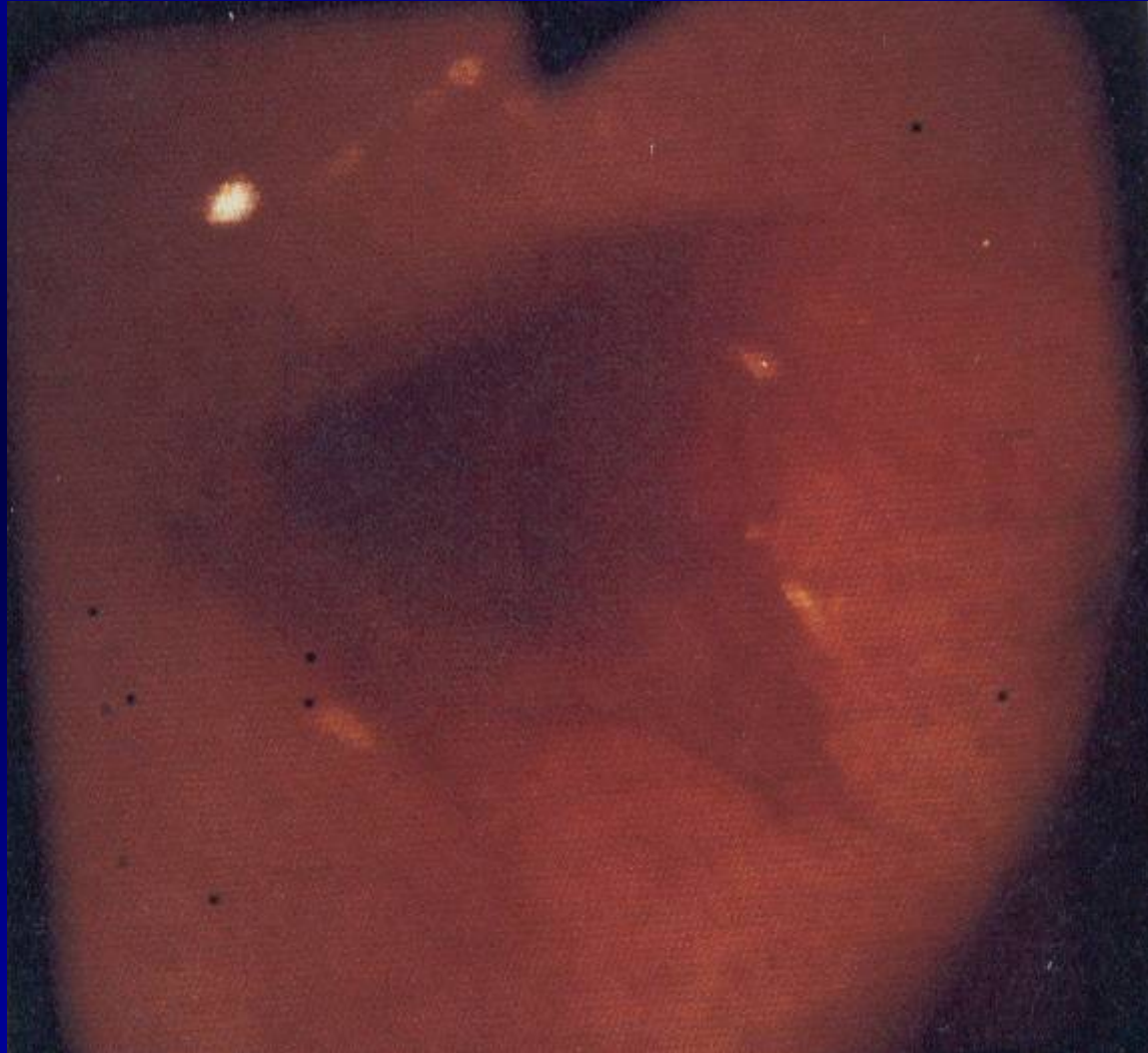Vyšetření žaludku

- gastrofibroskopie – příprava (nalačno, koagulace, HbsAg) – povrch sliznice, produkce šťáv, defekty, biopsie, H. pylori

Vřed žaludku nekomplikovaný



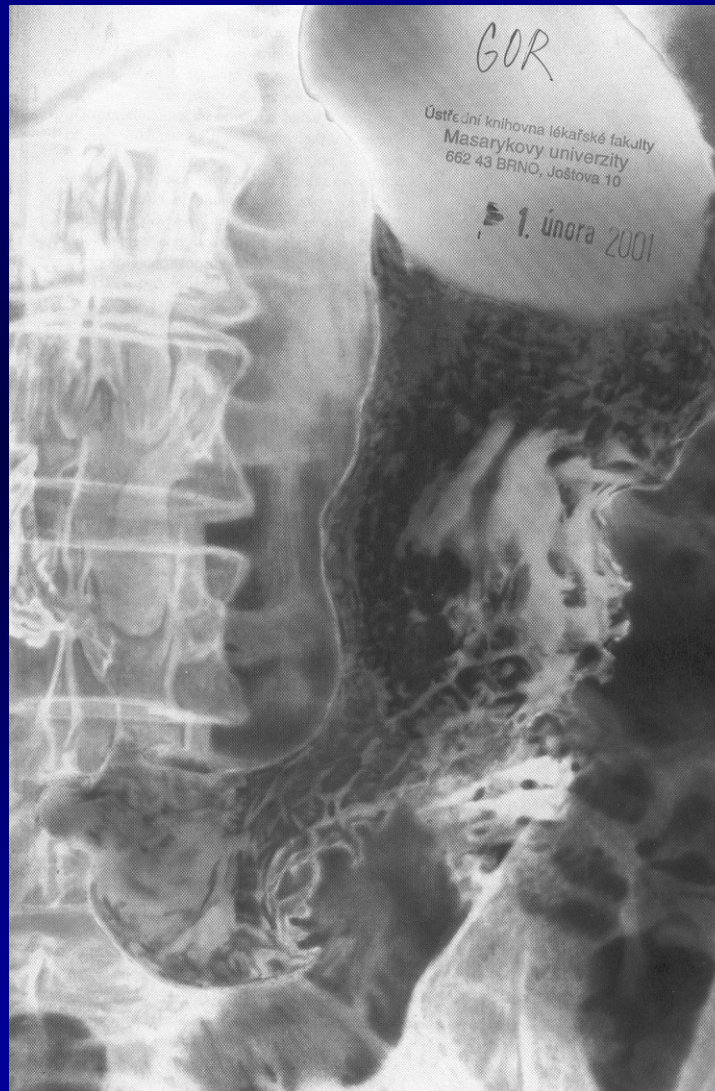Krvácející vřed žaludku



Vyšetření žaludku II

- RTG kontrastní vyšetření – méně často – elasticita stěn, reaktivita stěny, staré jizvy, čerstvé ulcerace, dvojí kontrast
- endosonografie – kombinace endoskopie a ultrazvukového vyšetření – síla a kvalita stěny
- izotopové vyšetření – rychlost průchodu stravy – transit time, pasáž

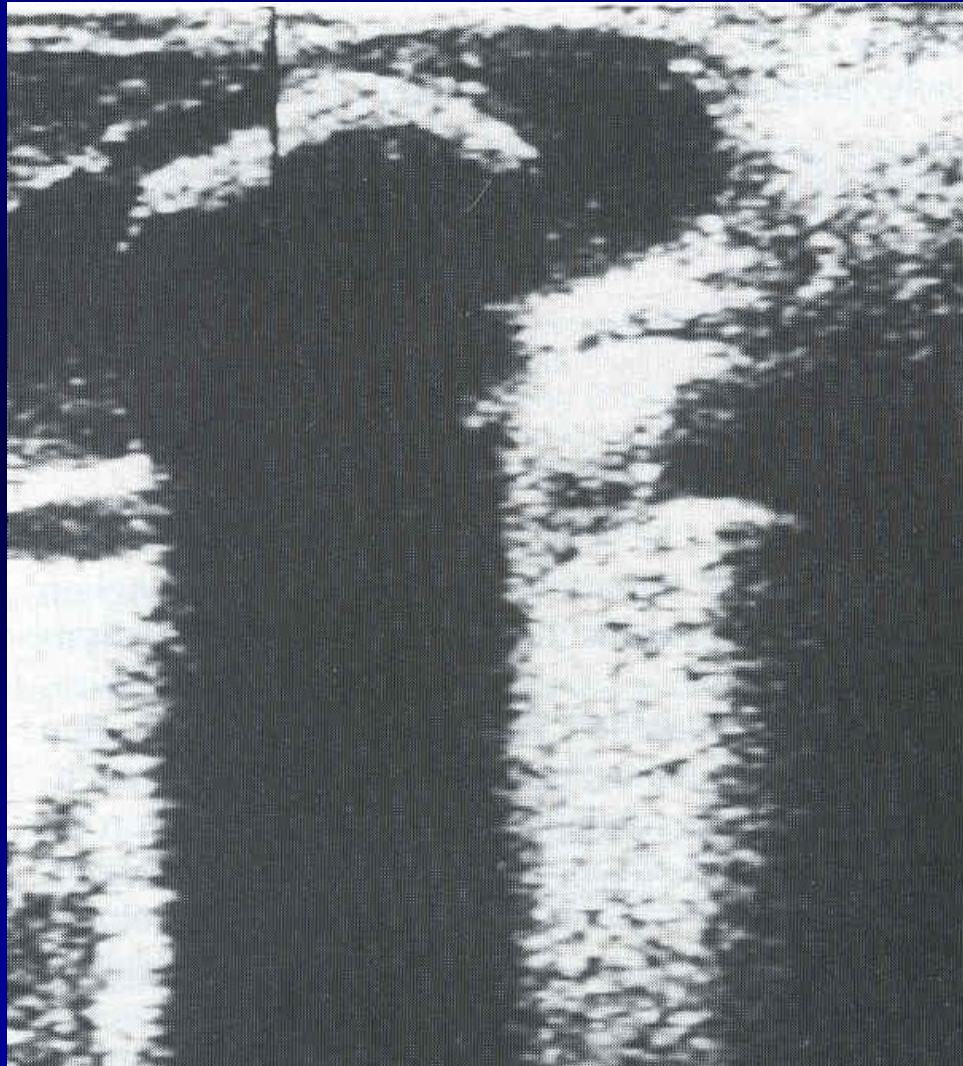
Kontrastní RTG žaludku



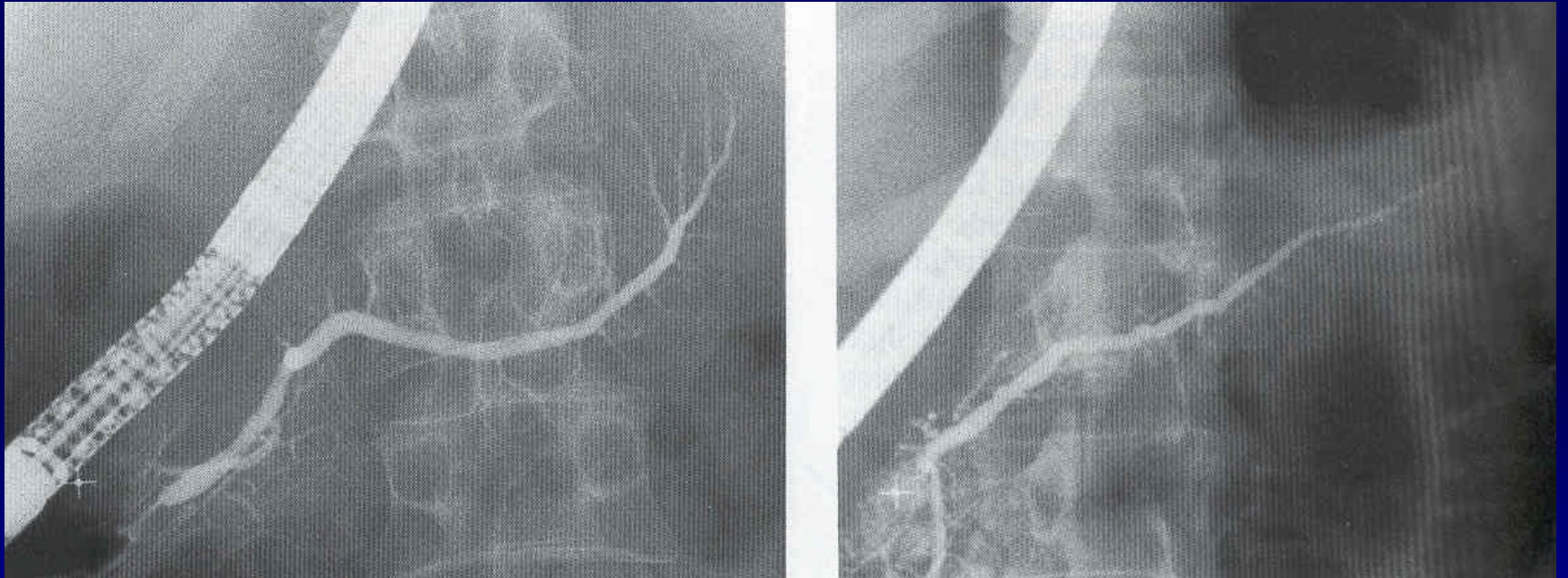
Žlučník a žlučové cesty

- sonografie – velikost žlučníku, šíře žlučových cest, přítomnost konkrementu
- RTG cholecystografie – tablety obsahující jód, provokační test – Boydenova snídaně, zjišťuje i funkci
- biligrafie – po CHCE, i.v. kontrast
- izotopové vyšetření – zachytí tvorbu žluči v játrech, koncentraci ve žlučníku a vyprazdňovací schopnost žlučníku
- ERCP

Sonografie žlučníku - litiáza



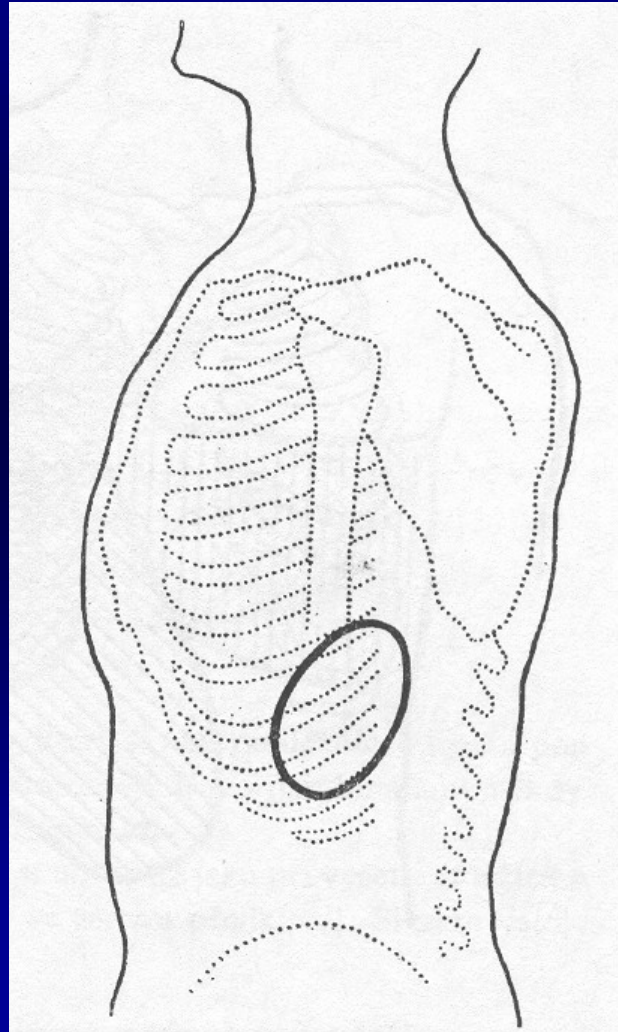
ERCP



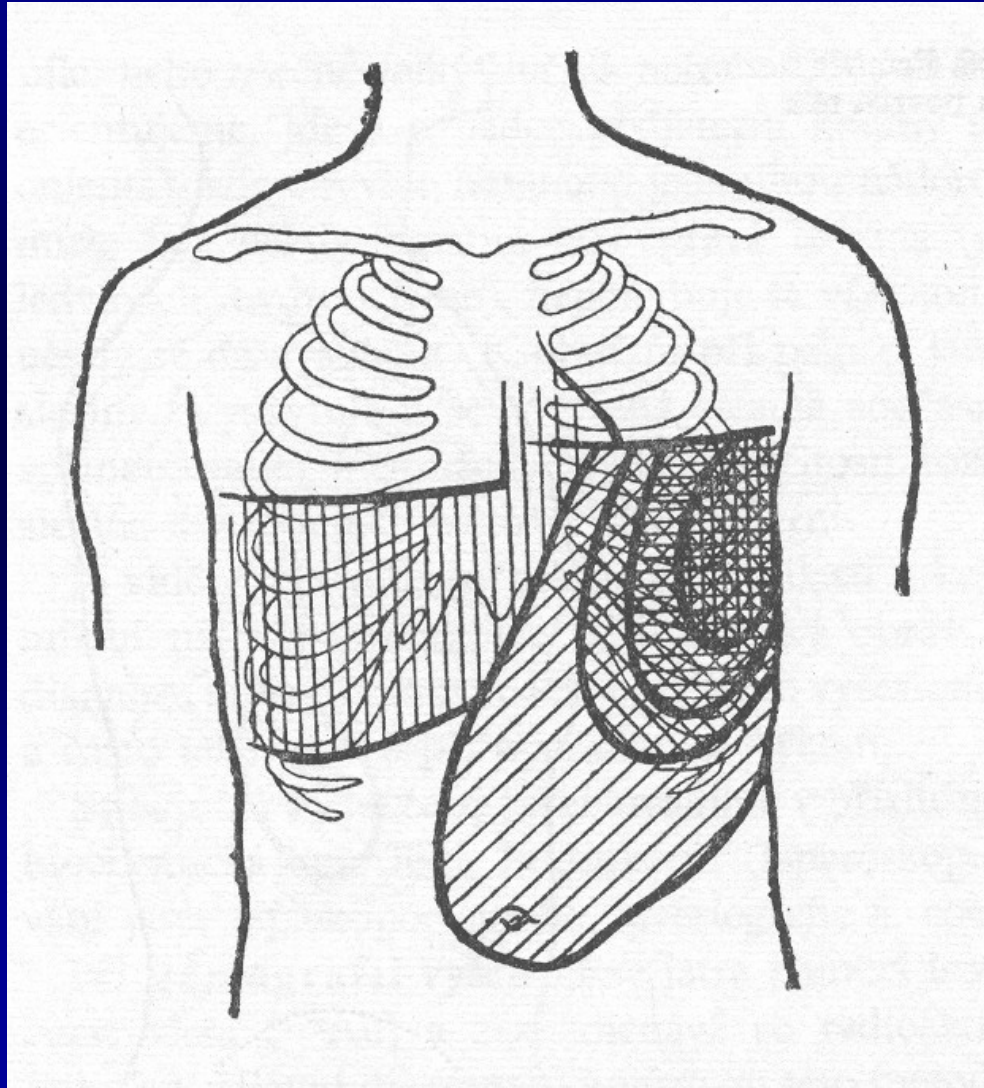
Vyšetření sleziny

- diagonální poloha
- sonografie – zvětšení, změny struktury – infarkty, abscesy, infiltrace, cévní zásobení – portální hypertenze, trombóza v. lienalis
- CT – zjištění event. přídatných slezin
- biopsie – punkce i injekční jehlou – např. při vlasaté leukémii

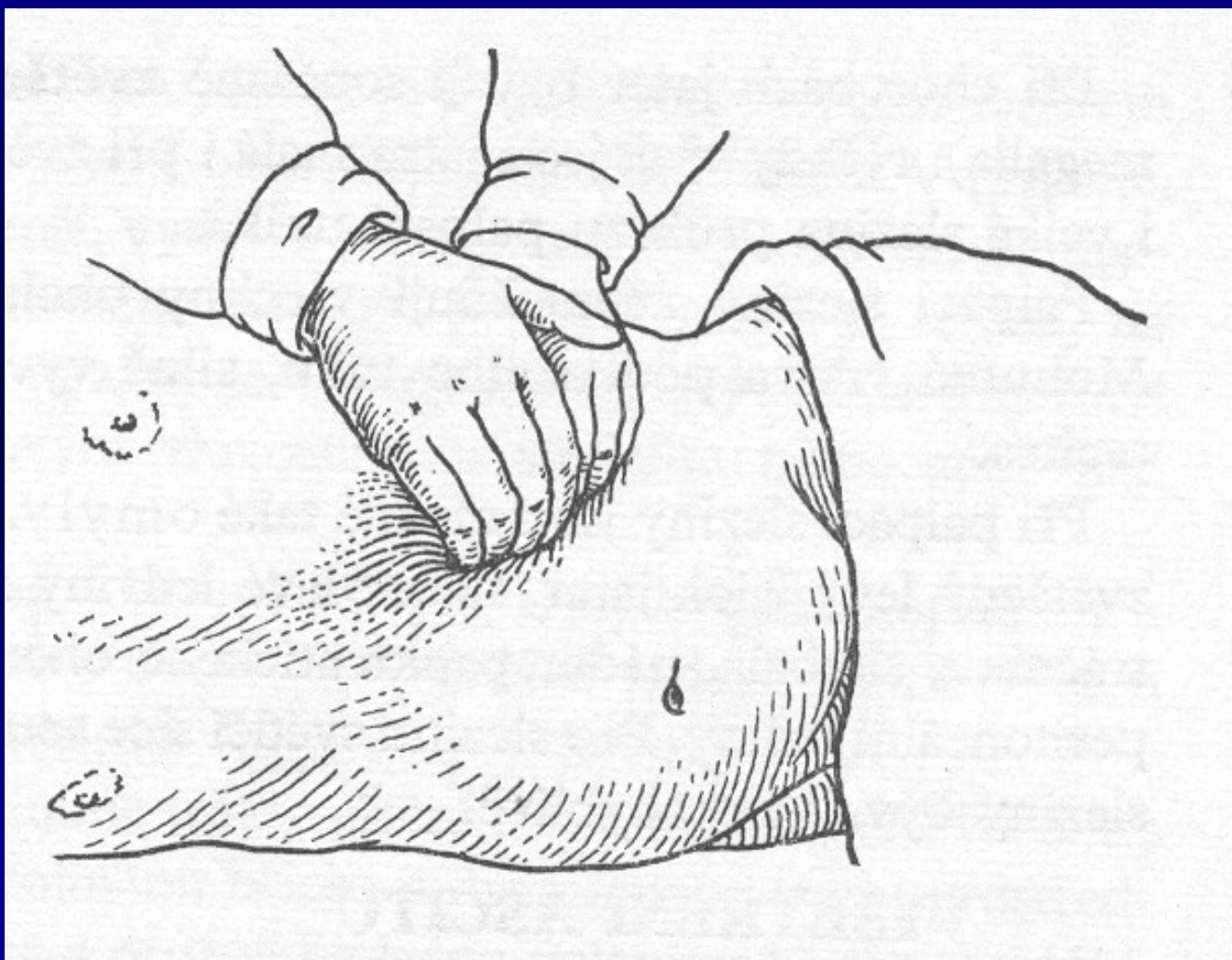
Průmět zdravé sleziny na tělní povrch



Průmět sleziny a jater na stěnu břišní



Vyšetření sleziny v diagonální poloze



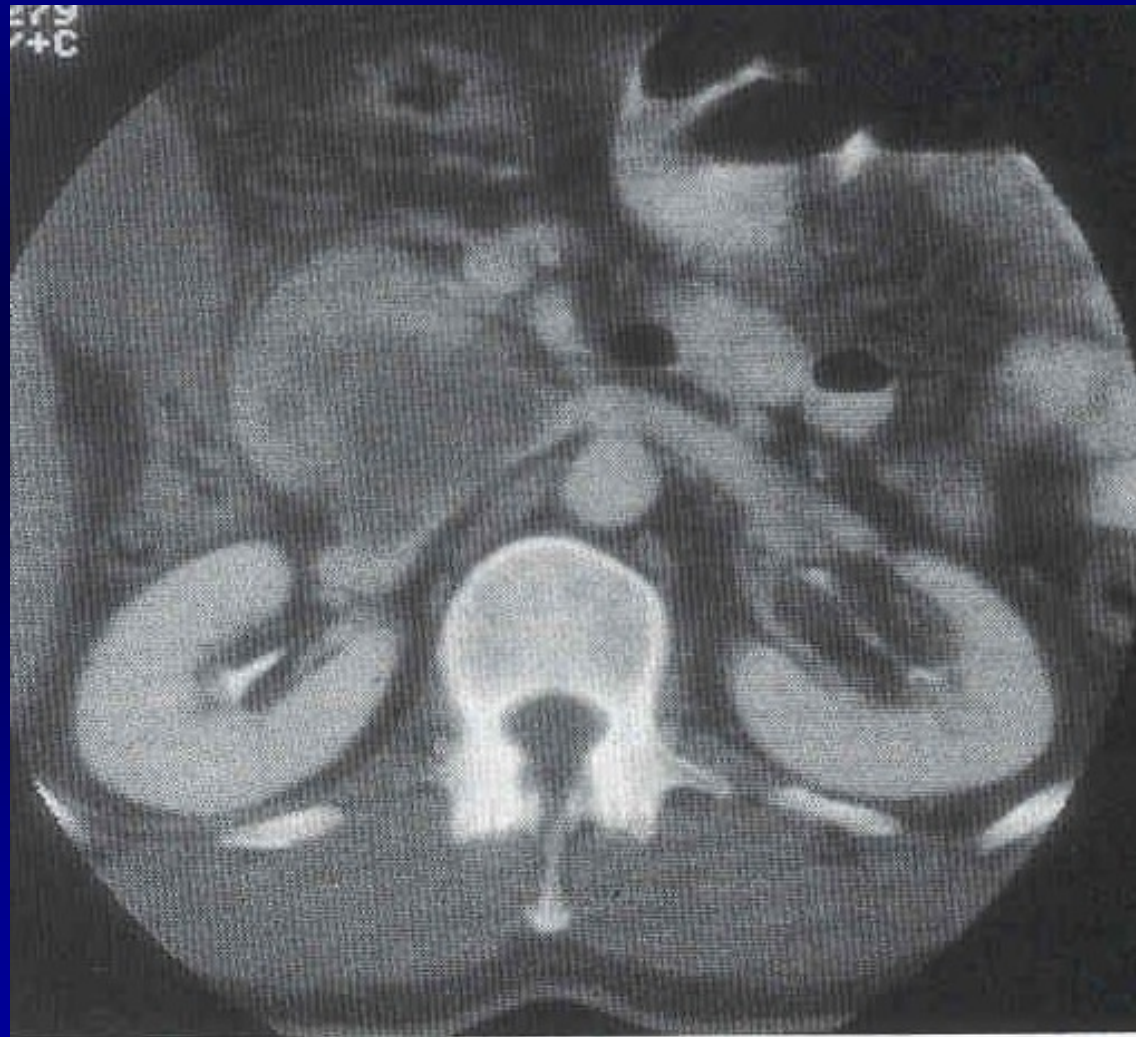
Vyšetření tenkého střeva

- sonografie – cvičené oko, síla stěny, stenózy
- enteroklýza – kontrastní látkou – poruchy hybnosti stěny - M. Crohn, infiltrace – lymfom
- biopsie – kličkou – zjištění vzhledu a funkčnosti sliznice – např. alergie apod.

Vyšetření slinivky břišní

- sonografie – hůře dostupná pro vzduch v příčném tračníku
- ERCP – Oddiho svěrač, zúžení choledochu, konkrementy
- CT dobře dostupný – parenchymatózní orgán
- angiografie – patologické vaskularizace
- RTG kontrastní – duodenum v hypotonii zachytí zachytí zvětšení hlavy pankreatu

CT při karcinomu slinivky



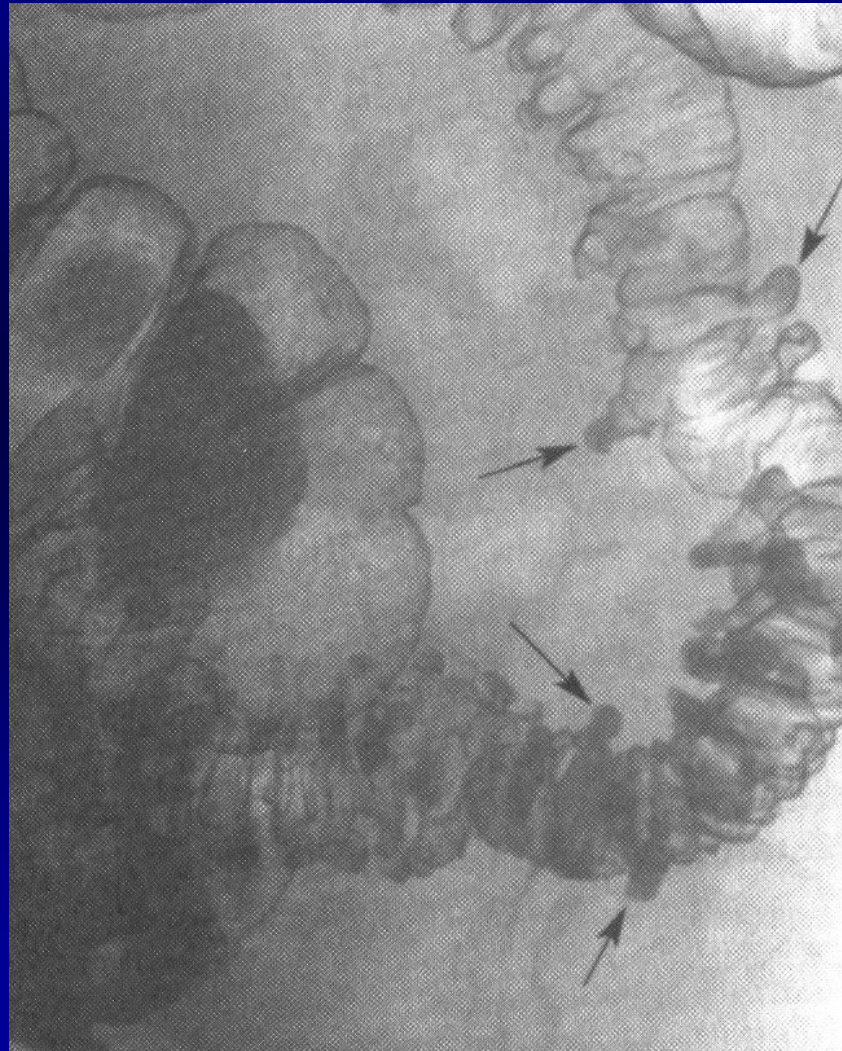Vyšetření jater

- sonografie – zachytí změny velikosti, struktury, šíři žlučovodů, perihepatální změny
- CT – dobrá vyšetřitelnost – parenchymatózní orgán
- angiografie – patologické vaskularizace, hemangiomy
- biopsie jater
 - otevřená – perioperačně
 - necílená - transkutánně punkční jehlou (v přípravě nutná sonografie a koagulace)
 - cílená - transkutánně pod CT, sono nebo laparoskopicky

Vyšetření tlustého střeva

- irrigografie – kontrastní náplň, dvojitý kontrast – poruchy hybnosti stěny, stenózy, ulcerace, divertikly
- kolonoskopie – retrográdně endoskop – kvalita stěny, polypy, prekancerózy, nádory, krvácení, biopsie
- rektoskopie – rigidní, cca do 22cm – po počátek sigmatu, vnitřní hemoroidy, krvácení, nádory, ulcerace, biopsie

Irrigografie při divertikulóze



Koloskopický obraz divertikulózy

