

# Oční patologie víčka a spojivka

Synek S.

K00

# Onemocnění víček

- ▶ Vývojové vady
  - ▶ Kolobom víček
  - ▶ Srůsty víček- symblefaron
  - ▶ Epikantus- mongolská řasa

# Poruchy polohy víčka

- ▶ Ektropium
  - ▶ Senilní
  - ▶ Jizevnaté
  - ▶ Paralytické
- ▶ Entropium
  - ▶ Spastické
  - ▶ Jizevnaté

# Pokles víčka- ptosis

- ▶ Senilní
- ▶ myogenní
- ▶ Paralytická
- ▶ Spastická
- ▶ Mechanická -například nádorem, zánětem
- ▶ Vrozená- jaw winking
- ▶ Myastenia gravis

# Blefarochalazis

- ▶ Ztráta elasticity kůže, řasa je převislá, může omezovat vidění při omezení zorného pole

# Onemocnění musculi orbicularis oculi- zavírač víčka

- ▶ Normální 1x za 5 vteřin
- ▶ Snížené mrkání- Parkinsonova choroba, onemocnění štítné žlázy- vyvolá keratokonjunktivitis sicca
- ▶ Blefaroklonus- nadměrné reflexní mrkání, například zánětem okrajů víček nebo spojivky
- ▶ Tremor svalu- únava, otrava
- ▶ Blefarospasmus- tonická kontrakce- po obrnách, při dráždění v oblasti předního segmentu oka

# Lagophtalmus

- ▶ Nedovírání víček- obrna lícního nervu
- ▶ Zkrácením víčka
- ▶ Vysunutím oka například při nádoru
- ▶ Komplikace keratitis e lagophtalmo

# Záněty víček

- ▶ Blefaritida
  - ▶ Squamózní- etiologie podobná seboreické dermatitidě
  - ▶ Ulcerózní záněty mazových a potních žlázek



# Poruchy růstu a polohy řas

- ▶ Trichiasis- řasy se otáčejí proti oku- nebezpečí oděrký rohovky a spojivky
- ▶ Madaróza- řasy scházejí
- ▶ Distichiasis- řasy rostou ve dvou řadách

# Záněty mazových a potních žlázek

- ▶ Meibomovy žlázy: chalazion
- ▶ Mollovy žlázy: hordeolum

# Onemocnění kůže víček

- ▶ Infekční dermatitidy
- ▶ Herpes simplex
- ▶ Pásový opar
- ▶ Flegmóna a absces víček

# Alergické záněty víček, spojivky a okolí oka

- ▶ Kontaktní alergie
  - ▶ Kapky
  - ▶ Náplast
  - ▶ Kosmetika
  - ▶ masti

# Úrazy víčka

- ▶ Odtržení- chirurgická korekce, nutno zachovat polohu víčka i řas
- ▶ Poranění slzných kanálků- rekonstrukce, zajištění odvodu slz
- ▶ Při pohmoždění krvácení do víček, spojivky, nebezpečí poranění oka!

# Nádory víček

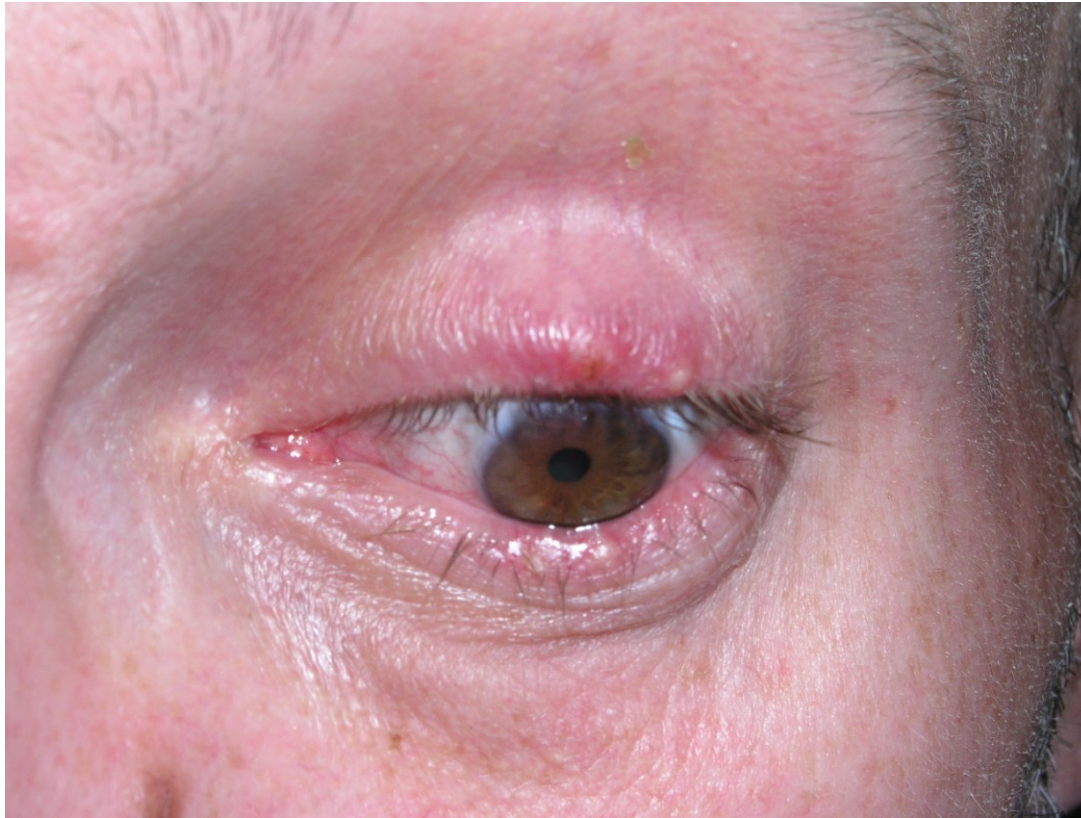
## ▶ Benigní

- ▶ Veruka
- ▶ Papiloma
- ▶ Cornu cutaneum
- ▶ Hemangiom
- ▶ Xanthelasmata
- ▶ nevus

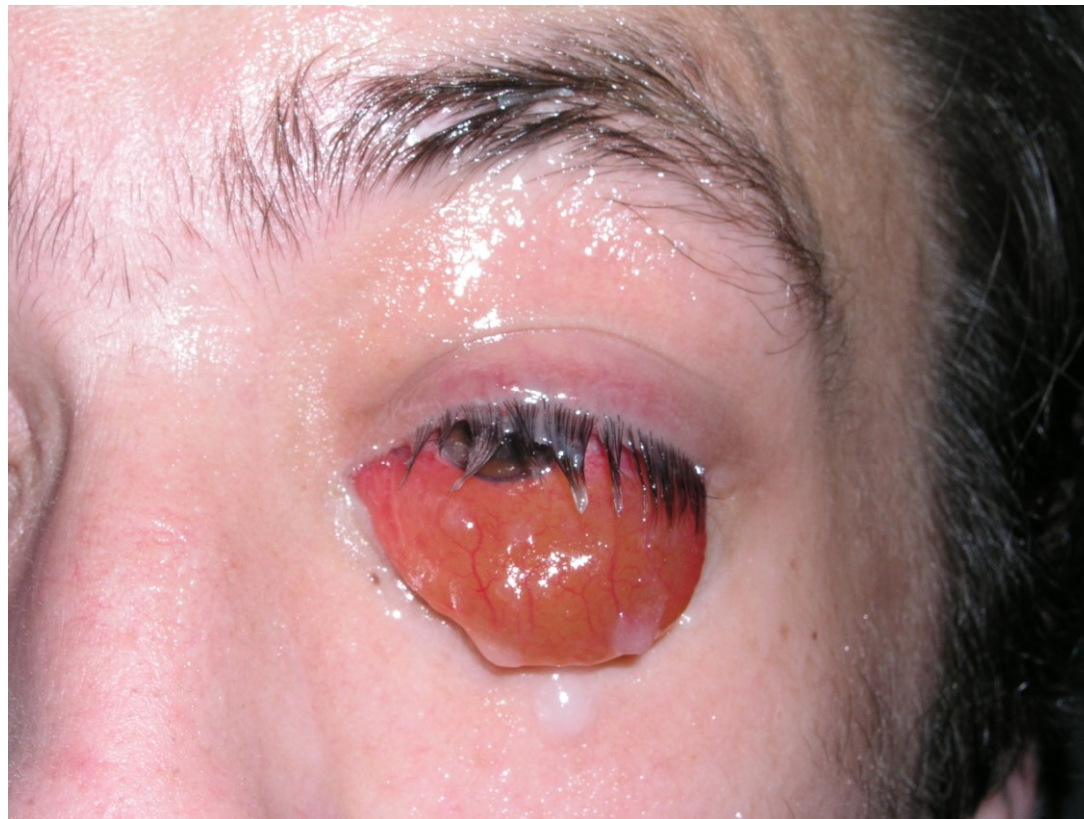## ▶ Maligní

- ▶ Bazocelulární karcinom
- ▶ Spinocelulární karcinom
- ▶ melanom

# Chalazaeon

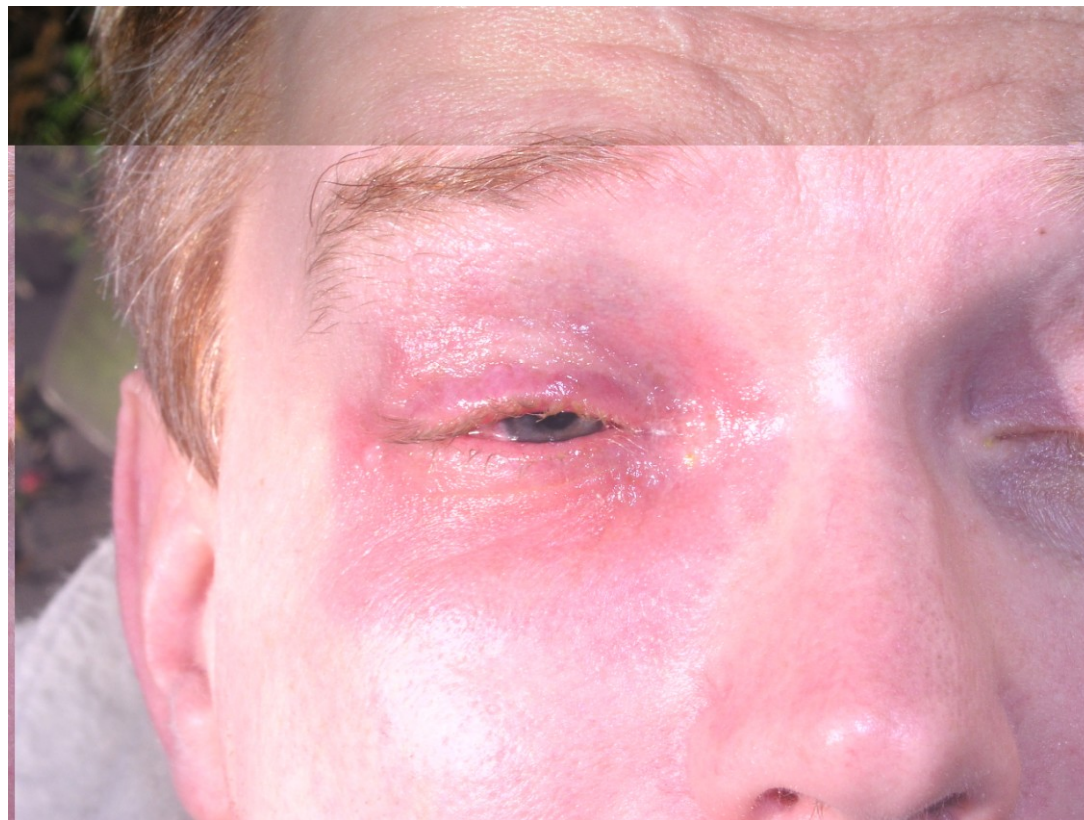

# Chemóza spojivky

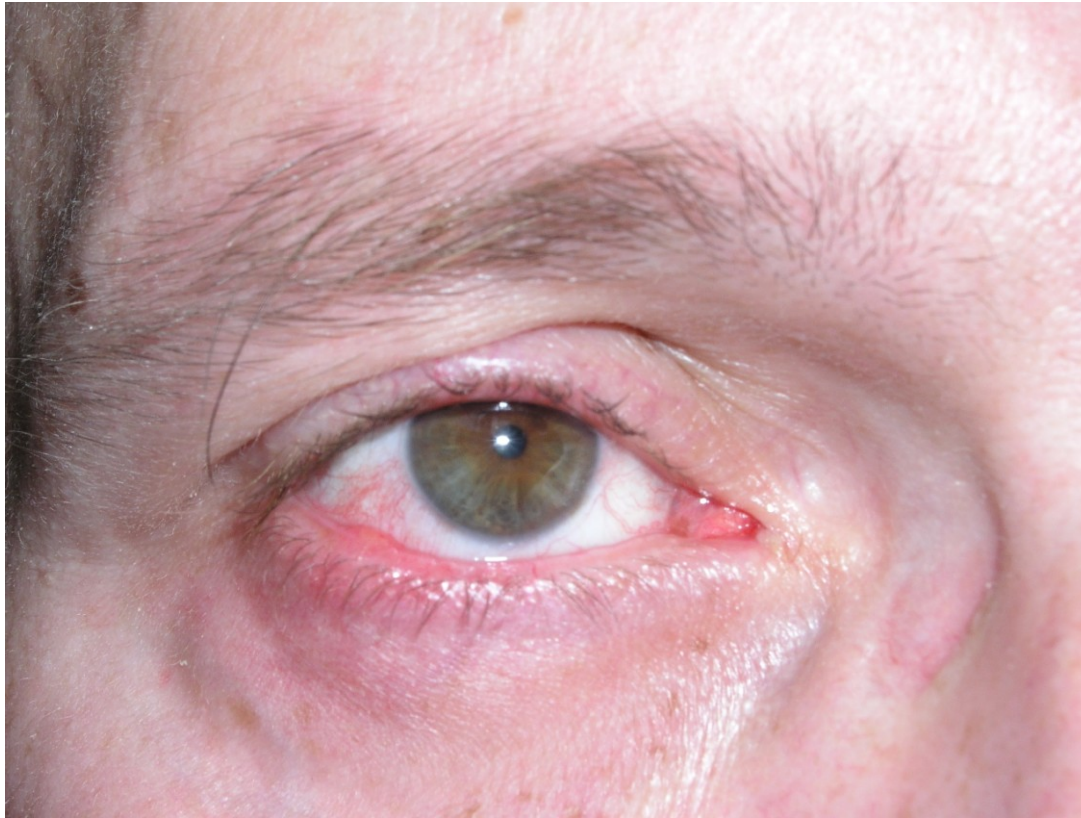




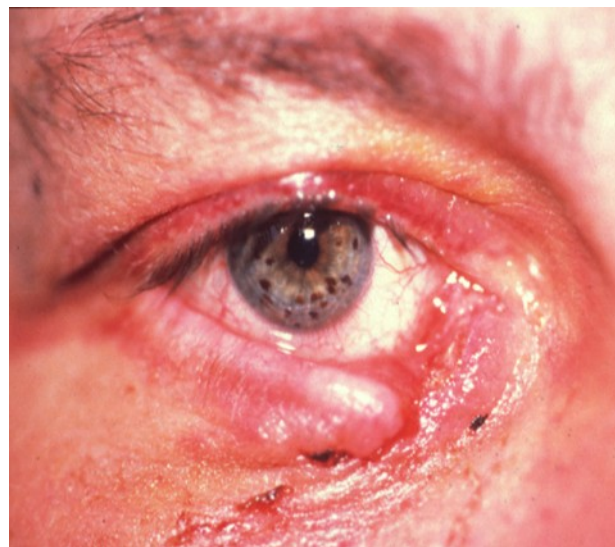# Kontaktní alergie



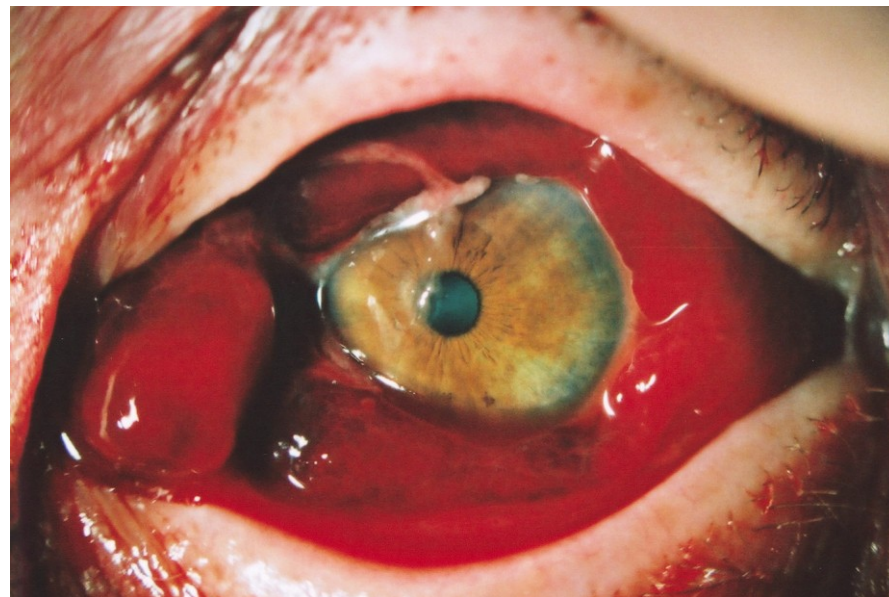
# Chalazaeon



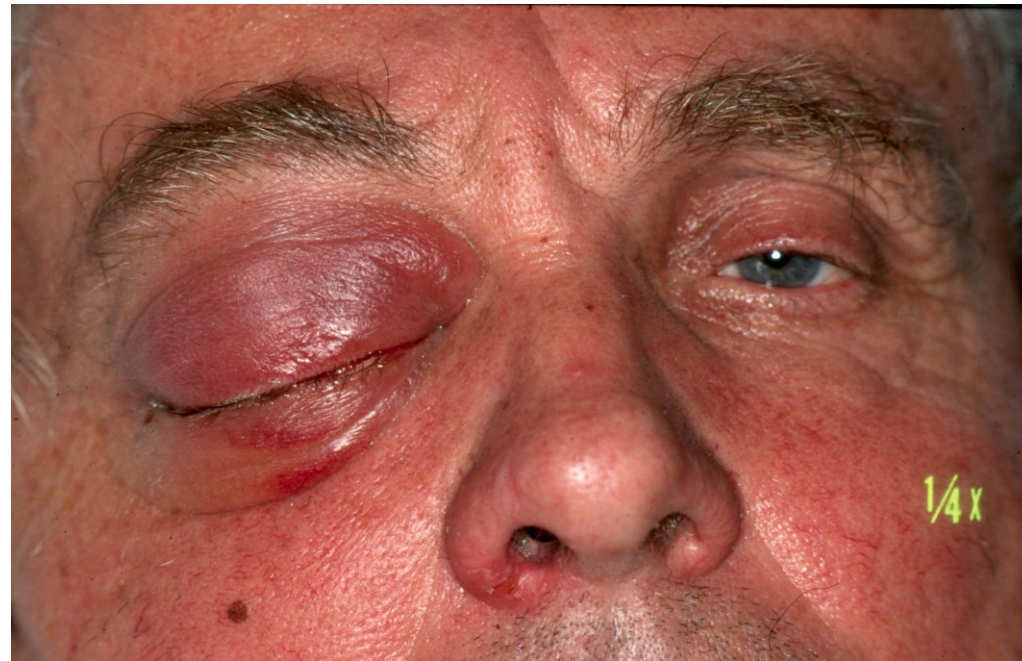# Odtržení dolního víčka



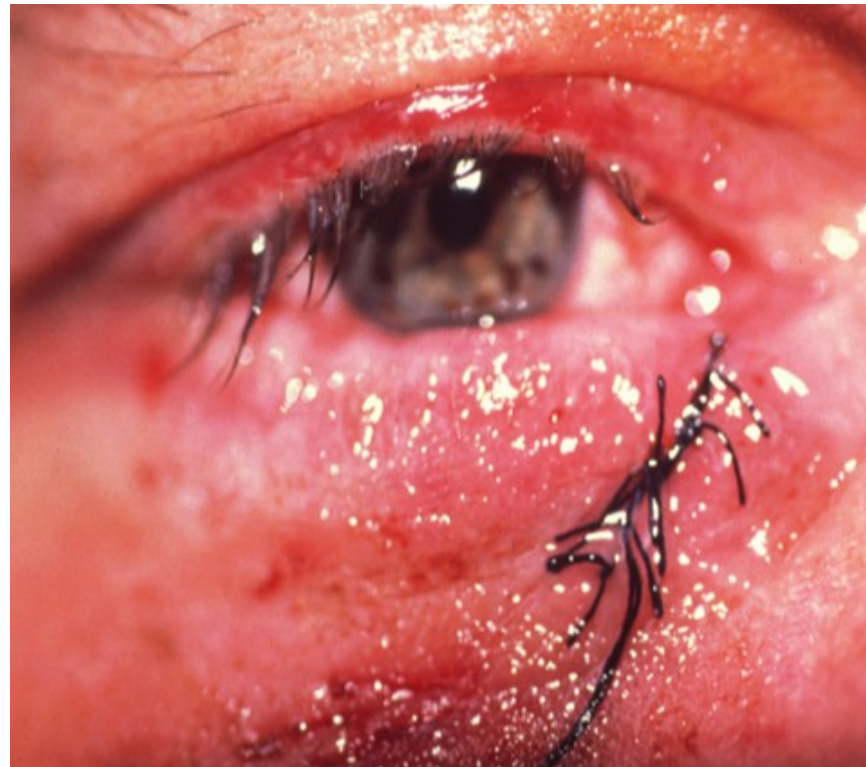# Podspojivkové krvácení



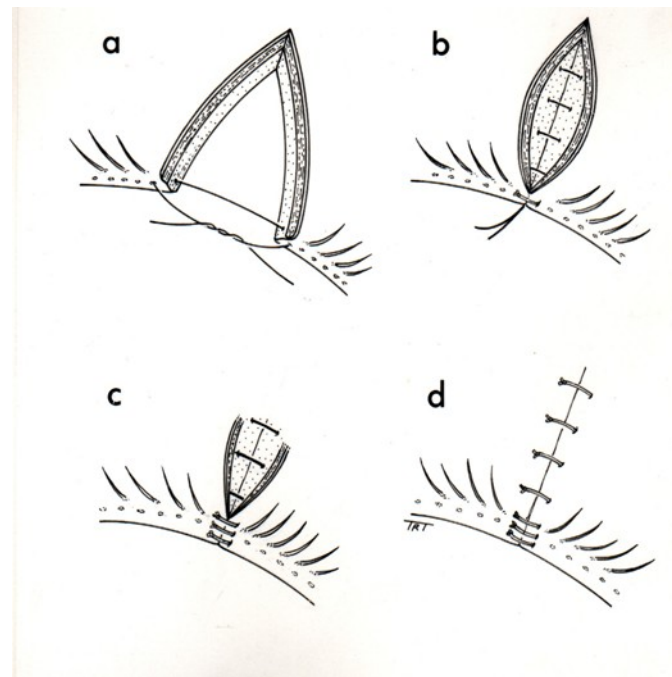
# Poúrazový otok víčka



# Sutura dolního víčka



# Technika korekce poraněného víčka

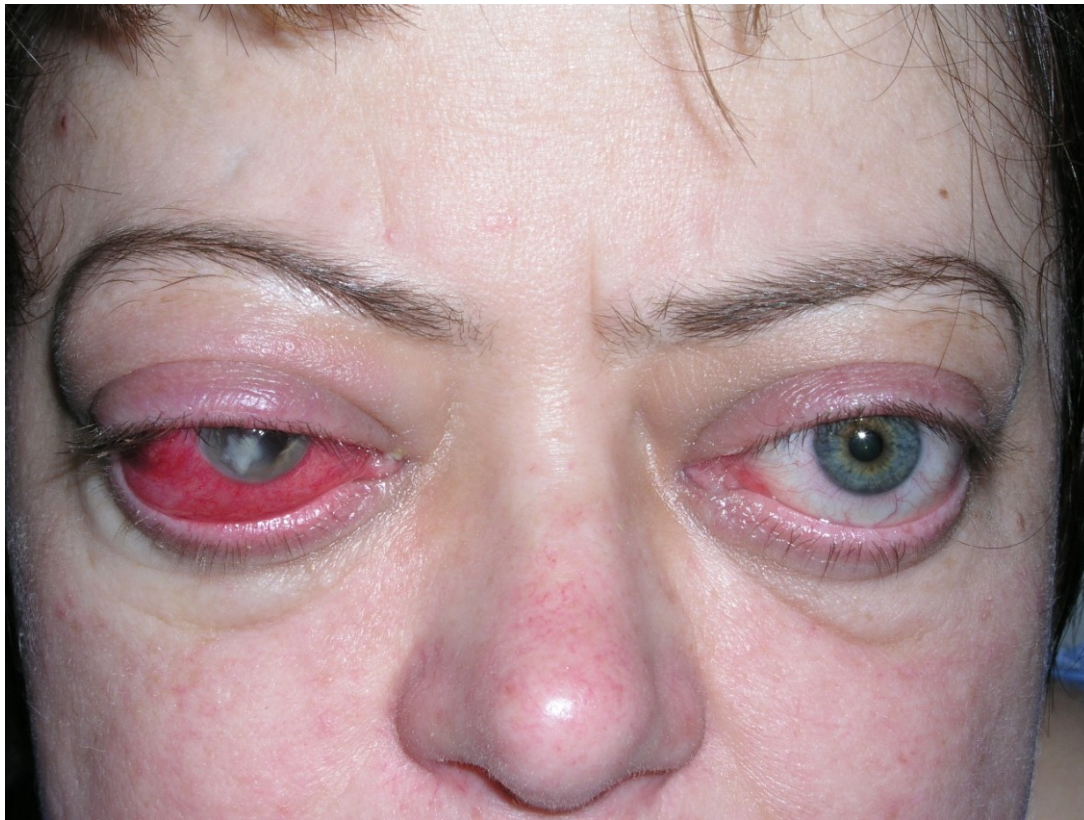

# Ptóza





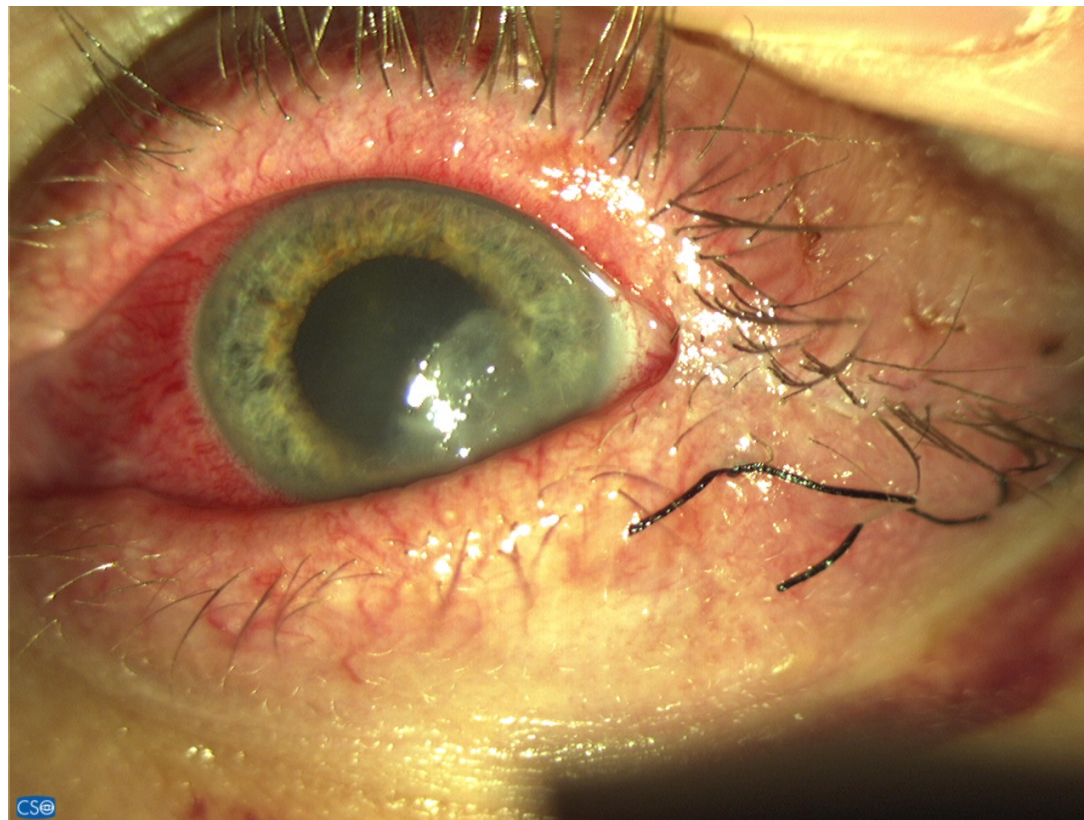
# Lagophtalmus



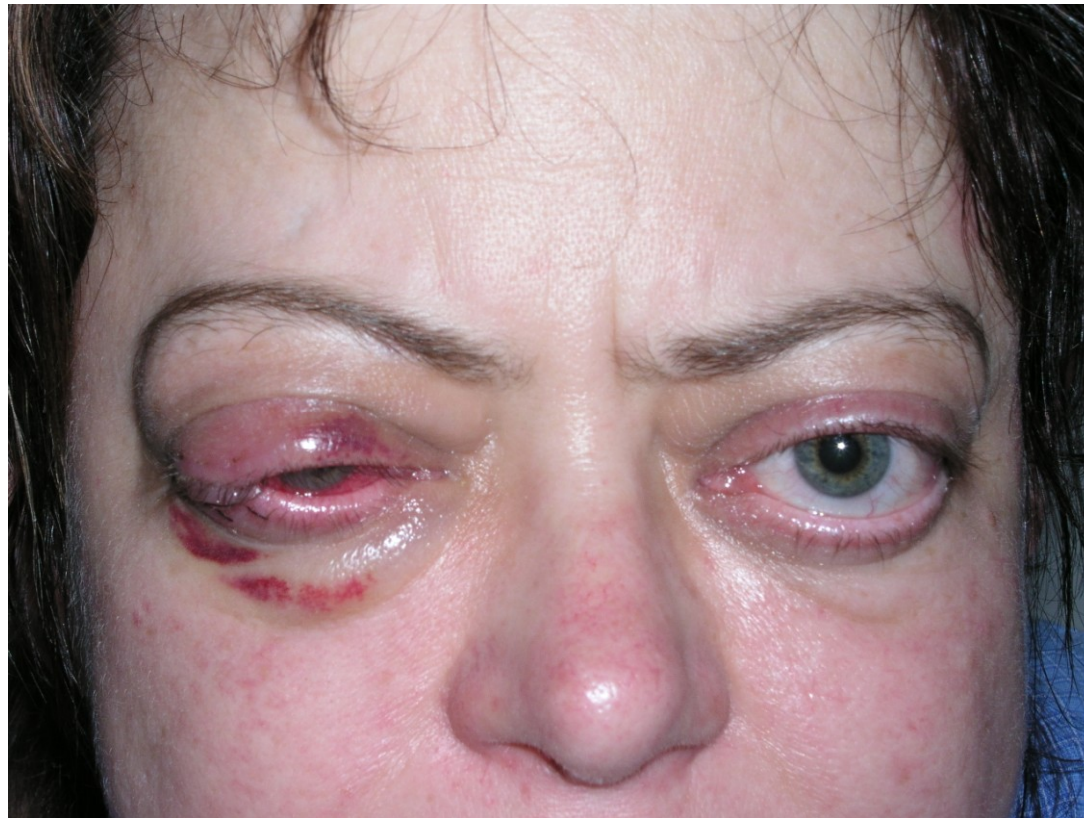# Měření protruse



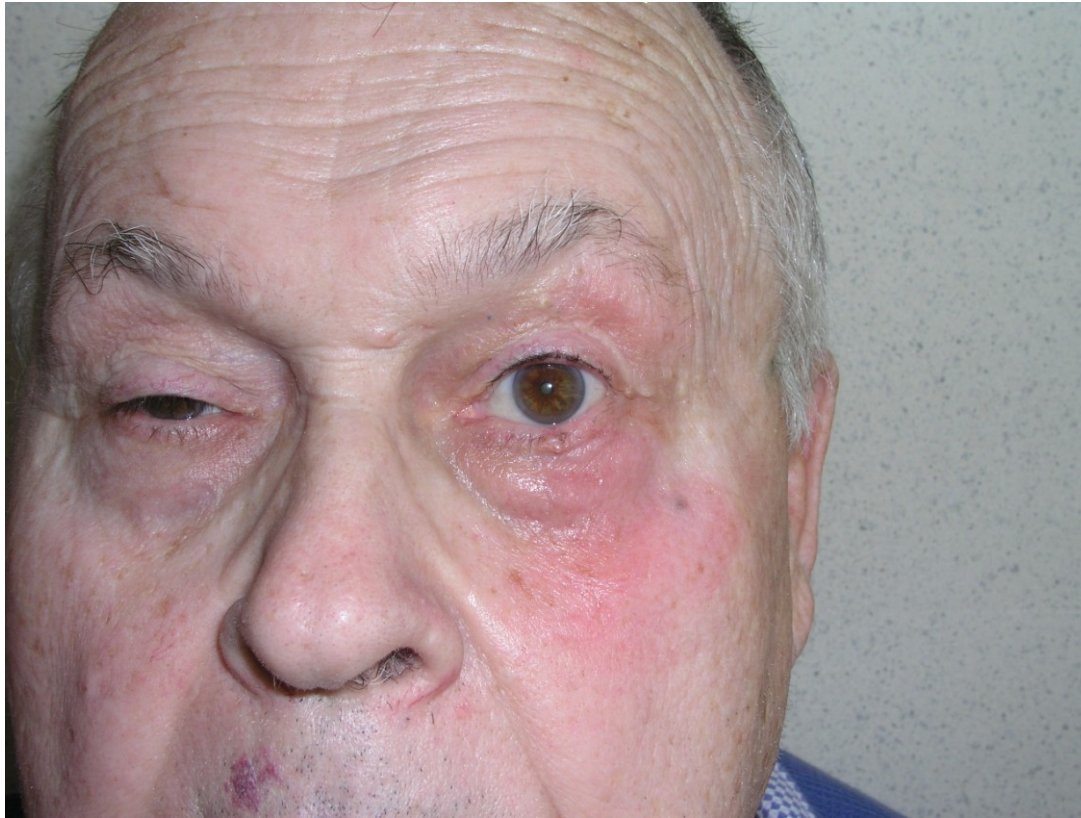# Tarsorhafie



# Tarsorhafie



# Myasthenia gravis



# Po aplikaci syntostigminu

