

EPILEPSIE

Roman Kopáček



EPILEPTICKÝ ZÁCHVAT

- časově omezená, většinou krátkodobá změna klinického stavu podmíněná **ABNORMÁLNĚ EXCESIVNÍ A EXTRÉMNĚ SYNCHRONIZOVANOU MOZKOVOU AKTIVITOU**.
- příznak f-čního postižení určité části nebo systému mozku
- může jít **jen o změnu EEG** (iktální elektrografický vzorec) bez klinického doprovodu
- **změny klinického** stavu v průběhu záchvatu mohou být velmi **diskrétní** a/nebo velmi krátkého trvání a jejich průkaz je podmíněn speciálním testováním pacienta během záchvatu
- **Ne vždy se projeví ve skalpovém EEG**

EPILEPSIE

- skupina onemocnění klinicky charakterizovaných **VÝSKYTEM REKURENTNÍCH, OBV. SPONTÁNNÍCH EPILEPTICKÝCH ZÁCHVATŮ**
- → **1 epileptický záchvat nepodmiňuje dg. epilepsie.**
- 2 záchvaty do 24 hod. jsou z hlediska stanovení dg. rovny 1
- Naopak **dg. epilepsie můžeme někdy stanovit již po ojedinělém** neprovokovaném záchvatu pokud:
 - neurologické vyšetření pacienta nebo výsledek zobrazovacího vyšetření prokáže chronickou kortikální lézi
 - nebo EEG zachytí specifickou epileptiformní abnormitu

EPILEPSIE

- Epileptické záchvaty, které se objeví v souvislosti s přechodným akutním postižením mozku, se označují jako **AKUTNÍ SYMPTOMATICKÉ ZÁCHVATY** a nesplňují kritéria pro stanovení diagnózy epilepsie.
- **REFLEXNÍ EPILEPSIE:** Záchvaty mají specifický vyvolávající podnět, a nejsou tedy záchvaty spontánními.
- Jednotlivé epilepsie mohou mít **různou etiopatogenezi, variabilní klinický obraz i prognózu.**
- Jako **EPILEPTICKÉ SYNDROMY** jsou označovány jednotky, u nichž lze identifikovat obdobné klinické rysy – typ záchvatů, etiologii, EEG nález a prognózu

EPILEPSIE: EPIDEMIOLOGIE

- patří k nejčastějším chronickým neurologickým onemocněním:
- Kumulativní celoživotní incidence epilepsie (adjustovaná na věk 80 let) je 3% (30/1000)
- z toho cca 1/3 jsou záchvaty generalizované a 2/3 parciální
- Kumulativní adjustovaná celoživotní incidence záchvatů („seizures“) je 9% (90/1000)
- roční incidence epi záchvatů (vč. febrilních) je 130/100 000
- do 15 let prodělá alespoň 1 záchvat 5 dětí/100 (nejčastější jsou febrilní křeče)

EPILEPSIE - DĚLENÍ

- **Z HLEDISKA ROZSAHU POSTIŽENÍ MOZKU** na:
 - fokální
 - generalizované

- **Z HLEDISKA ETIOLOGIE** na:
 - idiopatické (kryptogenní)
 - symptomatické

ETIOPATOGENEZE

- **ETIOPATOGENETICKY je SKUPINA** epilepsií a epileptických syndromů značně **HETEROGENNÍ**
- mají pouze jeden společný jmenovatel – nekontrolovatelnou spontánní erupci extrémní synchronizace určité části neuronů.
- není jeden univerzální mechanismus epileptogeneze
- základní kameny epileptogeneze:
 - **HYPEREXCITABILITA**
 - **HYPERSYNCHRONIE**

ETIOPATOGENEZE

PŘEDPOKLADEM PRO VZNIK ZÁCHVATU je:

- geneticky podmíněná pohotovost k záchvatu („seizure susceptibility“) (např. abnormální funkce iontových kanálů či GABA-receptorů)
- epileptogenní ložisko resp. lokalizovatelné epileptogenní sítě (např. kvůli kortikální dysplázii či meziotemporální skleróze)
- přítomnost různých endo- či exogenních „záchvatogenních“ faktorů, „uvolňujících stavidla“ těsně před záchvatem (hormonální změny, interkurentní infekce, vakcinace aj.)

EPILEPTOGENNÍ LOŽISKA

- časté: malformace způsobené poruchou kortikálního vývoje, např. **fokální kortikální dysplázie** (angl. focal cortical dysplasia, FCD) = častá příčina farmakorezistentních epilepsií, podklad až 20% fokálních epilepsií
- **tumory** – častá příčina epi v dospělosti (15%), častější u benigních (gliomy, astrocytomy, gangliogliom, dysembryoplastický neuroepiteliální tumor (DNET) (pozor! po totální exstirpaci tumoru vymizí epi jen u 75% případů)
- vaskulární malformace – nejč. **kavernomy** (až u 35%)
- **Nespecifická glióza různé etiologie** (potraumatická, zánětlivá, metabolická nebo hypoxicko-ischemická).

LOŽISKA: MEZIOTEMPORÁLNÍ SKLERÓZA

- častá příčina farmakorezistentní epilepsie v dospělosti
- definována histopatologicky jako glióza a ztráta neuronů v hipokampu, subikulu, parahipokampálním gyru a inferomediálním temporálním kortexu
- Maximum změn v hipocampu – proto používán i termín hipokampální skleróza
- často asociována s meziotemporální epilepsií (symptomatická, zpočátku farmakologicky kompenzovatelná na určitou dobu (tzv. „silent period“), po několika letech až desítkách let nárůst frekvence záchvatů, již často farmakorezistentní – z důvodu progresivní epileptogeneze).

MEZINÁRODNÍ KLASIFIKACE EPILEPTICKÝCH ZÁCHVATŮ (1981)

- **záchvaty PARCIÁLNÍ** (fokální)
 - komplexní parciální záchvaty
 - simplexní parciální záchvaty
- záchvaty **GENERALIZOVANÉ** (konvulzivní + nekonvulzivní)
- **NEKLASIFIKOVANÉ** epileptické záchvaty
- **STATUS EPILEPTICUS**

MEZINÁRODNÍ KLASIFIKACE EPILEPTICKÝCH ZÁCHVATŮ (1981)

- ❑ **Parciální záchvaty (fokální)**
 - Simple partial seizures
 - ← with motor signs
 - ← with somatosensory or special sensory symptoms
 - ← with autonomic symptoms
 - ← with psychic symptoms
 - Complex partial seizures
 - ← Simple partial onset followed by impairment of consciousness
 - ← With impairment of consciousness at the onset
 - Partial seizures evolving to secondary generalized seizures
- ❑ **Generalizované záchvaty (konvulzivní či nekonvulzivní)**
 - Typical absence seizures
 - Myoclonic seizures
 - Clonic seizures
 - Tonic seizures
 - Tonic-clonic seizures (grand mal)
 - Atonic seizures
- ❑ **Neklasifikované epileptické záchvaty**
- ❑ **Status epilepticus**

ZÁKLADNÍ ROZDĚLENÍ EPI ZÁCHVATŮ (DLE KLASIFIKACE ILAE 1981)

- Záchvaty
PARCIÁLNÍ
 - Simplexní (bez poruchy vědomí) – SPS
 - - s motorickými příznaky
 - - se senzitivními nebo sensorickými příznaky
 - - s autonomními příznaky
 - - s psychickými příznaky
 - Komplexní (s poruchou vědomí) – CPS

Parciální epileptické záchvaty

- **Jednoduché parciální záchvaty** - záchvat postihuje jen určité ložisko mozku. Projeví se dočasnou poruchou postižené oblasti (parestezie, záškuby, sluchové projevy, zrakové projevy,..). Vědomí není narušeno.
- **Komplexní parciální záchvaty** - záchvat postihuje širší oblasti mozku. Často se projevuje automatickými pohyby od jednoduchých (mrkání, mlaskání...) a až po složité (chůze...). Vědomí bývá narušené a bývá porucha paměti.

ZÁKLADNÍ ROZDĚLENÍ EPI ZÁCHVATŮ (DLE KLASIFIKACE ILAE 1981)

- **Generalizované záchvaty**
 - Záchvaty charakteru absencí
 - Myoklonické záchvaty
 - Klonické záchvaty
 - Tonické záchvaty
 - Tonicko-klonické záchvaty (grand mal)
 - Atonické záchvaty
- **Neklasifikované epileptické záchvaty**
- **Status epilepticus**

Generalizované epileptické paroxyzmy

- **Generalizovaný záchvat bez křečí** - tzv. absence, záchvat postihující celý mozek, projevuje se náhlou a krátkou poruchou vědomí. Projeví se strnulým pohledem a přerušením práce, nebo jiné činnosti.
- **Generalizovaný záchvat s křečemi** - klasický obraz toho, co si lidé představí pod pojmem epilepsie. Jde o křeče a výpadek vědomí. Záchvat trvá několik minut a postupně odeznívá

KLINICKÉ A EEG ZNAKY EPI ZÁCHVATŮ

Typ záchvatu	Obvyklé trvání	Ztráta vědomí	Pozáchvátová zmatenost	Iktální EEG
Parciální s element. symptom.	5-10s	Ne	Ne	Normalní či fokální hroty
Parciální s komplex. symptom.	Variabilní 5-10s – 1-2 min.; vzácně nad 5 min.	Ano	Ano	Fokální aktivita šířící se na jednu či obě hemisféry
Absence	5-10s; nakupení	Ano	Ne	Komplex hrotvlna 3 Hz
Generaliz. tonicko - klonický	1-2 min	Ano	Ano	Série generaliz. hrotů vysoké amplitudy

Status epilepticus

- Popsané typy záchvatů mohou být izolované, s různou frekvencí, nebo může vzniknout status epilepticus
- Definován jako epi záchvat, který trvá více než 30 minut nebo opakované záchvaty během 30 minut, kdy se pacient neprobírá do plného vědomí
- Nejnebezpečnější je epi status typu grand mal, kdy jeden záchvat plynule přechází v další

Epileptický status typu GM

- Nejnebezpečnější, jeden záchvat plynule přechází v další
- Život ohrožující stav, doprovázen horečkou, acidózou, leukocytózou, hrozí celkové energetické vyčerpání, mozková hypoxie, z respirační hypoventilace a mozkový edém

Epileptický status typu PM

- Méně nebezpečný
- Prolongované lokalizované klonické křeče se označují jako *epilepsia partialis continua*
- CAVE! Vždy nebezpečí sekundární generalizace parciálního epi statu!

Mezinárodní klasifikace epilepsií a epileptických syndromů (1989)

Faktory určující epileptický syndrom

- Typ záchvatu
- EEG (iktální a interiktální)
- Etiologie
- Odpověď na antiepileptika
- Dědičnost
- Přirozený průběh

Mezinárodní klasifikace epilepsií a epileptických syndromů (1989)

□ Localization-related (focal, local, partial) epilepsies and syndromes

→ Idiopathic with age-related onset

← Benign childhood epilepsy with centrotemporal spikes

← Childhood epilepsy with occipital paroxysms

→ Symptomatic

Great variability based on anatomical localization, clinical features, seizure types, and etiological factors.

Epileptic syndromes of unknown etiology are classified as **cryptogenic**.

Mezinárodní klasifikace epilepsií a epileptických syndromů (1989) - 2

□ Generalized Epilepsies and Syndromes

- Idiopathic with age-related onset (childhood absence e., juvenile myoclonic epilepsy)
- Idiopathic and/or symptomatic (West, Lennox-Gastaut)
- Symptomatic
 - ← Nonspecific etiology (Early myoclonic encephalopathy)
 - ← Specific syndromes (complication of many diseases)
- Epilepsies and syndromes undetermined as to whether they are focal or generalized
- Special syndromes
 - ← Situation-related seizures
 - ▣ Febrile convulsions
 - ▣ Seizures related to other identifiable situations (stress, alcohol, sleep deprivation)
 - ← Isolated, apparently unprovoked epileptic events
 - ← Epilepsies characterized by specific modes of seizure precipitation
 - ← Chronic progressive epilepsy partialis continua of childhood

Etiologie symptomatických epilepsií

Vaskulární

- ← cévní mozková příhoda
- ← AVM
- ← Sturge-Weber
- ← aneurysma
- ← venózní trombóza
- ← hypertenzní encefalopatie

Infekční

- ← abscess
- ← meningitis, encephalitis
- ← toxoplasmosis
- ← rubella
- ← cysticercosis
- ← Rasmussen's syndrome

Tumory

- ← meningeomy
- ← gliomy
- ← metastatické tumory
- ← hamartomy

Traumata

- ← prenatální a perinatální poranění
- ← postnatální poranění

Degenerativní

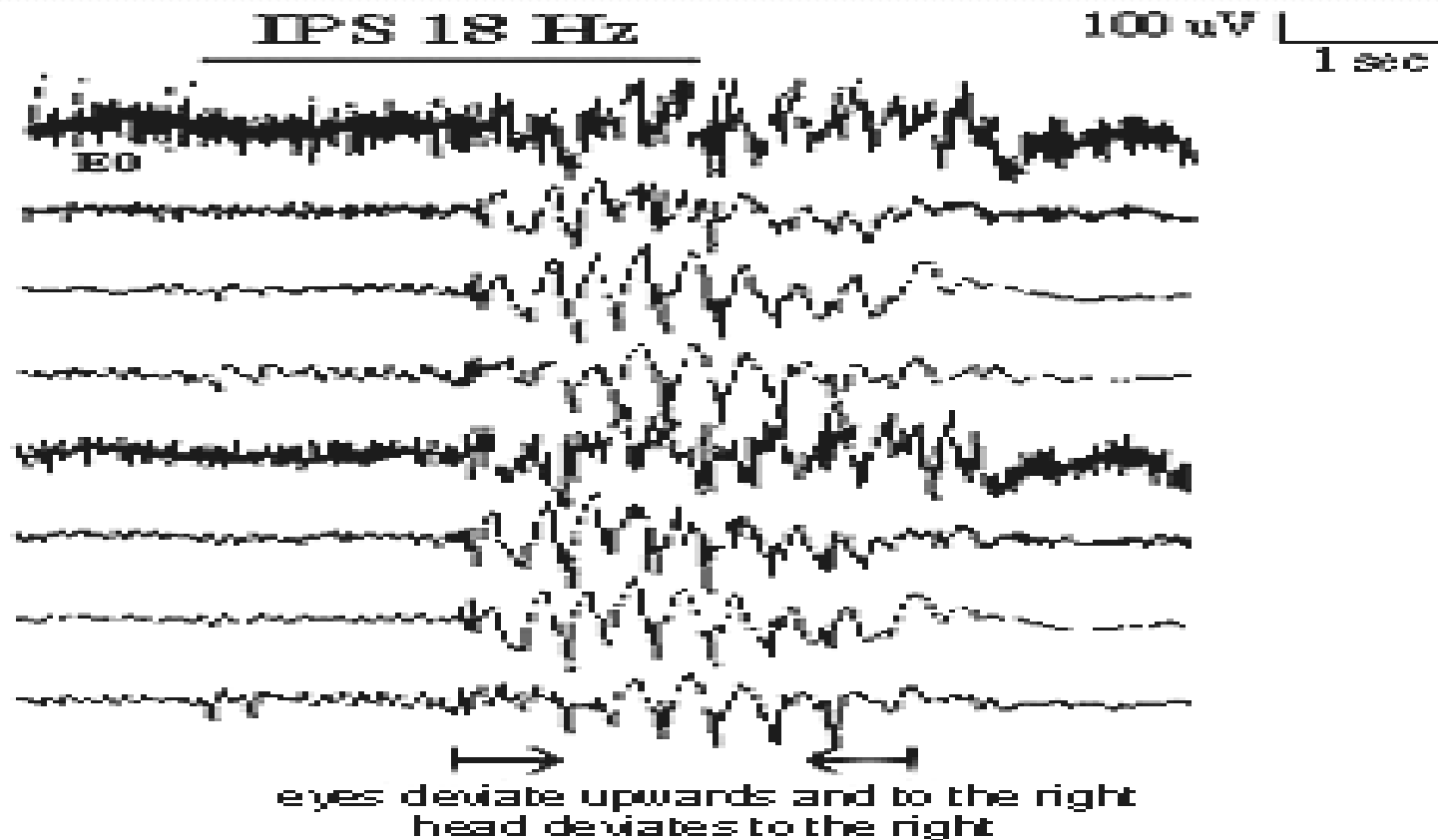
- ← Alzheimerova choroba

Kongenitální

Kryptogenní

- ← bez jasné příčiny

EEG in eyelid myoclonia with absences



Differential diagnosis between generalized tonic-clonic seizures and syncope

Clinical findings	Seizure	Syncope
Injury	Common	Rare
Urinary incontinence	Common	Rare
Confusion after event	Common	Rare
Headache	Common	Rare
Focal neurological signs	Sometimes	Never
Related to posture	No	Often
Skin color	Cyanotic	Pale
Premonitory symptoms	Short	Long
Diagnostic tests		
Protein level	Elevated	Normal
Abnormal EEG	Common	Rare
Abnormal ECG	Rare	Sometimes

TERAPIE EPILEPSIE

- **REŽIMOVÁ OPATŘENÍ**
- vyvarovat se **SITUACÍ, PROVOKUJÍCÍCH ZÁCHVATY** (spánková deprivace,abusus alkoholu, nadměrná fyzická x psychická zátěž). U fotosenzitivních epi – ne kluby...
- Omezení **PRÁCE VE VÝŠKÁCH**, práce s nechráněnými rizikovými nástroji + zejm. **ŘÍZENÍ MOTOROVÝCH VOZIDEL**

- **REŽIMOVÁ OPATŘENÍ PŘI ZÁCHVATU**
- Zabránit poranění – odstranění rizikových předmětů, přesun pacienta jen v nezbytných případech (vozovka...)
- Nebránit křečím, nerozevírat násilím ústa, počkat na konec záchvatu
- Pak při trvajícím poruše vědomí pootevřít ústa, vyčistit dutinu ústní, předsunout dolní čelist, stabilizovaná poloha, vyčkat návratu vědomí
- Při trvajícím zmatenosti uklidnit
- Zjistit, zda nedošlo k poranění

FARMAKOTERAPIE EPILEPSIE

- **ANTIPILEPTIKA** - mechanismus působení
 - většinou ovlivnění funkce některých z iontových kanálů (Na, Ca...)
 - nebo mediátorů (především agonismus inhibičního mediátoru GABA)
 - u řady preparátů není znám
- 1. generace – **barbituráty, hydantoináty, sukcinimidy** – již používána minimálně, řada NÚ, často horší efekt
- 2. generace: **valproát** (Valproát, Convulex, Depakine, Orfiril), **karbamazepin** (Tegretol, Timonil, Biston, Neurotop), event. **benzodiazepiny** (Diazepam, Rivotril – clonazepam)
- 3. generace (nová) **felbamát** (Taloxa, Felbamyl), **lamotrigin** (Lamictal, Lamotrigine, Epimil, Epiral, Plexxo, Rubimar), **topiramát** (Topiramát, Topamax, Zidoxer, Topimark, Topilex, Topilept), **levetiracetam** (Levitra, Vivanza), **gabapentin** (Neurontin, Apo-Gab, Gabagamma, Gabapentin, Gabanox, Gabatem, Gabator, Gordius), **pregabalin** (Lyrica), **vigabatrin** (Sabril), **tiagabin** (Gabitril), **zonisamid** (Zonegran),

FARMAKOTERAPIE EPILEPSIE

- Volba dle typu epileptického syndromu či epilepsie
- U fokální/parciální nebo sekundárně generalizované tonicko-klonické epilepsie 1. volba: karbamazepin, lamotrigin, valproát
- U primárně generalizovaných tonicko-klonických, myoklonických epilepsií absencí 1. volba: lamotrigin, valproát
- 2. volba dle typu záchvatu, tolerance, NÚ....

- Cíl = optimální kompenzace epilepsie (minimalizace výskytu záchvatů)

- TERAPIE ZÁCHVATU: obvykle benzodiazepiny (Diazepam), event. při prolongovaném viz status

LÉČBA STATUS EPILEPTICUS

- = prolongovaný záchvat, bez přerušení 30 minut
- Rizikové již záchvaty delší než 5 minut (za tuto dobu většina epi záchvatů skončí) – již zahájit terapii
- Diazepam i.v. nebo rektálně, ev midazolam
- Po 10 minutách bez efektu Fenytoin (Epanutin) i.v. (neředit glukozou, sledovat TK a EKG – bradykardie, zástava!!!)
- Nebo i.v. Valproát, event. opakování benzodiazepinů
- Po 30 minutách zahájit EEG monitoraci, pokud záchvat neustal, pak fenobarbital iv
- Pokud ani po hodině není efekt, pak umělá plicní ventilace, Thiopental, nebo alternativně midazolam, propofol
- Zajištění a stabilizace vitálních funkcí

CHIRURGICKÁ LÉČBA EPILEPSIE

- **POUZE U FARMAKOREZISTENTNÍCH** pac., po podrobném předoperačním vyšetření s ověřením dg. a přítomnosti ložiska
- Nejčastěji u pacientů **S FOKÁLNÍ LÉZÍ** – benigní TU, vaskulární malformace, malformace kortikálního vývoje (fokální kortikální dysplázie), hippocampální skleróza.
- Obv. resekční výkony: cíl = **ODSTRANIT EPILEPTOGENNÍ ZÓNU**
- U jednostranných lézí většinou odstranění léze + přilehlé moz. kůry = **ROZŠÍŘENÁ LEZIONEKTOMIE**
- Pokud se předpokládá, že je zóna tvořena rozsáhlejší sítí neuronů – **indikované** odstranění větší části mozku než jen léze (anteromediální temporální resekce, selektivní amygdalohypokampektomie)
- **DISKONEKČNÍ VÝKONY** (zabrání šíření záchvatu) – kalosotomie, vícečetné subpiální resekce
- U těžké refrakterní až **HEMISFEREKTOMIE**
- Alternativa – **VAGOVÁ STIMULACE**