

Určování fází srdeční systoly.
Úder srdečního hrotu.
Srdeční ozvy.

Úder srdečního hrotu

Srdeční ozvy

- Vyšetření zevních projevů srdeční činnosti pomocí smyslů
 - **Pohledem (inspekce –aspekce)** (konfigurace srdeční krajiny - tvar hrudníku, pooperační jizvy, pulzace a otřásání v této oblasti)
 - **Pohmatem (palpace)** (úder srdečního hrotu, systolické zvedání sternu a levé parasternální krajiny, taktilní ekvivalenty zvuků)
 - **Poklepem (perkuse)** (hrubě orientační zjištění velikosti srdce)
 - **Poslechem (auskultace)** (viz snímek č.5)

Úder srdečního hrotu

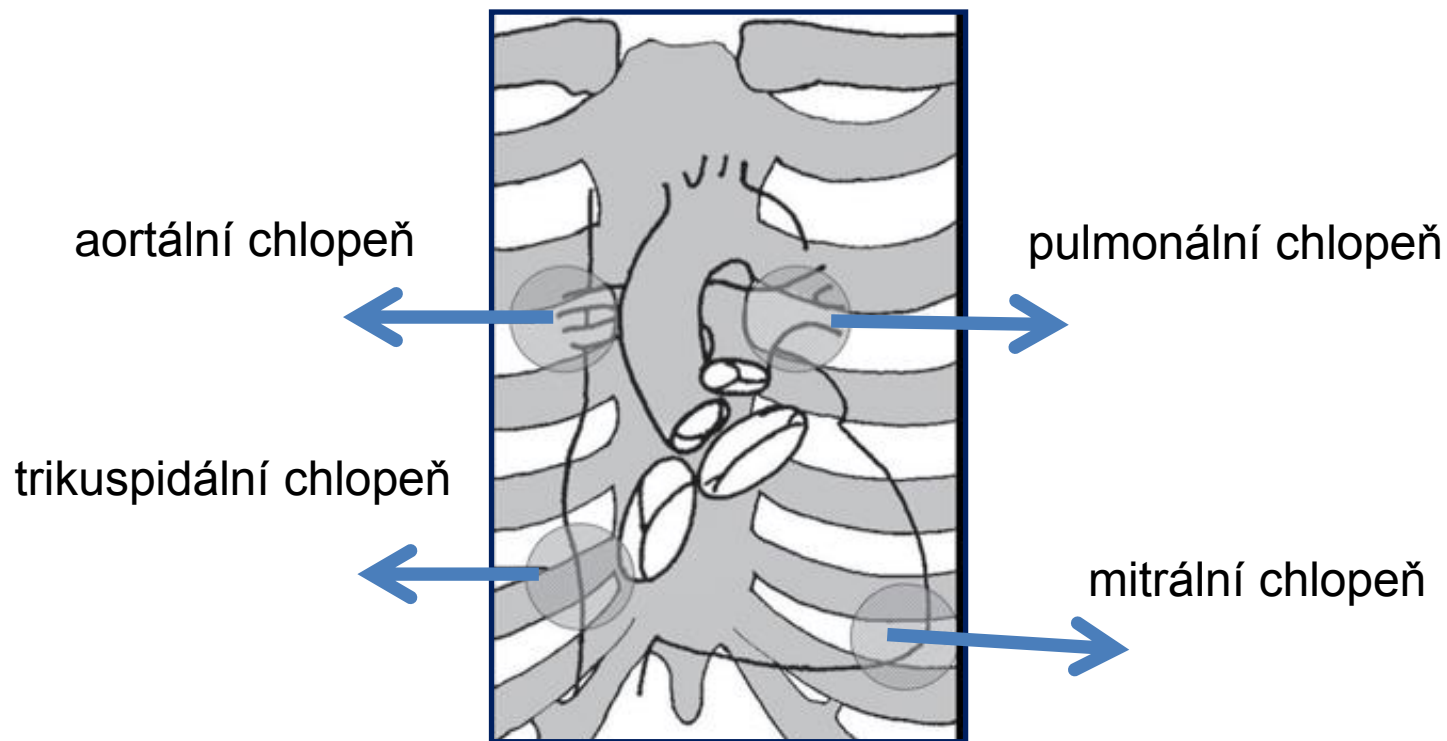
- Úder srdečního hrotu
- naléháním LK na stěnu hrudníku v oblasti srdečního hrotu (1-2 cm mediálně od medioklavikulární čáry ve 4. nebo 5. mezižebří)
- lokalizace maxima úderu hrotu – palpáce, aspekce
- vyšetřujeme nejčastěji v poloze vleže na zádech nebo v polosedě
- posun maxima zvedání hrotu vlevo + viditelný zvedavý úder hrotu – charakteristické pro hypertrofii a dilataci levé komory

Srdeční ozvy

- Auskultace
 - uchem
 - stetoskopem
 - lékařským fonendoskopem
 - zvonové zakončení
 - membránové zakončení
 - pomocí mikrofonu - fonokardiografie

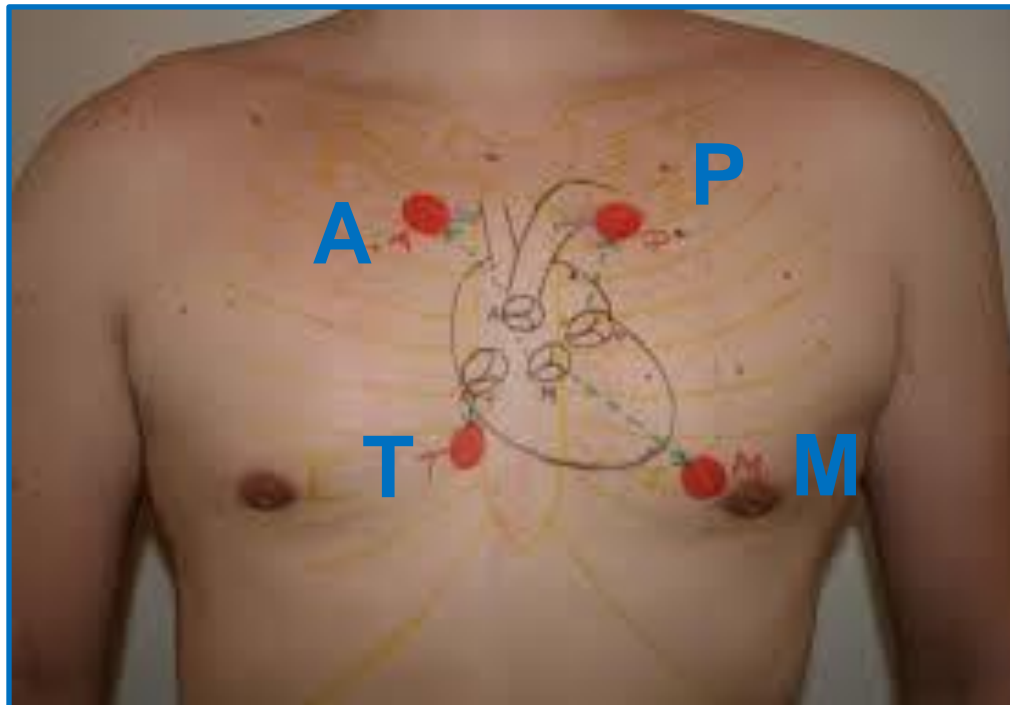
Srdeční ozvy

- Anatomická lokalizace poslechových míst



Srdeční ozvy

- Anatomická lokalizace poslechových míst



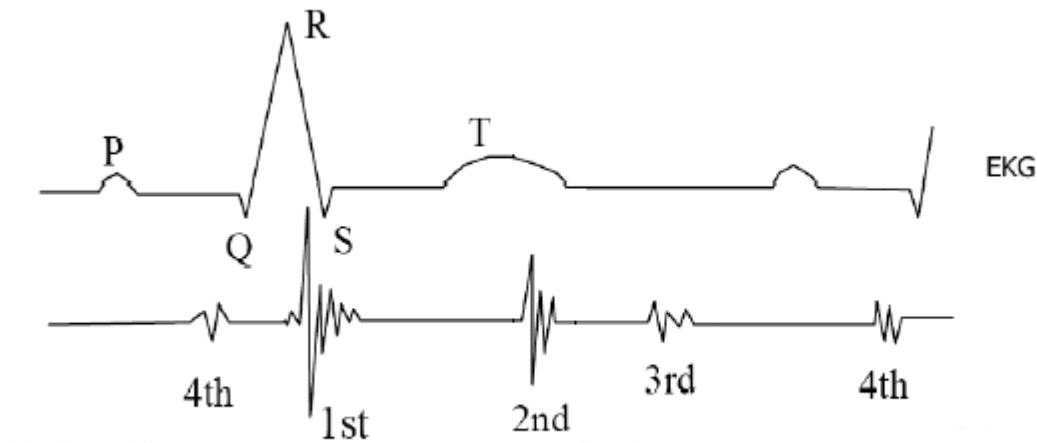
Srdeční ozvy

- Auskultační místa na hrudníku

- aortální chlopeň: 2. mezižebří parasternálně vpravo
- pulmonální chlopeň: 2. mezižebří parasternálně vlevo
- mitrální chlopeň: v místě úderu srdečního hrotu
- trikuspidální chlopeň: 5. mezižebří parasternálně vpravo

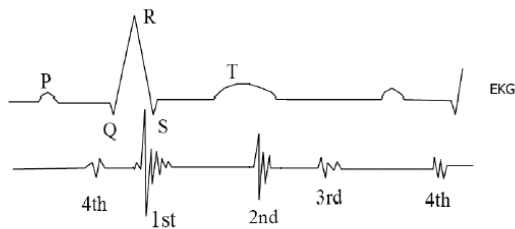
Srdeční ozvy

- EKG záznam + fonokardiografický záznam



Srdeční ozvy

- **I. ozva:** časově odpovídá uzávěru mitrální a trikuspidální chlopně
- **II. ozva:** časově odpovídá uzávěru aortální a pulmonální chlopně
- **systolická pauza:** časový interval mezi I. a II. ozvou
- **diastolická pauza:** časový interval mezi II. a I. ozvou
- **III. ozva:** v první třetině diastoly, velmi výjimečně lze slyšet u mladých jedinců, u osob starších 30-ti let téměř vždy patologie – snížená poddajnost dilatované LK
- **IV. ozva:** odpovídá časově systole síní, velmi vzácně u dětí, u dospělých patologická – snížená poddajnost hypertrofované LK



Srdeční ozvy

I. OZVA – CHARAKTERISTIKA

- **prudký vzestup tlaku na začátku komorové systoly a náhlé rozepnutí a rozechvění struktur mitrální a trikuspidální chlopně**
- **nízkofrekvenční zvuk, pocházející téměř výhradně z mitrální chlopně**
- **slyšíme asi 50ms za začátkem QRS komplexu, trvá cca 100 ms**
- **nejlépe je slyšitelná nad hrotem v poloze na levém boku**
- **KLINICKY DŮLEŽITÉ: posouzení hlasitosti ozvy, zejména nález zřetelného zesílení nebo naopak zeslabení, event. rozštěp první ozvy**

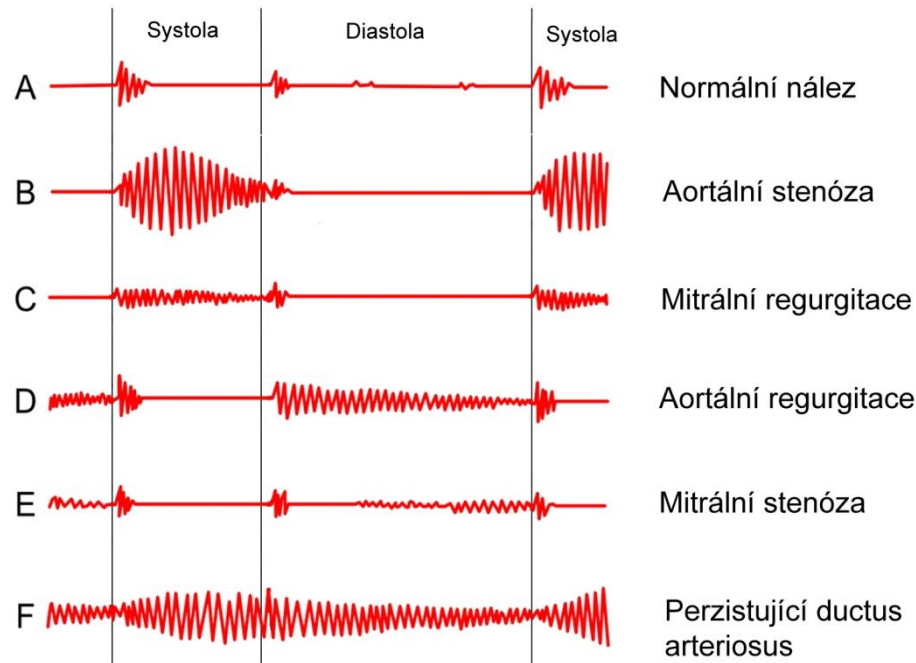
Srdeční ozvy

II. OZVA – CHARAKTERISTIKA

- **prudké rozechvění struktur aortální a pulmonální chlopně, související s jejich uzávěrem**
- **vysokofrekvenční zvuk, má 2 komponenty – plicní a aortální, plicní se za aortální zpožďuje zejména na vrcholu klidného a hlubšího inspira**
- **nejlépe je slyšitelná nad hrotem v poloze na levém boku**
- **KLINICKY DŮLEŽITÉ: posouzení hlasitosti ozvy, zejména nález zřetelného zesílení nebo naopak zeslabení, event. fixovaný rozštěp**

Šelesty

- **ŠELESTY:** vznikají, jestliže rychlost toku krve nebo převrácená hodnota její viskozity přesáhnou určitou kritickou mez v místech, kde dutina srdeční nebo cévy jsou buď zúženy, nebo mají nerovný povrch.



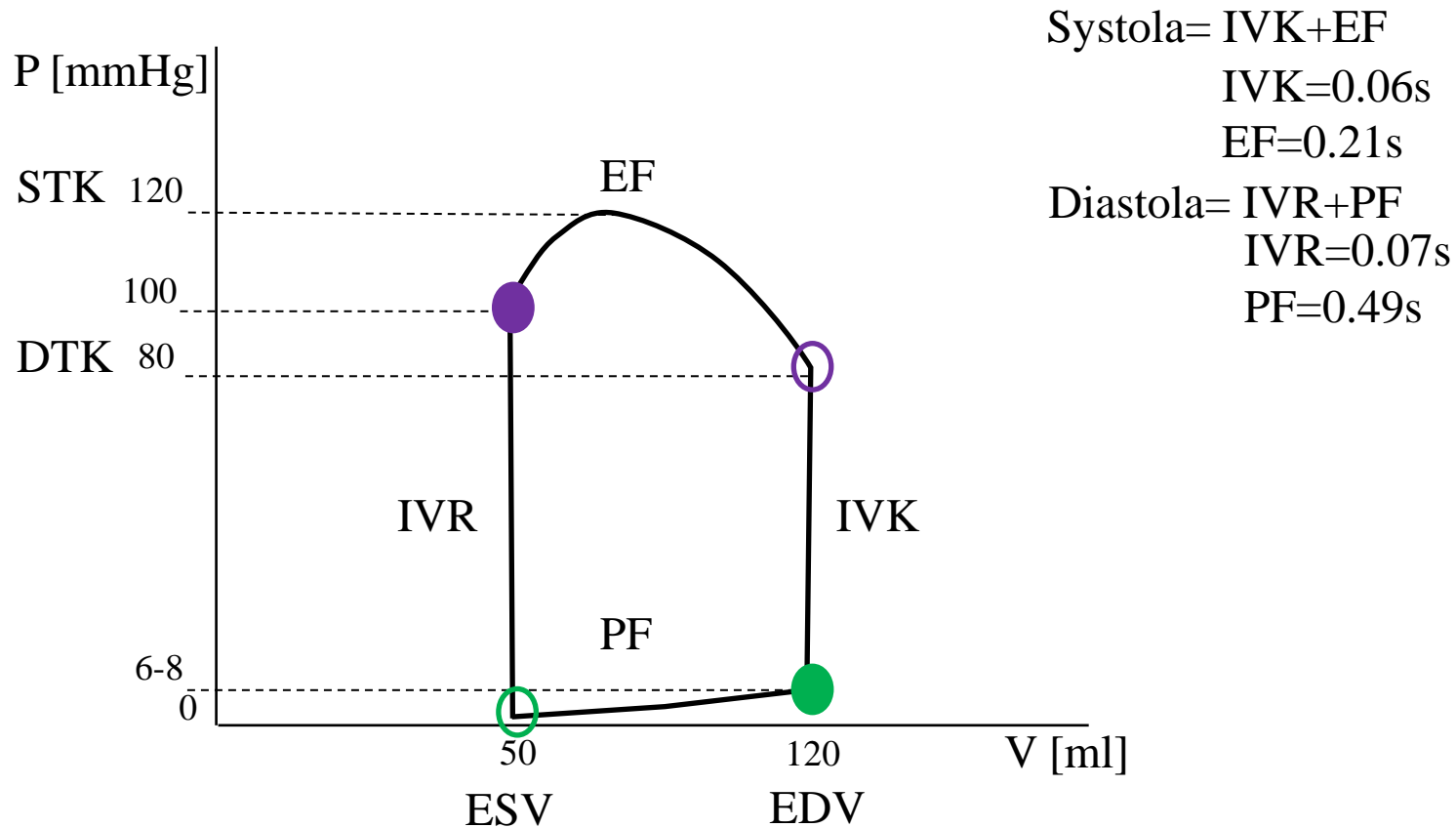
Srdeční cyklus (revoluce)

- Srdeční cyklus (revoluce)

- **Izovolumická kontrakce:** kontrakce komorového myokardu, vede ke vzrůstu nitrokomorového tlaku, AV chlopně se uzavřou, 50ms po začátku QRS, odpovídá časově I.ozvě
- **Ejekční fáze:** nitrokomorový tlak přesáhne diastolický tlak ve velkých tepnách, otevřou se semilunární chlopně, krev je vypuzována do tepen
- **Izovolumická relaxace:** uzavření semilunárních chlopní, rychlý pokles nitrokomorového tlaku až na hodnotu nižší než je v síních, otevření AV chlopní
- **Plnicí fáze:** fáze rychlého plnění, fáze pomalého plnění (diastáza), systola síní

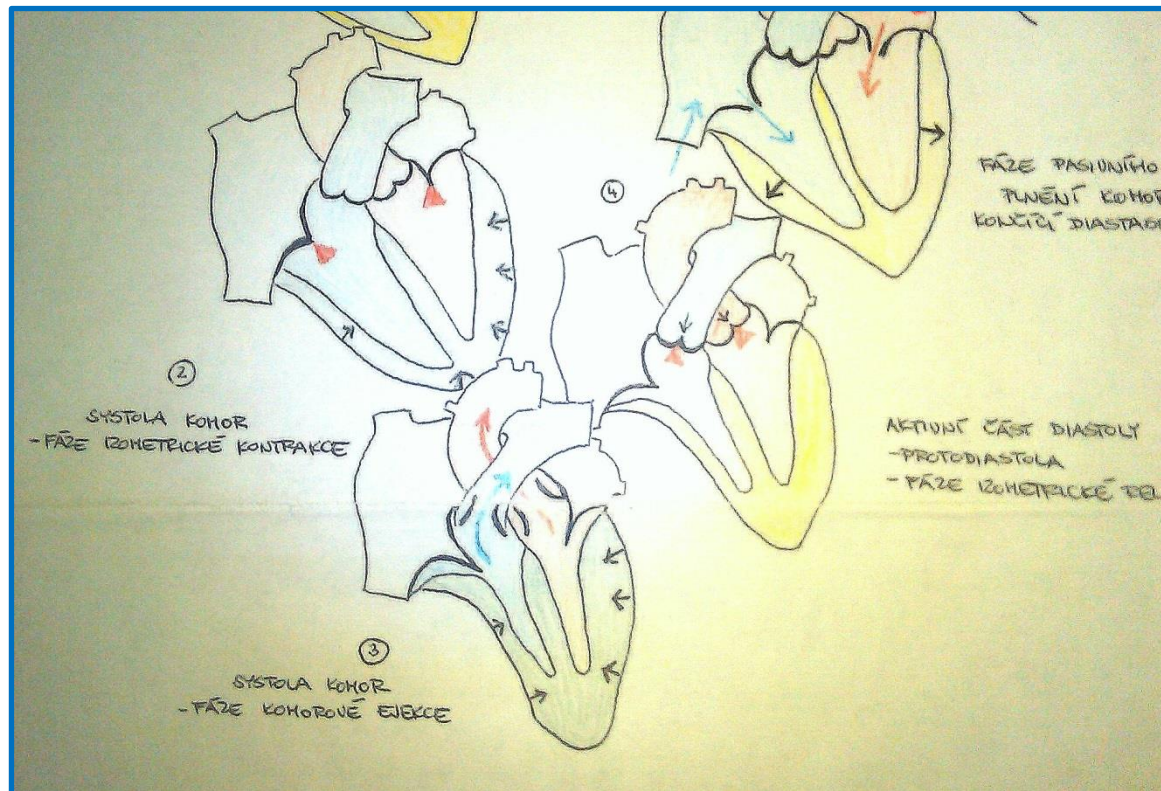
Srdeční cyklus (revoluce)

- Fáze srdečního cyklu: PV diagram



Srdeční cyklus (revoluce)

- Izovolumická kontrakce, Ejekční fáze



POLYGRAFIE – současné snímání několika fyziologických veličin různými neinvazivními nebo invazivními metodikami

FONOKARDIOGRAFIE

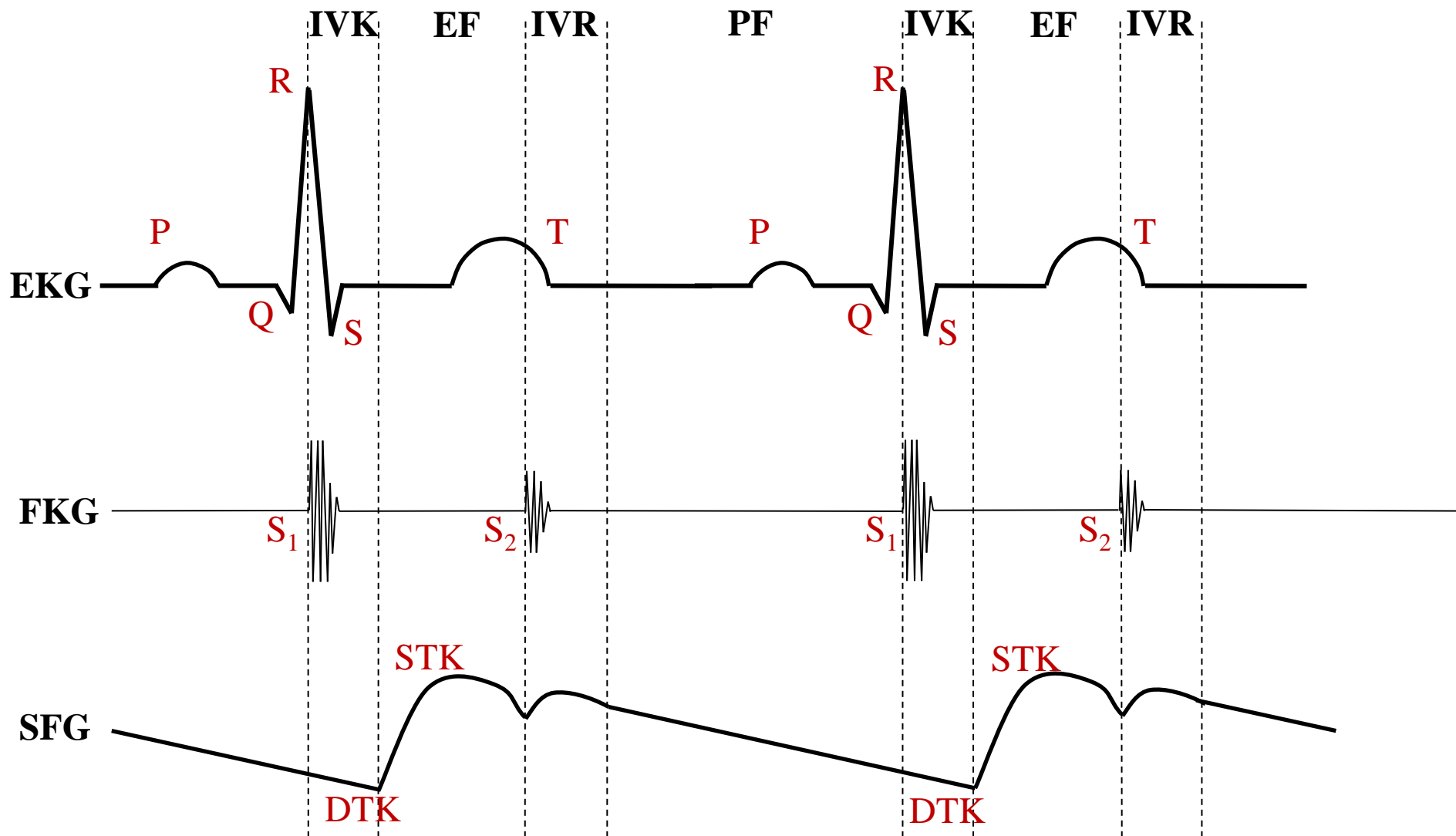
- metoda umožňující grafické zobrazení zvuků, které vznikají v srdci

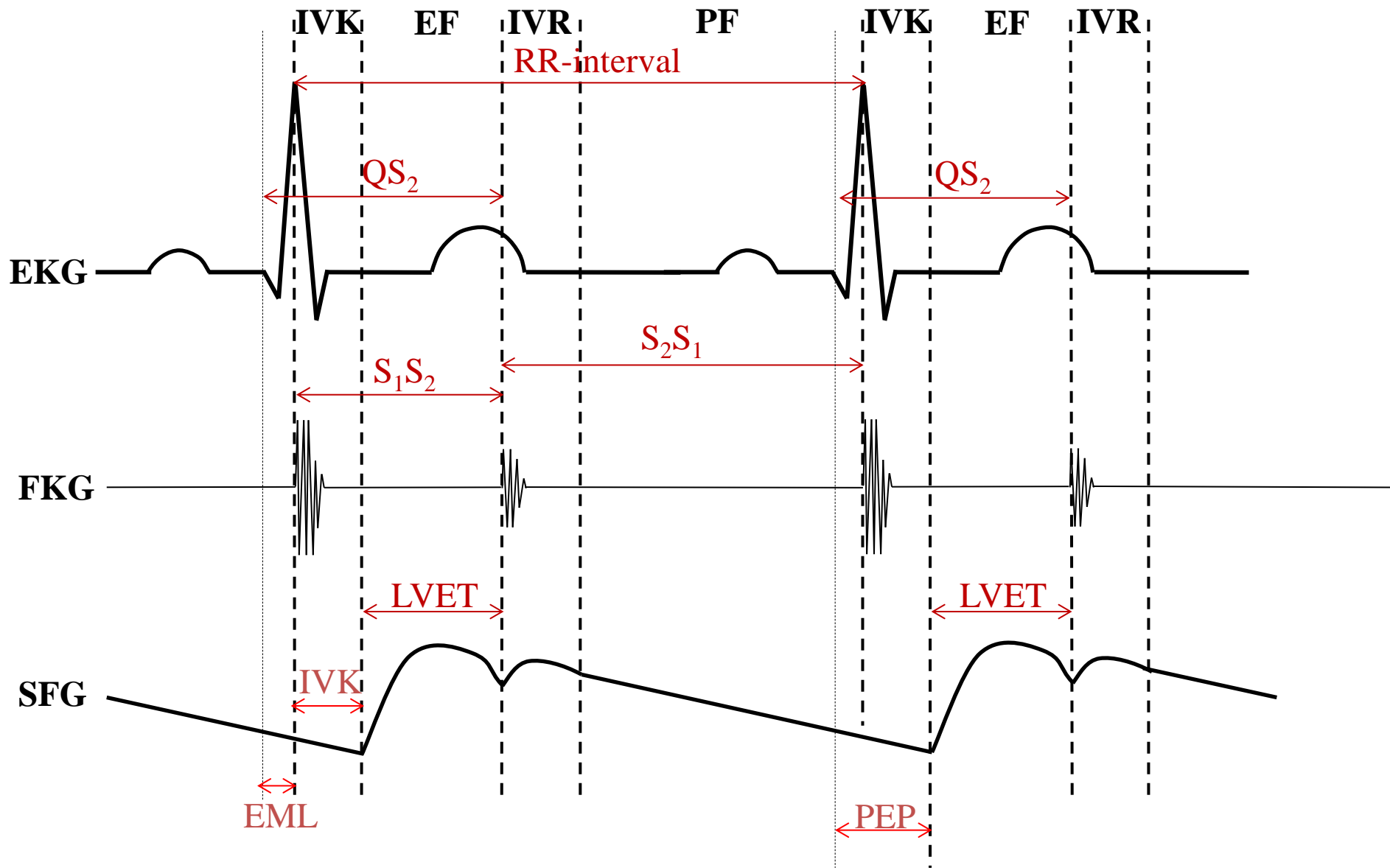
ELEKTROKARDIOGRAFIE

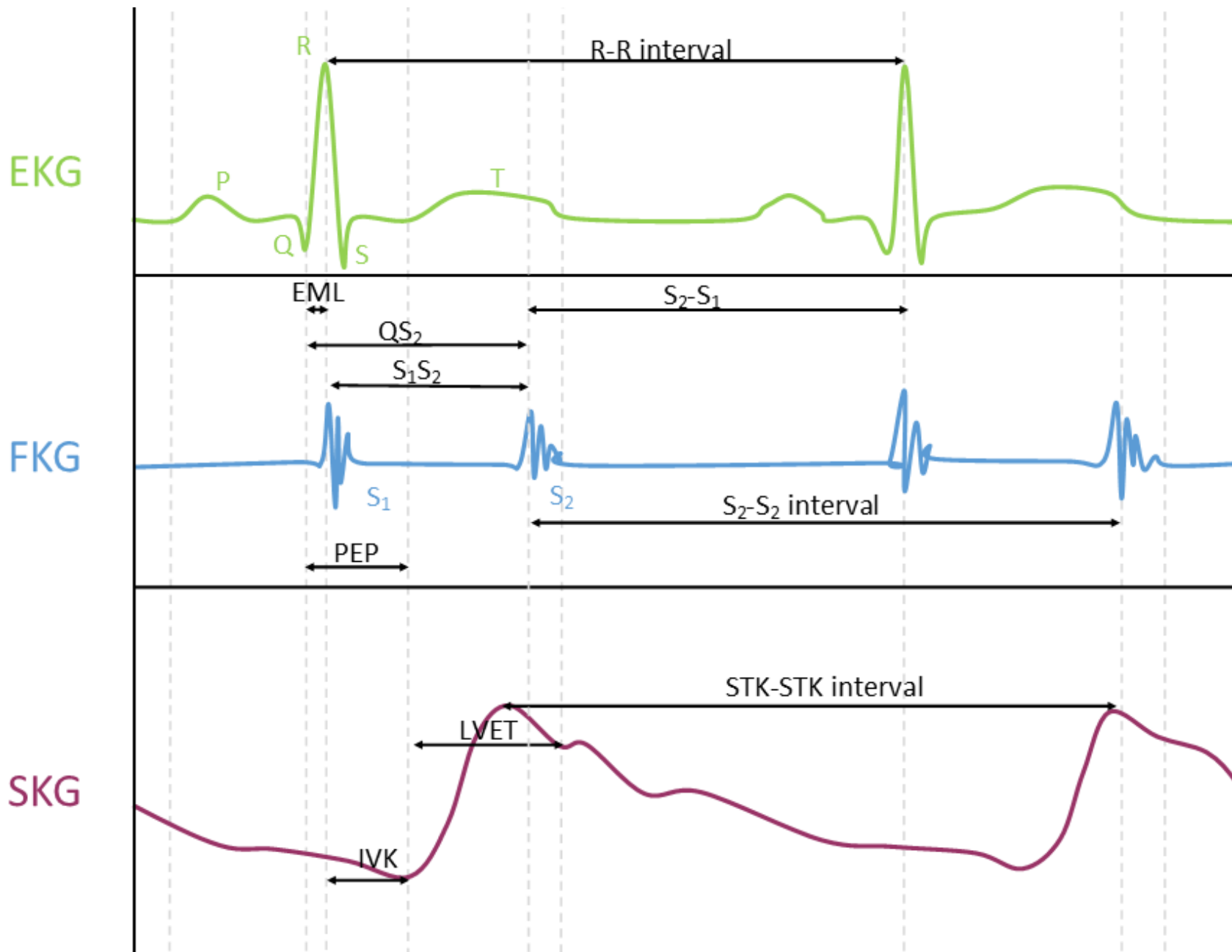
- metoda založená na snímání elektrické aktivity srdečního svalu

SFYGMOGRAFIE

- grafický záznam tepenného pulsu
!záznam pulsu na a. carotis je posunut časově vůči záznamu pulsu z kořene aorty!







Indexy srdeční kontraktivity

I. Ejekční frakce:

$$EF = \frac{\textit{systolický objem}}{\textit{enddiastolický objem}} \times 100 \text{ vyjádřeno v \%}$$

Fyziologicky se pohybuje EF okolo 60-70%. EF menší než 40% hovoří o systolické dysfunkci (porucha kontrakce). Takto nízká EF diagnostikuje srdeční selhání.

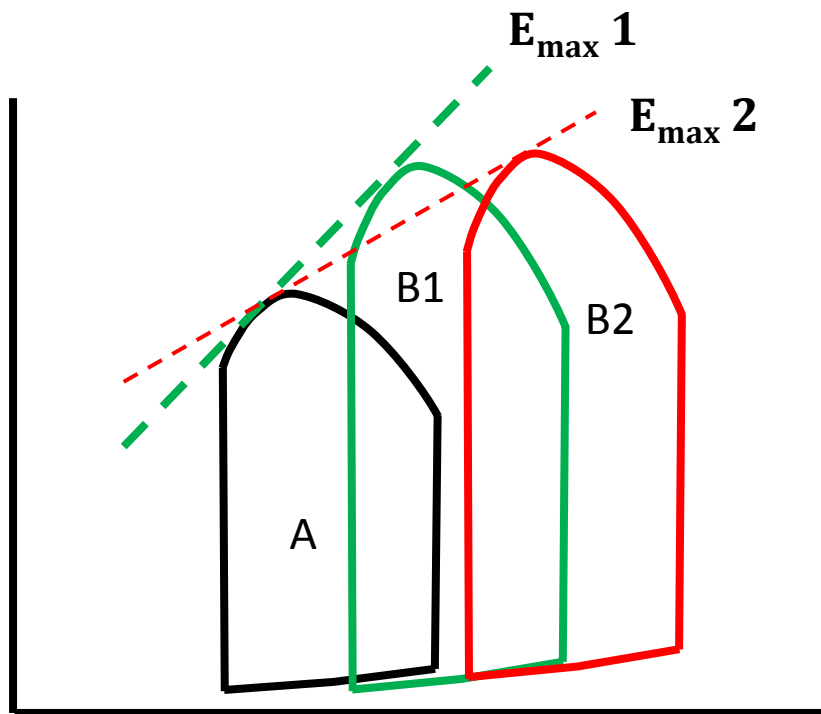
II. Vztah end-diastolického tlaku (EDTK) a end-diastolického objemu (EDV) v klidu a při zátěži

Systolická dysfunkce – stoupá EDV a EDTK při zátěži v porovnání s klidem

Diastolická dysfunkce (porucha relaxace) – při zátěži EDTK stoupá, ale EDV se nemění

Indexy srdeční kontraktility

III. Indexy kontraktility odvozené z ejekční fáze systoly



$$E_{\max} = \frac{dP}{dV}$$

Index podle Sagawa-Suga

A: normální P-V diagram

B: P-V diagram pro uměle zvýšený afterload

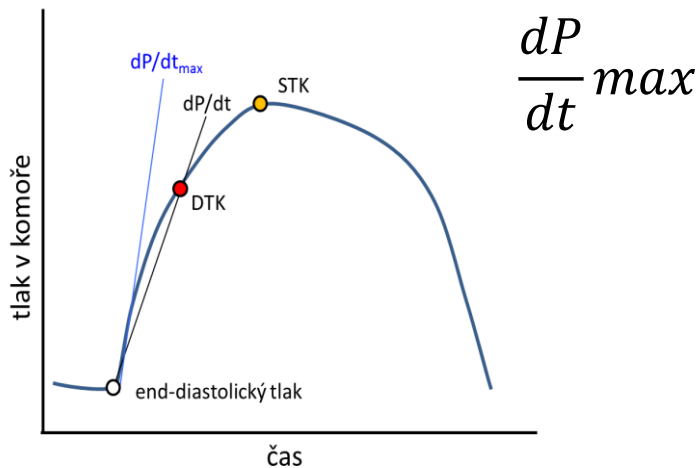
1: zdravé srdce

2: selhávající srdce

Indexy srdeční kontraktility

IV. Indexy kontraktility odvozené z izovolumické fáze systoly

$$\frac{dP}{dt} = \frac{DTK - EDTK}{IVK}$$



- v klinice se stanovuje nejvyšší rychlost vývoje tlaku v době IVK (těsně před otevřením poloměsíčitých chlopní, na konci IVK)
- v praktických cvičeních stanovíme průměrnou rychlost vývoje tlaku v době IVK:

$$\frac{\text{Rozdíl tlaku na konci a na začátku IVK}}{\text{Doba trvání IVK}} = \frac{DTK - 8}{IVK}$$

(8 mmHg odpovídá přibližně tlaku na konci diastoly a na začátku systoly, rovněž odpovídá přibližně tlaku v levé síni)