

Glaukom

**Vyšetřovací metody,
klasifikace a terapie**

Glaukom - definice

Glaukom je skupina onemocnění, která jsou často (nikoliv však vždy) provázena zvýšeným nitroočním tlakem.

Glaukomové poškození – ztráta nervových buněk sítnice a jejich vláken. Následkem tohoto poškození se vytvářejí defekty v zorném poli.

Glaukom - definice

- glaukom je multifaktoriální, irreverzibilní a progresivní optická neuropatie, pro kterou je charakteristická získaná ztráta gangliových buněk sítnice a atrofie optického nervu
- Nejnovější teorie hovoří nejen o onemocnění zrakového nervu (= neuropatii), ale dokonce o onemocnění celé zrakové dráhy (tedy zasahující CNS)

Glaukom - definice

Název glaukom vznikl ze starořeckého slova „glaukos“ – šedomodrý.

??? Tedy laický název „zelený zákal“ ???

Výskyt – 3% běžné populace, u starší generace procento vzrůstá.

Glaukom – v průmyslově vyspělých zemích jedna z chorob vedoucích ke slepotě !

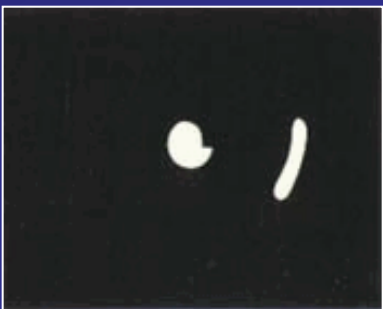
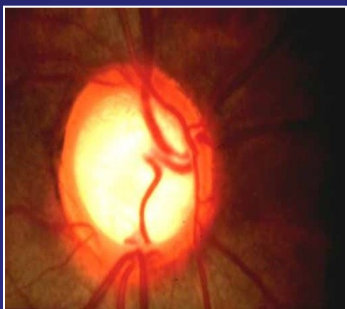
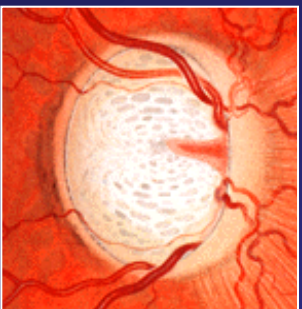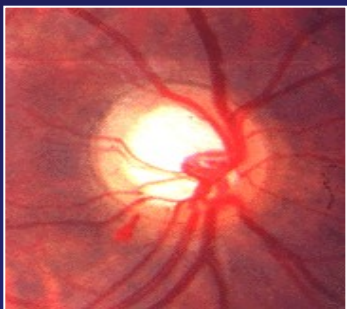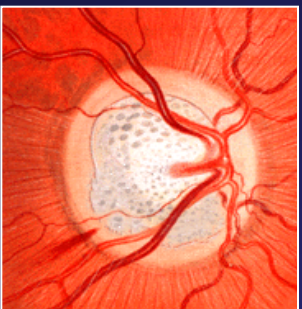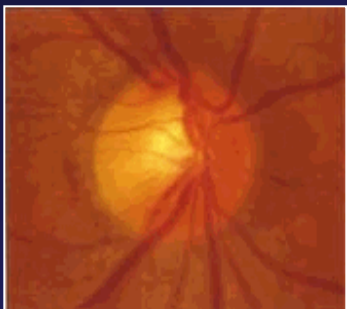

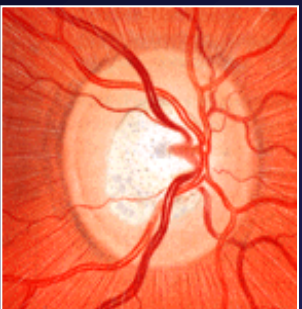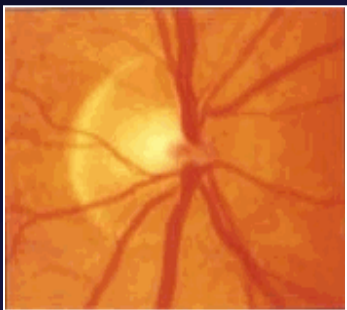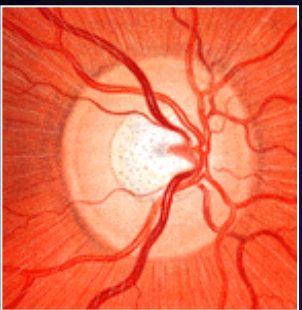Glaukomové poškození

- **Anatomické ztráty tkáně**

Glaukomová atrofie papily n.II – částečný či úplný zánik nervových vláken, která tvoří zrakový nerv.

Znaky glaukomové atrofie papily:

- ✓ Exkavace terče
- ✓ Sesun cévní branky nasálně a přehyb cév
- ✓ Peripapilární atrofie cévnatky



PROGRESSE
GLAUKOMU

Glaukomové poškození

- **Funkční ztráty**

Skotomy – defekty v zorném poli
(zpočátku onemocnění nemusí pacient vůbec subjektivně pozorovat)

- ✓ **absolutní** (úplná funkční ztráta v dané části zorného pole)
- ✓ **relativní** (snížení schopnosti vidět v dané oblasti)

Visus 6/6 ještě neznamená, že pacient vidí dokonale!!!

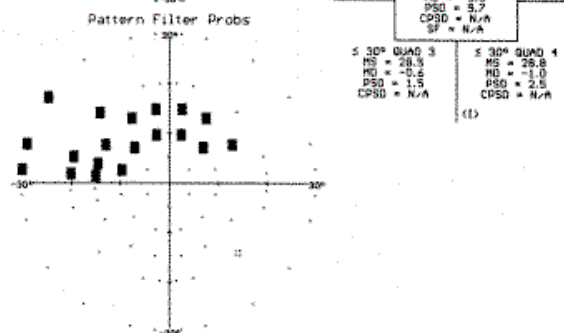
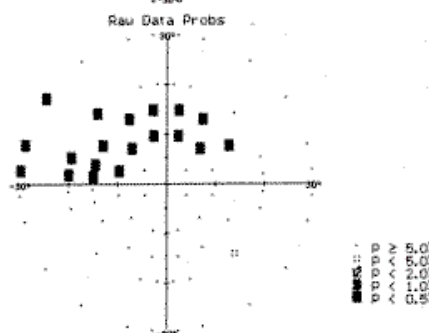
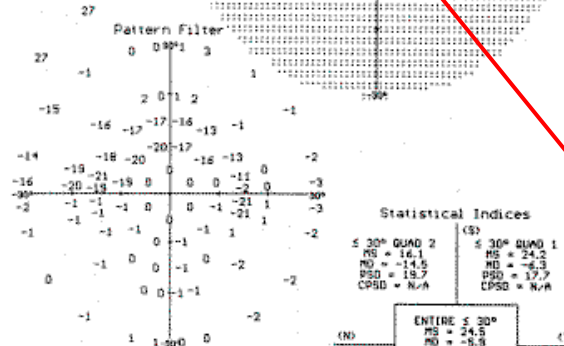
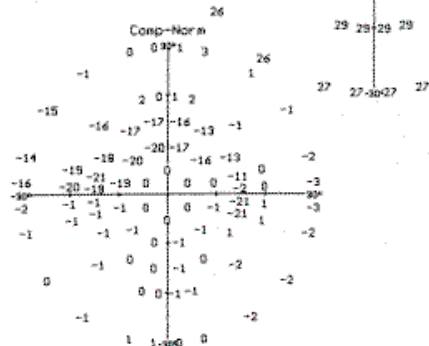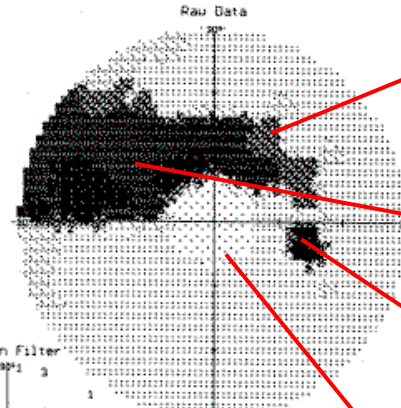
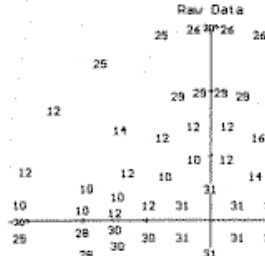
Patient: SMITH, GERALD
ID Num: 987183514

Date of Birth: Mar 23, 1953
Diagnosis: GLAUCOMA

Exam Date: May 13, 1997
Background (asb): 31.5
Pattern: Central 30
Strategy: Fast Thresh
Dur/Int: 0.8/0.5 sec
Stimulus: AUTOMATIC
Comments:

Test Options: NONE
Pupil Diameter: mm
Corrective Lens: Diopters
IOP: mm Hg
dB Offset: 2

EYE: Right
AGE: 44
FIXATION: Mosaic
FALSE POS: 0/6
FALSE NEG: 0/1
TOTAL PNTS: 82
QUESTIONS: 218
TEST TIME: 3:57



Statistical Indices

≤ 30° QUAD 2	≤ 30° QUAD 1
MS = 14.1	MS = 24.2
MD = -14.5	MD = -6.3
PSD = 19.7	PSD = 17.7
CPSD = N/A	CPSD = N/A

ENTIRE ≤ 30°

MS = 24.5	MS = 26.8
MD = -6.3	MD = -1.0
PSD = 5.7	PSD = 2.5
CPSD = N/A	CPSD = N/A

≤ 30° QUAD 3 ≤ 30° QUAD 4

MS = 28.5	MS = 26.8
MD = -0.5	MD = -1.0
PSD = 1.5	PSD = 2.5
CPSD = N/A	CPSD = N/A

Raw Data Grayscale Symbols

6	11	16	21	26	31	36	41
10	15	20	25	30	35	40	50

SYNEMED, INC
Field Trend U2.0
Wed May 28 1997 14:31

Relativní skotom

Absolutní skotom

Slepá skvrna
- fyziologicky

ZP s normální senzitivitou

Jak vzniká glaukomové poškození ?

Poškození = ztráta gangliových (nervových) buněk sítnice a jejich axonů + ztráta gliálních (podpůrných) buněk. Gliální bb. podporují a vyživují nervové bb., aby správně fungovaly.

Odumírání buněk – mechanismem **apoptózy** („programované buněčné smrti“). Spouštěcí impuls – zvýšení nitroočního tlaku (NT) a cévní dysregulace

Patogeneza glaukomového poškození

(2 teorie)

Vzestup NT

- **Mechanické poškození**
- **Přerušení axoplazmatického proudu (omezení výměny informací mezi buňkami)**
- **Snížená oční perfúze**

Cévní dysregulace

- **Ischémie**
- **Reperfúze – návrat k normálnímu toku krve po období zhoršené cirkulace**
- **→ Volné radikály**

Význam nitroočního tlaku

- Zachovává stálý tvar oka
- Vypuzuje tekutinu obsahující koncové produkty zpět do krevního oběhu (NT nahrazuje onkotický tlak)
- Výživa avaskulárních struktur (rohovka, čočka) prouděním komorové tekutiny

Cirkulace komorové tekutiny

- **Tvorba**

Aktivní proces - sekrece z buněk sekrečního epitelu, pokrývajícího výběžky řasnatého tělesa.

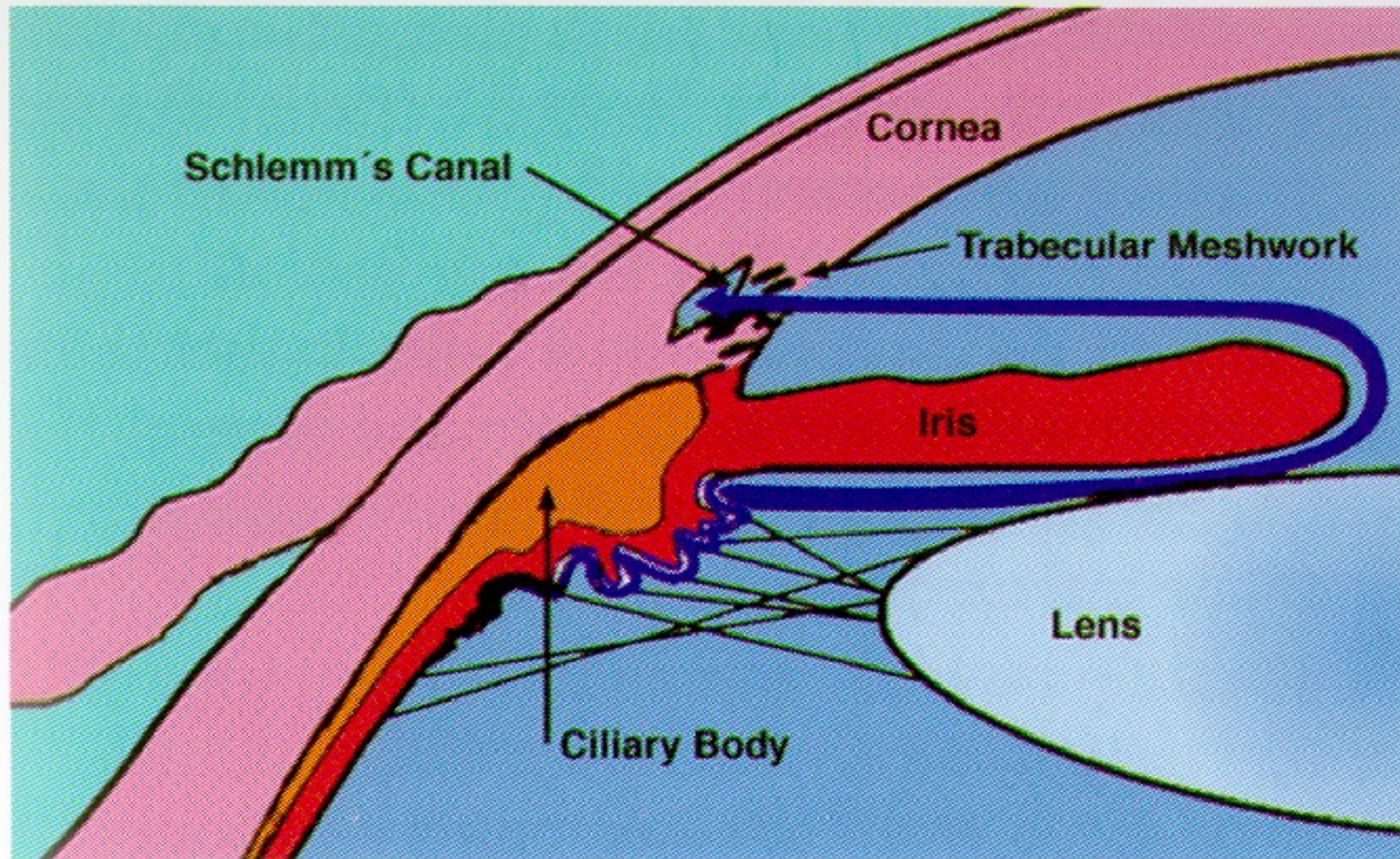
- **Proudění**

Zadní komora – zornice – přední komora

- **Odtok**

- ✓ Komorový úhel (trabekulární síťovina) – Schlemmův kanál – episklerální žíly
- ✓ Intersticiálním prostorem iris a řasnatého tělesa pod skléru = uveosklerální odtok (10%)
- ✓ Přímá resorbce krevními cévami cévnatky

Odtok přes trámčinu komorového úhlu (trabekulární síťovinu)



Uveo - sklerální odtok

■ UPRACHOROIDÁLNÍ PROSTOR

■ CILIARIS

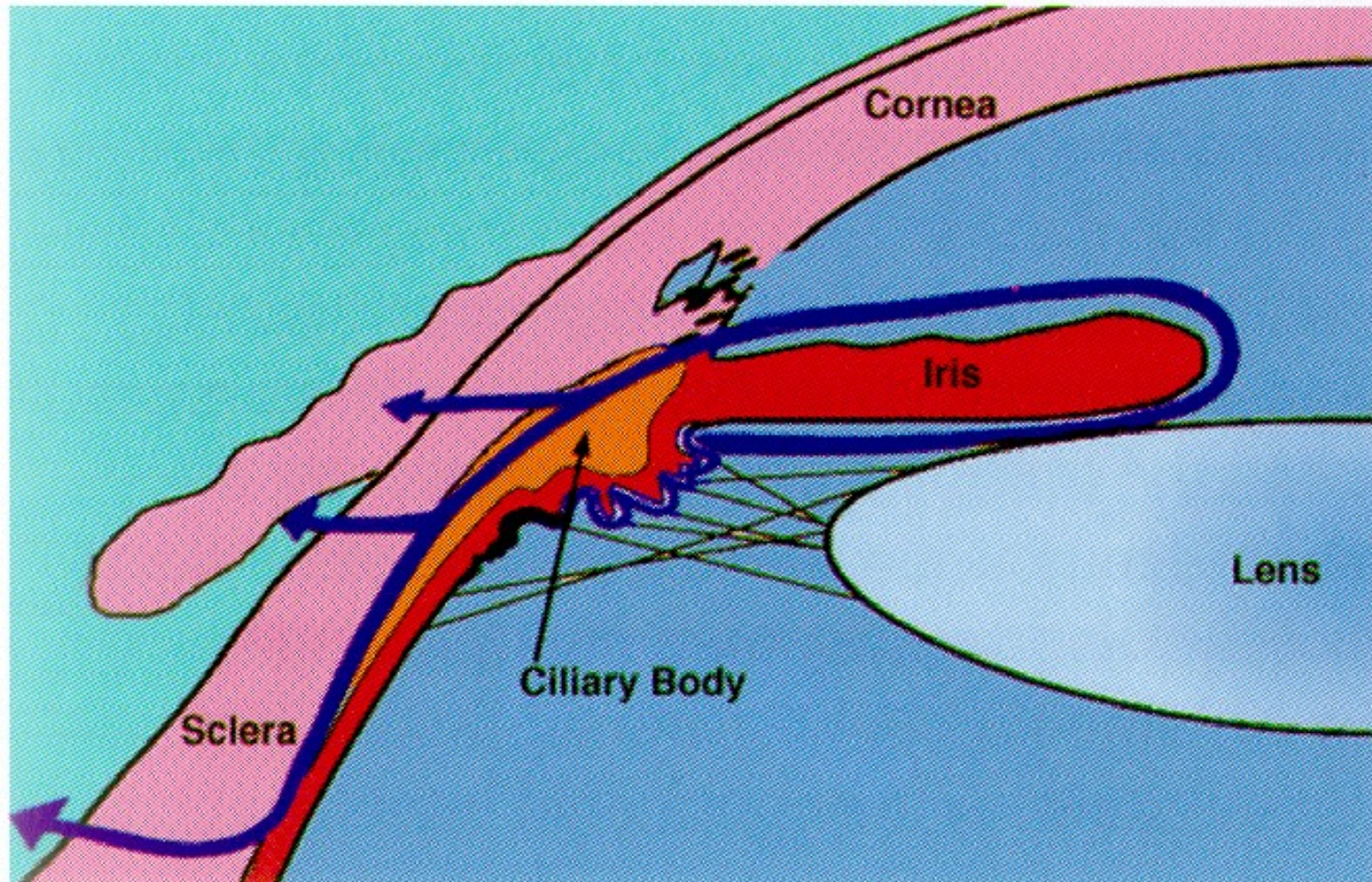
– ABSORPCE V CÉVNATCE

– PROSTUP SKLÉROU

U ČLOVĚKA < 10% NORMÁLNÍ

ODTOKOVÉ SNADNOSTI

Uveo - sklerální odtok



Hodnoty nitroočního tlaku

Určeny poměrem mezi tvorbou a odtokem komorové tekutiny

Norma – rozmezí mezi 9 až 20 mmHg, střední tlak kolem 15mmHg

V rámci normy velká variabilita mezi jedinci, a i u jednoho jedince není hodnota během 24 hodin stálá (u glaukomatika ↑ kolísání)

!!! NT < 20mmHg neznamena, ze nemuze vzniknout glauk. poškození, NT > 21mmHg ≠ vzdy glaukom !!!

Rizikové faktory pro vznik glaukomu

Rizikové faktory pro vznik glaukomového poškození

- Nitrooční tlak
- Věk
- Rasa
- Pohlaví
- Krátkozrakost a dalekozrakost
- Oběhové poruchy
- Diabetes mellitus

Diagnostika glaukomu

- Rutinní oční vyšetření
- Měření nitroočního tlaku
- Vyšetření komorového úhlu
- Hodnocení terče zrakového nervu
- Vyšetření zorného pole
- Určení oční perfúze
- Speciální vyšetření

Měření nitroočního tlaku

tonometrie

- **Kontaktní metody**
 - ✓ **Schiötzův tonometr**
 - ✓ **Goldmannova aplanační tonometrie**
 - ✓ **Dynamická konturní tonometrie**
- **Bezkontaktní metody**
 - ✓ **Bezkontaktní tonometr**

Schiötzův tonometr


- **Impresní tonometrie**

Měříme, jak dalece se prohne rohovka tlakem volně pohyblivé tyčinky tonometru zatížené závažím (5,5 - 7,5 -10g). Vklonutí tyčinky se přenáší na stupnici v dílcích. Kalibrace stupnice je provedena tak, že každý dílek odpovídá prohloubení rohovky o 0,05 mm. Hodnota dílků na stupnici odpovídá dle nomogramů určité hodnotě NT v mmHg.

Nevýhody – nutnost anestézie rohovky, měření zatíženo chybou špatného postavení oka či přiložení přístroje na rohovku, tlak na oko vlastní váhou přístroje možnost přenosu infekce

Zápis hodnot: NT OD 8/7,5 OS 7/7,5

Schiëtzova tonometrie



Goldmannův aplanační tonometr

- **Aplanační tonometrie**

NT je měřen přímo jako síla potřebná k oploštění (aplanaci) rohovky o průměru 3,06 mm.

Na ŠL je připojeno zařízení s plastovým cylindrem, přes který se díváme na oko. Na povrch oka nakapáno barvivo fluorescein a místo bílého světla ŠL používáme modrý kobaltový filtr. Při lehkém dotyku cylindru vidíme v binokuláru ŠL v modrém poli dva horizontální polokruhy (je to tím, že do plastového cylindru je vložen dvojhranol). Na ŠL je pomocný šroub, kterým lze otáčet (tím více či méně aplanovat rohovku).

Goldmannův aplanační tonometr

- **Aplanační tonometrie**



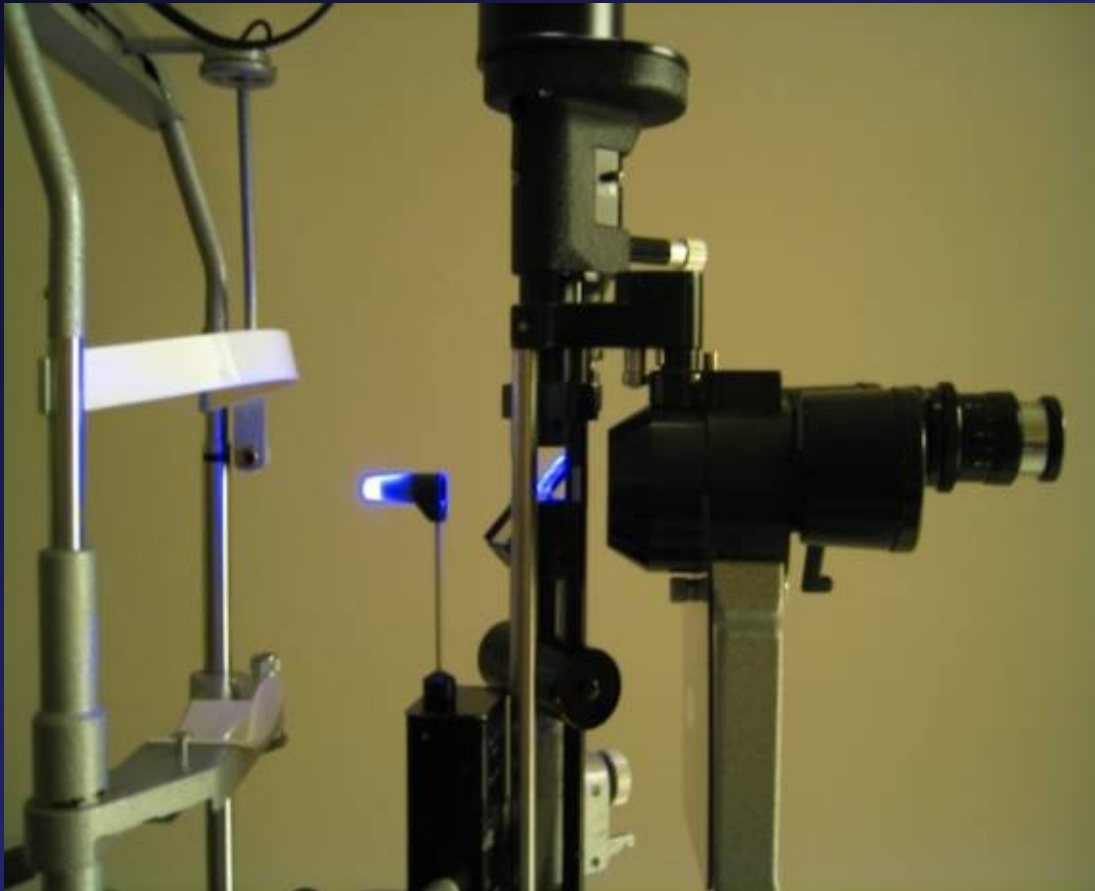
Hodnotu NT odečteme přímo ze stupnice na šroubu v okamžiku, kdy dosáhneme polohy obou půlkruhů tak, že konec jednoho půlkruhu navazuje na začátek druhého (vytvořila se jakási sinusoida). Odečtený NT je přímo v mmHg.

Nevýhoda – nutnost anestetizovat rohovku, barvit fluoresceinem, možnost přenosu infekce

Výhoda – odpadá chyba z vlastní tíhy přístroje a jeho chybného přiložení

Zápis hodnot: AT OD 18mmHg OS 16mmHg

Goldmannův aplanační tonometr



Bezkontaktní tonometr

Přístroj oplošťuje rohovku proudem vzduchu. Optický přijímač zjistí, kdy a jak rychle se rohovka oploštila do předem určené roviny. Zařízení potom převede dobu nutnou k aplanaci na mmHg

Nevýhody – nepřesnost měření (falešně pozitivní či negativní hodnoty)

Výhoda – není dotyk rohovky = není nutno aplikovat anestetikum, nehrozí riziko přenosu infekce

Zápis hodnot: NCT OD 19mmHg OS 17mmHg

Dynamický konturní tonometr

- odpadá nutnost korigovat naměřený NT vzhledem k pachymetrii (tloušťce rohovky)
- naměřený NT je „zkreslován“ centrální tloušťkou rohovky (CCT)
- nejcitlivější je NCT (bezkontaktní tonometr)
- ČÍM VYŠŠÍ JE CCT, TÍM JE NAMĚŘENÝ NITROOČNÍ TLAK VYŠŠÍ
- zlatým standardem stále zůstává Goldmannův aplanační tonometr

Vyšetření komorového úhlu

gonioskopie

Význam gonioskopie

- ✓ Klasifikace glaukomu (otevřený vs. zavřený úhel)
- ✓ Posouzení anatomických poměrů v úhlu

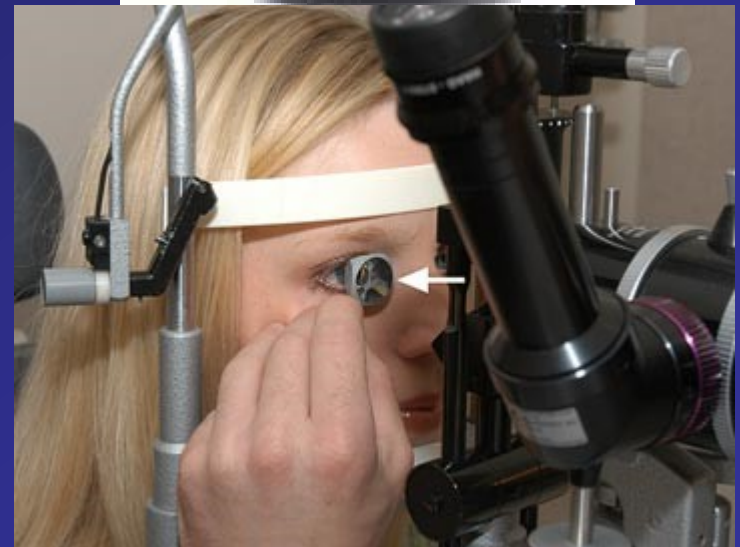Provedení gonioskopie

Třízrcadlová kontaktní čočka dle Goldmanna (rozptylka o hodnotě -40 Dpt, kolem centrální oblasti čočky jsou 3 zrcátka o různém sklonu).

Zrcátko o největším sklonu - 73° se používá k vyšetření úhlu. V úhlu lze hodnotit:

Šíři úhlu, srůsty, novotvořené cévy, krev, zánětlivé a pigmentové usazeniny, traumatické změny, CNT

Gonioskopie

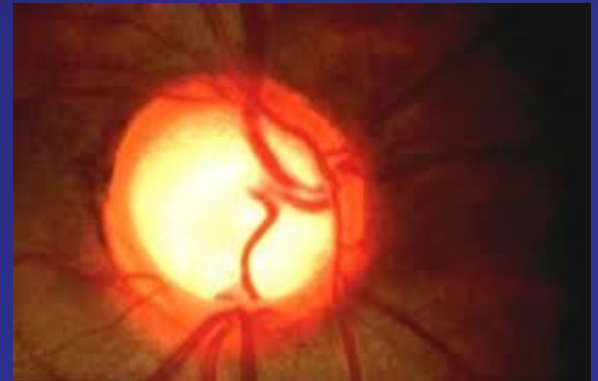
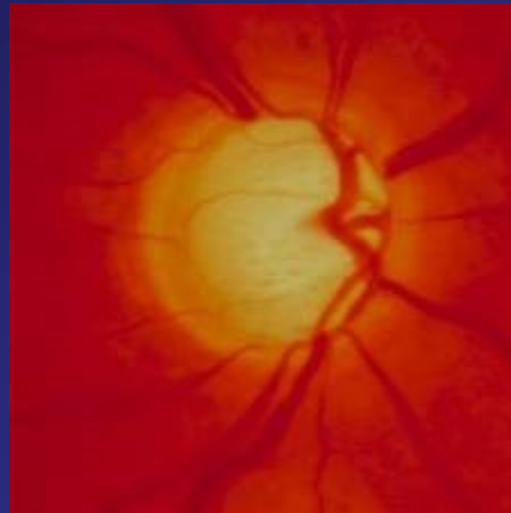
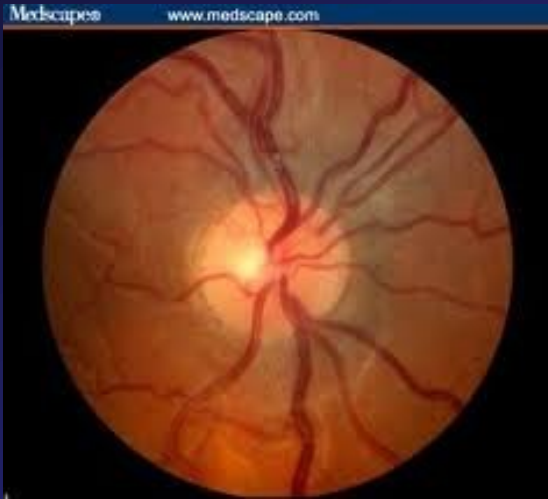

Hodnocení terče zrakového nervu

- **Oftalmoskopie** – poměr velikost papily k její exkavaci (poměr C/D), přehyb cév
- **Dokumentace papily a vrstvy nervových vláken**
 - ✓ **Fotografie terče (stereo)**
 - ✓ **Laserová skenovací tomografie** – laserový paprsek osvítil bod na sítnici, změří množství světla, které se z tohoto bodu odrazí a postupuje takto dále (HRT prohlédne 65 536 bodů za 32ms)
 - ✓ **Meření tloušťky nervových vláken** – využití jevu polarizace. Dopad polarizovaného světla na vrstvu nerv. vláken - rozdělení paprsku na dva, kmitající navzájem v kolmém směru. V obou rovinách je průchod paprsků rozdílný co do rychlosti – retardace. Retardace je závislá na tloušťce vláken. Podle míry retardace je přístroj schopen spočítat tloušťku nerv. vláken.

Hodnocení terče zřakového nervu

- hodnotíme velikost a její poměr k jamce (čím širší a hlubší jamka, tím výraznější postižení glaukomem), dále barvu hlavy zřakové nervu, uspořádání krevních cév.



Vyšetření zorného pole

perimetrie

Zásadní vyšetřovací metoda pro analýzu postupu glaukomového poškození

Princip perimetr:

Vyšetřovaným okem fixujeme centrální bod na pozadí slabě osvětlené bílé polokoule o průměru 33 cm.

1. **Kinetická perimetrie** – na pozadí polokoule se z periferie k centru pohybuje světelná značka. První okamžik detekce značky pacient označí „slovně“
2. **Statická (počítačová) perimetrie** – na pozadí se v různých místech projikují světelné značky o různé velikosti a intenzitě. Pacient detekci značky označí zmáčknutím „tlačítka“. Počítač odpovědi zpracuje do mapy o různé škále šedi.

Vyšetření zorného pole

perimetrie

Kinetická perimetrie – hrubá, orientační, slouží spíše ke **kvantitativnímu** zhodnocení stavu zorného pole (rozsah a hrubé defekty uvnitř)

Statická perimetrie – detailní, vypovídá nejen o kvantitě (rozsahu) zorného pole, ale zejména o jeho **kvalitě**. Vymapuje nejen absolutní skotomy, ale i místa relativních skotomů = snížené senzitivity vůči světelnému impulsu.

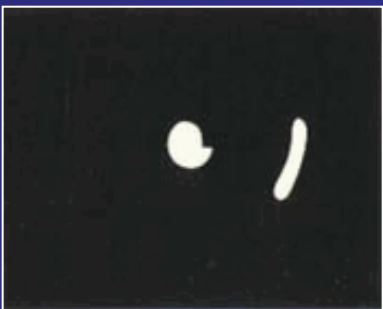
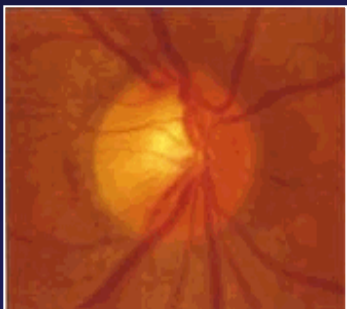

Nevýhoda statické perimetrie – první vyšetření může vykazovat falešně pozitivní hodnoty (než pacient pochopí o co vůbec při vyšetření jde). U některých pacientů (neprůhledná opt. média a nespolupracující pacient) nelze provést

Vyšetření zorného pole

perimetrie

Nejčastější defekty v zorném poli u glaukomu

1. **Paracentrální skotomy** – v počátečních stádiích, výskyt v oblasti 10 - 20° od centra fixace
2. **Bjerrumův skotom** – vzniká spojením paracentrálních skotomů s oblastí slepé skvrny
3. **Rönneho nasální skok** – nasální skotom (zářez v nasální části zorného pole jdoucí směrem k centru)
4. **Zbytky zorného pole** – difuzní nepravidelné ostrůvky zachovaného zorného pole (poměrně dlouho odolává centrální oblast – tzn. visus 6/6 a přitom zorné pole zachováno jen kolem centrální fixace)



PROGRESSE
GLAUKOMU

Určení oční perfúze

- **Měření TK** – arteriální hypotenze je rizikovým faktorem glaukomového poškození
- **Barevná Dopplerova sonografie** – určení rychlosti toku krve v několika cévách vedoucích k oku (měření indexu rezistence, odporu krevního toku)
- **Měření teploty** – bezkontaktní měření teploty oka a reakce na změny teploty

Speciální vyšetření

- **Adaptace na tmu**
- **Barevné vidění**
- **Kontrastní citlivost**
- **ERG + VEP**

Klasifikace glaukomu

- 1. Kongenitální glaukom**
- 2. Infantilní glaukom**
- 3. Juvenilní glaukom**
- 4. Primární glaukom s otevřeným úhlem**
- 5. Primární glaukom s uzavřeným úhlem**
- 6. Sekundární glaukom**

Primární glaukom otevřeného úhlu

- a) Oči s glaukomovým postižením a \uparrow NT
- b) Oči s glaukom. postižením, ale normálním NT – normotenzní glaukom
- c) Oči se \uparrow NT, ale bez glaukom. Postižení - oční hypertenze

V případě \uparrow NT je příčina ve ztíženém odtoku komorové tekutiny v oblasti trabekulární trámčiny. Příčina zhoršené odtokové snadnosti je ve stádiu studia.

Tento typ glaukomu je nejnebezpečnější, dlouho nemá subjektivní projevy, pacienta nepřivede k vyšetření

Primární glaukom uzavřeného úhlu

- Akutní glaukom s uzavřeným úhlem
- Intermittentní glaukom s uzavřeným úhlem
- Chronický glaukom s uzavřeným úhlem
- Glaukom s ciliární blokem

Akutní glaukom s uzavřeným úhlem

- **Pupilární blok**

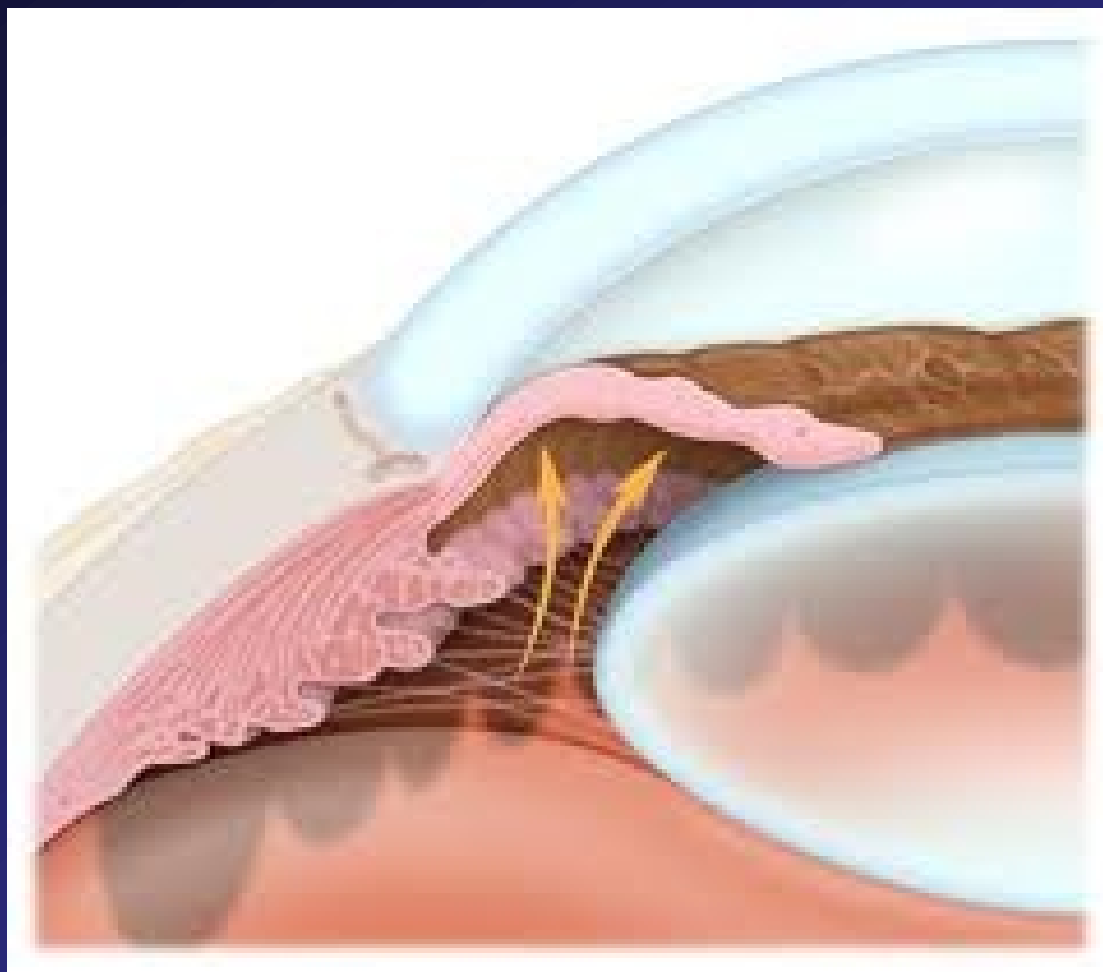
Predispozice – koincidence úzkého úhlu a dalekozrakosti, s přibývajícím věkem zvětšení objemu čočky procesem stárnutí

Vznik akutního glaukomového záchvatu – kořen iris zcela překryje komorový úhel, odtok se zcela uzavře, v oku akutně narůstá NT

Vyvolávající momenty – rozšíření zornice, emoční stres, šok, spánek

V akutním stadiu jsou k rychlému snížení NT indikována MIOTIKA (zúžení zornice a otevření odtokové cesty)

Pupilární blok



Akutní glaukom s uzavřeným úhlem

Příznaky akutního záchvatu

Subjektivní: akutní bolest oka, projikující se do okolních kostí, někdy až celé poloviny hlavy na postižené straně (hemikranie). Bolest nesnesitelná, provázena alterací celkového stavu – nausea, zvracení (pozor na mylnou diagnózu NPB!!!). Zamlžené vidění, barevné kruhy kolem světla

Objektivní: Pokles zrakové ostrosti z edému epitelu rohovky způsobeném \blacksquare NT, překrvení oka – smíšená injekce, edém epitelu rohovky, mělká až vymizelá přední komora, iris prosáklá, zornice ve střední mydriáze, červ. refl. slabě výb. pro netransp. rohovku

NT OD 0/7,5.....AT OD > 60 mmHg

Akutní glaukom s uzavřeným úhlem

- **Plateau iris syndrom**

Je důsledkem anatomického stavu, kdy velký nebo dopředu situovaný ciliární výběžek tlačí bazi duhovky směrem dopředu a tím přispívá ke zúžení komorového úhlu a zvýšení NT.

Intermitentní glaukom s uzavřeným úhlem

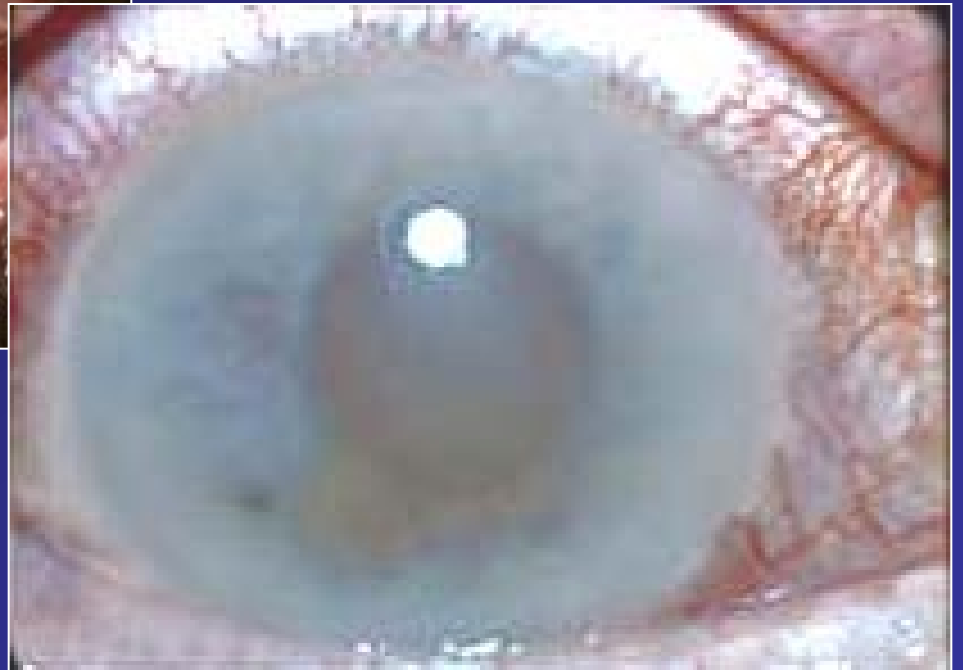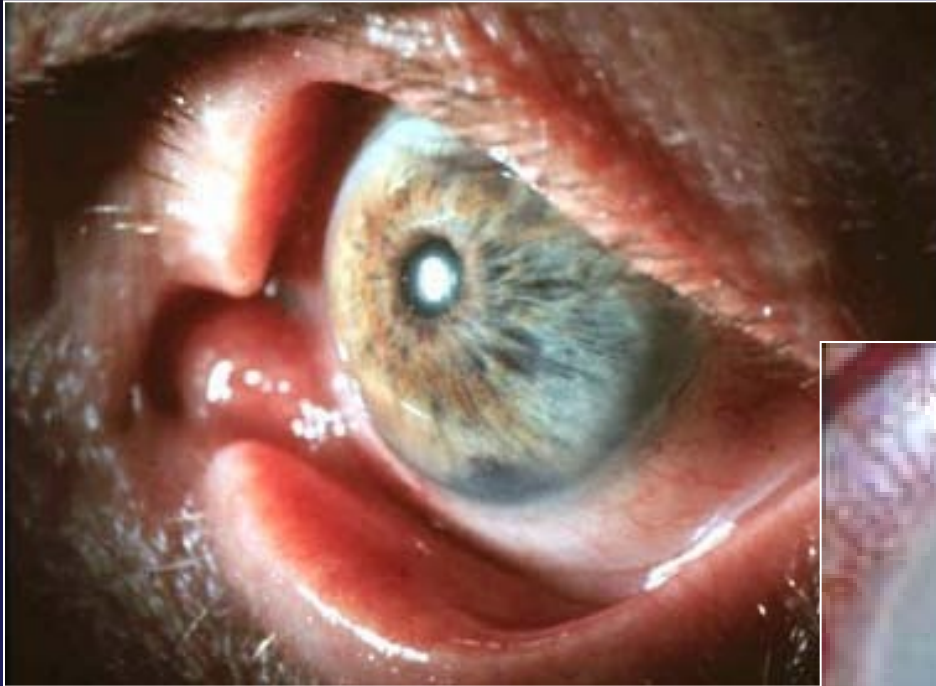Komorový úhel není zcela uzavřen v celém rozsahu 360° a nárůst NT není tak extrémní a netrvá dlouho. Po určité době se částečně uzavřený úhel otevře spontánně a subjektivní potíže z přechodně vyššího NT (tupá bolest očí nebo v okolí, bolest hlavy) ustoupí. Ataky se ale intermitentně opakují = poškození trabekula, vznik srůstů mezi iris a rohovkou či sklerou v oblasti komorového úhlu (goniosynechií).

Chronický glaukom s uzavřeným úhlem

Trvalé zvýšení NT na základě uzavření komorového úhlu goniosynechiemi.

Přední komora je mělká, někdy stav vyústí až do akutního glaukomového záchvatu, někdy se záchvat nedostaví nikdy a asymptomatický průběh pro pacienta (oko není červené, nebolí, hodnoty AT v průměru kolem 30 mmHg) vede k pokročilým funkčním změnám

Mělká přední komora u hypermetropie a akutní glaukomový záchvat



Glaukom s ciliárním blokem (maligní glaukom)

Řasnaté těleso se dotýká čočky. Díky tomu je část komorové tekutiny odváděna do prostoru sklivce místo do prostoru nad čočkou. Tím je duhovka i čočka tlačeny směrem dopředu.

Stav velmi vzácný, vyžaduje zcela paradoxní terapii – kapat mydriatika!!! – k přerušení kontaktu mezi řasnatým tělesem a čočkou. Někdy nutné přistoupit i k chirurgickému výkonu – operací provést spojení mezi sklivcovou dutinou, zadní a přední komorou.

Sekundární glaukom

NT je zvýšený jako následek jiných očních nebo celkových onemocnění

- **S otevřeným úhlem**

- ✓ u PEX syndromu

- ✓ u syndromu pigmentové disperze

- ✓ z jiných příčin

- **S uzavřeným úhlem**

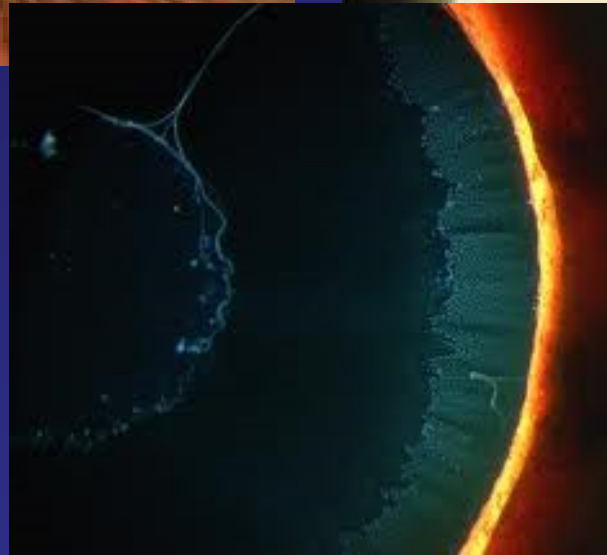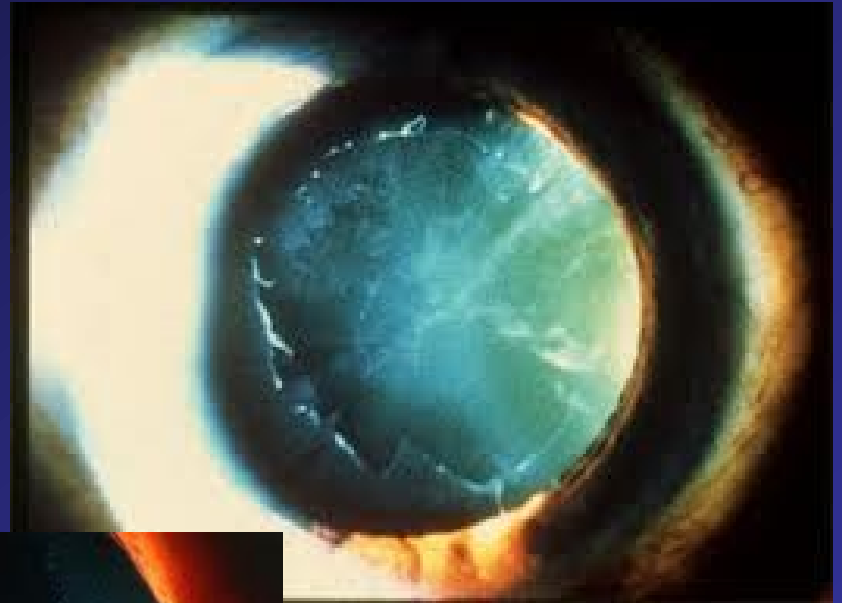
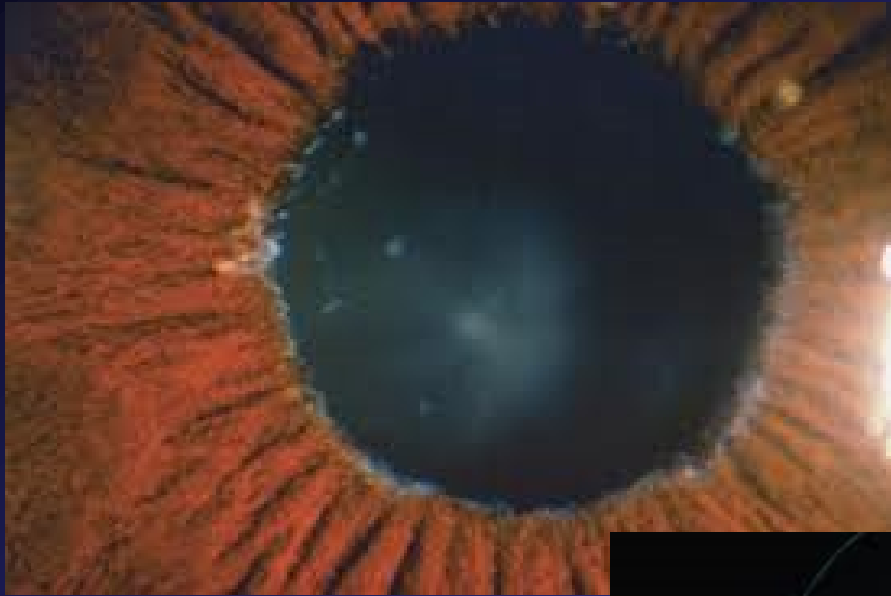- ✓ neovaskulární glaukom

Sek. glaukom v rámci PEX syndromu

PEX syndrom – šedobílé usazeniny abnormálních bílkovin na všech strukturách omývaných komorovou tekutinou (iris, čočka). Pohyby zornice dochází k „otírání“ pseudoexfoliačního materiálu z čočky i duhovky a vyplavování do komorové tekutiny

Glaukom vzniká odplavováním buněčného materiálu komorovou tekutinou do oblasti trabekula, které „ucpává“ a znesnadňuje odtok.

PEX glaukom



Sek. glaukom u syndromu pigmentové disperze


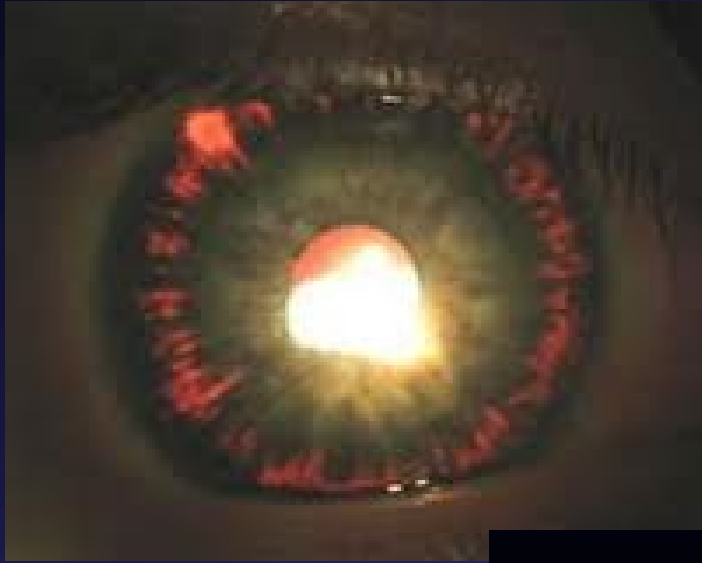
Syndrom pigmentové disperze – melaninová depozita na strukturách oka, omývaných komorovou tekutinou. Princip vzniku glaukomu podobný jako u PEX

Příznaky pigmentového glaukomu:

- Vertikální shluk pigm. zrněk na endotelu rohovky = Krukenbergovo vřeténko
- Pigmentované trabekulum
- Transiluminační defekty na iris

Pigmentový glaukom se častěji vyskytuje u mužů a myopů

Pigmentový glaukom



Sek. glaukom z jiných příčin

- **Podmíněný čočkou** – dislokace čočky do PK po úrazu, zvětšení objemu čočky ve stádiu intumescentní katarakty, ve stádiu hypermaturní („přezrálé“) katarakty se z čočky uvolňují čočkové proteiny a obturují komorový úhel
- **Podmíněný zánětem** – zánětlivý materiál při iridocyklitidách, znesnadnění komunikace mezi zadní komorou a přední díky srůstům iris s čočkou
- **Podmíněný krví** – při projevech nitroočního krvácení
- **Podmíněný steroidní terapií**
- **Podmíněný úrazem** – „angle recessus“ = rozštěp svaloviny řasnatého tělesa po úraze,
- **Jako následek po nitroočních operacích**

Neovaskulární glaukom

Sekundární glaukom s uzavřeným úhlem

Neovaskularizace = novotvořené cévy

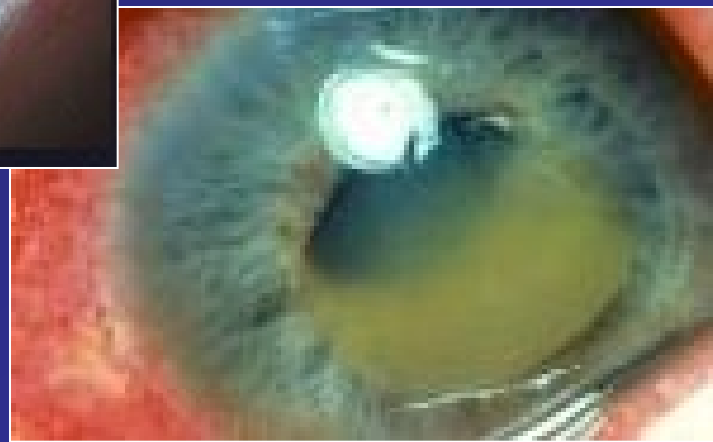
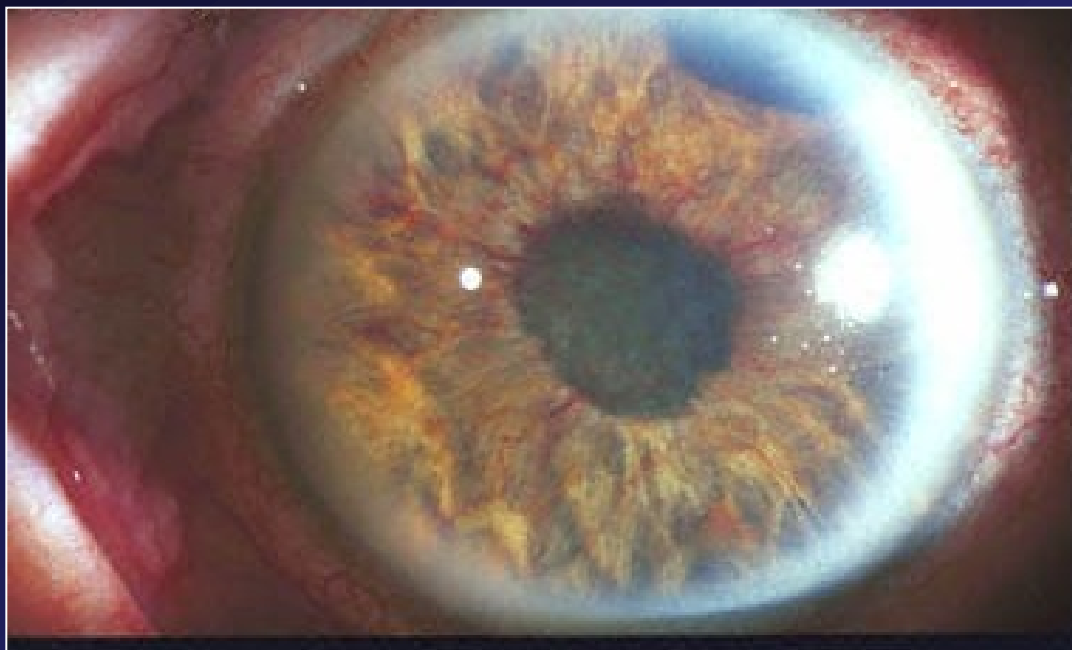Vznik:

Jako průvodní jev některých onemocnění sítnice (diabetická retinopatie, okluze v. centralis retinae)

Vzniká hypoxie. Z hypoxické tkáně je uvolňován angiogenní faktor, který stimuluje růst cév a fibrovaskulární tkáně. Při průniku těchto faktorů do PK dochází ke vzniku neovaskularizací na iris = rubeóza duhovky. Novotvořené cévy vrůstají až do komorového úhlu, jsou křehké a často z nich krvácí.

Zvýšení NT: uzávěr komorového úhlu cévami + krví

Sekundární glaukomy, neovaskulární a při přední luxaci nitrooční čočky



Absolutní glaukom

Jakýkoli typ glaukomu, který pokročil do stádia ztráty vidění – praktické či absolutní slepoty (mohou být zachovány ostrůvky zorného pole temporálně).

Terapie: **eliminace bolesti** (vyřazení z funkce řasnatého tělesa aplikací nízké teploty – cyklokryokoagulace, aplikace 2ml 70% alkoholu retrobulbárně – blok senzitivní inervace oka, enukleace bulbu)

Terapie glaukomu

Principem léčby je snížení nitroočního tlaku jako jednoho z rizikových faktorů glaukomového poškození.

Snížení NT:

1. Léky
2. Laserovými zákroky
3. Chirurgickou operací

Medikamentózní terapie

↓NT mechanismem:

- Usnadnění odtoku nitrooční tekutiny
 - ✓ Trabekulární síťovinou
 - ✓ Uveosklerálním odtokem
- Omezení produkce nitrooční tekutiny

KONEČNÝ CÍL LÉČBY GLAUKOMU

- ZACHOVÁNÍ ZORNÉHO POLE A ZRAKOVÝCH FUNKCÍ
- ZPOMALENÍ PROGRESE POŠKOZENÍ ZN
- LÉKY SNIŽUJÍCÍ NITROOČNÍ TLAK
 - + VASOAKTIVNÍ ÚČINEK
 - + NEUROPROTEKCE

Medikamentózní terapie

- **Parasympatomimetika/cholinergika** – pilocarpin 1-3%, carbachol 1,5% a 3% - ↑ odtok
- **Sympatomimetika** – epinefrin 0,25% a 2%, α -selektivní agonisté (apraklonidin 0,5%, brimonidin) - ↑ odtok
- **Sympatolytika** – β blokátory (timolol 0,5%, betaxolol 0,25%, aj.) - ↓ produkci
- **Inhibitory karboanhydrázy** – acetazolamid (tbl), dorzolamid 2% - ↓ produkci
- **Analogy prostaglandinů** – latanoprost 0,005%, aj. - ↑ uveosklerální odtok
- **Osmotické látky** – manitol (i.v.) – snížení objemu nitrooční tekutiny na základě osmózy

BETABLOKÁTORY

CELKOVÉ ÚČINKY LOKÁLNĚ PODÁVANÝCH
BETABLOKÁTORŮ MOHOU BÝT VÁŽNÉ AŽ
OHROŽUJÍCÍ ŽIVOT

BRONCHOSPASMUS

BRADYKARDIE

DOP: POSLOUCHAT JAK PACIENTI
DÝCHAJÍ, PRAVIDELNÁ
KONTROLA PULSU, TK

BETABLOKÁTORY

- ÚNAVA, DEPRESE (CNS)
- HYPOGLYKEMIE
- SEXUÁLNÍ PORUCHY
- SVALOVÁ SLABOST
- TĚHOTENSTVÍ ?
- LIPOPROTEINY

NÚ BB NA RESPIRAČNÍ APARÁT

= BETA - 2 PŮSOBENÍ

BETA - 1 SELEKTIVITA

SPÍŠE RELATIVNÍ POJEM

BETA - 1 SELEKTIVNÍ BLOKÁTORY NEJSOU
ABSOLUTNĚ BEZPEČNÉ PRO PACIENTY S
ONEMOCNĚNÍM RESPIRAČNÍHO APARÁTU.
BETABLOKÁTORY U BRONCHIÁLNÍHO
ASTMATU KONTRAINDIKOVÁNY !

BETABLOKÁTORY

BETAXOLOL (BETA - 1 SELEKTIVNÍ
BLOKÁTOR) LZE ZKUSIT U PACIENTŮ
S BRADYKARDIÍ PO TIMOPTOLU.

NIKOLI U JIŽ EXISTUJÍCÍ

BRADYKARDIE!!

DLOUHODOBĚ JE RIZIKO PŘÍLIŠ
VELKÉ.

LOKÁLNÍ VEDLEJŠÍ ÚČINKY BB

PRAVDĚPODOBNĚ NEJLÉPE
SNÁŠENÉ

PŘÍLEŽITOSTNĚ - PÁLENÍ,
ZARUDNUTÍ, ŠTÍPÁNÍ, SLZENÍ
HYPESTEZIE ROHOVKY
KERATITIS PUNCTATA

STRATEGIE LÉČBY BB

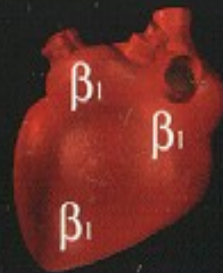
- **MAXIMÁLNÍ VLIV NA NT**
NESELEKTIVNÍ
BETABLOKÁTORY
- **MAXIMÁLNÍ CELKOVÁ
BEZPEČNOST**
SELEKTIVNÍ BETABLOKÁTORY
- **MAXIMÁLNÍ EFEKT**
DÁVKOVÁNÍ 2 x DENNĚ
1 x DENNĚ (Carteol)

ALPHAGAN **(BRIMONIDINE TARTARATE)**

ALFA 2 - AGONISTA

**NULOVÝ VLIV NA
BETA RECEPTORY**

Receptor Sites



Alpha₂ agonist



NO EFFECT

NO EFFECT

**Nonselective
beta-blocker**



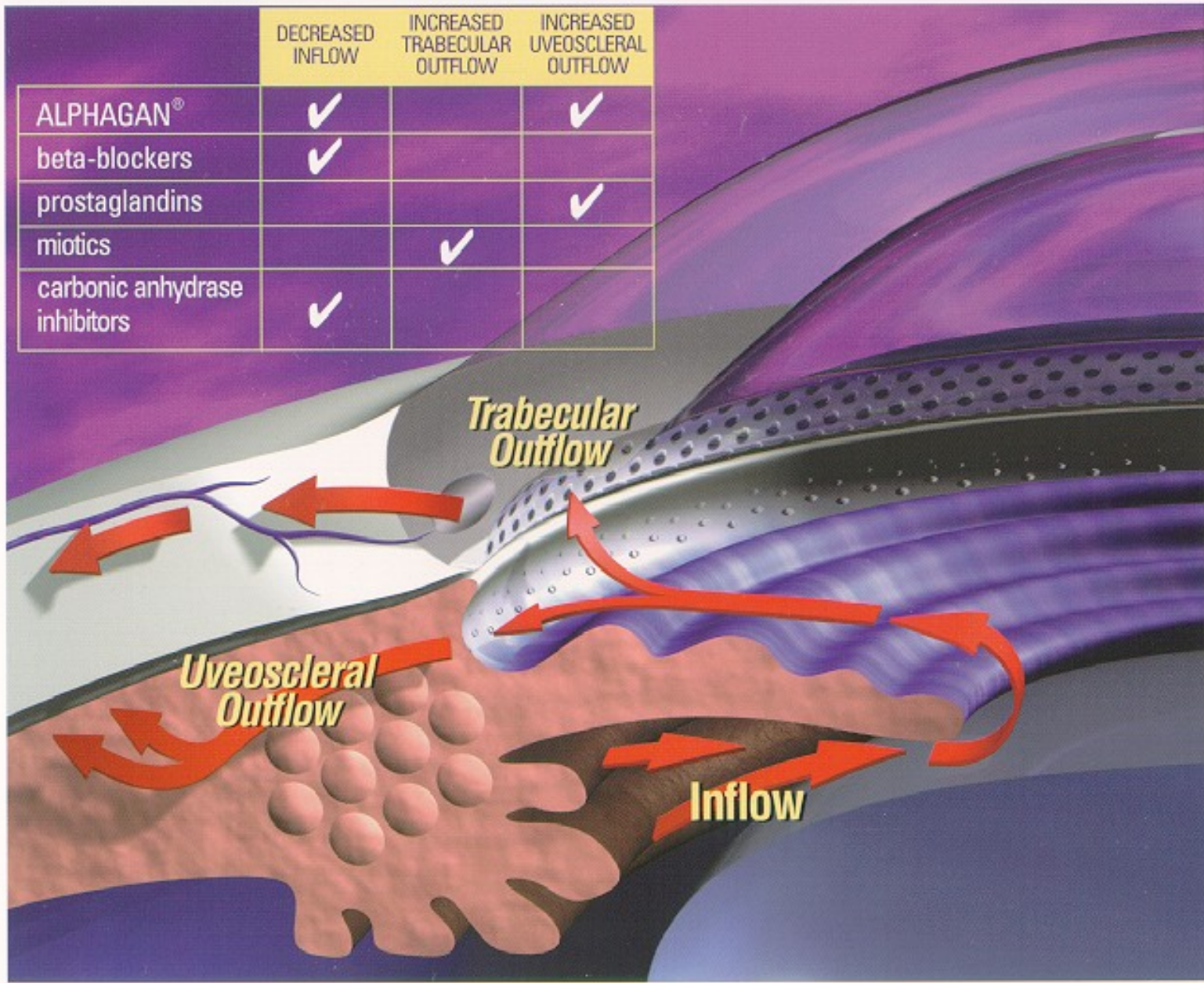
**Selective
beta-blocker**

SOME EFFECT



SOME EFFECT⁷

	DECREASED INFLOW	INCREASED TRABECULAR OUTFLOW	INCREASED UVEOSCLERAL OUTFLOW
ALPHAGAN®	✓		✓
beta-blockers	✓		
prostaglandins			✓
miotics		✓	
carbonic anhydrase inhibitors	✓		



ALPHAGAN MÁ U GLAUKOMU MNOHOČETNÉ PŘÍZNIVÉ ÚČINKY

■ JVEOSKL. ODTOKU,

NEUROPROTEKTIVNÍ VLIV,

■ PRŮTOKU KRVE,

DOBŘÁ KOMBINACE S DALŠÍMI LÉKY

ALPHAGAN

ŽÁDNÝ VLIV NA PACIENTY S

– PLICNÍM ONEMOCNĚNÍM

– KARDIOVASKULÁRNÍM ONEMOCNĚNÍM



■ NT 26%

POUŽITÍ - MONOTERAPIE

- KOMBINACE

NÚ – vzácnější (alergie, uveitis, syst. hypotenze)

PROSTAGLANDINY

OTEVŘENÍ UVEO - SKLERÁLNÍHO
ODTOKU

 NITŘNÍ FILTR

! UVEITIDY, CME

PROSTAGLANDINY

PODÁVÁNÍ 1x DENNĚ VEČER ■
MAXIMÁLNÍ EFEKT ■

■ NT ~ 30%

DLOUHODOBÝ ÚČINEK

ADITIVNÍ EFEKT S DALŠÍMI
ANTIGLAUKOMATIKY

MĚNÍ MIMOBUNĚČNOU MATRIX VE
SVALECH ŘASNATÉHO TĚLESA

VEDLEJŠÍ ÚČINKY PG

POCIT CIZÍHO TĚLESA

-ŠTÍPÁNÍ, PÁLENÍ

-HYPEREMIE SPOJIVKY

-BODOVÉ EROSE EPITELU (benzalkonium)

-ZMĚNA BARVY DUHOVKY (kosmetický probl.)

-CELKOVÉ ÚČINKY - 0

-ZVÝŠENÝ RŮST ŘAS

-UVEITIS

KI prostaglandinů

- UVEITIDA (V ANAMNÉZE, AKTIVNÍ)
- ZÁNĚTLIVÝ GLAUKOM
- ONEMOCNĚNÍ ROHOVKY (relativní KI)
- RIZIKO CME (lipofilní charakter → dobrý průnik do PK, proto vysazujeme před chirurgickým výkonem)

LOKÁLNĚ PODÁVANÉ INHIBITORY KA

- specifická blokáce enzymu **KARBOANHYDRÁZY** → snížení tvorby komorové tekutiny
- lokální podání zamezuje celkovým NÚ (dříve podáván celkově – blokáce enzymu v celém organismu, dnes celkově omezeně – Diluran)
- neuroprotektivní účinek - ↑ OBF

LOKÁLNĚ PODÁVANÉ INHIBITORY KA

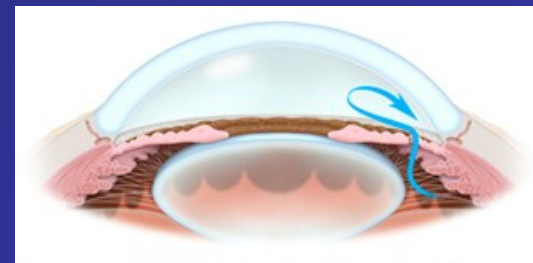- LEPŠÍ ÚČINEK PŘI SVĚTLÉ
DUHOVCE**
- MOŽNOST POUŽITÍ U DĚTÍ**
- PÁLENÍ, DISKOMFORT - NEJČ. NÚ
25% PACIENTŮ - HOŘKÁ CHUŤ
10 - 15% KERAT. SUPERF. PUNCT.
10% ALERGICKÉ REAKCE**

Terapie laserem

- **Laserová iridotomie** – při jakékoli poruše transpupilárního toku komorové tekutiny vzniká rozdíl mezi zadní a přední komorou. Iridotomie (drobný otvor v duhovce laserem) napomáhá vyrovnání tlaků mezi oběma komorami tím, že část tekutiny může proudit do PK nejen zornicí, ale i tímto laserovým otvorem v iris.

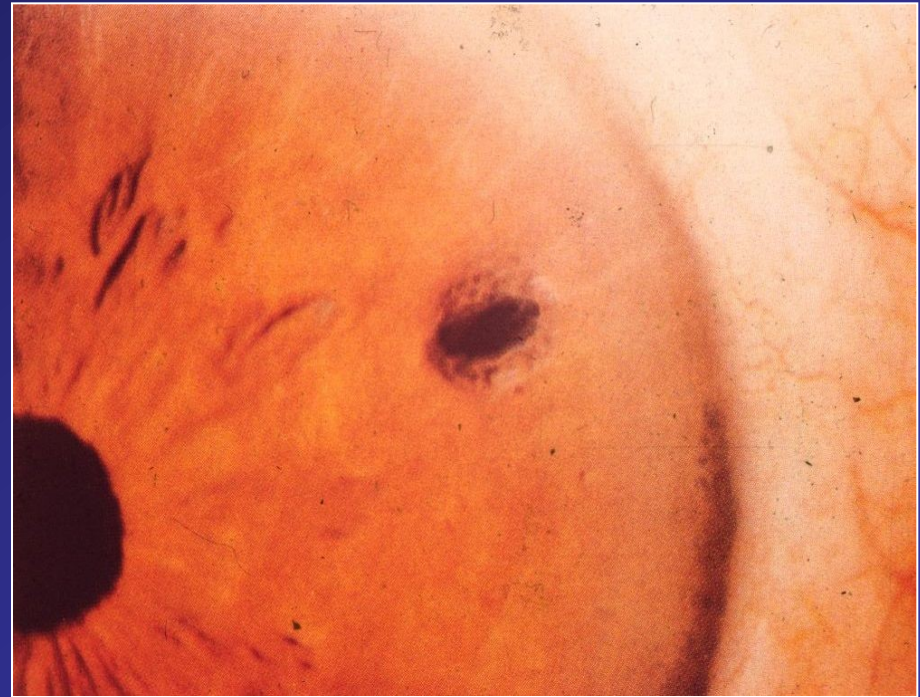
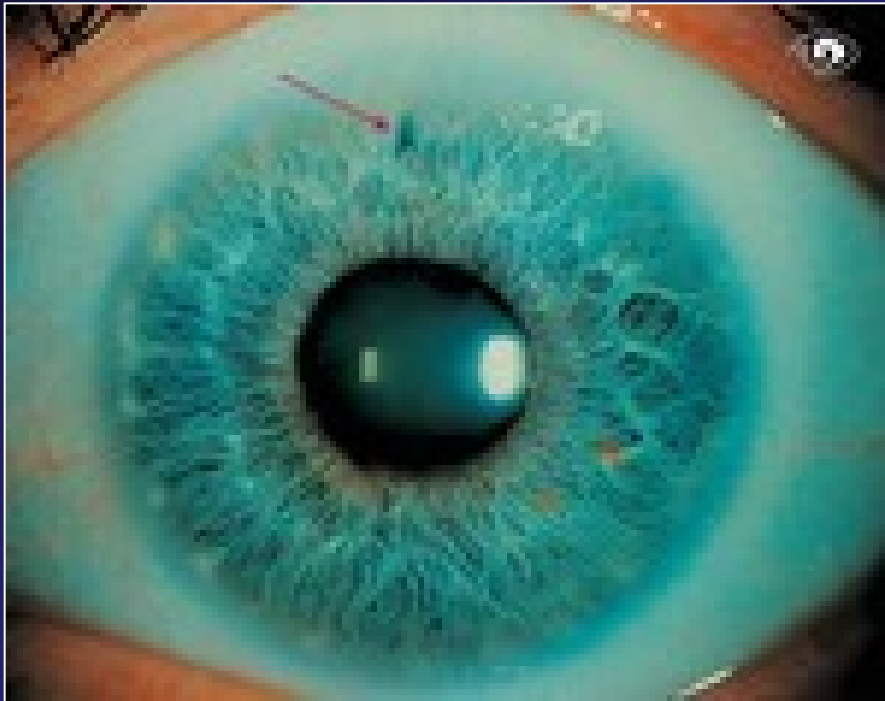
Indikace: PGÚÚ po zvládnutí akutního glaukomového záchvatu, plateau iris syndrom

Provedení: Fotodisrupční laser Nd YAG vlnová délka 1064 nm



Terapie laserem

- Laserová iridotomie – i jako prevence vzniku glaukomového záchvatu



Terapie laserem

- **Laserová trabekuloplastika** – snaha o zlepšení odtoku nitrooční tekutiny trabekulem. Aplikace 50 – 100 laserových ložisek do oblasti trabekula. Ložiska nejsou aplikována splývavě, vždy mezi 2 ložisky zůstává neporušené místo. Tepelným působením laseru na tkáň dojde v místě ložiska ke sraštění a tvorbě jizvy, ale mezi těmito ložisky „neolaserované“ místo trámčiny se reaktivně „roztáhne“ a touto částí dochází ke zlepšení odtoku.

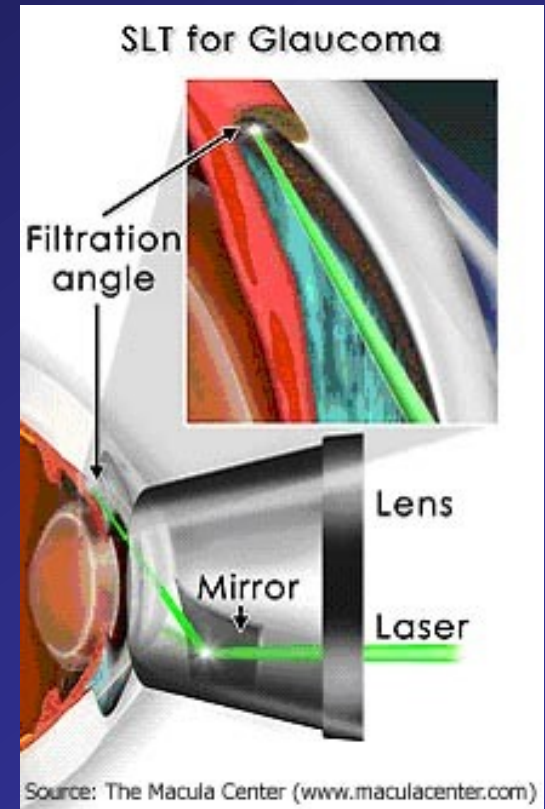
Indikace: PGOÚ, sek. glaukom u PEX a sy pigm. disperze

Provedení: Tepelný argonový laser (488 nm a 514,5 nm)

Terapie laserem

- **Selektivní laserová trabekuloplastika**

- šetrnější k trabekulární trámčině
- díky nízké energii laseru nedochází ke koagulaci, pouze prohřátí tkáně
- výhodou je možnost opakované aplikace



Terapie laserem

- **Transsklerální cyklofotokoagulace** – snaha o snížení počtu buněk sekrečního epitelu řasnatého tělesa = zničení části tkáně, která produkuje nitrooční tekutinu

Indikace: tam kde není možné provést chirurgický výkon nebo kde by byla naděje na chirurgický úspěch mizivá (neovaskulární glaukom)

Provedení: transsklerální aplikace laser. paprsku do oblasti řasnatého tělesa

- **Cyklokryokoagulace** – destrukce sekrečního epitelu řasnatého tělesa pomražením

Chirurgické výkony

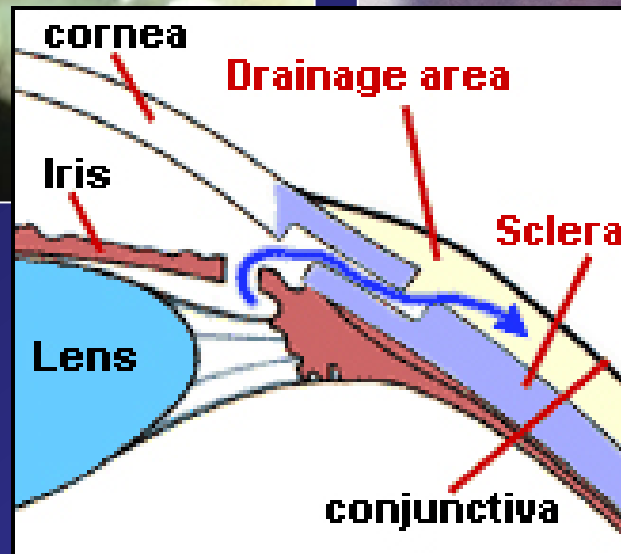
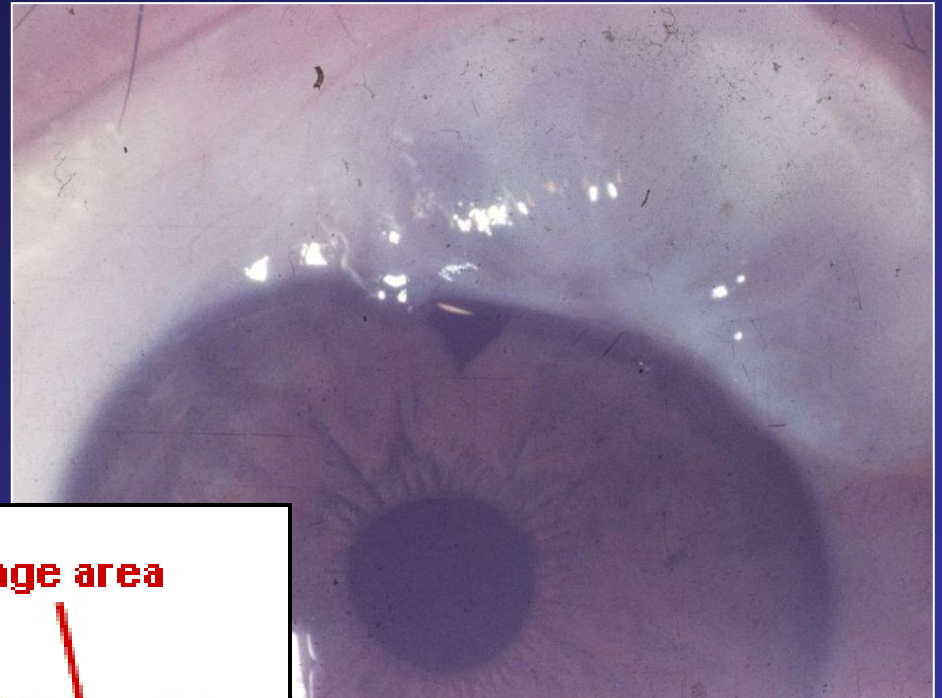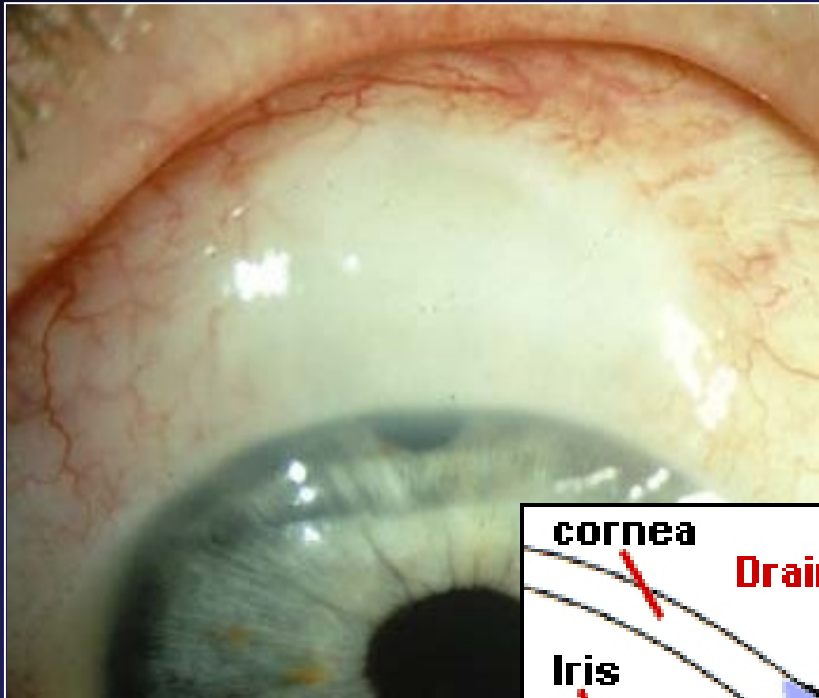
Cílem všech operací je zvýšit odtok nitrooční tekutiny

- **Trabekulektomie** – penetrující operace (filtrující). Cílem je vytvoření nového odtokového „kanálu“, který obchází oblast trabekulární síťoviny a napomáhá přímé cestě nitrooční tekutiny z oblasti zadní komory extrabulbárně.

Odpreparování spojivky - povrchová lamela sklery – vytnutí malé části trabekula – vytnutí malé části kořene iris (periferní iridektomie) – přiložení a sutura povrchové lamely sklery – sutura spojivky

Přímá komunikace ze ZK iridektomií do PK a vytnutou částí trabekula pod spojivku (filtrační puchýř pod spojivkou indikátorem funkčnosti operace)

Trabekulektomie – výsledek filtrační puchýř



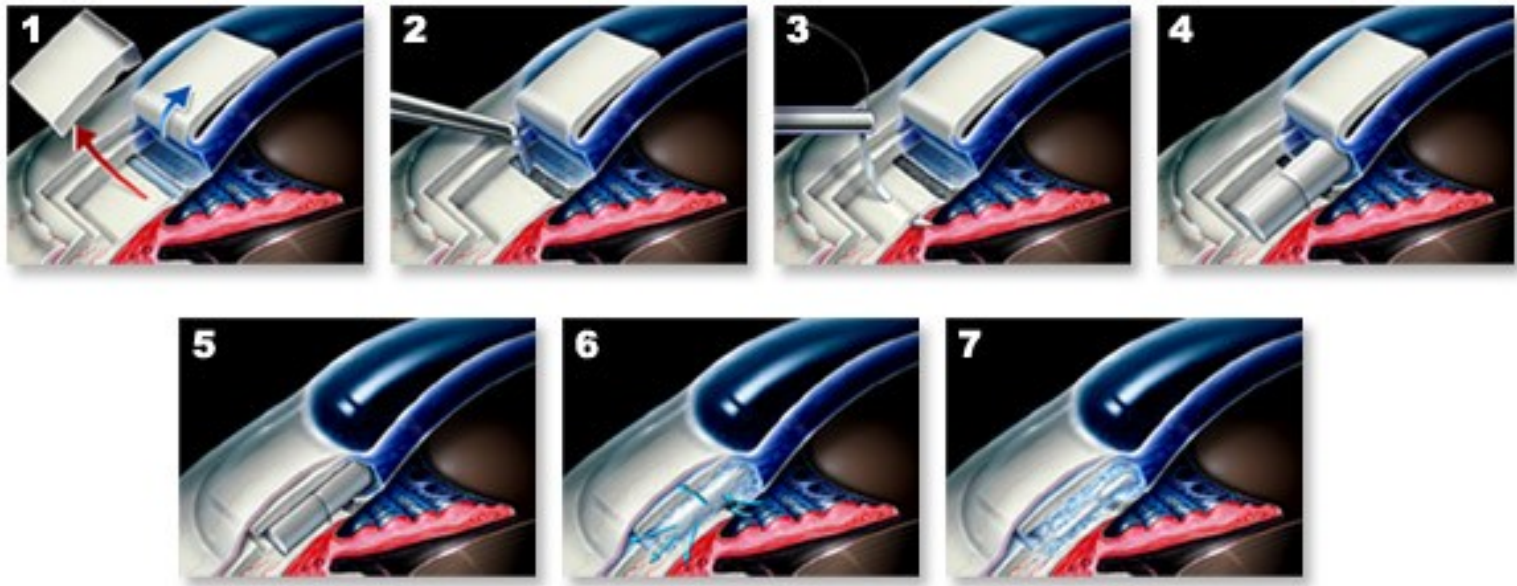
Chirurgické výkony

Cílem všech operací je zvýšit odtok nitrooční tekutiny

- **Hluboká sklerektomie** – nepenetrující operace. Část Schlemmova kanálu a trabekulum neporušeno. Pod sklerální lamelu se může vložit kousek kolagenu, aby se zabránilo „slepení“ povrchové lamely sklery s vnitřní sklerální stěnou.

Odpreparování spojivky - povrchová lamela sklery – vytnutí malé části hlubších partií sklery nad oblastí trabekula tak, aby nitrooční tekutina začala vnitřní sklerální stěnou spontánně prosakovat – event. vložení kolagenového implantátu do „lůžka“, přiložení a sutura povrchové lamely sklery – sutura spojivky

Hluboká sklerektomie – nedochází k penetraci do nitra oka



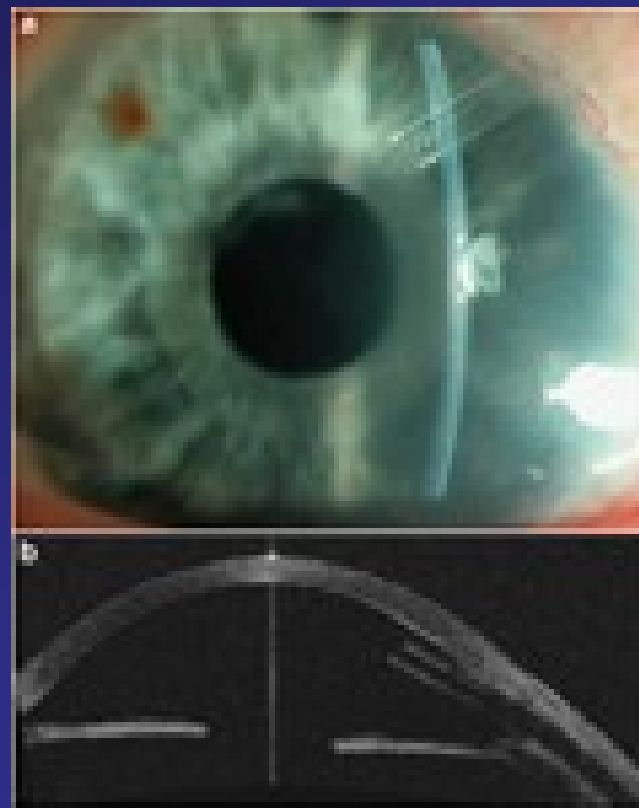
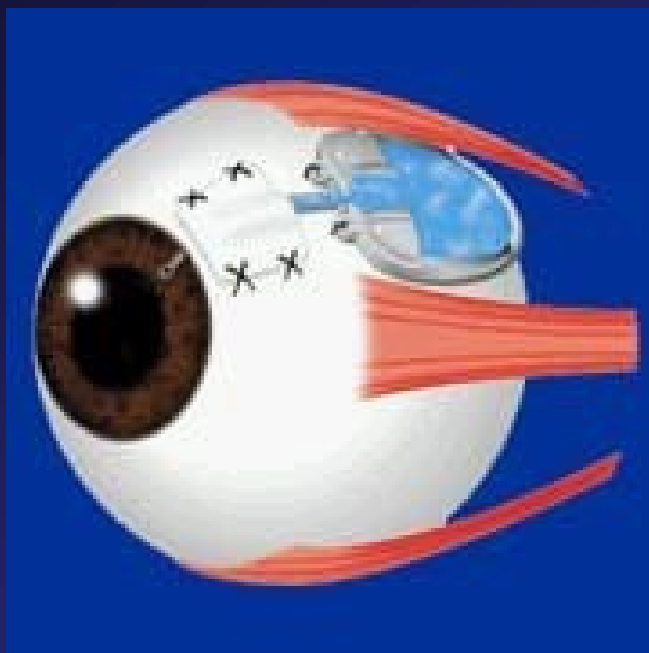
Chirurgické výkony

Cílem všech operací je zvýšit odtok nitrooční tekutiny

- **Jiné operace** – drenážní implantáty (speciální silikonový implantát s „hadičkou“ zavedenou skrze vytnuté trabekulum do PK na jedné straně, na druhé straně je hadička spojena s implantátem přišitým ke skleře), **cyklokryokoagulace** (aplikace nízké teploty - 60°C speciální kryosondou přikládanou na cca 45 sek. zevně na skleru nad oblast řasnatého tělesa = **destrukce sekrečních buněk řasnatého tělesa**)

Indikace: tam, kde selhaly opakovaně jiné typy operace nebo tam, kde není chirurgický výkon možný – neovaskulární glaukom. Zde **kontraindikace** trabekulektomie pro vysoké riziko krvácení.

Drenážní implantát



Závěr

Glaukom je multifaktoriální chronické onemocnění s progresivní tendencí, vedoucí k trvalé a irreverzibilní ztrátě funkce zrakového orgánu.

Pečlivá a včasná diagnostika s nasazením adekvátní léčby a pravidelnou dispenzarizací je jedinou možností, jak minimalizovat rozsah a progresi onemocnění.