

Totální náhrada kyčelního kloubu Optimed

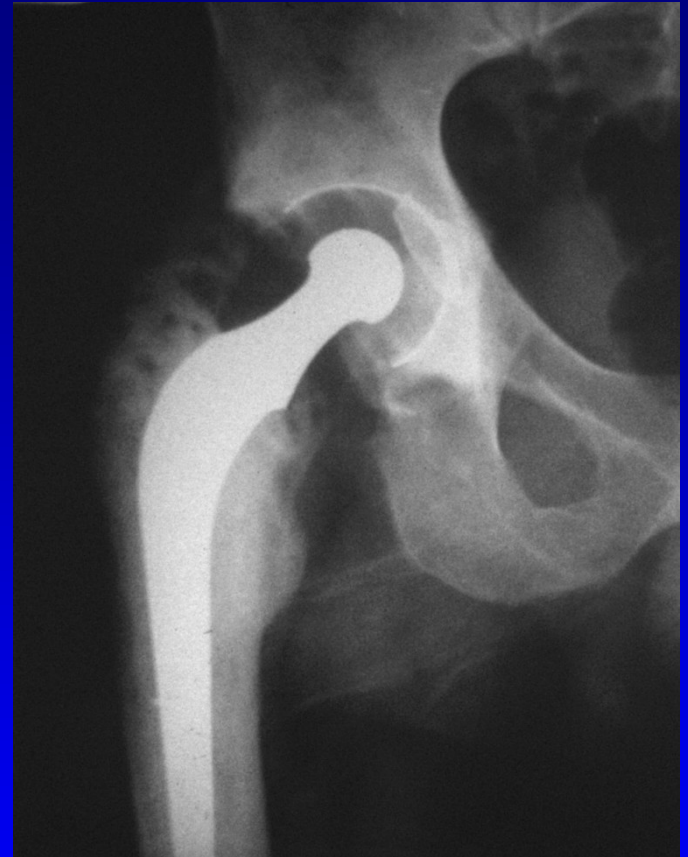
Z. Rozkydal

Historie


Sir John Charnley
Low friction arthroplasty
Původní teflonové jamky
nahradil polyetylénem
Acrylic dental cement
Polymethylmetakrylát PMMA
– kostní cement



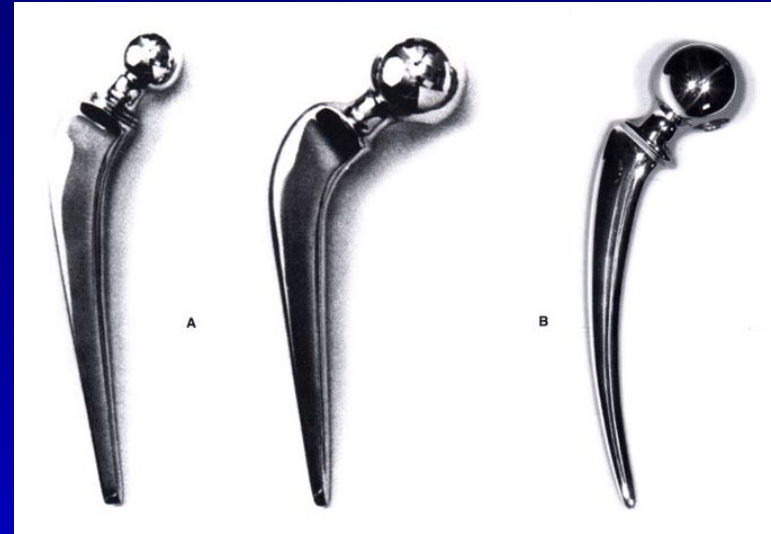1962



Low friction arthroplasty

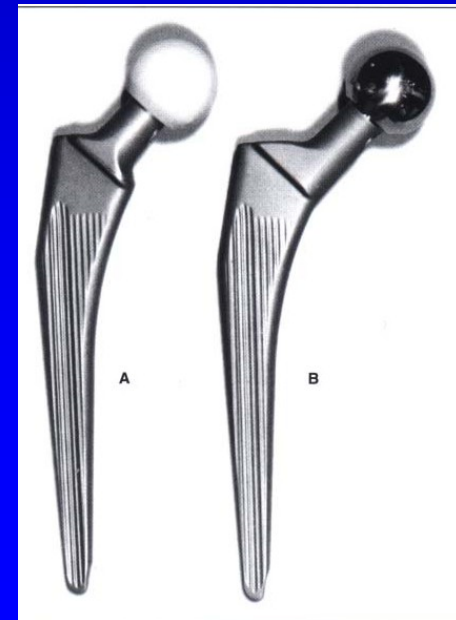


Prof. M. E. Müller



1964 -1965
Setzholzprothese


1966
Banana - shaped




1977
Geradschaftprothese



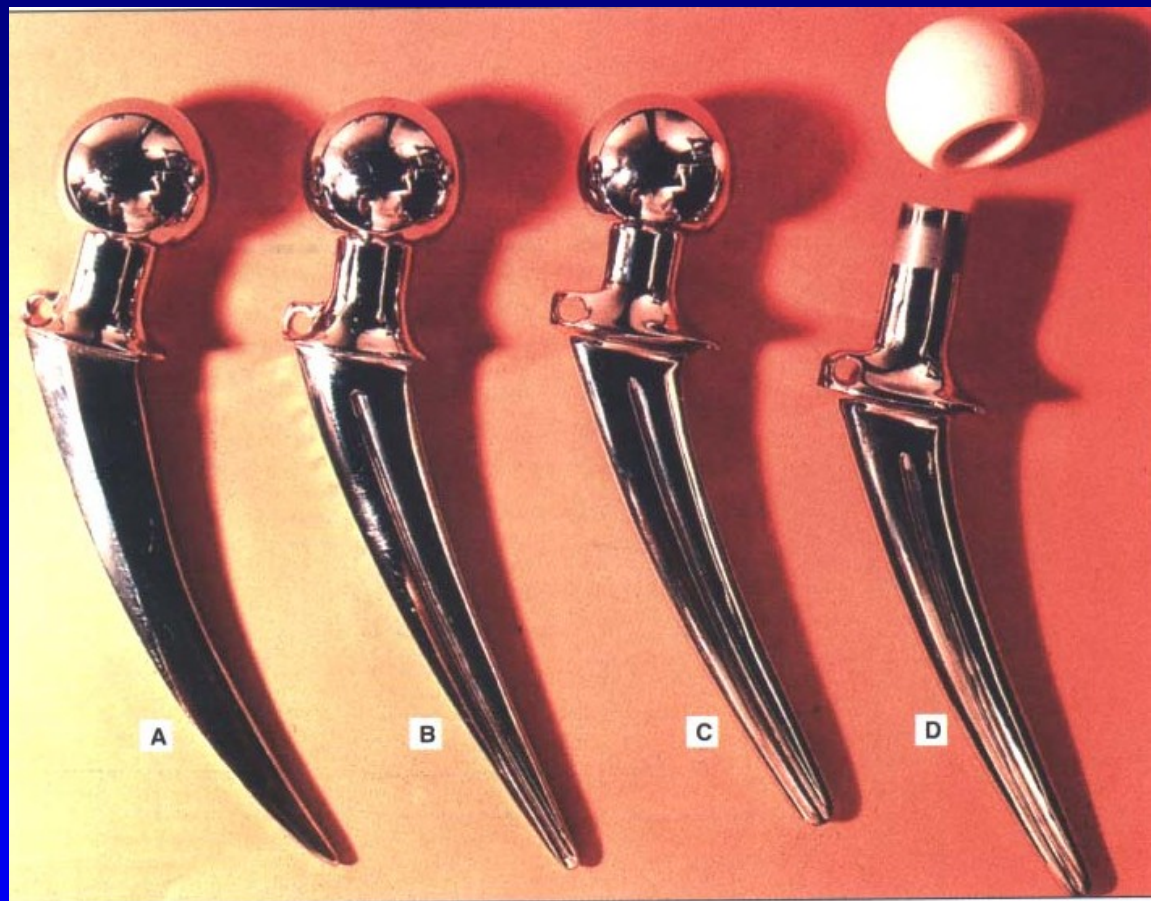Praha, 1988



Prof. B.G. Weber



Prof. MUDR. Oldřich Čech, DrSc.



1972

1986

Dřívky Poldi- Čech

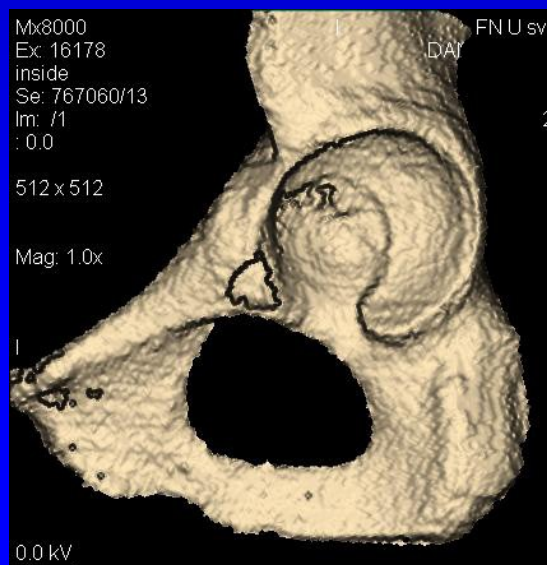
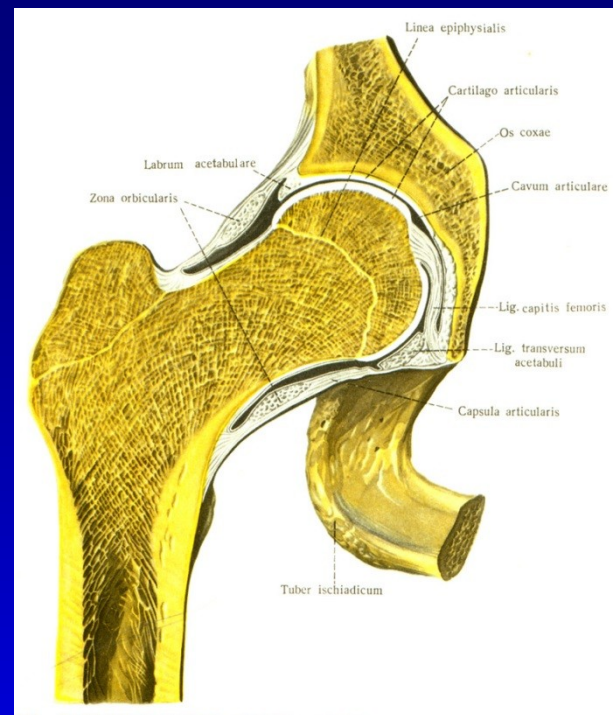
Articulatio coxae

Enarthrosis -jednoduchý
kulový kloub omezený

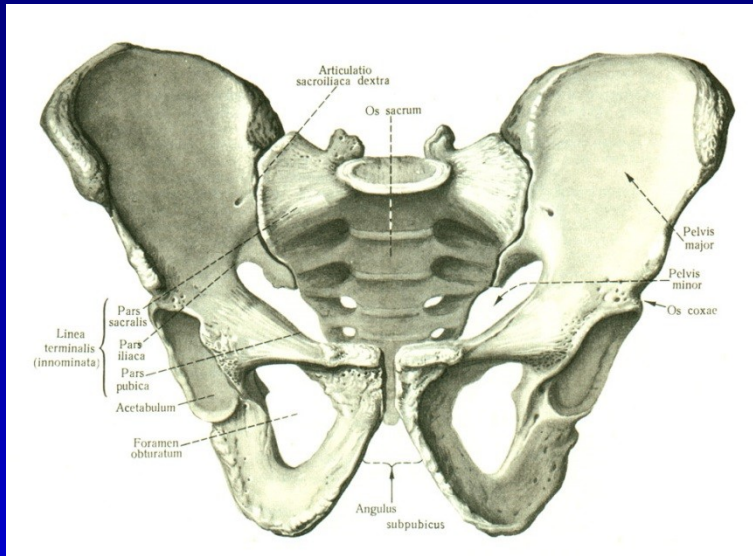
Kloubní jamka-
tvar duté polokoule

Hlavice femuru -
2/3 povrchu koule

Poloměr hlavice 2,5 cm

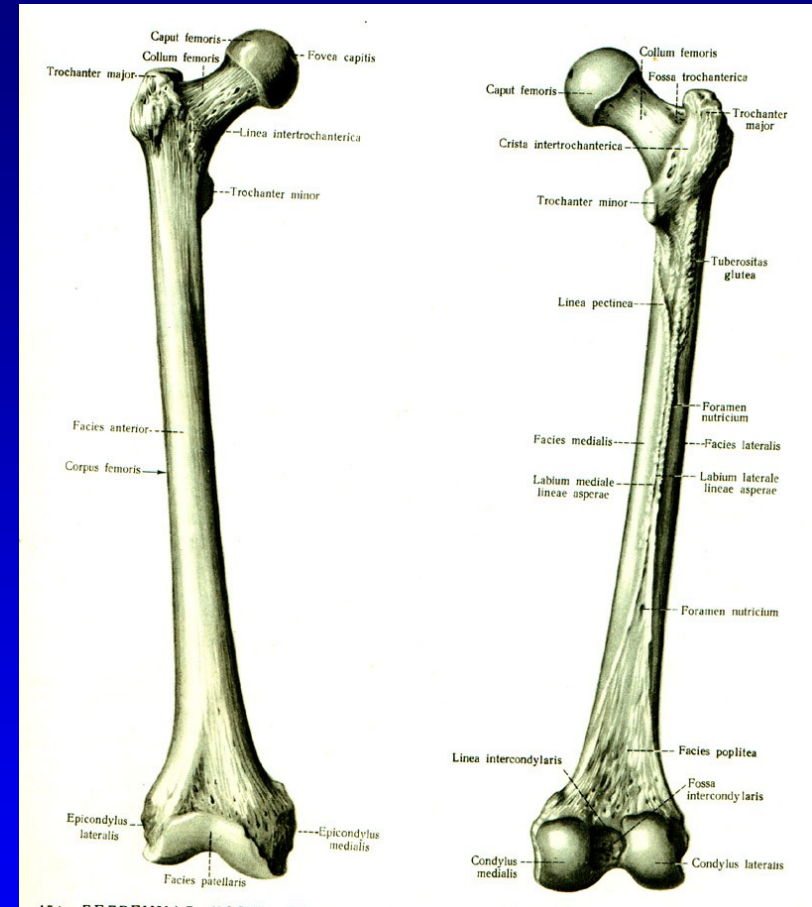


Pánev

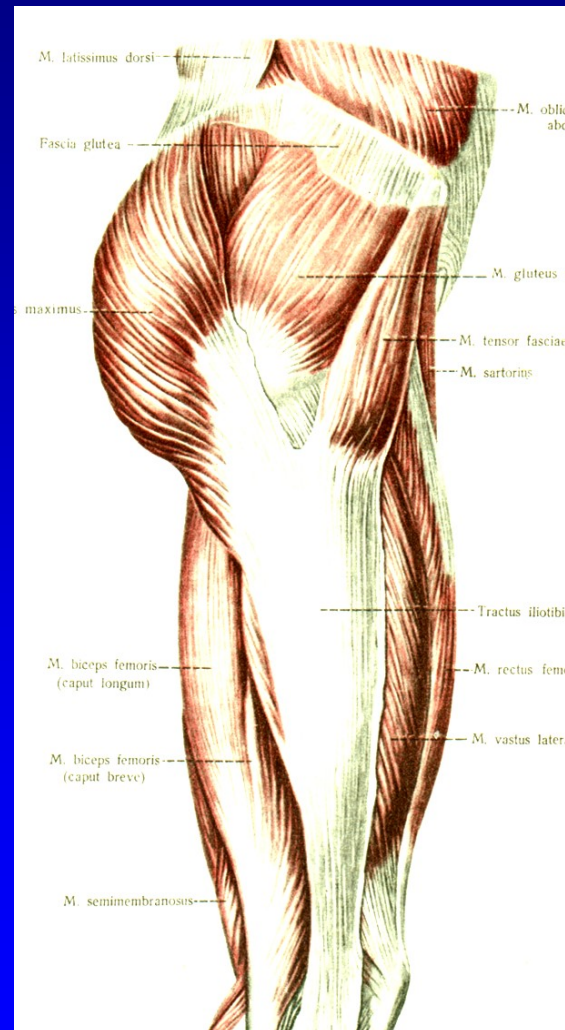
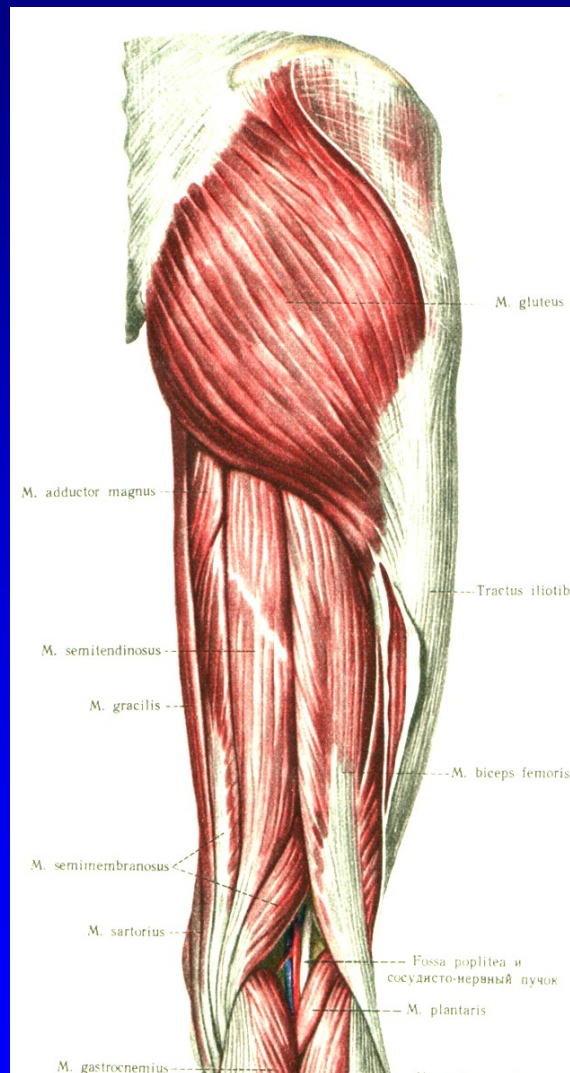
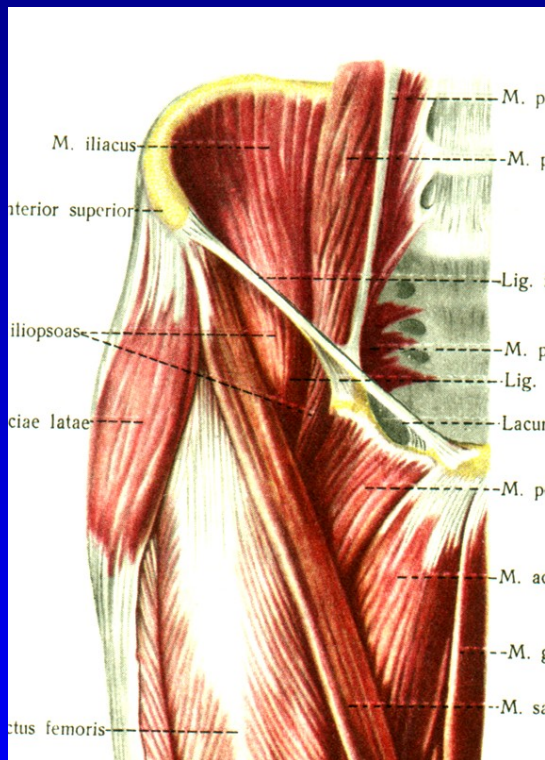


Ventrálně:
Linea intertrochanterica
- místo úponu kl. pouzdra

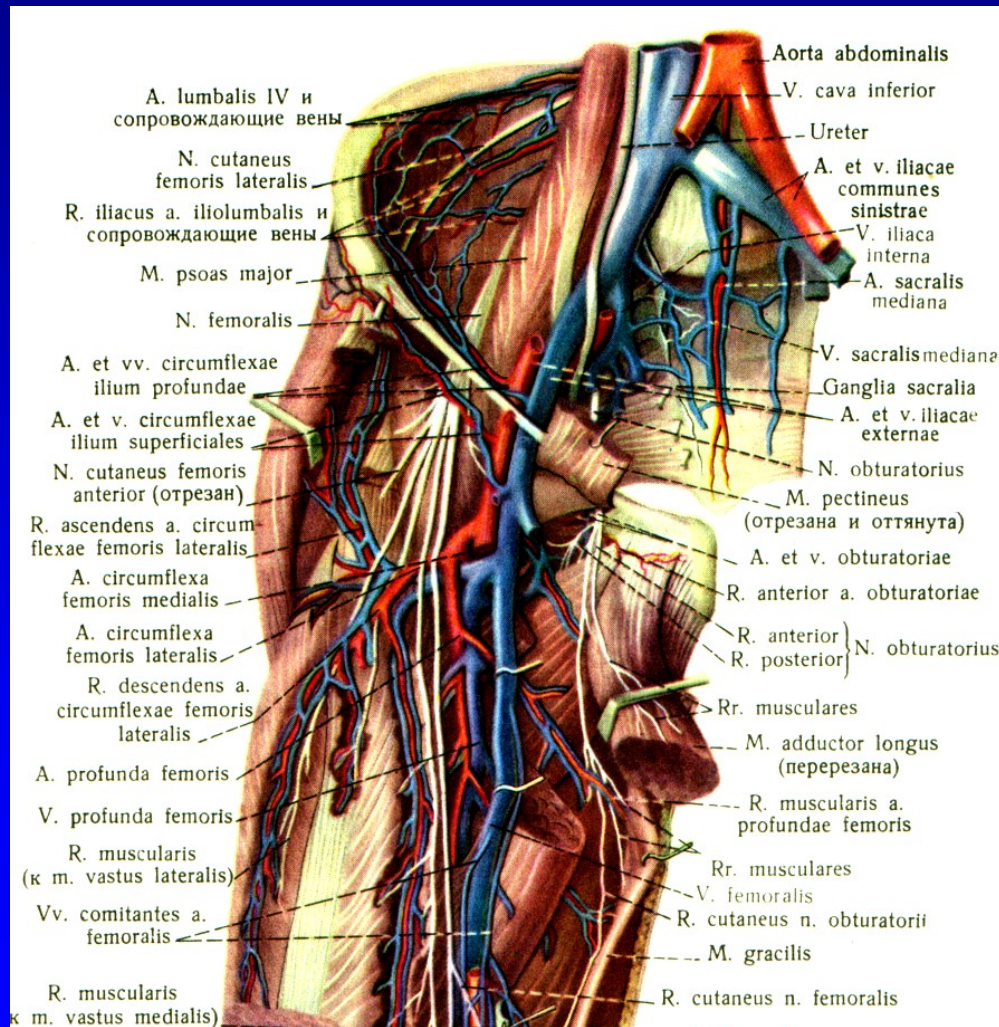
Dorzálně:
Crista intertrochanterica
- místo úponu m. quadratus femoris



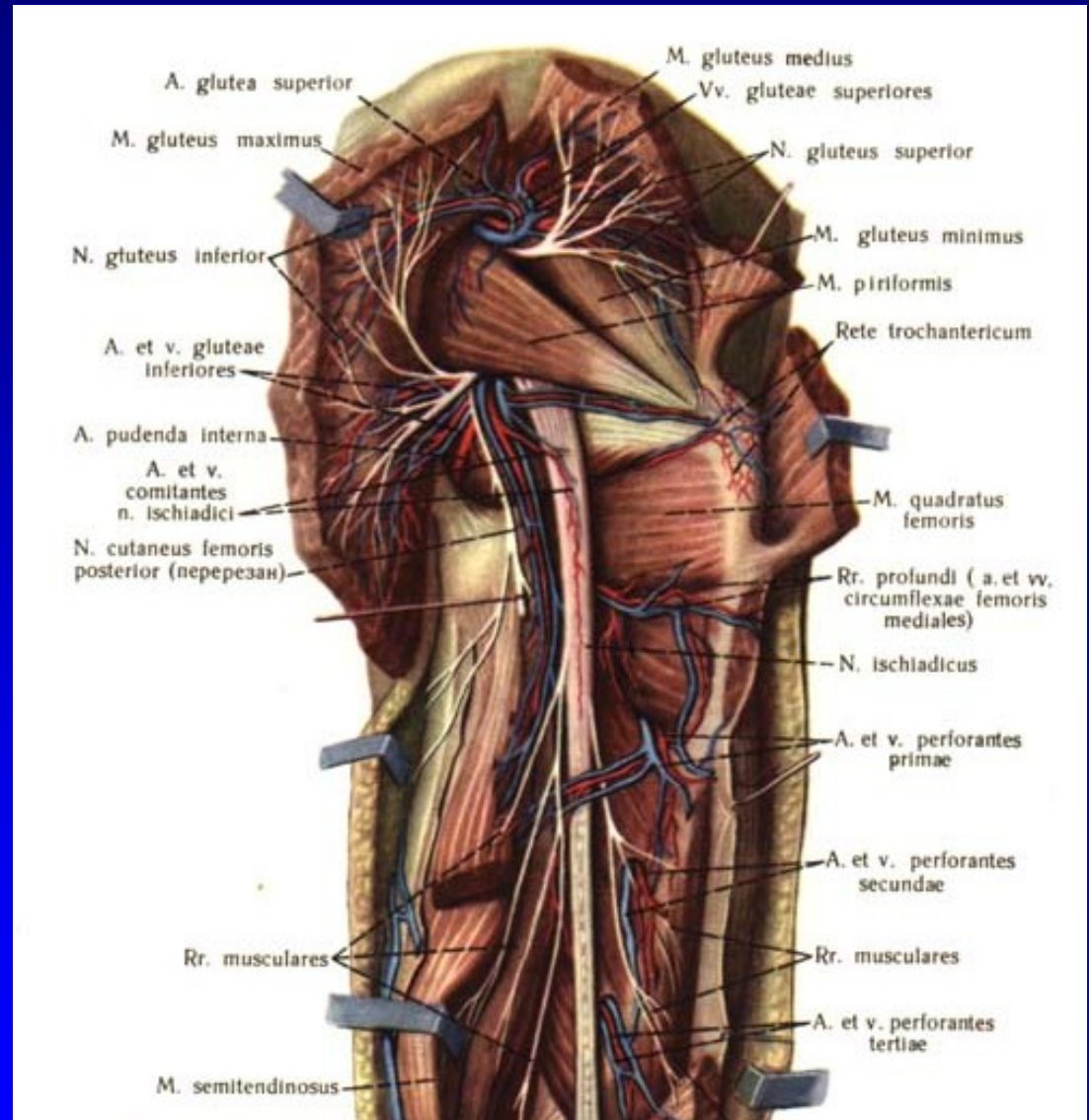
Svaly



N. femoralis, a.+ v. femoralis n. obturatorius

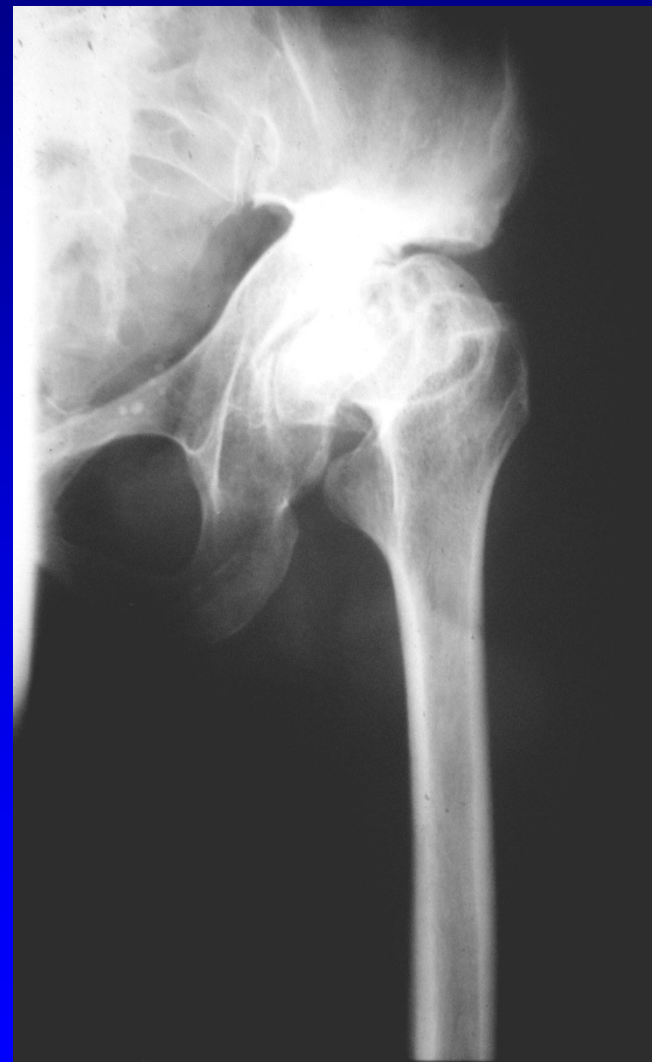

N. ischiadicus



Indikace k TEP

- Bolestivý stav kyčle s výrazně sníženým životním komfortem, u kterého jsou konzervativní prostředky neefektivní



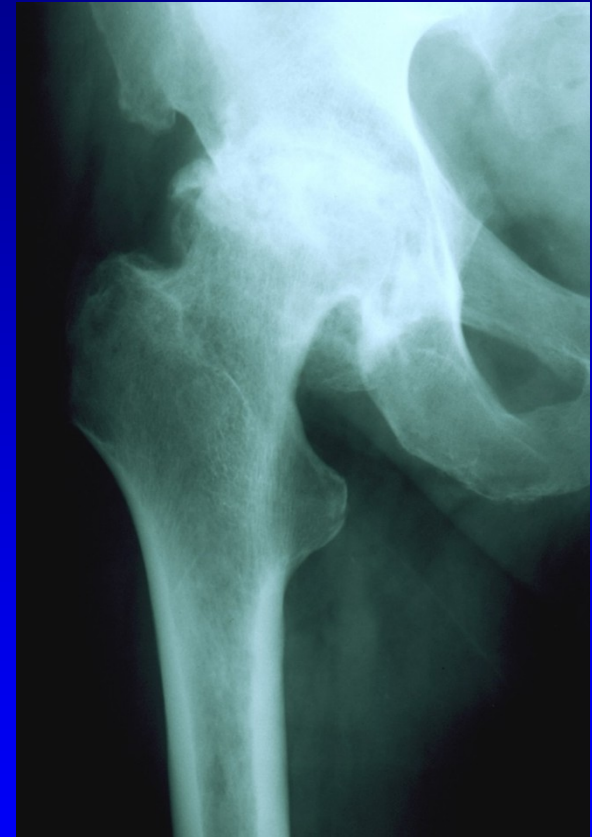Indikace

Arthrosis deformans primární

Arthrosis deformans sekundární:
kongenitální, poúrazové,
pozánětlivé

Revmatoidní artritida

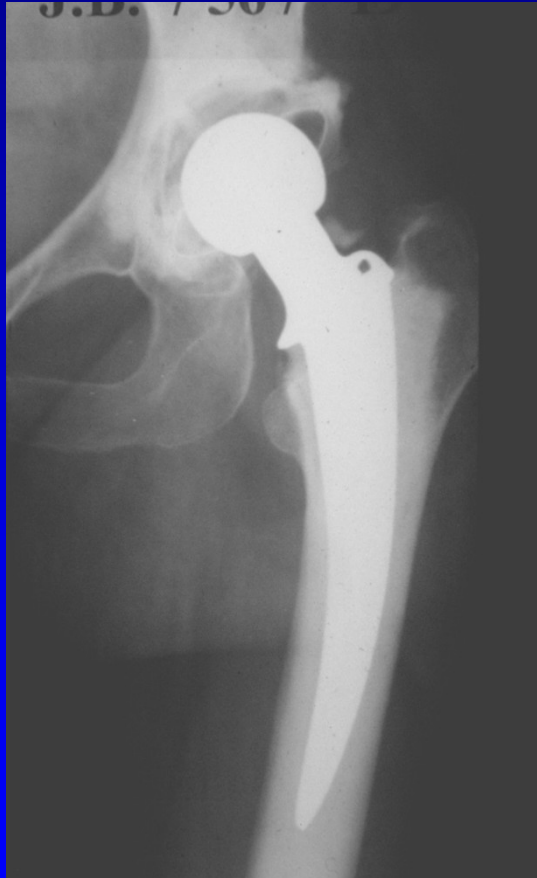Avaskulární nekróza
hlavice stehenní kosti



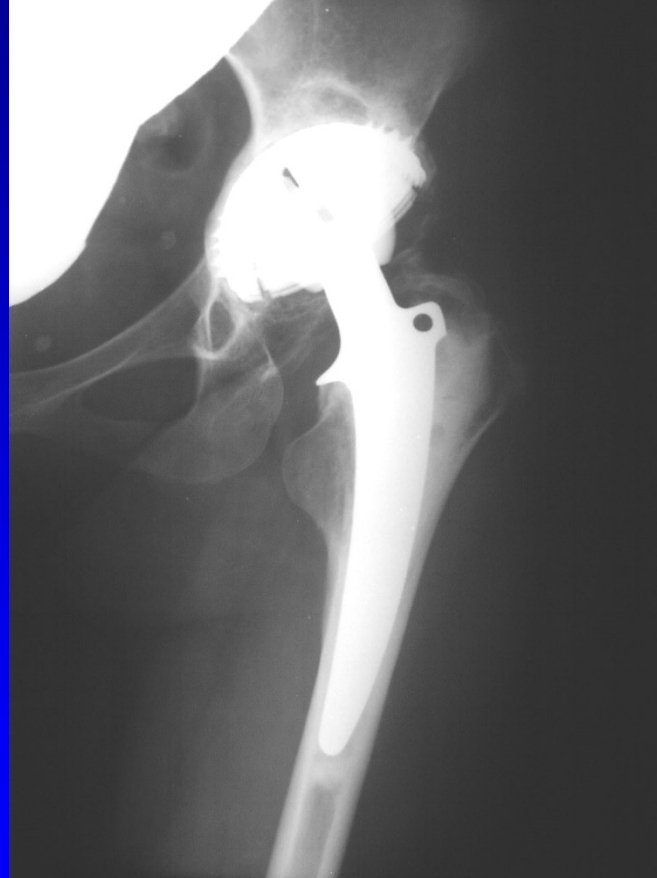Primární artróza

Totální náhrada kyčle

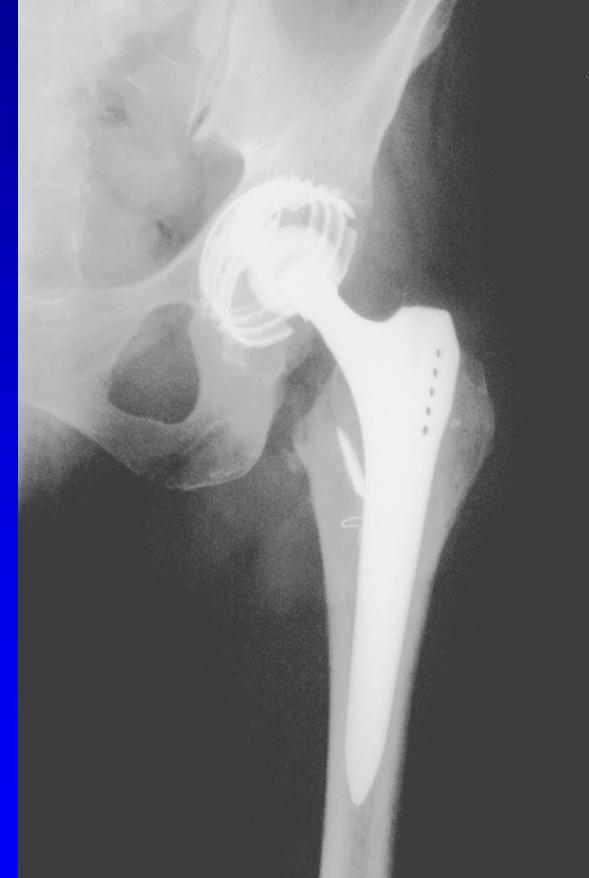- podle způsobu fixace komponent



Cementované

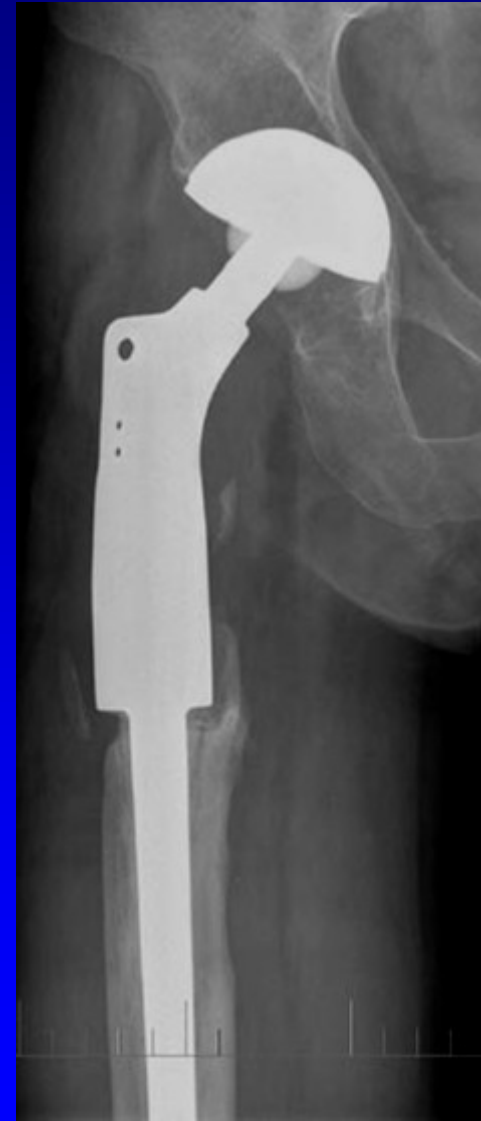
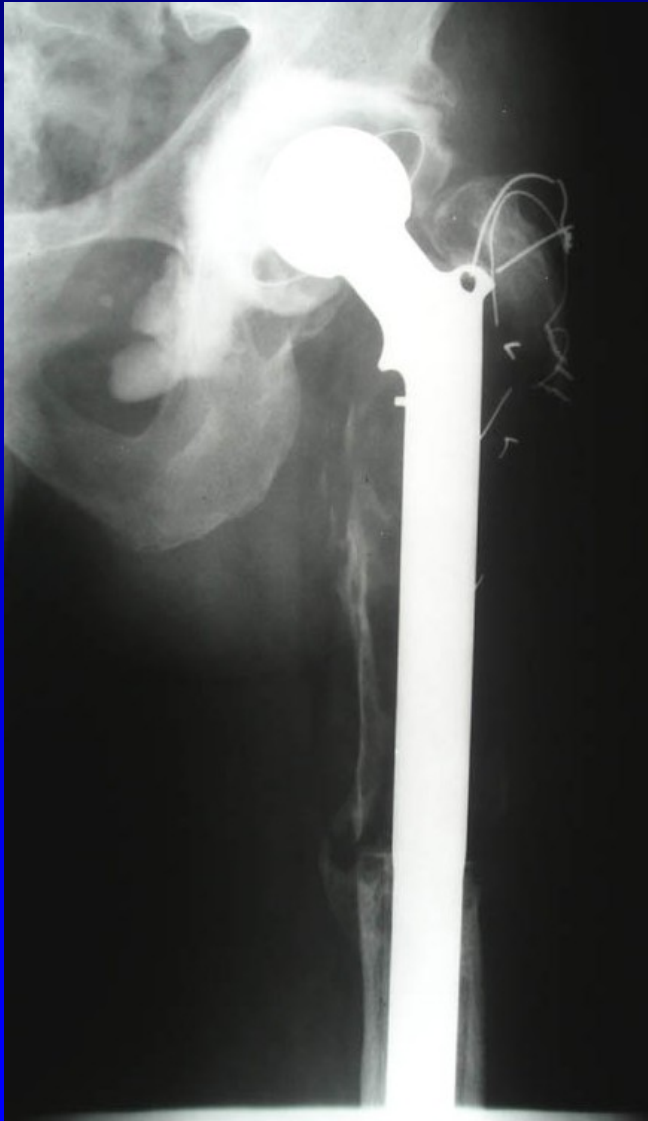
Hybridní

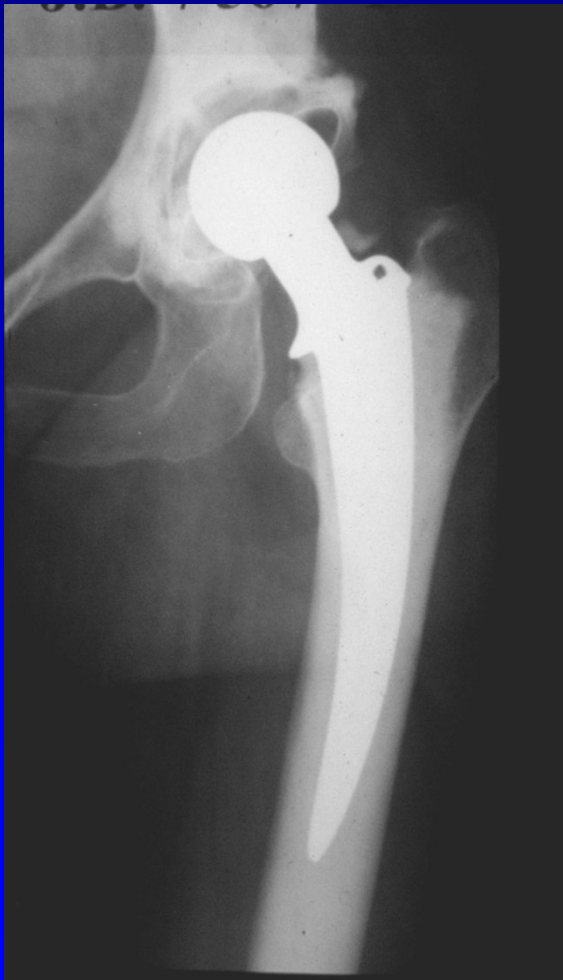

Necementované

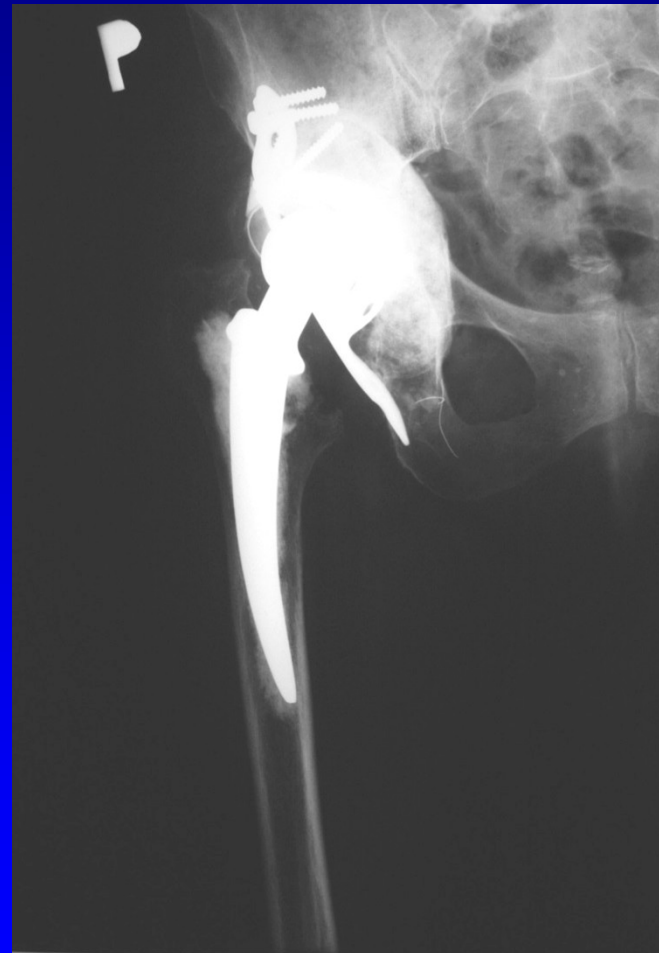Tumorózní náhrada



TEP primární

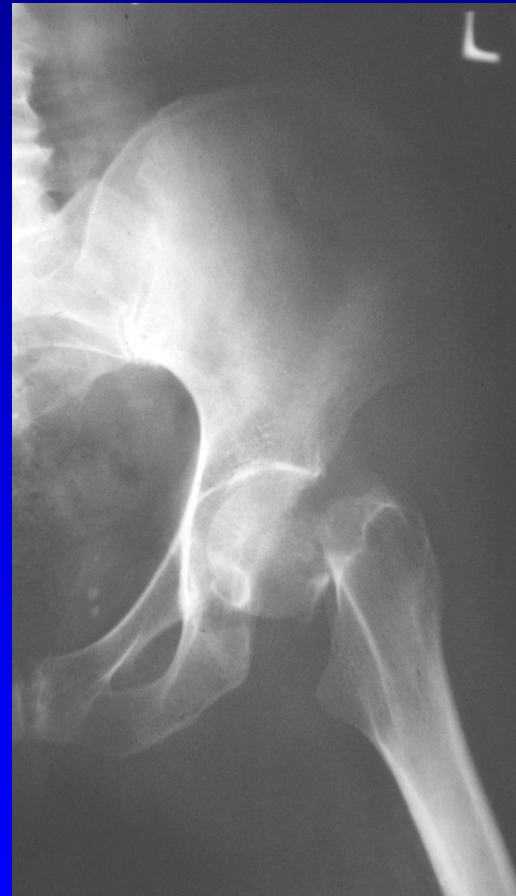
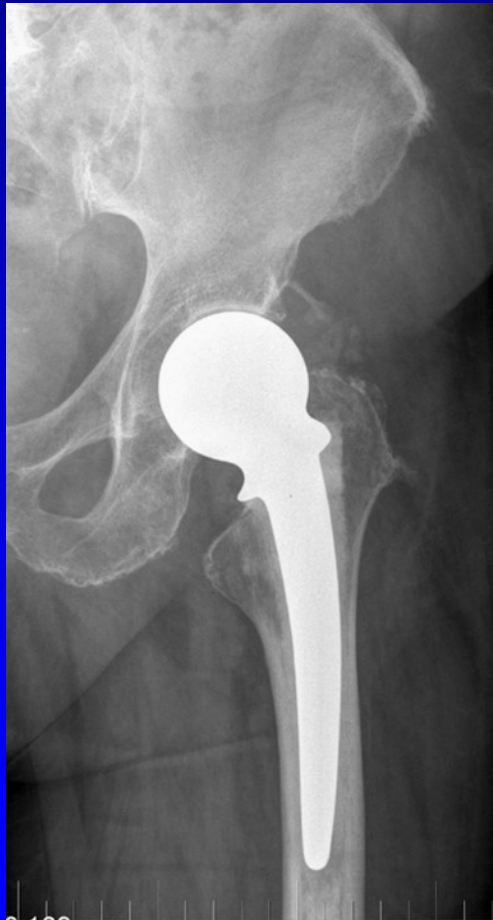
TEP revizní



Cervikokapitální náhrada

- jen u zlomenin krčku femuru !





Kov – femorální komponenta

- Hlavička, krček, dřík
- Nerezavějící ocel
- Kobalt - chrom- molybdenové slitiny
- Titanové slitiny



Polyetylen

- Viskoelastický materiál
- ultra- high- molecular- weight- polyetylen
- Lineární otěr 0,1 mm / rok
- Volumetrický otěr 5 mg / rok
- Oxidativní degradace
- Moderní trend:
XPE- highly crosslinked
polyethylen



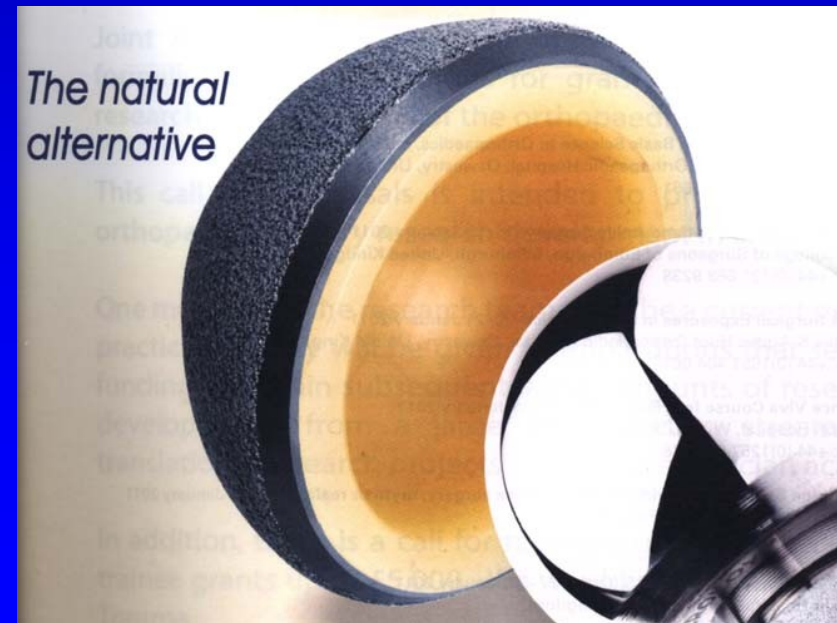
Otěrové částice PE, 1 um

XPE- highly-cross-linked polyethylen + vitamin E

Inkorporace vitamínu E do struktury PE



Antioxidanty tlumí in vivo oxidaci polymerů

Homogenně smíchaný vit E zvyšuje
mechanické vlastnosti více než
konvenční XPE



Keramika

- Čistý práškový kysličník hlinitý –
 Al_2O_3 - korund
 ZrO_2 – kysličník zirkonia
- Výhoda - povrch keramiky je hladší, koeficient tření je nízký
- Nízký otěr:
 - otěr keramické hlavičky proti PE jamce: 0,005 - 0,15 mm / rok
 - otěr keramické hlavičky proti keramické jamce: 2, 66 pm / rok



Keramika


Výhoda - povrch keramiky je hladší

Zanedbatelná tvorba otěrových částic
a jejich bioinertnost

Nízký otěr



Otěr keramické hlavičky proti PE jamce:
pod 0,15 mm/ rok

Otěr keramické hlavičky proti keramické
jamce: pod 0,002 mm/ rok



Kontakt mezi hlavicí a jamkou

- Kov- polyetylen
- Keramika- polyetylen
- Keramika- keramika
- Kov- kov



Průměr hlavičky a inzertu

22, 28, 32, 36, 38, 40 mm

Výhody 36 mm hlavičky:

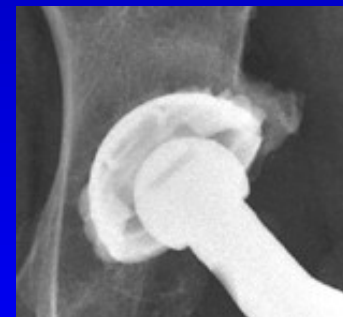
Vyšší stabilita

Nižší riziko luxace

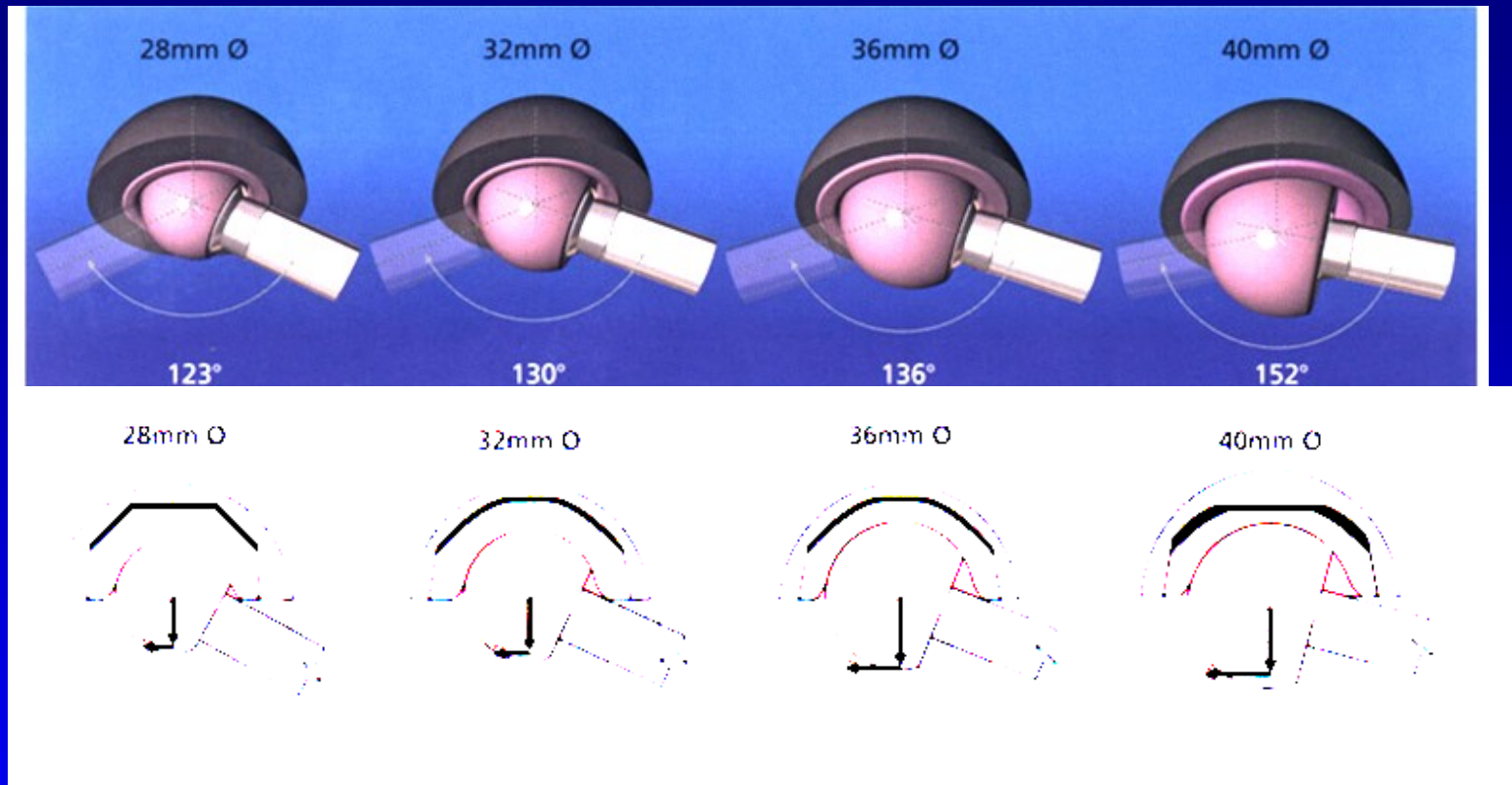
Větší rozsah pohybu

Menší riziko impingementu krčku s okrajem jamky

Zeštíhlení krčku



Velikost hlavičky



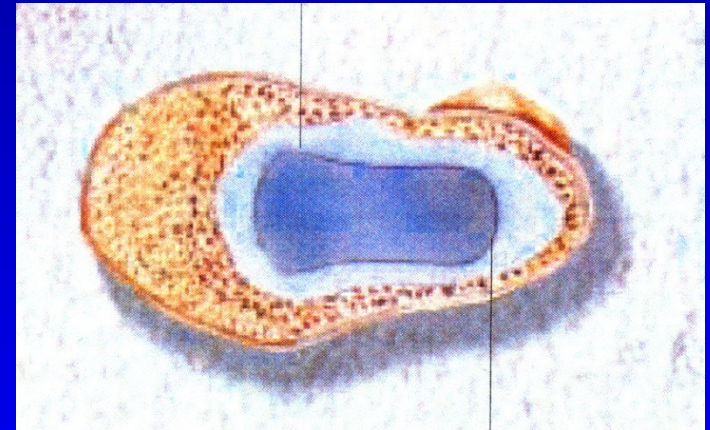
Riziko luxace: 4,63 %

0,88 %

Větší průměr hlavičky: větší rozsah pohybu
snižuje se impingement
snižuje se riziko subluxace nebo luxace

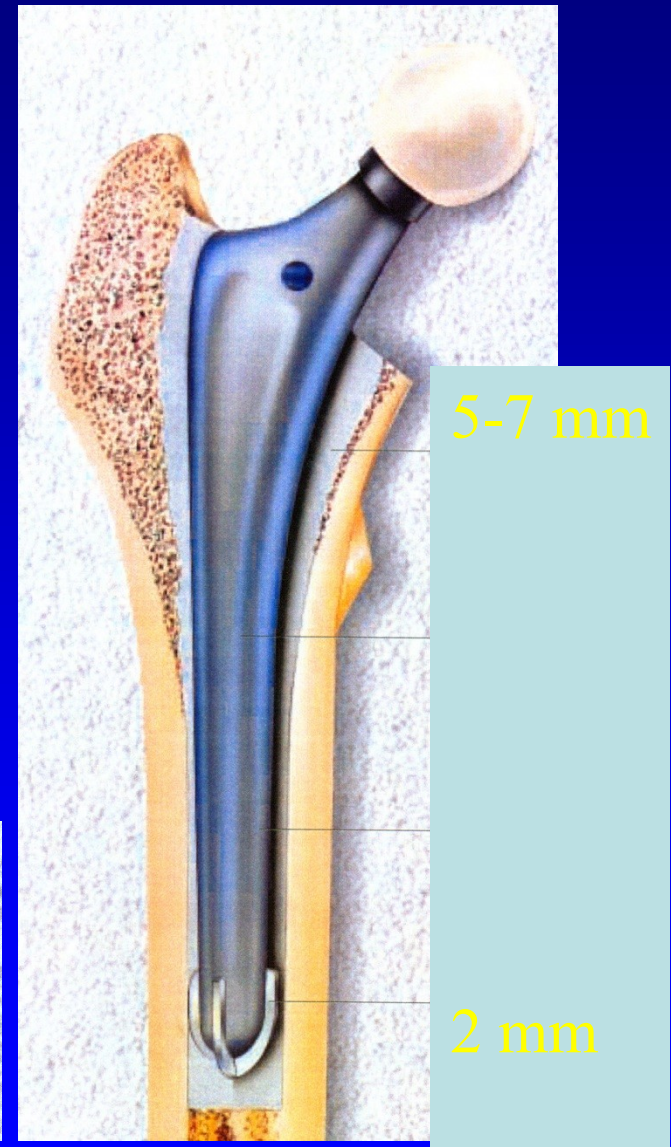
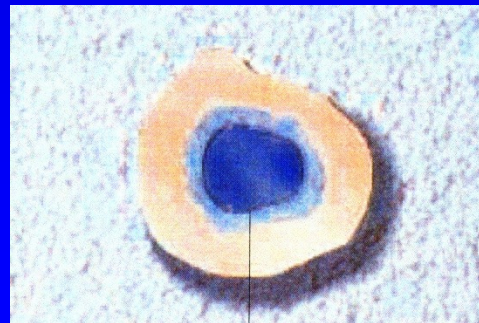
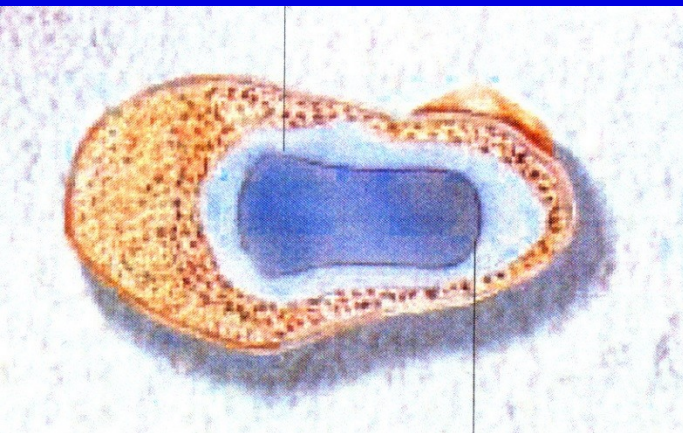
Kostní cement

- Polymetylmetakrylát (metylester kys. metakrylové)
- Práškový polymer, tekutý monomer
- Exotermická reakce 83- 100 st.C
- Stabilizace implantátu za 10 minut.
- Negativní účinky: hypotenze, koagulace bílkovin, cytotoxický efekt





Cementované TEP

Kostní lůžko s trabekulární kostí umožňující pevné ukotvení v celém obvodu implantátu s interdigitací kostního cementu mezi kostní trámce




Acetabulární komponenta


- Cementovaná:
z polyetylenu
- Necementovaná:
 - Metal- backed (2 vrstvy)
 - Sedvičová (3vrstvy)



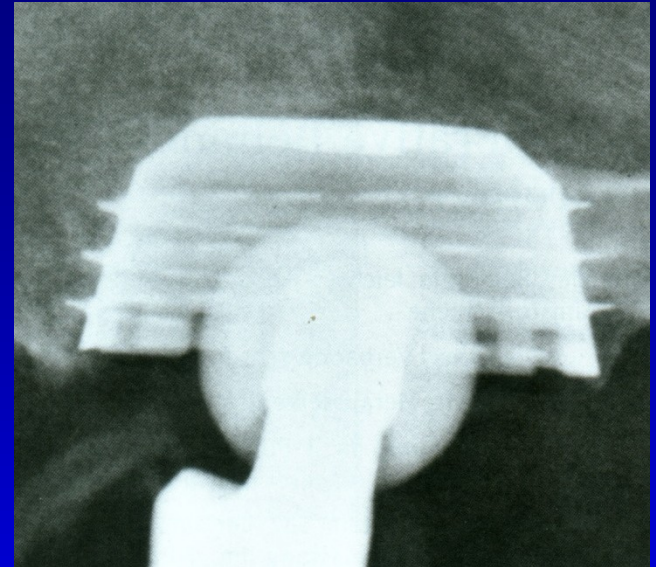
Necementovaná jamka



Press - fit



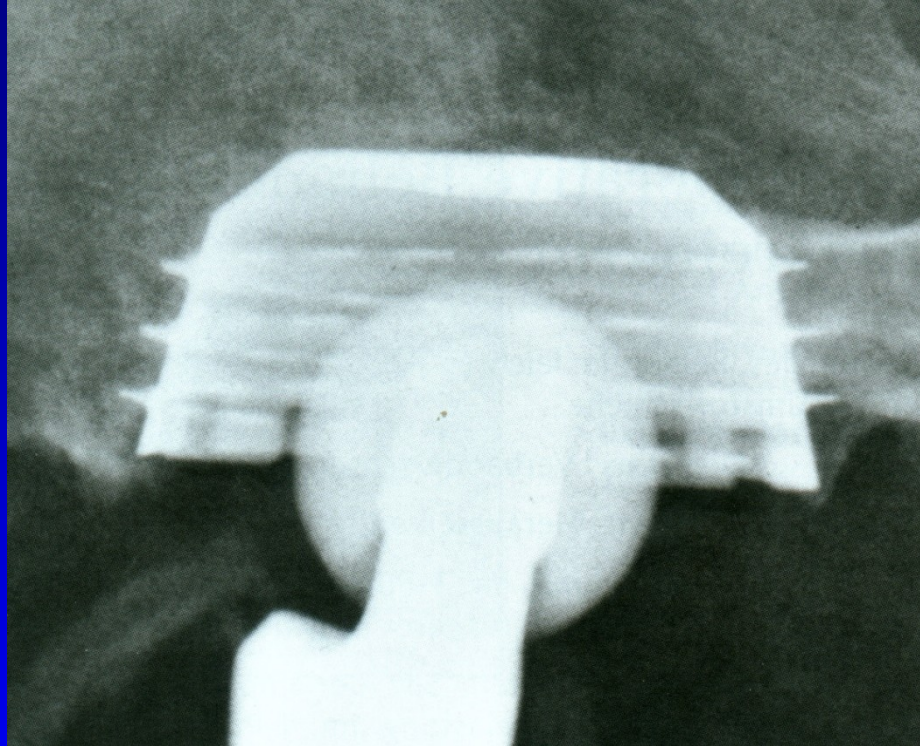
Expanzní



Závitořezná

Primární fixace: dána mechanickým ukotvením v kosti,
po 3 měsících klesá

Necementovaná jamka



Sekundární fixace: dána osteointegrací kosti na povrch implantátu

Povrchy implantátů

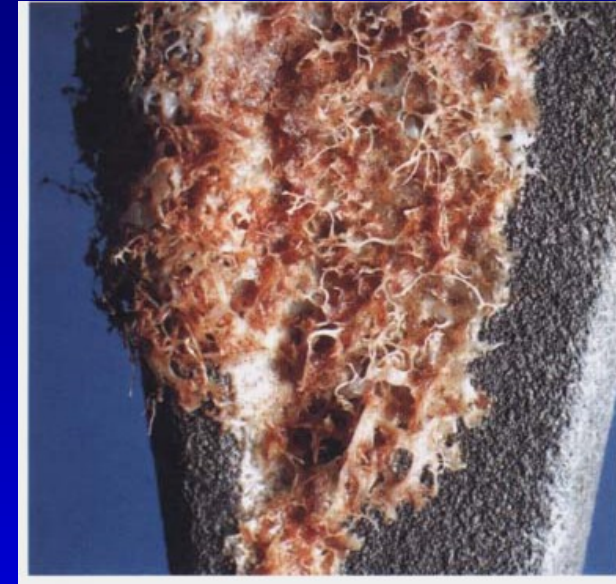Makroporozita

Mikroporozita

Póry na povrchu $5\ \mu\text{m}$ - $600\ \mu\text{m}$

Póry nad $800\ \mu\text{m}$ - vrosté vazivo

Porozita- % vzduchu mezi strukturami pórů
obvykle 20-80 %



Trabecular tantal

Trabecular titan

- povrchy s vysokou iniciální stabilitou



Hydroxyapatitový povrch

Bioaktivní


Bionertrní i osteokonduktivní

Nejvíce kompatibilní materiál

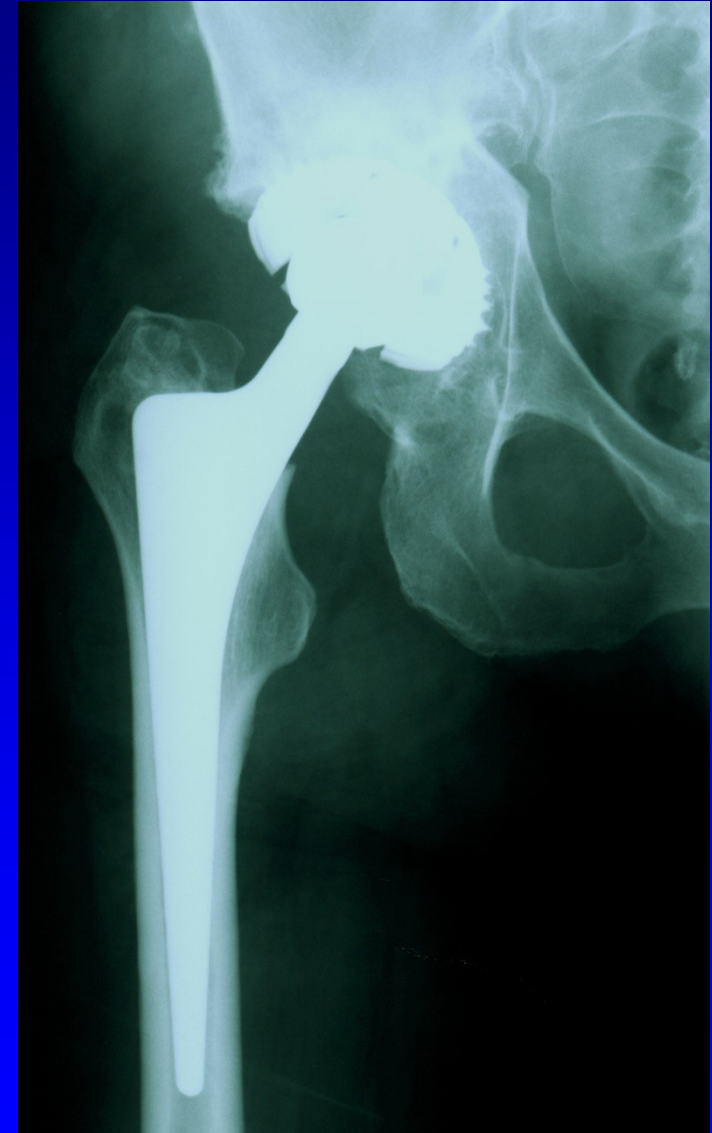
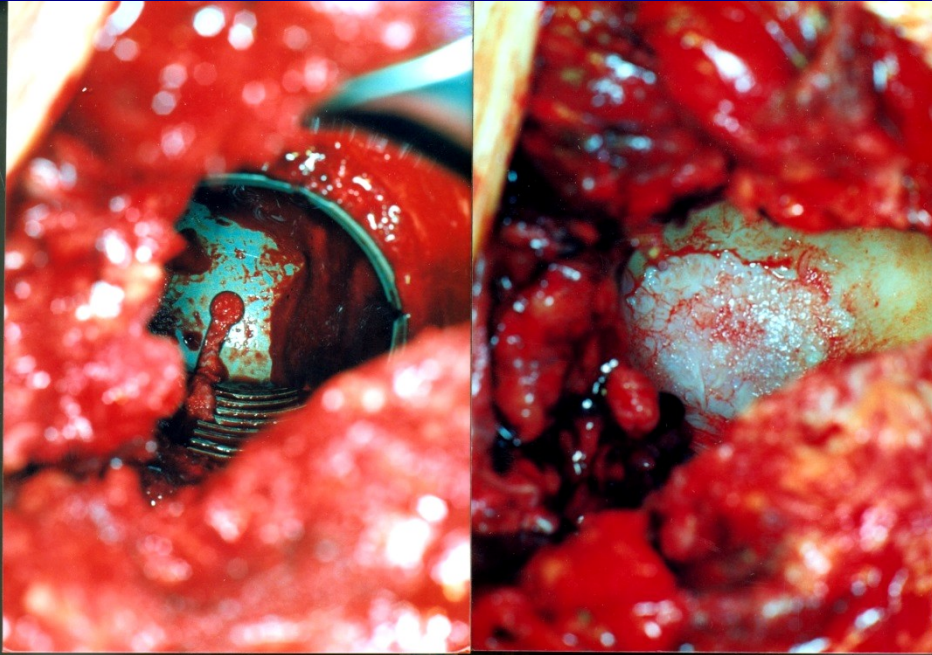
Podporuje růst kosti ze strany kosti
a dále na povrchu implantátu

Chemické vazby mezi kostí a HA

Spojení s kostí na 70 % povrchu



Expanzní jamka- CLS

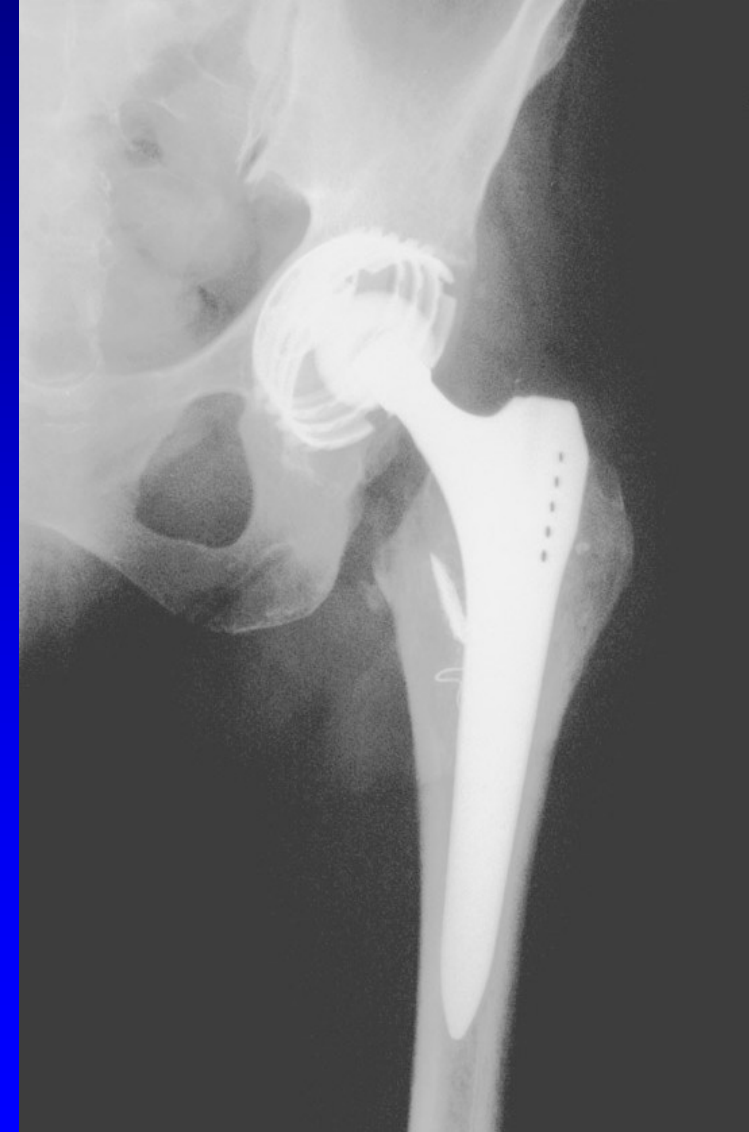
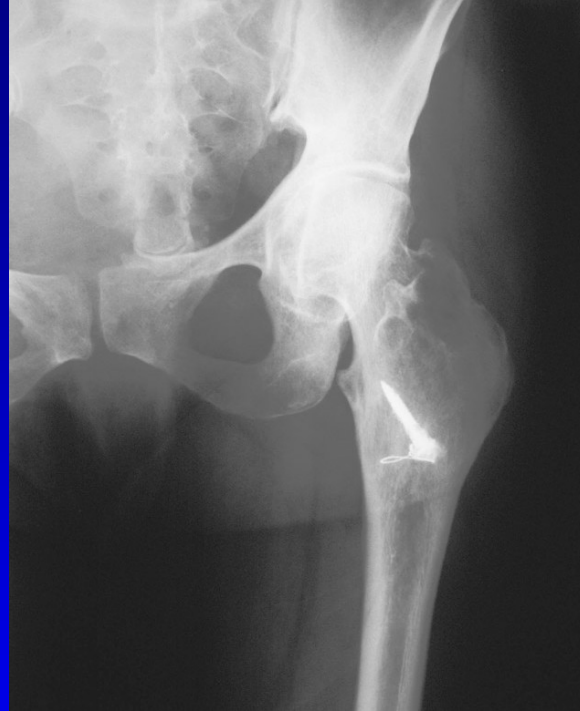

Závitořezná jamka – Bicon (Zweymüller)

Metal backed

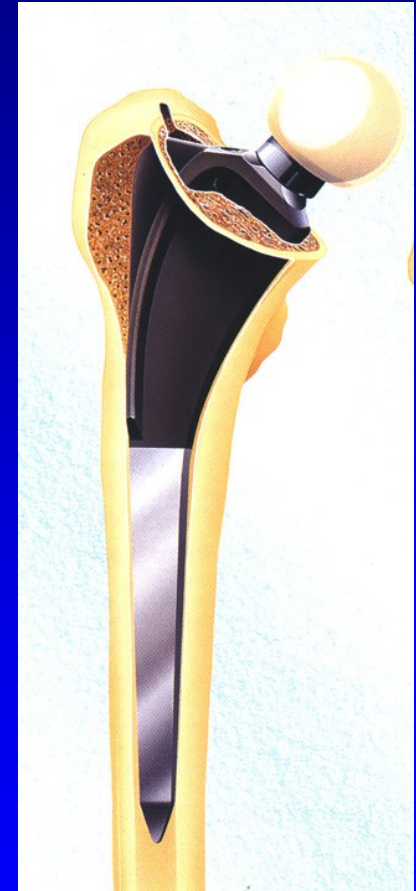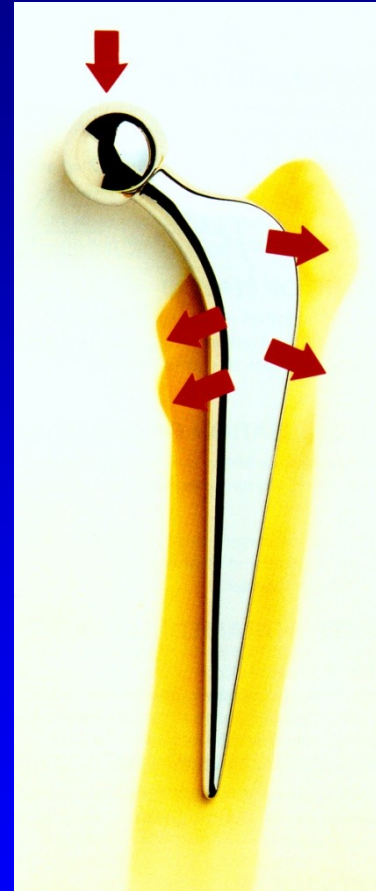
Závitová

Kónický princip



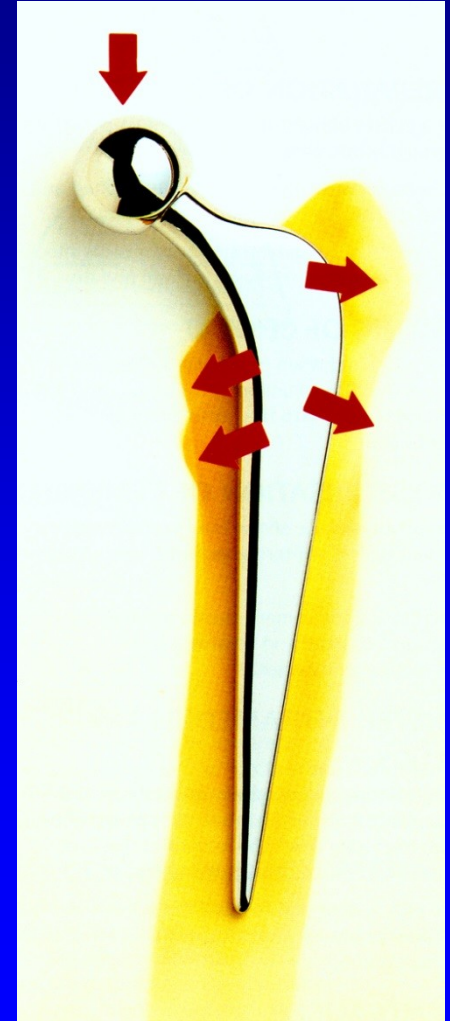
Femorální komponenta

- Povrch hladký nebo matný pro cementovou fixaci
- Povrch porózní pro fixaci bez cementu
- Tvar přímý, obloukový
- Límeč + -



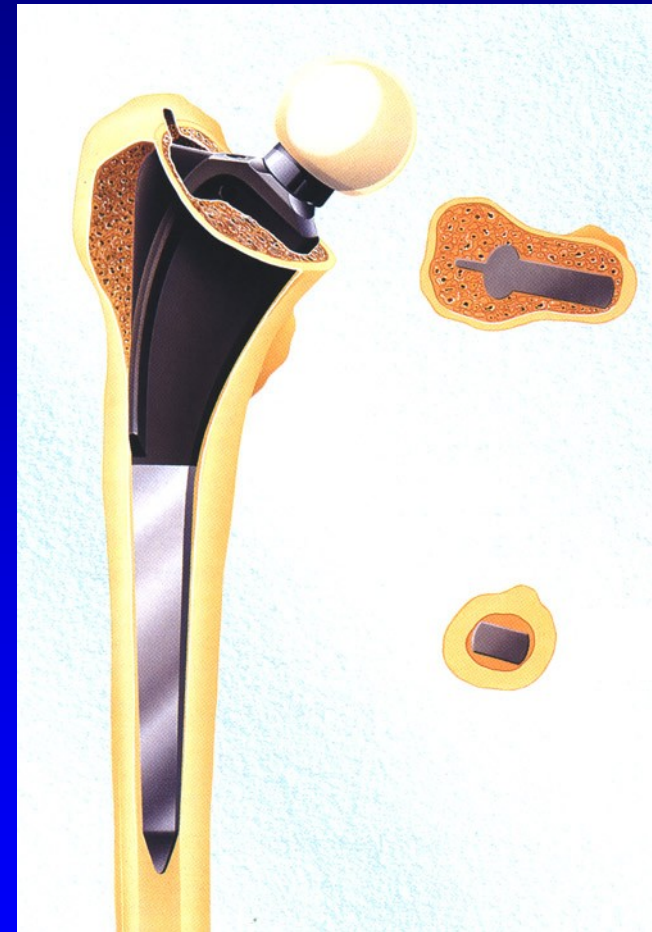Femorální komponenta

- Krček - úhel CCD 115- 144°
- Průměr krčku 12 / 14 mm
tzv. eurokonus
- Dřík s kuželem krčku
/ hlavička zvlášť /
- Hlavička je s průměrem
22, 28, 32, 36, 40 mm



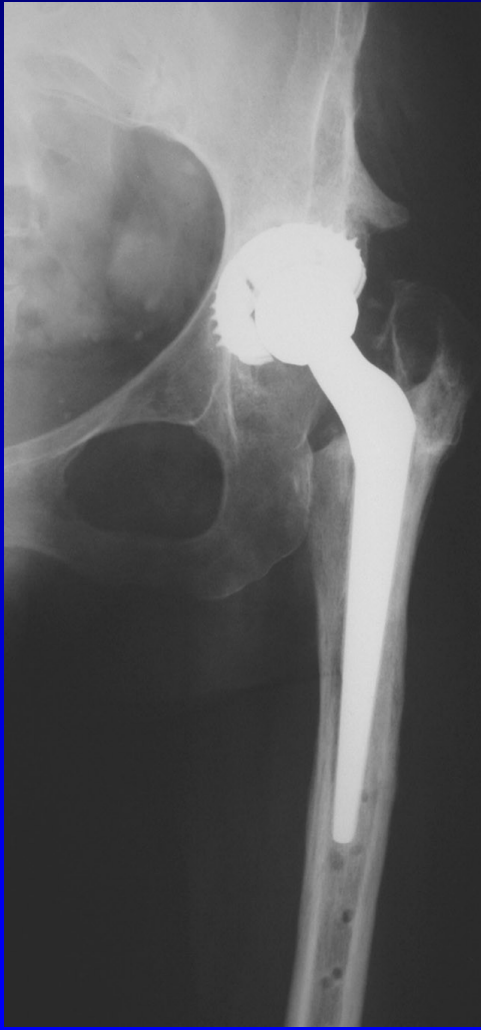
Necementovaný dřík

- Porozita 100- 300 mikrometrů, 20- 80 % povrchu
- Titan, hydroxyapatit, porometal, keramika
- Proximálně fixované dříky - maximum opory v prox. části femuru
- Distálně fixované dříky -pevné držení v kortikalis diafýzy

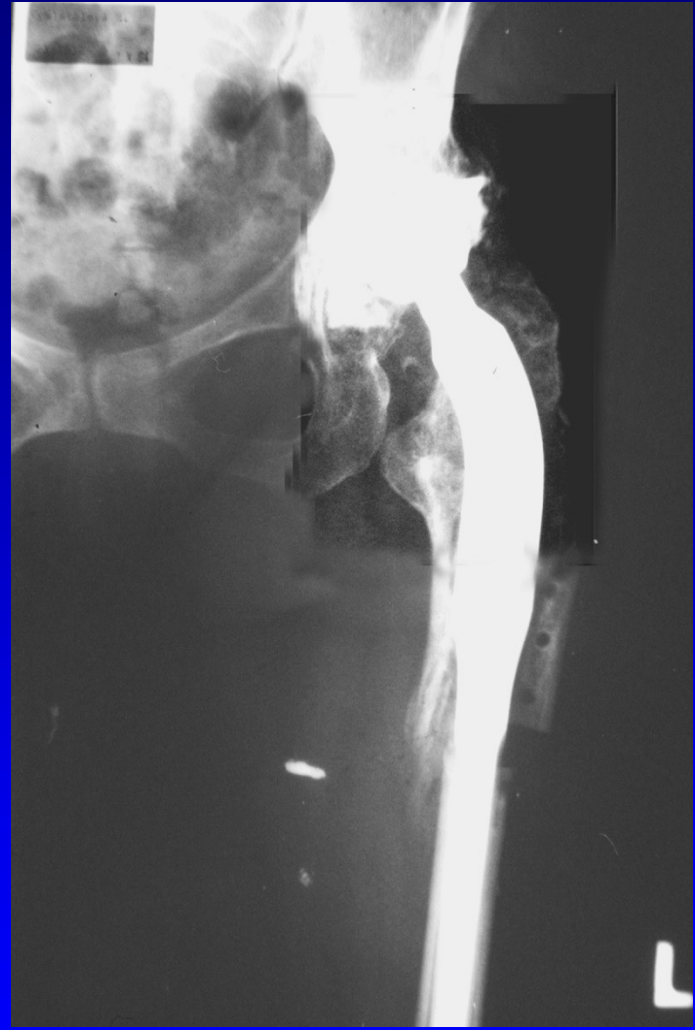

Bicontact dřík

Necementované dříky



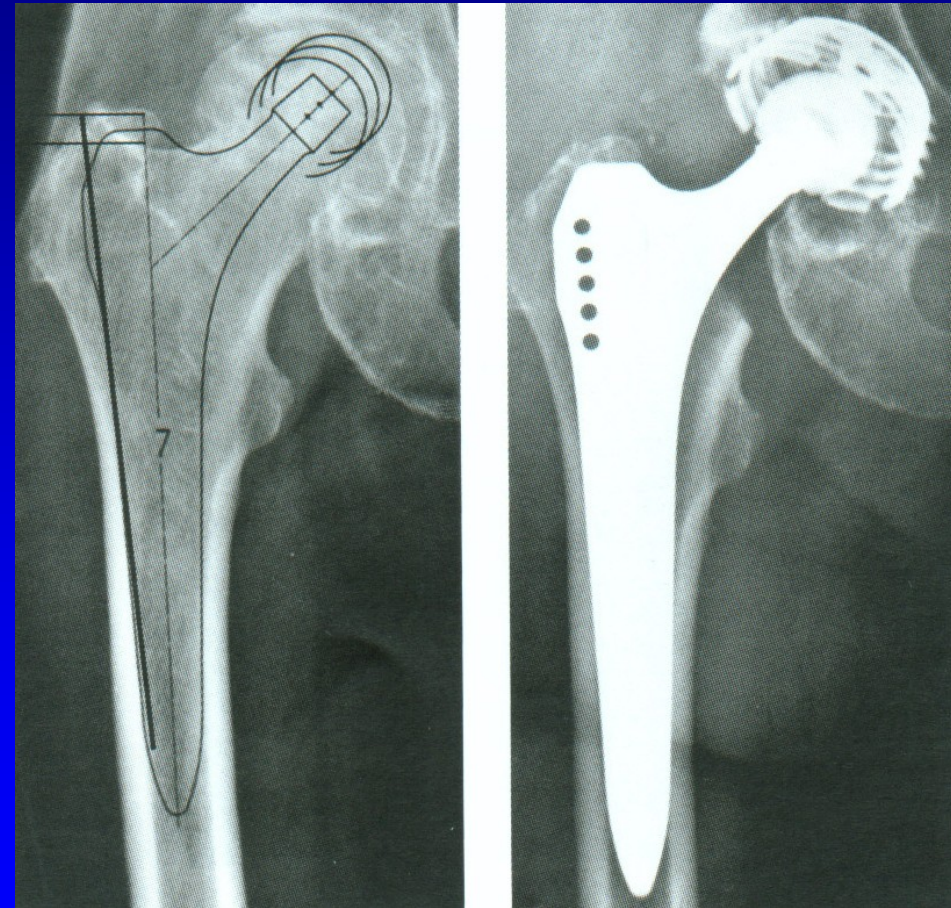
Proximálně fixovaný dřík



Distálně fixovaný dřík

Necementovaná TP

- Primární fixace je dána mechanickým ukotvením v kosti.
Po 3 měsících klesá
- Sekundární fixace je dána osteointegrací kosti na povrch implantátu

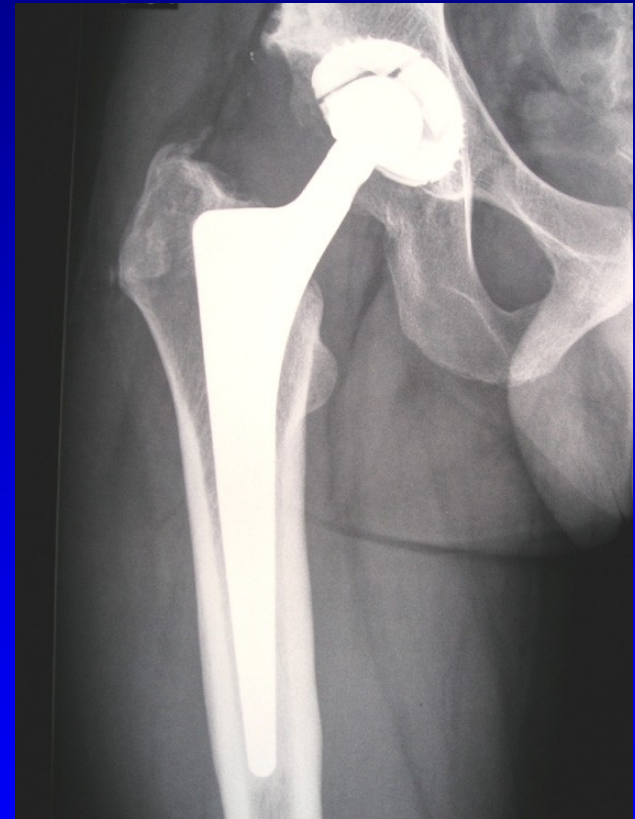


Indikační schéma

- Necementované TP do 60 roků
- Hybridní TP 61 - 70 roků
- Cementované TP nad 70 roků

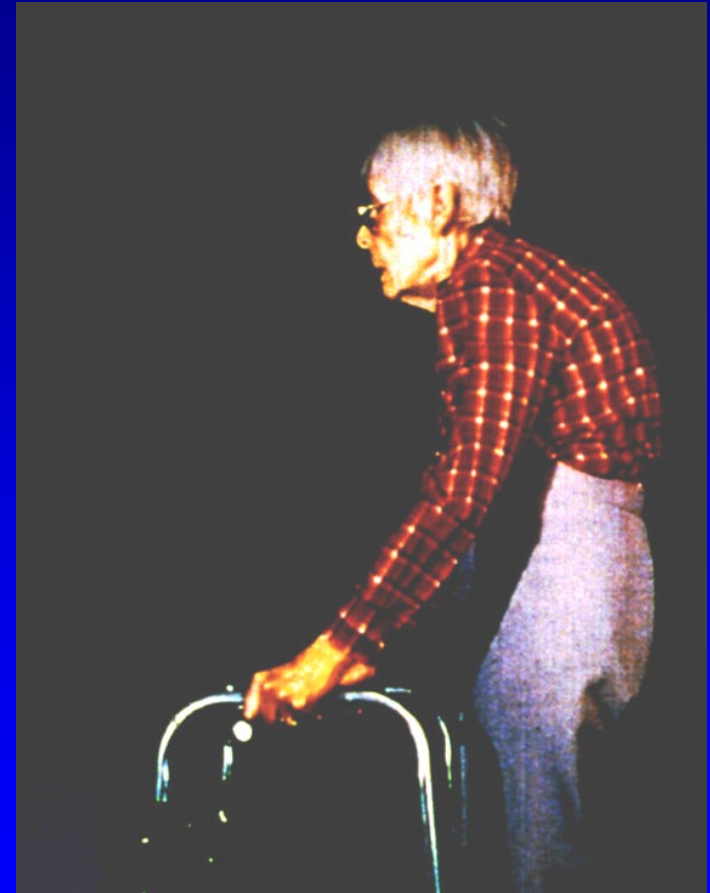
Předpoklady úspěchu TP kyčle

- Výběr pacienta
- Předoperační vyšetření
- Prevence infekce
- Výběr implantátu
- Operační technika
- Pooperační léčba
- Aktivita s totální náhradou
- Pravidelné sledování
- Prevence infektu
- Prevence aseptického uvolnění



Kontraindikace

- Aktivní infekce v kyčli
- Zánětlivé ložisko v jiné lokalizaci
- Nepříznivý zdravotní stav
 - KP kompenzace, uroinfekt
- Neurogení artropatie
- Špatná kvalita kostní tkáně
- Nespolupráce nemocného
- Relativní K-I : věk nad 80 let, zvýšená FW.



Operační přístupy

Dokonalý přehled

Šetří měkké tkáně

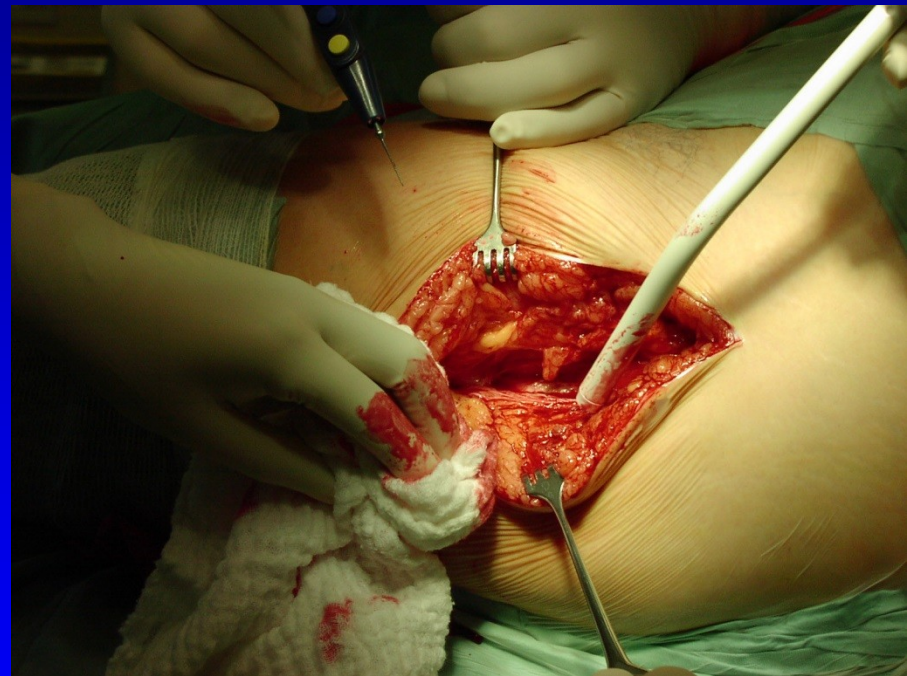
Bez zhmoždění - prevence

paraartikulárních osifikací

Minimální riziko poškození

cév a nervů

Spolehlivá sutura



Výhody MIS- mini invasive surgery

Krátká kožní jizva

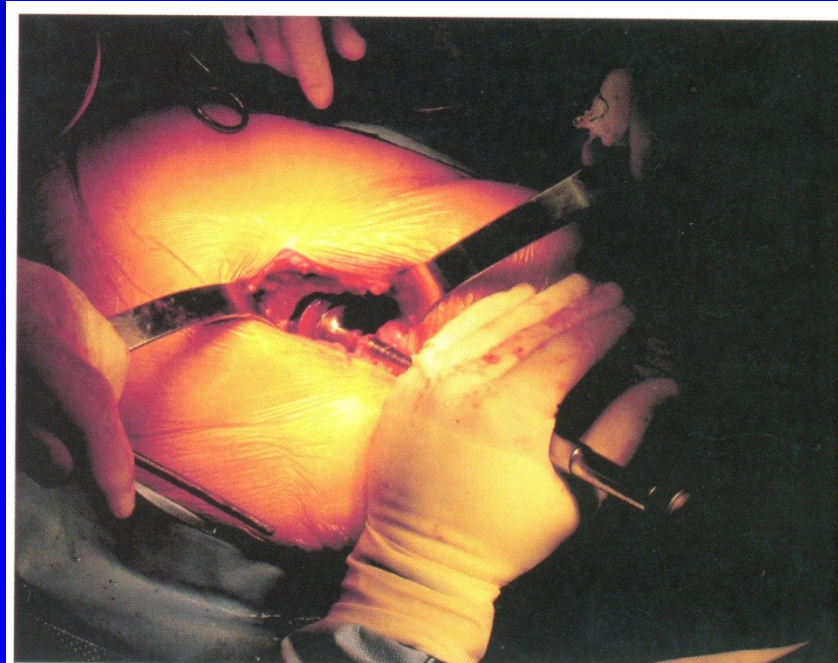
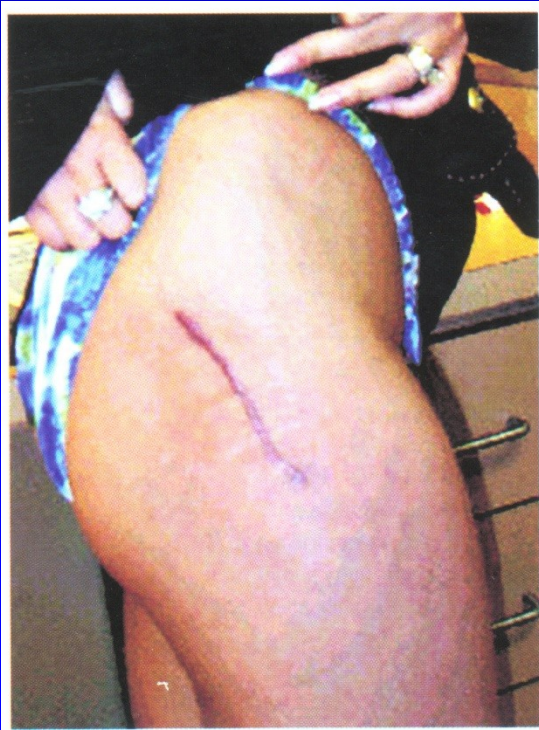Malá separace svalů, menší uvolnění fascie

Sutura kloubního pouzdra

Menší bolesti, menší riziko luxace

Lépe cvičí, zachování propriocepce

Velmi dobrý rozsah pohybu



Nevýhody MIS

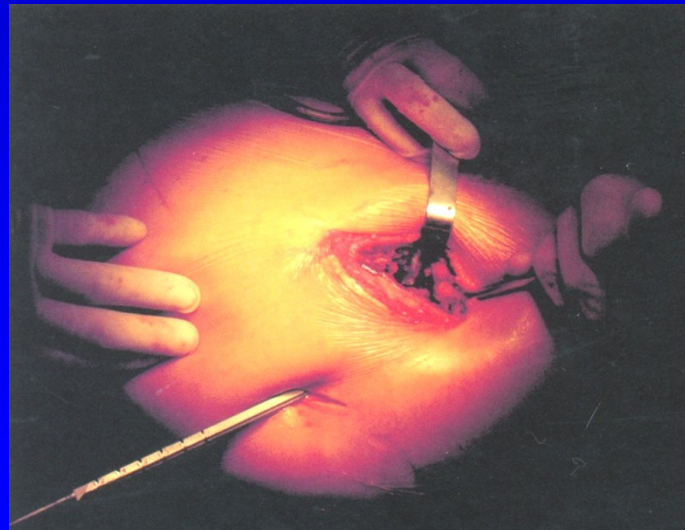
Nelze dělat u obézních

Nelze dělat u nemocných s velkou svalovou hmotou

Horší přehled během operace

Speciální retraktory a frézy

Použití necementovaných implantátů- vyšší náklady



Rehabilitace po TEP kyčle na I. ortop. klinice

1. Den cvičení na lůžku
 2. Den cvičení na lůžku, drény ex, sed, vertikalizace
 3. Den cvičení, chůze o berlích (koupelna, WC)
 4. Den samostatná chůze
 5. Den samostatná chůze
 6. Den chůze po schodech, dimise
- 10-14 dnů na lůžkovém rehabilitačním oddělení (stehy ex 12.-14. den)
Ambulantní kontrola 6 týdnů po výkonu
Lázeňská rehabilitace do 3 měsíců od výkonu

Plná zátěž na operovanou DK: po cementované TEP za měsíc i dříve
po necementované TEP za 12 týdnů

Jiné postupy: fast track physiotherapy, dimise 3-4. den, home care

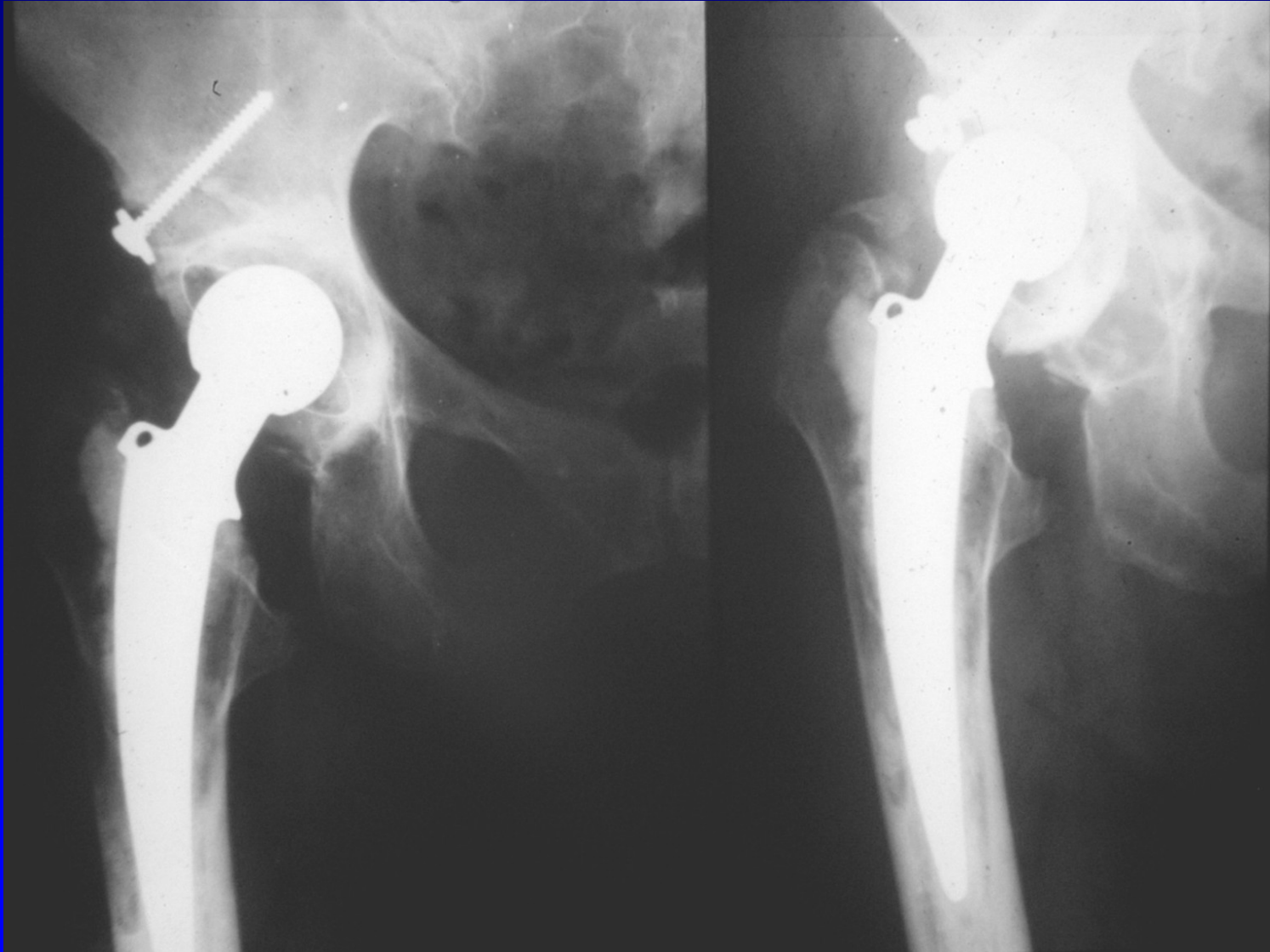
Komplikace - místní

- Peroperační : poranění nervů, cév, svalů, krvácení, zlomenina
- Časné pooperační : hematom, dehiscence rány
časná infekce, luxace
- Pozdní: osteolýza, aseptické uvolnění
instabilita- luxace
periprotetická zlomenina
periprotetická infekce

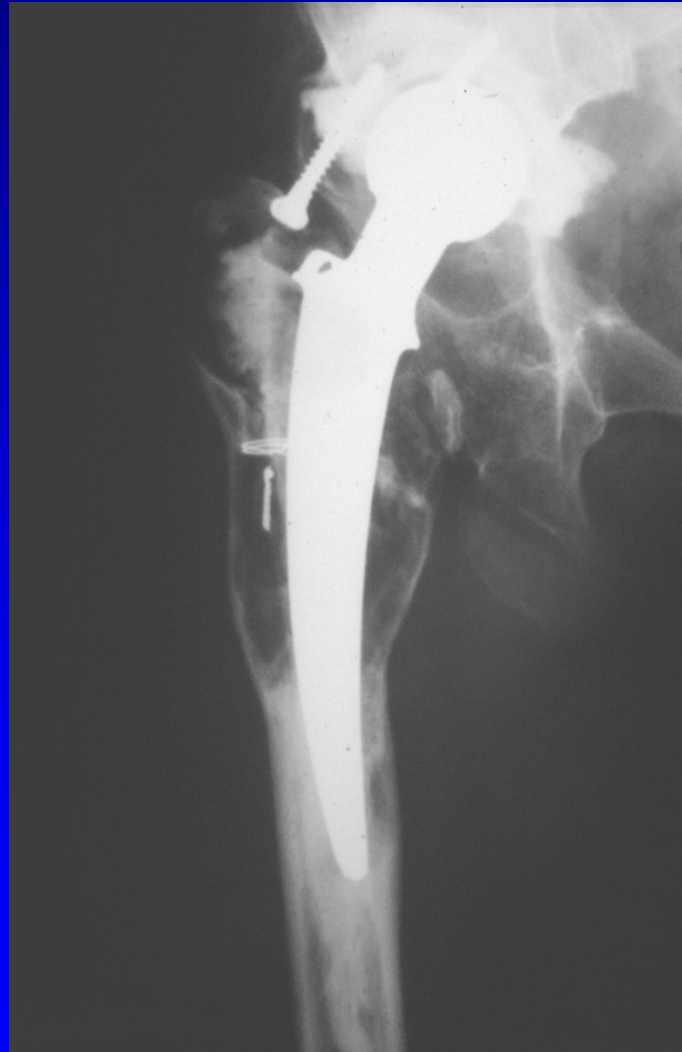Komplikace - celkové

- Flebotrombóza a plicní embolizace
- Poruchy oběhu (šok, hypertenzní krize)
- Poruchy srdce (dekompenzace CHCHS)
- Poruchy urologické (retence, uroinfekt)
- Poruchy GIT (subileus, stress ulcer)
- Poruchy CNS (zmatenost, poruchy vědomí)
- Haematologické (poruchy srážlivosti, DIC)

Aseptické uvolnění jamky



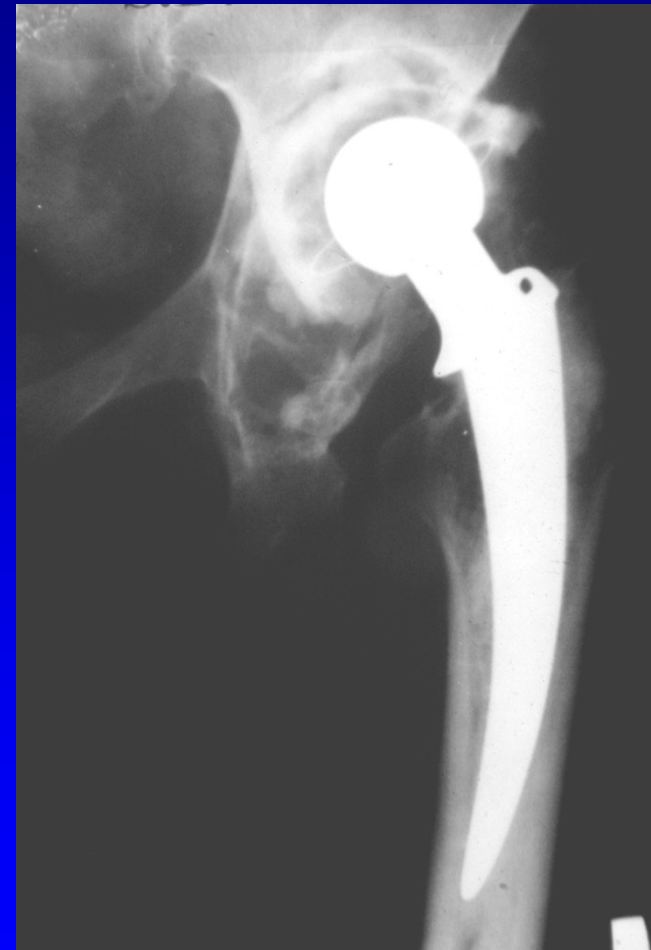Aseptické uvolnění jamky i dříku

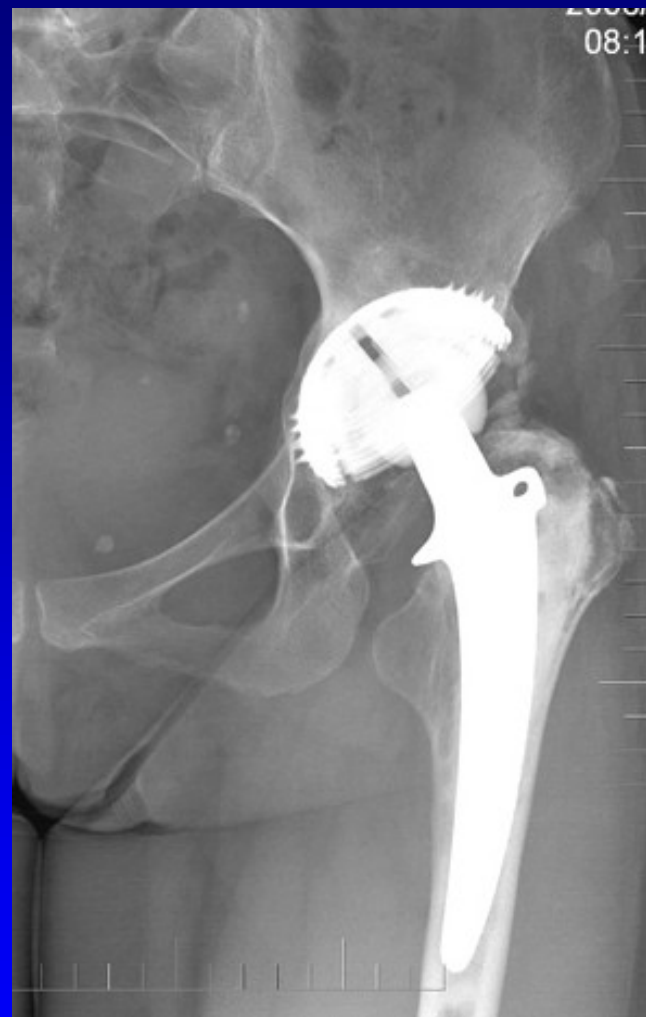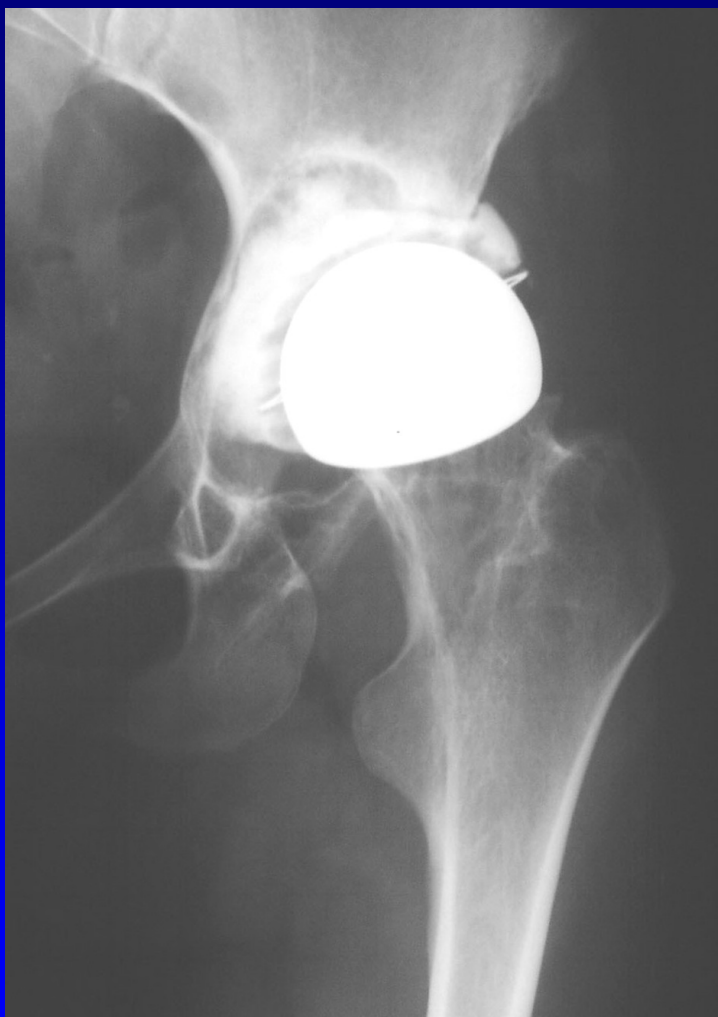


Revizní náhrady kyčle

- Méně spongiózy, více sklerózy kosti
- Snížené možnosti interdigitace cementu
- Osteoporóza
- Větší krevní ztráty
- Větší riziko komplikací
- Plná zátěž po 6 měsících.
- Funkční výsledek je horší než po primoimplantaci

- Standardní implantáty
- Speciální revizní implantáty





Aseptické uvolnění jamky – revizní náhrada

Periprotetická infekce

St. aureus

St. koaguláza negativní

Streptokoky

Enterokoky a jiné

MRSA, MRSE

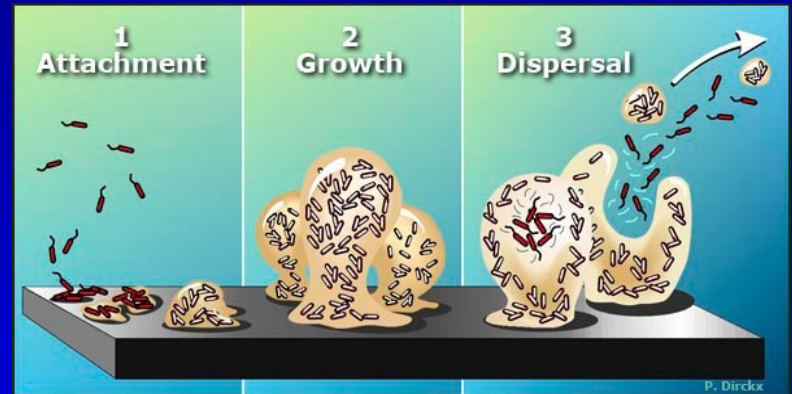Polyrezistentní G- bakterie

Kmeny planktonické a sesilní

Bakterie s tendencí obsazovat povrchy

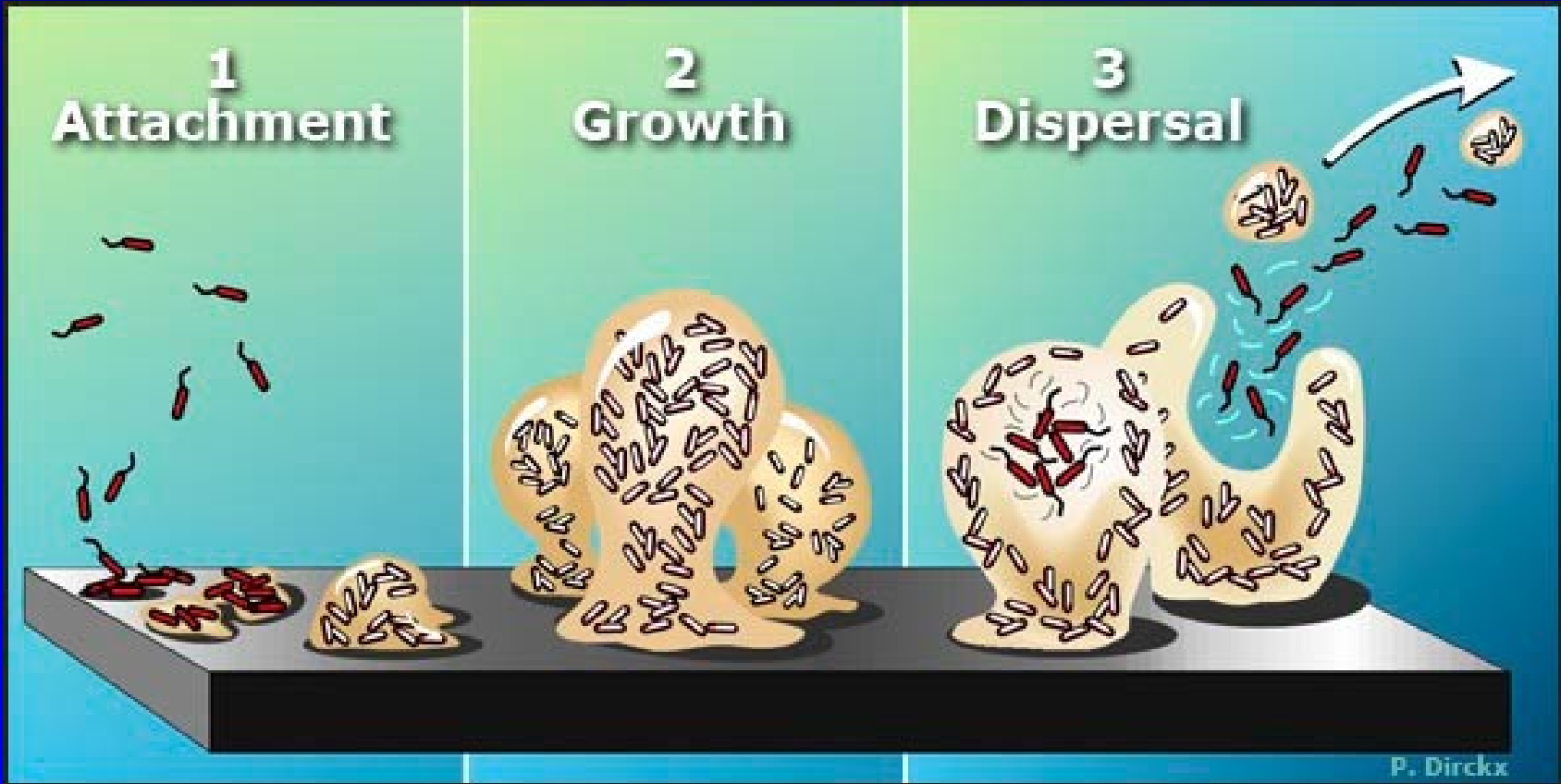
Tvoří glycocalyx- hlenovitá substance
glykoproteinů

Vede k vysoké rezistenci k PL a ATB



Biofilm

Biofilm



Provizorní biofilm
Adheze bakterií
- reverzibilní

Exopolymery
- glycolalyx
- extracelular matrix
irreversibilní

Uvolnění do okolí

Periprotetická infekce - diagnostika

Klinicky

Labor: CRP, leu, FW

Kultivace punktátu kyčle

RTG- osteolýza, usurace

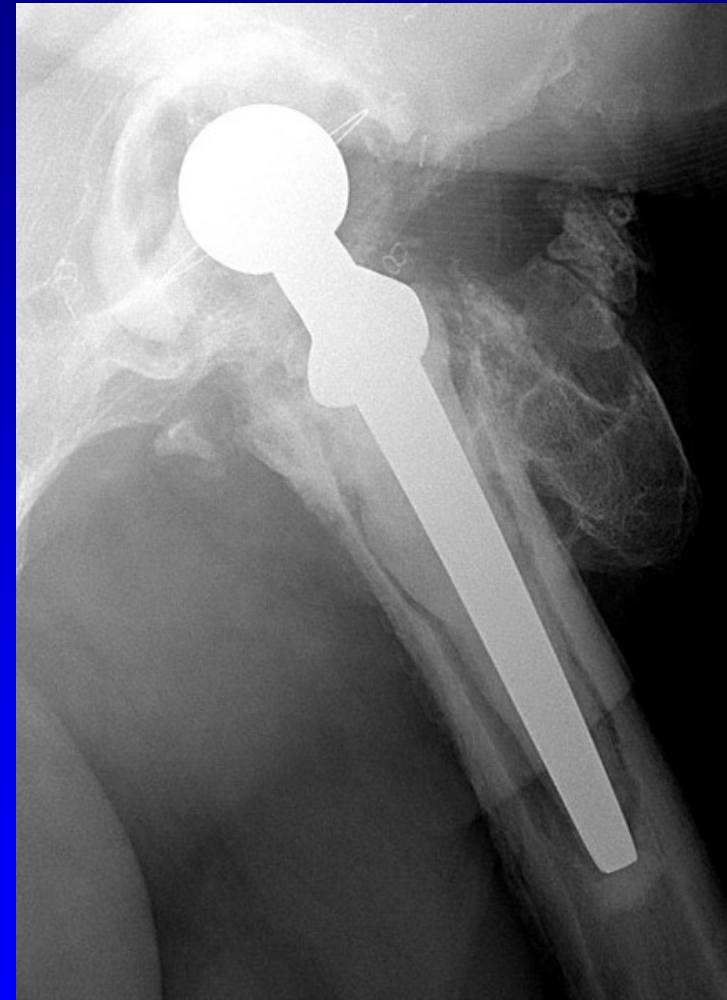SONO (výpotek, absces)

Kostní scan Tc-99

Peroperační průkaz

Sonikace implantátu a následné
bakteriologické vyšetření

Prodloužená kultivace

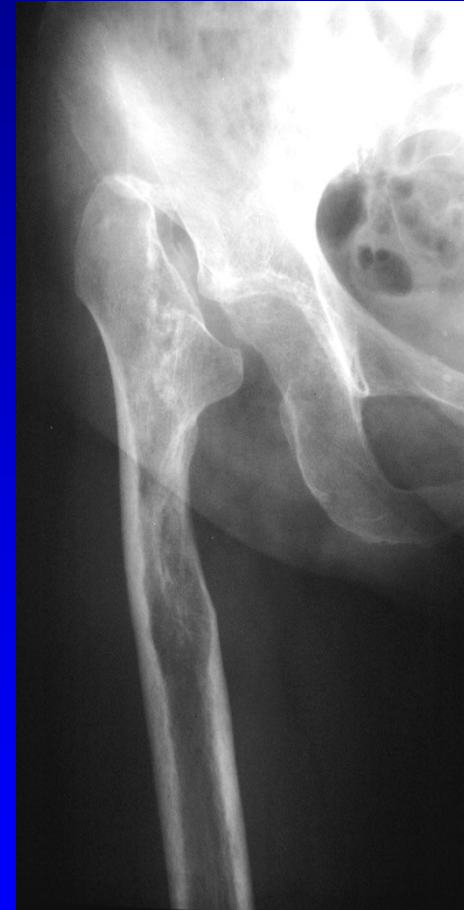

Periprotetická infekce - PPI

Časná PPI

Chronická PPI

Pozdní haematogenní PPI



Léčba

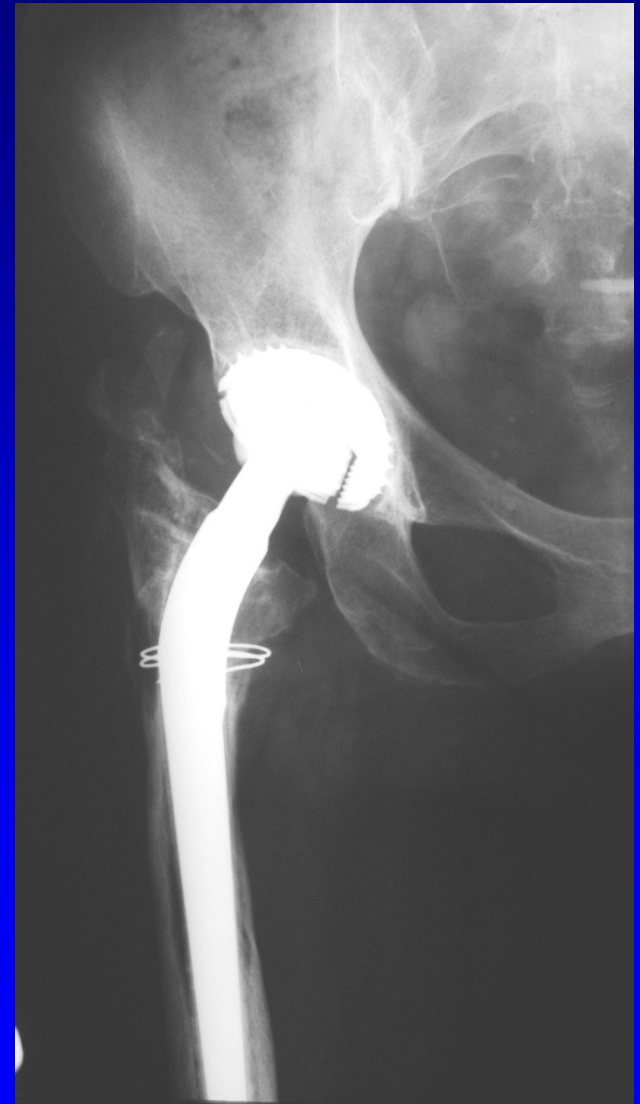
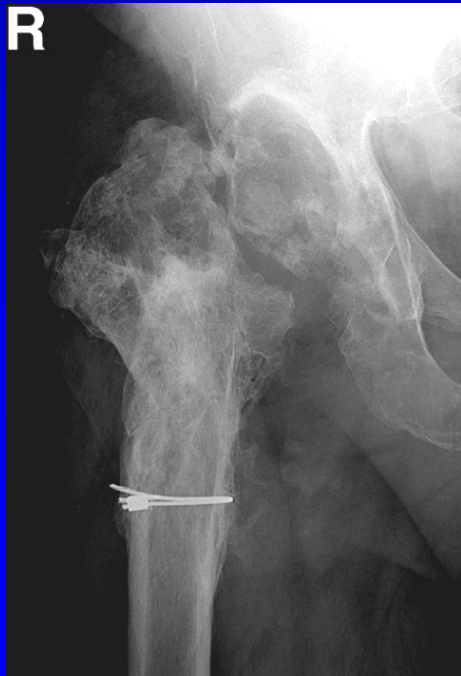
Zahájení léčby co nejdříve : do 10-14 dnů od začátku symptomů

Předpoklad: informovaný pacient

lékař, který na možnost infektu myslí

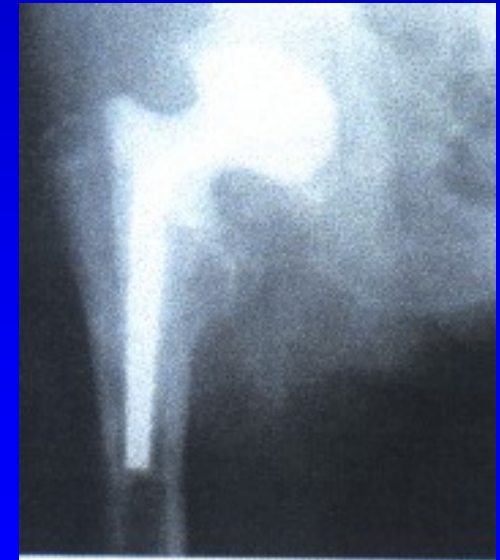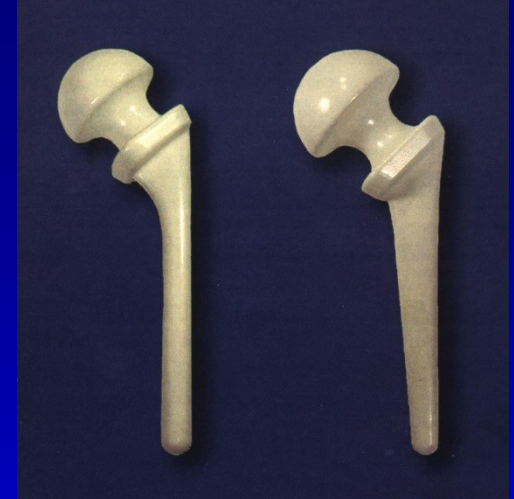Periprotetická infekce

Dlouhodobá antibiotická suprese
Debridement se zachováním TEP
Jednodobá reimplantace
Dvoudobá reimplantace
Definitivní resekční artroplastika



Kyčelní spacery

Zajišťují pohyb a distanci femuru
proti acetabula
Lepší pohyb a chůze
Jednodušší reimplantace
Prolongované a konstantní uvolňování
Gentamycinu a Vancomycinu
ve srovnání s míchanými cementy
Lokální hladiny jsou vysoko nad MIC
Kryjí 90 % všech patogenů
Včetně MRSA a MRSA, Enterokoky
Zabraňují kolonizaci povrchu



Zásady

Zkušenosti pracoviště

Dlouhodobé výsledky kvalitních studií

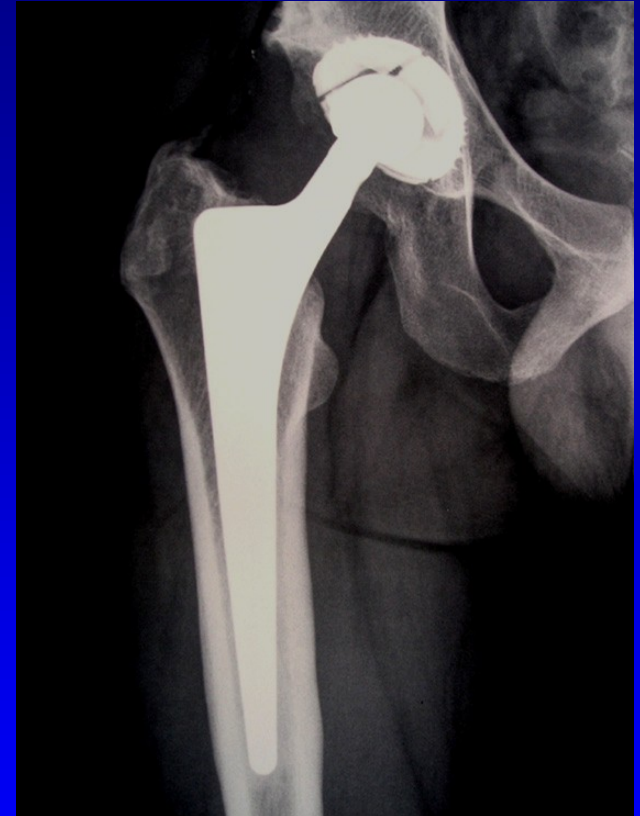
Registry kloubních náhrad

Operační technika

Vhodný implantát

Aktivita nemocného

Pravidelné kontroly



Omezení dané totální náhradou kyčle

Střídmá denní aktivita

Bez nošení těžkých břemen

Bez těžké fyzicky namáhavé práce

Ne- běhy, doskoky, kontaktní sporty

Sport- plavání, bicykl, tenis,
turistika, lyžování

