

# **Onemocnění srdce I**

**Anatomie a fyziologie srdce**

**Vyšetřovací metody v  
kardiologii**

**Srdeční selhání**

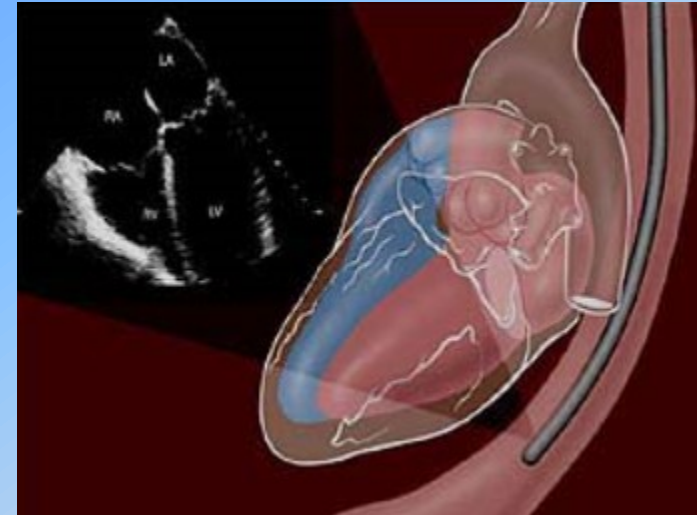
**Arytmie**

# Anatomie a fyziologie srdce

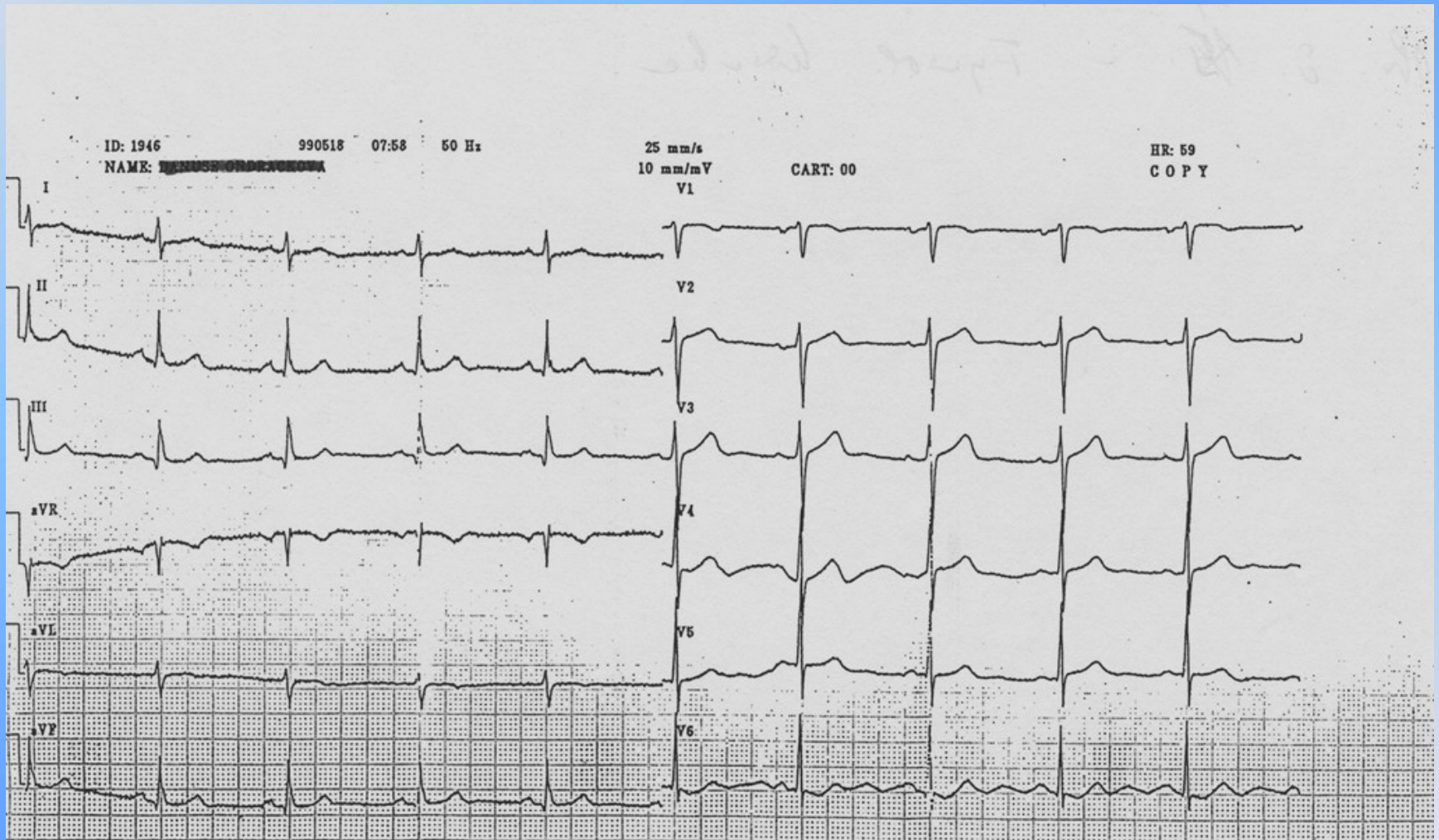
- **anatomie** – předsíně, komory, chlopně, velké srdeční cévy, perikard, epikard, endokard, převodní systém srdeční, věnčité tepny
- **fyziologie srdeční činnosti** – srdce jako pumpa, faktory ovlivňující sílu srdečního stahu (kontrakce, preload, afterload, synergie stahu)

# Vyšetřovací metody v kardiologii I

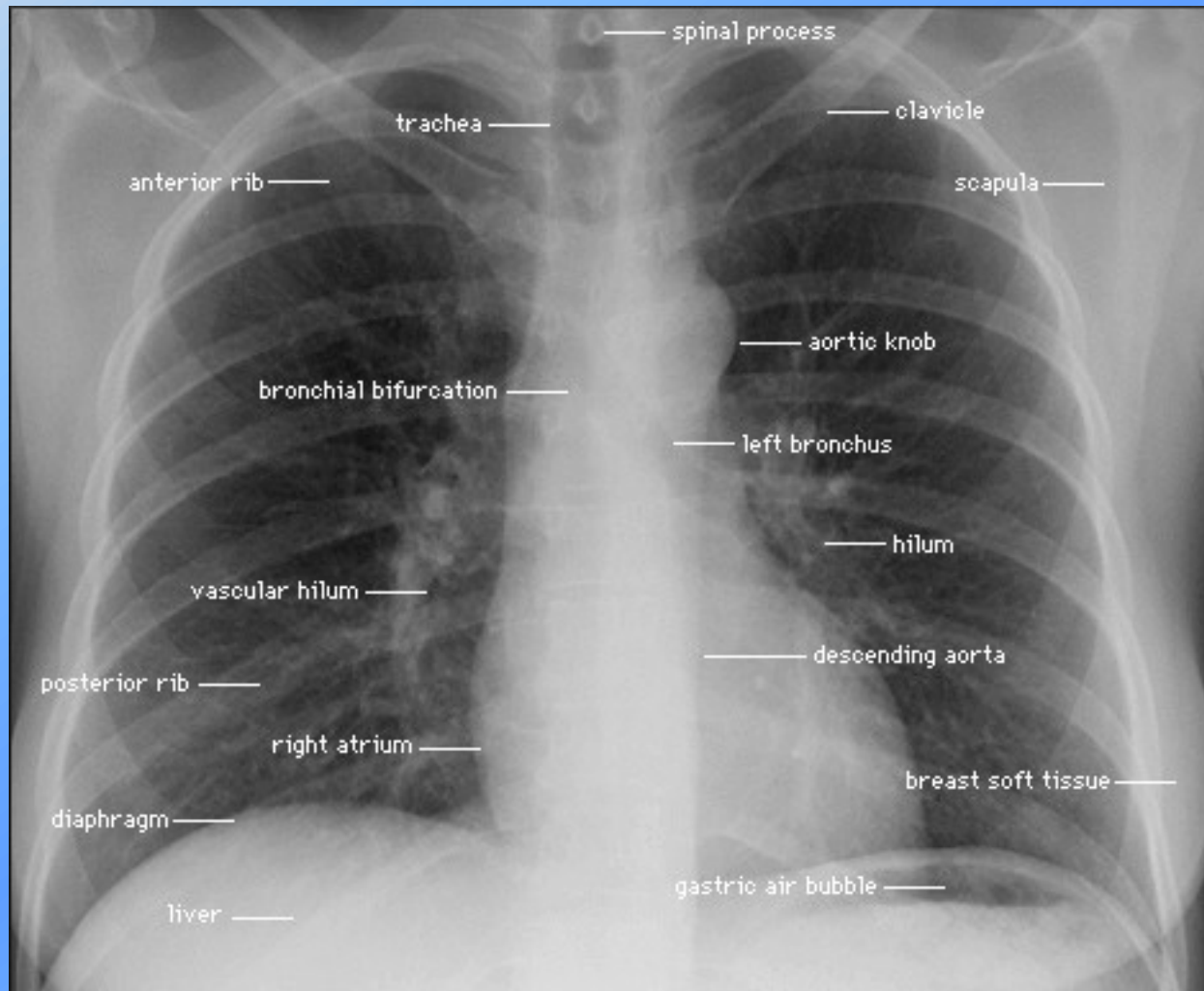
- ❑ anamnéza, fyzikální vyšetření – poslech srdeční ozev, plic, TK, TF, hepar, hepatojugulární reflux, DKK
- ❑ laboratorní vyšetření – KO, iontogram, kardioenzymy, funkce ledvin, štítnice, uminologie, mikrobiologie
- ❑ EKG, zátěžové testy, Holterovo monitorování
- ❑ echokardiografie (jícnová, zátěžová, kontrastní, Doppler), indikace – vady, karditidy, ICHS, srdeční tumory, aneurysmata, embolizace



# Normální EKG



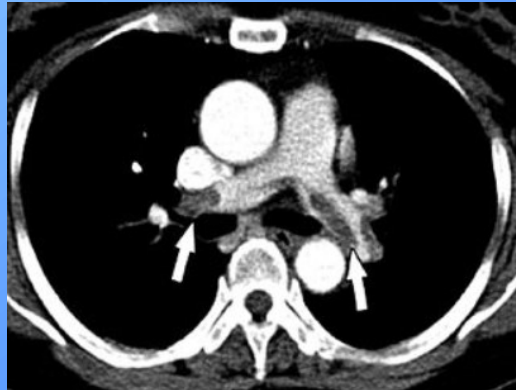
# Normální RTG hrudníku



# Vyšetřovací metody v kardiologii I

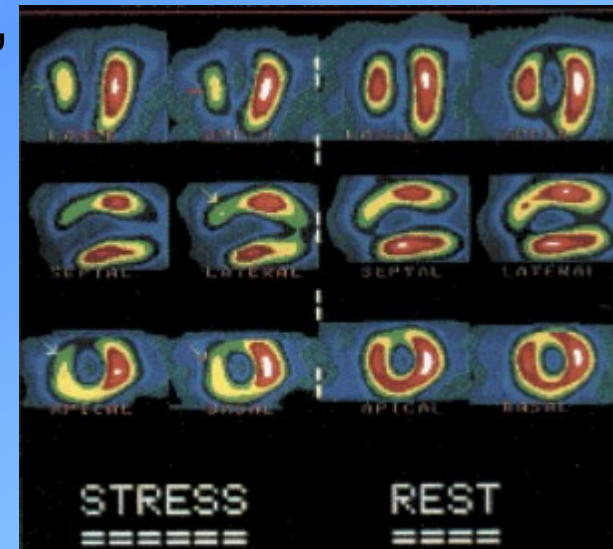❑ katetrizace – intrakardiální tlaky, měření výdeje, náplň dutin a cév – ventrikulografie, koronarografie

❑ plicní angiografie, scintigrafie

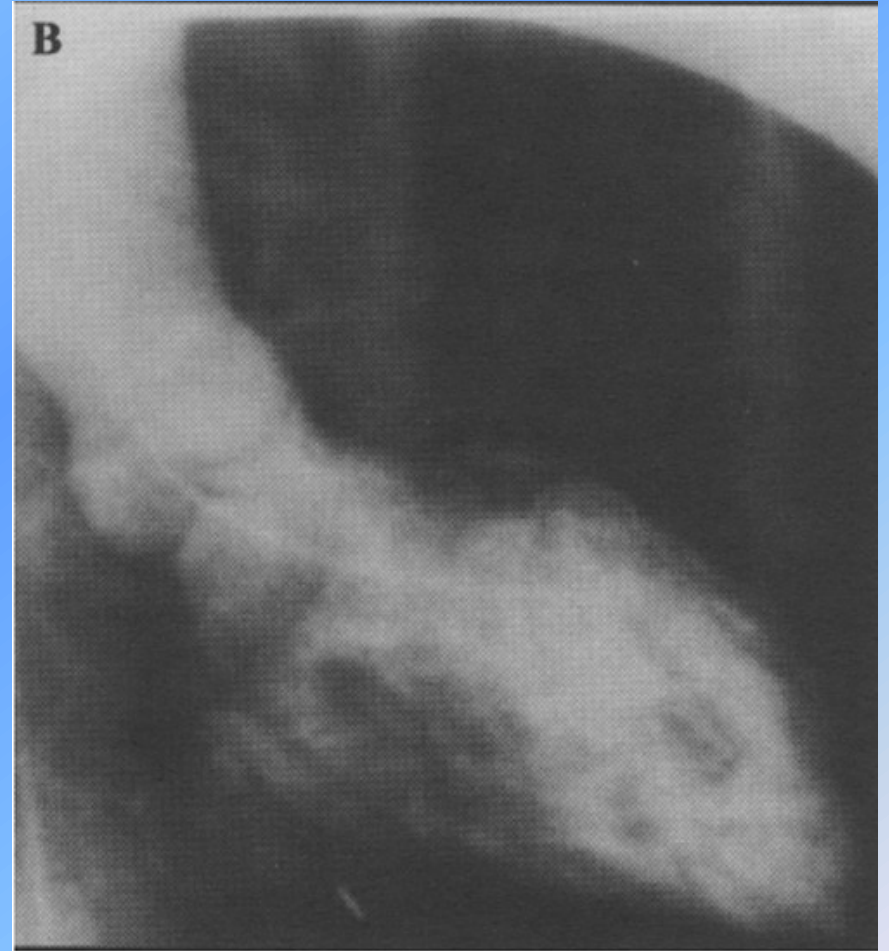
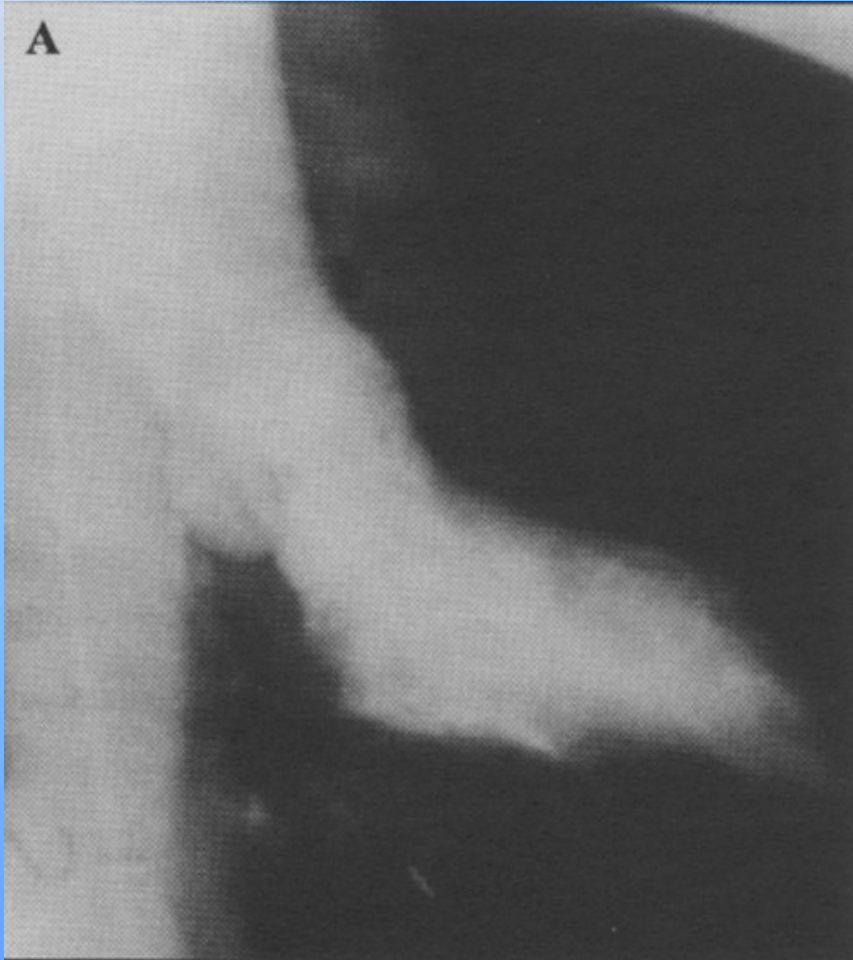

❑ radionuklidová vyšetření – perfúzní scintigrafie myokardu, SPECT – jednofotonové emisní CT, radionuklidová ventrikulografie

❑ PET – pozitronová emisní tomografie, MR – ke spolehlivému odlišení nekrózy, jizvy, trombu



# Vetrikulografie



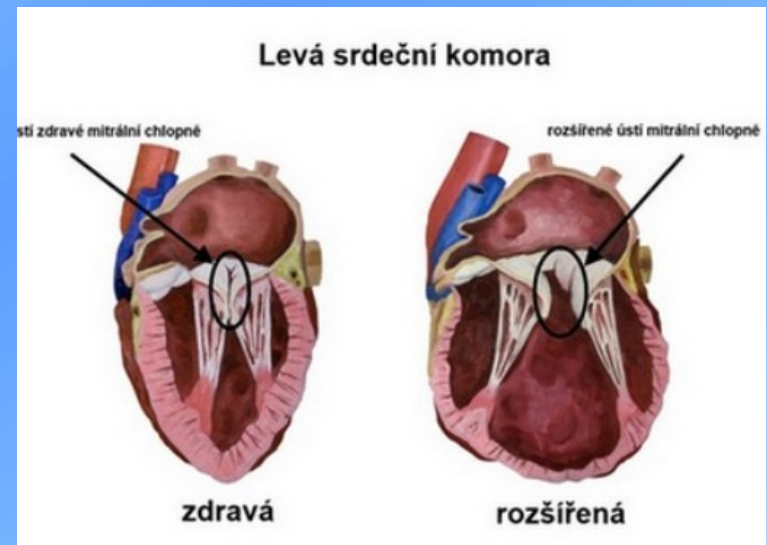
# Srdeční selhání I

- **definice** - srdce není schopno dodat periferním tkáním dostatečné množství krve za předpokladu dostatečného žilního návratu a s následnou neurohumorální aktivací
- **etiologie**
  - ❑ poškození myokardu (70% selhání je způsobeno ICHS)
  - ❑ tlakové přetížení - hypertenze
  - ❑ objemové přetížení – vady, anemie, hypertyreóza
  - ❑ poruchy plnění (tamponáda, poruchy rytmu, poruchy koordinace srdečního stahu)



# Srdeční selhání II

- kompenzační mechanismy
  - srdeční hypertrofie
  - srdeční dilatace
  - snížení žilní roztažnosti
  - snížení srdečního výdeje
  - zvýšení aktivity sympatiku
  - zvýšená aktivita renin – angiotenzin – aldosteronového systému
  - centralizace oběhu

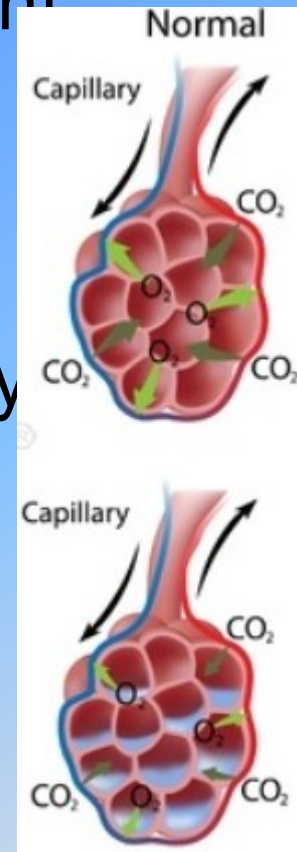


# Srdeční selhání III

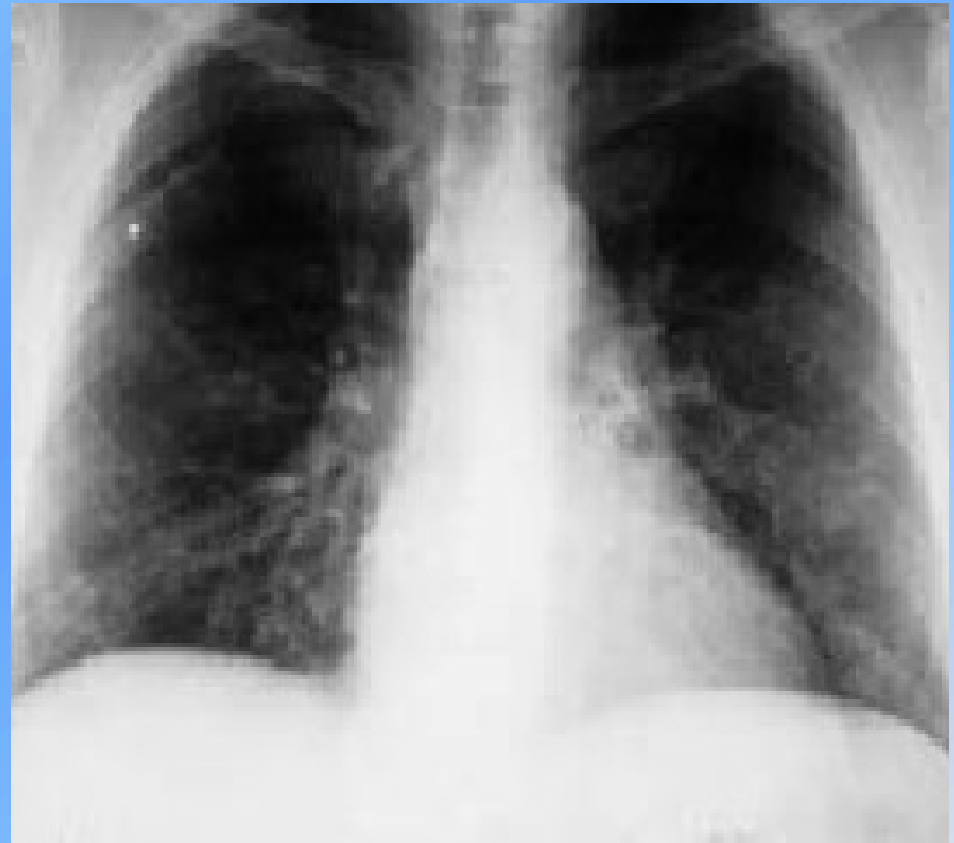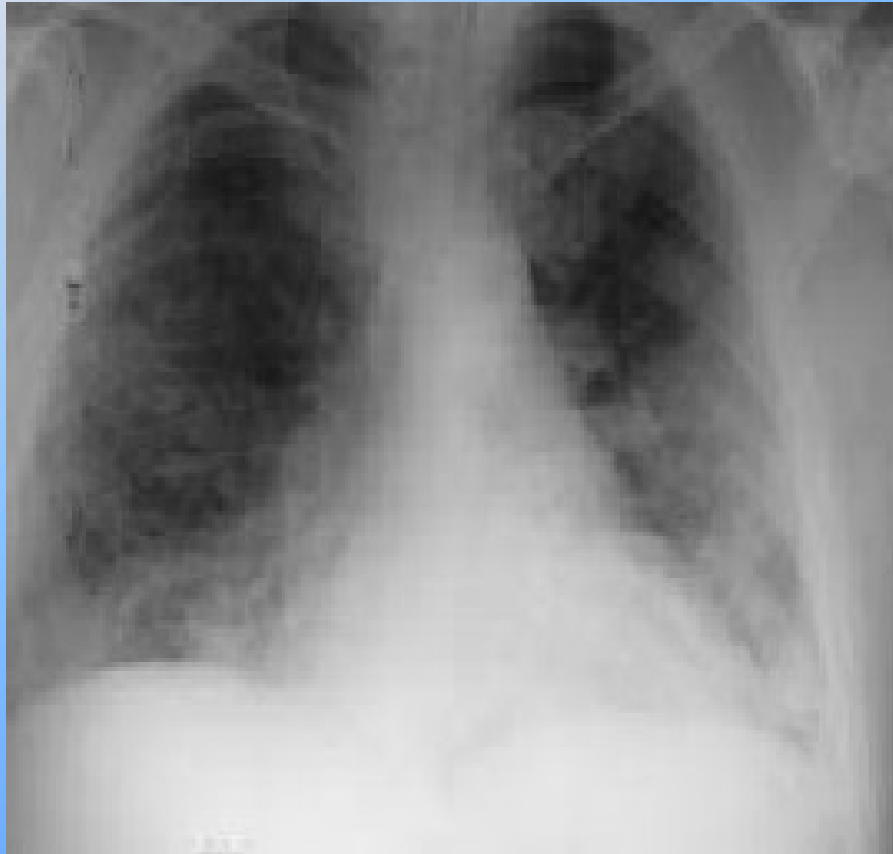- druhy selhání
  - podle selhávající komory – pravostranné  
levostranné
  - podle rychlosti průběhu – akutní, chronické
  - podle typu vyvolávající dysfunkce – systolické,  
diastolické
- funkční závažnost selhání
- NYHA I – bez omezení činnosti
- NYHA II – běžné činnosti vyvolávají dušnost
- NYHA III – nevelká námaha vyvolává dušnost
- NYHA IV – klidová dušnost

# Akutní levostranné selhání I

- **definice** – náhlá ztráta schopnosti levé srdeční komory přečerpat krev přitékající z plicního řečiště
- **etiologie** – akutní zhoršení chronického selhání, AIM, ICHS, hypertenze, myokarditidy, kardiomyopatie, ruptura papilárního svalu a jiná poškození chlopní, hyperkinetická cirkulace, arytmie
- **vyvolávající momenty** – fyzická námaha, zvýšení přívodu tekutin a solí, horečka, vynechání léků



# Plicní edém před a po terapii



# Akutní levostranné selhání II

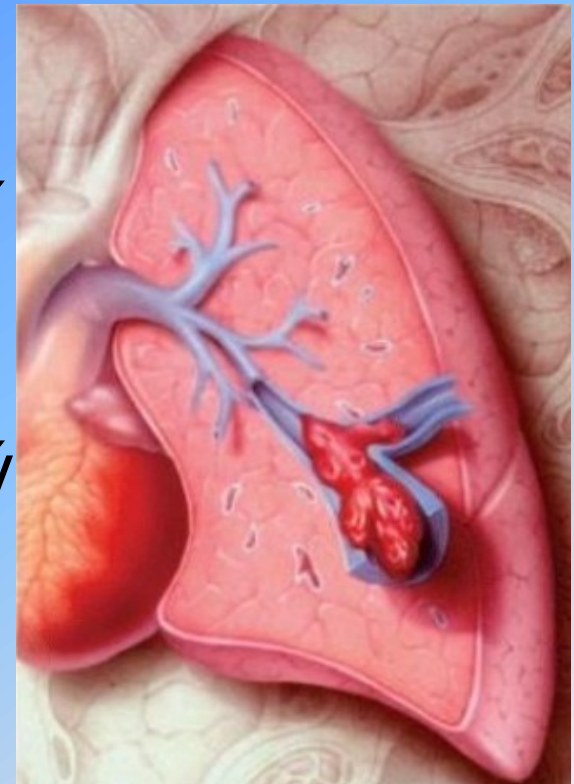
- **příznaky** – náhlá výrazná dušnost, ortopnoe, tachypnoe, pocení, cyanóza, distanční vlhké fenomény, narůžovělé zpěněné sputum, a anamnéze údaj o nočních dušnostech, námahové dušnosti
- **diagnostika** – poslechově vlhké vedlejší fenomény, zpočátku bazálně, později výše, astma cardiale, RTG – hyperémie plicního oběhu, obraz plicního edému, zvětšení srdečního stínu, EKG – hypertrofie a přetížení LK, známky staršího nebo akutního IM, ECHO – dilatace LK, snížení EF, chlopenní vady, poruchy kinetiky

# Akutní levostranné selhání III

- **komplikace** – arytmie, kardiogenní šok, žilní trombózy
- **léčba** – poloha vsedě, O<sub>2</sub>, nitráty – inhalační, i.v., beta mimetika, morphin, diuretika, nekrvavá venepunkce, při neúspěchu řízená ventilace, PEEP
- léčba základní choroby – snížení TK, léčba IM, arytmií, udržování optimálního TK, CVT

# Akutní pravostranné selhání I

- **definice** – náhlá ztráta schopnosti pravé komory přečerpat krev přitékající z velkého oběhu
- **etiologie** – při náhle vzniklé překážce v plicním oběhu - při PE, pneumonii, PNO, infarktu PK
- **příznaky** – náhlá dušnost, tachykardie, pocení, bolest na hrudi, úzkost, tachypnoe, přeplnění hrdelnic, kašel, hemoptýza, akutní bolestivost pod pravým žeberním
- při rozsáhlých embolizacích šokový stav nebo náhlá smrt, při sukcesivních záchvaty krátkodobé dušnosti, synkopa



# Akutní pravostranné selhání II

- **diagnostika** – přeplnění hrdelnic, cyanóza, bolestivost jater, EKG – pravostranné přetížení, RTG – od negativního po klínovité zastření při PE, stop na cévě, ECHO – dilatace pravostranných oddílů, plicní hypertenze, scintigrafie, angiografie, Doppler žil, značený fibrin
- **komplikace** – šokový stav, plicní absces, pleurální reakce – fibrinový nálet, později výpotek, arytmie
- **diff. dg.** – plicní edém, astmatický záchvat, psychogenní dušnost, IM, pleuritida, disekce



# Akutní pravostranné selhání III

- **léčba** – kyslík, poloha v polosedu, sedace, podle příčiny event, antikoagulace, trombolýza, centrální přístup, bronchodilatancia, diuretika
- při embolizaci pokus o rozrušení embolu – pravostranná srdeční katetrizace, embolektomie – výjimečně, při zástavě oběhu – resuscitace s masáží hrudníku – možné rozmělnění embolu
- při pneumoniích ATB, sekretolytika
- při PNO drenáž
- **preventivní opatření** – antikoagulační léčba dlouhodobě, výkony na DDŽ

# Chronické levostranné selhání I

- **definice** – postupná ztráta schopnosti levé srdeční komory přečerpávat krev přitékající z malého oběhu
- **etiologie** - v 70% případů CHCHS, st.p. IM s poruchami kinetiky, hypertenze, chlopenní vady, kardiomyopatie
- **příznaky** – snížená výkonnost, únavnost, námahová dušnost postupně přicházející v klidovou, postupně neschopnost ležet na rovné podložce, zvyšování počtu polštářů, u starších zhoršení mentálních funkcí, bolesti hlavy, spavost, inverze spánku

# Chronické levostranné selhání II

- **diagnostika** – fyzikálně – zvedavý úder hrotu, cval, tachykardie, nepřízvučné chrůpky při bazích, RTG – zvětšení LK, zmnožení plicní kresby, venostáza v malém oběhu, EKG – přetížení, hy LK, difúzní známky ischemie, poruchy rytmu – extrasystoly
- **diff. dg.** – dušnost a únava jiného původu, u starších mentální poruchy jiného původu, vertebrogenní původ bolestí hlavy

# Chronické levostranné selhání III

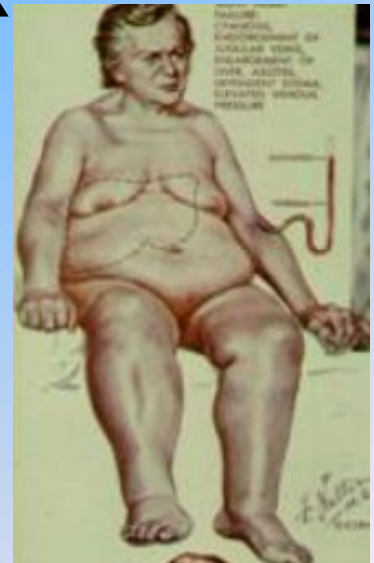
- **komplikace** – arytmie, akutní zhoršení s plicním edémem, kardiogenní šok, tromboembolické komplikace ze zpomalení žilního průtoku
- **léčba**
  - léčba příčiny – kompenzace hypertenze, léčba ICHS, chlopenních vad, redukce hmotnosti, pravidelný režim, profylaxe trombózy, omezení příjmu soli, vynechání negativně inotropních léků
  - ACEI
  - diuretika
  - malá dávka betablokátoru
  - digitalis při symptomatické fibrilaci síní
  - u mladších nemocných zvažovat transplantaci srdce

# Chronické pravostranné selhání I

- **definice** - postupná ztráta pravé srdeční komory přečerpávat krev přitékající z velkého oběhu
- **etiologie a patogeneze** – CHOPN, plicní fibrózy, porucha chlopenního aparátu PK, pokročilé levostranné selhání
- **příznaky** – slabost, únavnost, dušnost, otoky DKK gravitační, ztráta chuti k jídlu z městnání v oblasti břicha, nykturie – vleže uvolněné edémy, závratě, nespavost, neklid, zmatenost ze snížené perfúze mozku

# Chronické pravostranné selhání II

- diagnostika – poslechově známky plicního postižení, cval, zvýšená náplň jugulárních žil, cyanóza, hyperémie jater, HJ reflux,
- RTG – zvětšení srdečního stínu, výpotek v pleurálních dutinách – častěji vpravo
- EKG – pravostranné přetížení, BPTR často fi síní
- ECHO – zvětšení dx oddílů, plicní hypertenze, v KO polyglobulie



# Chronické pravostranné selhání III

- **komplikace** – arytmie, žilní trombózy, plicní embolizace, kožní změny při edémech DKK
- **diff. dg.** – hypoproteinemické edémy, dušnost jiného původu, cyanóza jiného původu, sy horní duté žíly, konstriktivní perikarditida, uroinfekce, ascites a pleurální výpotek jiného původu, otoky renálního původu
- **léčba** – spíše klidový režim, restrikce soli, redukce hmotnosti, vazodilatancia – ACEI, nitráty, diuretika (cave kombinace s ACEI), digitalis

# Arytmie I

- **definice** – poruchy pravidelnosti nebo frekvence srdeční činnosti vzniklé poruchou tvorby vzruchu, vedení vzruchu nebo oběma mechanismy
- **etiologie**
  - poškození struktur převodního systému ischemií, jizvením
  - hypertenze, iontové dysbalance, hormonální dysbalance, podání léků, neurovegetativní dystonie



# Arytmie II

- **příznaky** – pocit nepravidelnosti chodu srdce, bušení, bušení se vznikem stenokardií, vynechávání, závratě, synkopy, pády, slabost, nevykonnost
- **diagnostika** – EKG, fyzikální vyšetření k vyloučení hypertyreózy, hypertenze, chlopenních vad, Holter, rhytm karta, zátěžové EKG, jícnové ECHO, iontogram, vyšetření vegetativního systému HUT test (head-up tilt test)

# Arytmie III

- **komplikace** – hypertenze až šokový stav, manifestace poruch prokrvení mozku – synkopa, pád až CMP, manifestace ICHS při arytmií
- **druhy arytmií**
  - ❑ arytmie z poruch tvorby vzruchu
  - ❑ arytmie z poruch vedení vzruchu
  - ❑ arytmie z poruch tvorby i vedení vzruchu

# Arytmie z poruch tvorby vzruchu I

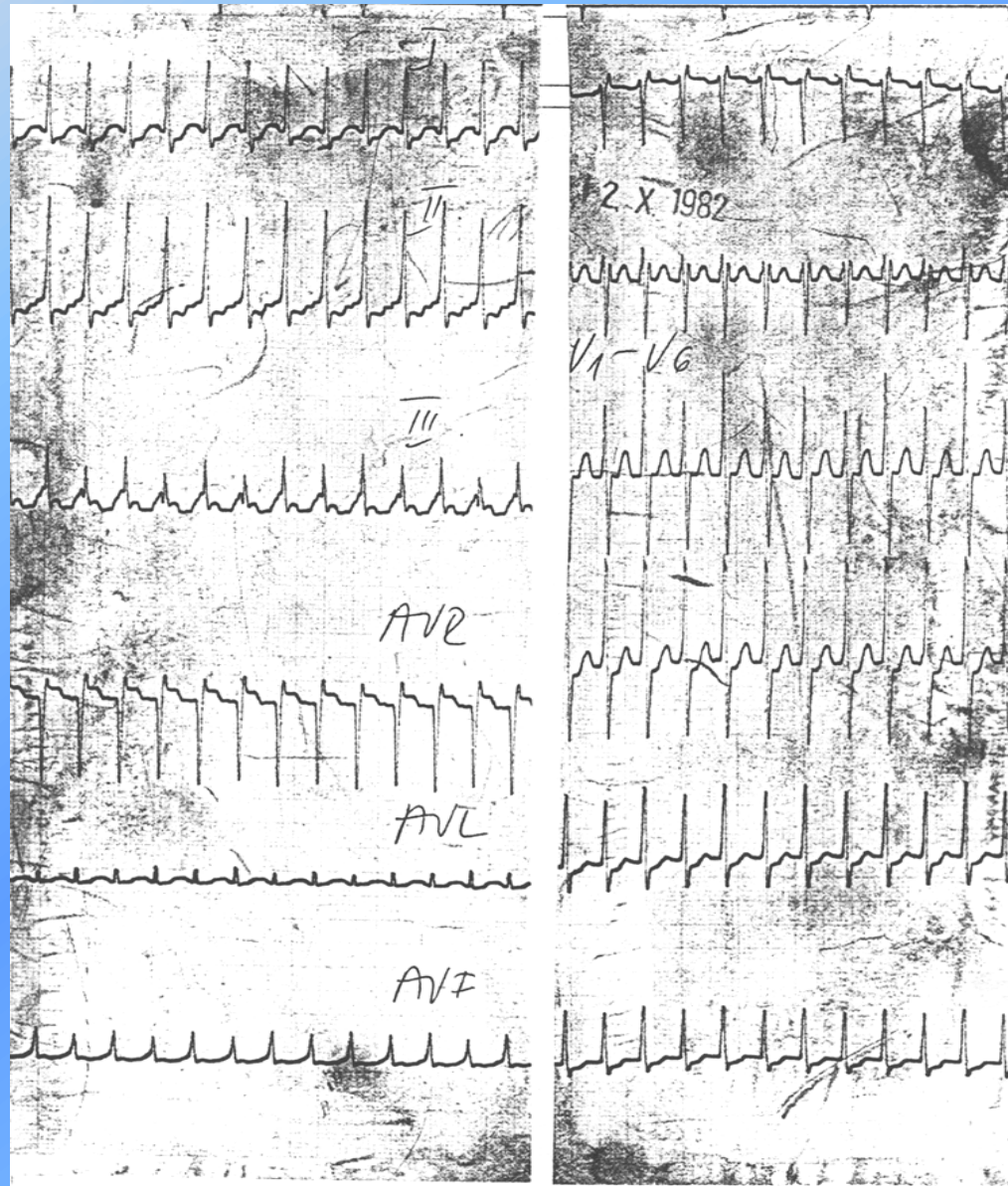
- **respirační arytmie** – změny TF s dýcháním
- **bradyarytmie**
  - syndrom nemocného sinu (SSS) – akutně atropin, dlouhodobě kardiostimulátor
  - syndrom karotického sinu – podráždění sinu vede k aktivaci vagu, reflexní pokles TK a TF, synkopa

# Arytmie z poruch tvorby vzruchu II

- tachyarytmie

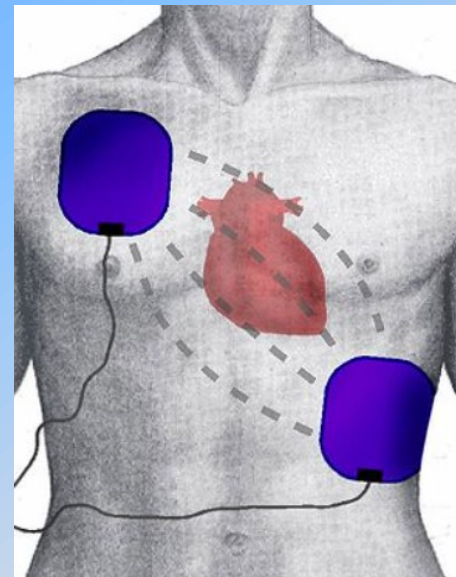
- sinusová tachykardie – převaha sympatiku, hypertyreóza, kardiální selhávání, plicní embolizace, reflexně při poklesu TK, léčba – základní onemocnění, masáž karotického sinu, vagové manévry, beta-blokátory

# Sinusová tachykardie

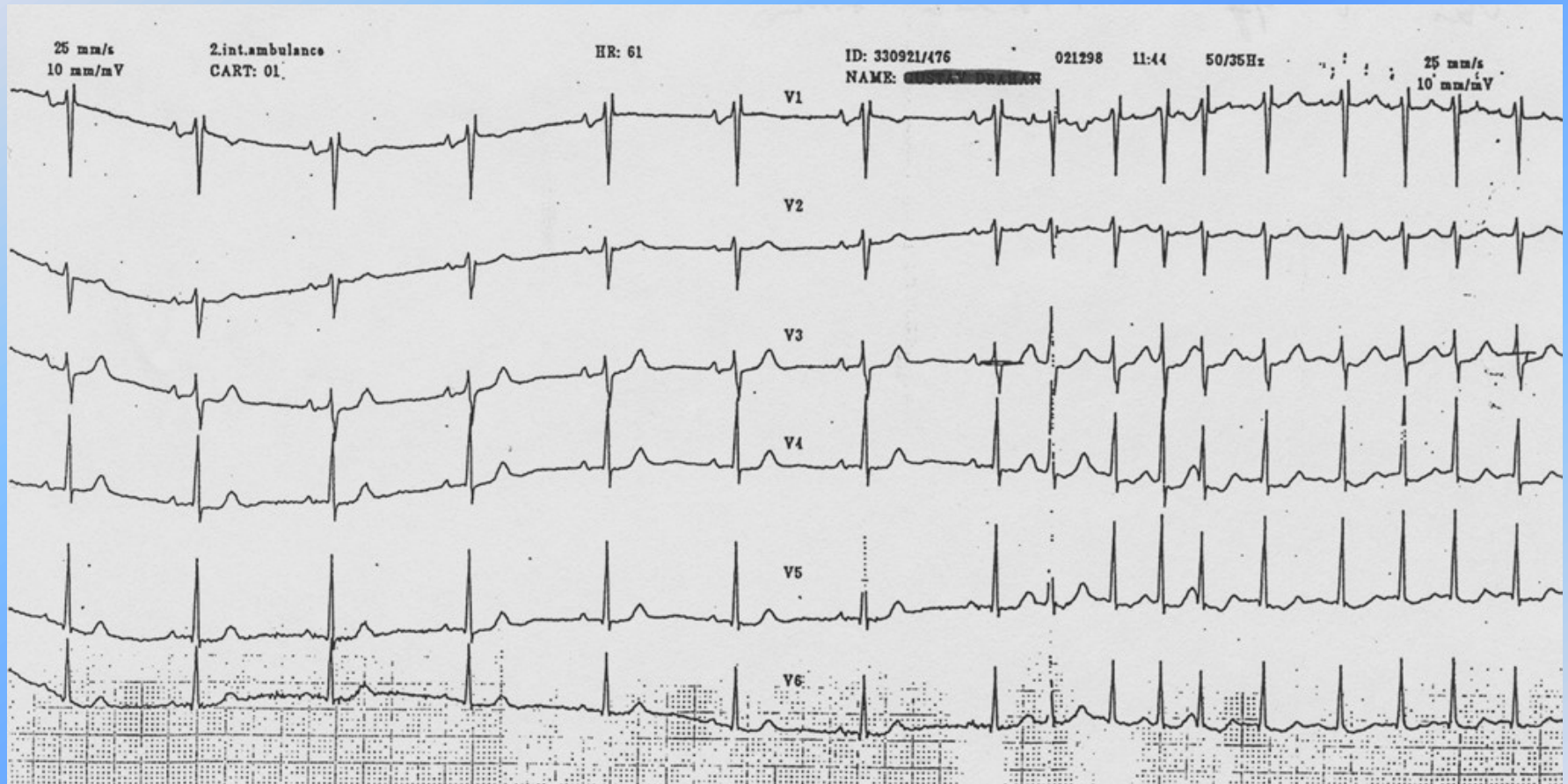


# Fibrilace síní

- fibrilace síní – nejčastější arytmie, potenciál pouze víří, nevyvolá adekvátní stah, léčba – farmakologická kardioverze – propafenon, sotalol, amiodaron, dříve digoxin, chinidin, kardioverze elektrická v analgosedaci. Úspěch léčby závisí na věku a velikosti LS.



# Fibrilace síní

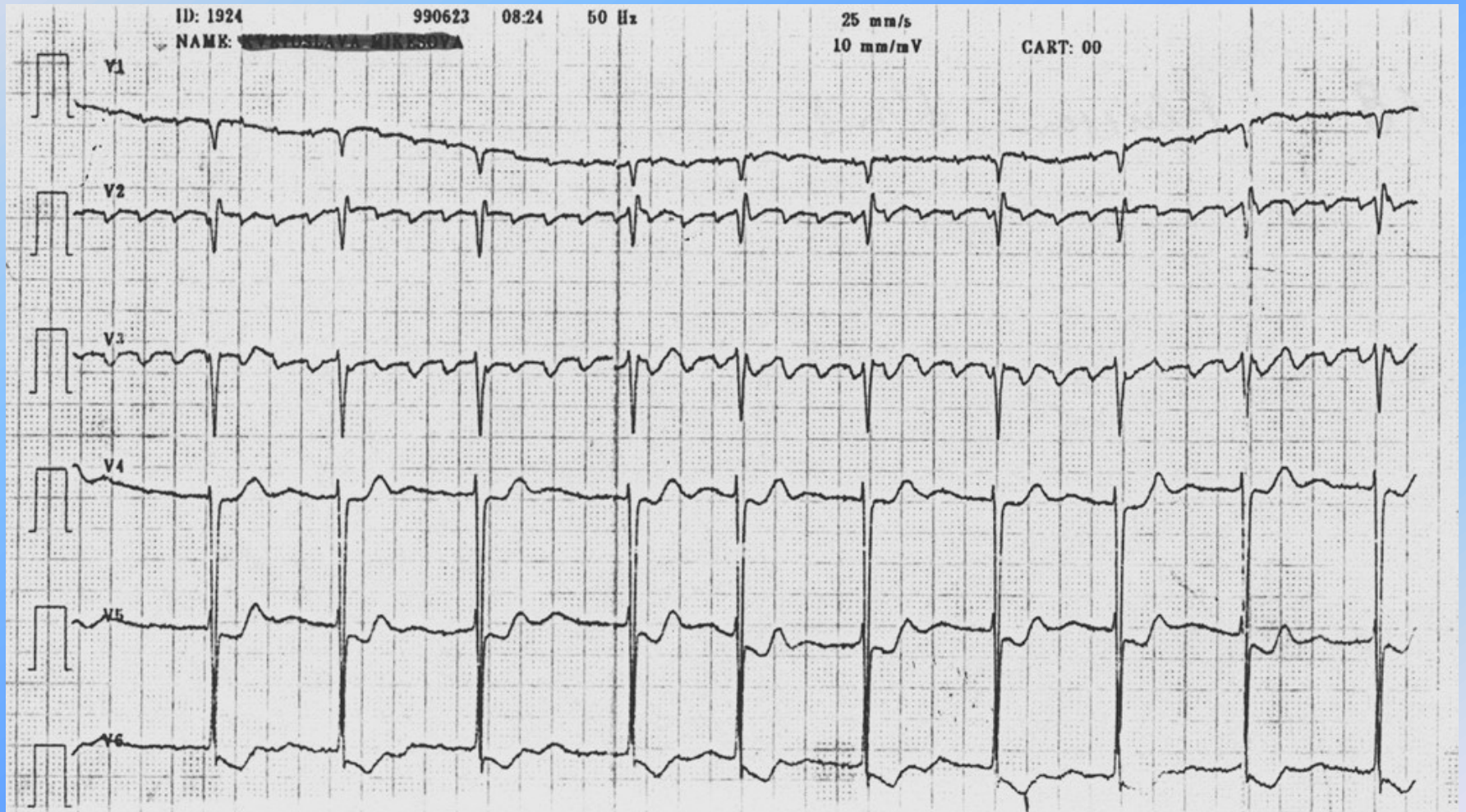


# Arytmie z poruch tvorby vzruchu III

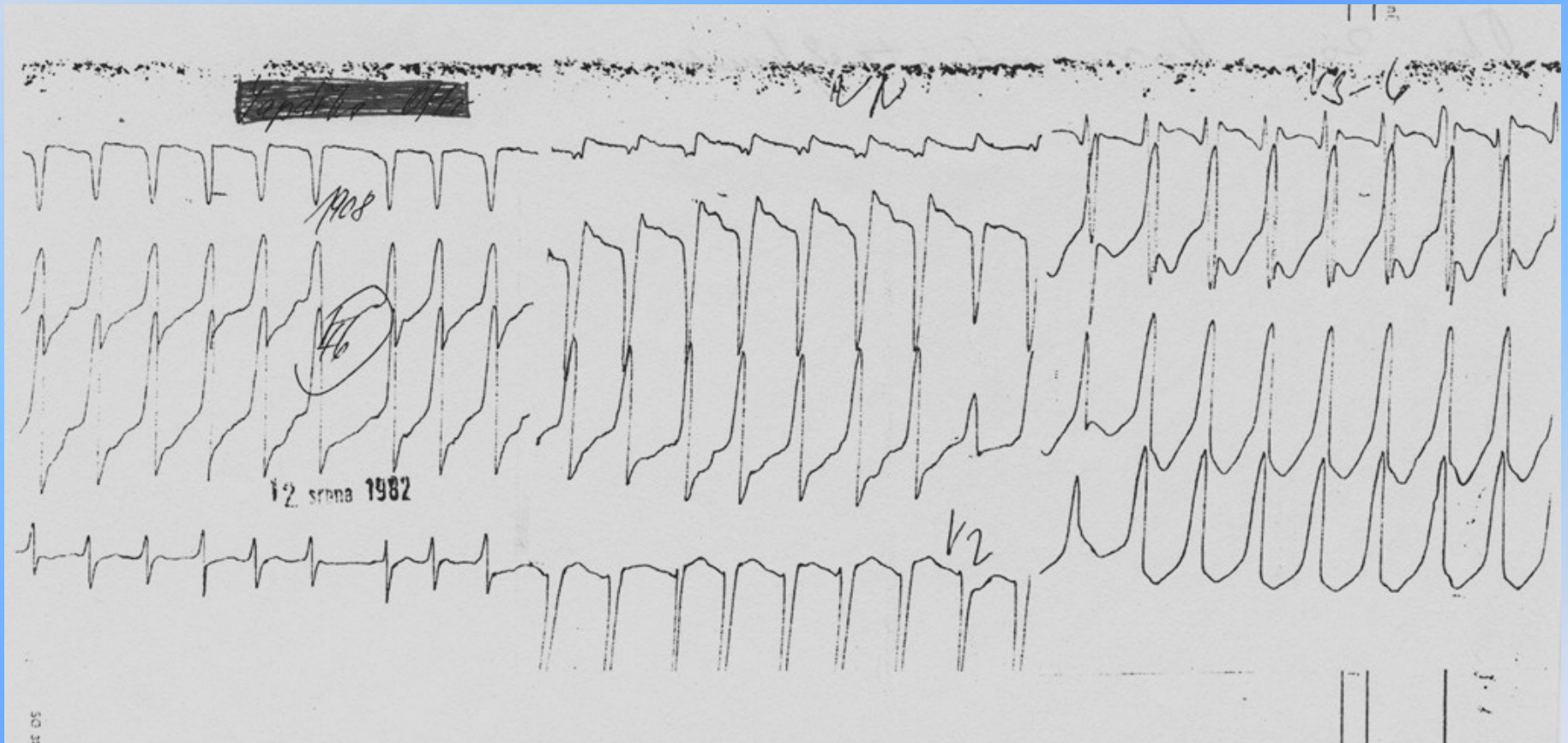
- **flutter síní** – krouživý pohyb potenciálu po síních vyvolává rychlé drobné pravidelné stahy síní – hemodynamicky nevýhodné, léčba – jako fi síní, ale nesmí deblokovat převod na komory, doplnění iontů
- **komorová tachykardie** – 3 a více za sebou následující široké komorové komplexy, vede k hypotenzi, synkopě, léčba – dle závažnosti antiarytmika, akutně defibrilace, při recidivách kardioverter



# Flutter síní

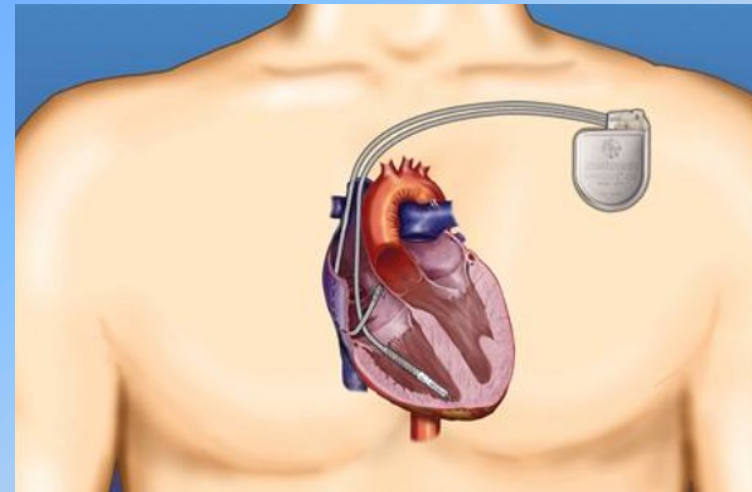


# Komorová tachykardie

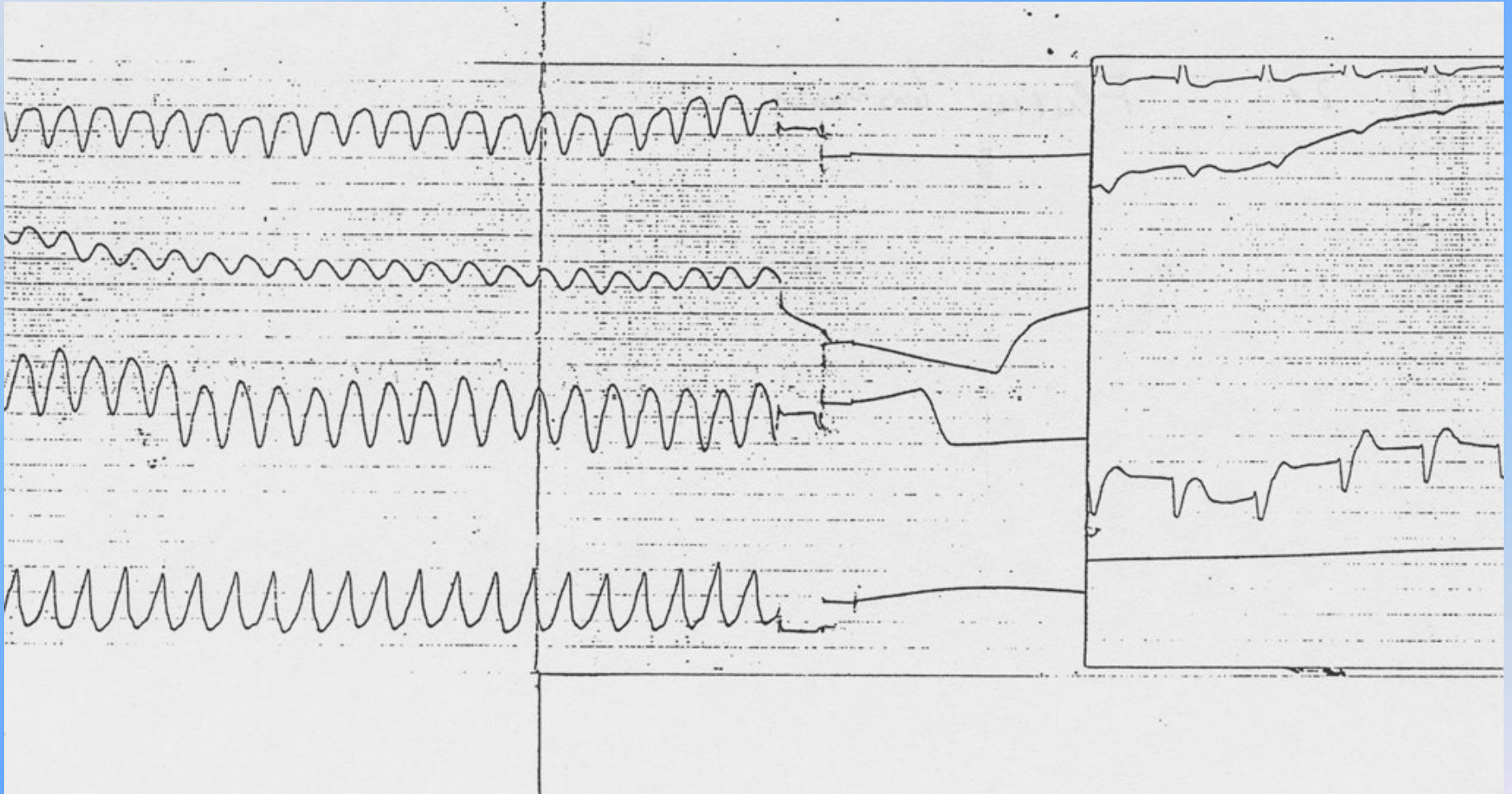


# Arytmie z poruch tvorby vzruchu IV

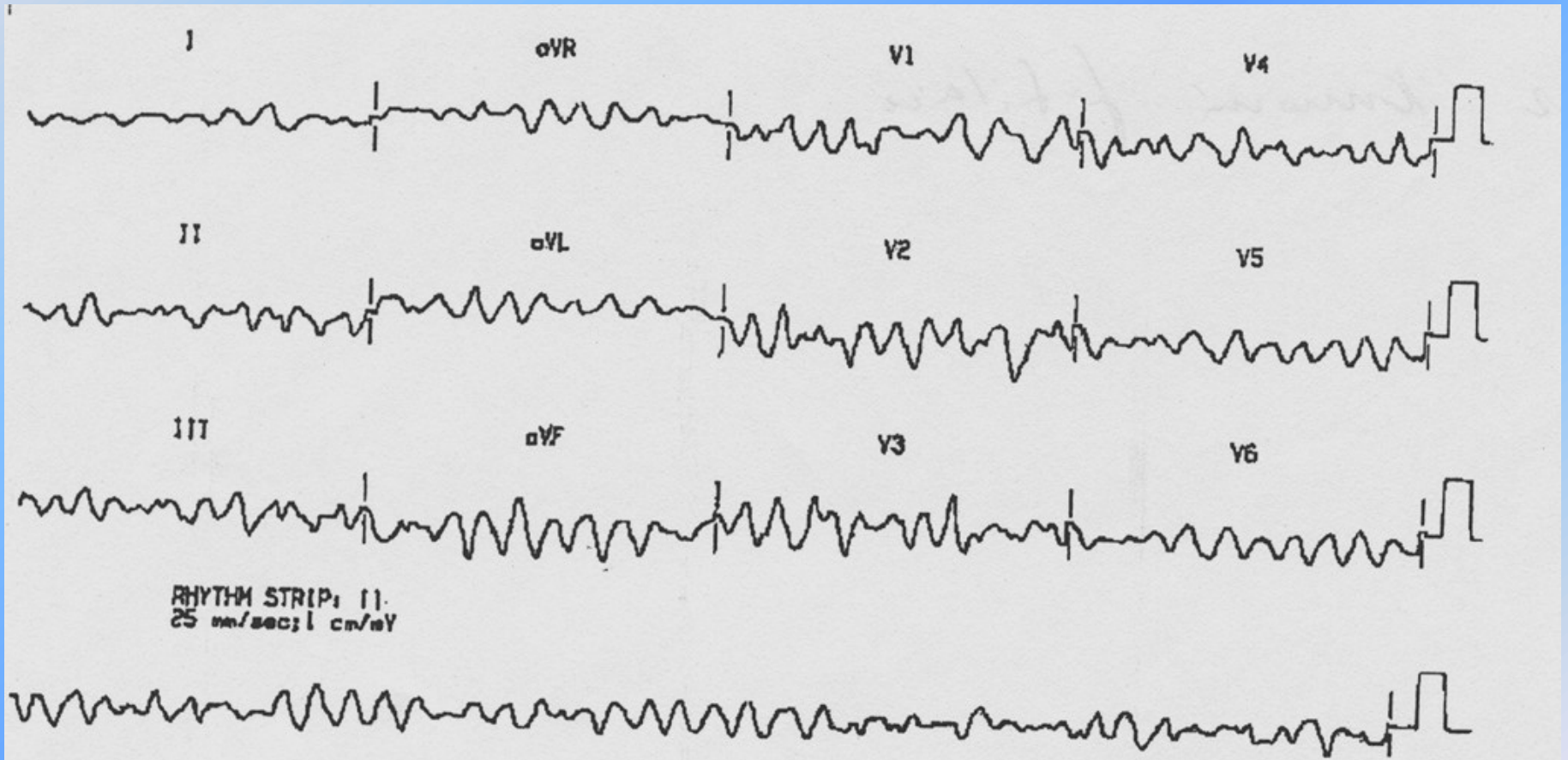- **komorový flutter, komorová fibrilace** – maligní arytmie, kontrakce komor hemodynamicky neúčinné, zástava oběhu, bezvědomí, léčba – defibrilace 400Ws, profylaxe recidiv – antiarytmika, event. kardioverter



# Komorový flutter



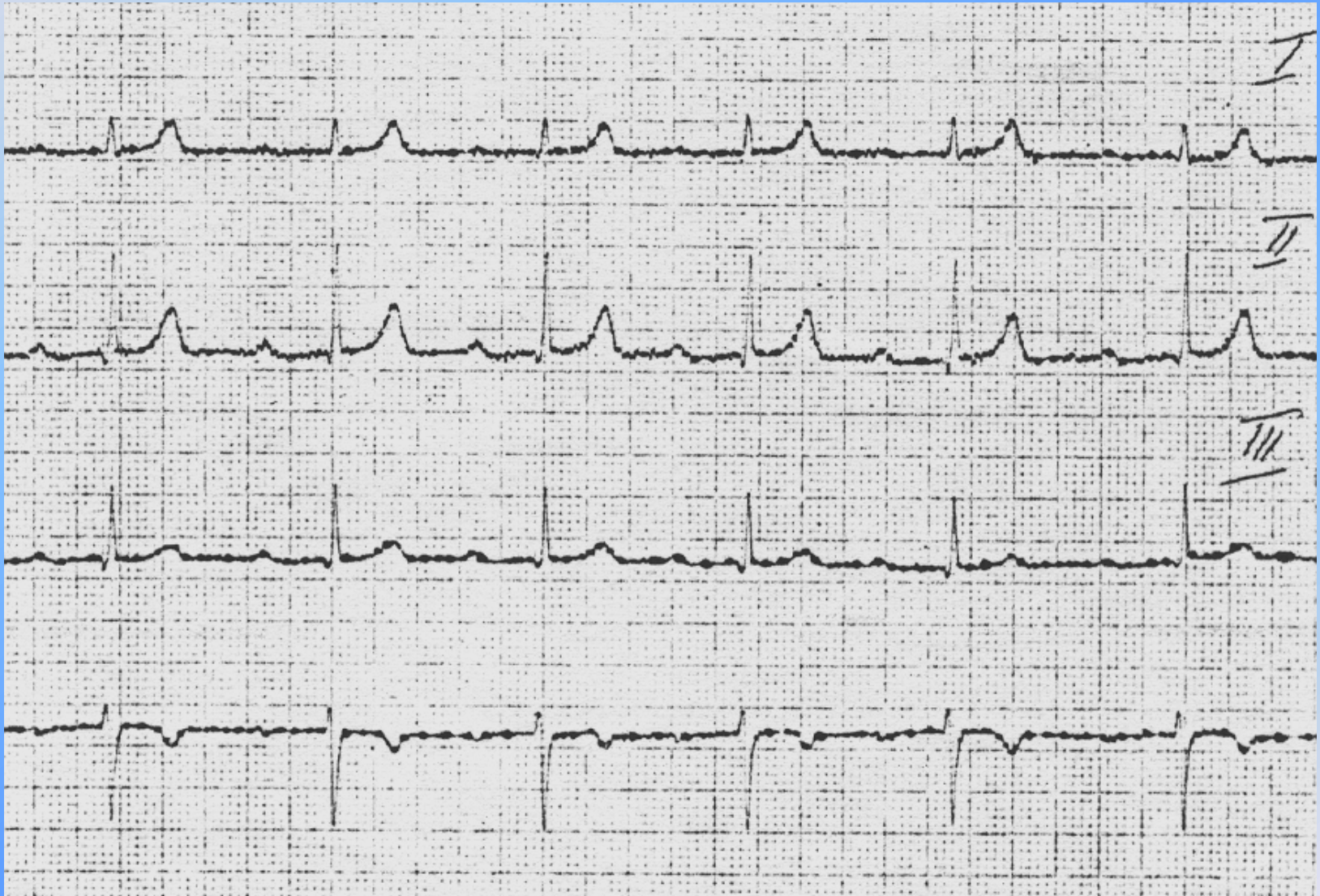
# Komorová fibrilace



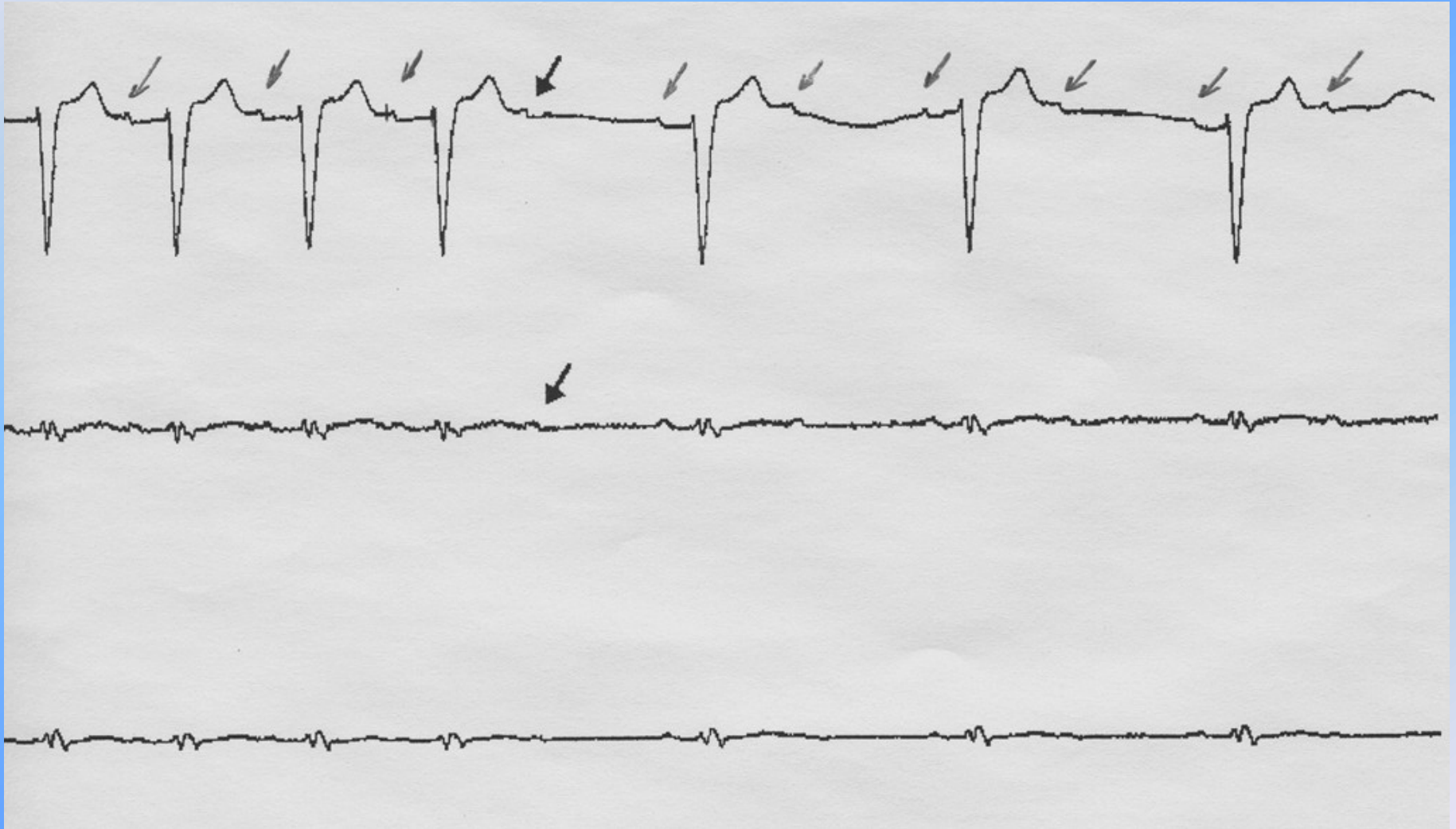
# Arytmie z poruch vedení vzruchu I

- poruchy a-v vedení
- I. stupeň - prodloužení intervalu PQ nad 0,2s
- II. stupeň – a)Wenckebachovy periody
- b)Mobitz II
- III. stupeň – kompletní a-v blokáda, síně 70/min, komory 30-40/min
- léčba – akutně atropin, kardiostimulátor, typické pro předávkování digoxinu

# A-v blokáda I. stupně

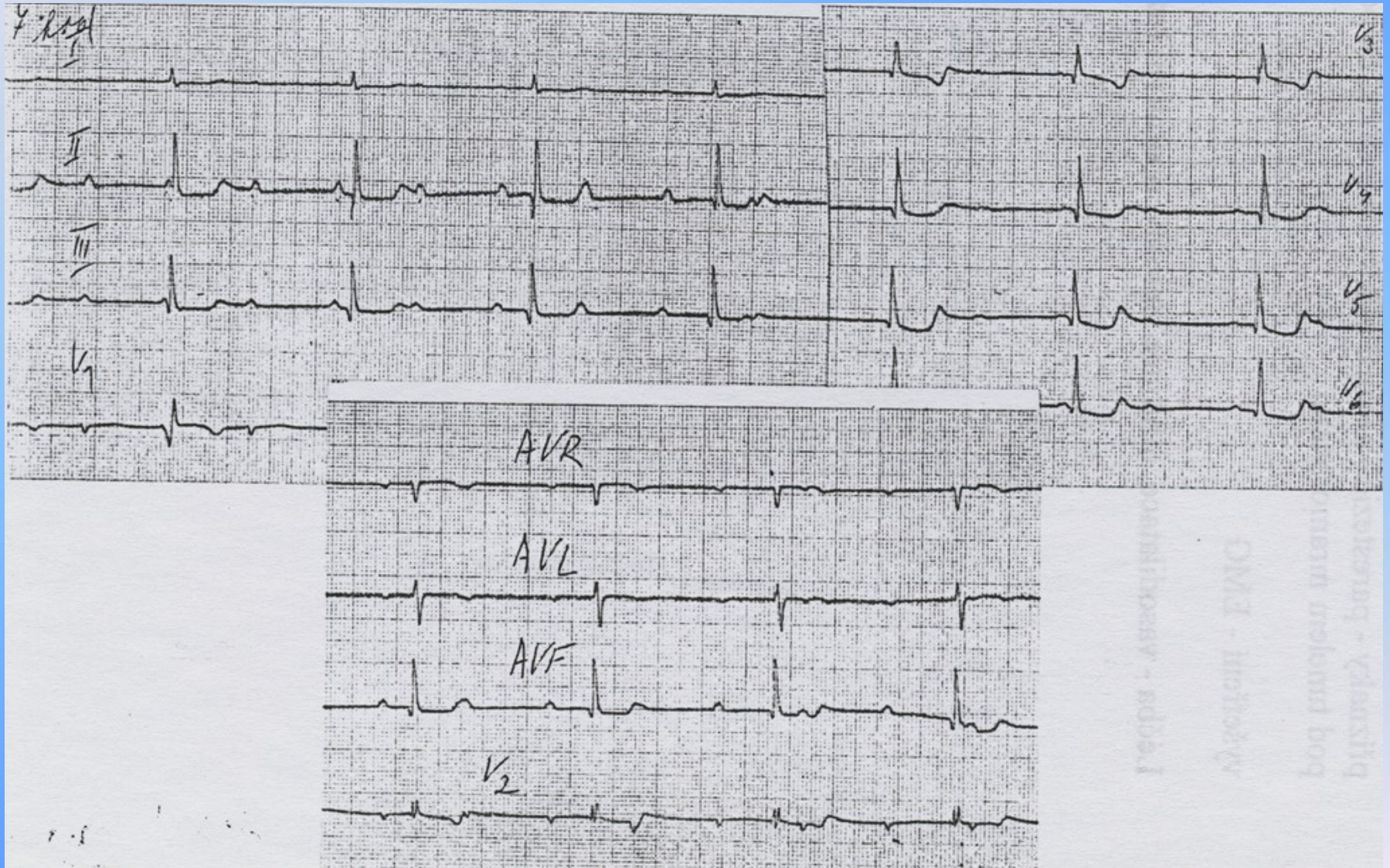


# A-v blokáda II. stupně





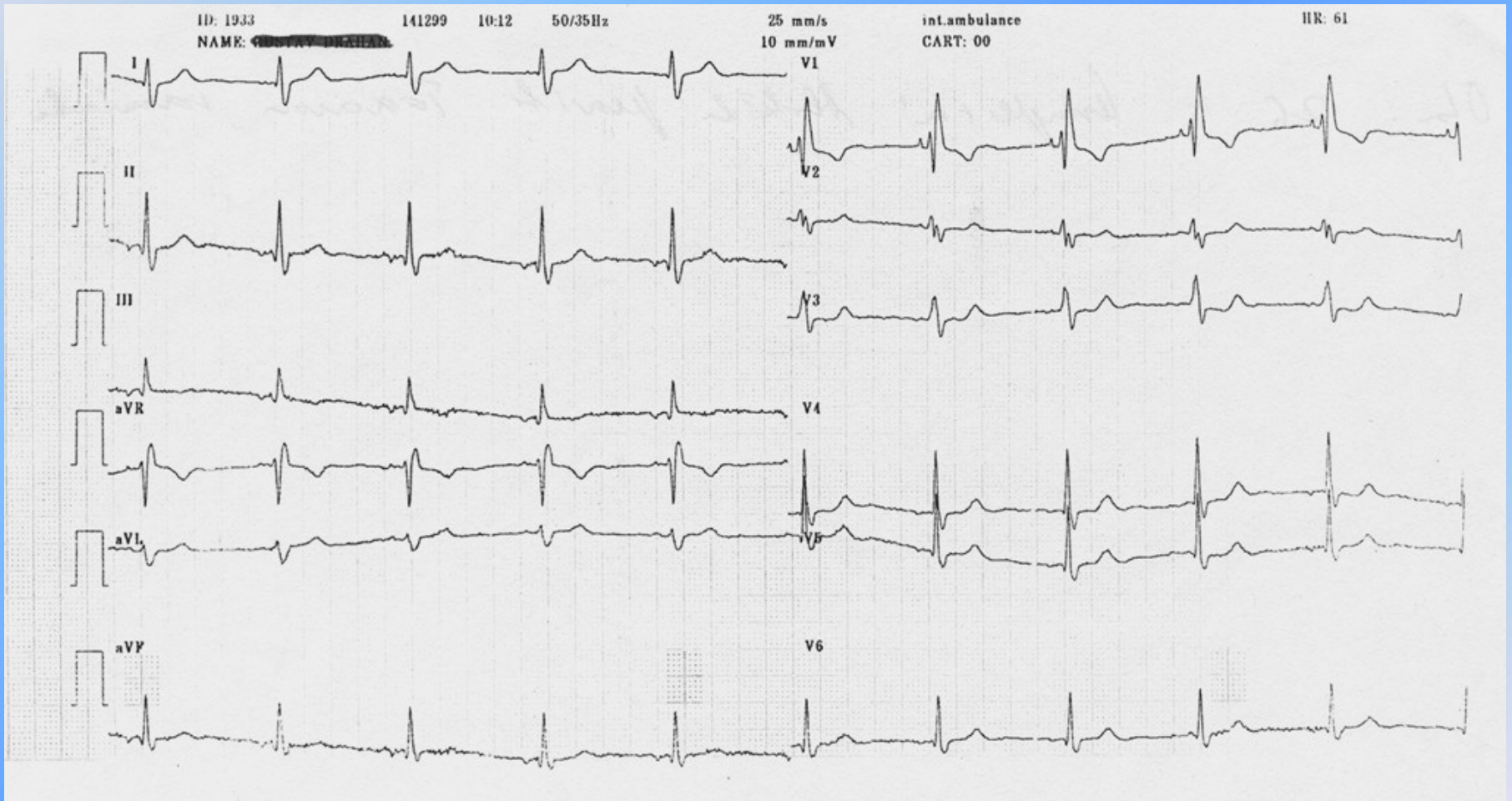
# A-v blokáda III. stupně



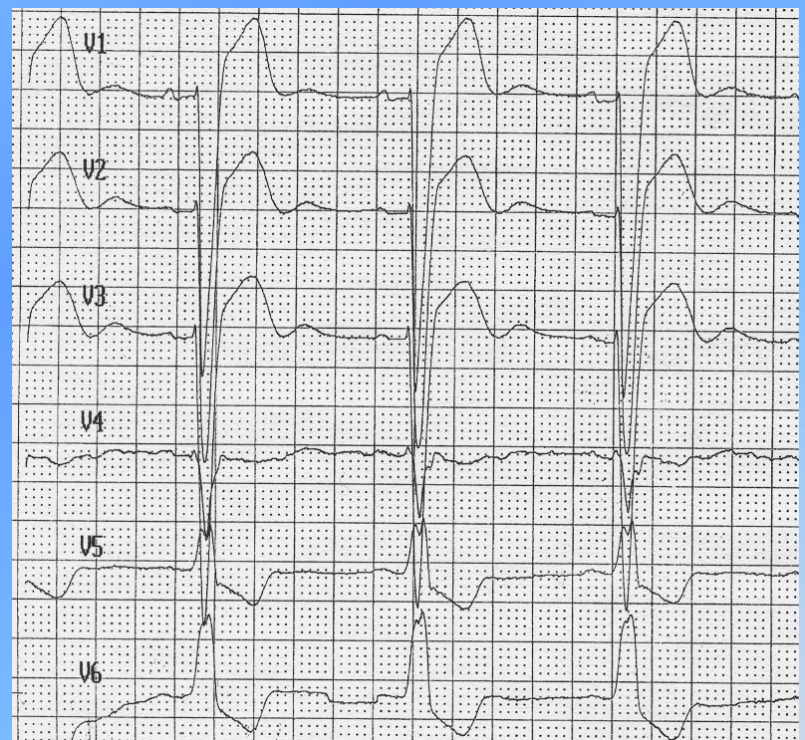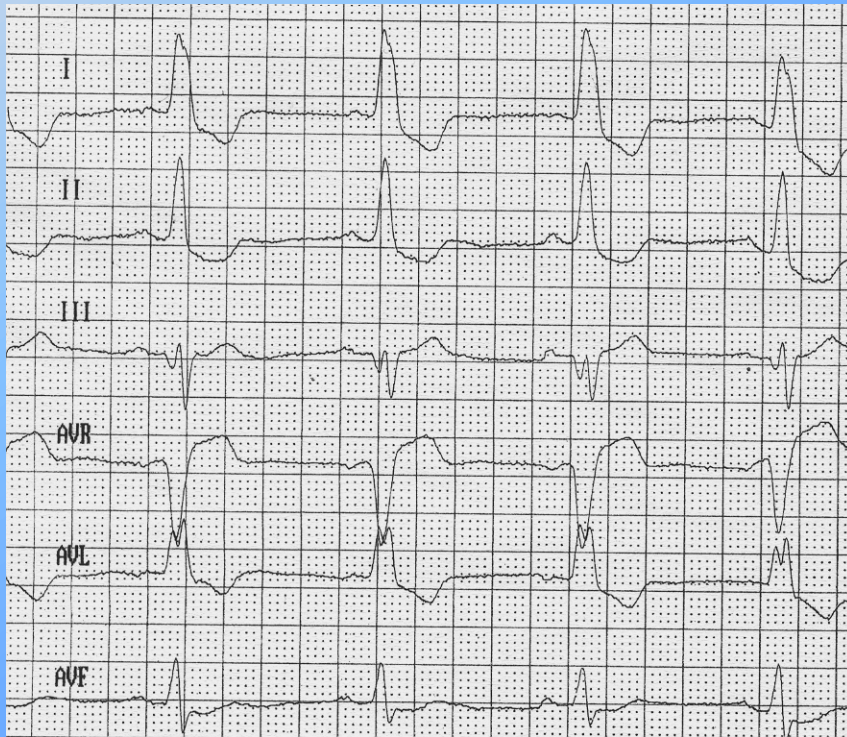
# Arytmie z poruch vedení vzruchu II

- **blokáda pravého Tawarova raménka (BPTR)** – impuls se dostává nejprve do LK, potom do PK, proto rozšířený rozštěpený komplex QRS (M ve V1,2)
- **blokáda levého Tawarova raménka (BLTR)** – impuls prochází nejprve do PK, potom do LK (M ve V5,6)
- QRS 0.1-0,12s – inkompletní, nad 0,12s kompletní
- **preexcitace** – WPW syndrom – zkrácení převodu přídatnými vlákny - tendence k tachykardiím, zkrácení PQ pod 0,12s, rozšíření QRS o delta vlnu

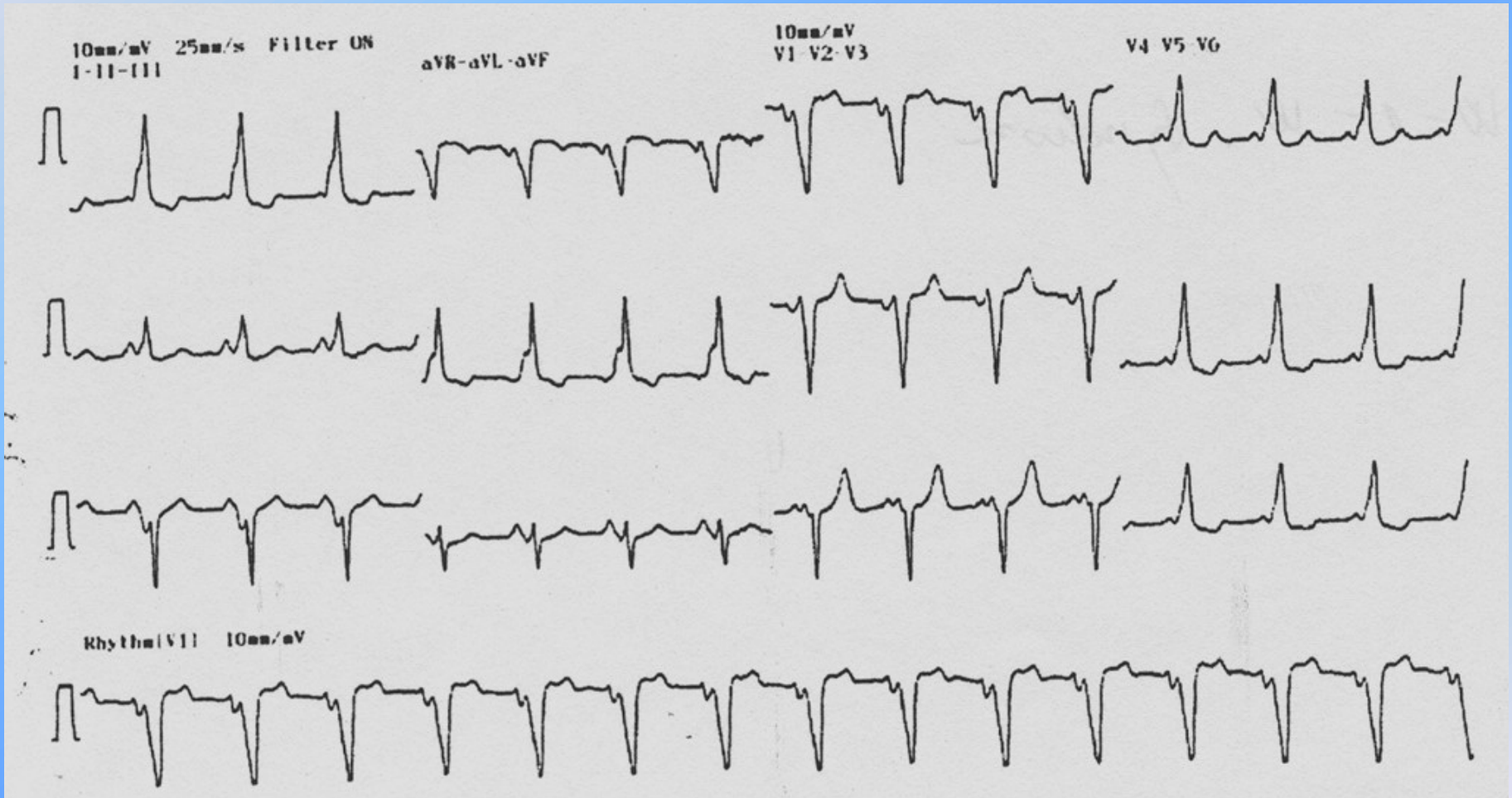
# Blokáda pravého Tawarova raménka



# Blokáda levého Tawarova raménka



# Preexcitace – WPW syndrom

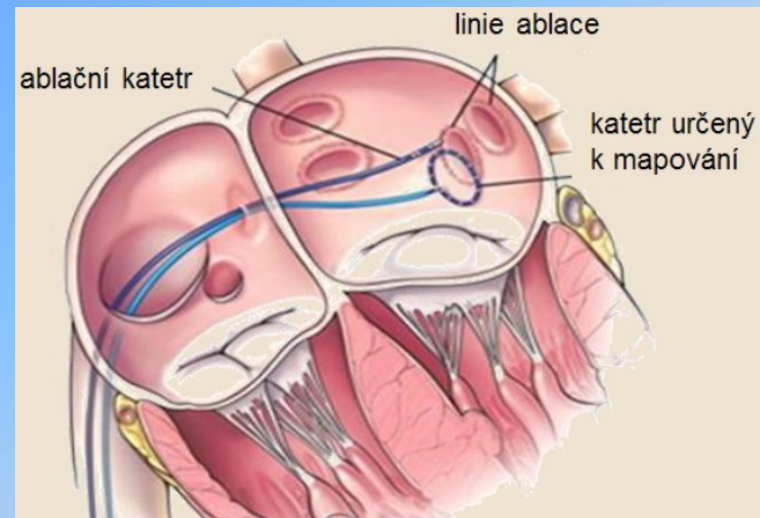


# Arytmie z poruch tvorby i vedení vzruchu

- **parasystolie** – výskyt více krokoměrů na různých místech myokardu – ohrožuje arytmiemi, a-v- dissociací – může se vyskytnout u IM, u léčby digoxinem, u vegetativní dystonie

# Léčba arytmií

- **léky** – betablokátory, amiodaron, sotalol, propafenon, mexiletin, verapamil, digoxin –
- **kardiostimulátory** – při poruchách vedení vzruchu (blokády), tvorby vzruchu (SSS), kardiovertery – u recidivujících maligních arytmií, označení písmeny kóduje vlastnosti stimulátoru
- **ablace** – vysokofrekvenční koagulace přídatných drah a ektopických ložisek



Děkuji za pozornost

