

Bolesti zad

Rozkydal, Z.

Chaloupka, R.

Liskai, J.

Bolesti zad

- I. vertebrogenní (páteř a struktury v ní uložené)
- II. viscerální (přenesené z jiných orgánů do páteře)

I. vertebrogenní

Bolesti v kříži (lumbosakrální páteře)

Bolesti hrudní páteře

Bolesti krční páteře

Bolesti v kříži

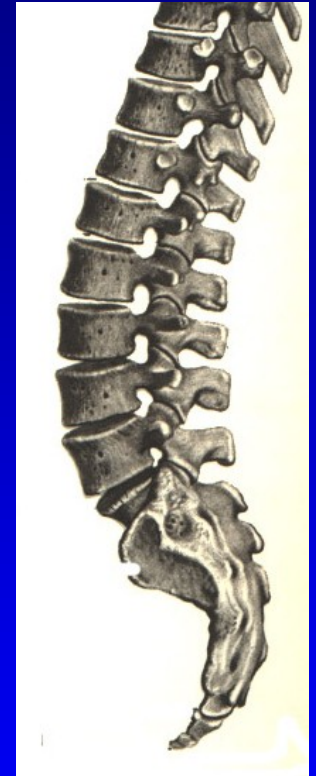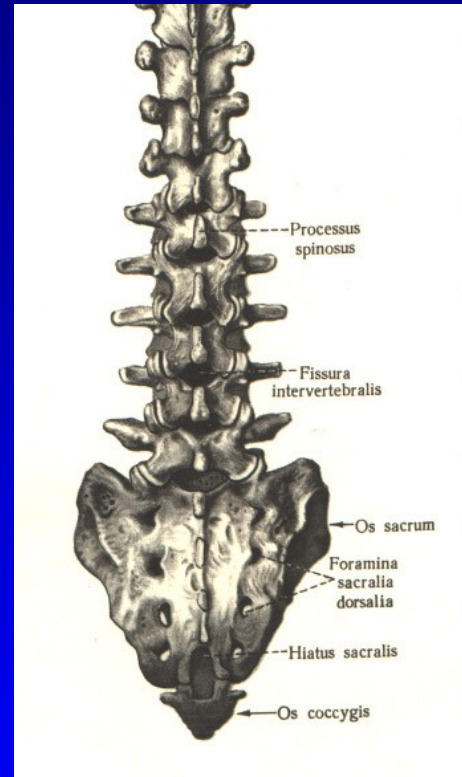
Lumbago

Lumbalgia

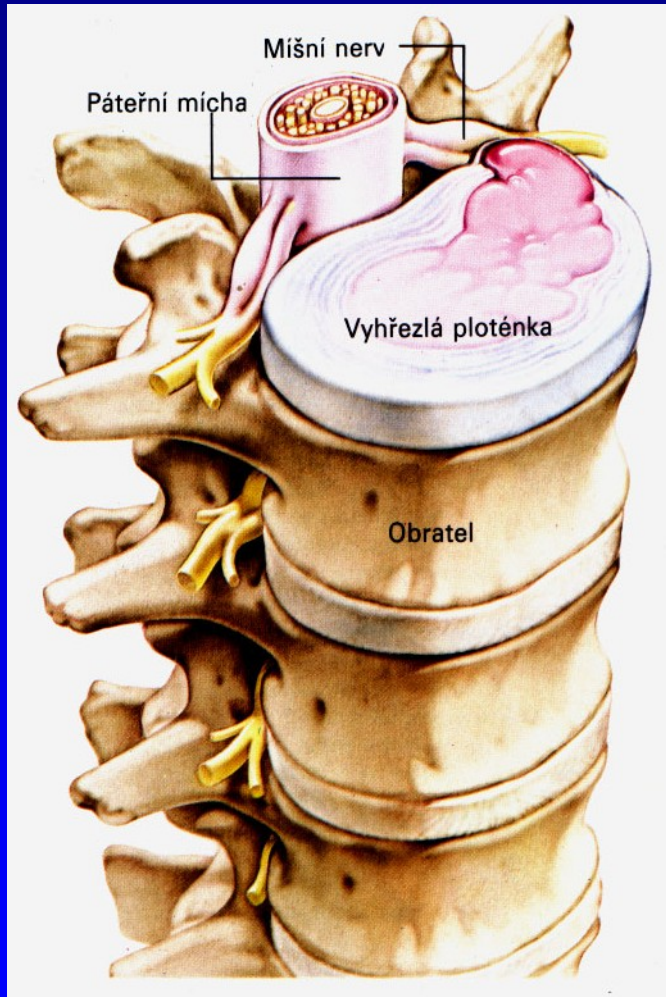
Lumboischiadický syndrom

Bolesti SI kloub

Coccygodynia



Anatomie



Segment páteře
- dva sousední obratle + ploténka

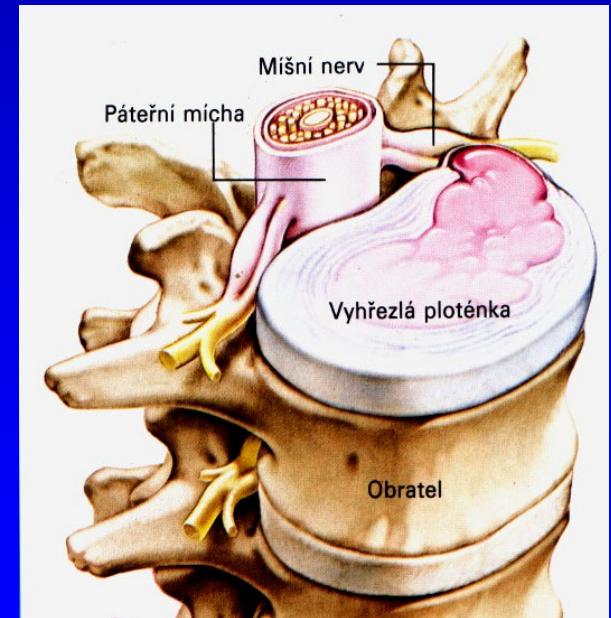
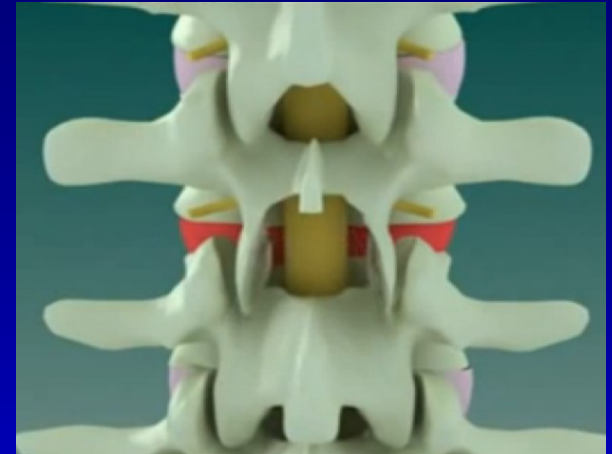
Lumbago (ústřel)

Příčiny:

- uskřinutí meniskoidů
(synoviálních výchlípek kl. pouzder)
- subluxace v intervertebrálním kloubu
- lehká protruze ploténky

Akutní bolest, svalový spasmus

Léčba: klid, teplo,
analgetika, myorelaxantia



Lumbalgia

Chronické nebo opakované potíže

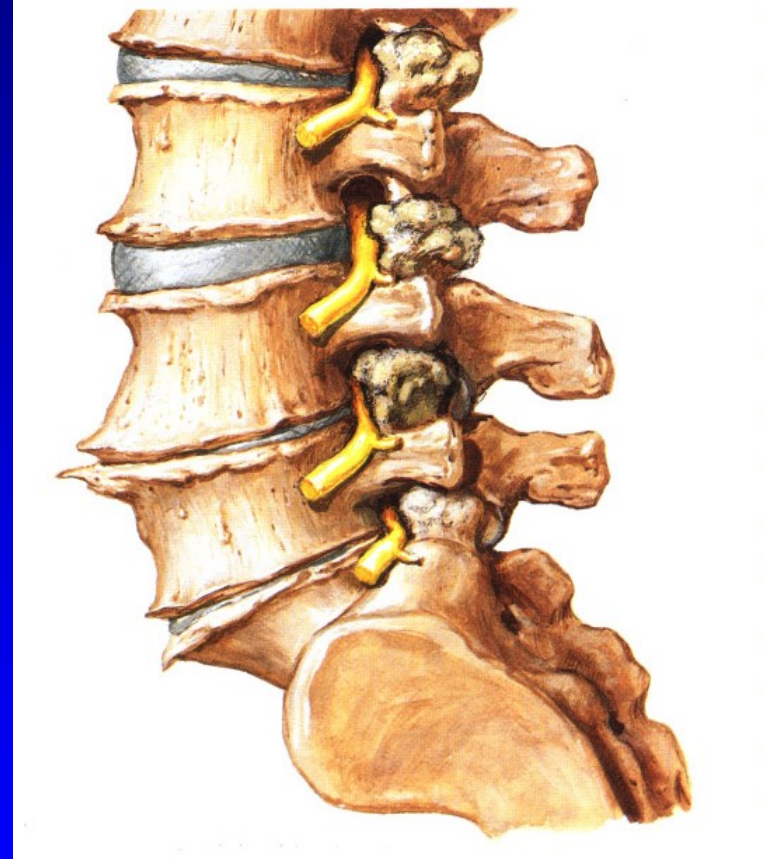
Osteochondrosis disci

Spondylosis deformans

Spondylarthrosis deformans

Baastrup syndrom

m. Forrestier



Osteochondrosis disci

Degenerace disku

Snížení jeho výšky

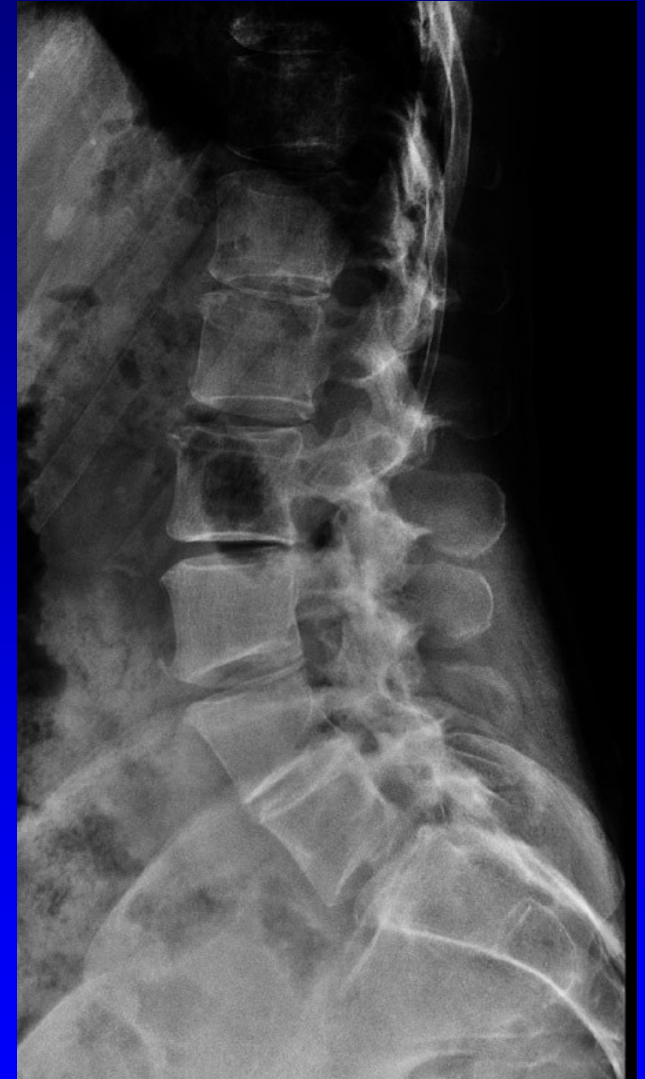Sklerosa přilehlých ploch

Nerovnosti kontur

Th.- klid, NSA

fysik th

cvičení, posílení svalového korzetu

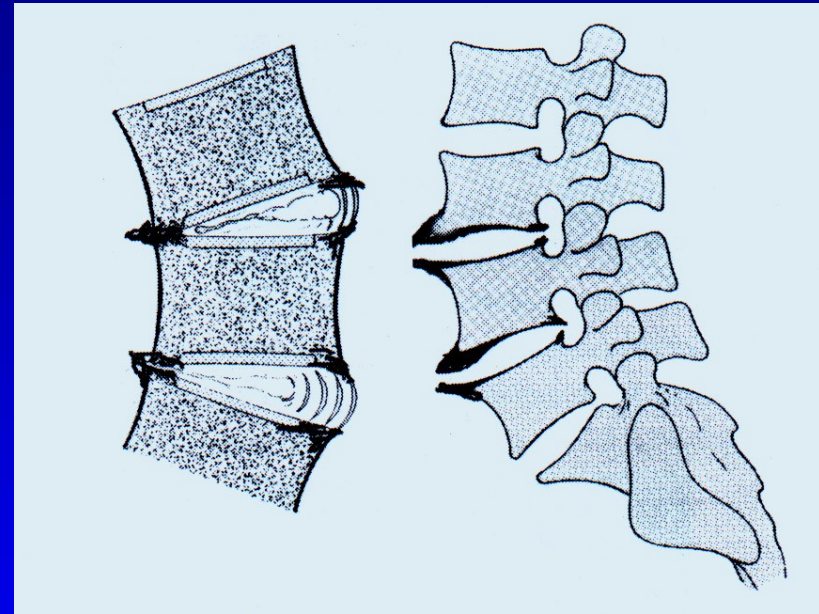


Spondylosis deformans

Degenerativní proces meziobratlového prostoru

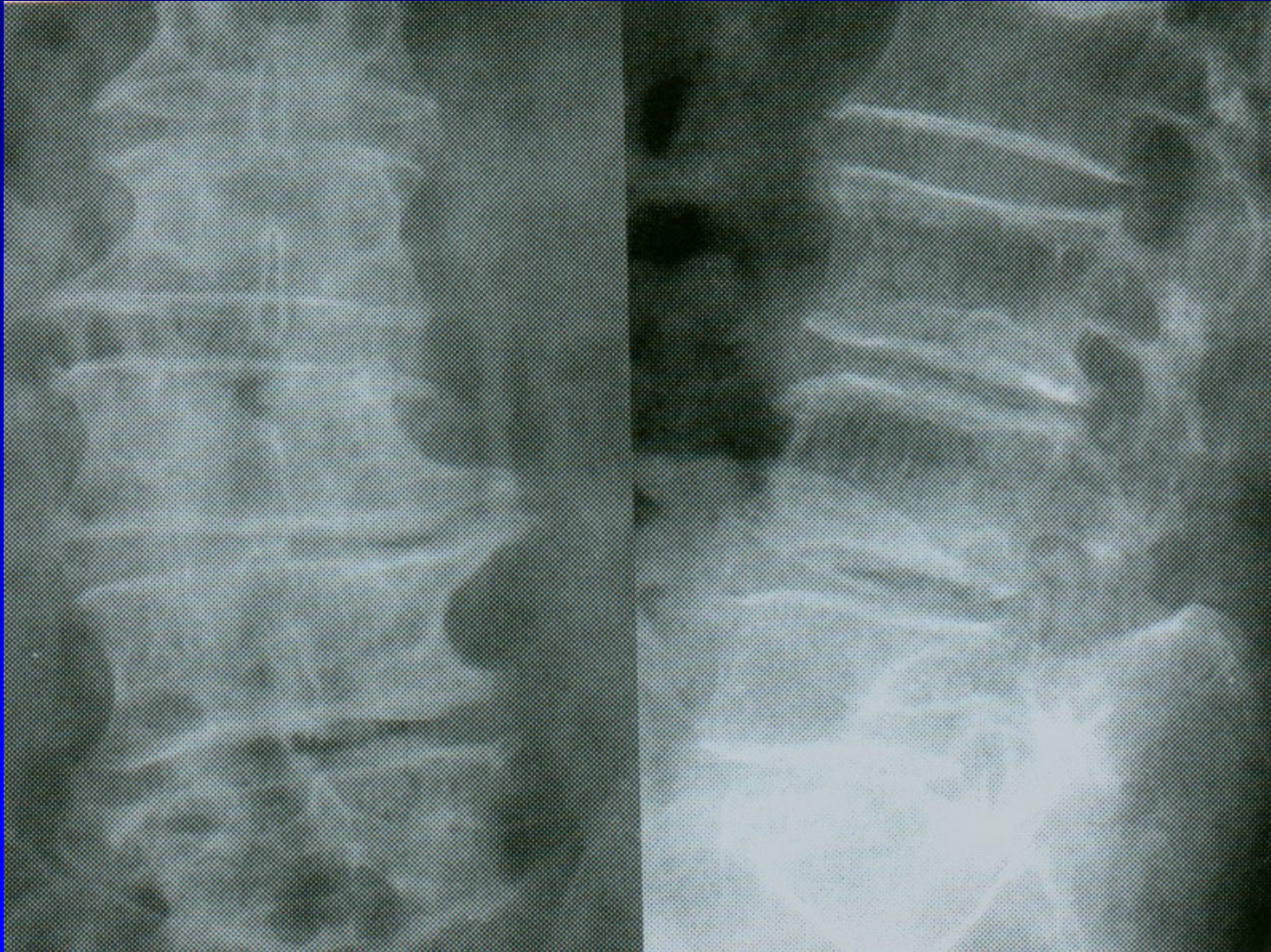
RTG:
osteofyty, přemostující osteofyty,
zúžení výšky, instabilita.

Th.- klid,
NSA, fysik th,
cvičení, posílení svalového korzetu
u instability- spondylodéza



Obr. 2

Spondylosis deformans



Obr. 3

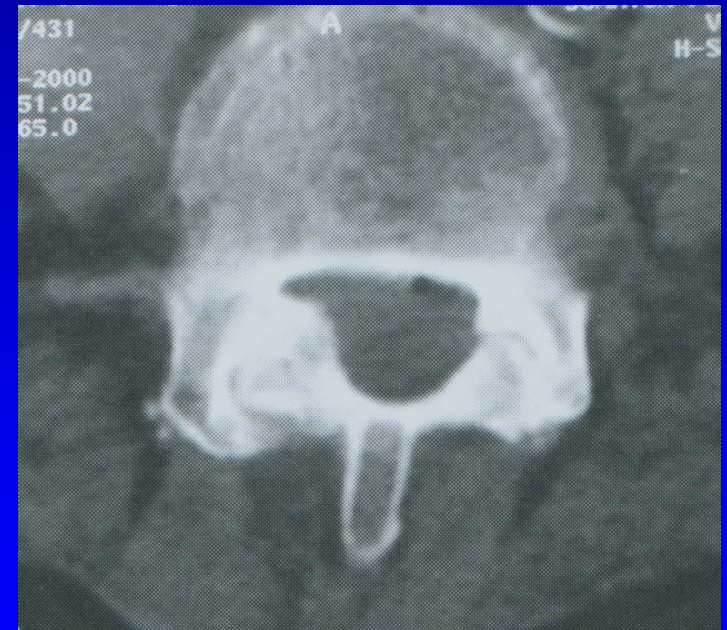
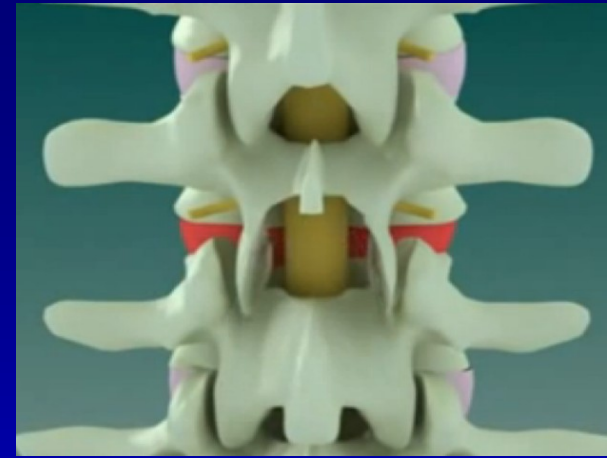
Spondylarthrosis deformans

Artróza meziobratlových kloubů

RTG: osteofyty, zúžení.

Klinicky - bolesti zad
omezení pohybu

Th: klid, fysik th, NSA,
chondroprotektiva,
analgezie, rehabilitace.



Baastrup syndrom

Bolestivý kontakt mezi
proc. spinosi bederních obratlů

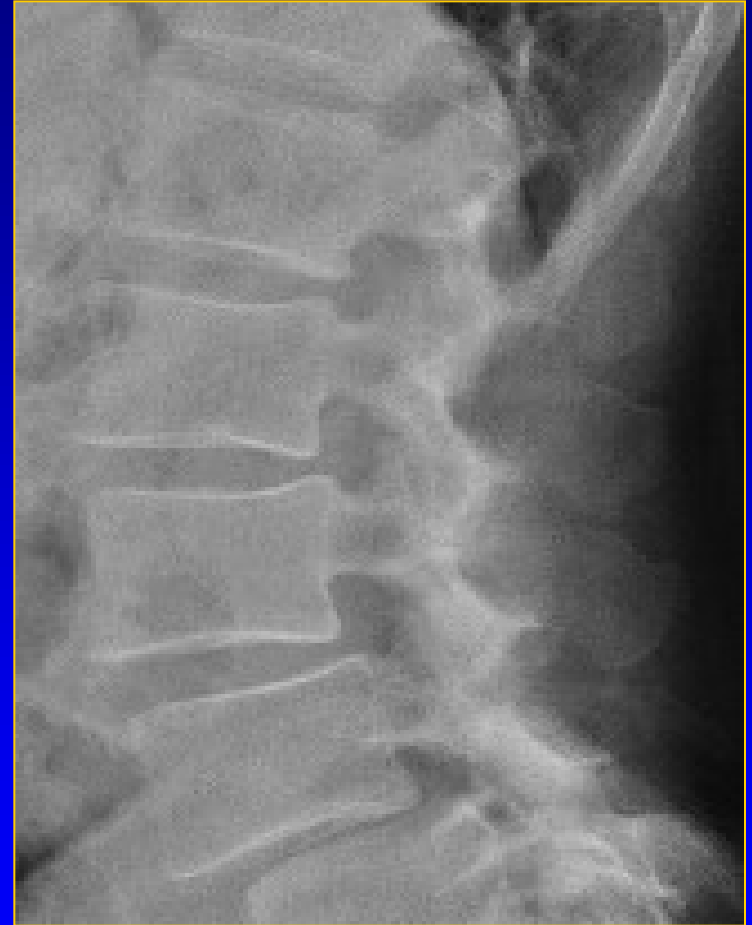Bolest , omezení pohybu

Léčba:

Fyzikální terapie

Analgetika

NSA

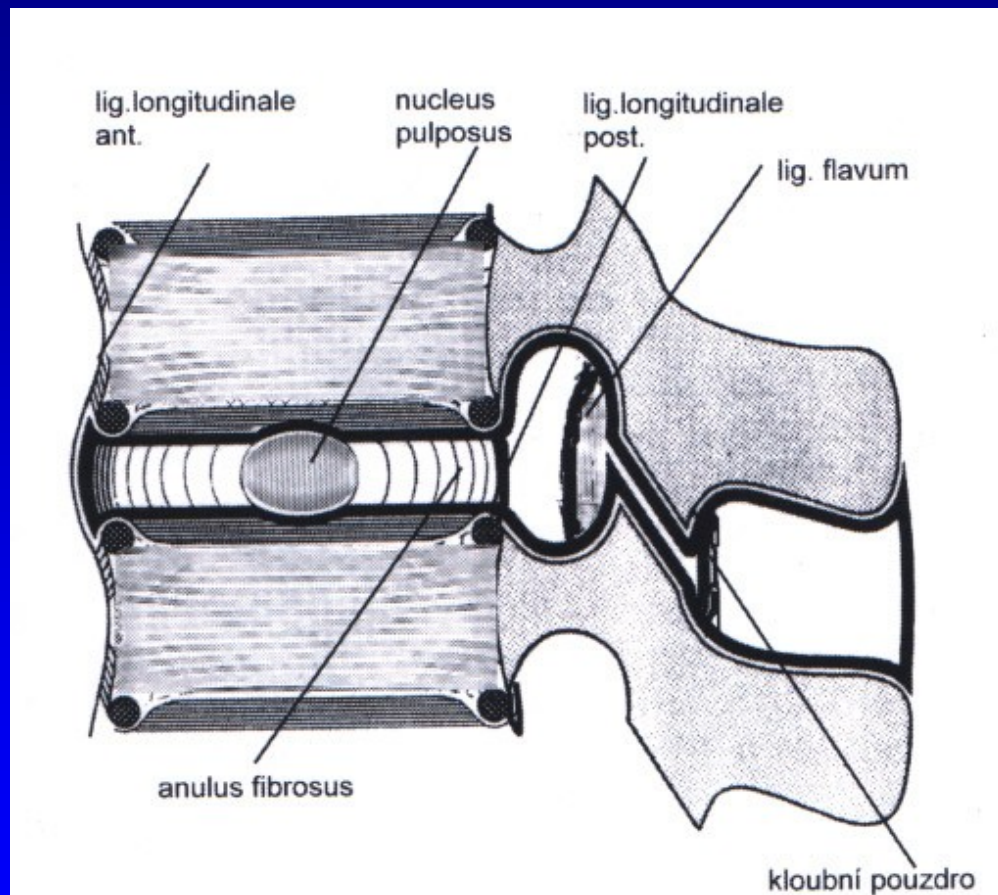


Lumboischiadický syndrom

- Bolest v lumbosakrální oblasti
a porucha funkce lumbální páteře
s bolestí vyzařující do dolní končetiny
v distribuci kořenů L5-S2 (lumboischiadický sy)
v distribuci kořenů L2-4 (lumbofemorální sy)

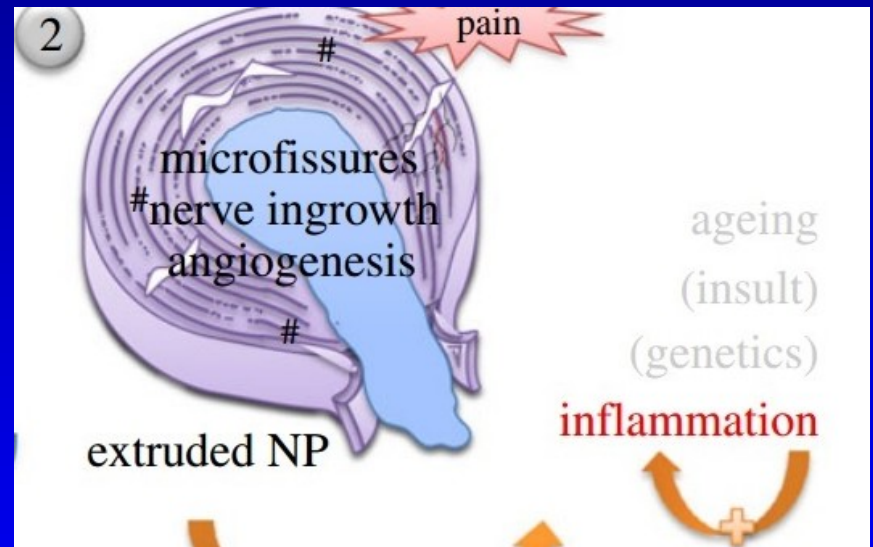
Meziobratlová ploténka

Horní krycí plocha
Nucleus pulposus
Anulus fibrosus
Dolní krycí ploténka

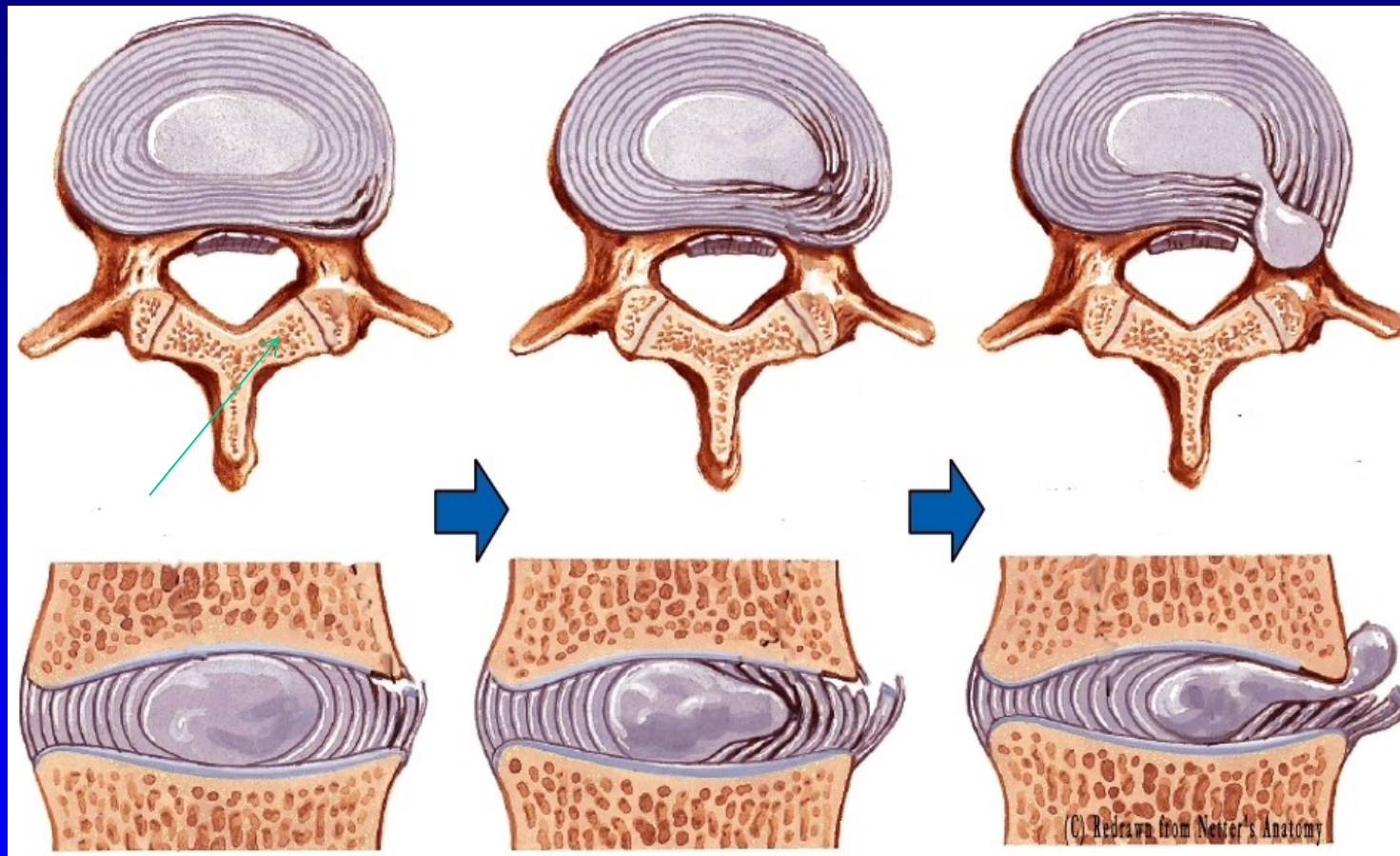


Patofyziologie

- Degenerace disku
- s následnou protruzí až extruzí
- Snížení napětí v nucleus pulposus
- Mikroruptury v anulus fibrosus
- Vyklenutí nucleus pulposus
- Protržení anulus fibrosus
- Protržení lig. long. posterius
- Průnik obsahu do kanálu



Makroskopicky

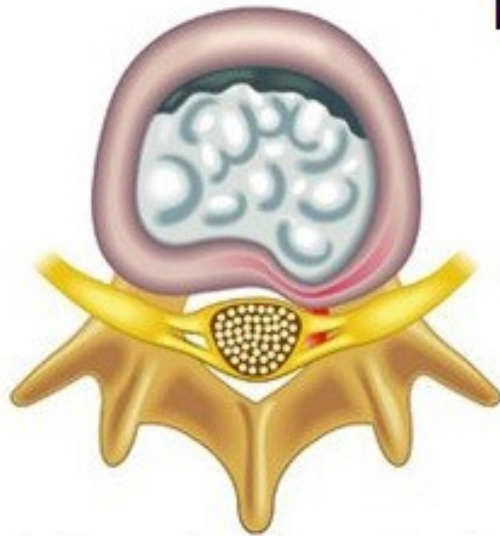

Radiální trhliny

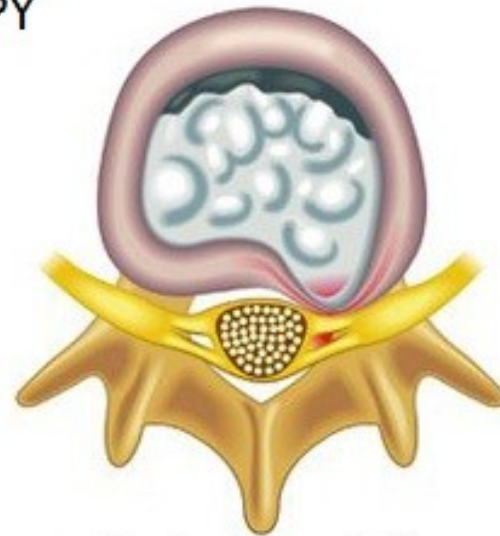Ruptura AF

Znížení disku, herniace NP

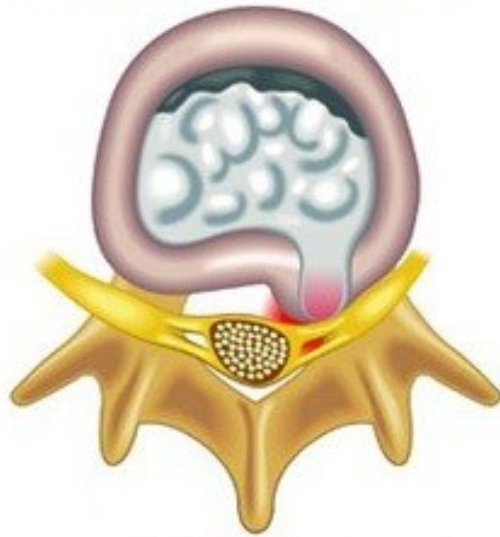TYPY



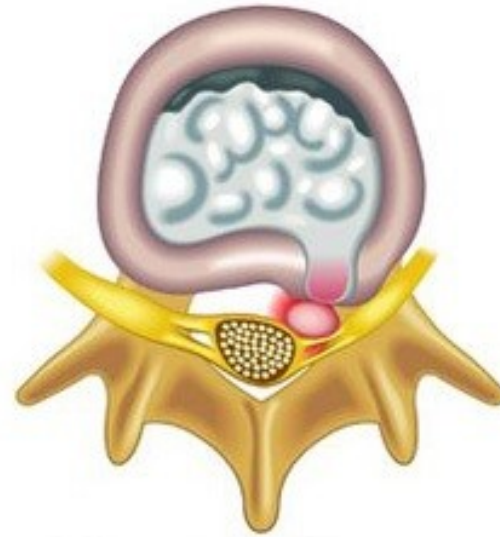Bulging - vyklenutí



Protruze



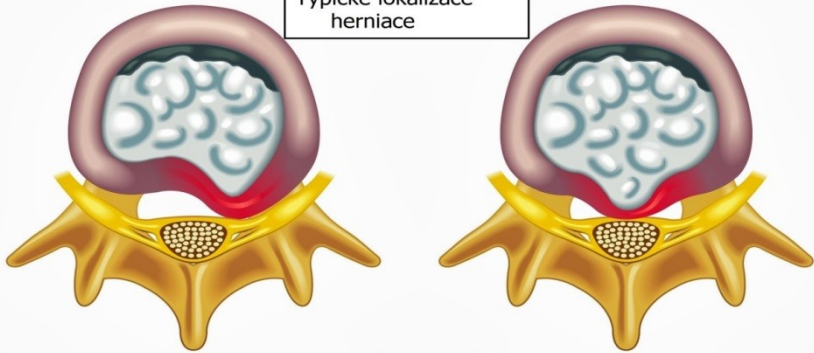
Extruze



Volný fragment

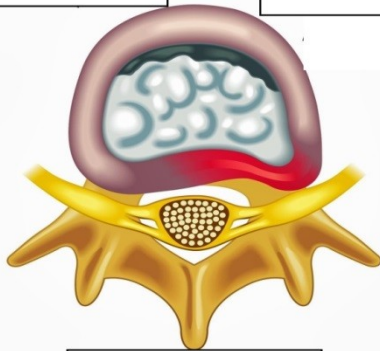
Lokalizace

Typické lokalizace
herniace

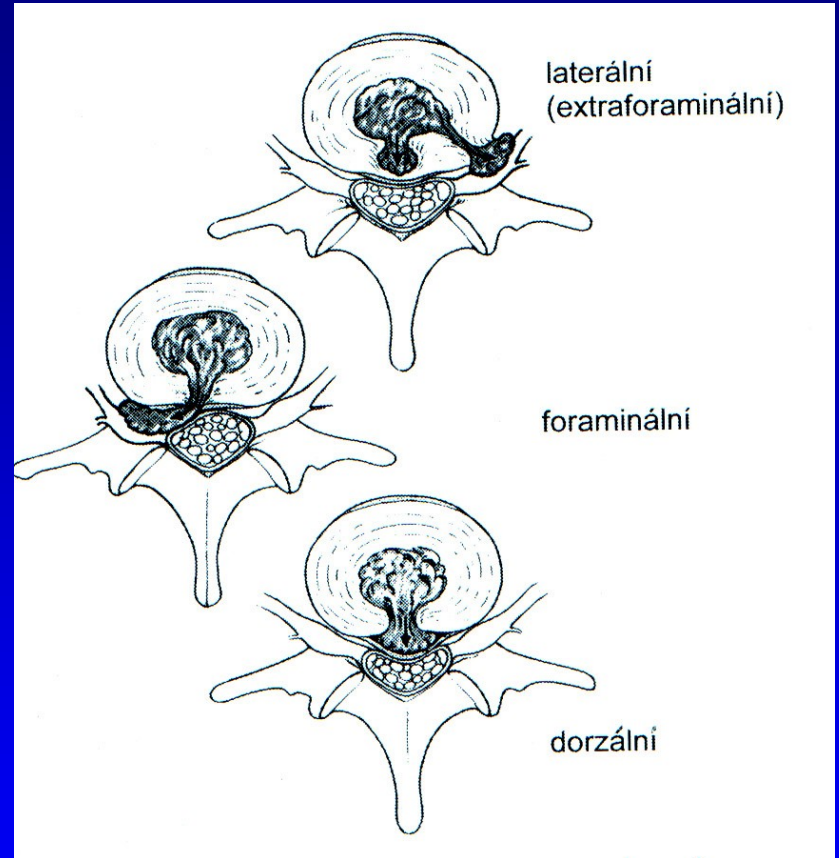


POSTEROLATERÁLNÍ

CENTRÁLNÍ



FORAMINÁLNÍ



laterální
(extraforaminální)

foraminální

dorzální

Hernia disci mediální, paramediální, laterální, foraminální

Výskyt

- 30-50 let
- Silná hereditární predispozice v mladším věku
- nejčastěji segment L5-S1
- 2-3% populace má radikulární symptomatologii
- 70 -85 % bolesti bederní páteře minimálně 1 x za život

Klinické příznaky

Náhlá bolest

Antalgický úklon trupu (od postižené strany)

PV spasmy, stoj na nebolestivé končetině

Napětí svalů, antalgické držení páteře

Ztuhlost v oblasti páteře, omezené rozvíjení

Iritačně zániková symptomatologie – sensitivní a motorická

Kořenové příznaky - porušení motoriky, citivosti
v distribuci kořenů L3,L4,L5,S1.

Syndrom kaudy

Lassegue manévr

Symptomy S1

- **Bolest** - po zadní straně stehna a lýtka do paty.
- **Reflexy**- Achillovy šlachy a medioplantární je oslaben, stejně jako plantární flexory nohy prstů.
- Nezvládá postavit se na špičku.
- Laségue pozitivní.

Symptomy L5

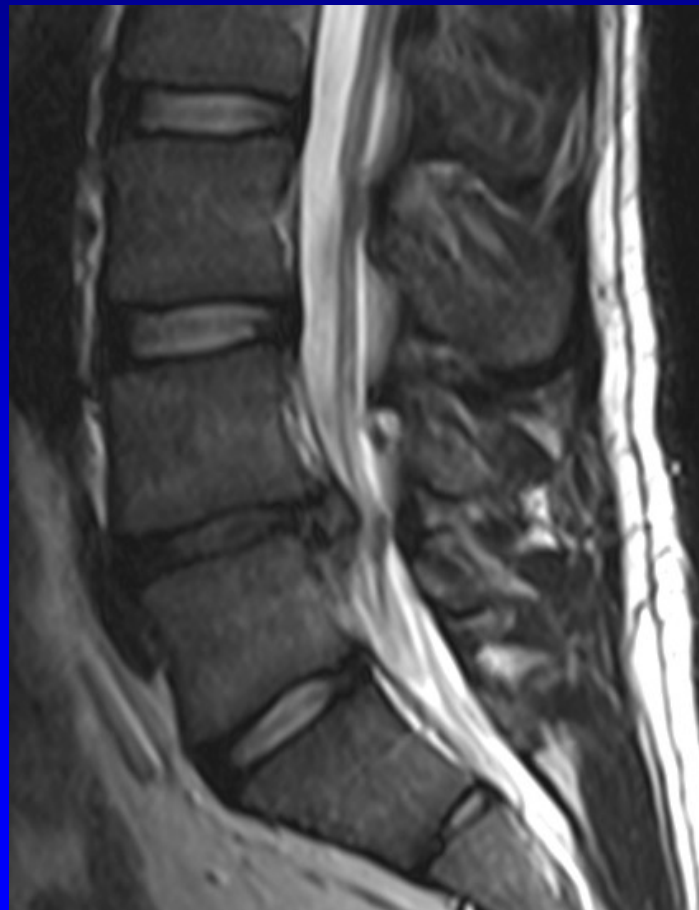
- **Bolest** - lampasovitého charakteru – na zevní straně stehna, stáčí se na přední stranu bérce a nárt až k palci.
- Oslabena dorsální flexe prstů (zvláště palce a akra končetiny), pacient zakopává
- nezvládá se postavit na patu
- Laségue pozitivní.

Symptomy L4

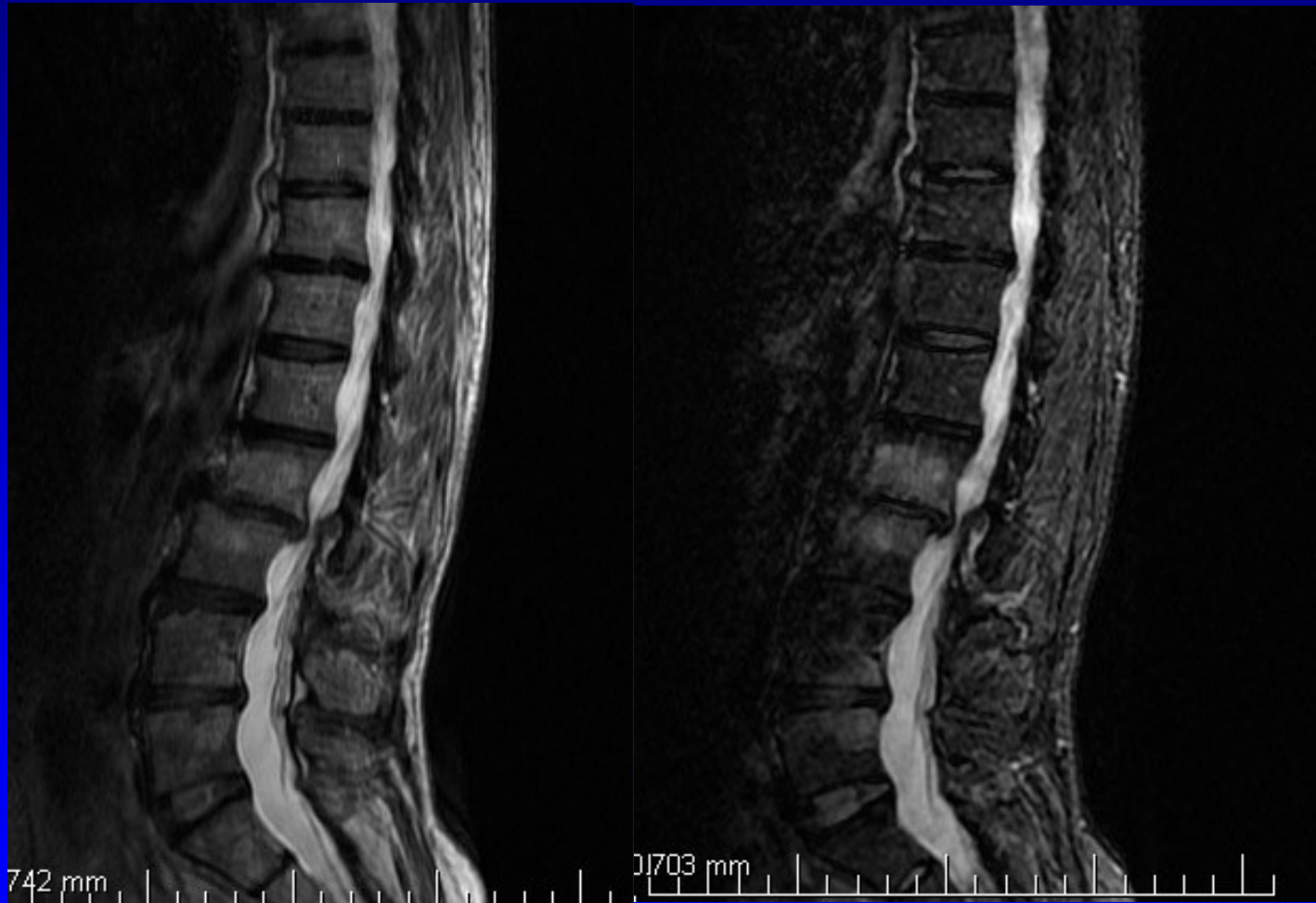- **Bolest** -přední strana stehna a vnitřní ploše bérce k vnitřnímu kotníku.
- **Reflexy** – Patelární snížen, oslabena extenze v koleni a flexe v kyčli (oslabení musculus quadriceps femoris).
- Pozitivní je zadní napínací test (**obrácený Laségue**).

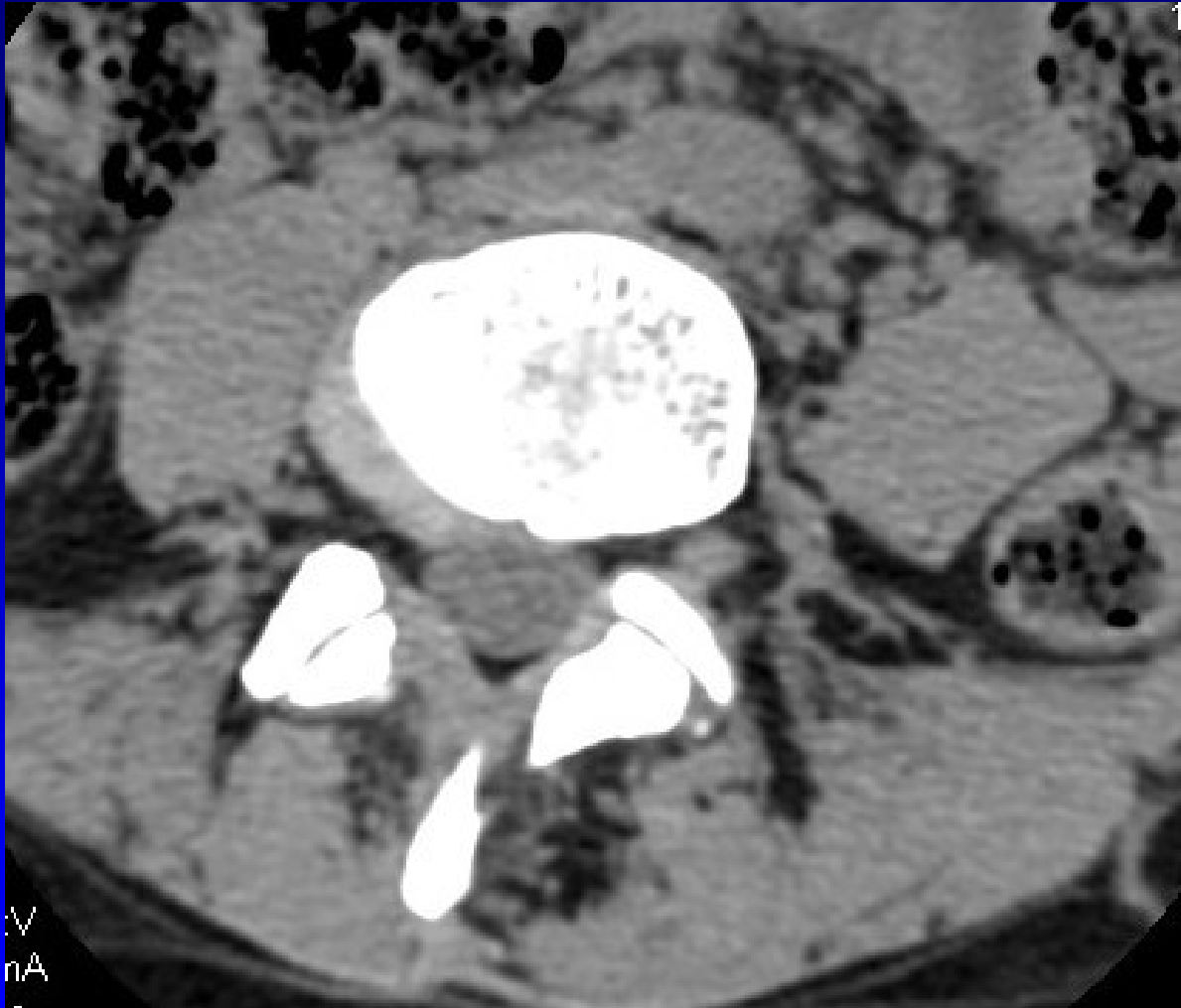
Zobrazovací metody

- RTG – nedostatečné
- MRI – metoda volby
- CT myelografie



Hernia disci





Hernie disku

Terapie- konzervativní

NSAID, myorelaxantia, analgetika

Klid na lůžku,

Periradikulární terapie (kortikoid, morfin, marcain)

Infuse mesokainu

RHB

Efekt- 80-90 %

Terapie chirurgická

Indikace:

- syndrom caudy equiny
- motorická radikulární léze nereagující na konzervativní léčbu

Operovat do 6 týdnů

- Protruze není indikace !

Cauda equina syndrom

The spina cord terminates at L1

Nerve roots are L2-S4

Supply bladder and rectal sphincter

Supply muscles of the lower limb and sensation of the perineum

Symptoms:

Back pain, lower limb flaccid paralysis, loss of reflexes

Paresthesia of the perineum, loss of anal tonus, faecal incontinence

Retention of urine

Cauda equina = emergency

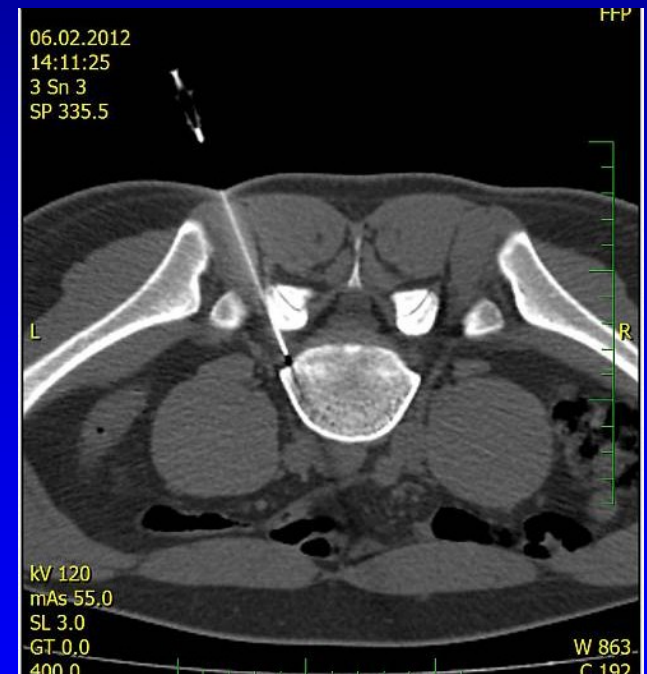
Terapie chirurgická

- Hemilaminectomie, dekomprese nerv. kořene
- Mikrodiskektomie dle Caspara – miniincize 1,5 cm
- Perkutátní diskektomie – vakuový extraktor pod RTG zesilovačem, odsátí střední části disku
- ASK diskektomie

Terapie

Minimálně invazivní metody (bulging)

- enzymatická chemonukleolýza chymopapainem
- perkutánní laserová dekomprese disku
- intradiskální elektrotermální terapie
- radiofrekvenční ablace
- ozónterapie



Komplikace op. hernie disku

- Peroperační poranění durálního vaku, kořenů
- Operace jiného disku, na opačné straně
- Ponechání části sekvestru
- Akutní infekce
- Spondylodiscitis
- Recidiva
- Pooperační instabilita

Následky

- 14 - 20% recidiva obtíží po roce
- S počtem revizí stoupá počet recidiv
 - 1. revize 40 %
 - 2. revize -60 %)
 - Failed back surgery syndrom
- Recidivu obtíží řešit spondylodézou
(70-80% dobré výsledky)

Chronický algický vertebrogenní syndrom

Soubor potíží s bolestmi zad, omezeným pohybem, antalgické držení, reflexní skolióza, úponové bolesti.

Vyvolávající moment- jednorázové nebo opakované fyzické přetížení, prochlazení, virózy. Psychologické vlivy.

Podkladem je většinou- spondylóza, osteochondróza disku, spondylartróza

Th: analgetika, myorelaxantia, NSA, fyzioterapie, fyzikální léčba, posílení svalového korzetu, mobilizační techniky.

Failed back surgery syndrom

Selhání operační léčby, recidiva bolestí L páteře

Původ: epidurální fibróza, infekce

arachnoiditis, paklouby

instabilita segmentu

spondylartróza- zúžení for. intervertebrale

stenóza spinálního kanálu

psychologické vlivy

Th- konzervativně,

Op: dekomprese, stabilizace, instrumentace

Spondylolysis

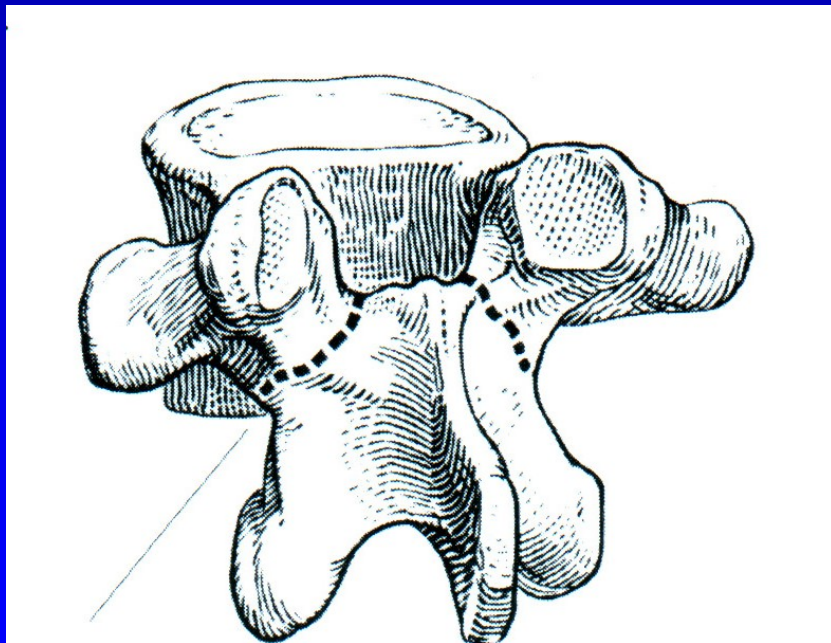
Přerušení oblouku v pars interarticularis- vazivo.

Symptomy- žádné, bolesti po námaze.

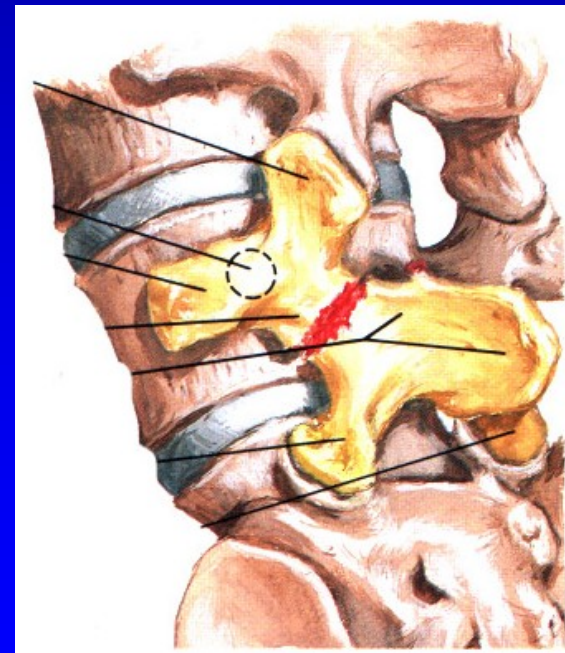
Th- žádná, konzervativní

reparace istmu

posterolaterální fúze s instrumentací



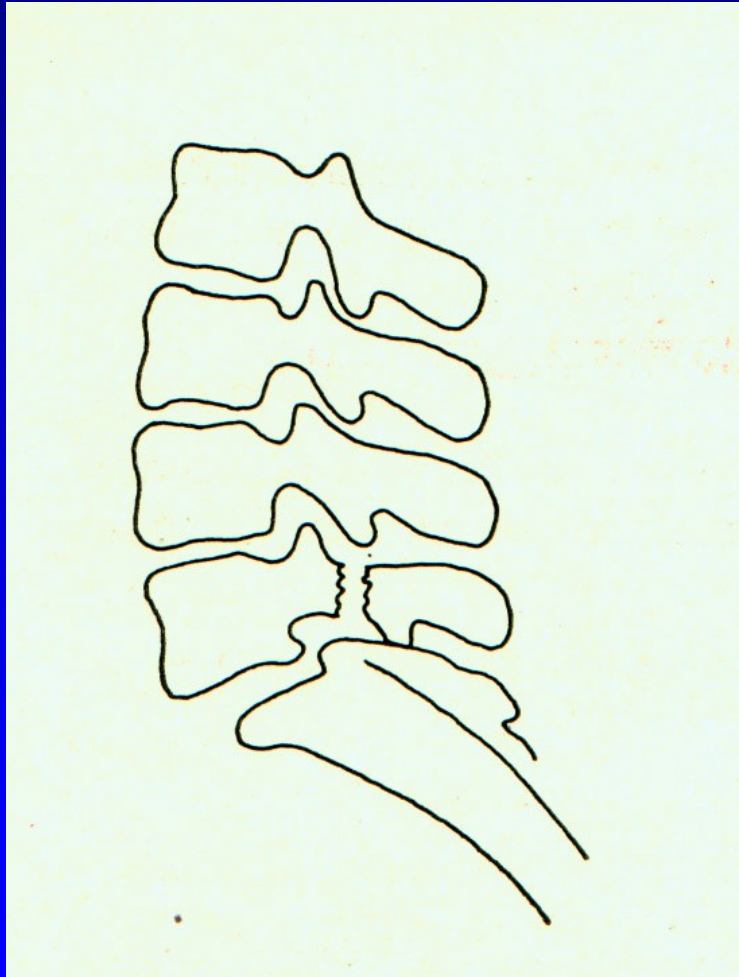
Obr.13



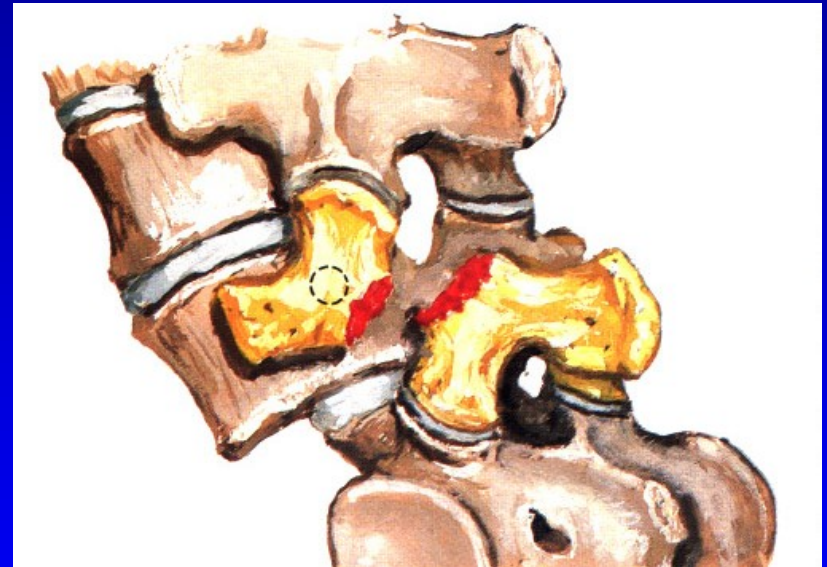
Obr. 14

Spondylolisthesis

posun, skluz (olisthesis) obratlového těla dopředu



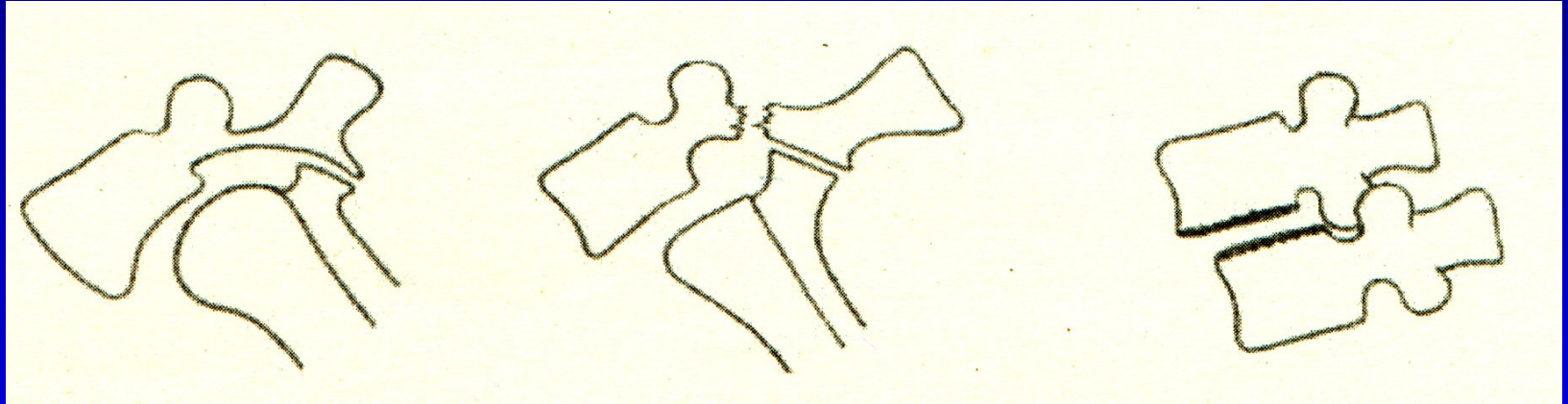
Obr. 15



Obr. 16

Spondylolisthesis

posun, skluz (olisthesis) obratlového těla dopředu



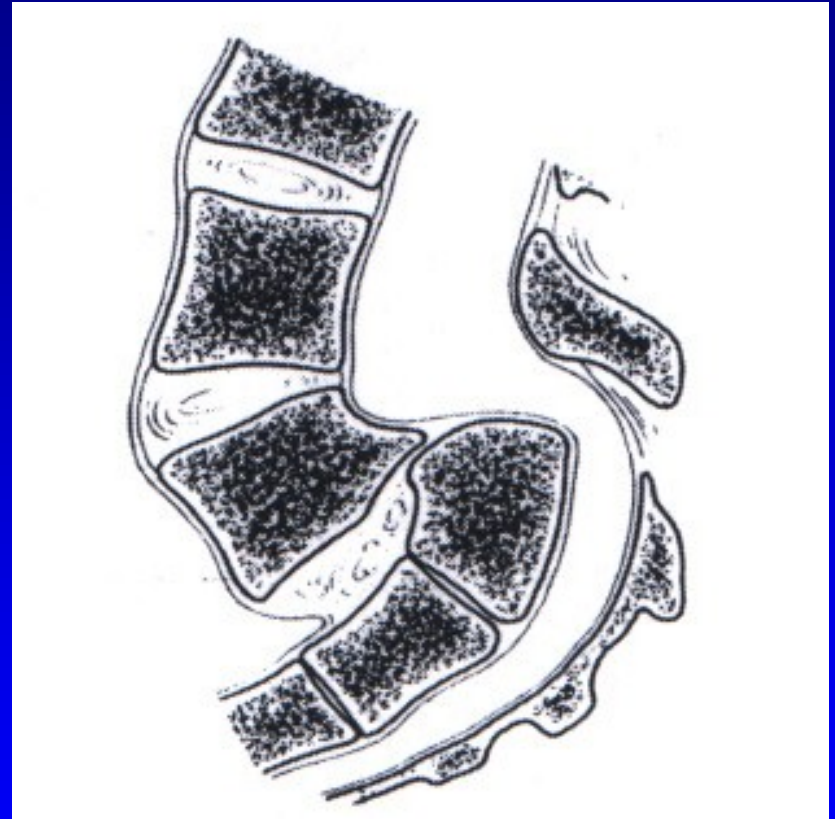
Obr. 17 1. dysplastická

2. isthmická

3. degenerativní

Stupně spondylolisthýzy

- I. do 25 %
- II. do 50%
- III. do 75 %
- IV. do 100 %
- V. spondyloptosis



Obr. 18 Spondyloptosis

Spondylolisthesis

Náhodný nález

Bolesti v zádech

Kořenové příznaky

Svalová kontraktura

Příznak prkna

Th: rehabilitace, analgetika, pás

Op: dekomprese, repozice skluzu

fúze 360 st.- posterolaterální

fúze + přední intersomatická fúze

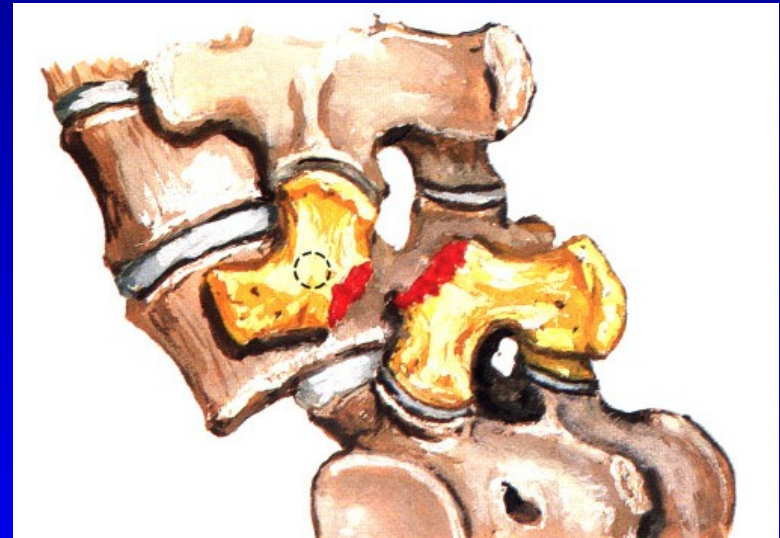
PLIF, dekomprese, instrumentace

Částečná - úplná repozice zad. instrum.

360° fúze: PLIF - TLIF, ALIF

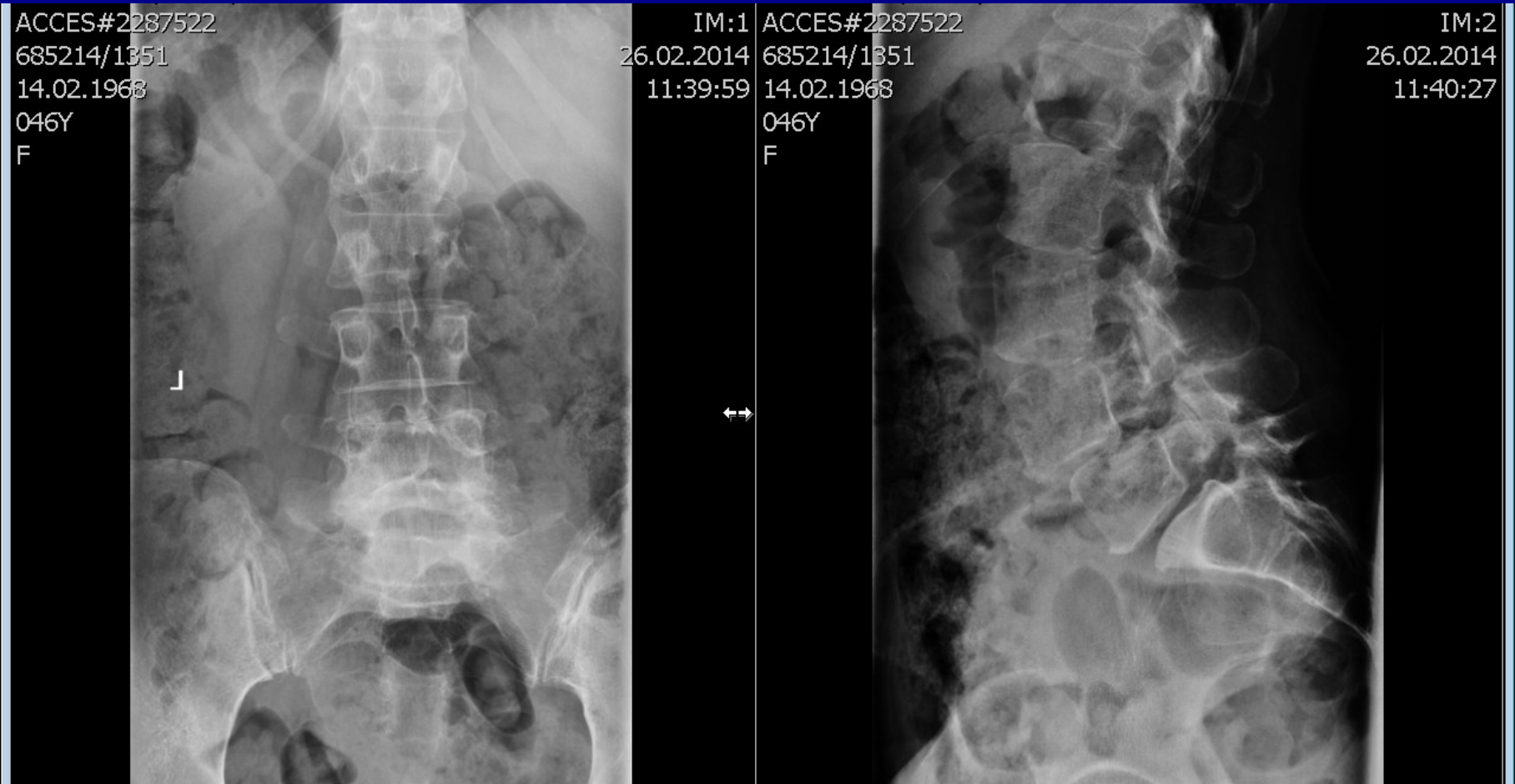
Spondyloptóza: exstirpace obratle

+ spondylodéza



Obr. 19

Spondylolisthesis



Funkční snímky

Text HORAKOVA,HANA 685214/1351 26.2.2014 11:39:04 2287522 2 z 2

SE:2558 IM:3 26.02.2014 11:41:42

SE:2558 IM:4 26.02.2014 11:42:09

F

F

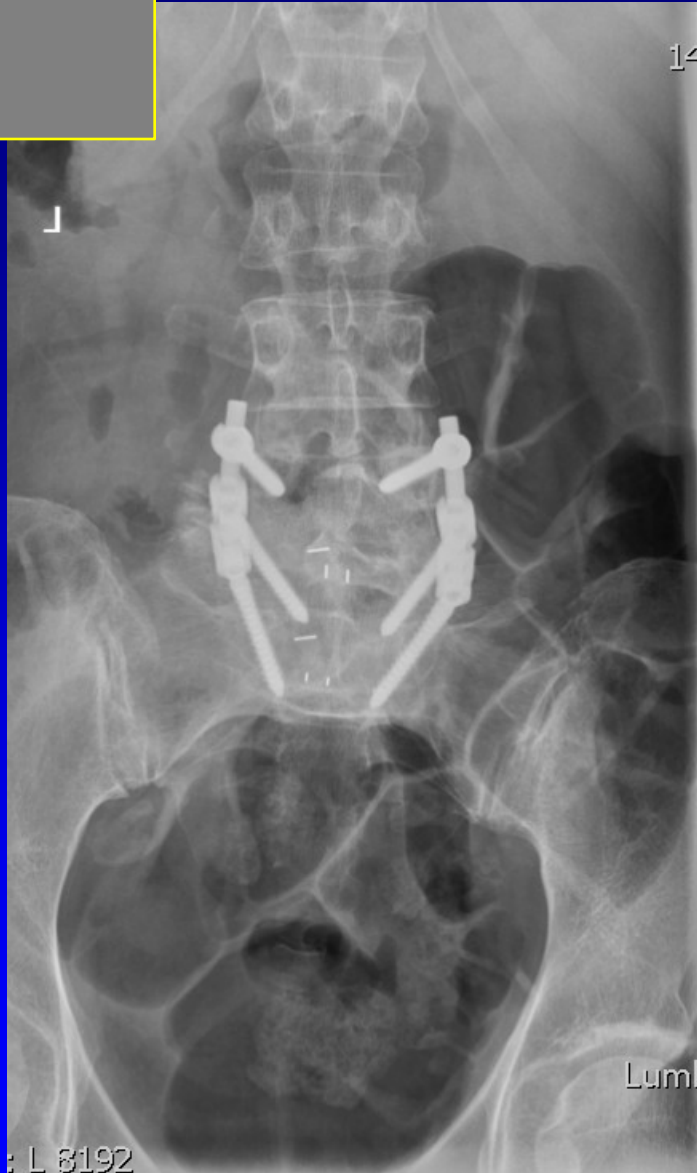FN Brno Lumbar-spine FN Brno Lumbar-spine

L,L - funkční sn. dynamicke,L-uklony do stran, W 16383 : L 8192 L,L - funkční sn. dynamicke,L-uklony do stran, W 16383 : L 8192

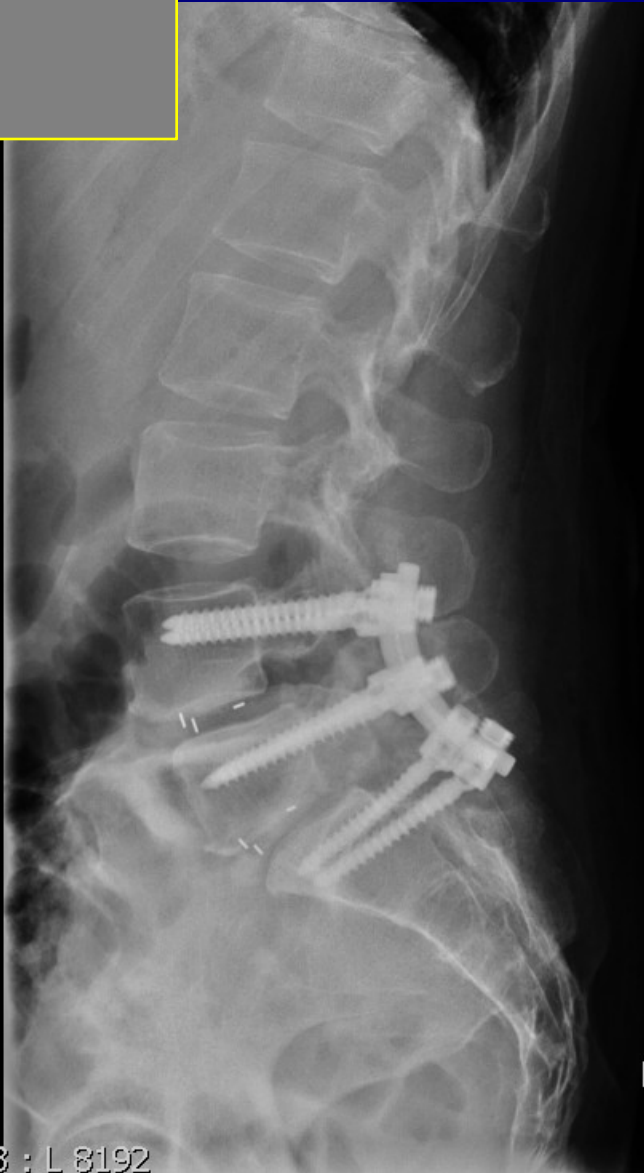MALIKOVA,SVATAVA, BRABCOVA,MARIE, FIALOVA,LUDMILA,, HUDECKOVA,JAROSLAVA, HORAKOVA,HANA, CS1013RX07 0.4 Lumbar-spine

DICOM S: 2558 I: 3 S: 1/1 Pg: 2/2 I: 3/4

CS 14:23 18.5.2014



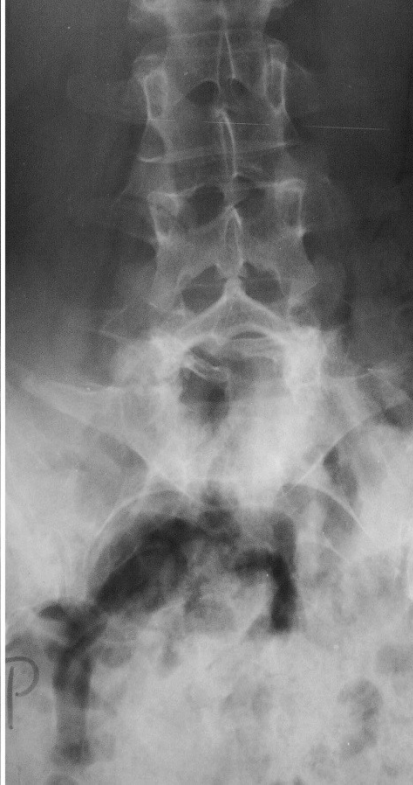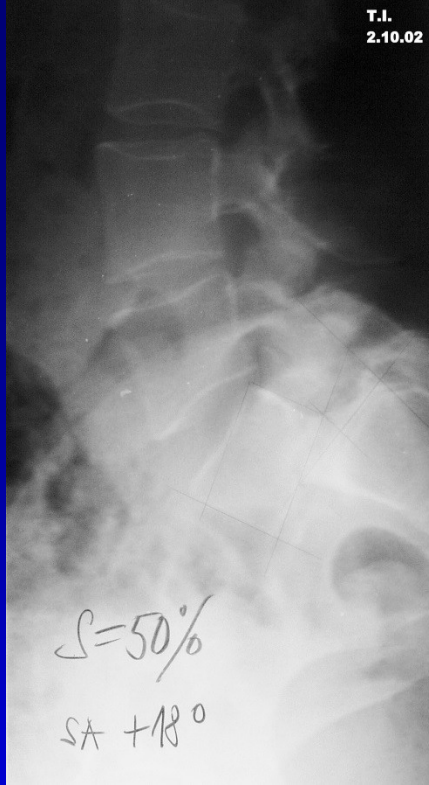IM:1 A
14.05.2014 6
08:58:12 1
046Y
F
↔
Lumbar-spine FN Brno
L,,,
W 16383 : L 8192



: L 8192

W 16383 : L 8192

T.I.
2.10.02



IVANA 398/03

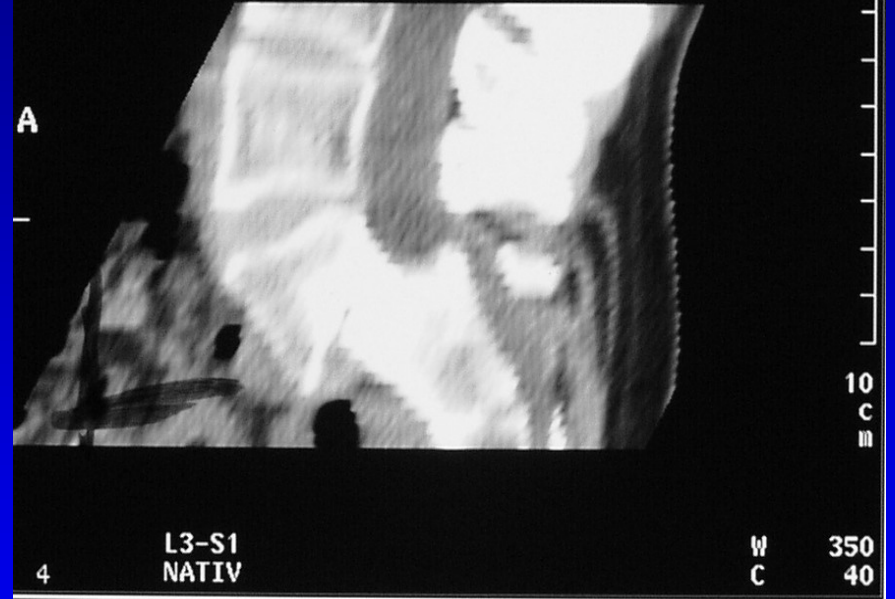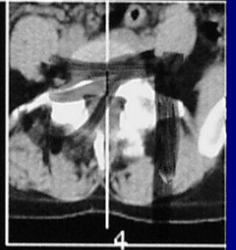
675218/1018

H

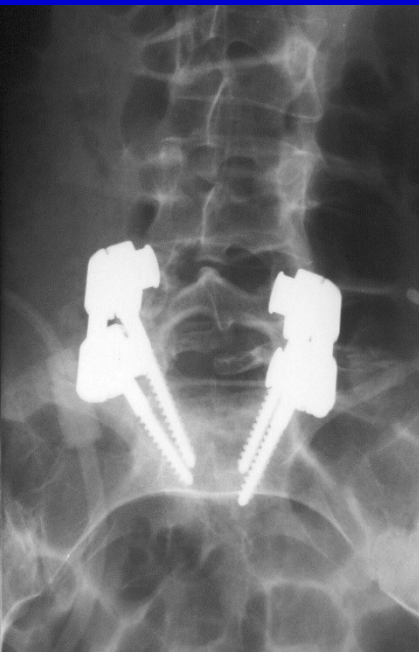
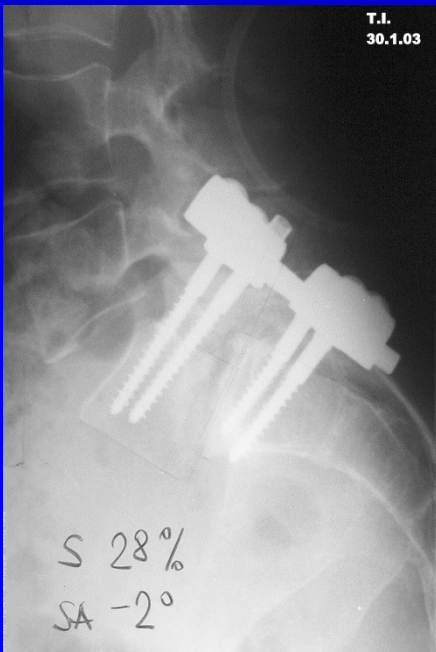
21-JAN-2003

IMA 44

Ref Scan 3
Ref TP -882.5



T.I.
30.1.03



Spinální stenóza

Úzký spinální kanál

- teorie komprese nervových struktur
- teorie vaskulární komprese

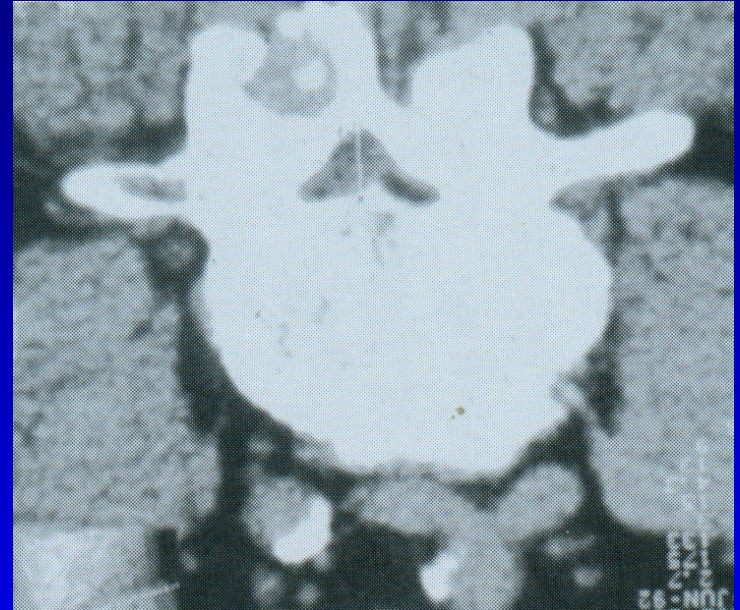
Pokročilá spondylartróza a spondylóza

Osteofyty vedou
k útlaku durálního vaku
a k nahnutí lig. flavum

Normální šíře spinálního kanálu 17 mm

Mícha zabírá 10 mm

Zúžení kanálu pod 10 mm vede k rozvoji myelopatie



Klinické příznaky LS stenóza

- žádné
- kořenový syndrom
- syndrom kaudy equiny
- neurogenní klaudikace

Spinální stenóza

Bolesti, zvyšují se námahou, zmírňují klidem

Bolesti při chůzi - claudicatio intermitens spinalis
- po několika rychlých krocích se musí zastavit,
předklonit a posadit

Podklesávání nohou při delší chůzi, po chvíli klidu odezní.

Myelopatie: slabost dolních končetin

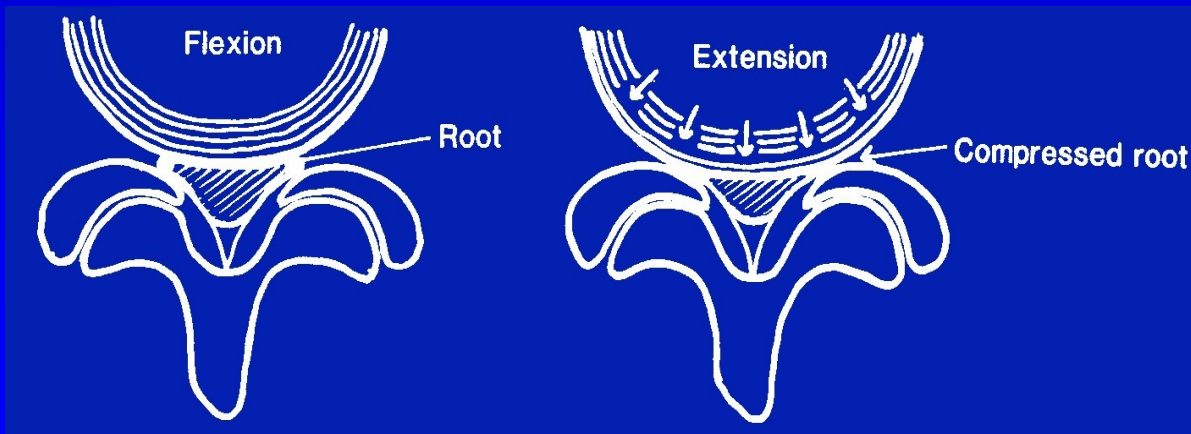
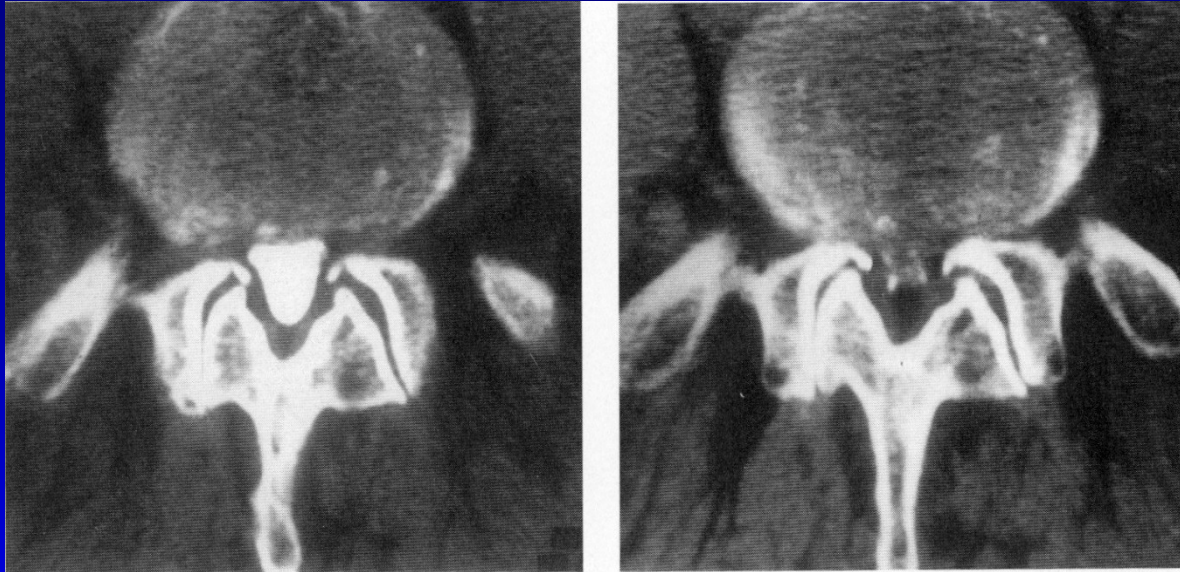spasticita, klony, kořenová komprese

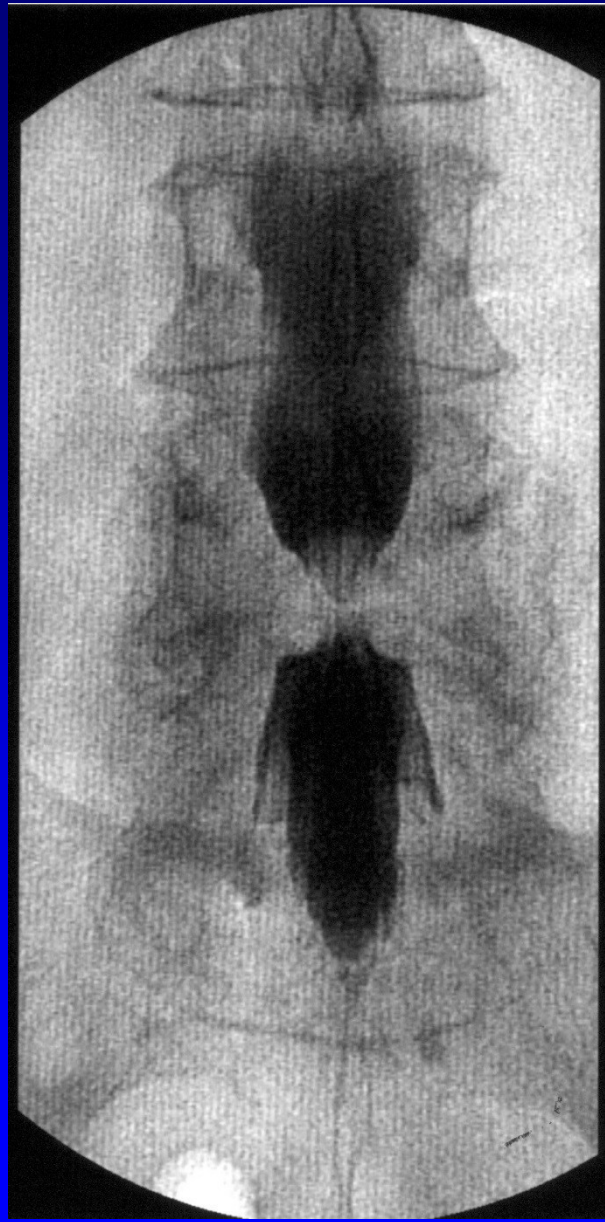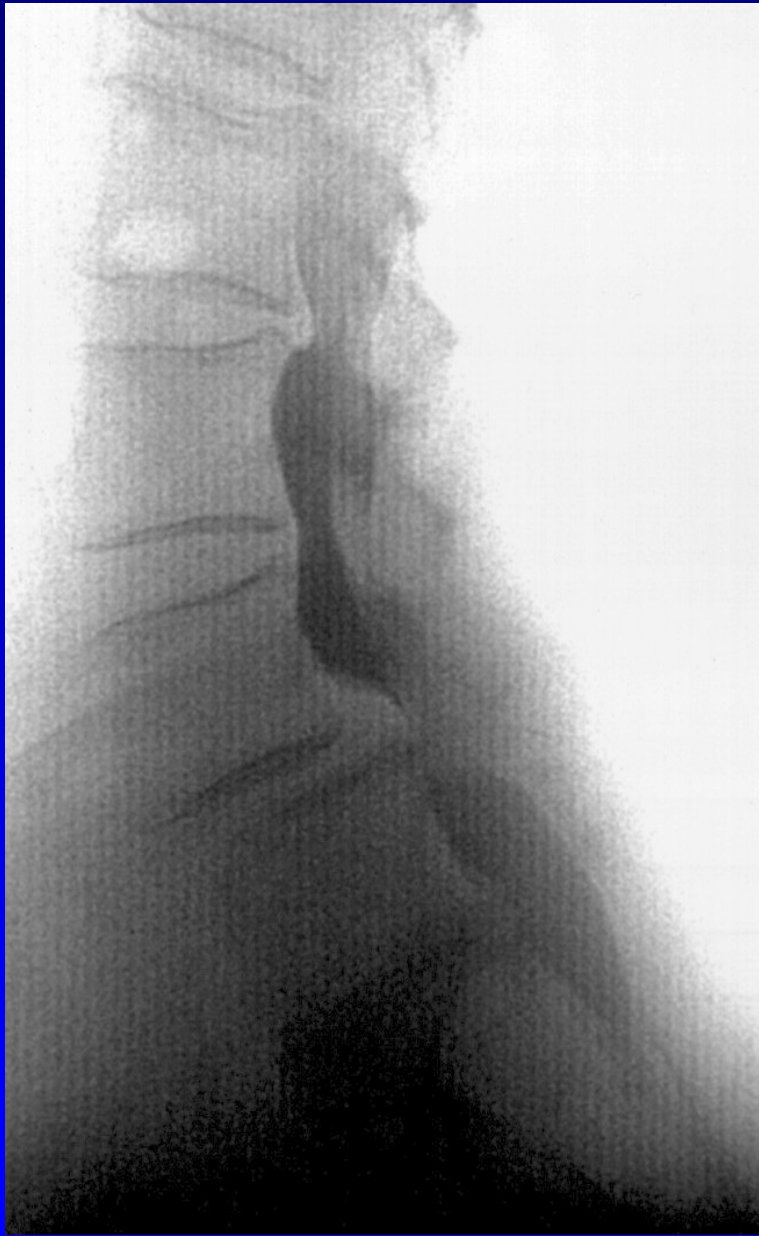hyperreflexie, snížení citivosti

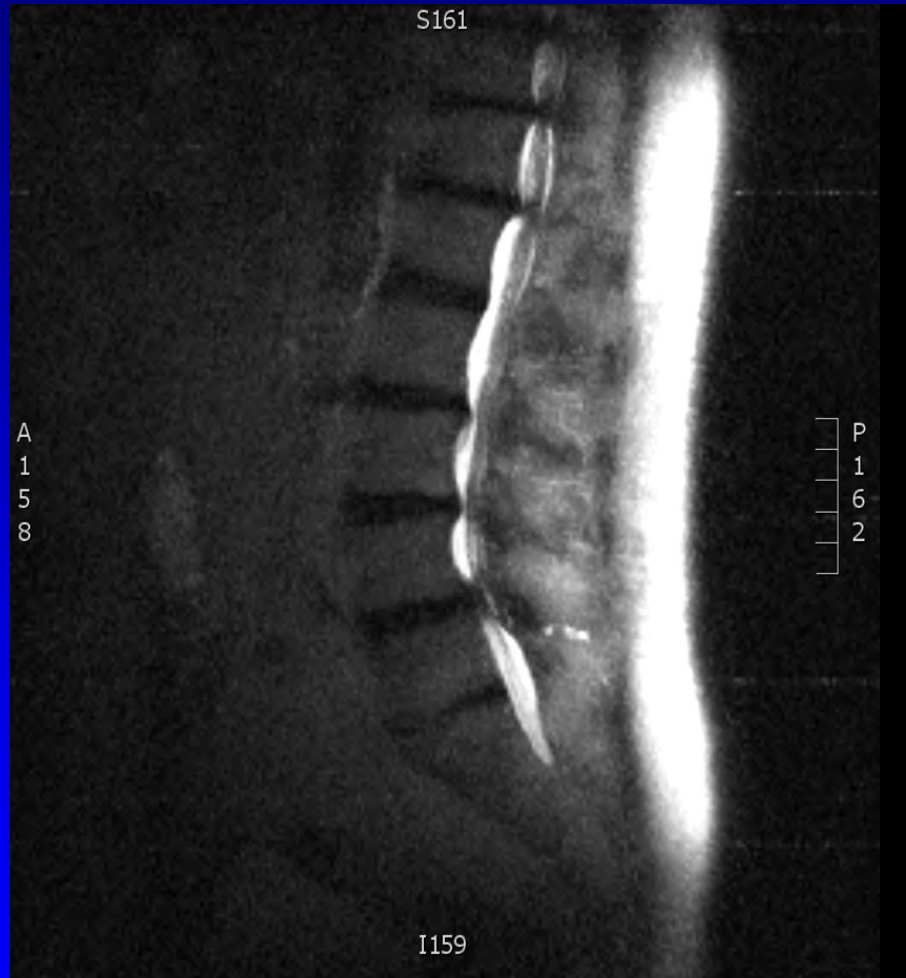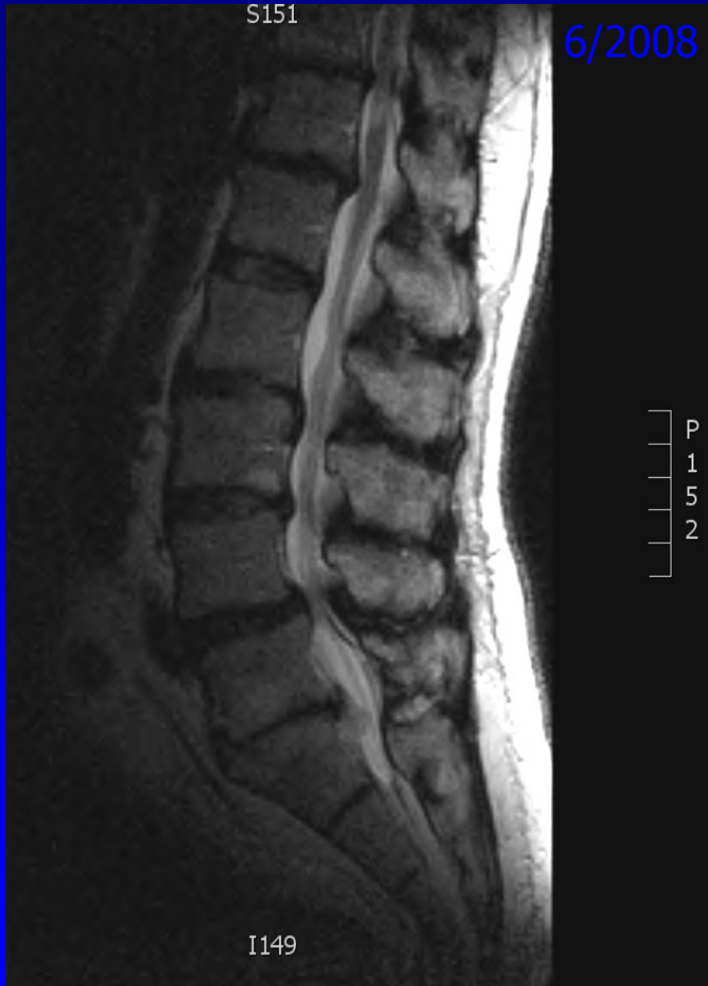Neurogenní klaudikace

- stání, chůze – bolesti, parestézie, slabost dkk
- zhoršuje – záklon, chůze s kopce
- úleva – sed, dřep, předklon
- chůze omezena – kolísá
- 1/3 nemocných má parézy

Flexe- extenze







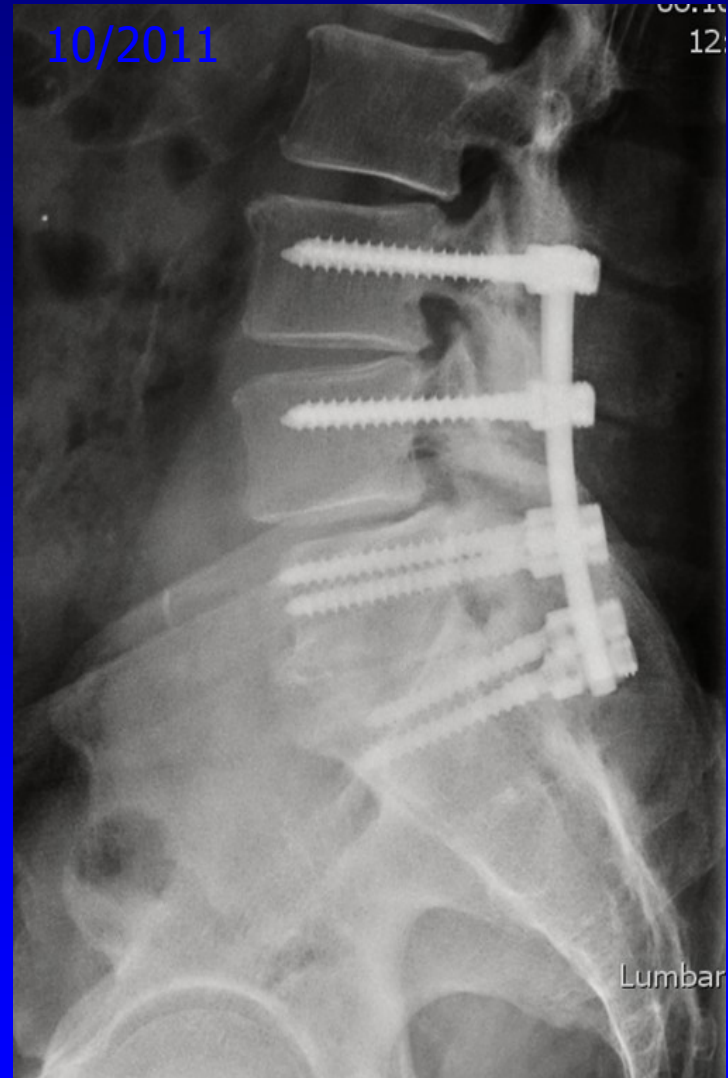
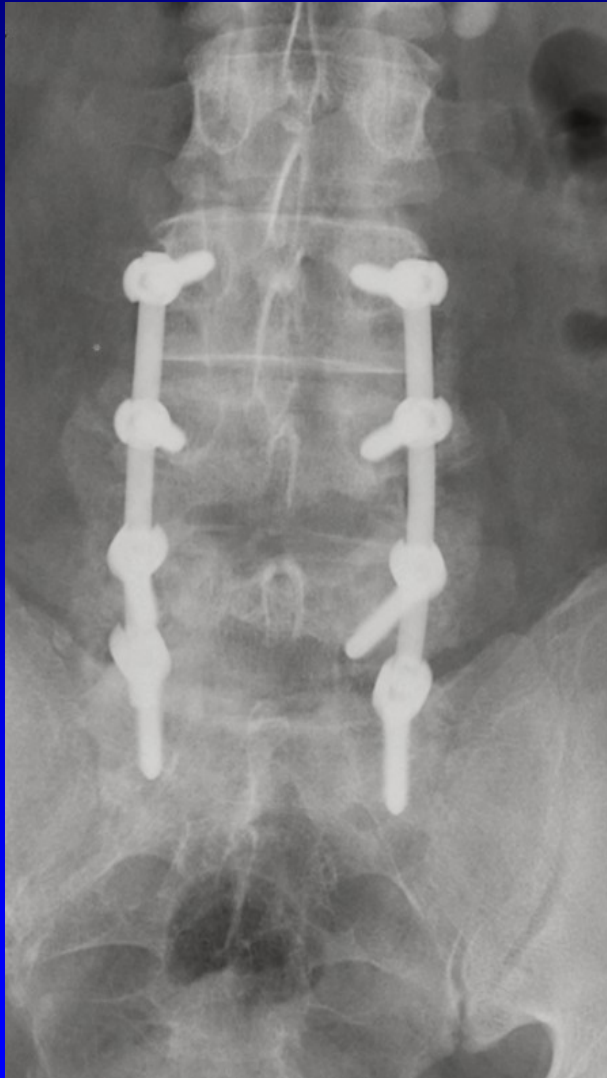
Terapie spinální stenózy

Klid, cvičení, snížení aktivity,
ortéza, epidurální aplikace steroidů
Ambulance pro léčbu bolesti

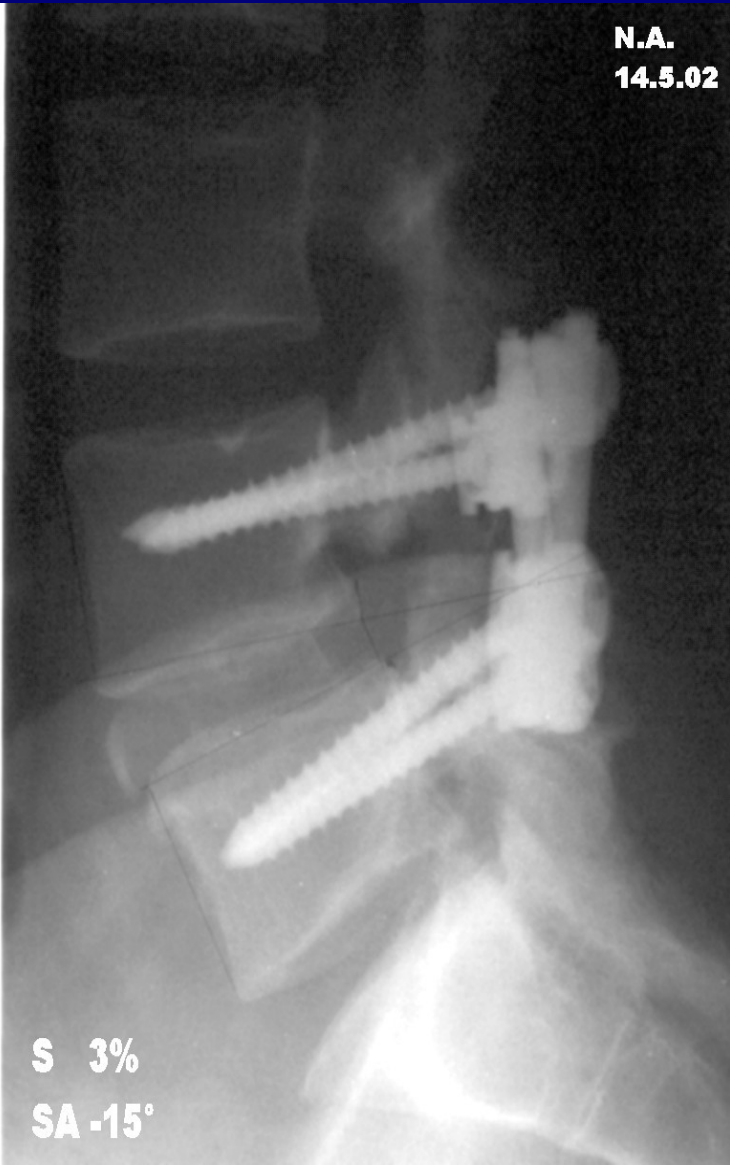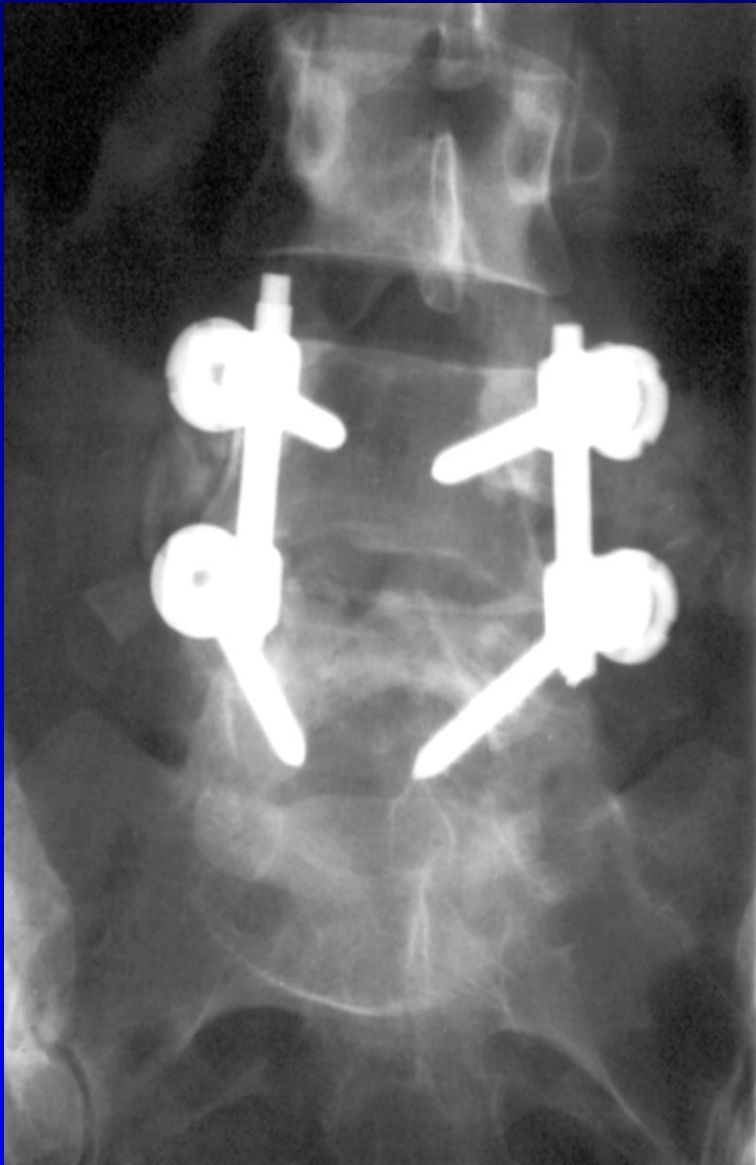
Op.: dekomprese

zadní dekomprese a fúze s instrumentací

Dekomprese, fůze, transpedikulární šrouby

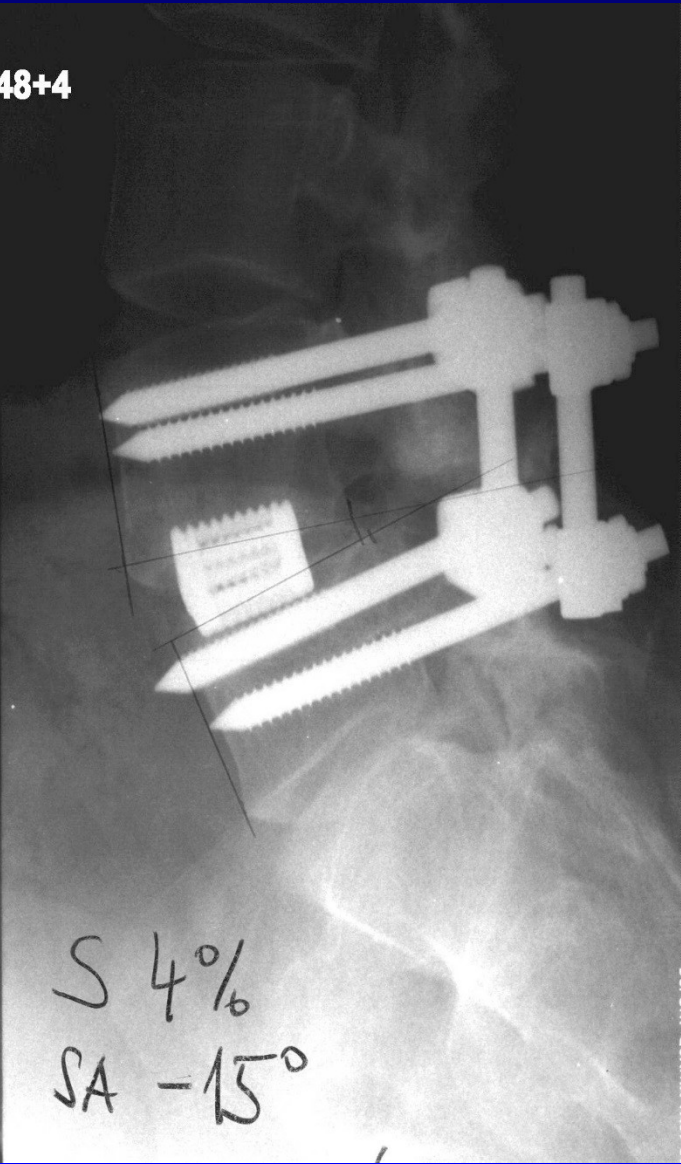
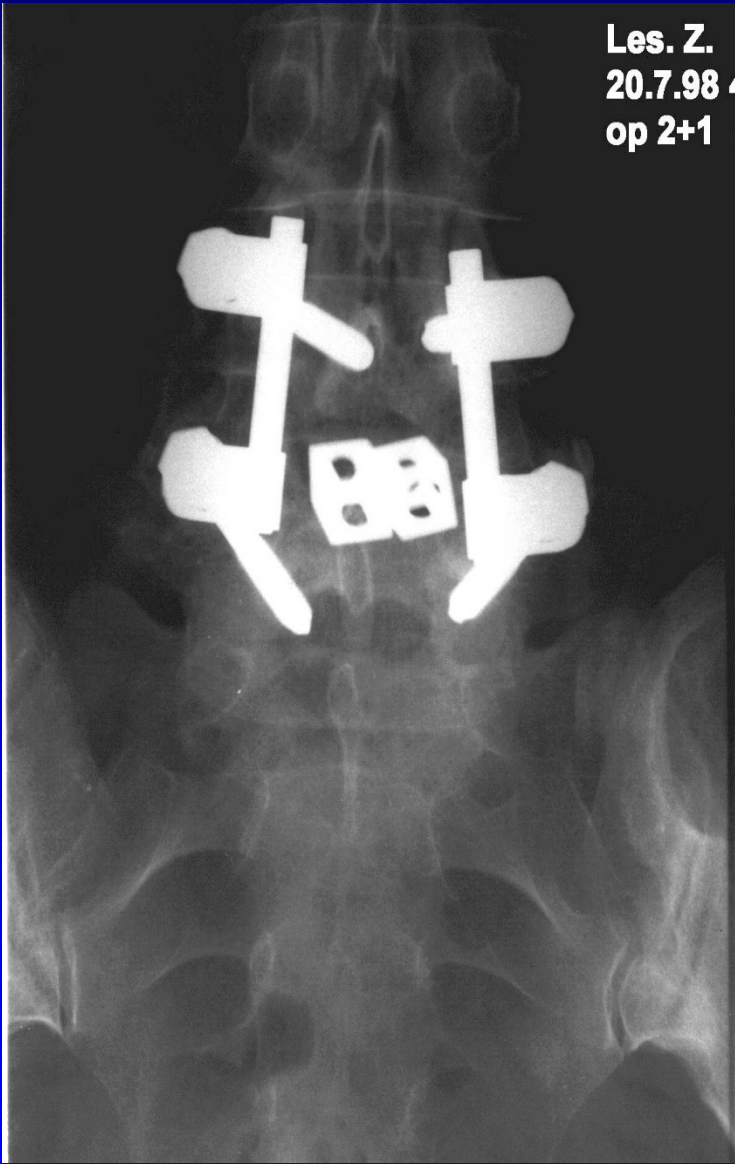


N.A.
14.5.02

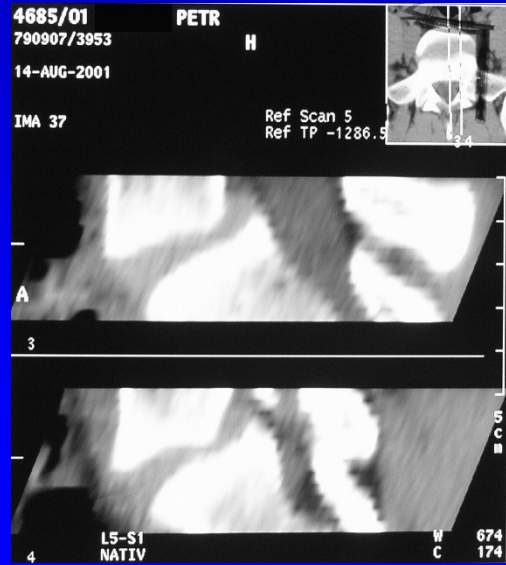
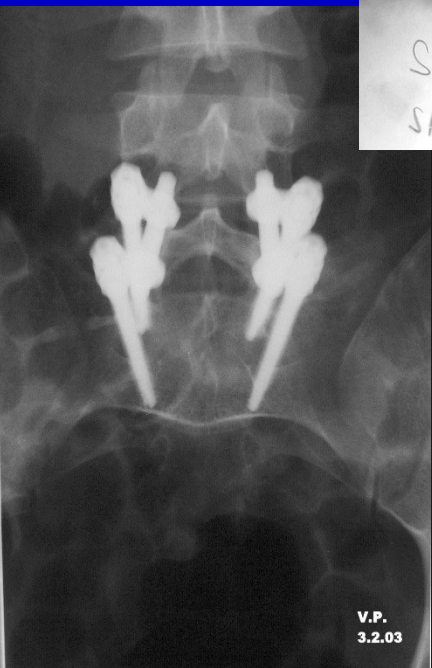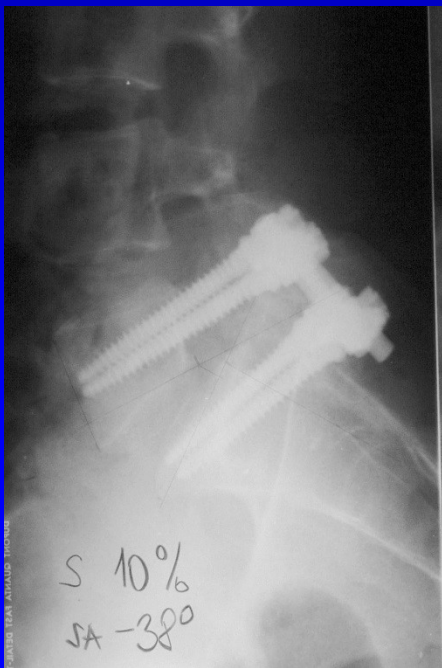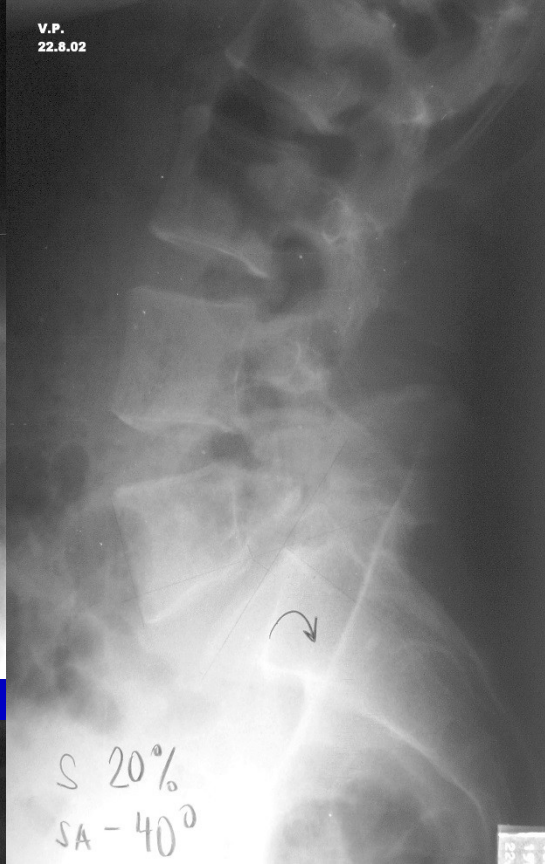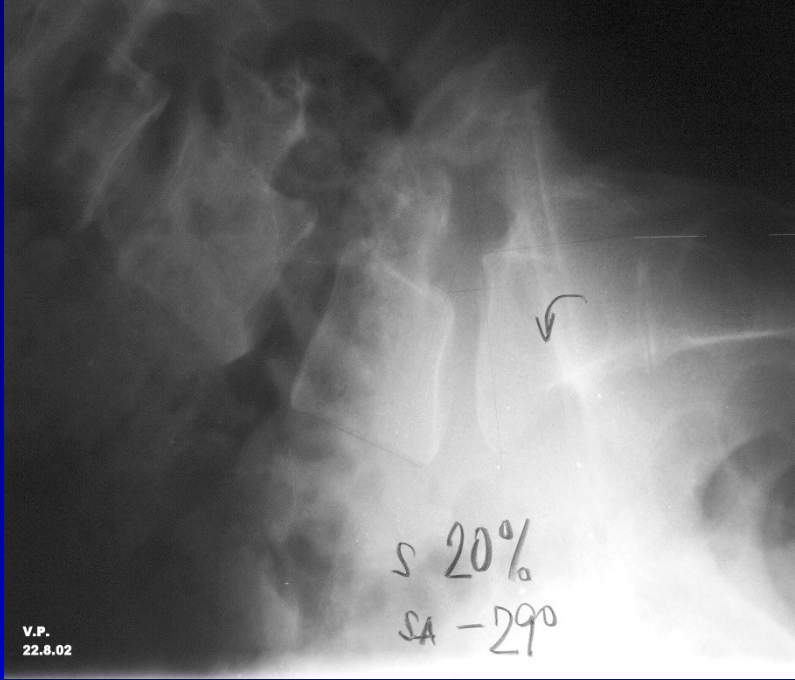


S 3%
SA -15°

Les. Z.
20.7.98 48+4
op 2+1



S 4°
SA -15°

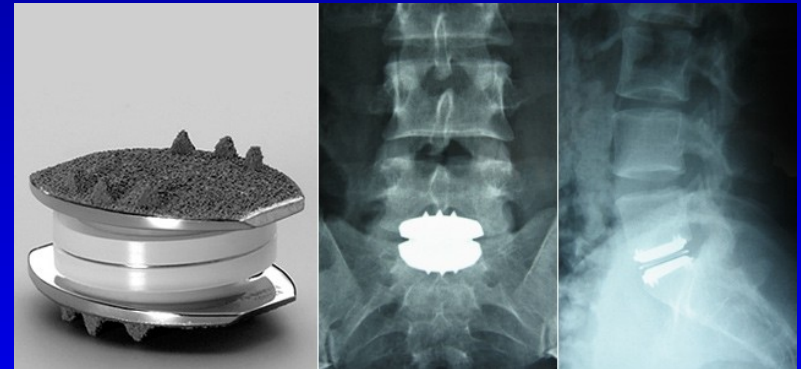


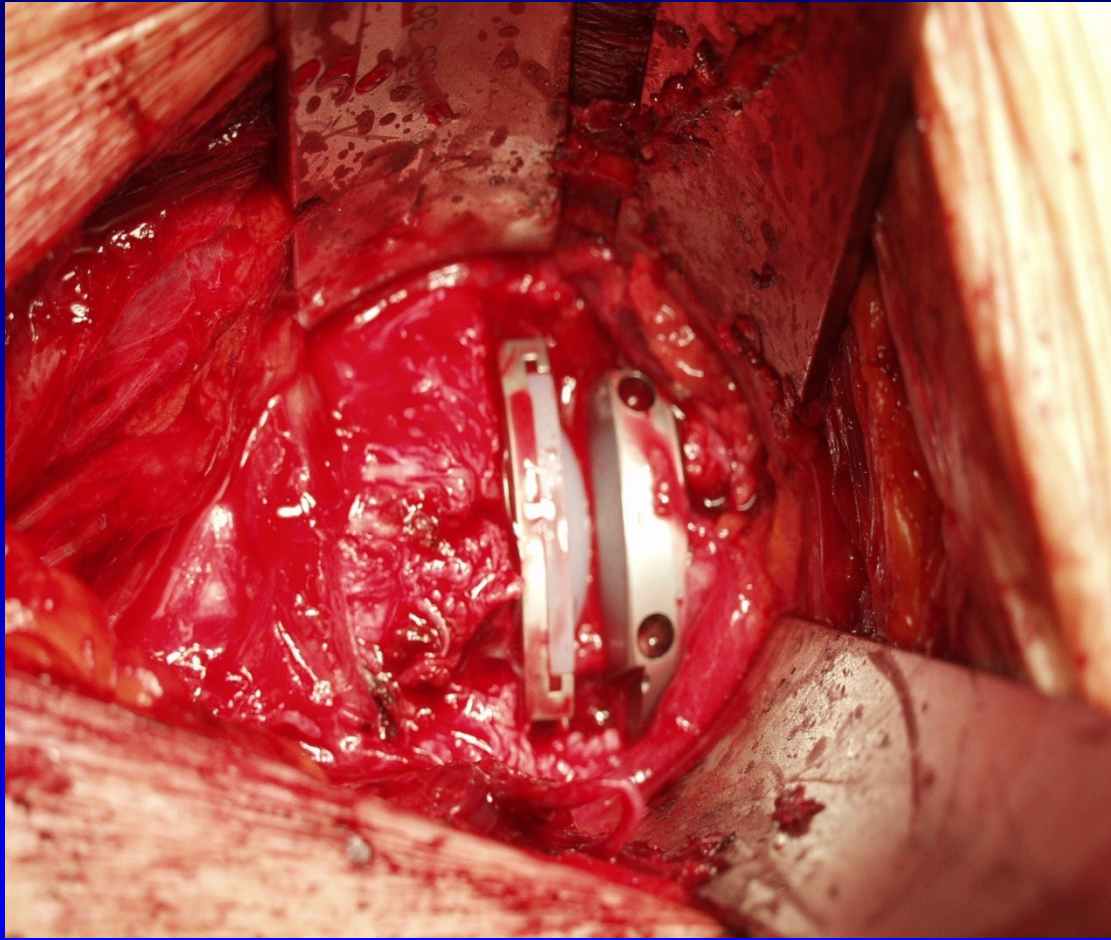
Funkční náhrada disku - Prodisc (endoprotéza - titan destičky - PE)

- konzervativní léčení bolestí v kříži nad 6 měsíců (L2 - S1)
- normální i.v. klouby
- nepřítomnost spondylolistézy
- nepřítomnost spinální stenózy
- snížení disku (4 mm)

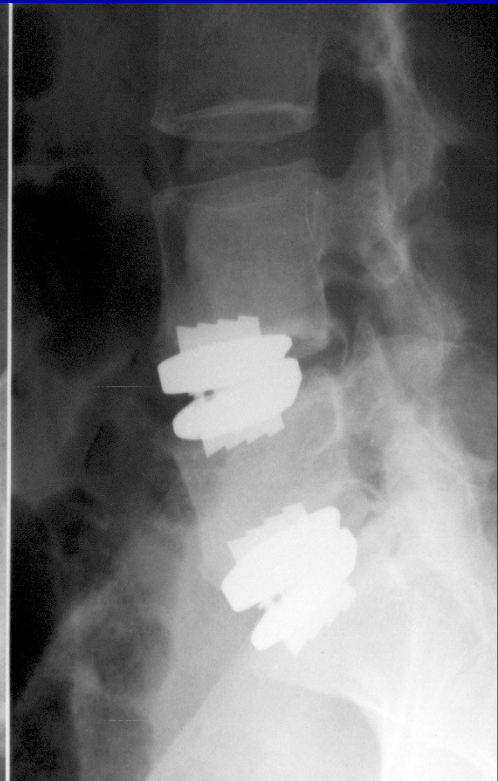
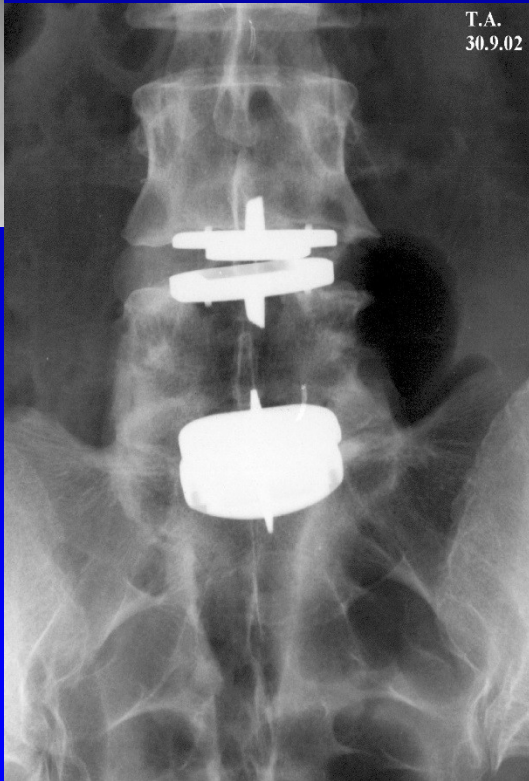
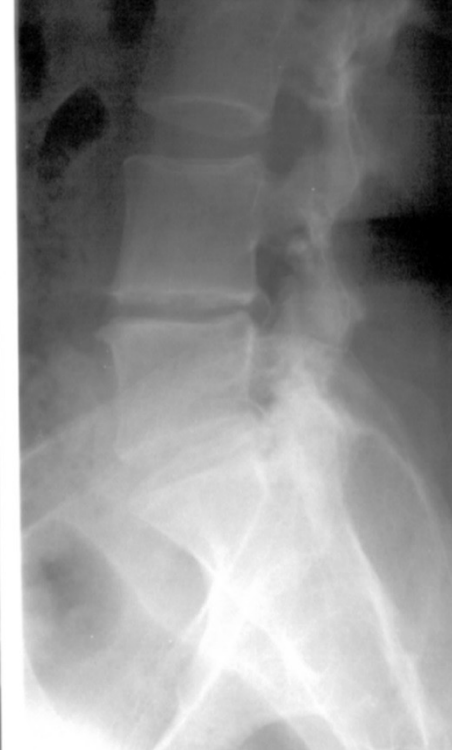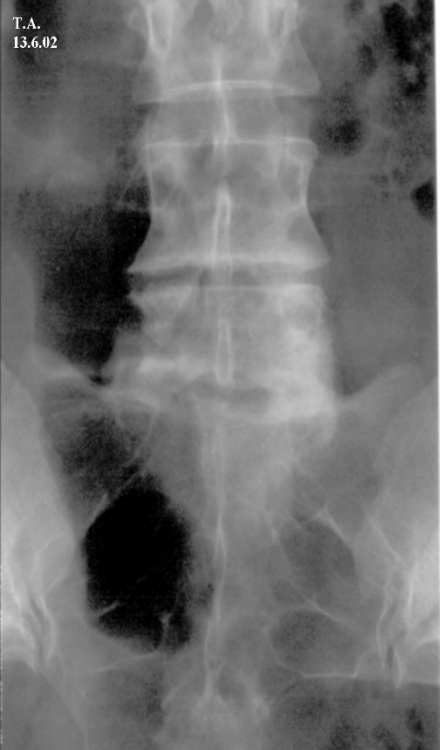Terapie chirurgická

- Funkční náhrada disku
- indikace při neúspěšné konz. terapii
 - bolesti v kříži nad 6 měsíců
- normální i.v. klouby
- nepřítomnost - spondylolistézy, spinální stenózy, snížení disku na $\frac{1}{2}$ (4 mm)
- Úzký výběr, 5-7 % nemocných





T.A.
13.6.02



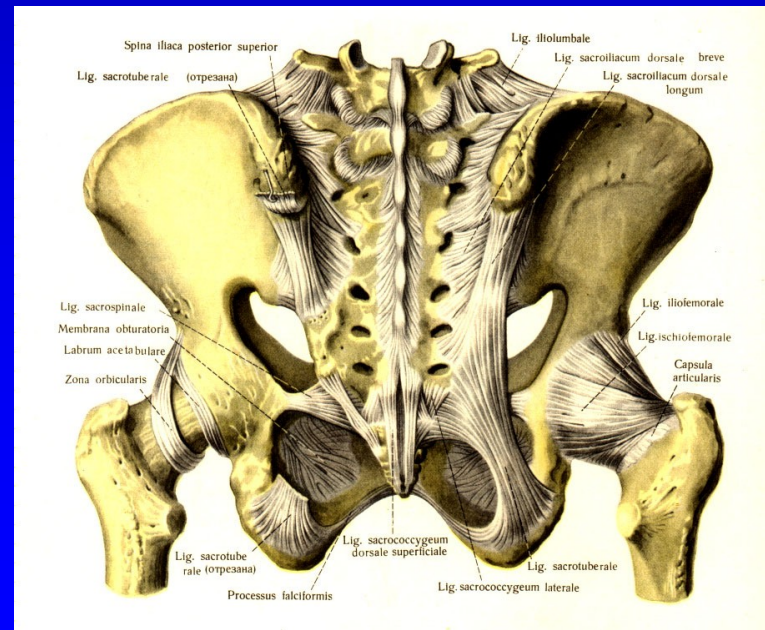
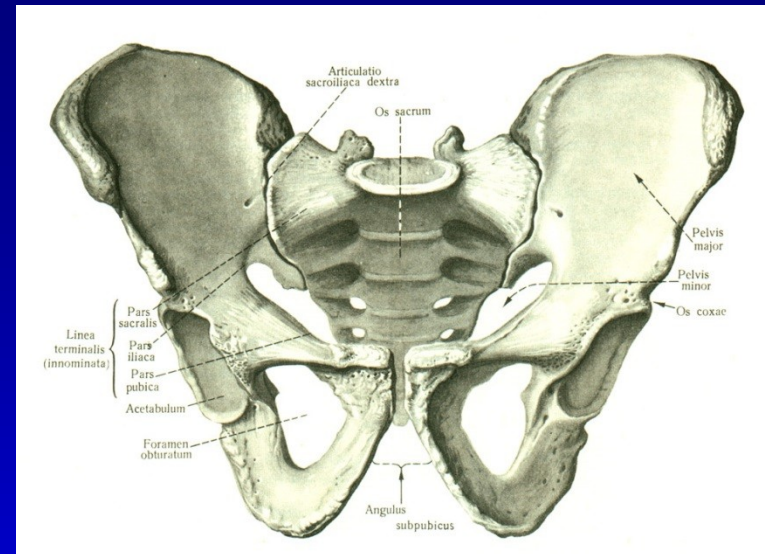
Bolesti SI kloubů

Sacroileitis

Blokády

Artróza

Stavy po úrazech



Bolesti kostrče- coccygodynia

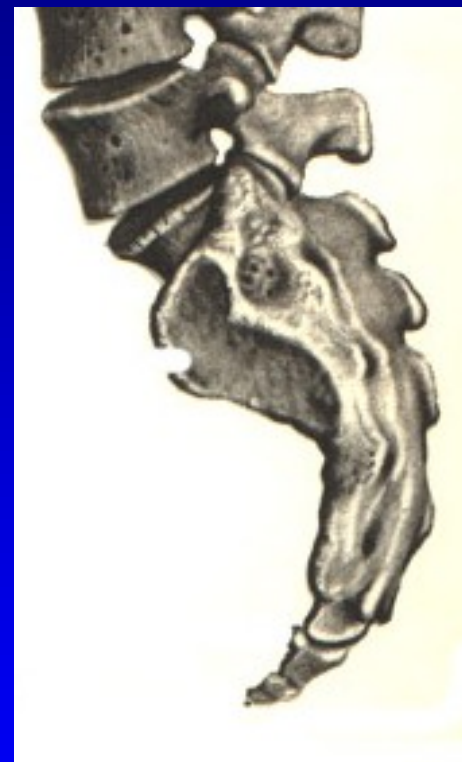Iritace nervové pleteně kolem kostrče

Hypermobilní část kostrče

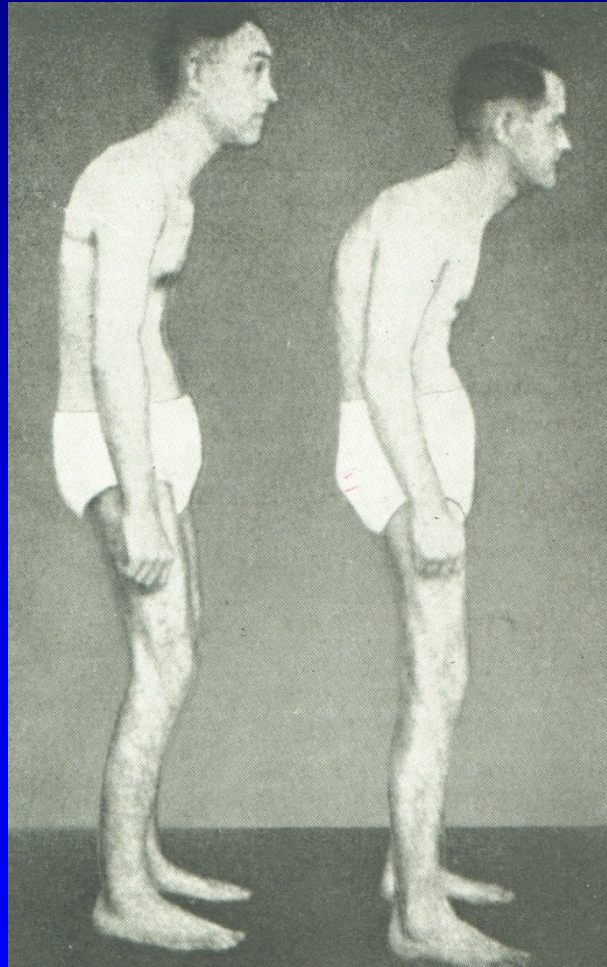
Ventrální angulace distální části

Stavy po úrazech

Přenesená bolest z LS páteře



M. Bechtěrev - spondylitis ancylopoetica ankylosing spondylitis



Obr. 20

M. Bechtěrev

Porucha HLA systému

Jde o zánětlivé postižení páteře.

Začíná na SI kloubech, pokračuje na L páteř, Th páteř a C páteř.

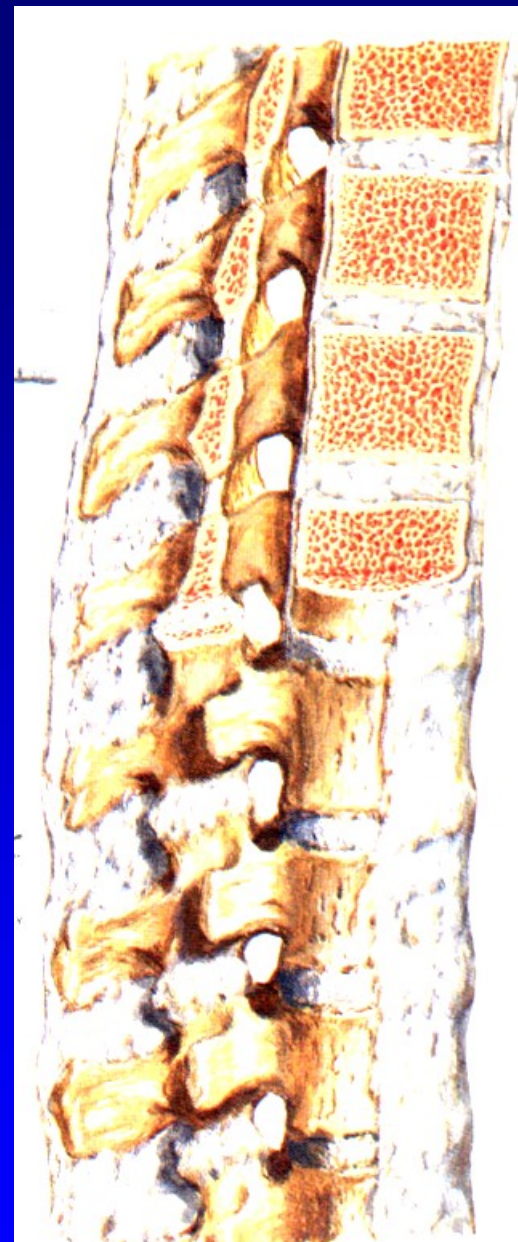Rhizomelická forma - kyčle, ramena.

Začíná ve 20-40 letech, zvl. muži

Bolesti zad, pat, výpotky v kolenou.

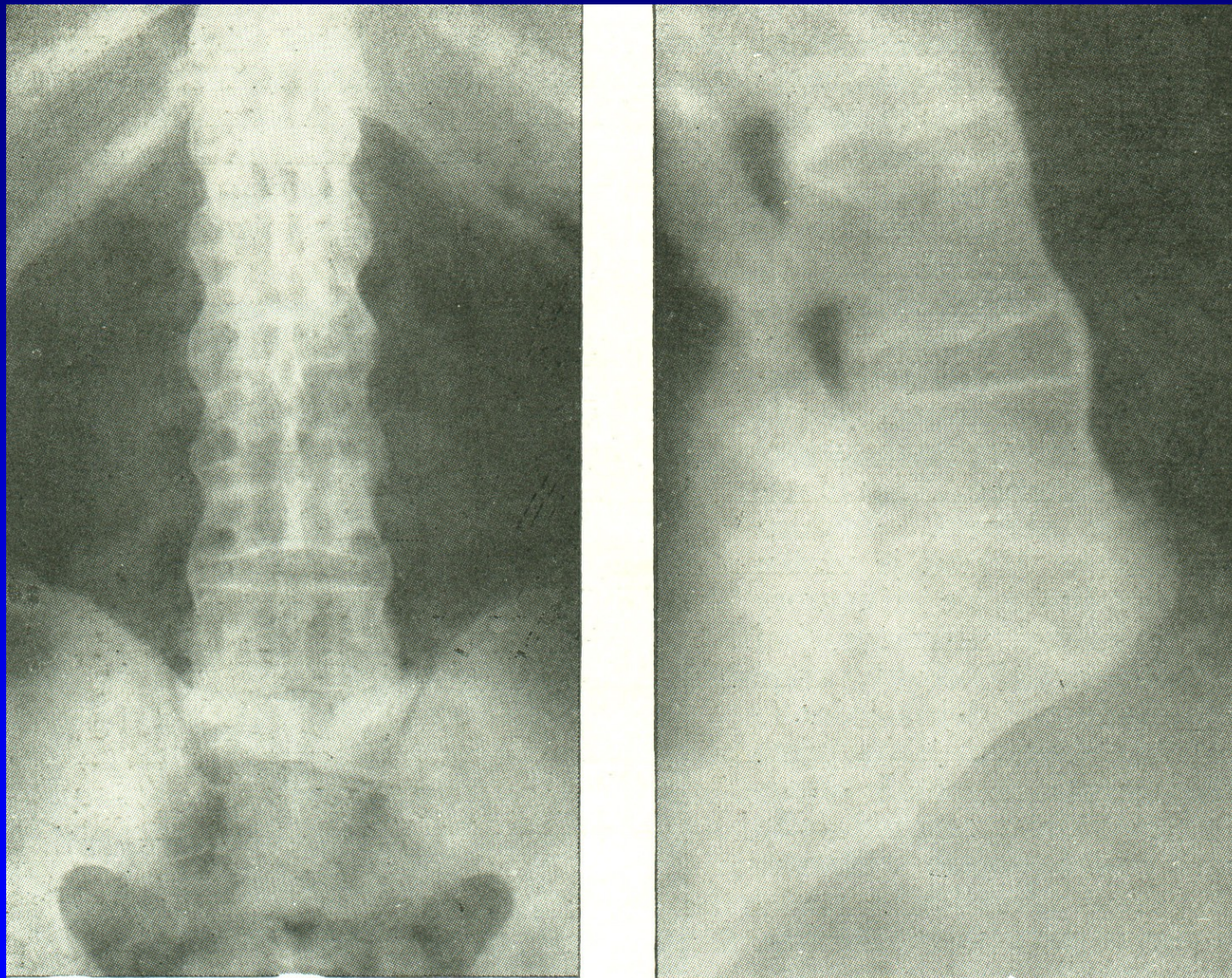
Postupné omezení pohybu páteře, ztuhlost, zvýšená Th kyfóza, brániční dýchání.

IV klouby, osifikace disků, vazů, kostovertebrálních kloubů



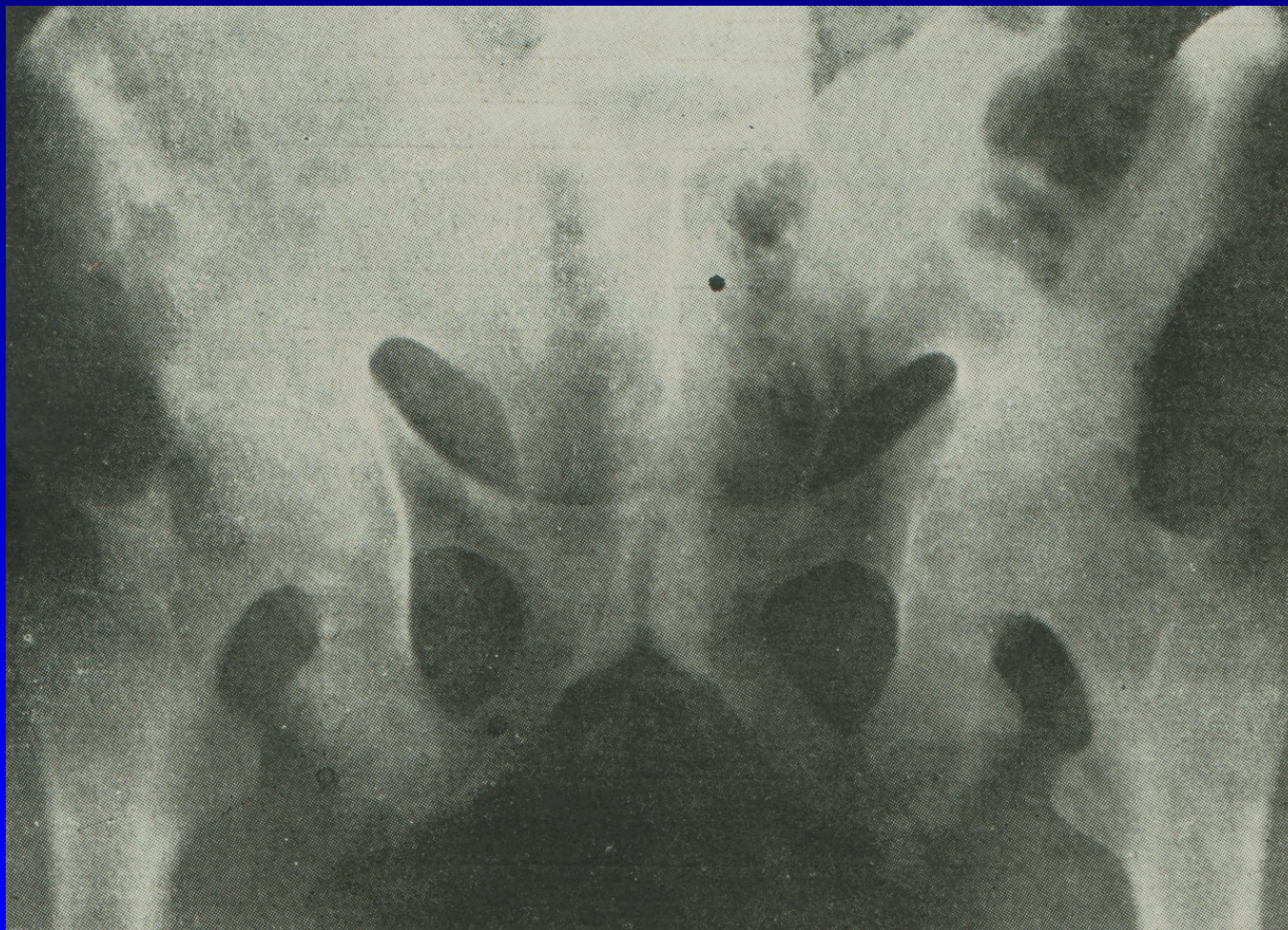
Obr. 21

M. Bechtěrev



Obr. 22, obraz bambusové tyče

M. Bechtěrev



Obr. 2

Léčba

Péče revmatologa a rehabilitačního lékaře

Op. - totální náhrady kyčlí

Bolesti hrudní páteře

Osteochondrosis disci

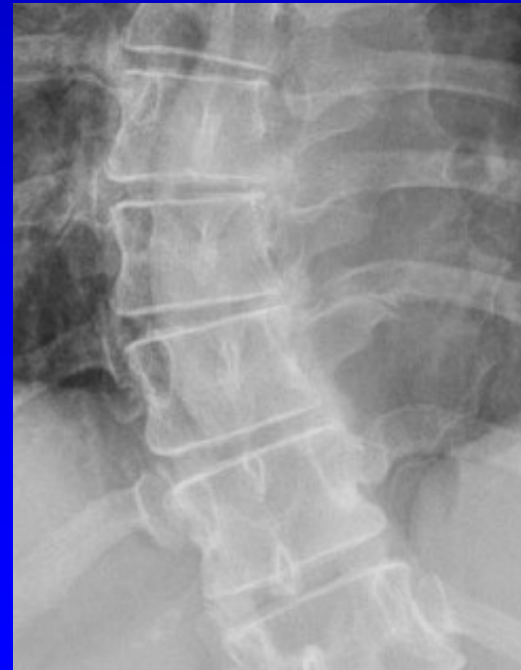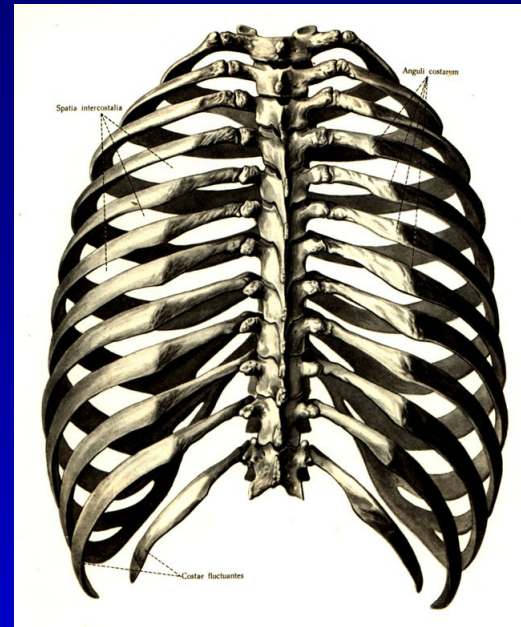
Spondylosis deformans

Spondylarthrosis deformans

Arthrosis costovertebralis

Hyperkyphosis

Scoliosis



Bolesti krční páteře

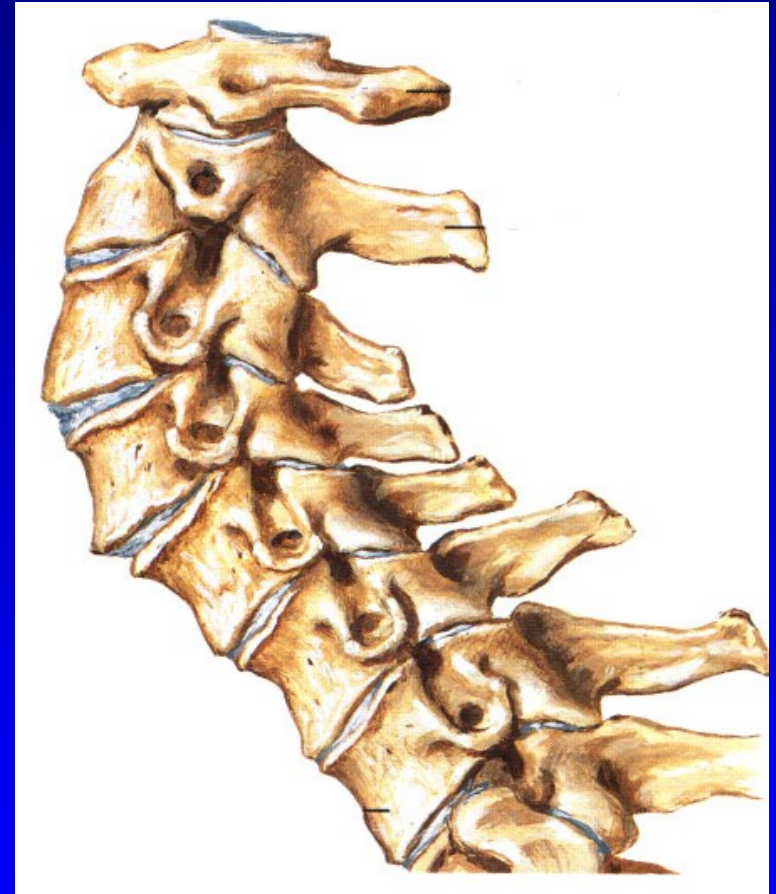
Osteochondrosis disci

Hernia disci

Spondylosis deformans

Spondylarthrosis intervertebralis

Spondylarthrosis uncovertebralis



Bolesti krční páteře

Akutní svalová torticollis

Chronická cervikalgie

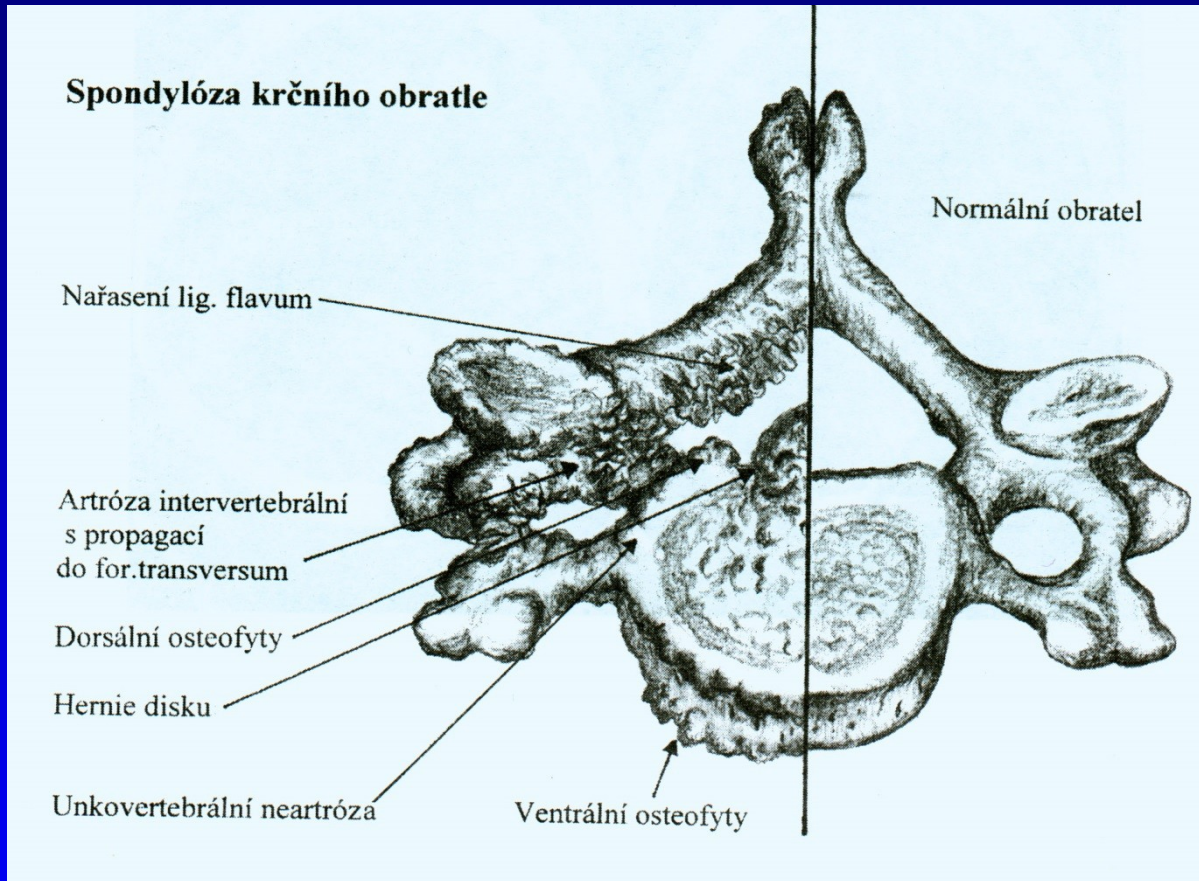
Cervikokraniální syndrom

Cervikobrachiální syndrom

Kořenové syndromy

Spondylogenní cervikální myelopatie

Spondylóza krčního obratle



Obr. 26. Foramen costotransversarium pro průběh a. vertebralis

Cervikokraniální syndrom

Bolest šíje, vystřeluje do hlavy
a do čela

Hypertonus šíjového svalstva

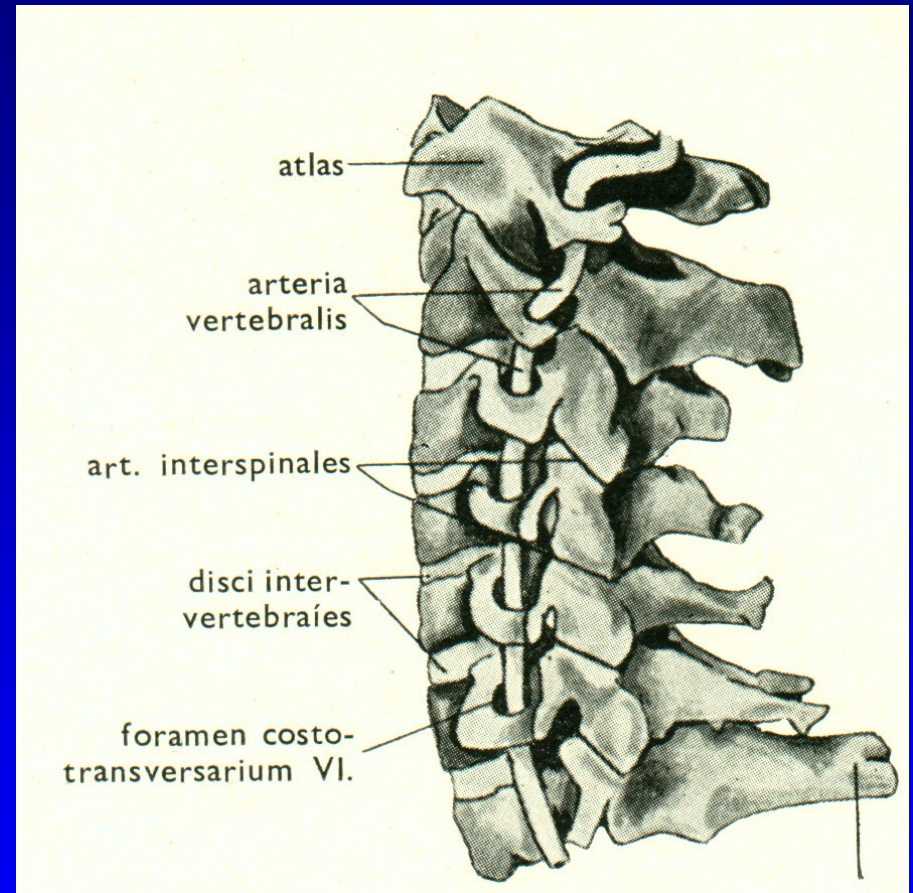
Antalgické držení hlavy

+ nauzea, zvracení, pocení

+ vertigo

Příčina:

Iritace zadního krčního sympatiku
podél a. vertebralis



Obr. 27

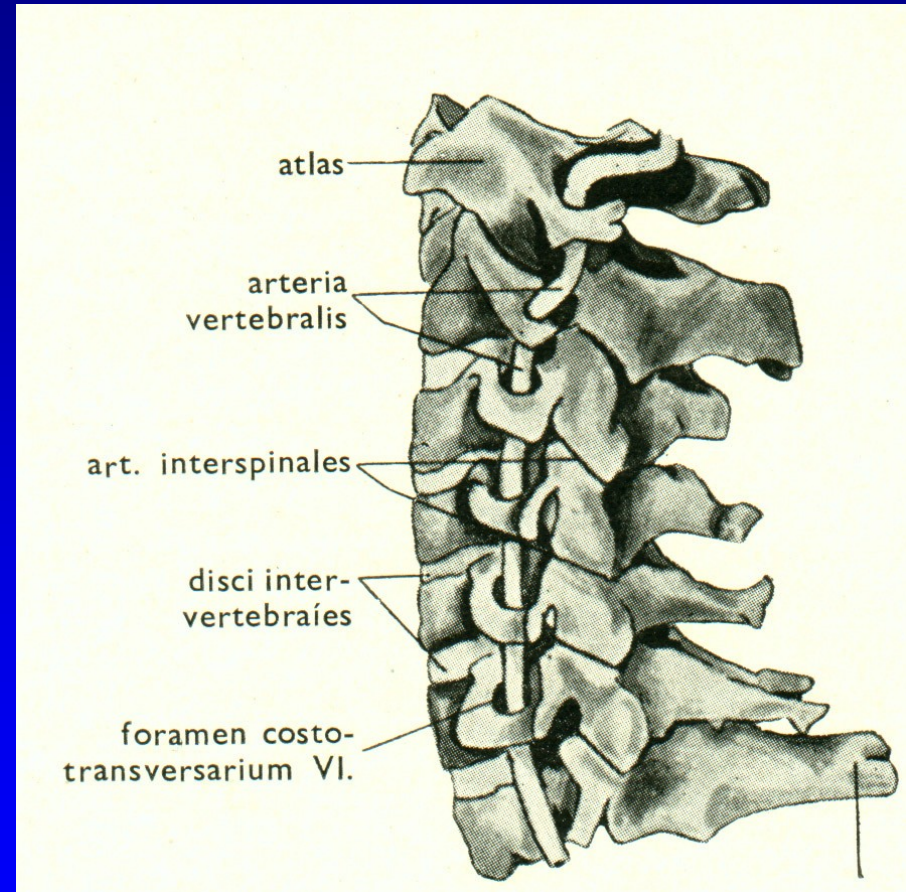
Cervikobrachiální syndrom

Bolest vyzařuje z krční páteře
do ramen, horní končetiny
až do prstů

Lokalizace je neurčitá, difuzní

Není kořenová lokalizace

Emoční doprovod potíží



Obr. 28

Kořenové cervikální syndromy

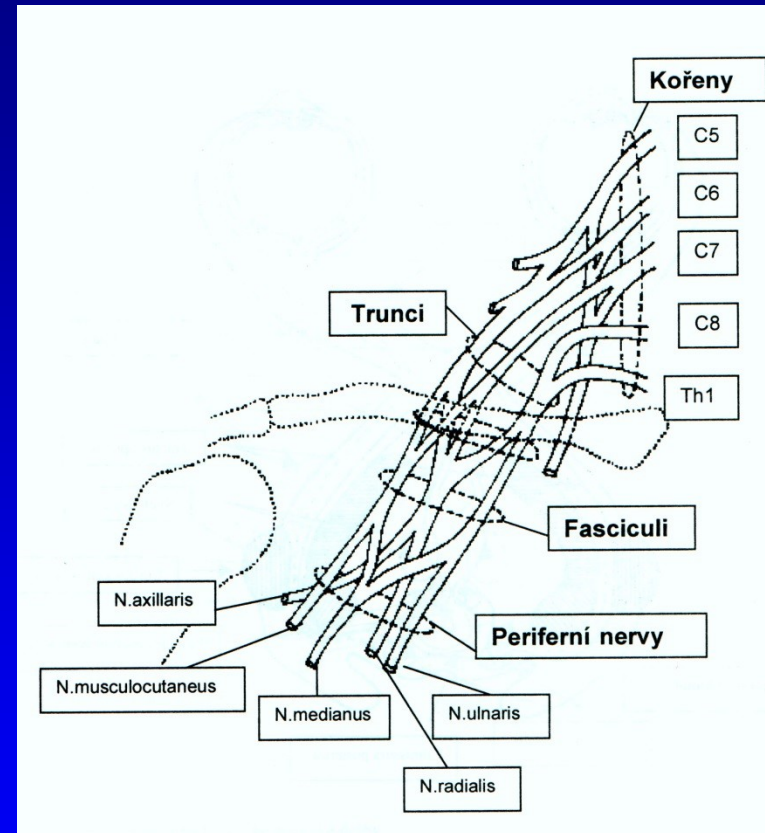
Kompresie kořene

Nejčastěji C6 a C7

Motorický a sensitivní výpadek

Příčina:

akutní hernie disku



Obr. 29

Spondylogenní cervikální myelopatie

Degenerativní a progresivní změny vedoucí k zúžení spinálního kanálu

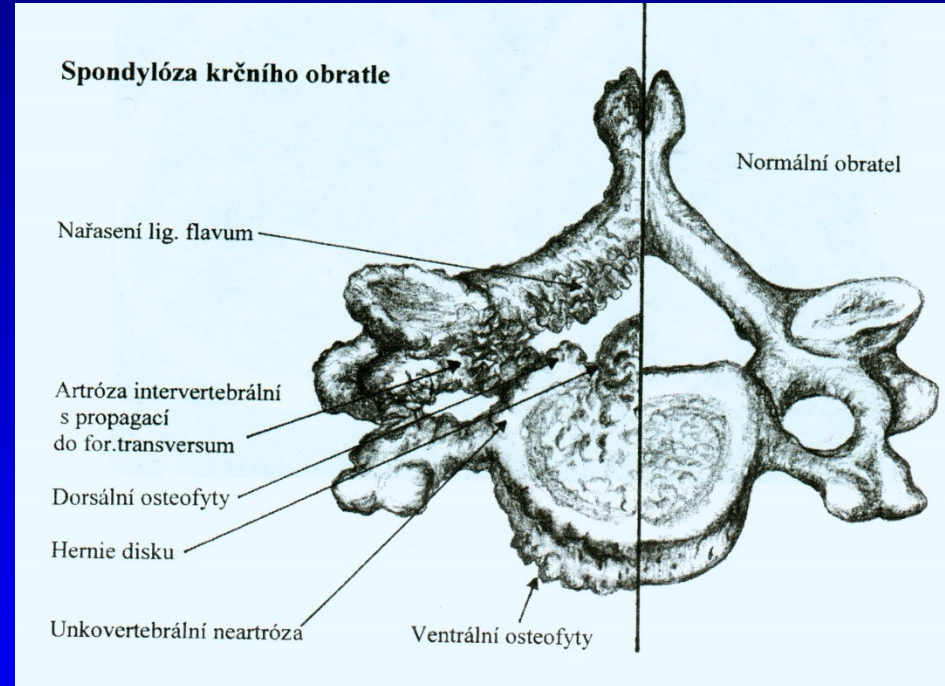
Přímá komprese míchy

Ischémie způsobená kompresí cév

Mikrotraumata

Smíšená paréza HK i DK

Neobratná chůze a neobratné ruce



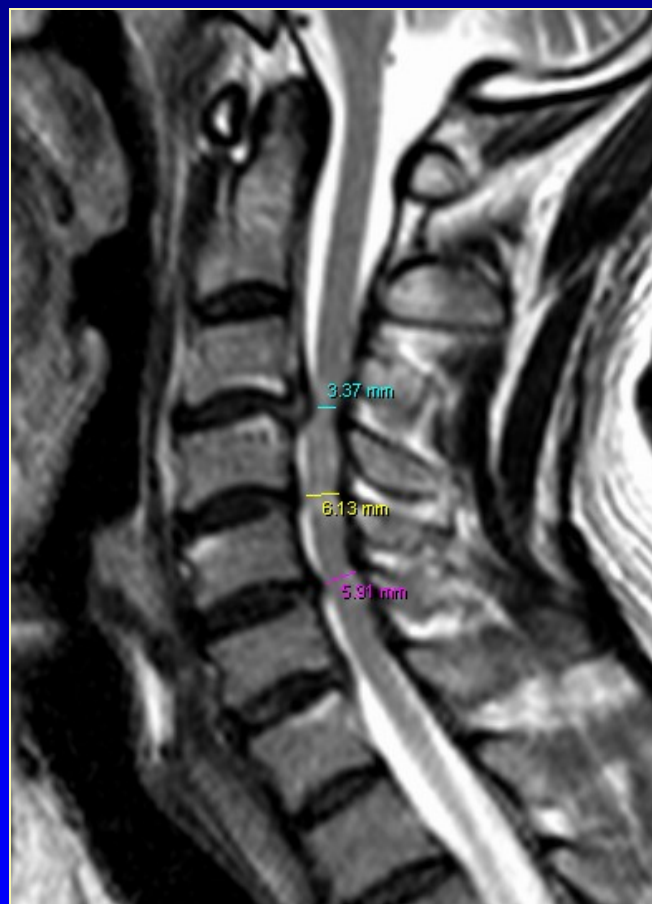Obr. 30

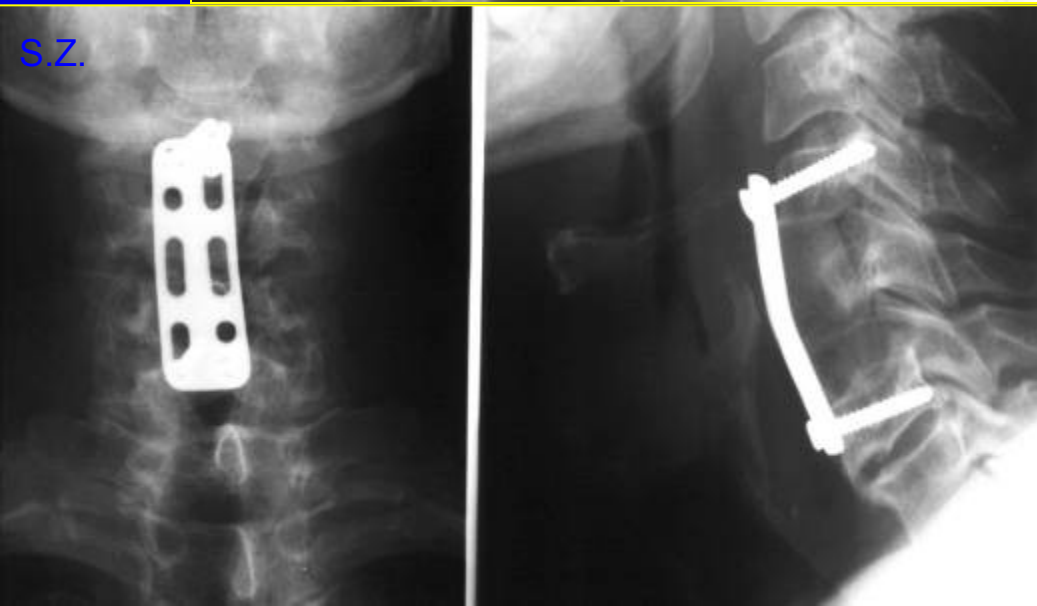
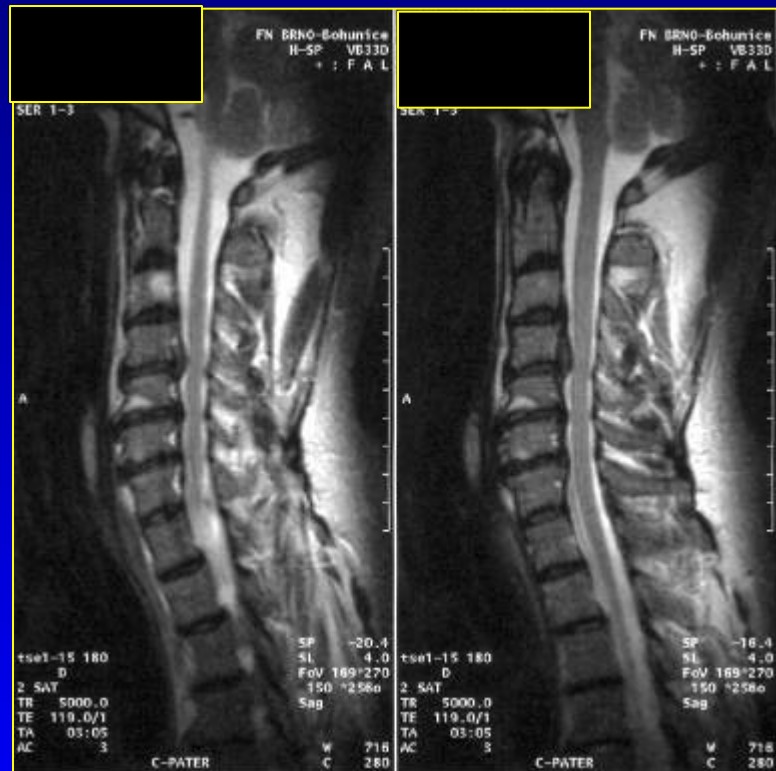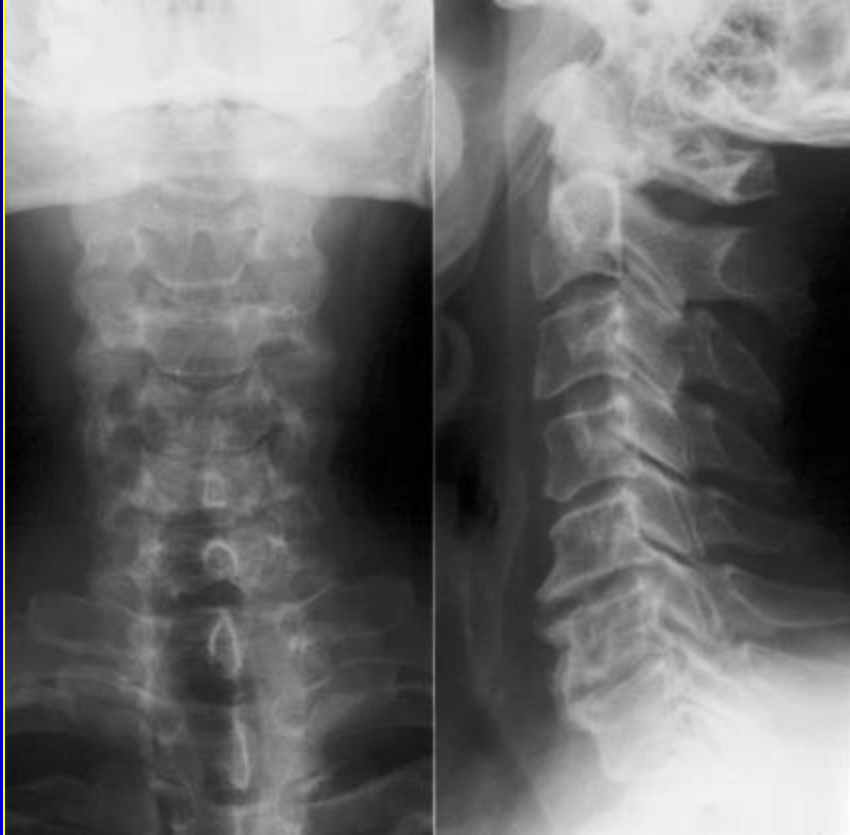Léčba spondylogenní cervikální myelopatie

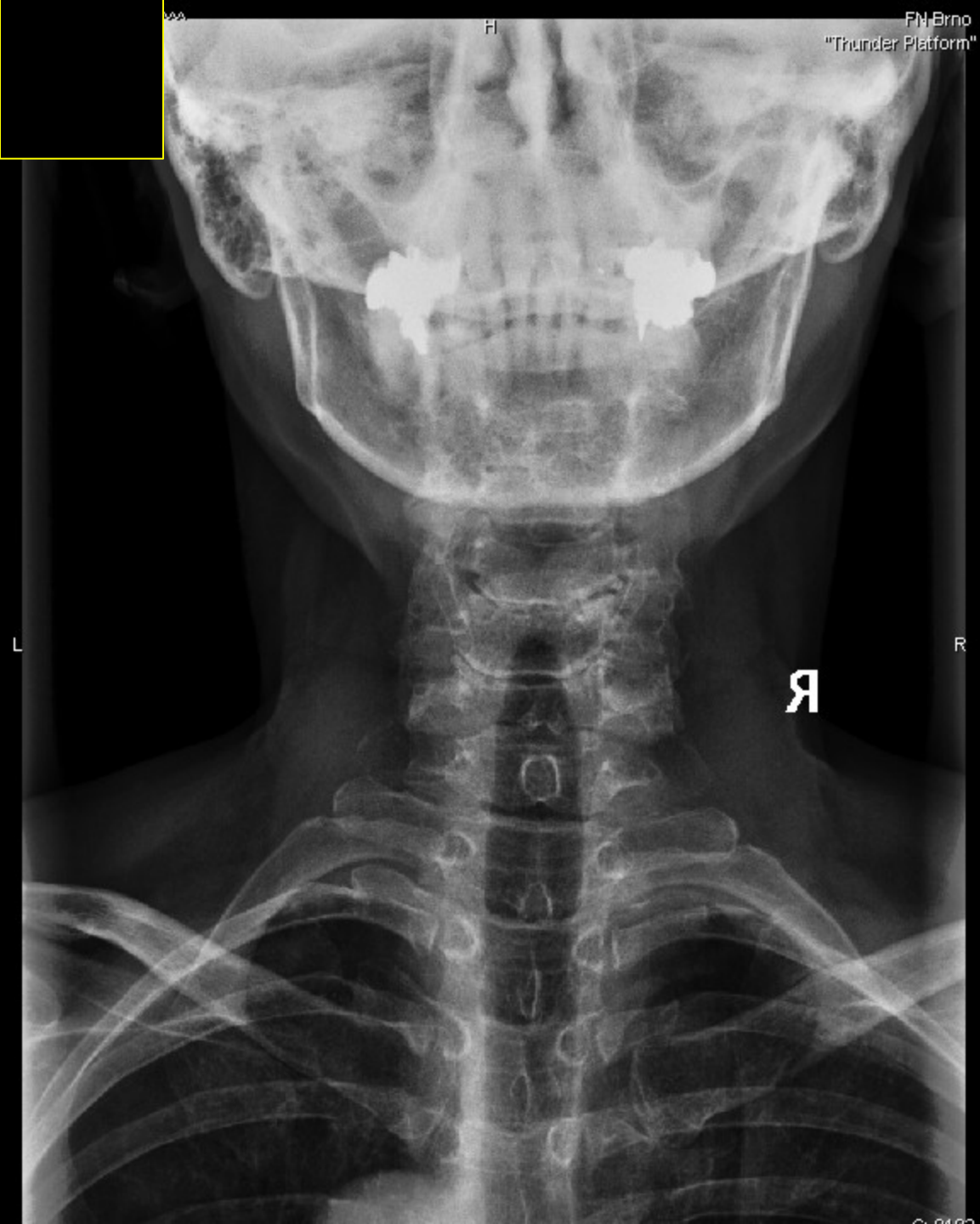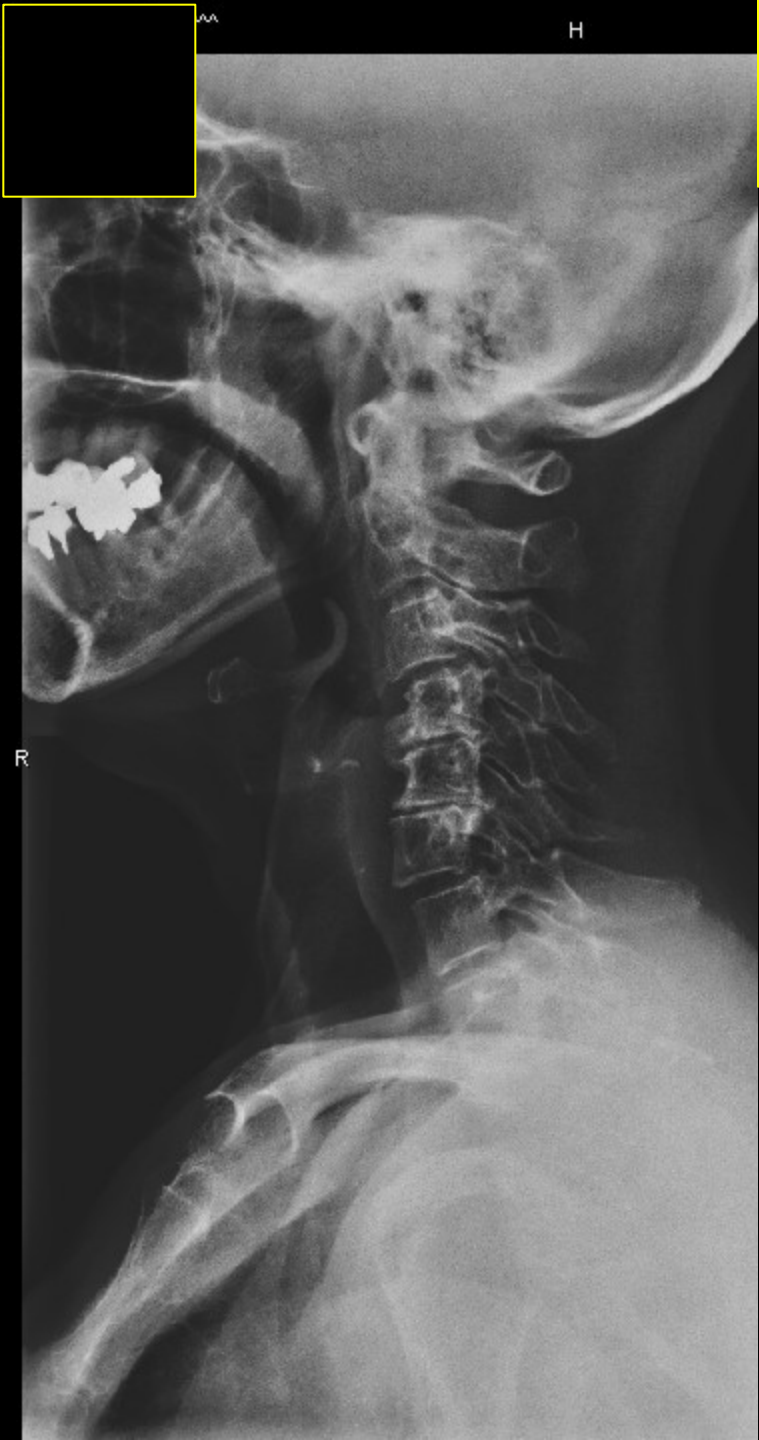Přední výkony

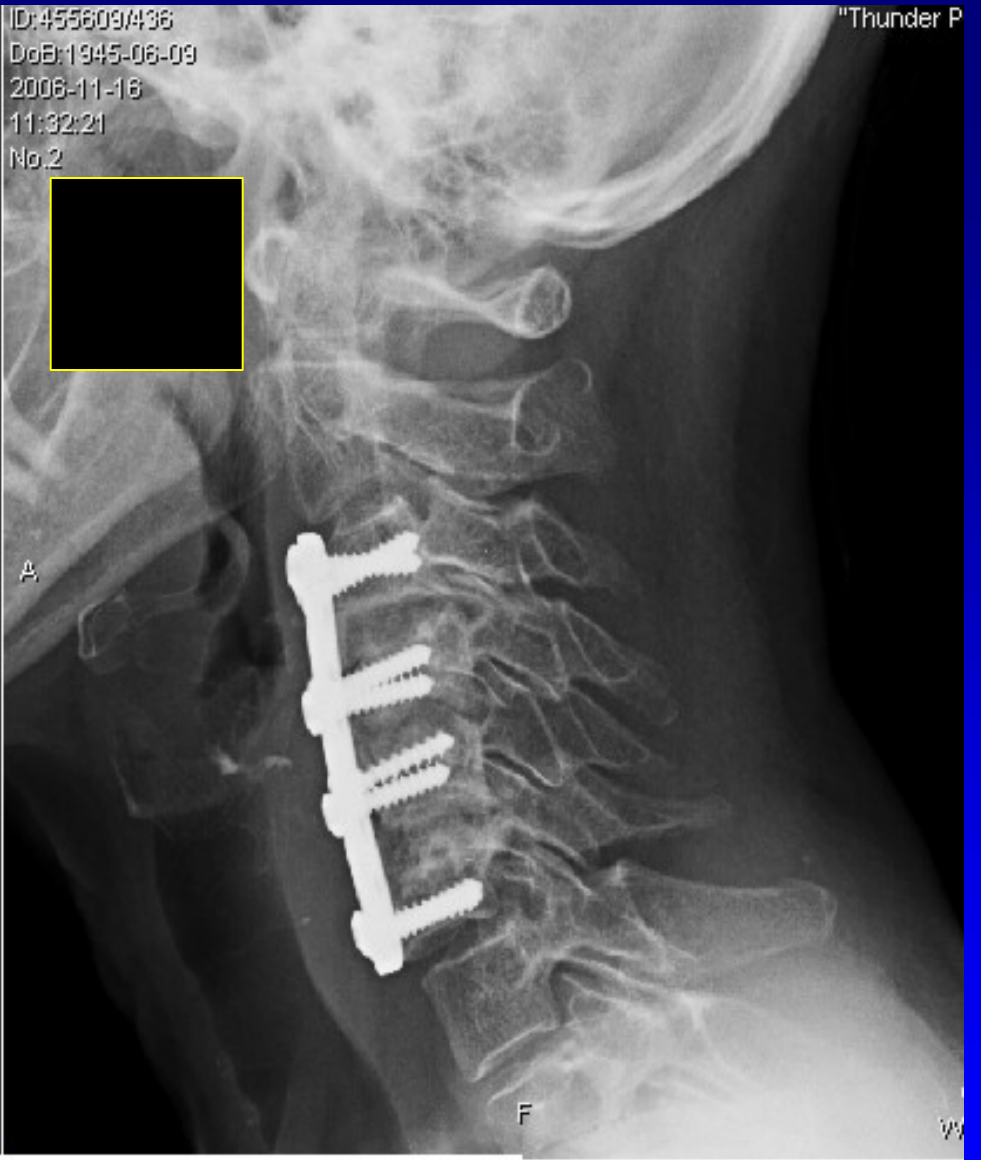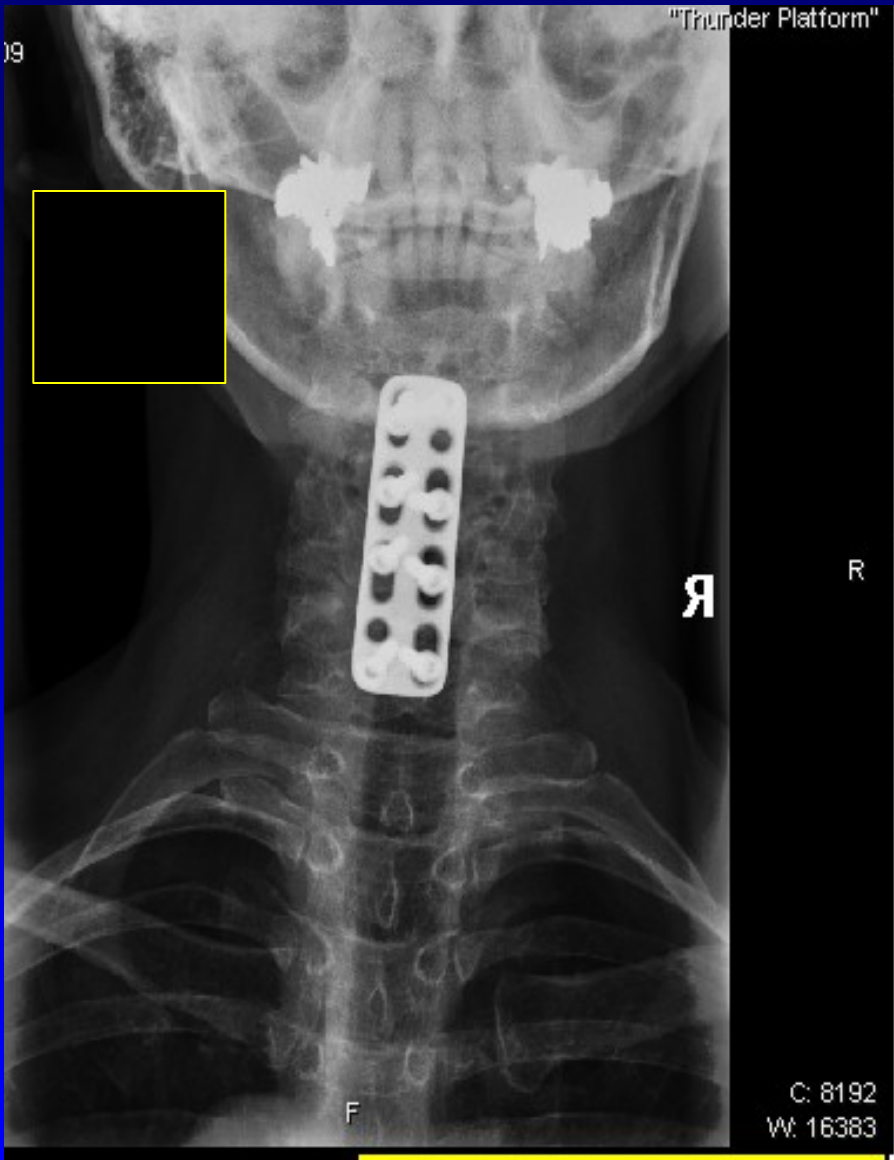
Zadní výkony

Kombinované výkony

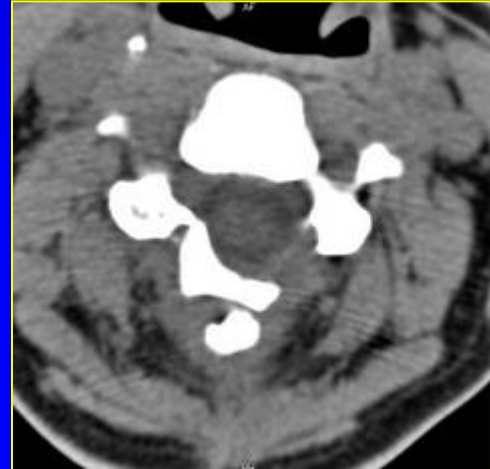
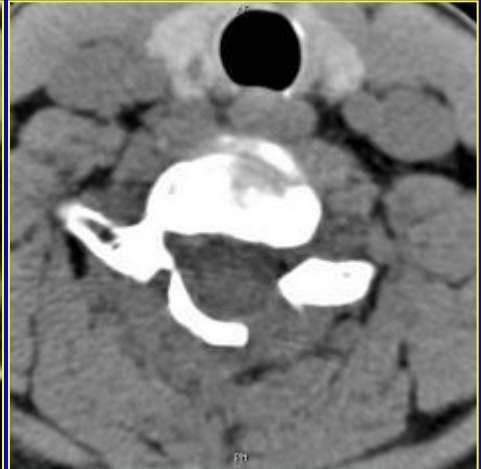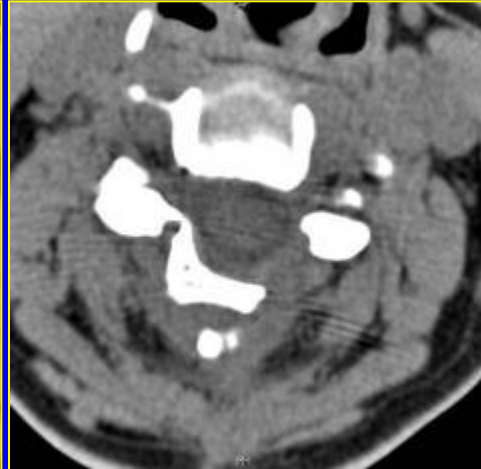
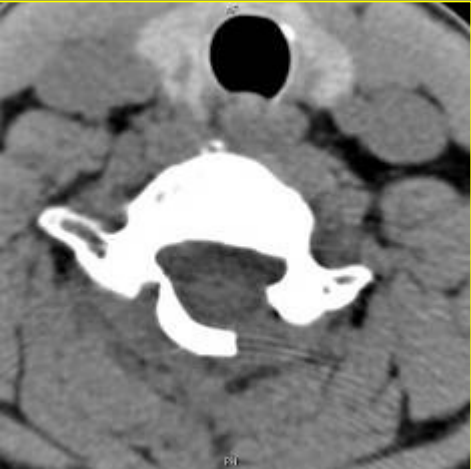

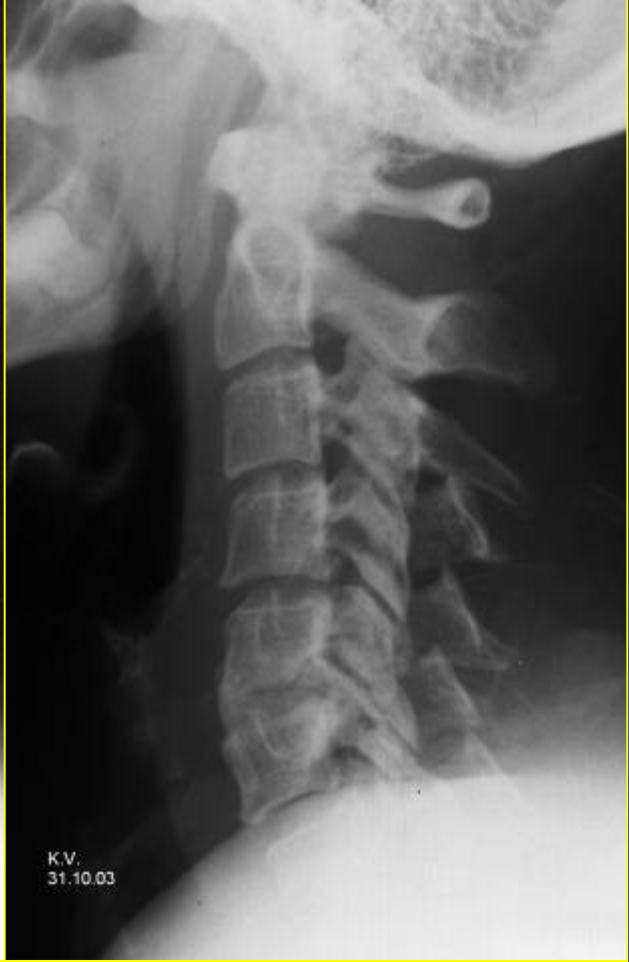
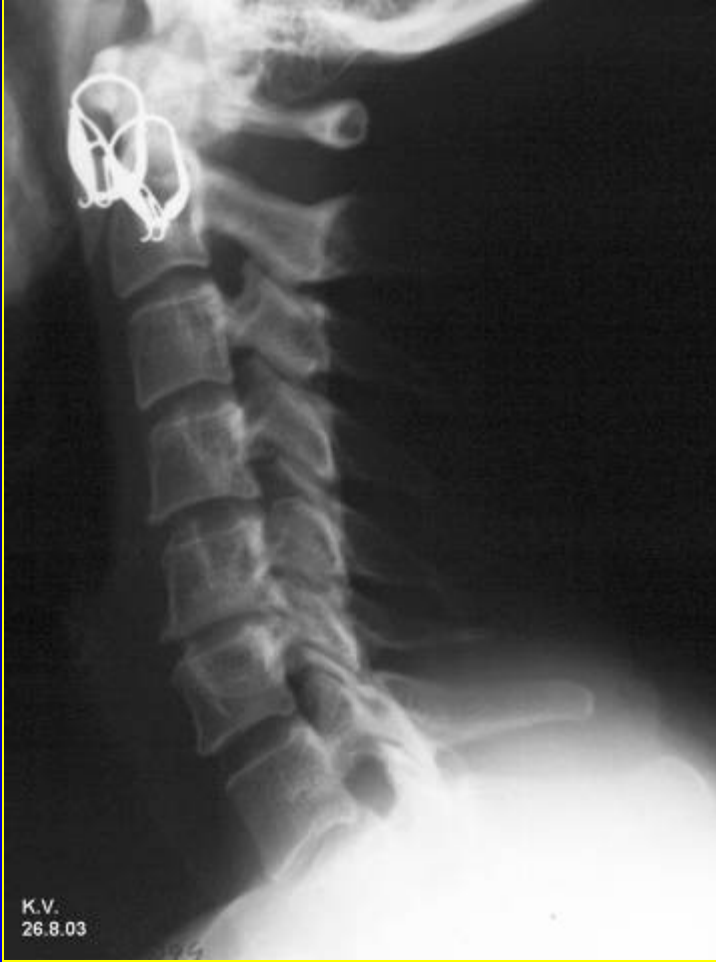


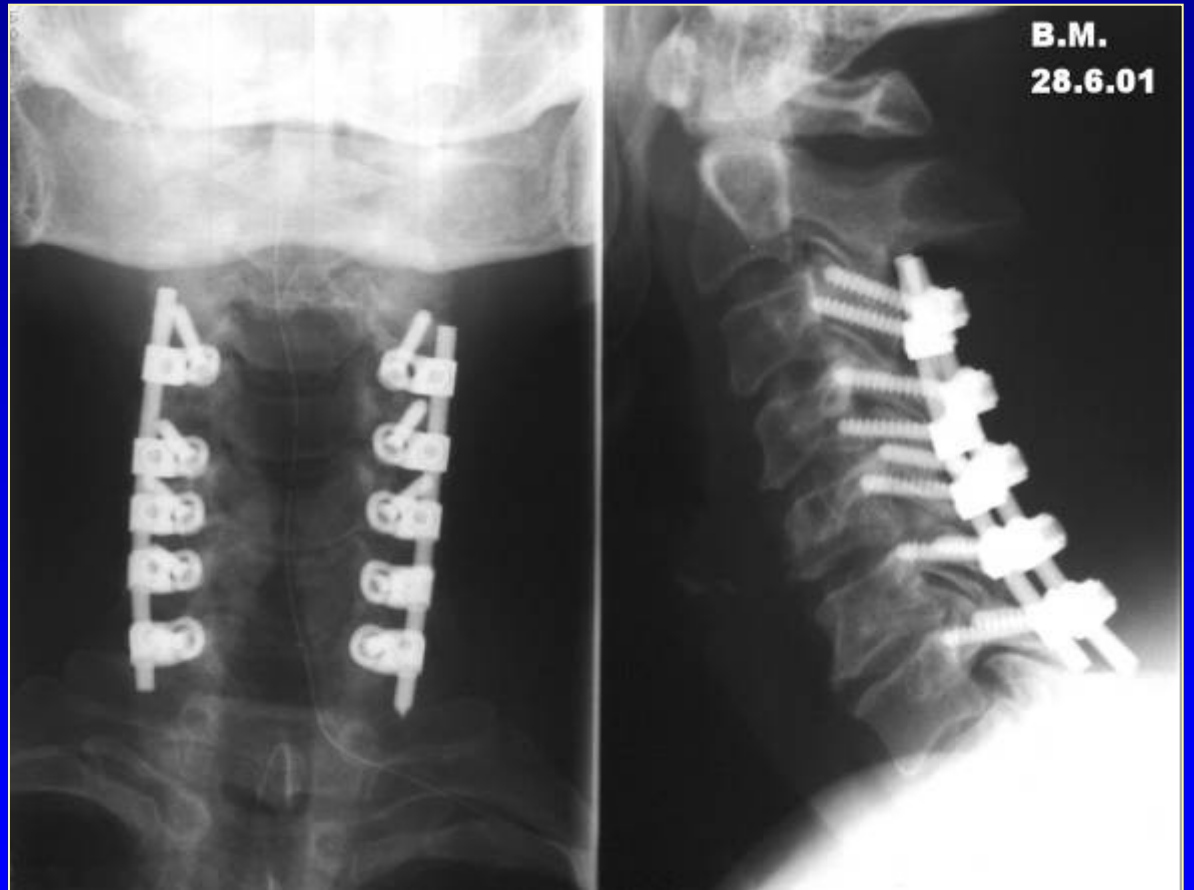
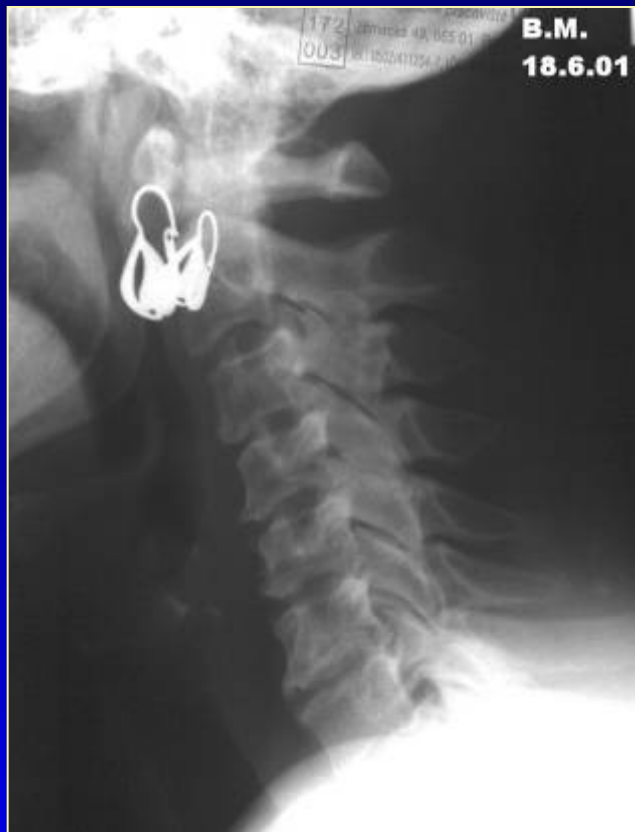

Open door
laminoplastika
a fuze





Diferenciální diagnóza LIS

R.A.

ankylozující spondylitis

nádory páteře a míchy

- primární a metastázy

myelom

entezopatie

osteoporóza s frakturou

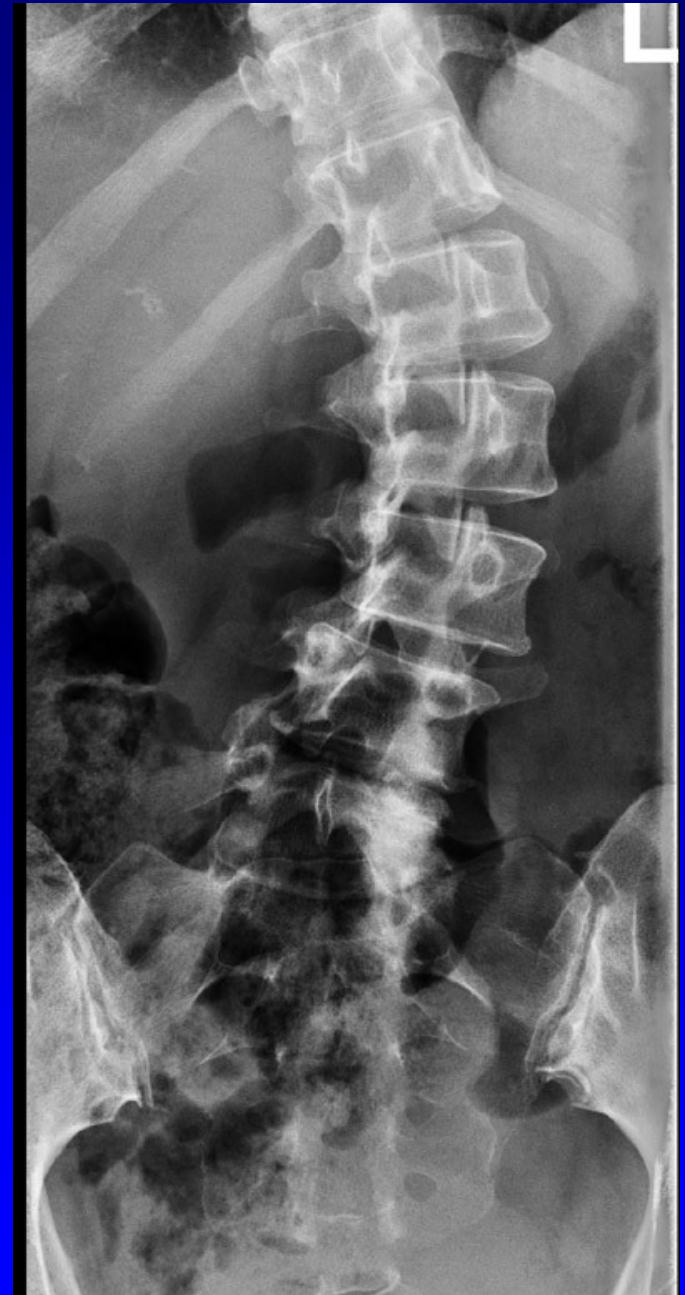zlomenina obratle

herpes zoster

periferní neuropatie

deformity páteře

spondylodiscitis



II. Bolest páteře nevertebrogenní - viscerální

Larynx, pharynx, krční uzliny

Pleura, plíce, bránice

Žlučník, játra, pancreas, duodenum

Retroperitoneum, ledviny, ureter

Gynekologické orgány

Močový měchýř, prostata

Cévy- aorta, a. iliaca communis

Použitá literatura

Janíček, P.: Ortopedie. Lékařská fakulta MU v Brně,
2012