

# Klinické a paraklinické vyšetření v ortopedii

Z. Rozkydal

L. Pazourek

Výukový specialista: Doc. MUDr. Z. Rozkydal, Ph.D.

Garant kurzu|: doc. MUDr. Z. Rozkydal, Ph.D.

Konkrétní výuka: Ortopedie a rehabilitace VLOR

Rozsah a typ výuky: cvičení 45 minut

Význam VJ: cílem je seznámit s metodami klinického vyšetření v ortopedii.

Anotace VJ:

VJ seznamuje s metodami klinického vyšetření- anamnéza, objektivní vyšetření (aspexe, palpance, perkuse, auskultace, měření délky a obvodu končetin, funkční vyšetření), uvádí postup při vyšetření ortopedického nemocného. VJ popisuje jednotlivé pomocné vyšetřovací metody – RTG, angiografii, ultrasonografii, CT a MRI vyšetření, scintigrafii, DEXA, bioptické vyšetření. Uvádí důležité laboratorní testy použitelné v ortopedii- vyšetření krve, moče a kloubního výpotku.

Klíčová slova: Vyšetření v ortopedii

Anamnéza

Objektivní vyšetření v ortopedii

Pomocné vyšetřovací metody v ortopedii

Seznam významných pojmů ve VJ:

Anamnéza, vyšetření páteře, vyšetření horní a dolní končetiny  
Použití objektivních metod- RTG, angiografie, ultrasonografie,  
CT a MRI, scintigrafie, DEXA, bioptické vyšetření,  
laboratorní vyšetření krve, moče, kloubního výpotku.

## Learning outcomes:

Student má mít na konci kurzu základní teoretické znalosti o všech kapitolách ortopedie- viz seznam VJ.

Z praktických dovedností má umět u ortopedicky nemocného odebrat anamnézu, provést objektivní klinické vyšetření, stanovit pracovní diagnózu, provést rozvahu o diferenciální diagnóze, navrhnout vhodné pomocné vyšetřovací metody, stanovit způsob léčby a vyjádřit se k prognóze.

Doporučené studijní zdroje:

Vyšetřovací metody v ortopedii: Zbyněk Rozkydal,  
Richard Chaloupka. Masarykova univerzita, Brno, 2001.  
ISBN 80-210-2655-3.

Ortopedie: Pavel Janíček, CSc. a kol.  
Masarykova univerzita, Lékařská fakulta. Brno, 2007.  
ISBN 978-80-210-4429-6.

Ortopedie pro studenty lékařských a zdravotnických fakult:  
Jiří Gallo a kol., Univerzita Palackého v Olomouc, 2011.  
ISBN 978-80-244-2486-6.

# Cíl klinického vyšetření

Rozpoznat základní onemocnění, stanovit diagnózu.

Rozvaha o diferenciální diagnóze.

Návrh léčby.

1. Anamnéza
2. Objektivní vyšetření celkové
3. Objektivní vyšetření lokální
4. Laboratorní vyšetření
5. Pomocné vyšetřovací metody

# Anamnéza

Rodinná

Osobní

Farmakologická

Sociální

Pracovní

Epidemiologická

Nynější onemocnění

Analýza bolesti

# Nynější onemocnění

- Symptomy:
  - Lokální (bolest, porucha funkce, kulhání, deformita, otok, rezistence, poruchy inervace, poruchy prokrvení) – lokalizace, propagace
  - Celkové (teplota, zimnice, třesavka, hubnutí,...)
- Primární příčina obtíží:
  - Úraz (mechanismus ?)
  - Přetížení (dlouhodobé x nezvyklé, sport, profese)
  - Infekt (prokázané celkové a fokální infekce, příznaky infekce, invazivní výkony vedoucí k bakteriémii, prim. a sek. poruchy imunity)
  - Systémová onemocnění s postižením pohybového aparátu (zánětlivá, endokrinní, metabolická, onkologická, neurologická, hematologická,..)



- Vývoj obtíží:
  - doba vzniku, délka trvání
  - dynamika
  - intenzita
  - faktory vyvolávající, mírnící či zhoršující obtíže
- Dosavadní diagnostika a léčba
  - vyšetření
  - konzervativní terapie a její efekt
  - operační léčba, její komplikace a výsledky
- Ovlivnění průceschopnosti a mobility pac.
- Emoce, psychika, účelové chování
- Simulace (předstírání), disimulace (zastírání) ,  
agravace (zveličování)

# Analýza bolesti

Intenzita, trvání, frekvence

Akutní, chronická

Místní, přenesená

Viscerální bolest

Typ - ostrá, tupá, pálivá, píchavá, vyzařující.

Neuralgie

Kořenová bolest

Kausalgia

Fantomová

Neurogenní klaudikace

# Analýza bolesti

Lokalizovaná, difúzní

Organicky podmíněná, psychická nadstavba

Klidová, vázaná na aktivitu

Faktory zmírňující bolest

Vazba na určitou činnost

VAS - vizuální analogová stupnice

Je to přímka o 10 stupních

0 - žádná bolest

10- nejhorší bolest, nesnesitelná

Bolest 5 a více- důvod pro změnu léčby

# Zvláštní typy bolesti

- Neuralgie
- Radikulární a pseudoradikulární bolest
- Neurogenní klaudikace
- Fantomové bolesti

# Anamnestické údaje

- Bolesti bez vazby na aktivitu (tj. hlavně klidové a noční)
- Teplota, horečka, zimnice, třesavka
- Hubnutí, nechutenství
- Noční pocení
- Onkologická dg. v anam.
- Pozor na agravaci a disimulaci

# Anamnestické údaje

- Hysterie, neurasthenie, neuróza, deprese
- Nespavost, zažívací obtíže, gynekologické obtíže, sexuální problémy
- Problémy v rodině a v zaměstnání
- Nezaměstnanost
- Účelové chování a simulace
- Opakované vyšetření na řadě pracovišť

# Rodinná anamnéza

- Vrozené vady a syndromy postihující či ovlivňující pohybový aparát
- Významné choroby a příčiny úmrtí (onemocnění srdce a cév, DM, hematologické choroby (např. hemofilie, trombofilie), neurologická onemocnění, onkologická onemocnění, TBC)
- Porody a potraty

# Rodinná anamnéza

Vrozené vady, familiární výskyt

Nemoci rodičů a sourozenců

Porody, potraty

Nádorová onemocnění

Významná onemocnění (diabetes mellitus, krevní choroby, neurologická onemocnění, TBC apod.)



# Osobní anamnéza

- **Významné celkové choroby** : onemocnění srdce, DM, CHOPN, nádory,.. – včetně terapie
- Cíleně zjišťujeme **poruchy krevní srážlivosti** (jak trombofilní, tak krvácivé stavy) a **infekce**
- Zjišťujeme **úrazy**, jejich řešení a následky  
Operace v.č. komplikací
- U dětí zjišťujeme **průběh těhotenství, porodu a následný psychomotorický vývoj**

# Farmakologická anamnéza

- Užívané léky
- Vyznamné skupiny léků
  - Léky ovlivňující krevní srážlivost (Warfarin, ANP, NSA,...)
  - Léky vedoucí k osteoporóze (kortikoidy, antiepileptika, heparin)
  - Léky ovlivňující hojení a imunitu (kortikoidy, cytostatika (MTX) a imunosupresiva)
- Abusus (alkohol, kouření, drogy)
- Alergie (jód, léky (ATB, LA), kovy, dezinfekční prostředky,..)

# Pracovní anamnéza – PA a sociální anamnéza - SA

- Zaměstnání a charakter pracovní činnosti
- Plný / částečný ID (+ důvod)
- SD (+ dřívější zaměstnání)
- Sociální status (bydlení, manželství, možnost další péče o pac.)

# Gynekologická anamnéza

## Epidemiologická anamnéza

- GA: menses, gravidita, menopauza, současné gynekologické obtíže, poslední vyšetření u gynekologa
- EA: nachlazení, opar, fokální infekce (uroinfekty, stomatologické fokusy, erysipel, ulcus cruris)

# Objektivní vyšetření

## Celkové vyšetření

- hlava, krk, hrudník, břicho, končetiny.

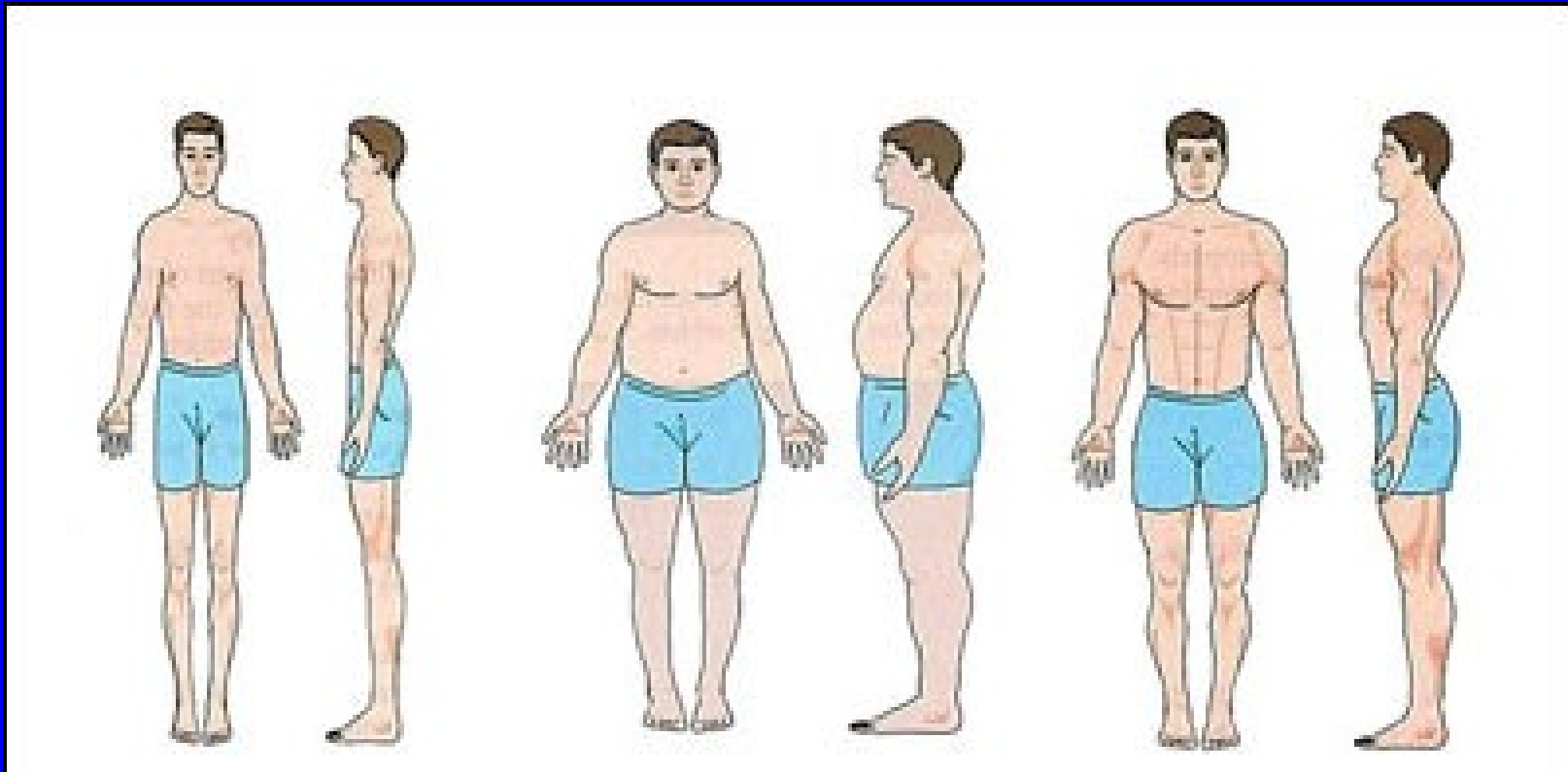
## St. orthopedicus generalis

## St. orthopedicus localis

## Postoj a chůze

- Metody:
  - aspekce
  - palpace
  - perkuse, auskultace
  - funkční vyšetření
  - měření délky a obvodů končetin
  - hodnocení postoje a chůze

# Somatotyp



**asthenik**

**x**

**pyknik**

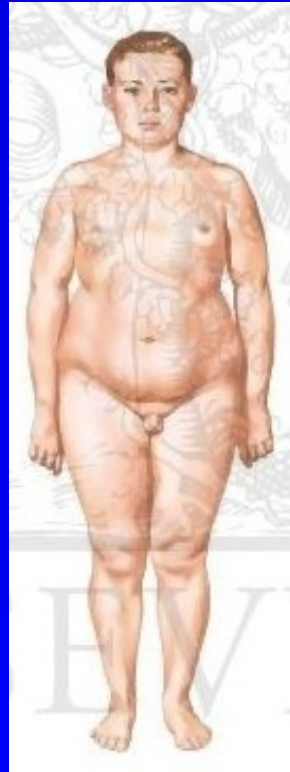**x**

**normosthenik**

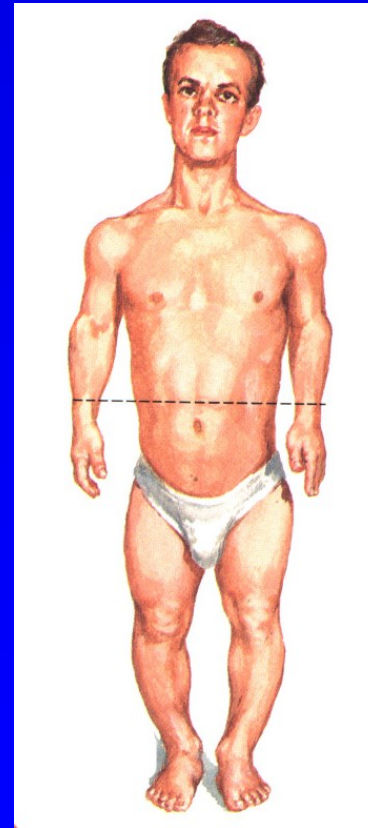
# Proporcionalita



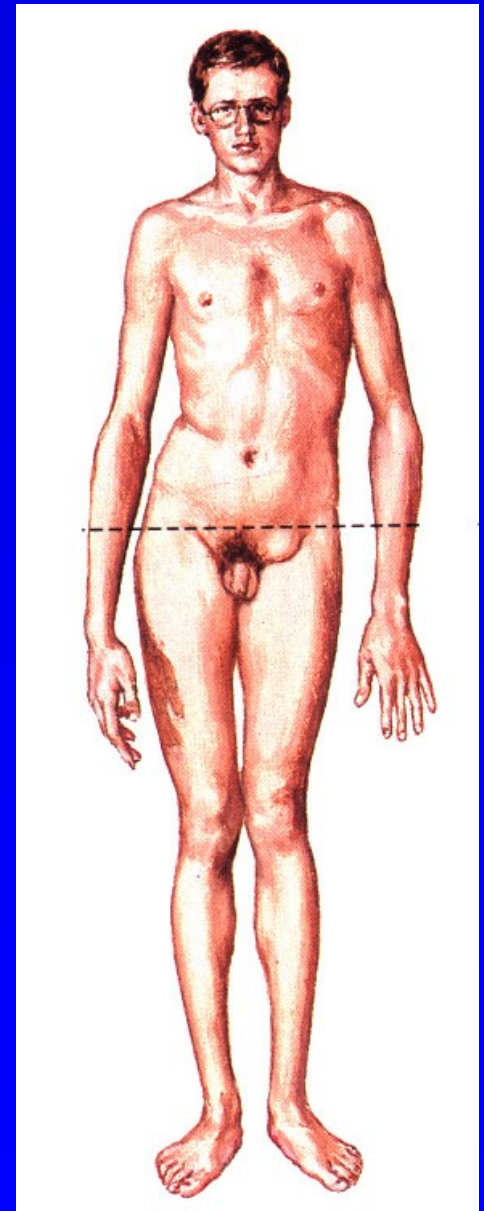
**Gigantismus**



**Fröhlichův sy.**



**Achondroplazie**



**Marfanův sy.**



**Hypofyzeální nanismus**



# Stav výživy

- kachexie x hubenost x norma x obezita
- **Body mass index:**  $\frac{\text{hmotnost}}{\text{výška}^2}$   $\frac{\text{kg}}{\text{m}^2}$   
(**BMI**)
- pod 20 - hubenost
- 20-25 - norma
- 25-30 - nadváha
- 30-35 - obezita
- nad 35 - těžká obezita

# Body Mass Index- aktuální

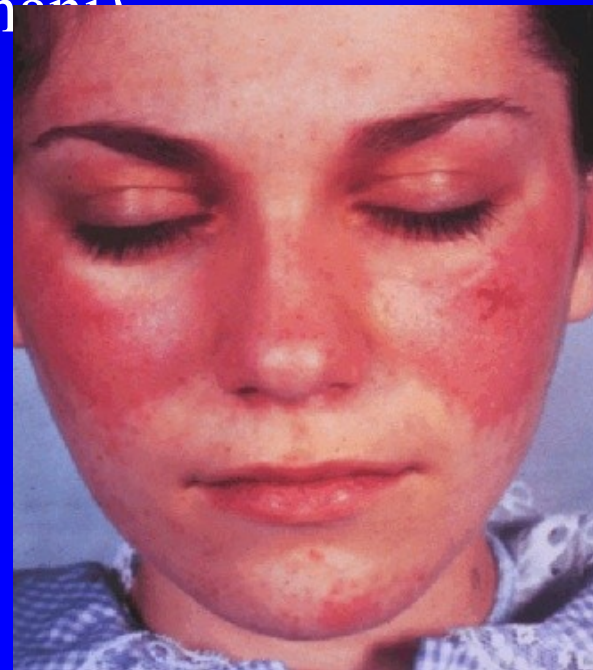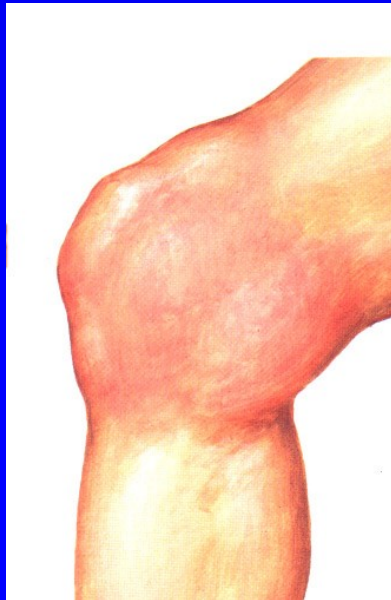
	Kategorie
těžká podvýživa	$\leq 16,5$
podváha	16,5–18,5
ideální (zdravá) váha	18,5–25
nadváha	25–30
mírná obezita	30–35
střední obezita	35–40
morbidní obezita	$> 40$

# Kůže

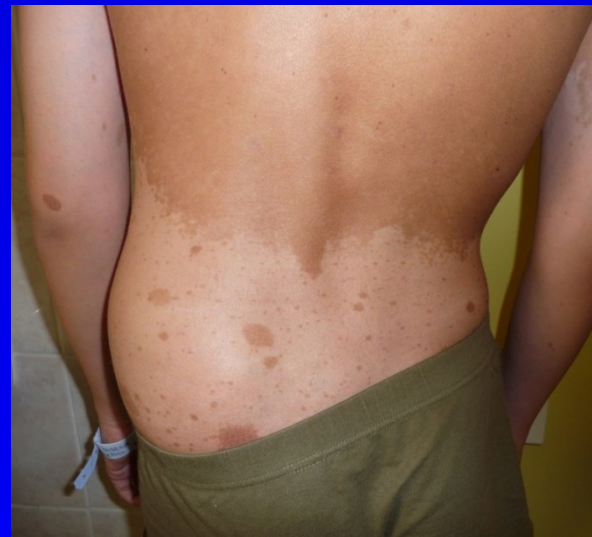
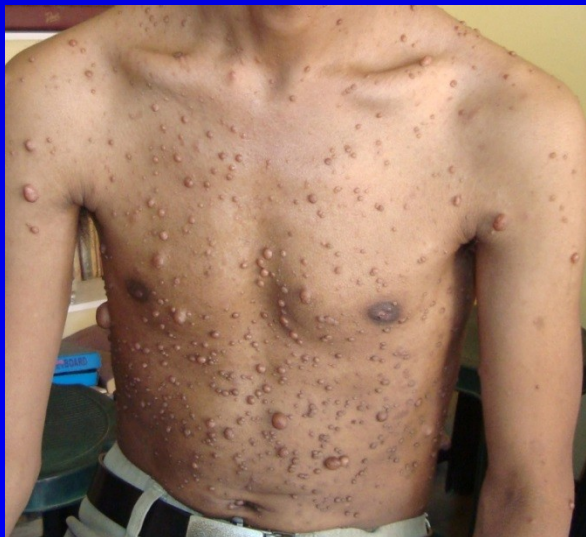
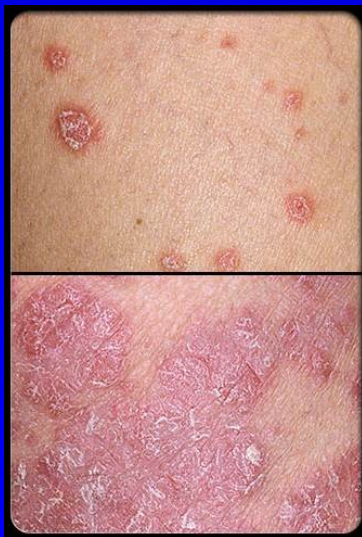- Barva:

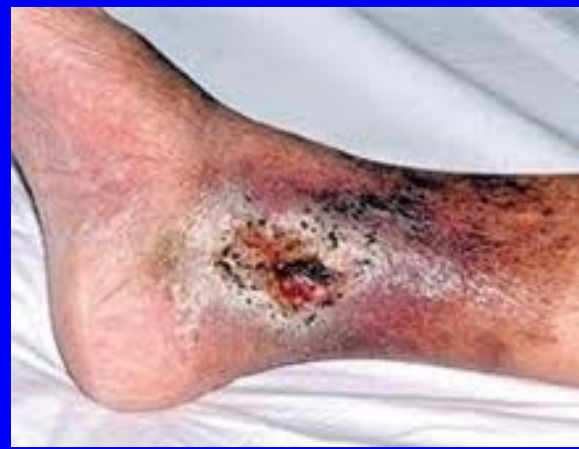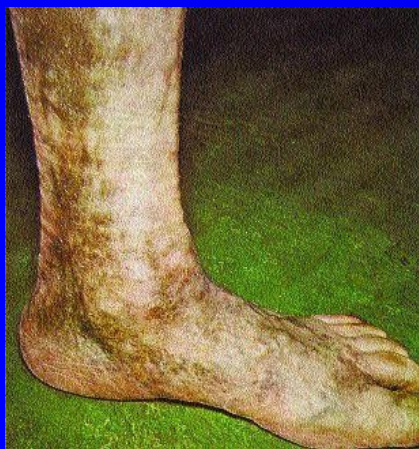
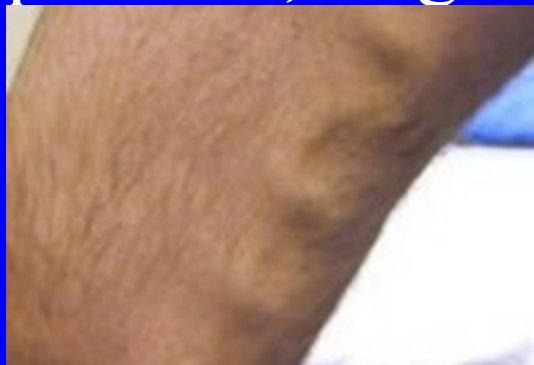- zarudnutí (zánět,..), bledost (anemie, porucha prokrvení), cyanóza (hypoxémie, vrozené srdeční vady, poruchy prokrvení, ..), žlutá barva (ikterus), šedavá barva (renální selhání)



- pigmentace, névy, kožní eflorescence a morfy u kožních onemocnění

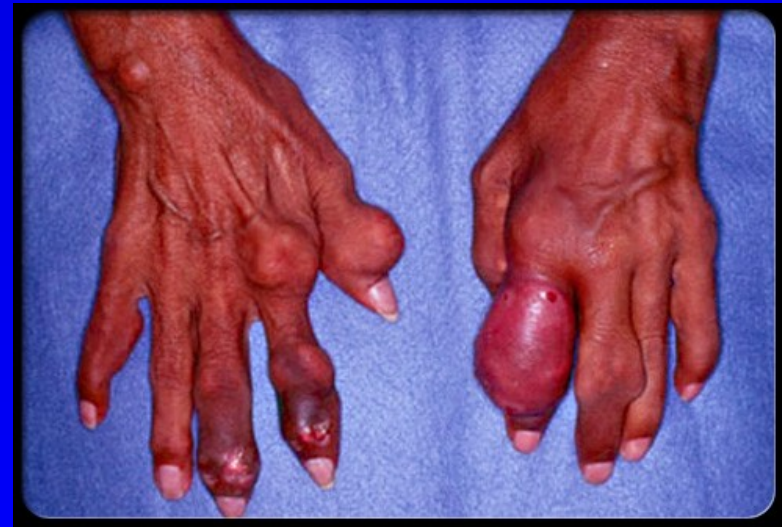
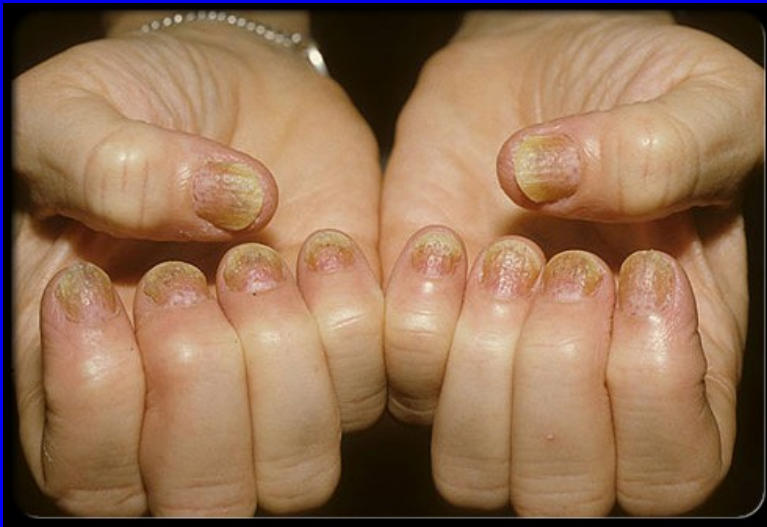
- trofické změny, žilní kresba, ochlupení, potivost, turgor





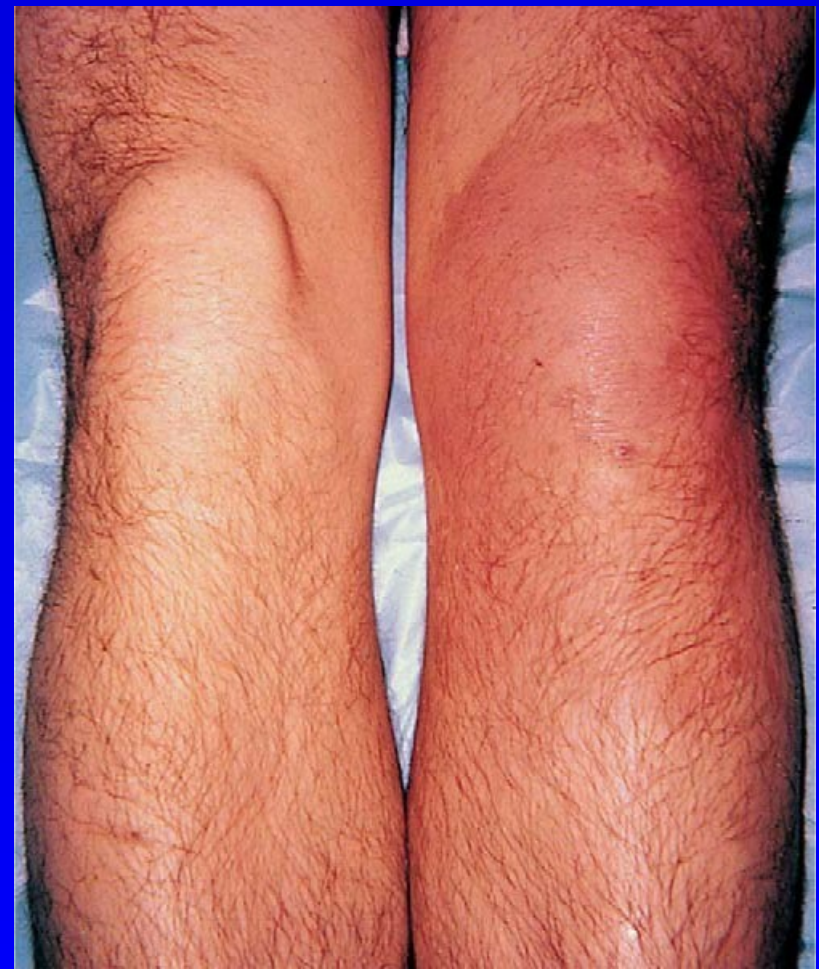- porušení kontinuity kůže (exkoriace, rány, dehiscence v op. ranách, píštěle, vředy)
- změny nehtů
- podkožní uzly



- změny podkoží
- lymfydenopatie (záněty a nádory)

# Otok

- Lokální
  - zánětlivý
  - venostatický
  - lymfostatický
- Generalizovaný
  - kardiální
  - renální
  - hypoproteinemický
- Anasarca
- Decollement

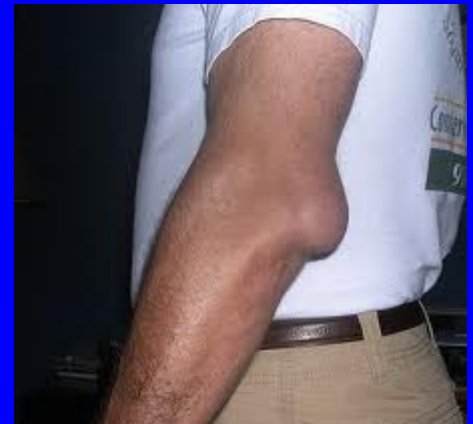
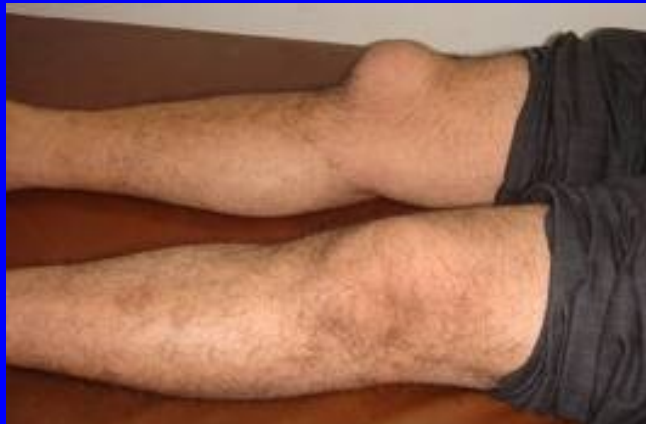
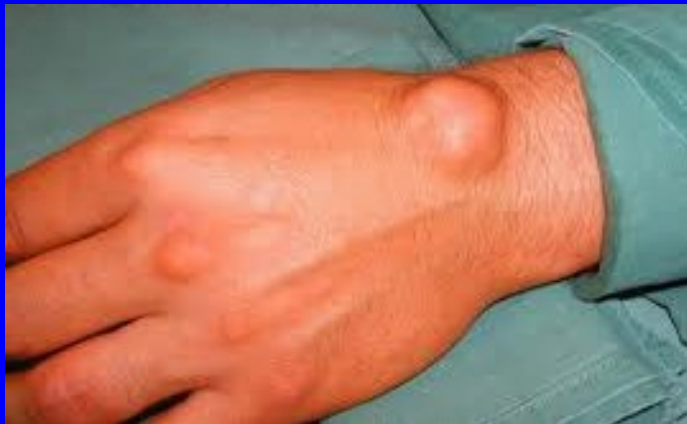## Lokální známky zánětu:

zarudnutí, otok, bolest, lokální zvýšení teploty, omezení funkce, event. fluktuace (zánětlivý výpotek v kloubu, absces), píštěl, sekrece z op. rány + celk.příznaky

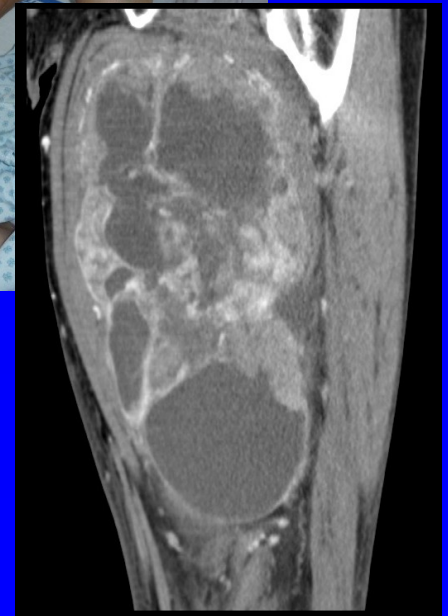
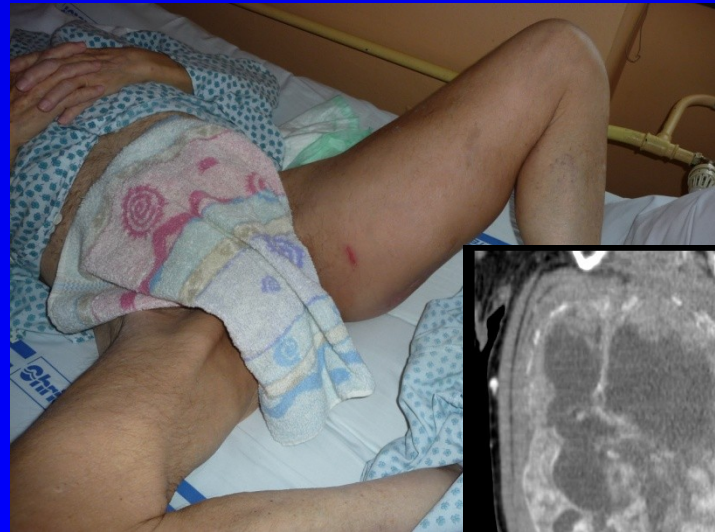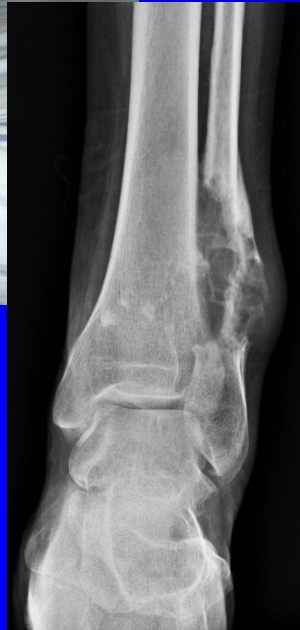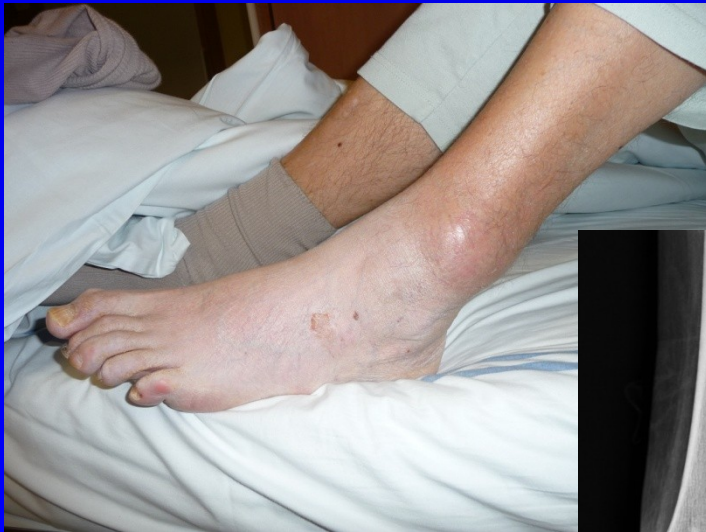# Zduření (zánětlivé x nezápětlivé)

- kloub – výpotek x synovitida, osteofyty
- periartikulárně – burza, cysta, ganglion, revmatické uzlíky, dnavé tofy
- šlacha či šlachová pochva – degenerativní změny, ruptury, tenosynovialitida, ganglion
- periost – zánět, posttraumaticky

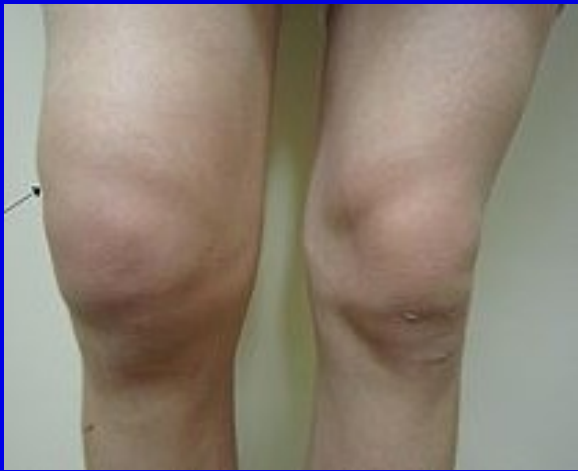



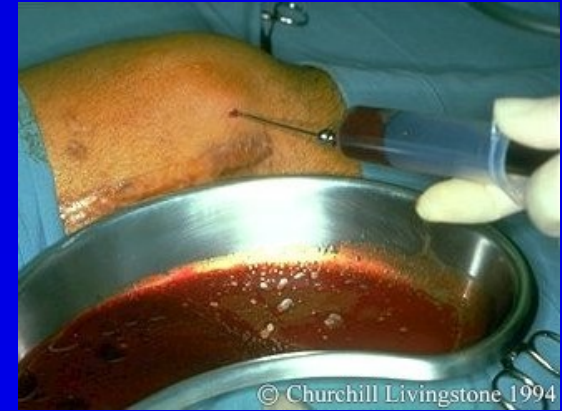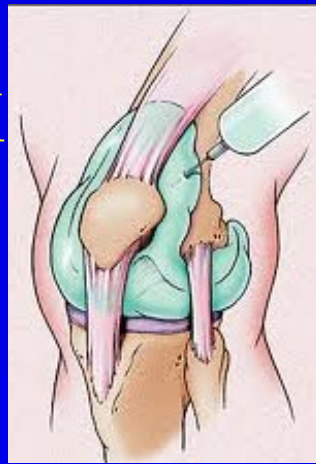- hematom
- uzliny (zánětlivá či nádorová lymfadenopatie)
- tumor (kostní či měkkotkáňový)









# Výpotek v kloubu



© Churchill Livingstone 1994

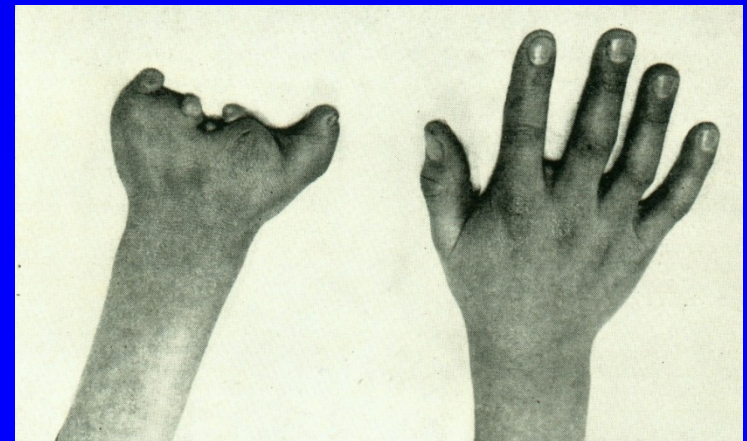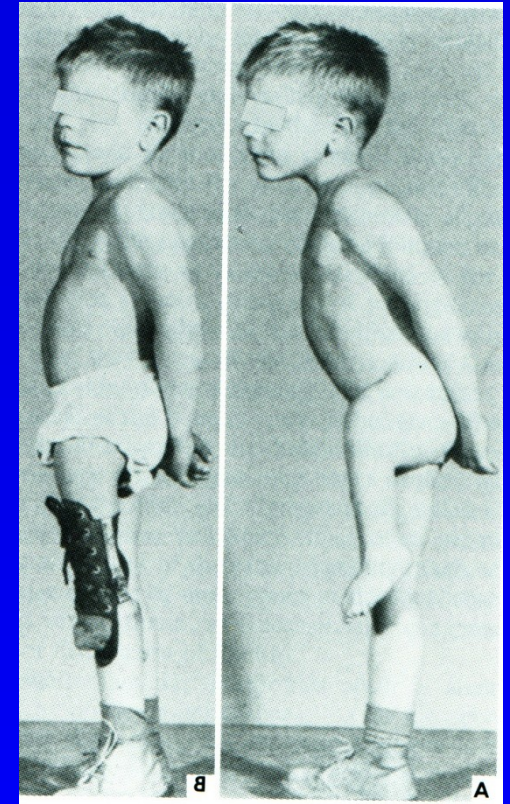
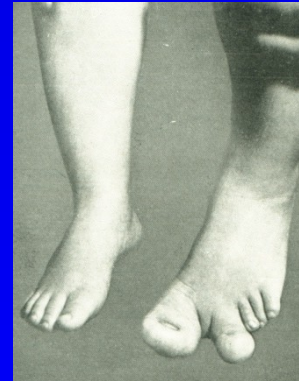


© 2009 American College of Rheumatology



# Deformita - vrozená

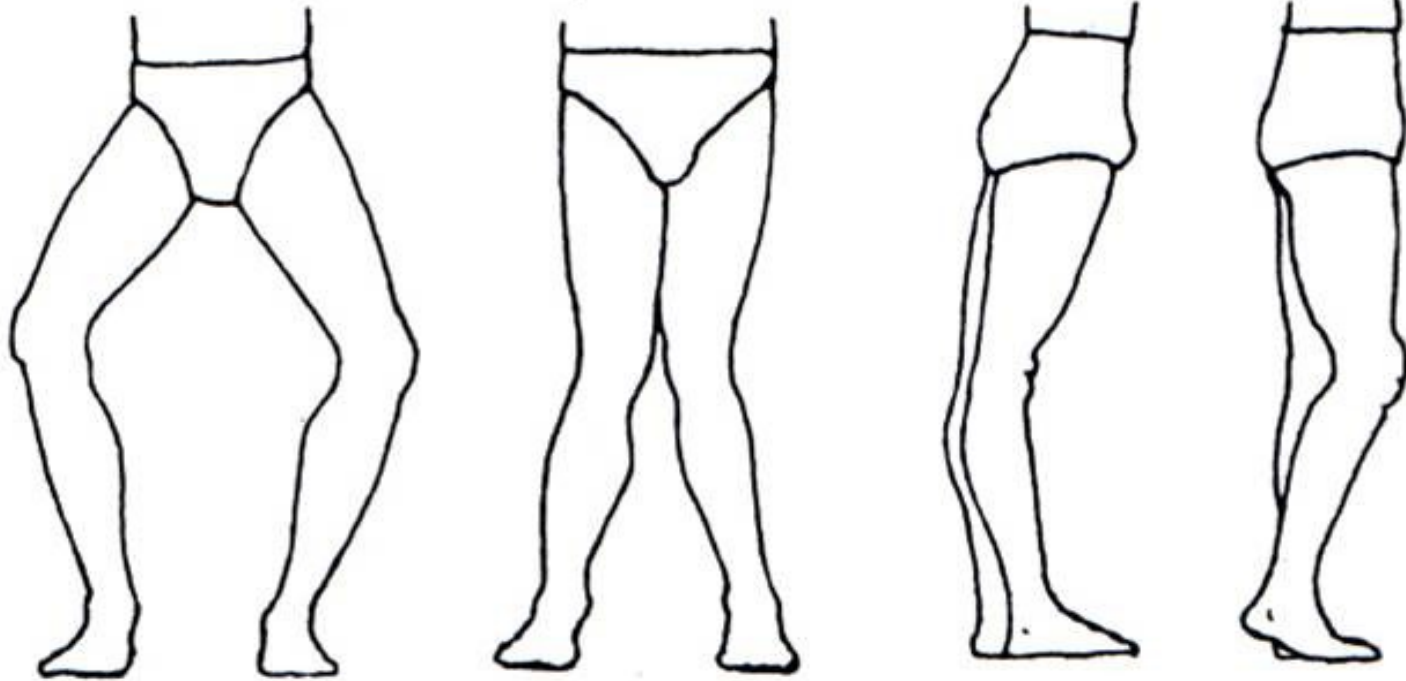
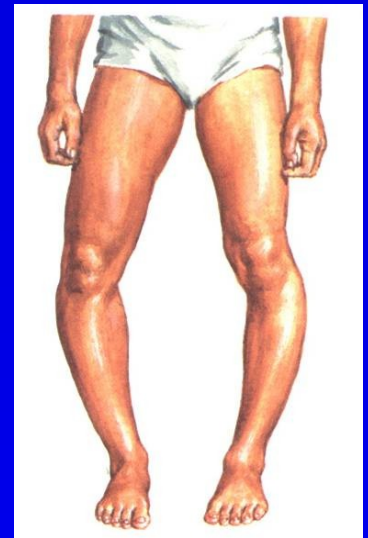- 1. Porucha formace části končetiny
- 2. Chybná diferenciacie a separace
- 3. Zdvojení
- 4. Gigantismus
- 5. Hypoplázie
- 6. Vrozená konstriktce
- 7. Generalizované vady





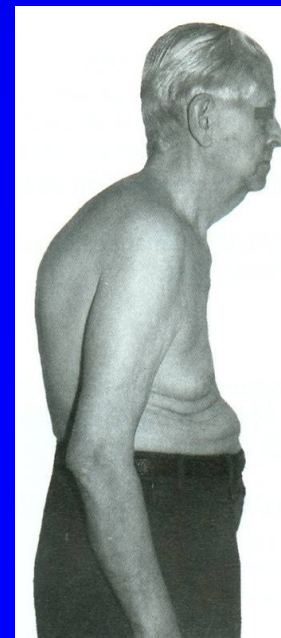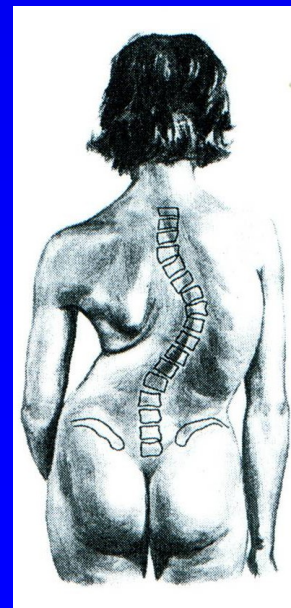
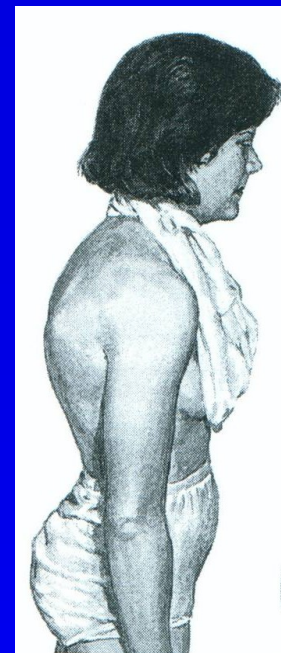
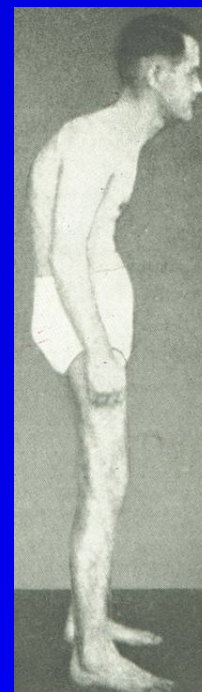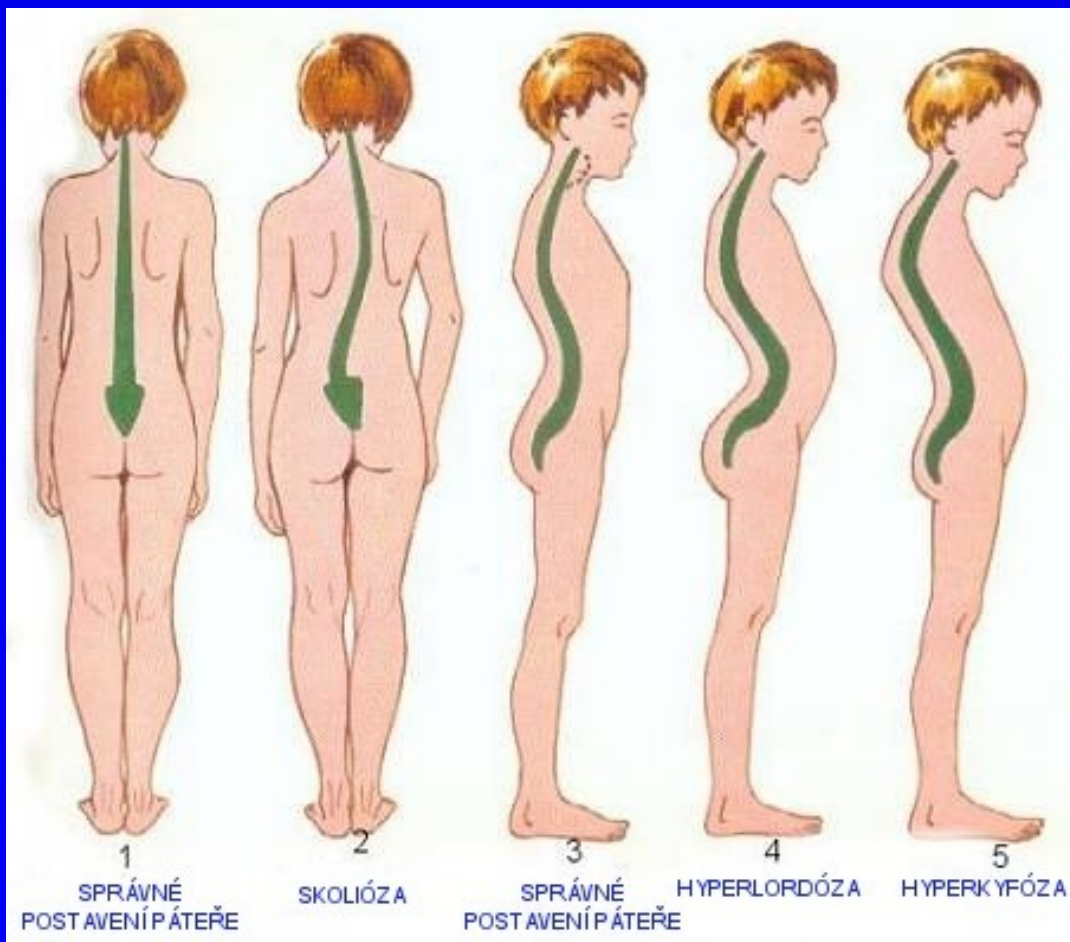
# Osové deformity končetin

- varus x valgus
- antekurvace x rekurvace
- rotační odchylka

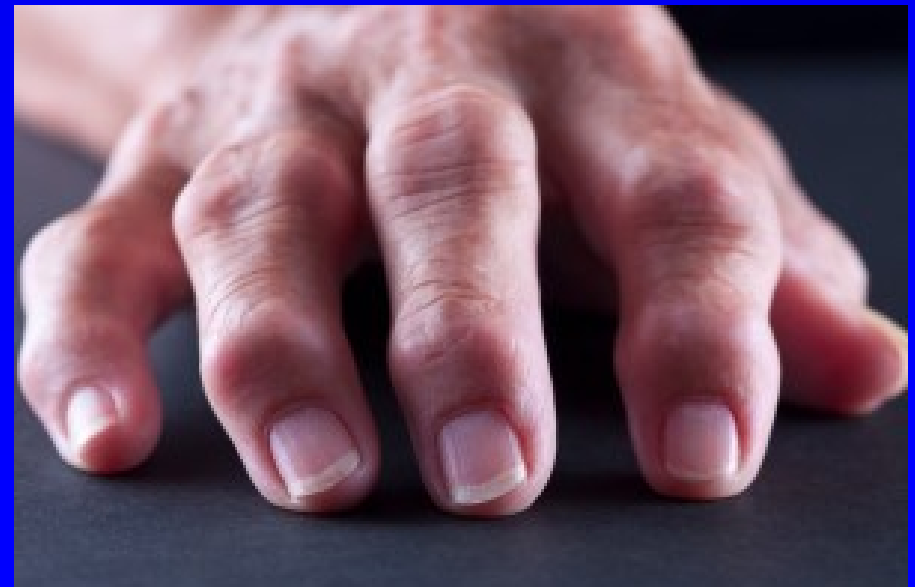
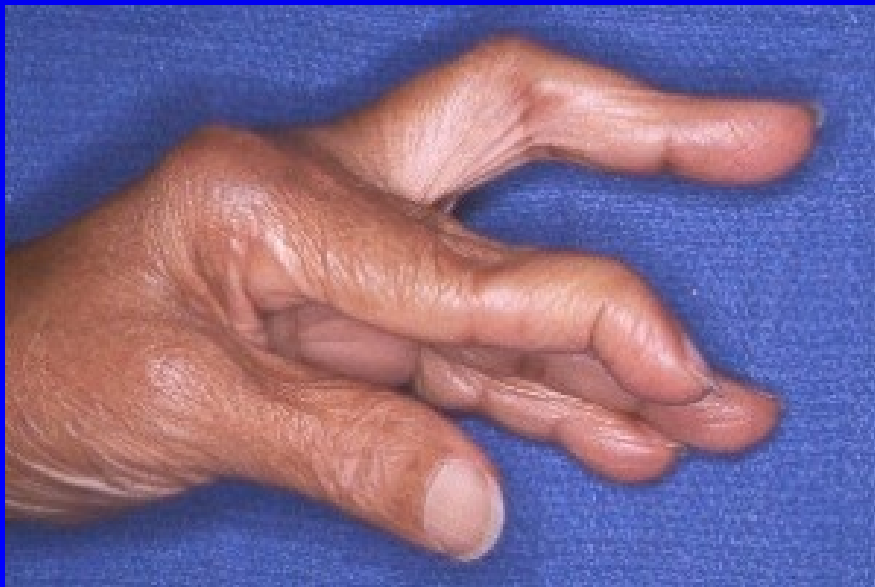
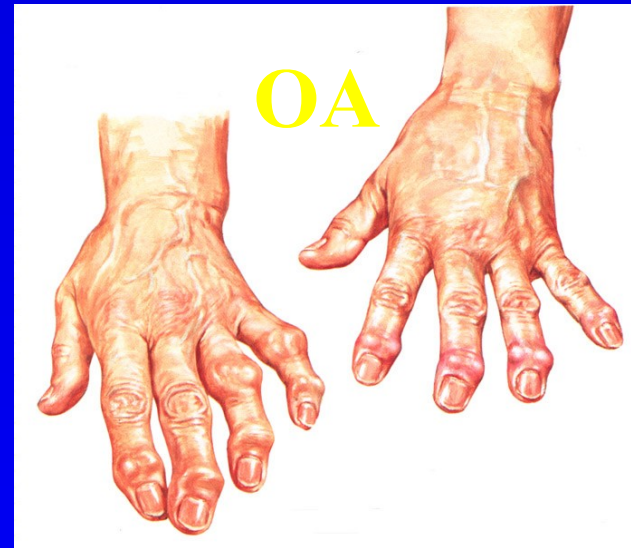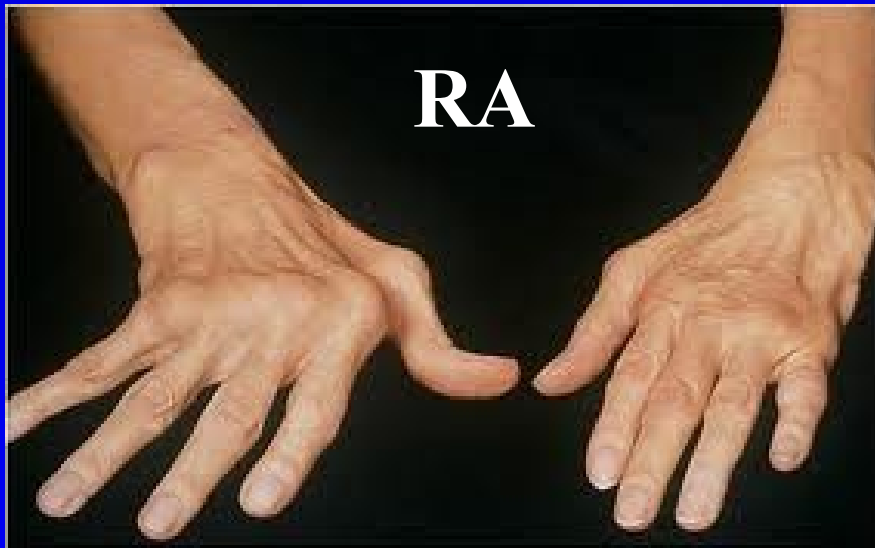# Osové deformity páteře

- frontální rovina – skolióza
- sagitální rovina – hyperkyfóza, hyperlordóza, oploštění křivky



# Typické deformity ruky



# Typické deformity nohy a přednoží



Talipes cavus



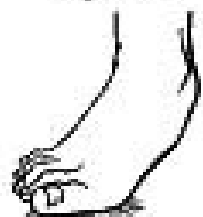
Talipes equinus



Talipes calcaneus



Talipes valgus



Talipes equinovalgus



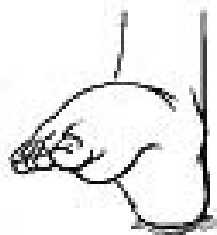
Talipes calcaneovalgus



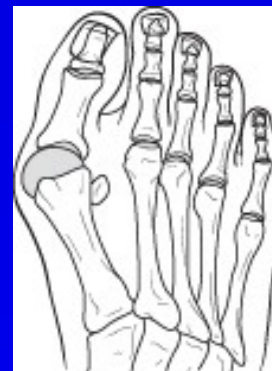Talipes varus



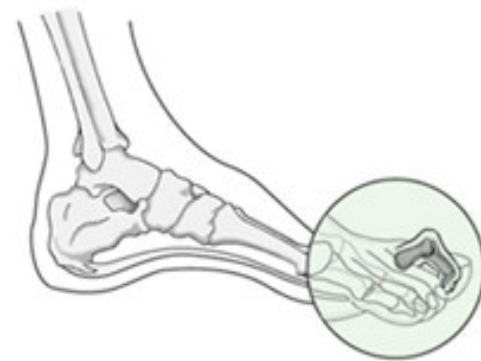
Talipes equinovarus



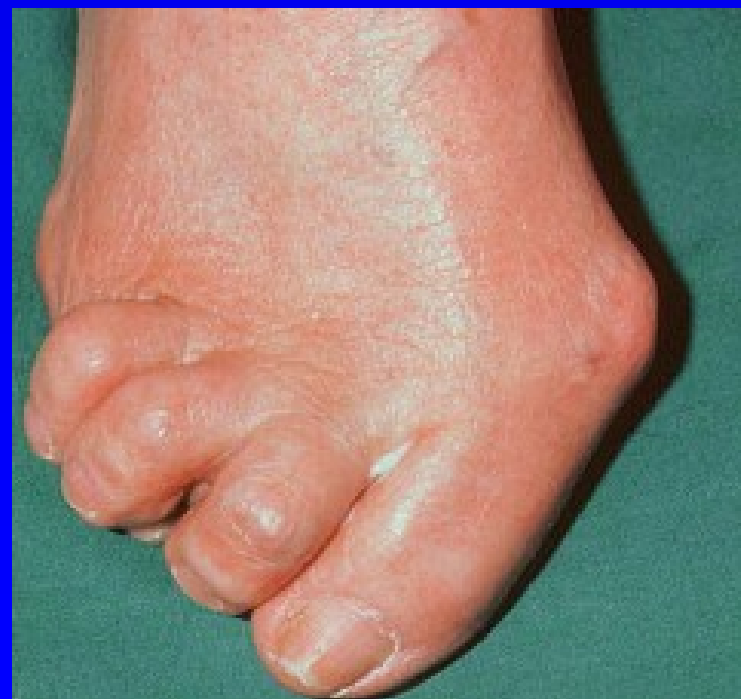Talipes calcaneocavus



Bunion



Clawtoe



# Typická pozice postižené končetiny nebo její části

- Antalgické postavení :
  - koleno, kyčel – semiflexe
  - rameno – addukce a vnitřní rotace
- Patologické postavení:
  - deformita, zlomenina, kontraktura, ankylóza



# Měření délky a obvodů končetin

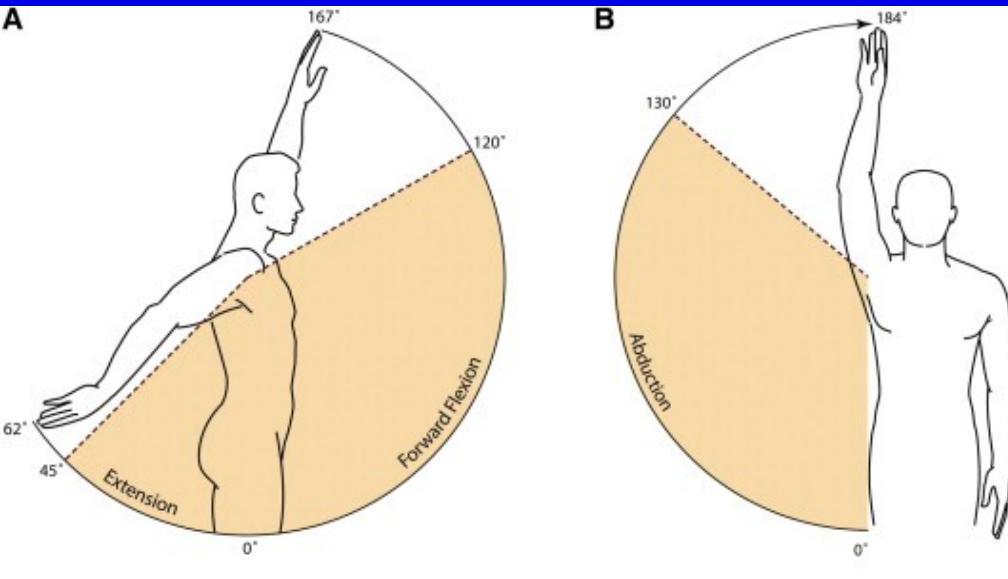
- Délka dolní končetiny:
  - **spinomaleolární distance (SM)** – absolutní (není ovlivněna skoliózu či šikmou pánví)
  - **umbilicomaleolární distance (UM)** – relativní (nezohledňuje skoliózu či šikmou pánev )
  - **další přesnější možnosti:**
    - podkládání kratší končetiny kalibrovanými prkénky do vyrovnání pánve
    - RTG kyčlí, kolen a hlezen s měřítkem
- Délka horní končetiny – **akromion až špička 3.prstu**
- Měření obvodů končetin – **stranové srovnání**



# Rozsah pohybu- SFTR

- zjišťujeme aktivní a pasivní pohyblivost
- **S**agitální
- **F**rontální
- **T**ransverzální = horizontální
- **R**otace
- vychází se z nulového postavení

# Rameno



**S:** extenze - 0 - flexe

50 - 0 - 180

**F:** abdukce - 0 -  
addukce

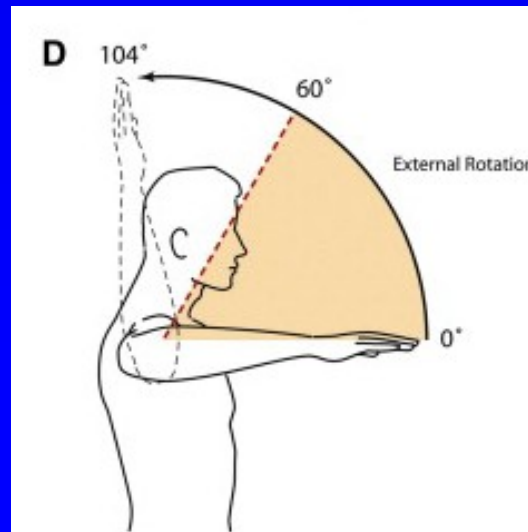
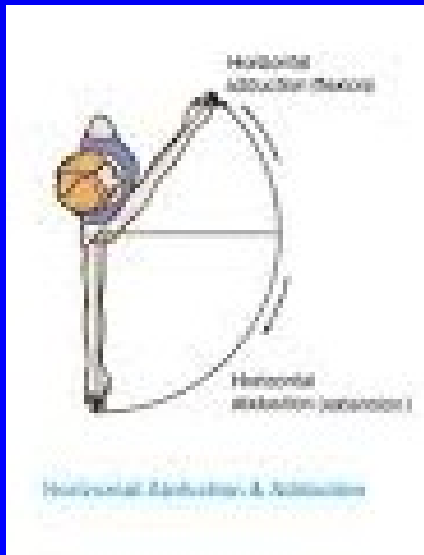
180 - 0 - 25

**T:** abdukce - 0 -  
addukce

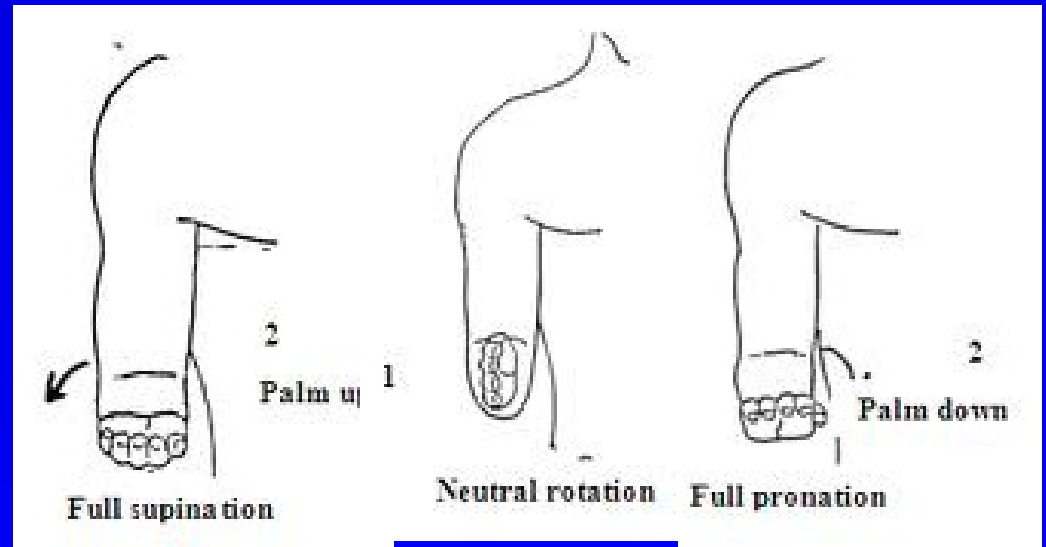
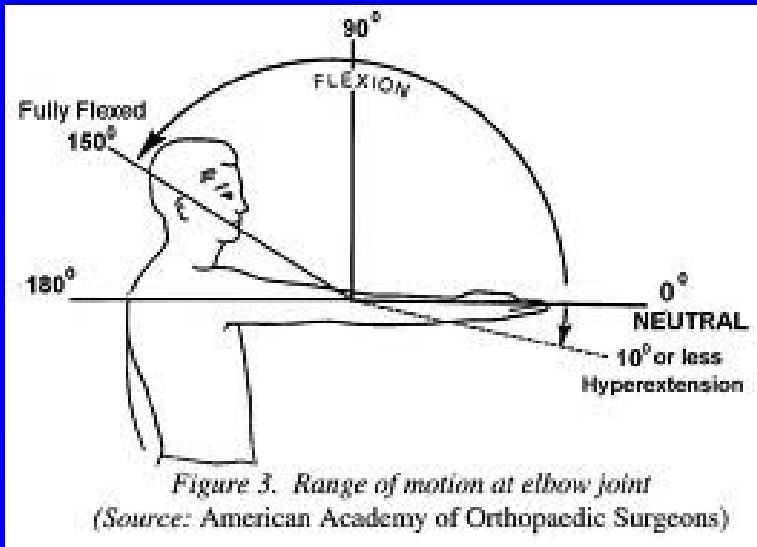
110 - 0 - 30

**R:** ZR - 0 - VR

90 - 0 - 90



# Loket



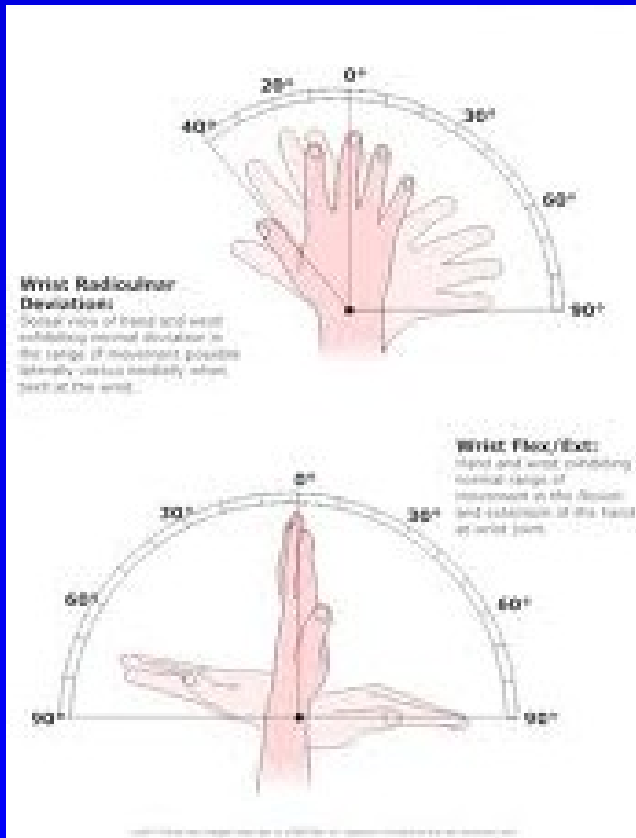
**S: extenze - 0 -  
flexe**

**10 - 0 - 150**

**R: supinace - 0 - pronace**

**90 - 0 - 90**

# Zápěstí



**F: rad. dukce - 0 - uln. dukce**

**20 - 0 - 40**

**S:extenze (dorz. flexe) - 0 – flexe (palm. flexe)**

**80 - 0 - 80**

# Kyčel

**S:** extenze - 0 - flexe  
15 - 0 - 140

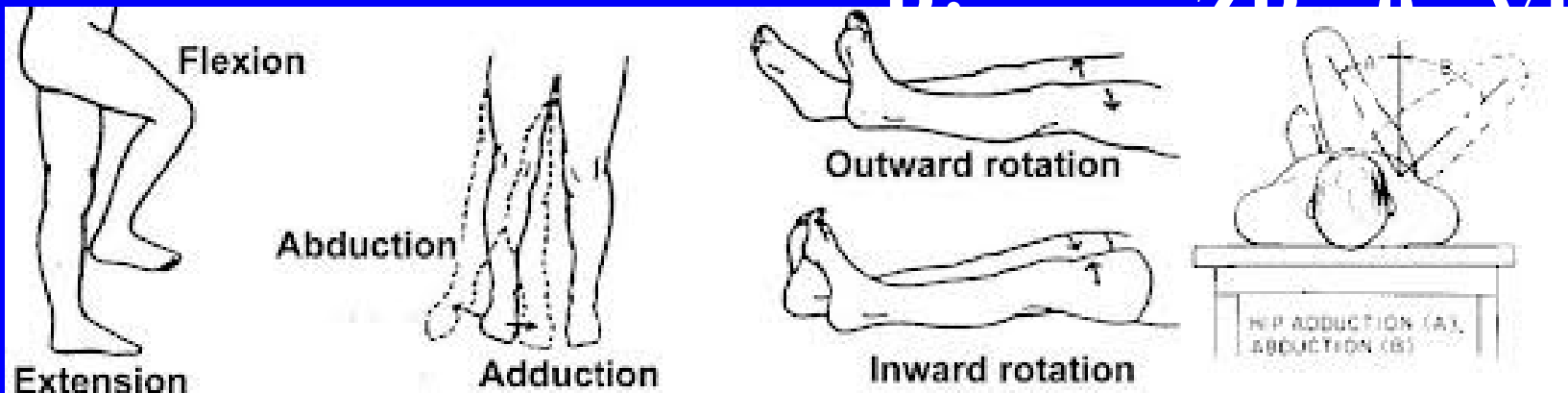
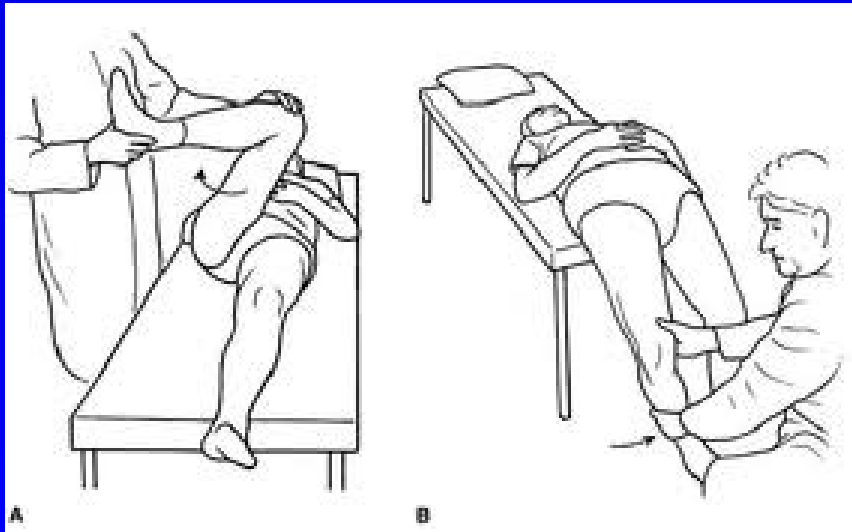
**F:** abdukce - 0 -  
addukce

60 - 0 - 40

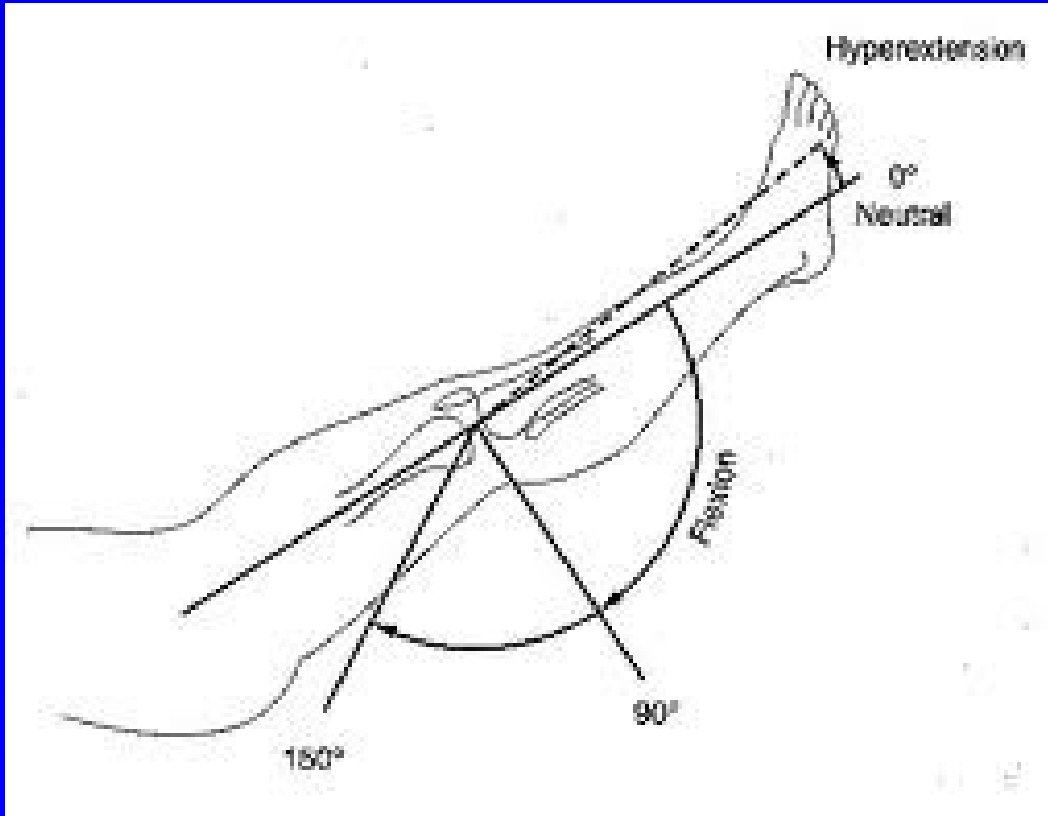
**T:** abdukce - 0 -  
addukce

80 - 0 - 30

**D:** ZD 0 VR



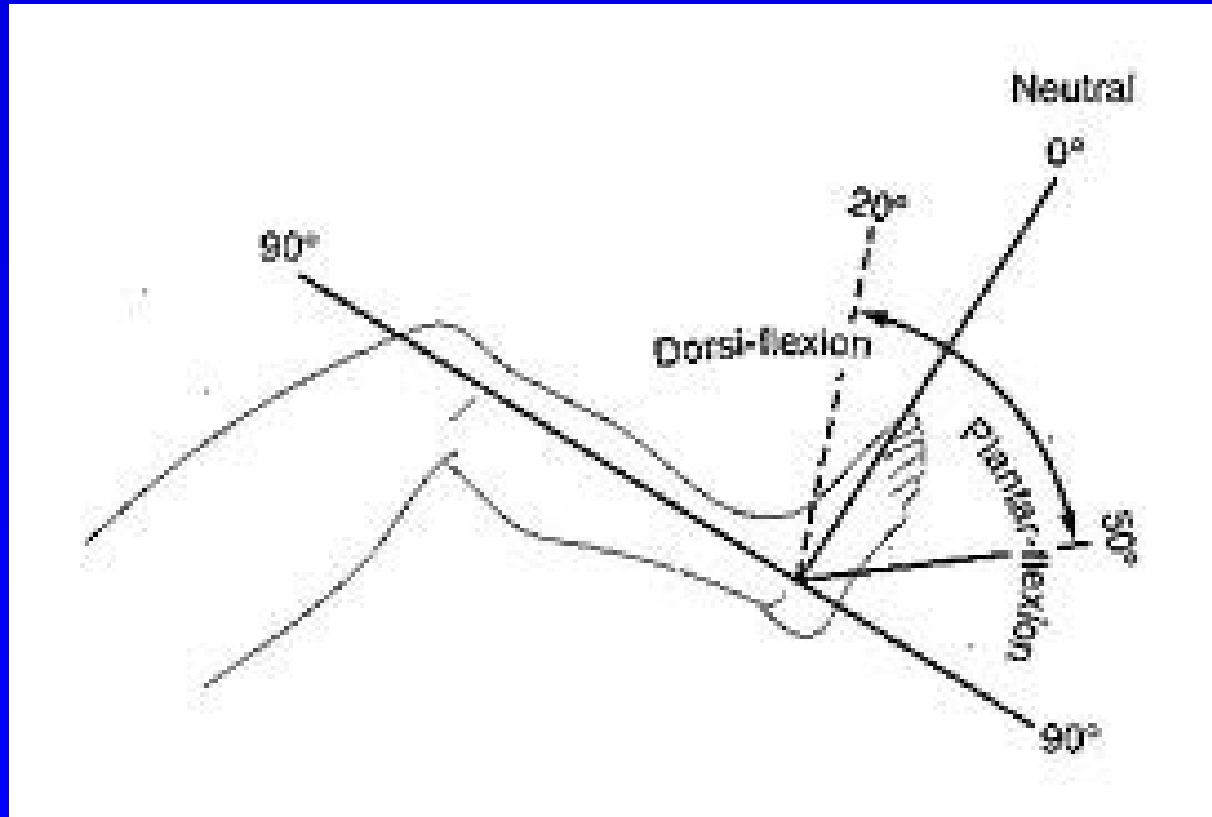
# Koleno



**S: extenze - 0 -  
flexe**

**0 - 0 - 140**

# Hleznó



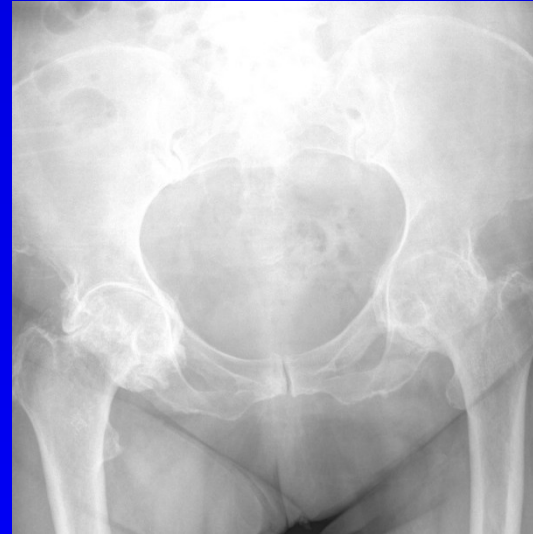**S: extenze (dorzi flexe) - 0 - flexe  
(plantiflexe)**

**20 - 0 - 50**

# Kloubní ztuhlost a omezení hybnosti

- **Extrartikulární**

- jizevnaté změny měkkých tkání
- trvalé kontraktury svalů
- paraartikulární ossifikace



- **Intraartikulární**

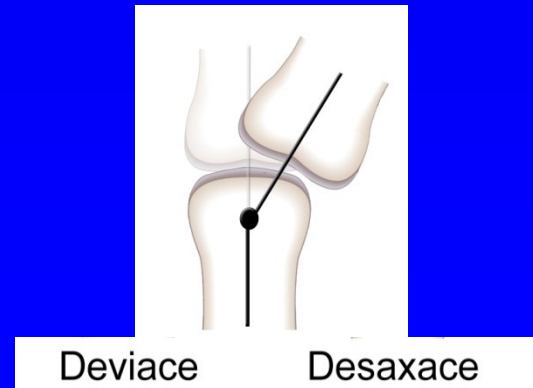
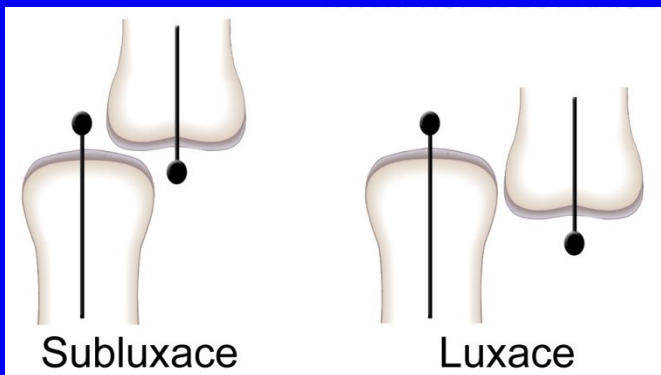
- ankylóza (fibrózní, kostěná)
- blokáda kloubu (rpt. menisku, ..)

**ZÁPIS:** - omezení hybnosti - př. Loket: S 0-40-90  
- ankylóza - př. Loket: S 0-40-40



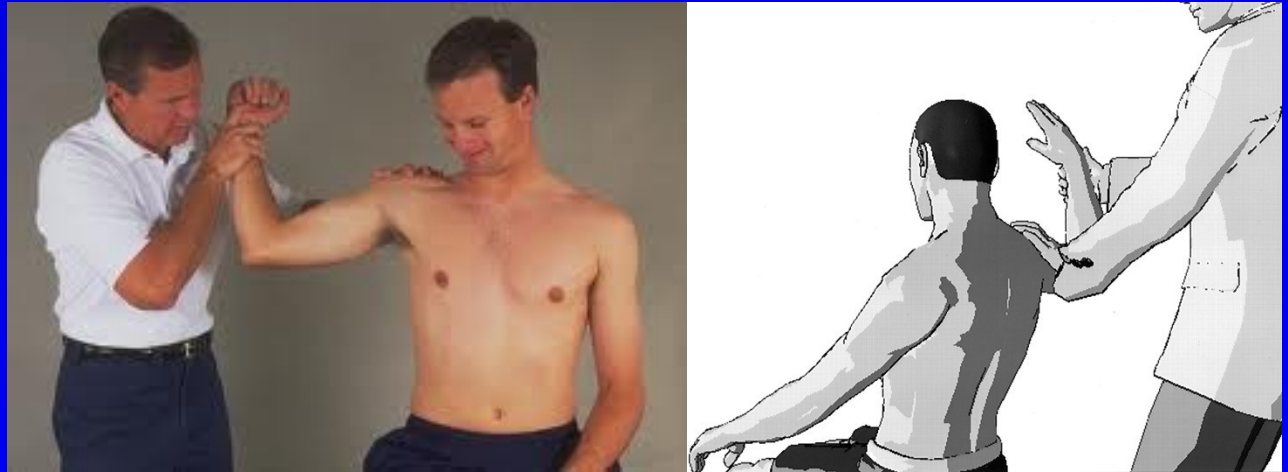
# Stabilita kloubu

- schopnost udržet při jakékoliv fyziologické poloze kloubní plochy u sebe ve fyziologickém postavení
- zajištěno:
  - tvarem kloubních ploch
  - statickými kloubními stabilizátory (kloubní pouzdro, vazy, labrum)
  - pomocně i dynamickými stabilizátory (svaly)
- nestabilita:
  - akutní traumatická
  - chronická posttraumatická
  - habituální

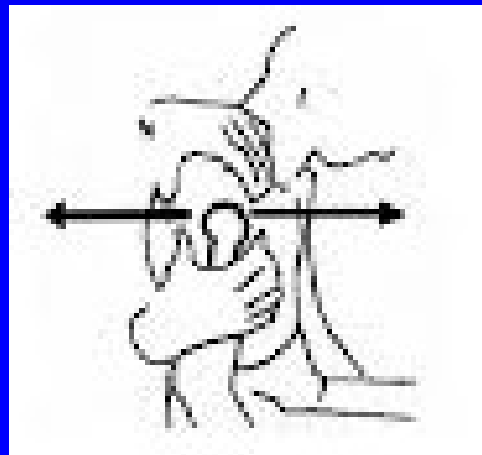


# Testy na nestabilitu - rameno

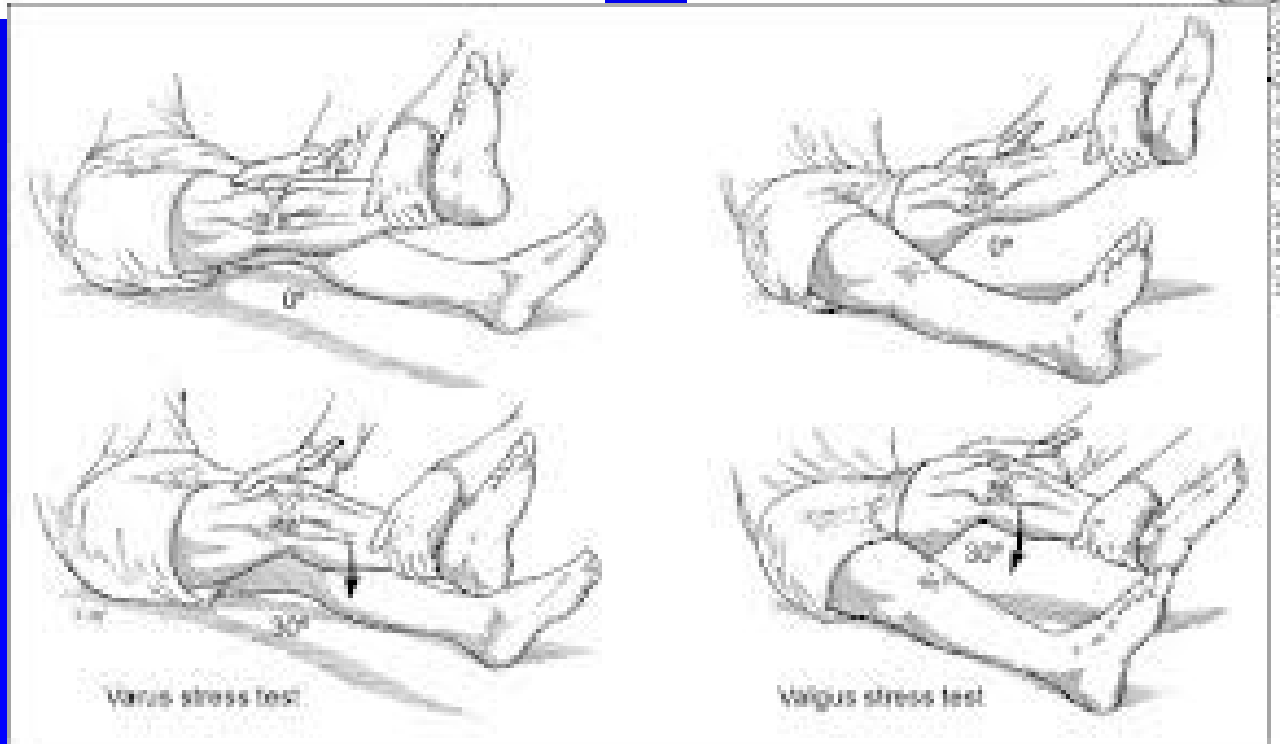
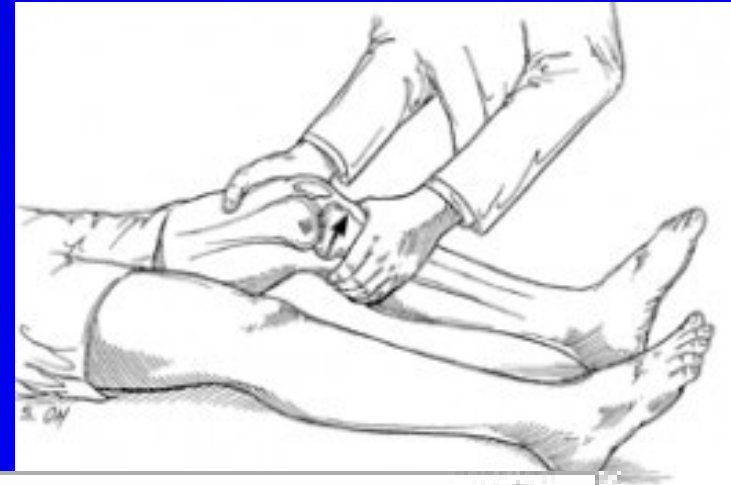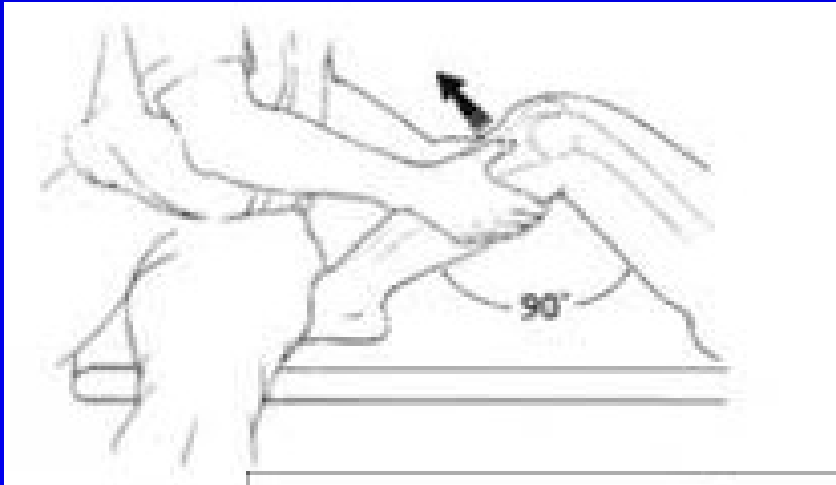
Apperhension test



Zásuvka

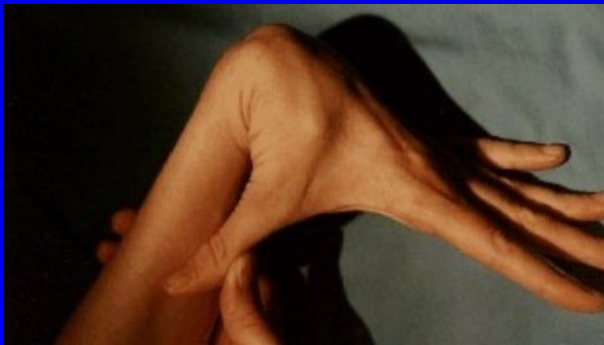

# Testy na nestabilitu - koleno

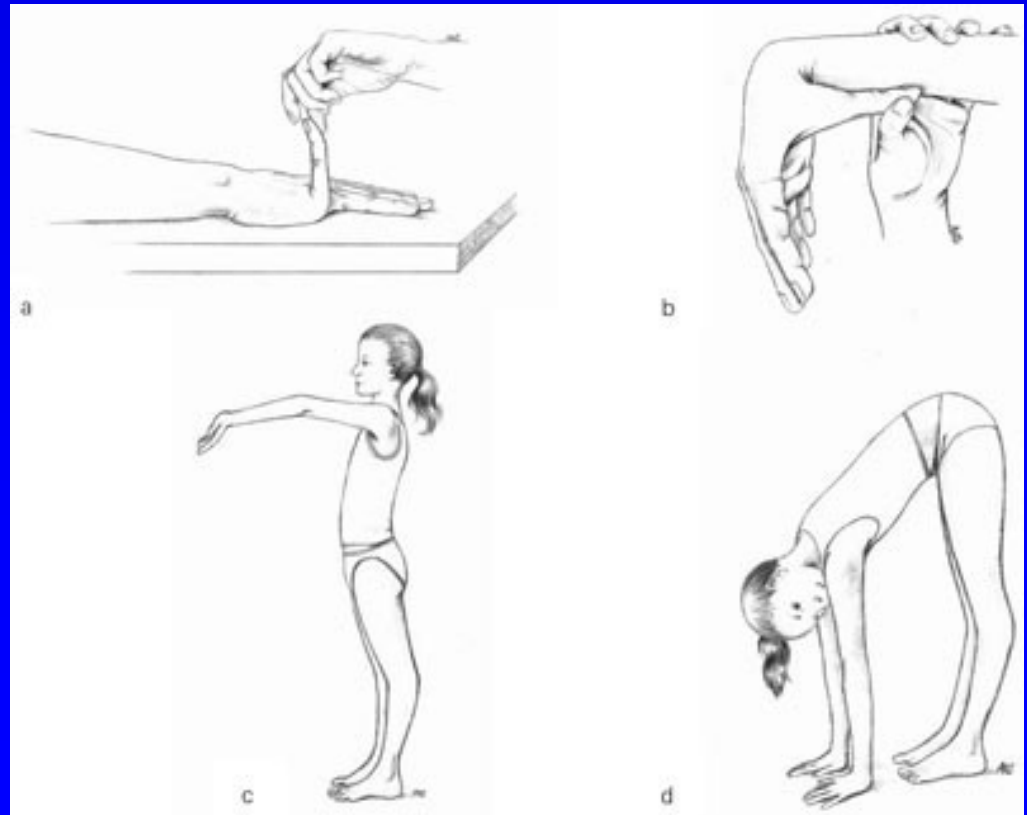


# Laxita

- stav se zvýšenou kloubní hrou t.j. rozsahem pohybu v kloubech a páteři

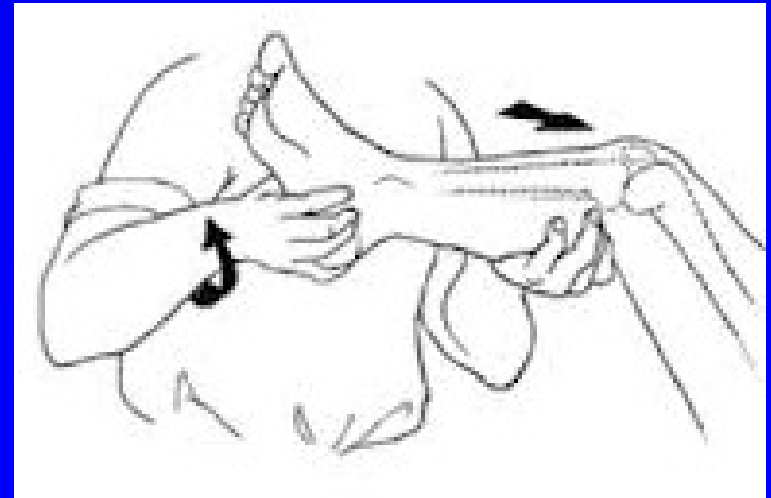
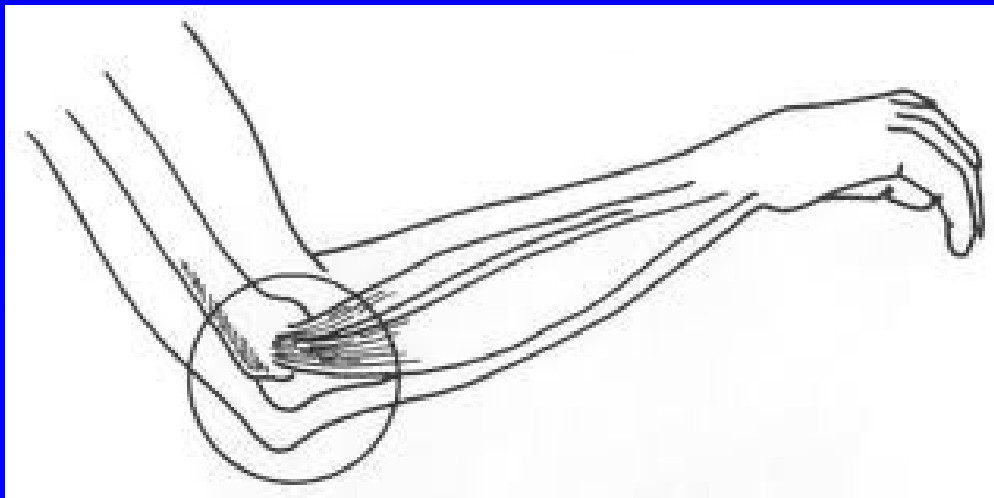
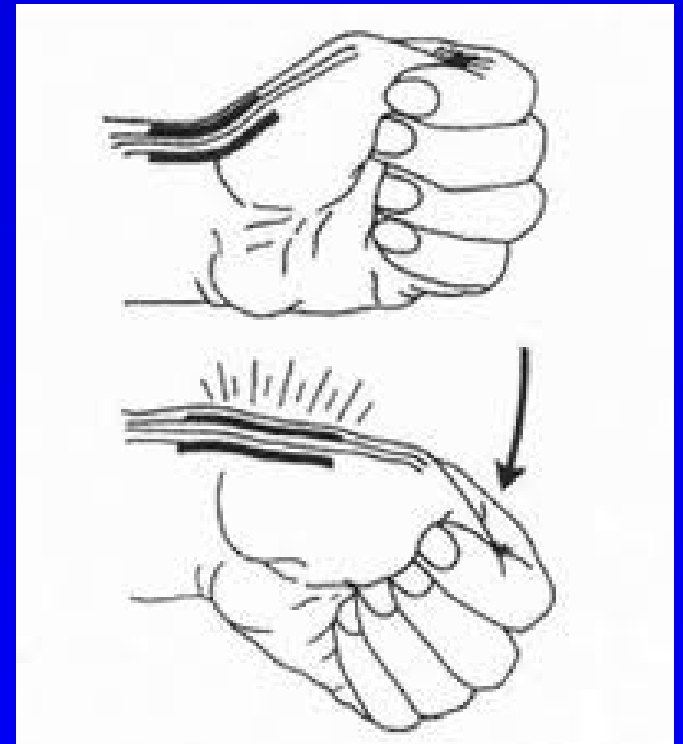


- testy - malík, palec ruky, loket, koleno, dosah na podlahu



# Další funkční testy

- Napínací testy
- Odporové testy
- Další provokační manévry (např. na menisky, RM,..)

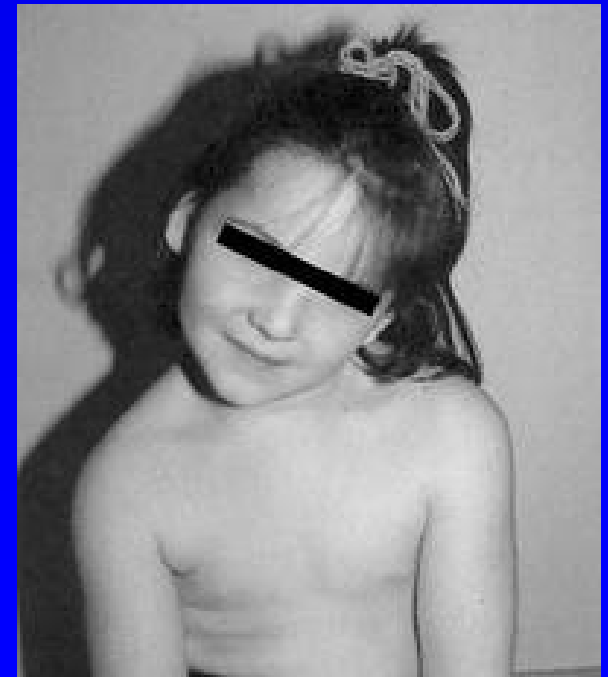
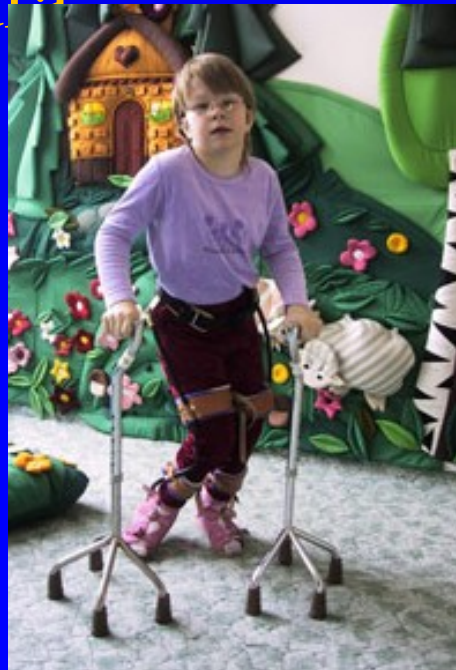
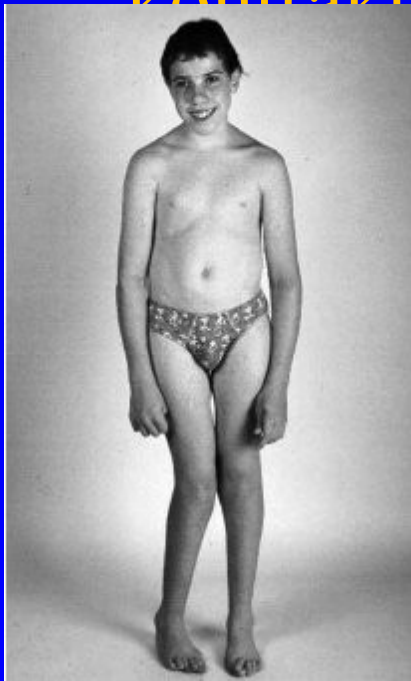# Zvukové fenomény v ortopedii

- jemný krepitus resp. drásoty
- hrubý krepitus
- ligamentózní lupnutí
- prasknutí při distrakci kloubních ploch

# Svalová kontraktura

- **Dočasná** - lumbago (PV spasmy), torticollis, reflexní spasmus kolemkloubních svalů
- **Trvalá** - spastická forma DMO, po dlouhodobé fixaci, ischemická svalová kontraktura



# Hodnocení svalstva

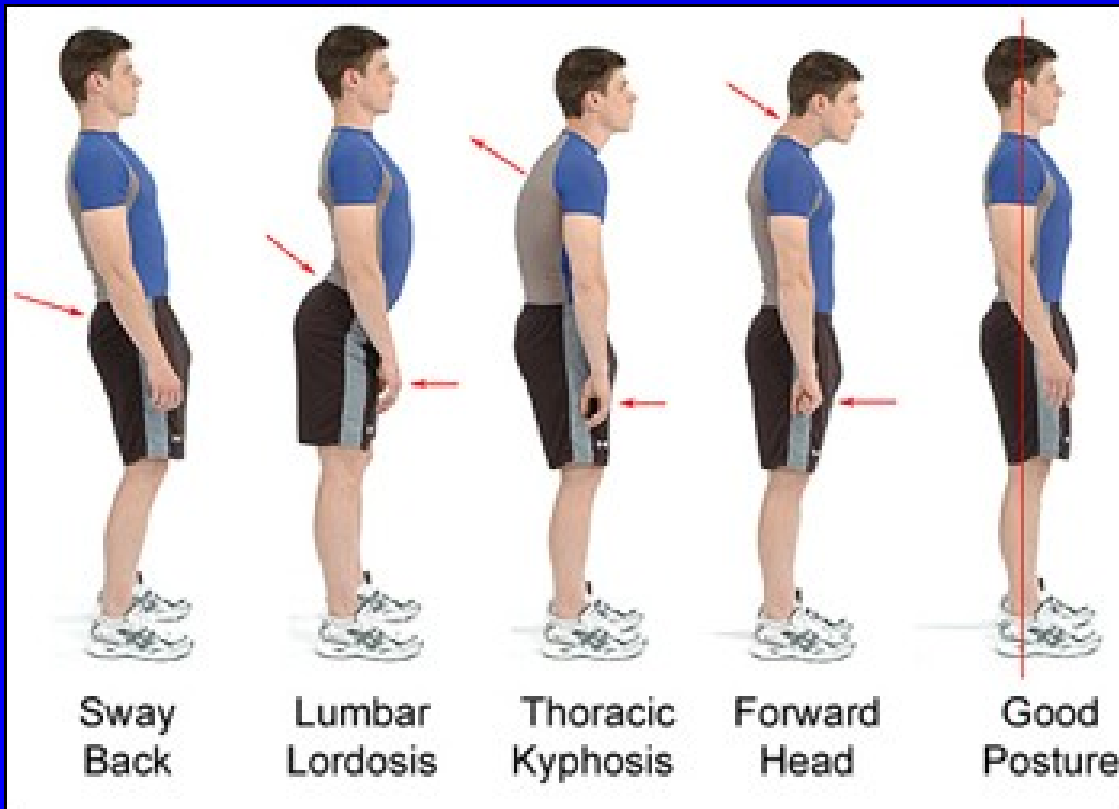
- Stav svalstva – eutrofie / hypotrofie / atrofie / hypertrofie
- Svalový tonus - norm. / zvýšený / snížený
- Svalové záškuby
- Svalová síla
  - orientačně - celkově – stisk ruky
  - přesně – pro každý sval či skupinu - svalový test



# Svalový test

- 0 - žádný aktivní svalový stah 0 %
- 1 - záškub 10 %
- 2 - pohyb při vyloučení gravitace 25 %
- 3 - pohyb proti gravitaci 50 %
- 4 - pohyb proti gravitaci a mírnému odporu 75 %
- 5 - normální svalová síla 100 %

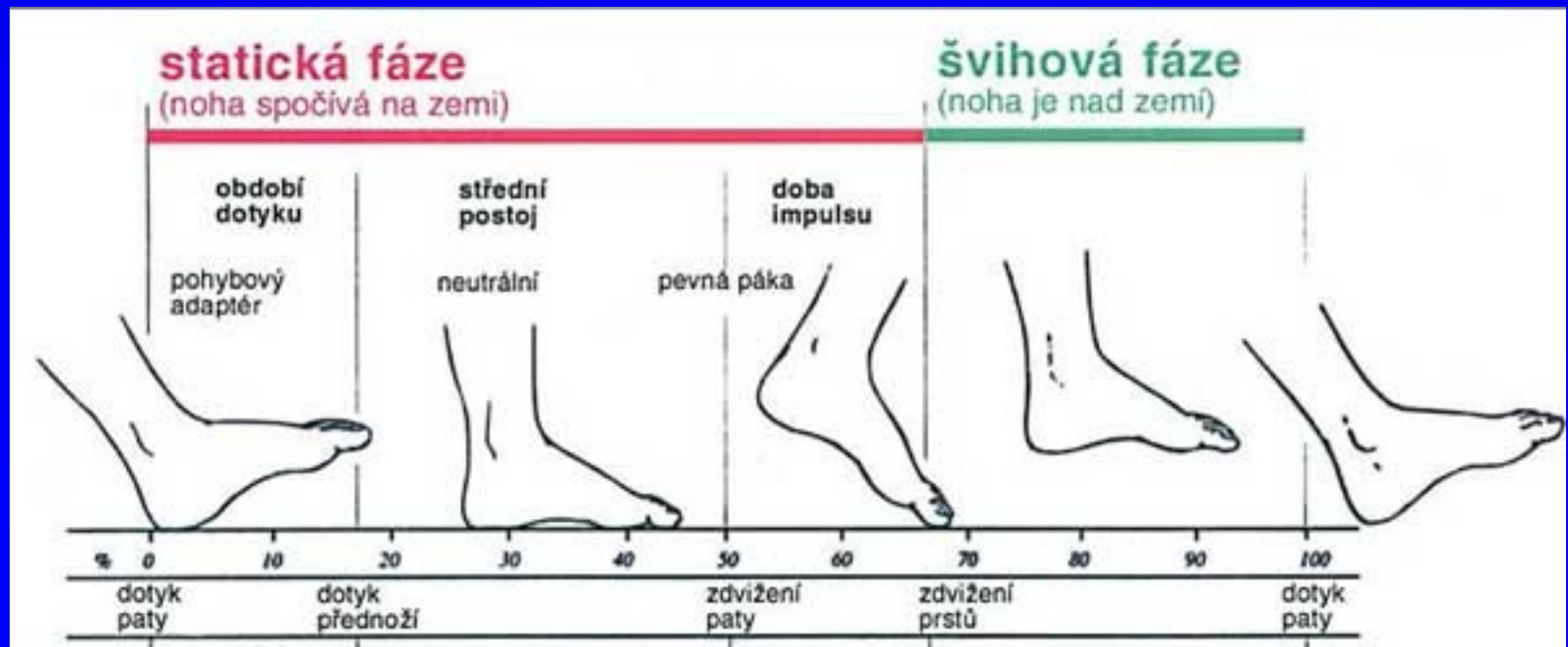
# Držení těla



- Správné držení těla:
  - vzpřímený postoj
  - klidový postoj
  - napjatý postoj
- Vadné držení těla
  - Posturální kyfóza
  - Plochá záda
  - Bederní hyperlordóza

# Chůze

- Fáze: 1. Dotek paty  
2. Fáze stojná  
3. Fáze odvinutí špičky  
4. Fáze švihu



# Poruchy stereotypu chůze (kulhání)

- Antalgická chůze
- Napadání při zkratku
- Kulhání při ankylóze v kloubu DKK
- Trendelenburgovo kulhání
- Kolébavá kachní chůze
- Hemiparetická
- Spastická (nůžkovitá, skrčenecká, špičková)
- Stepáž s padavou nohou (kohoutí chůze)
- Ataktická chůze
- Parkinsonská

# Postup vyšetření

Hlava

Krk

Hrudník

Břicho

Pánev

Páteř

Horní končetiny

Dolní končetiny

# Pomocné vyšetřovací metody

- RTG, fistulografie, artrografie
- Angiografie
- Ultrasonografie
- CT, MRI
- Scintigrafie
- DEXA
- Bioptické vyšetření

# RTG vyšetření

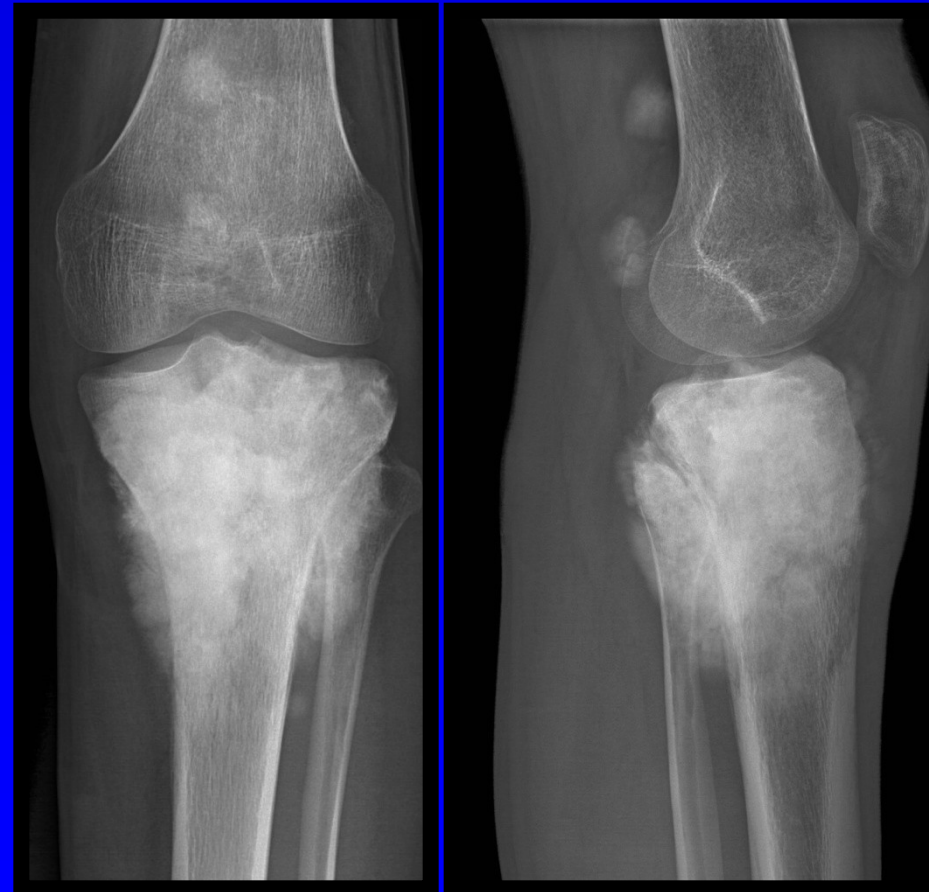
Základní vyšetření – ve dvou rovinách, AP a bočná.

Popis:

- Anatonická lokalizace
- Tvar, velikost a osová odchylka
- Struktura kosti

4 základní stavy:

- Kostní hypertrofie
- Kostní atrofie
- Osteolýza
- Osteonekróza



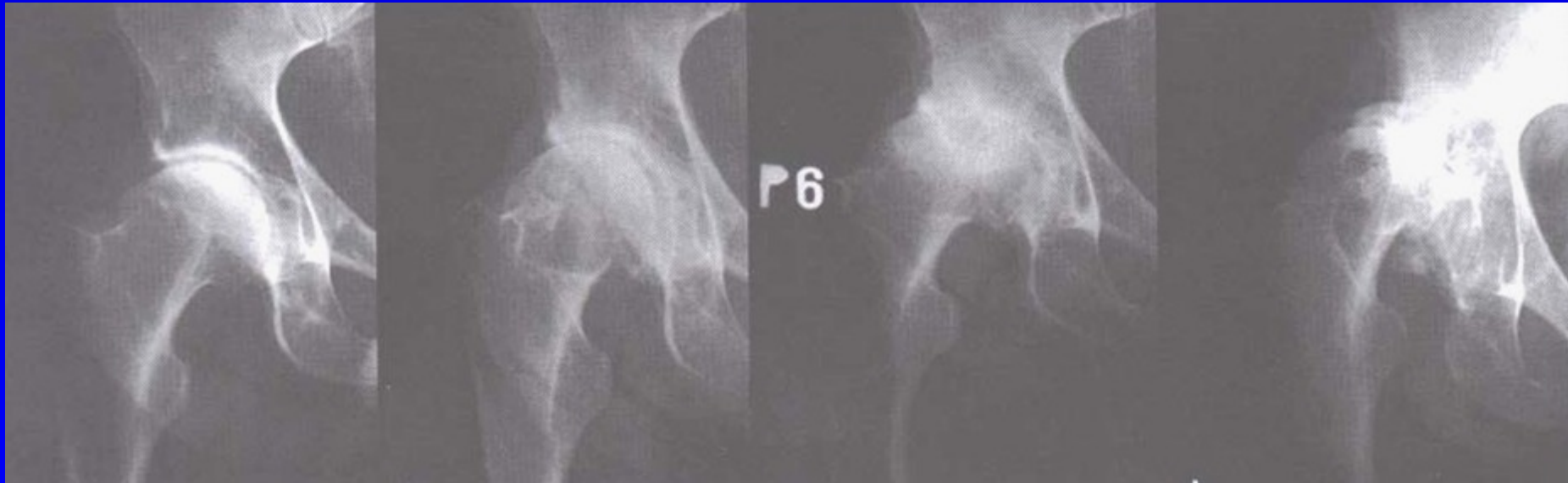
# RTG stupně osteoartrózy podle Kellgren- Lawrence

I.

II.

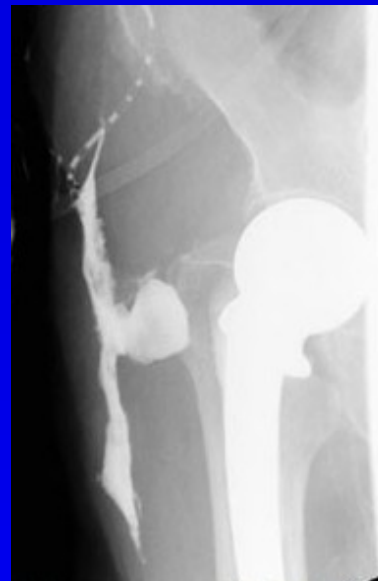
III.

IV.



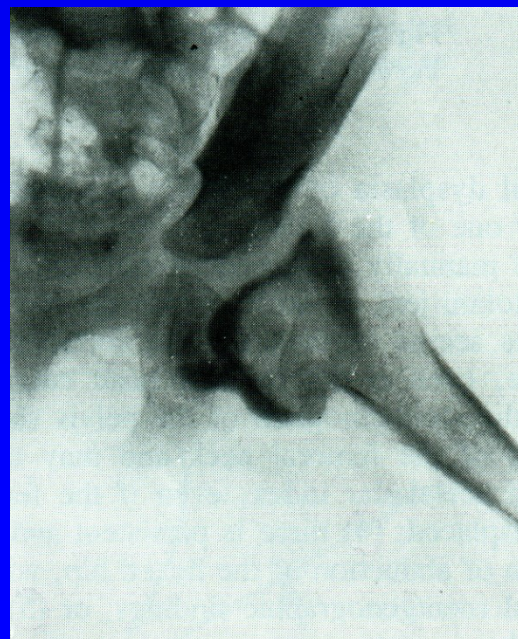

# Fistulografie



# Artrografie

Velký invertovaný  
limbus,  
dichotomická  
hlavice femuru



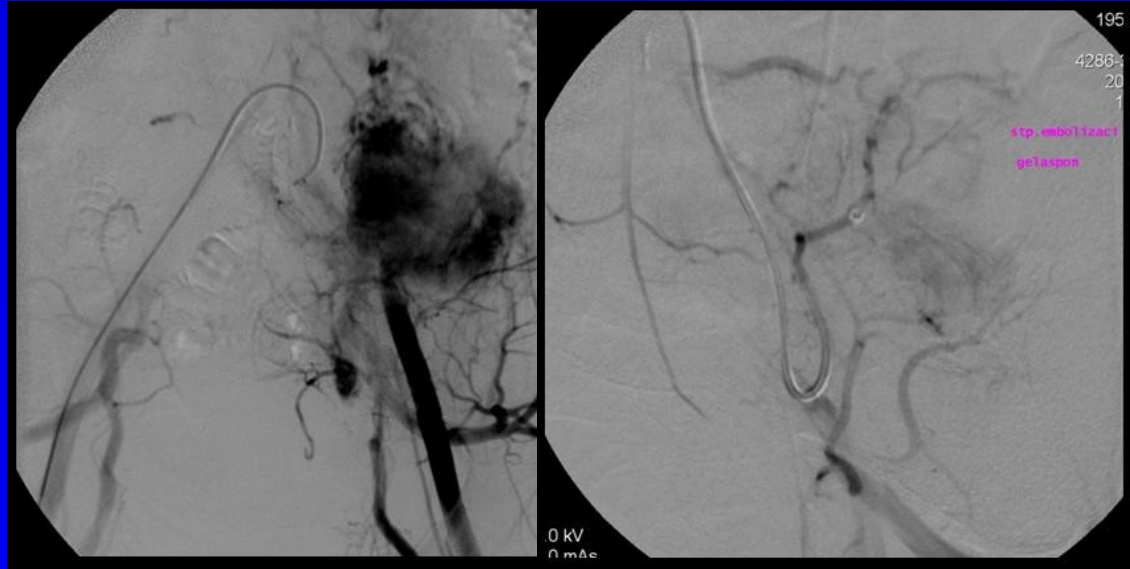
# Angiografie

Klasická angiografie

CT angiografie

MR angiografie

Digitální subtrakční angiografie



# Ultrasonografie

Podle echogenity (odrazivosti) lze uspořádat tkáně:

Kost (výrazně echogenní), vazivo, sval, tuk, chrupavka, tekutina (minimální echogenita).

Anechogenní struktura- černá

Hypoechogenní struktura- šedá

Hyperechogenní - bílá

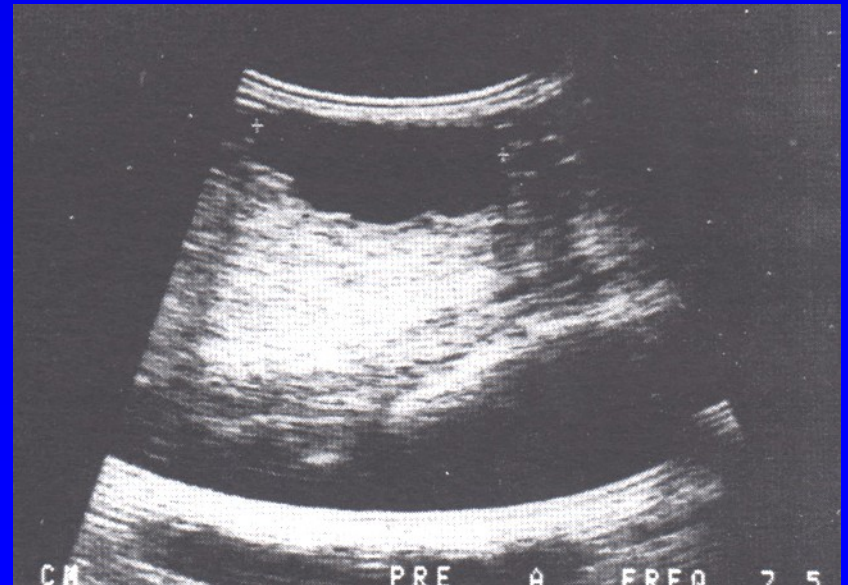
Diagnostika měkkých tkání

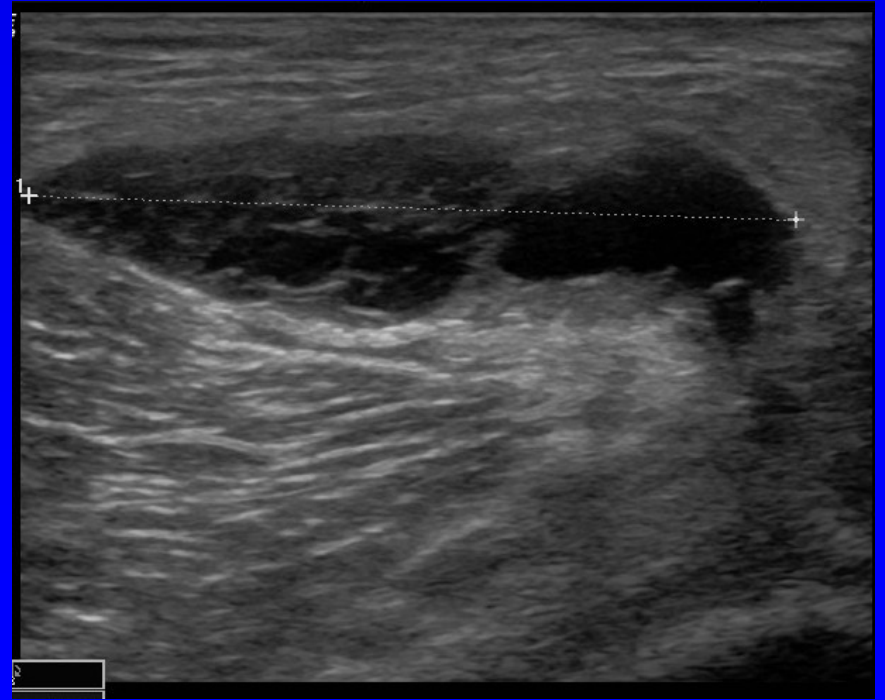
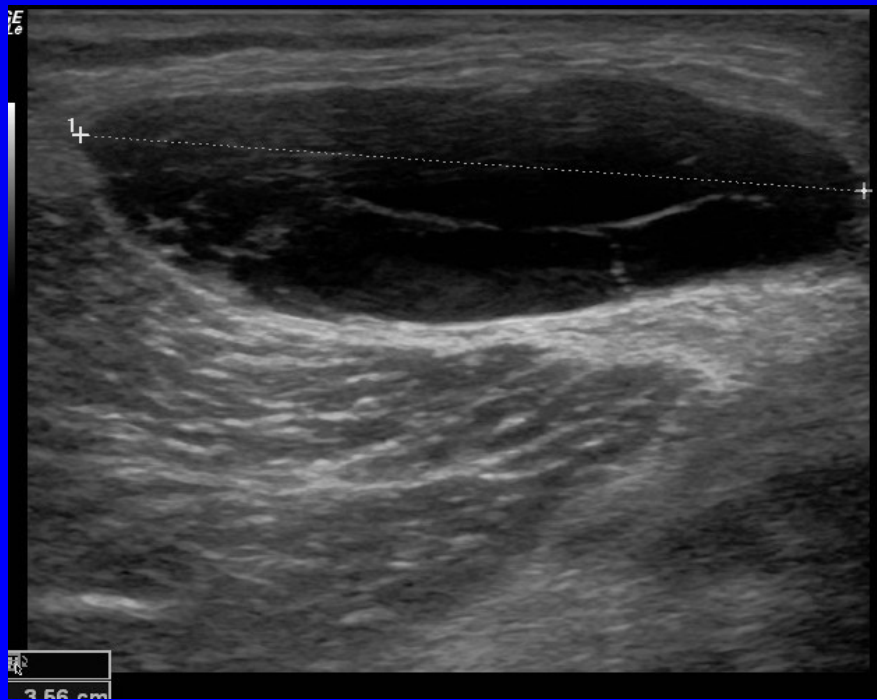
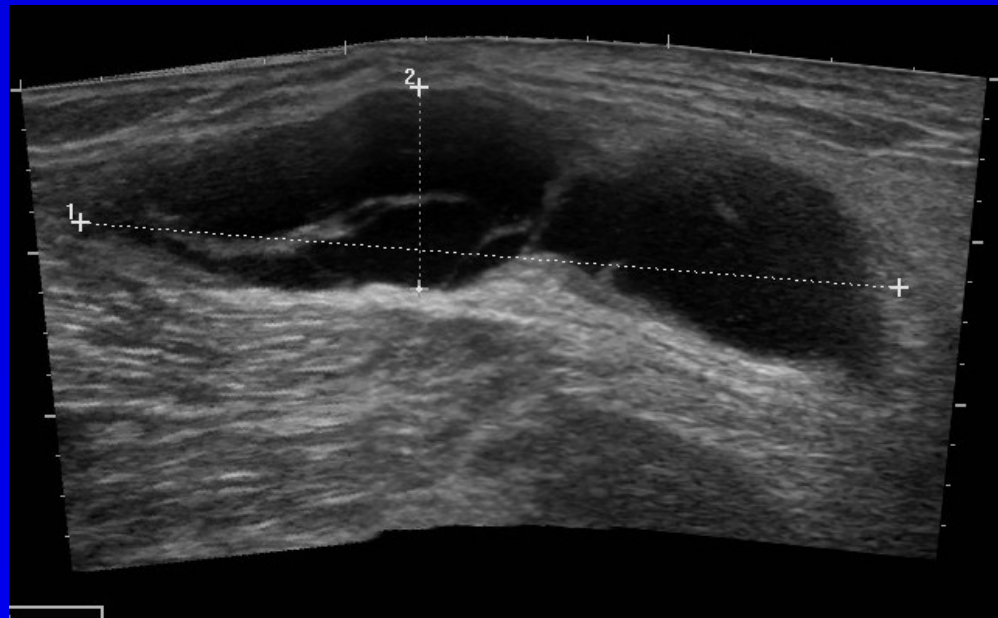
Diagnostika nádorů

Diagnostika VDK

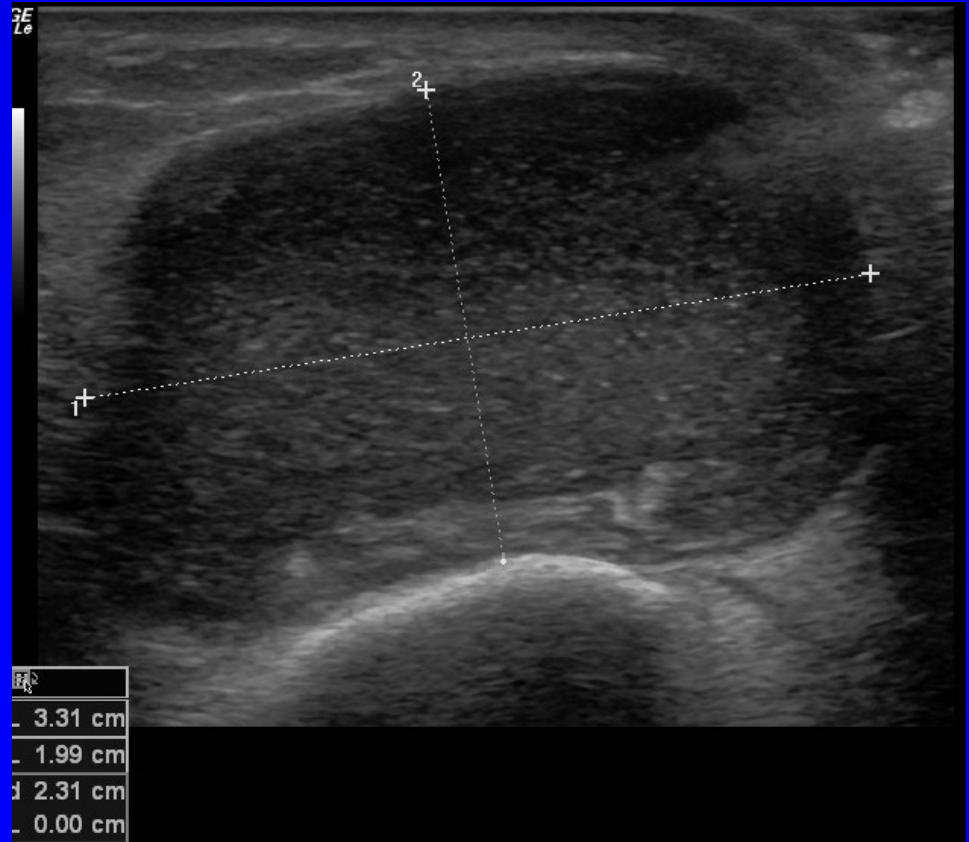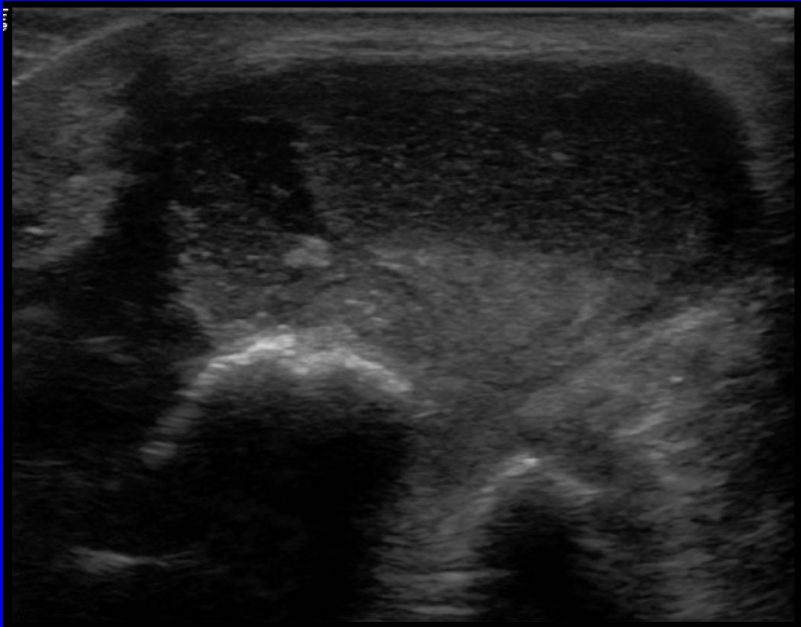
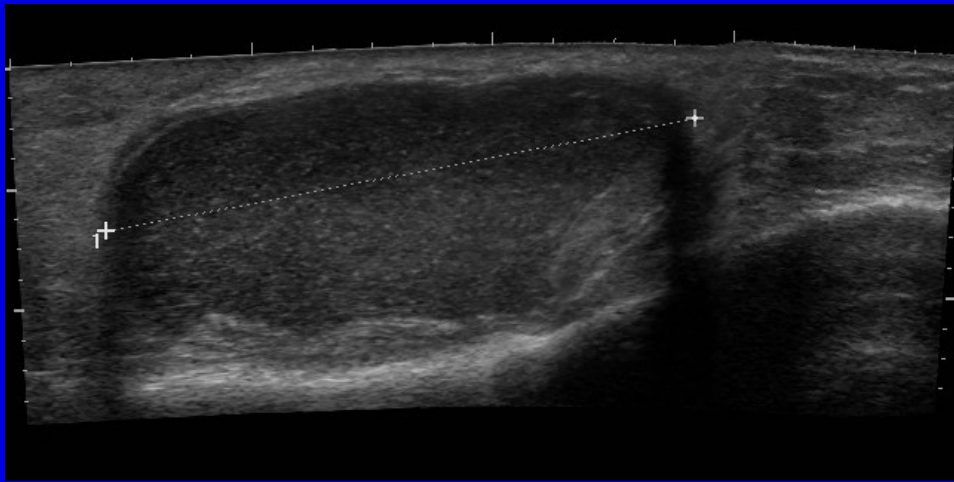
Zjištění výpotku v kloubu

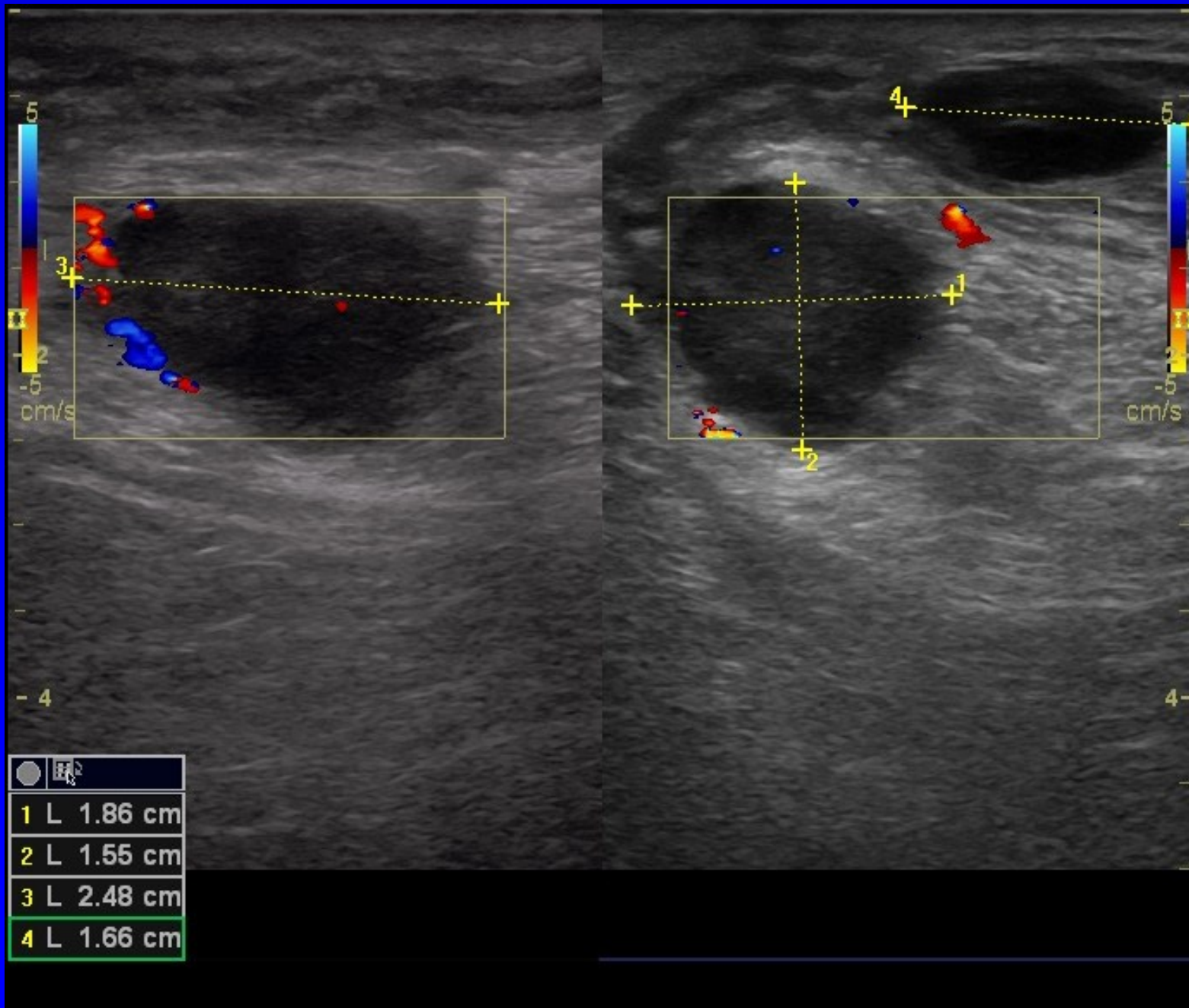
Další využití







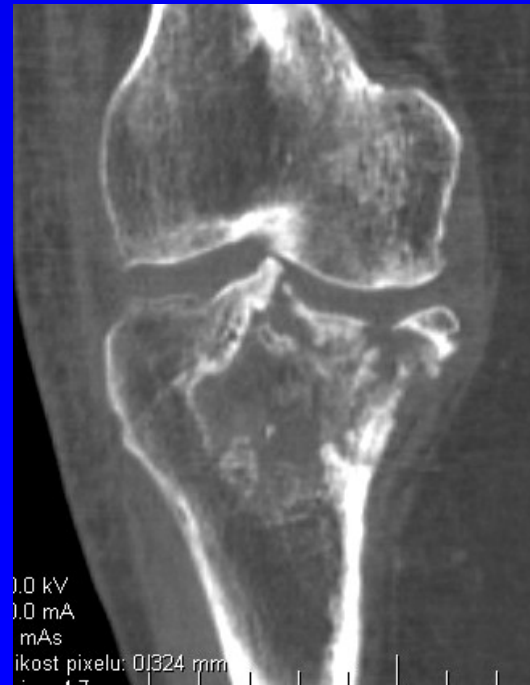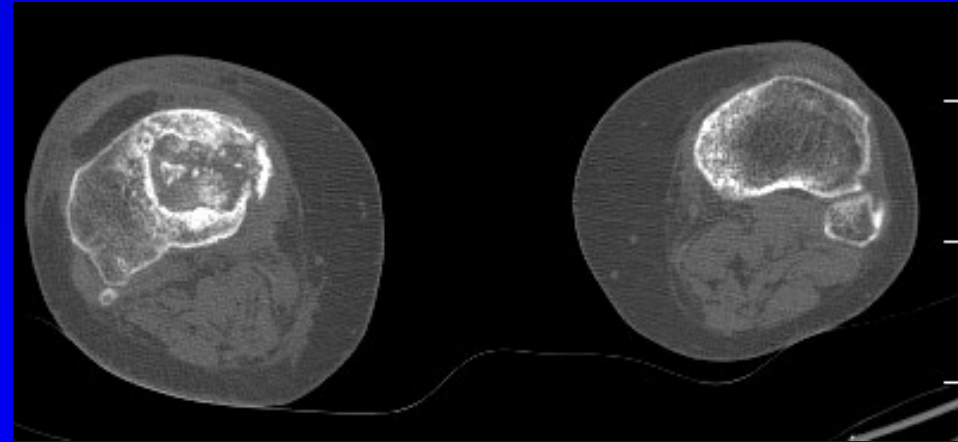




# Výpočetní tomografie CT

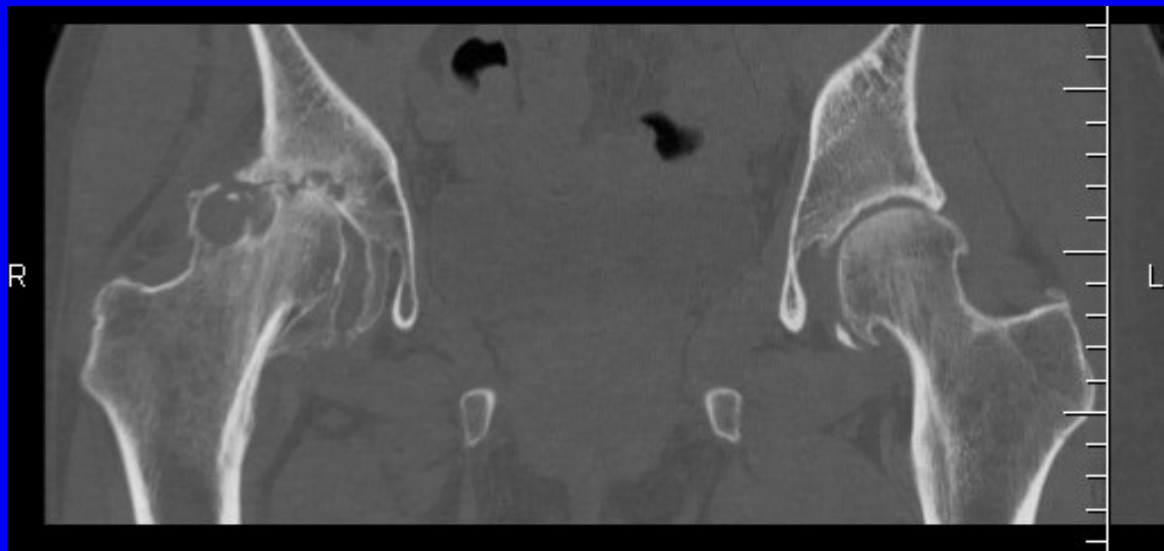
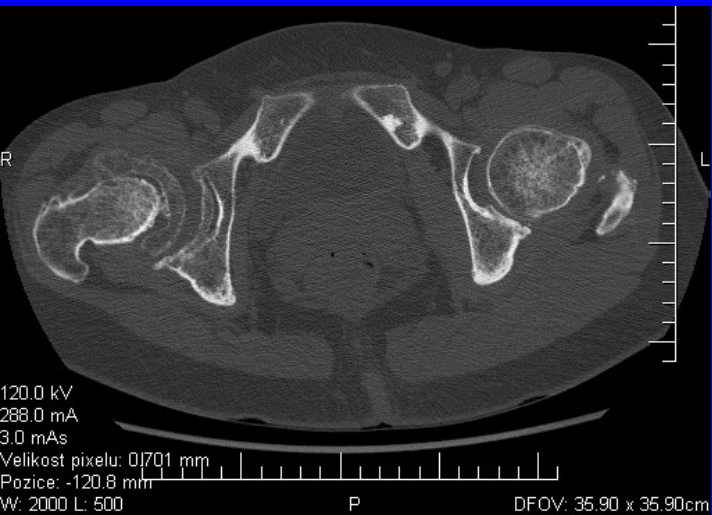
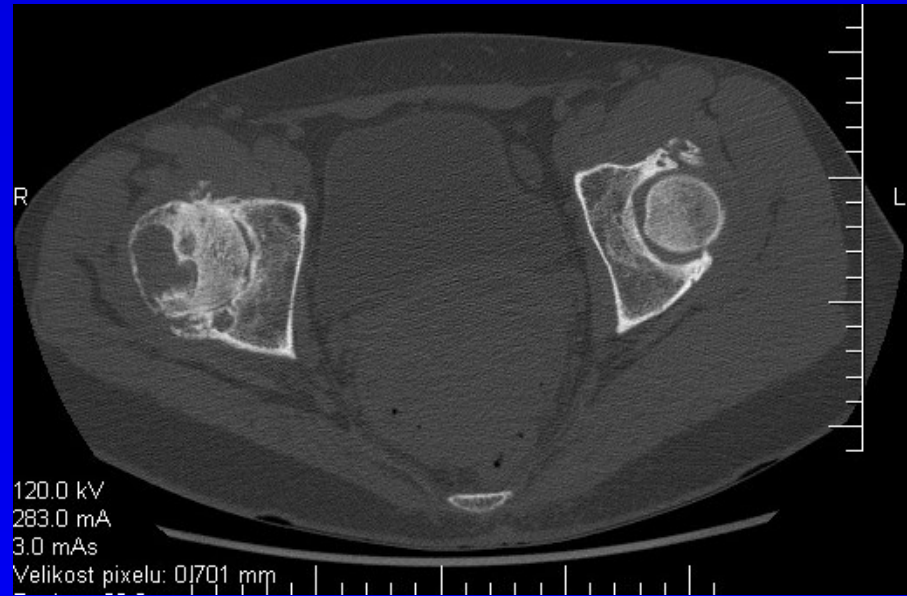
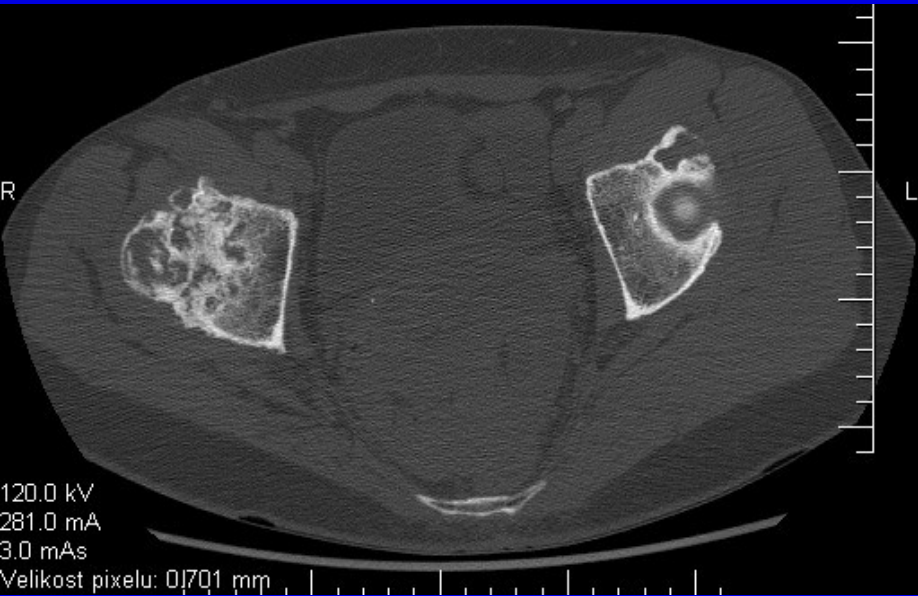
Absorpce RTG záření ve tkáních  
Fotony se přeměňují na el. impulsy  
Ty se převádí do digitální podoby  
Tkáňová denzita – odstíny šedi  
Vzduch – 1000 H.U.  
Voda 0 H.U.  
Kost +1000 H.U.  
Kontrastní látky- enhancement

Onemocnění kostí  
Nádory kostí a kloubů

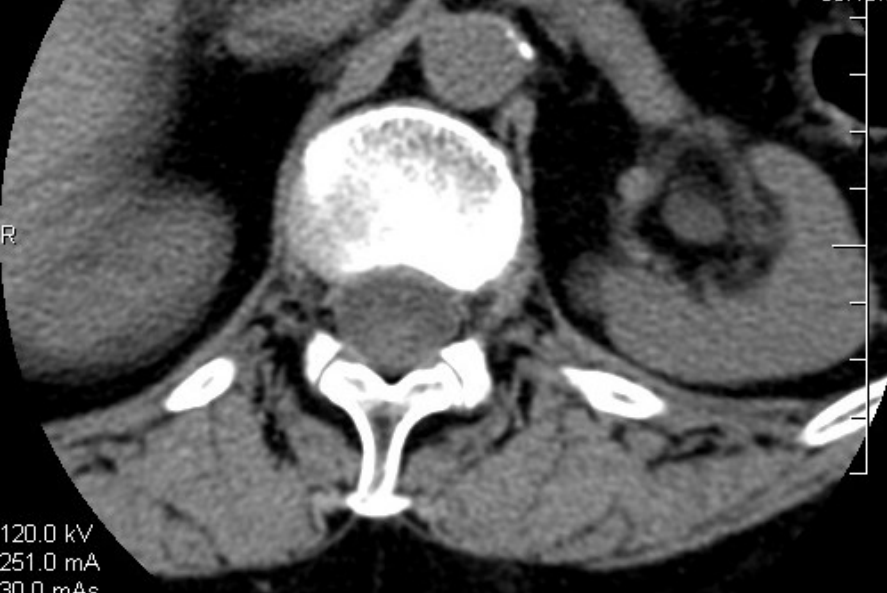



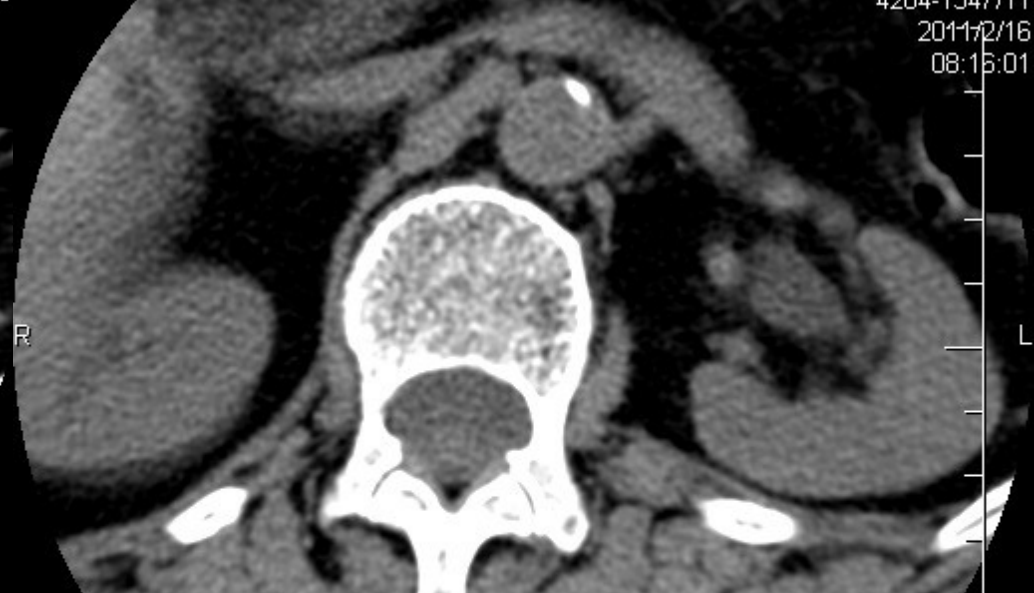# CT



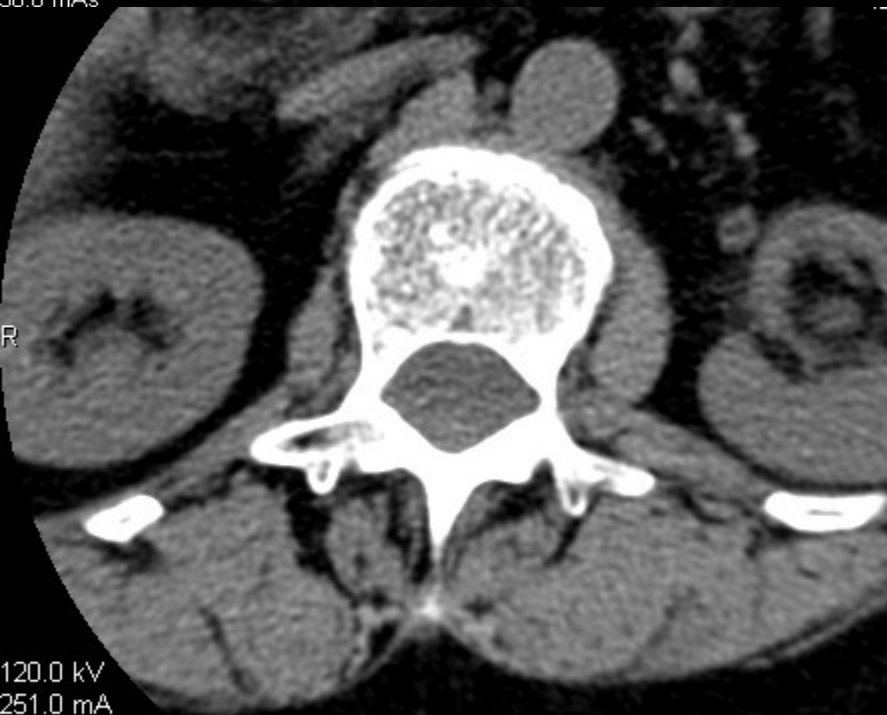




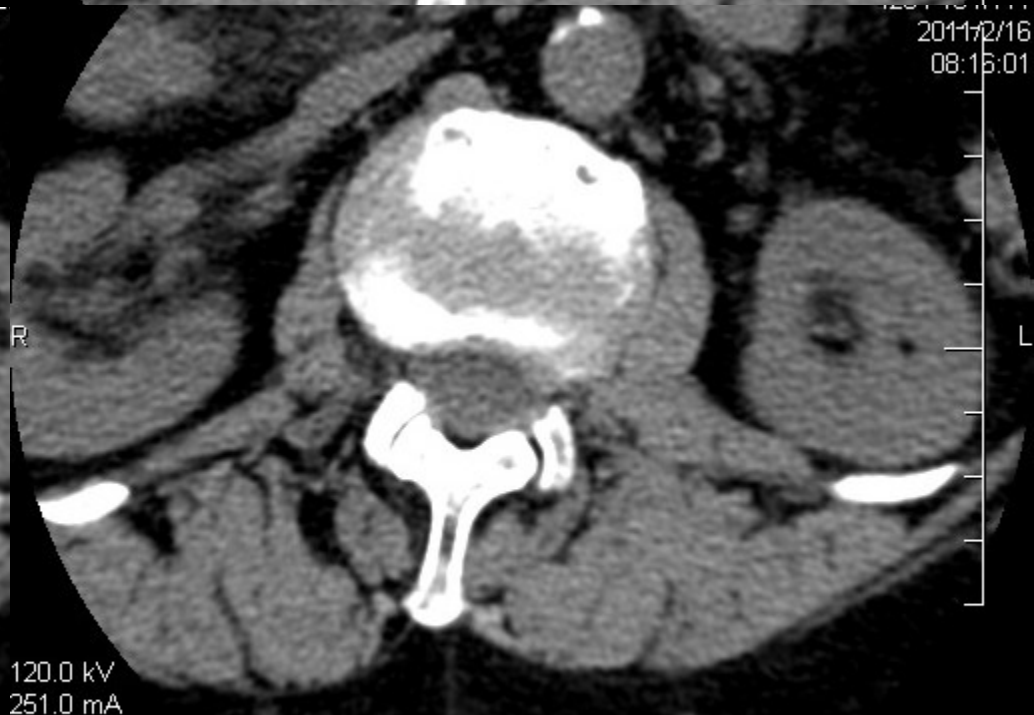120.0 kV  
251.0 mA  
30.0 mAs



4204-134771  
2011/2/16  
08:15:01



120.0 kV  
251.0 mA  
30.0 mAs  
Velikost pixelu: 0,313 mm  
Pozice: 138.3 mm  
W: 300 L: 60

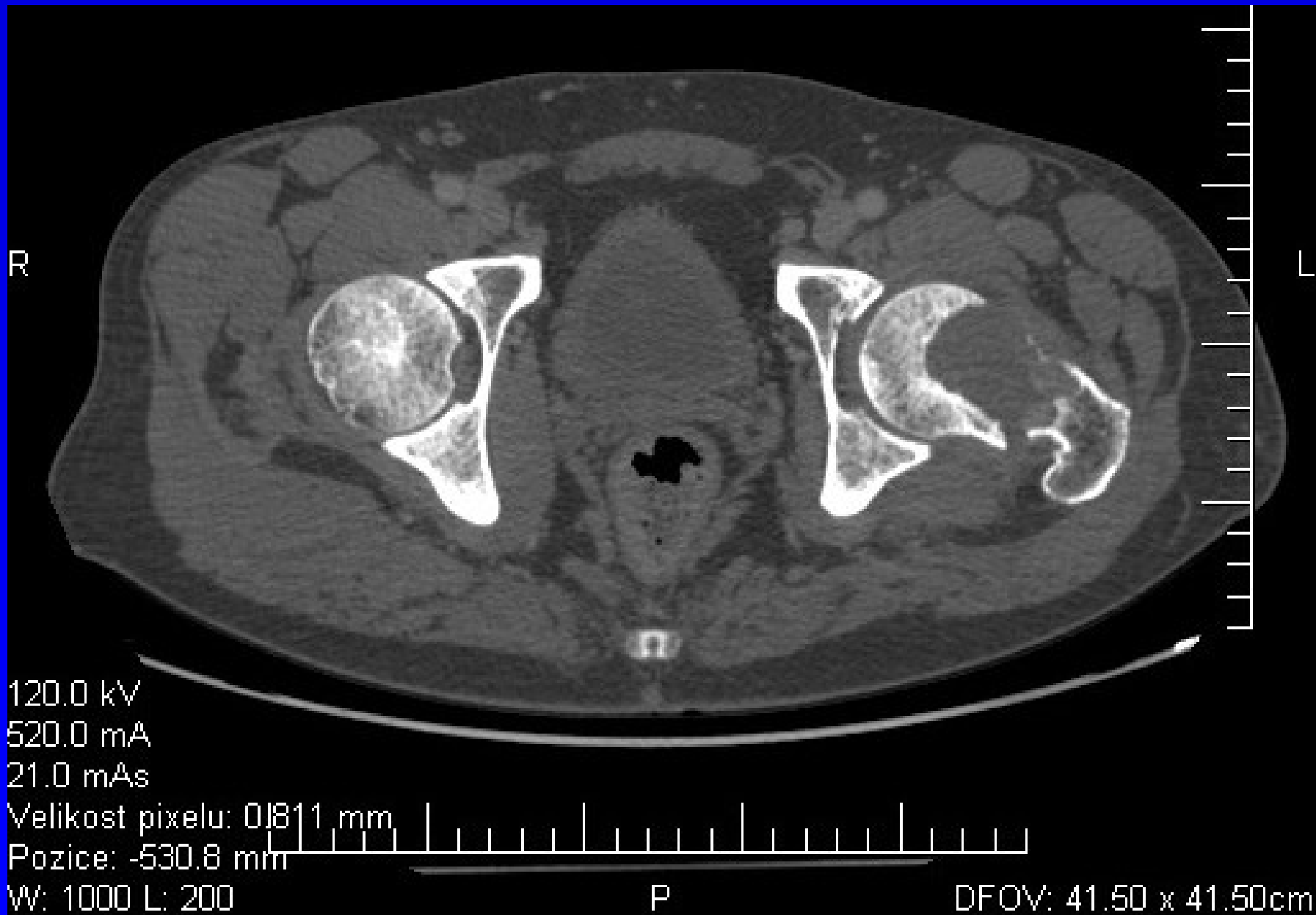

2011/2/16  
08:15:01

120.0 kV  
251.0 mA  
30.0 mAs  
Velikost pixelu: 0,313 mm  
Pozice: 128.3 mm

DFOV: 16.00 W: 300 L: 60

DFOV: 16.00 x 16.00 cm

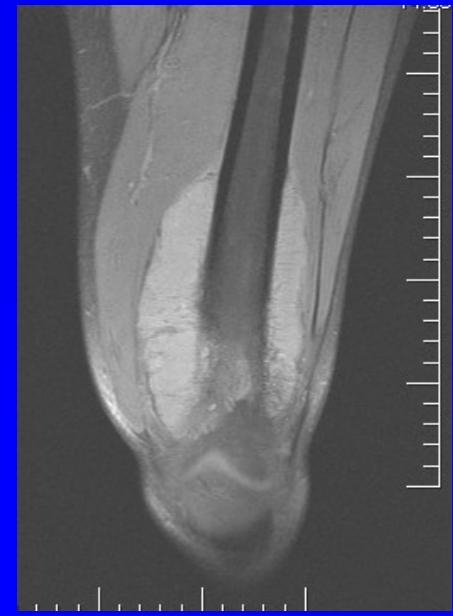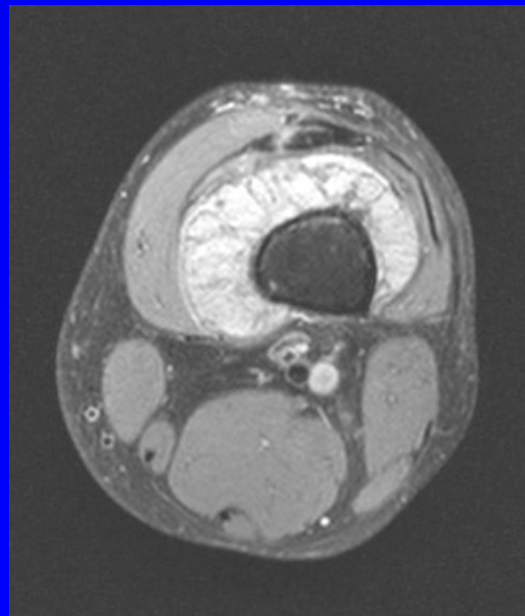
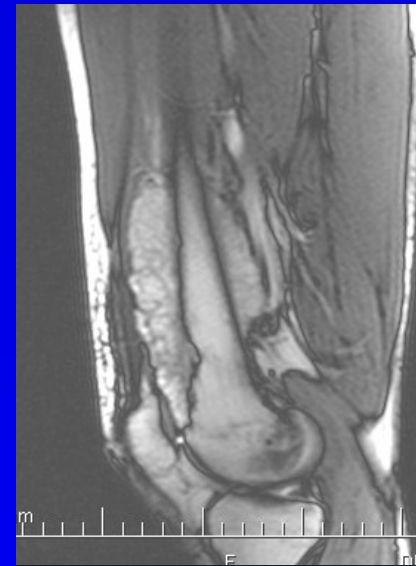


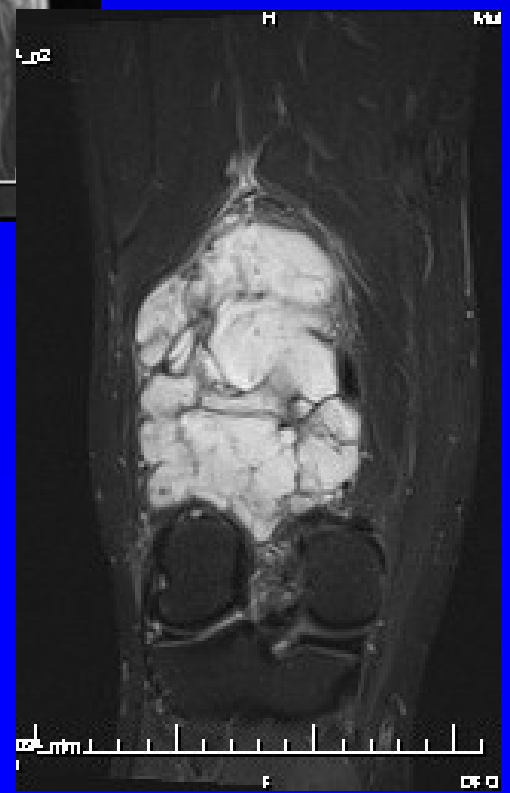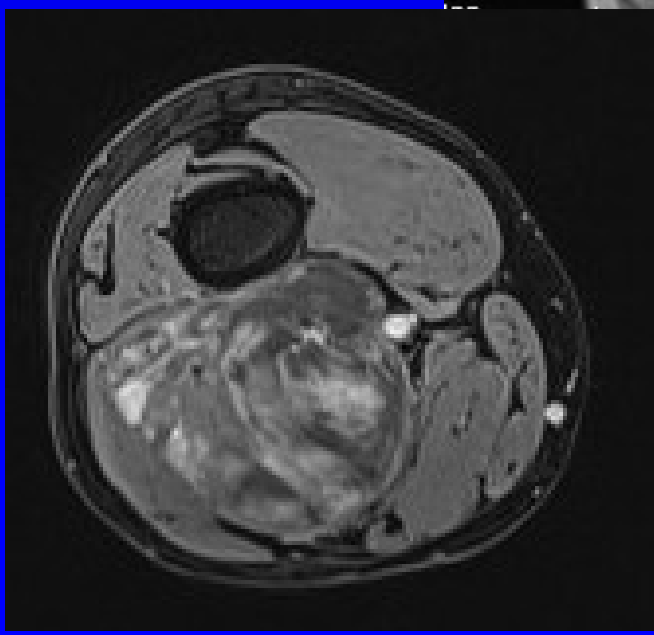
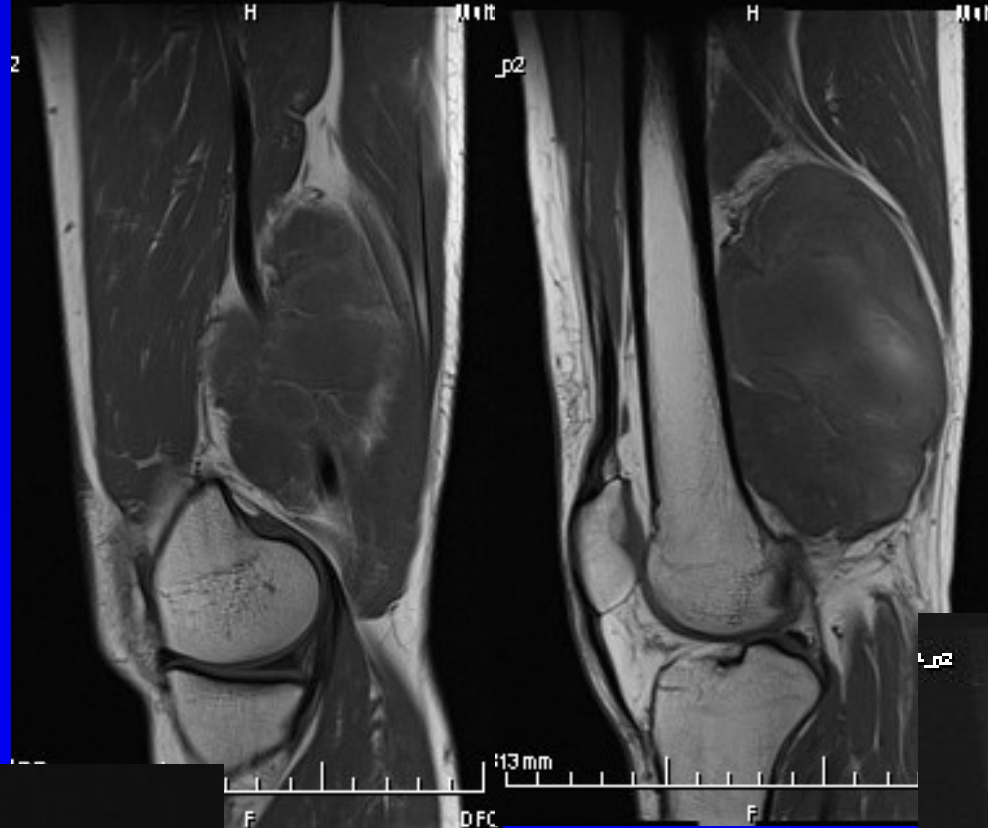
# Magnetická rezonance MRI

Silné magnetické pole  
Změny magnetických momentů spinu  
atomových jader s lichým  
atomovým číslem.

Hyposignální- tmavé  
Hypersignální - světlé

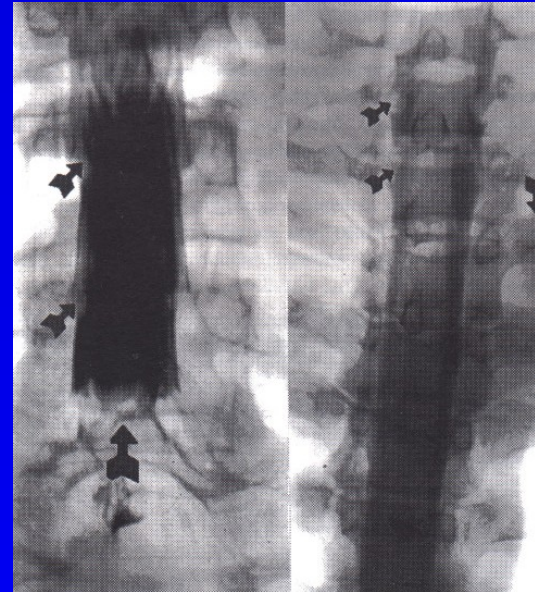
Nádory měkkých tkáně  
Onemocnění měkkých tkání  
Onemocnění páteře



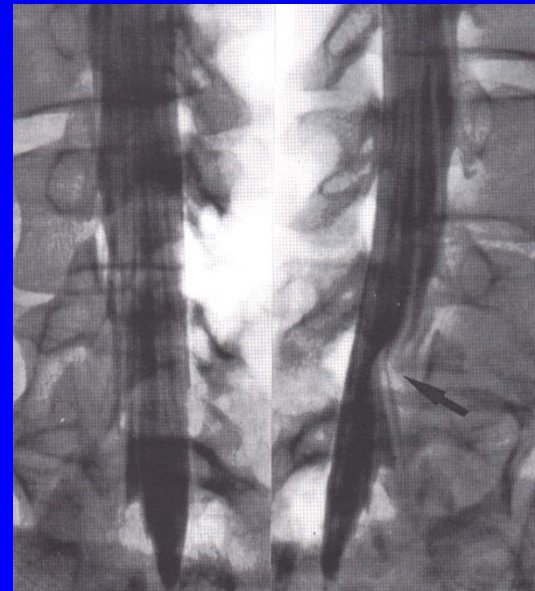


# Perimyelografie

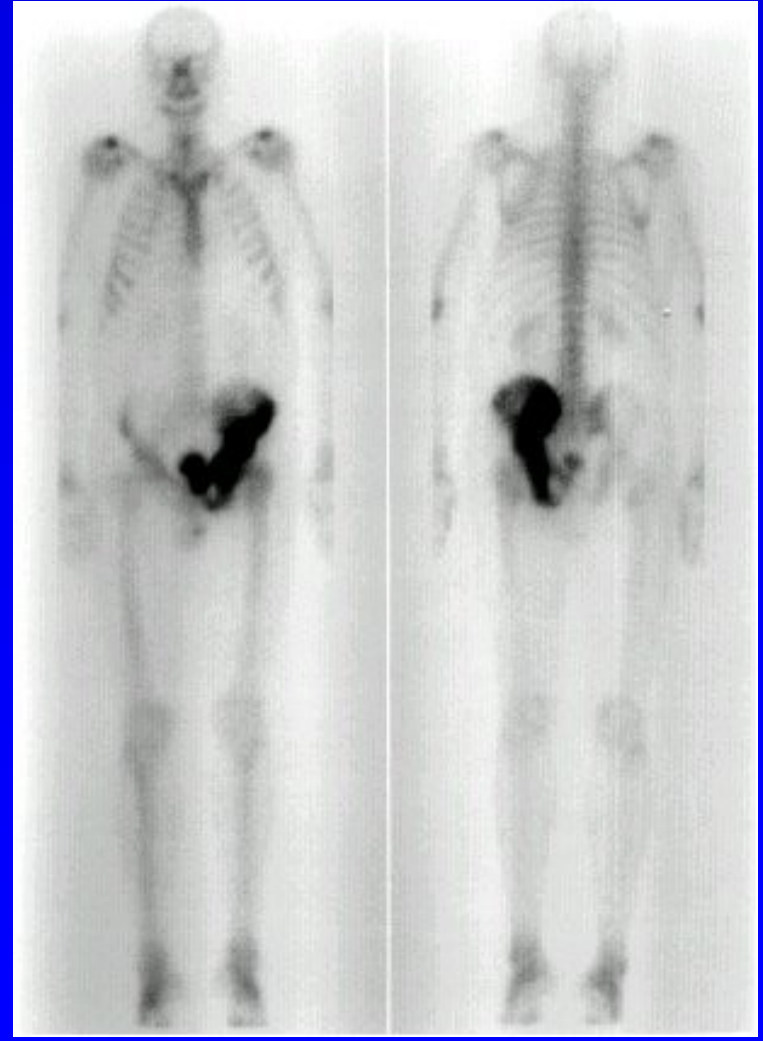
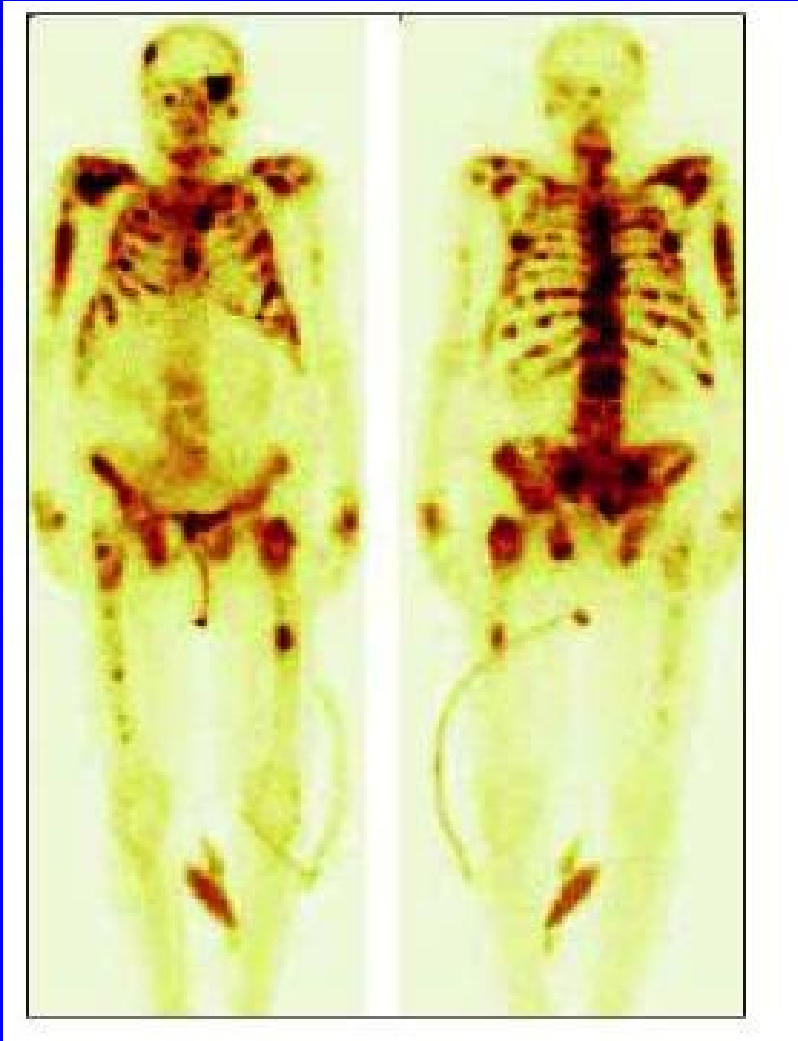
Kontrastní myelografie



Kontrastní radikulografie



# Scintigrafie





# Kostní densitometrie DEXA

Využívá rtg záření o dvou různých energiích se střídavou pulzací (70 a 140 kV).

Srovnává absorpci rtg záření v těle vzhledem k fantomu o známé absorpci

BMD- bone mineral density v  $\text{g/cm}^2$

T- score - rozdíl od peak bone mass

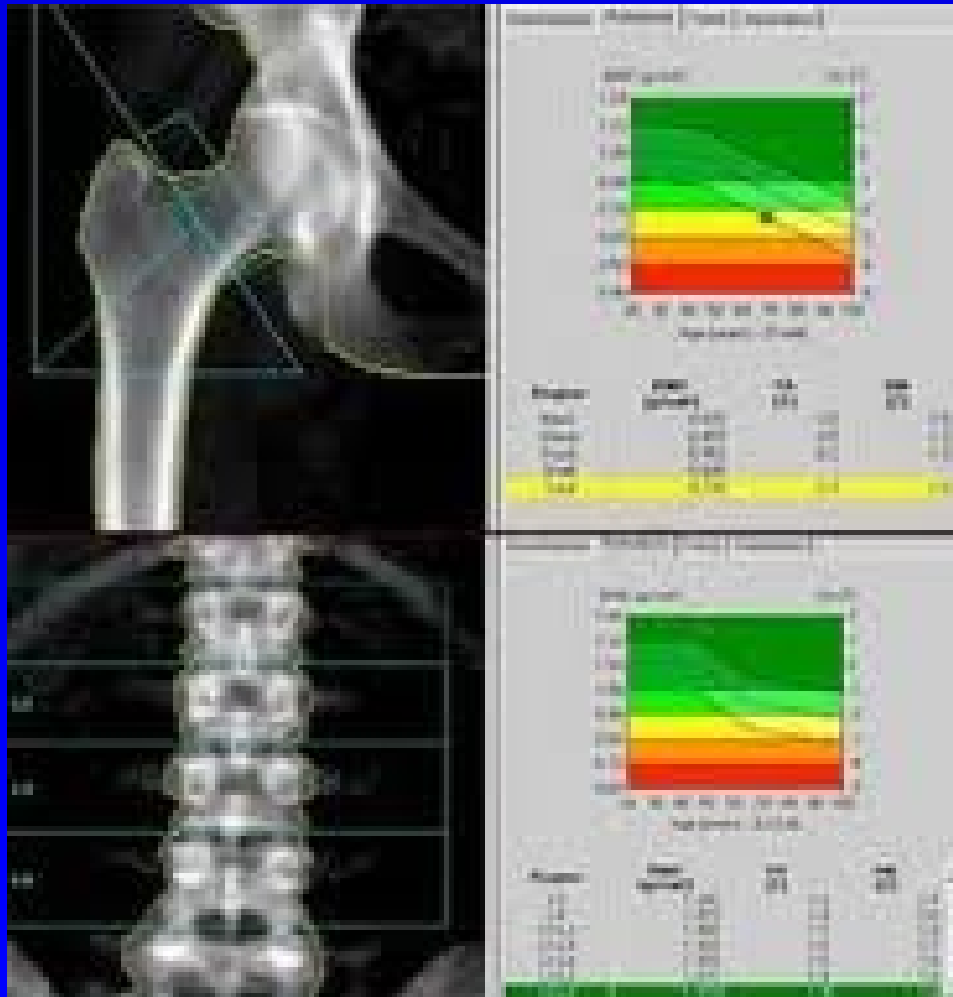
Z- score - rozdíl oproti teoretické normální BMD ve stejném věku

Change – změna od poslední kontroly

1 SD = 10% kostní hmoty

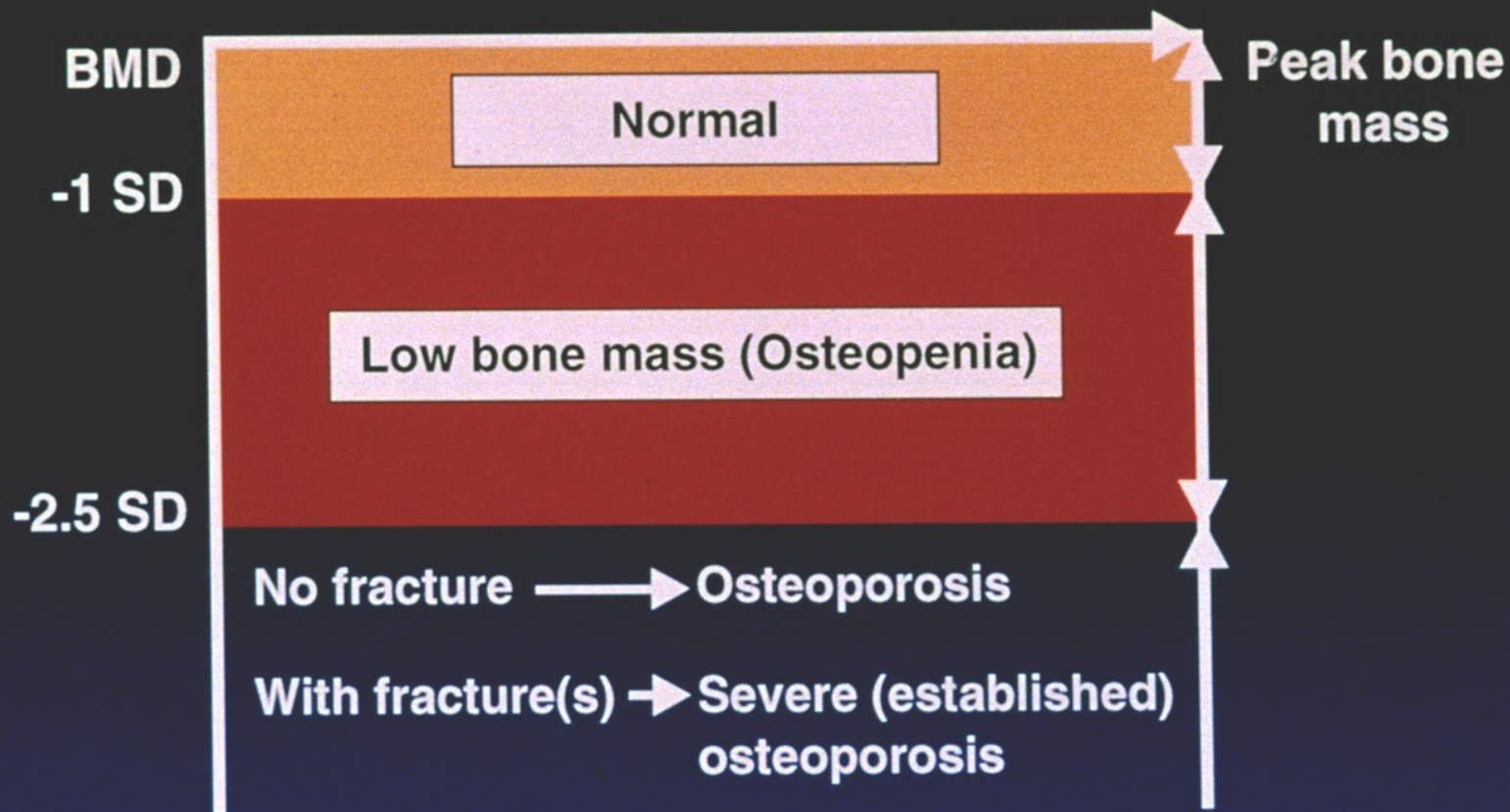
Snížení o 1 SD = zvýšení rizika zlomeniny dvakrát

# DEXA





# WHO definice osteoporózy



# Laboratorní vyšetření


- Záněty: FW, leu, CRP, MPT, Ko + diff, ELFO
- Osteopatie: Ca, P, ALP, kostní isoenzym ALP, U-deoxypyridinolin, kys. fosfatáza, osteokalcin, osteonektin, PTH, odpady kalcia v moči
- Nádorové markery

# Biochemické vyšetření

- Bílkoviny, norma 13 g/l, chybí fibrinogen.
- Zánět- propustnost pro bílkoviny se zvyšuje, je možná koagulace.
- Glukóza - stejně jako v plazmě, u zánětů se snižuje až 3 x.
- Laktát - u zánětů se zvyšuje.
- Kys. močová - stejně jako v plazmě

# Kloubní výpotek

- Čirá, bezbarvá, nažloutlá, viskózní
- Změna barvy
- Změny viskozity
- Proteiny z 1/3 než v plazmě
- pH 7,31-7,64



# Kloubní výpotek

- Cytologické vyšetření
- Mikroskopické vyšetření
- Biochemické vyšetření
- Bakteriologické vyšetření
- Imunologické vyšetření

**Table 3. Examination Of Synovial Fluid.**

	Normal	Noninflammatory	Inflammatory	Septic
Clarity	Transparent	Transparent	Cloudy	Cloudy
Color	Clear	Yellow	Yellow	Yellow
WBC/mL	<200	<200-2000	200-50,000	>50,000
PMNs (%)	<25%	<25%	>50%	>50%
Culture	Negative	Negative	Negative	>50% positive
Crystals	None	None	Multiple or none	None
Associated conditions	—	Osteoarthritis, trauma	Gout, pseudogout, spondyloarthropathies, rheumatoid arthritis, Lyme disease, systemic lupus erythematosus	Nongonococcal or gonococcal septic arthritis

Used with permission from: Tintinalli JE, Kelen GD, Stapczynski JS, eds. *Acute Disorders of the Joints and Bursae*. 5th ed. Table 278-1.

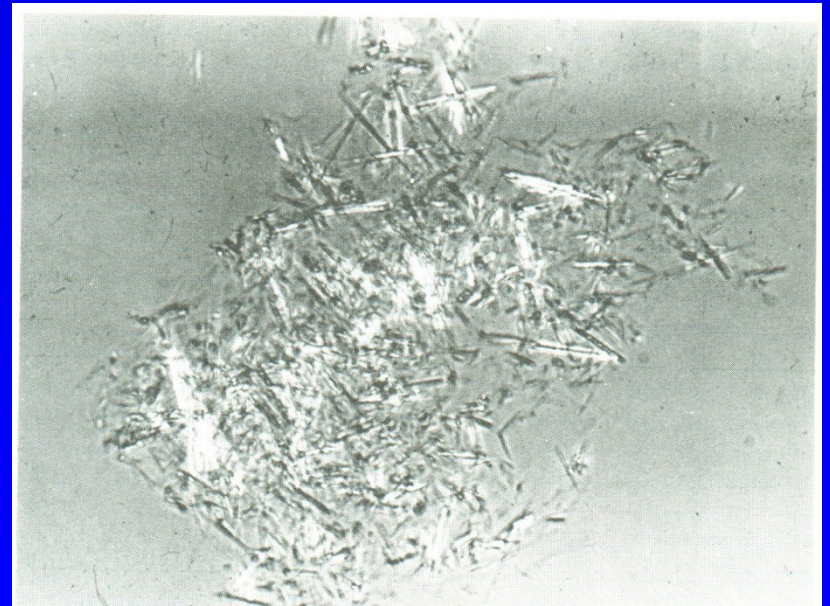
# Cytologické vyšetření

- Norma 50 - 200 leu/l
- Nezáňtlivé stavy 200-2000 leu/l
- Hnisavé stavy nad 50 000 leu/l
- Diferenciál: norma až 90 % mononukleárů -  
lymfocyty a monocyty
- Záněty: polymorfonukeláry nad 75 %  
u septické artritidy nad 90 %



# Mikroskopické vyšetření

- Urátové krystaly
- Hydroxyapatitové krystaly
- Krystaly pyrofosforečnanu vápenatého



Urátové krystaly

# Kloubní výpotek

- Cytologické vyšetření
- Mikroskopické vyšetření
- Biochemické vyšetření
- Bakteriologické vyšetření
- Imunologické vyšetření

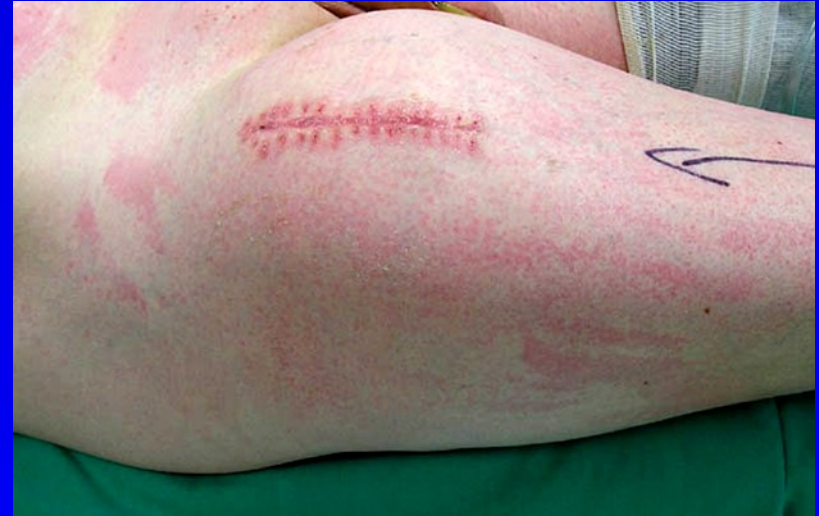

# Bakteriologické vyšetření

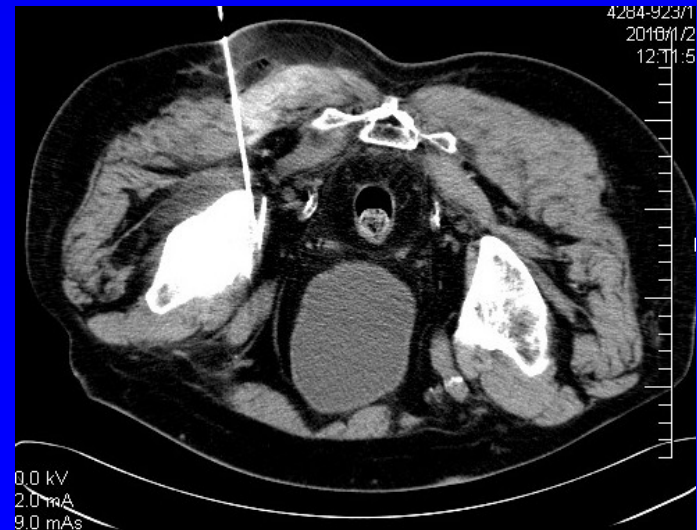
- Mikroskopické
- Kultivační
- Sérologické
- Vyšetření DNA - polymerázová řetězová reakce PCR

# Biopsie

Probatorní excize získá reprezentativní vzorek tkáně k histologickému vyšetření  
Přísná pravidla



Probatorní punkce  
Pod CT, pod ultrazvukem



# Biopsie z kosti či měkkých tkání + histologické vyšetření

- otevřená biopsie
- punkční biopsie

