

Nádory


Jarní semestr 2019

Obsah

- Epidemiologie
- Nádory
 - Příčiny vzniku
 - Rozdělení
 - Charakteristika
 - Příznaky
 - Nepravé nádory
 - Klasifikace

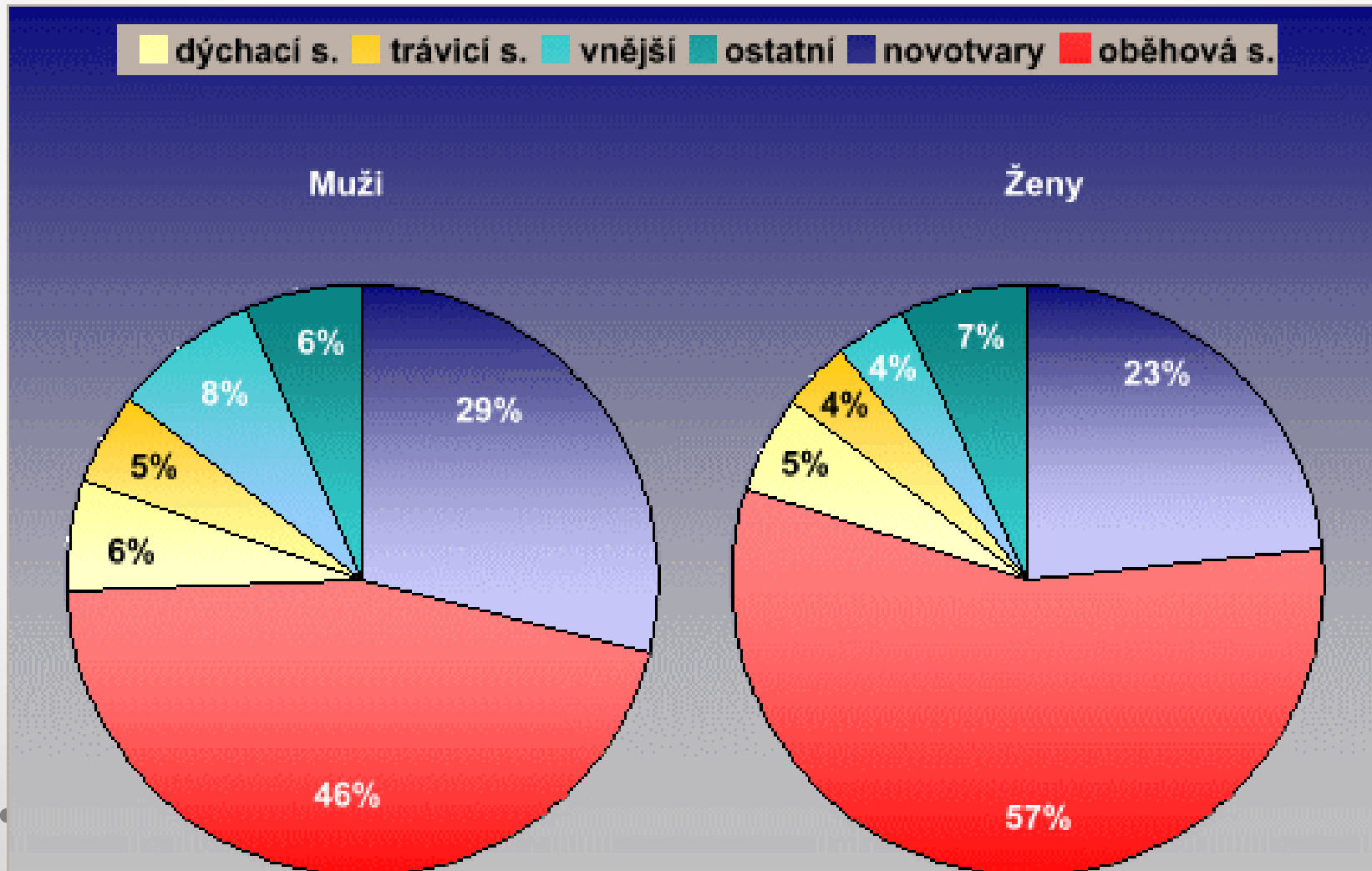
Nádory

- Tumor, novotvar, neoplázie, blastom
- Cancer (=rak), rakovina = zhoubný nádor
- Karcinom (zhoubný nádor epitelového původu)



Epidemiologie

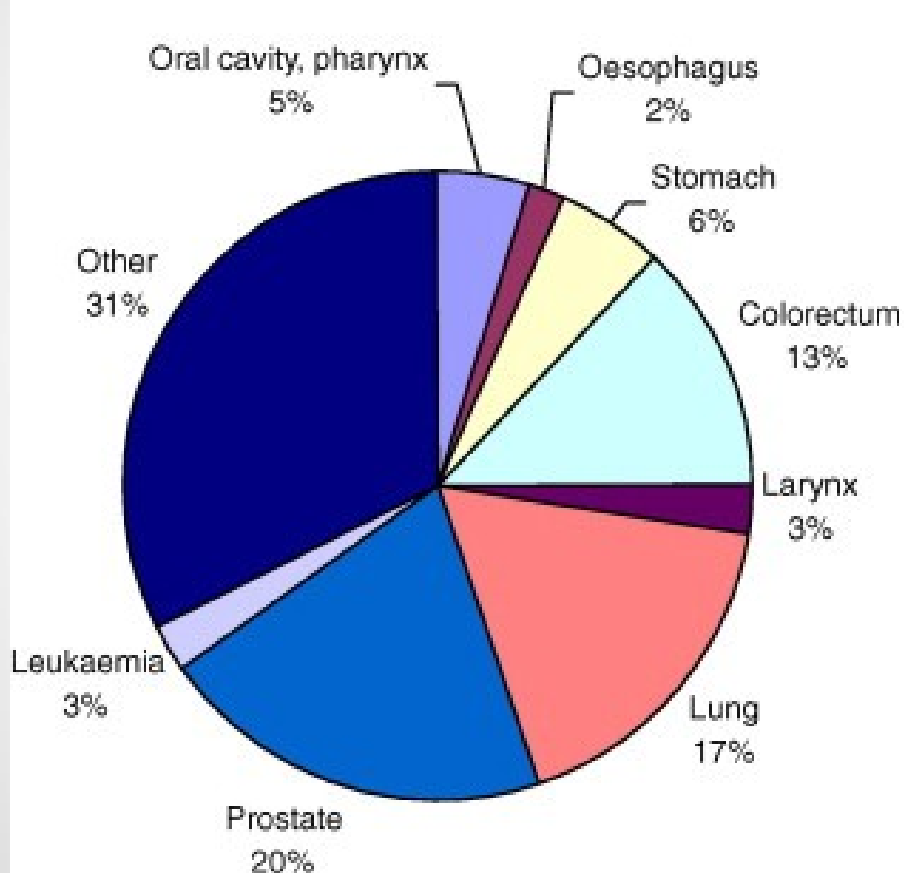
- Nádorová onemocnění jsou druhou nejčastější příčinou smrti v rozvinutých zemích po kardiovaskulárních onemocněních.



Distribuce incidence zhoubných nádorových

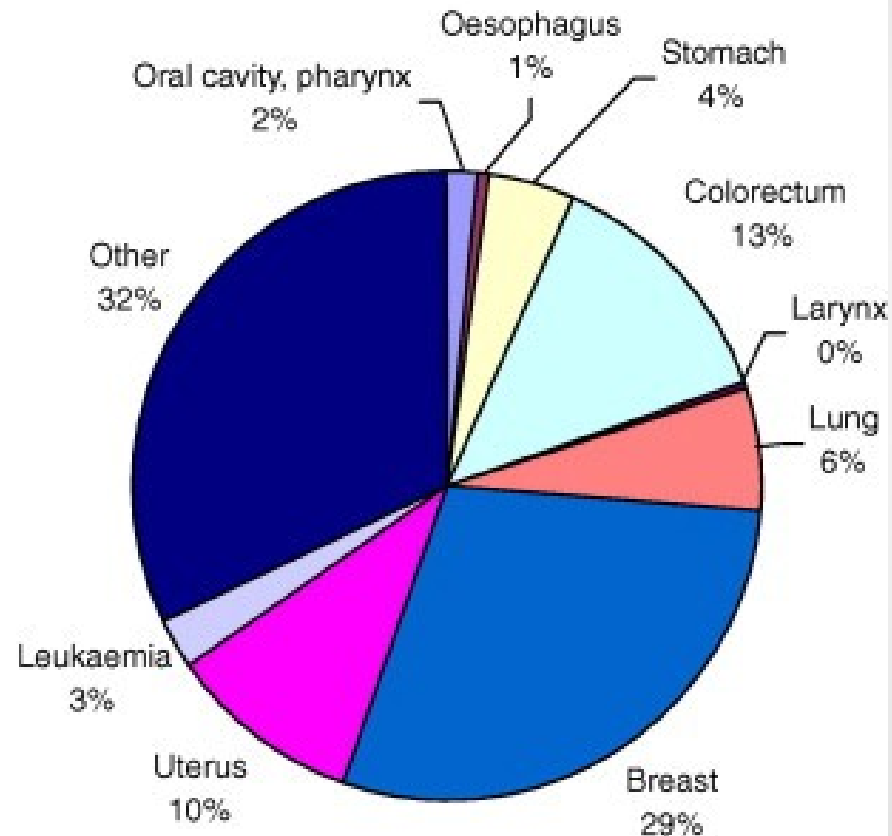
onemocnění podle pohlaví (Evropa, 2006)

Males



1. Prostata
2. Plíce
3. Kolorektum

Females

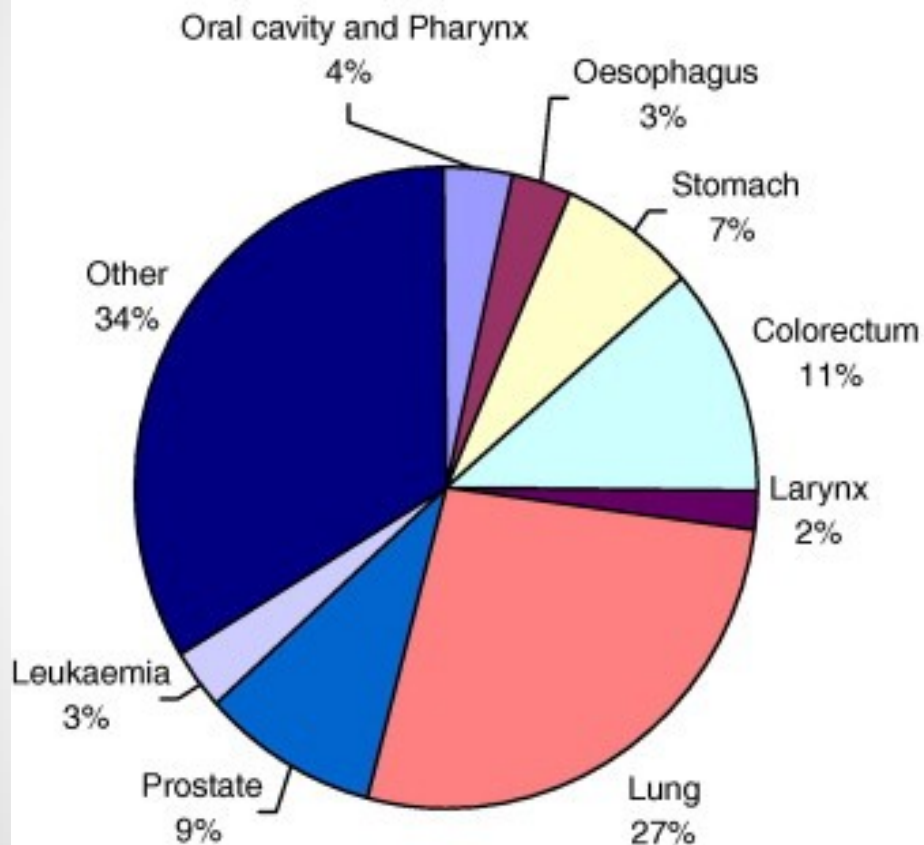


1. Mamma
2. Kolorektum
3. Uterus

Distribuce úmrtí na zhoubné nádory podle pohlaví

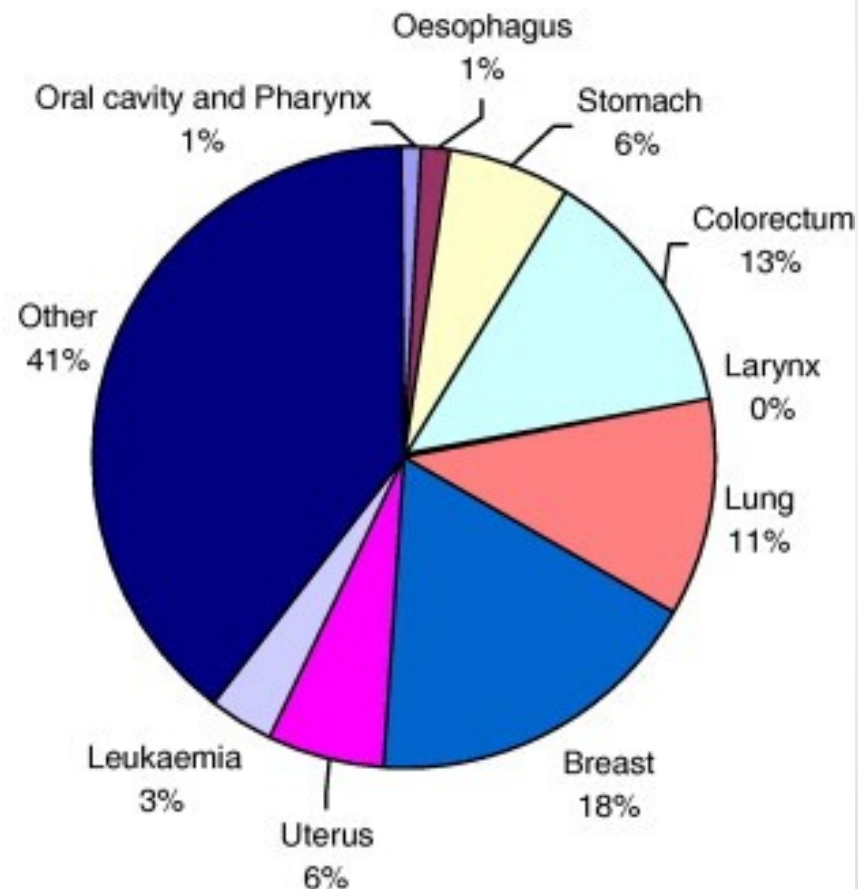
(Evropa 2006)

Males



1. Plíce
2. Kolorektum
3. Prostata

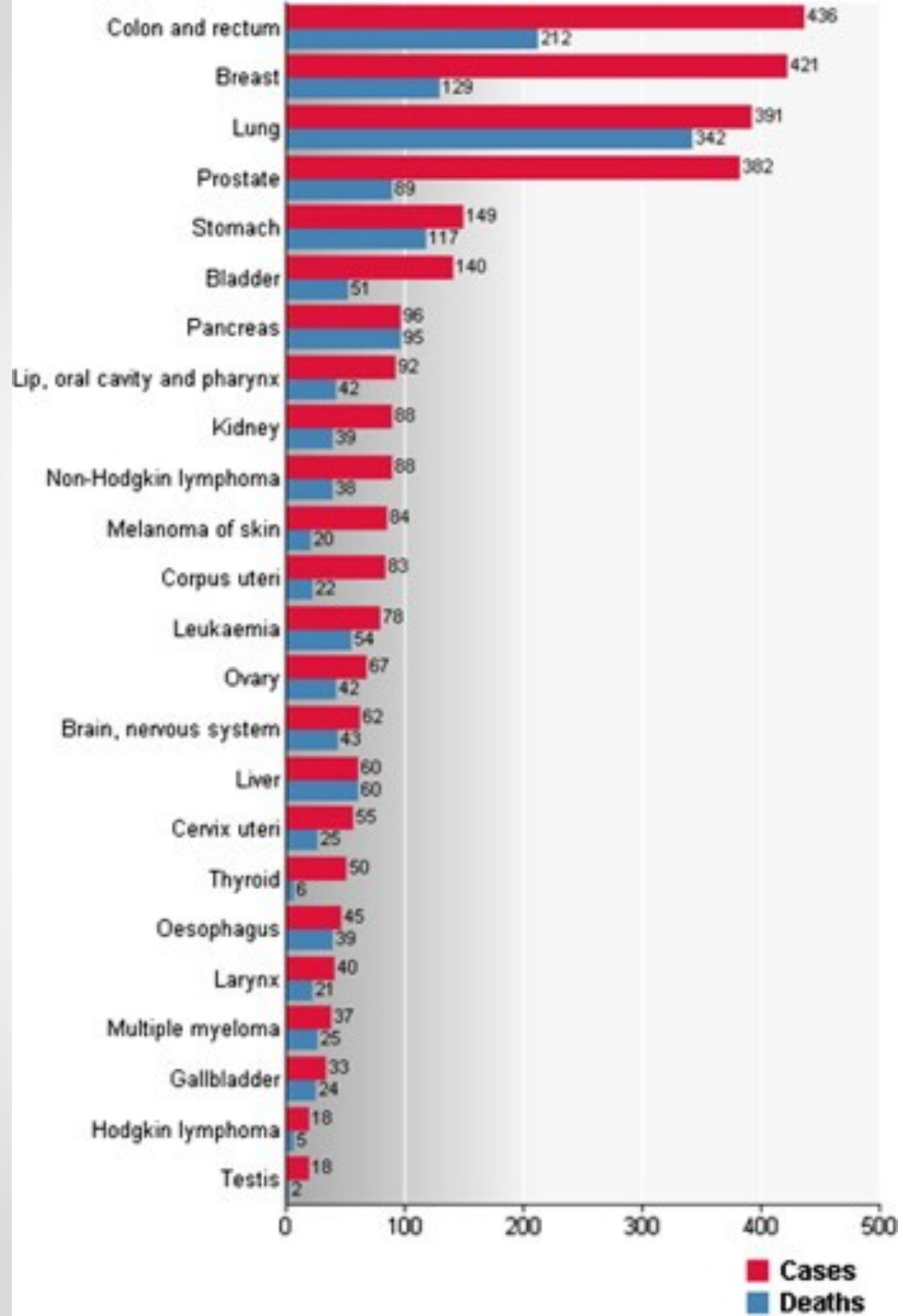
Females



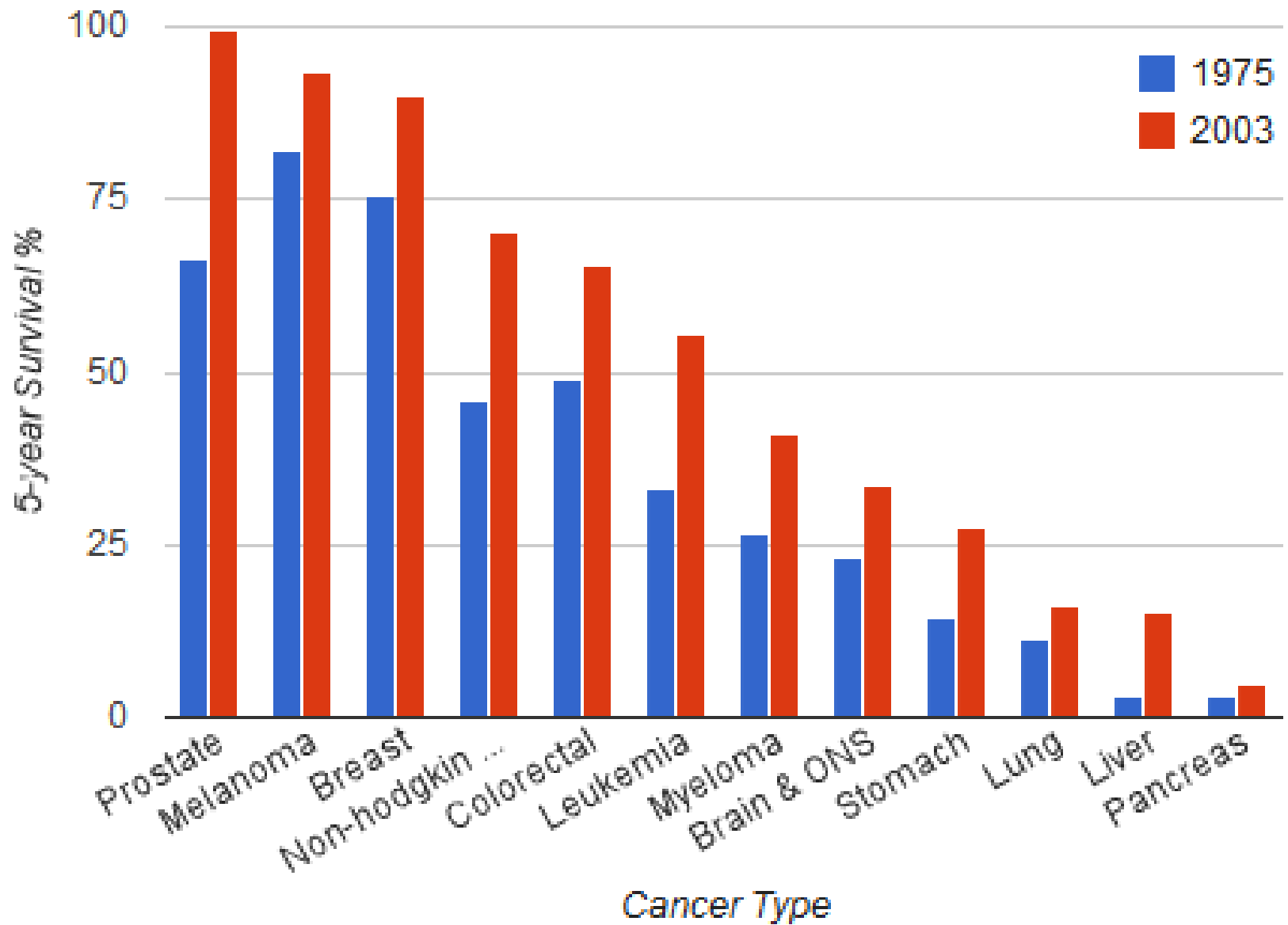
1. Mamma
2. Kolorektum
3. Plíce

Incidence vs. Úmrtí

obě pohlaví



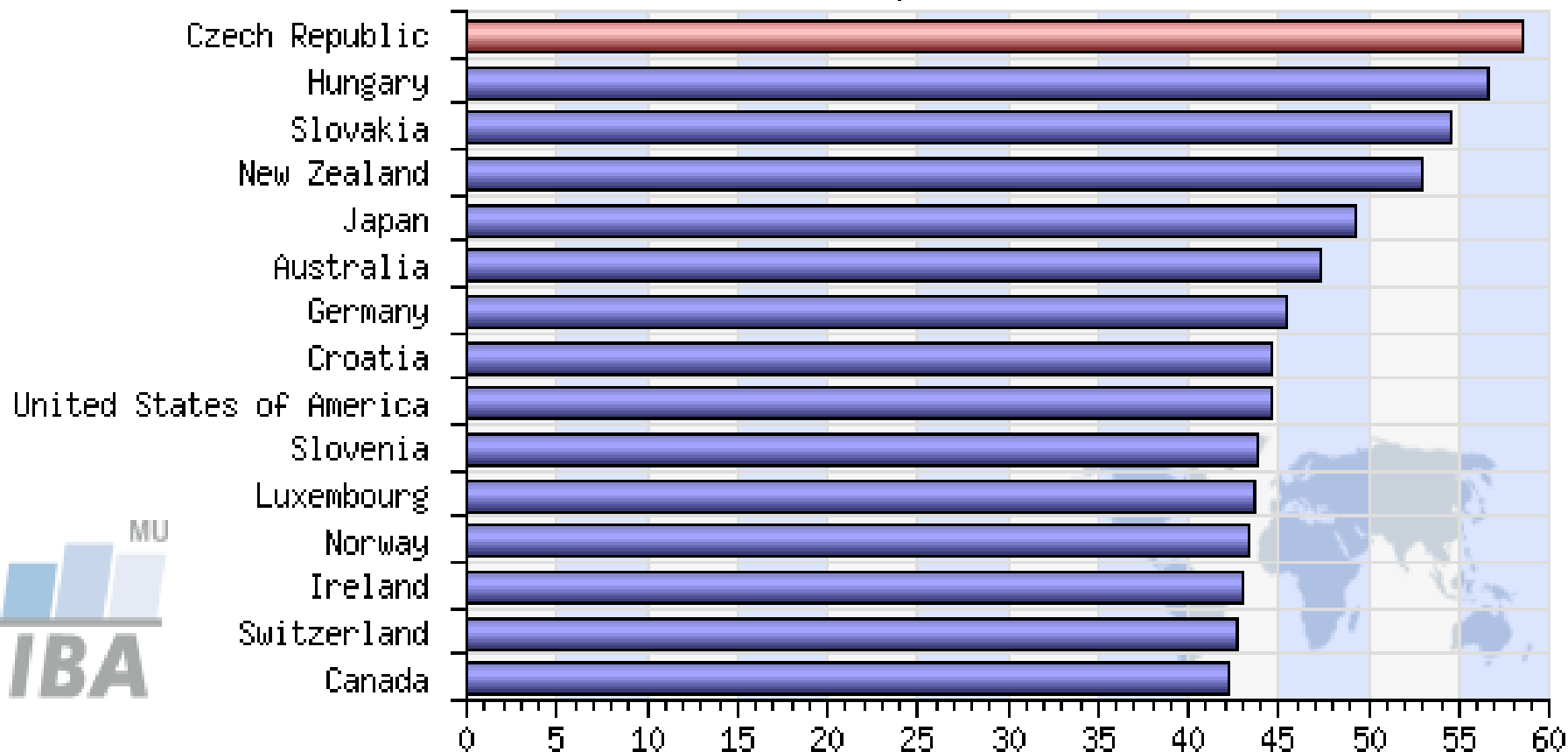
5 Year Cancer Survival Rates - 1975 Vs 2003



Incidence kolorektálního karcinomu

C18-C21 - Colon and rectum, men

Comparison of incidence in the Czech Republic and other countries in the world, ASR - world standard



Place of the Czech Republic: 1

<http://www.svod.cz>

Source of data: GLOBOCAN 2002


Sůl, tuky, cukry
Jedna porce – cukr (10 g), tuk (10 g)



Sůl, tuky, cukry: 0–2 porce
Mléko, mléčné výrobky: 2–3 porce
Ryby, maso, drůbež, vejce, luštěniny: 1–2 porce
Zelenina: 3–5 porcí ←
Ovoce: 2–4 porce
Obiloviny, rýže, těstoviny, pečivo: 3–6 porcí

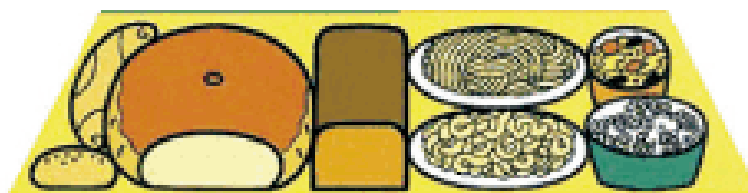
Mléko, mléčné výrobky
Jedna porce – 1 sklenice mléka (250 ml),
1 kelímek jogurtu (200 ml), sýr (55 g)

Ryby, maso, drůbež, vejce, luštěniny
Jedna porce - 125 g drůbežního, rybího či jiného masa,
2 vařené bílky nebo miska sojových bobů,
porce sójového masa

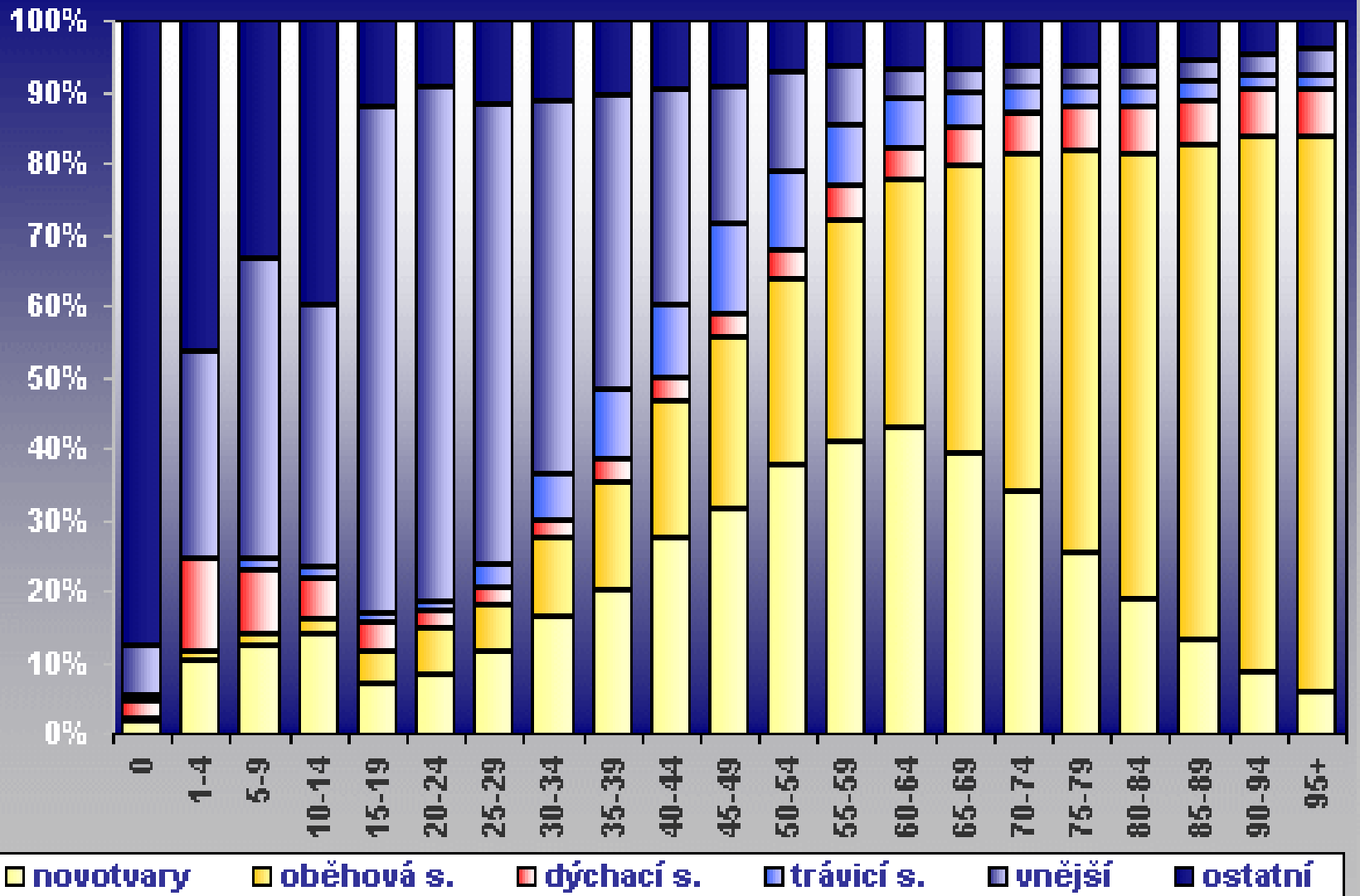


Zelenina
Jedna porce – velká paprika, mrkev či 2 rajčata,
miska čínského zelí či salátu, půl talíře brambor
či sklenice neředěné zeleninové šťávy

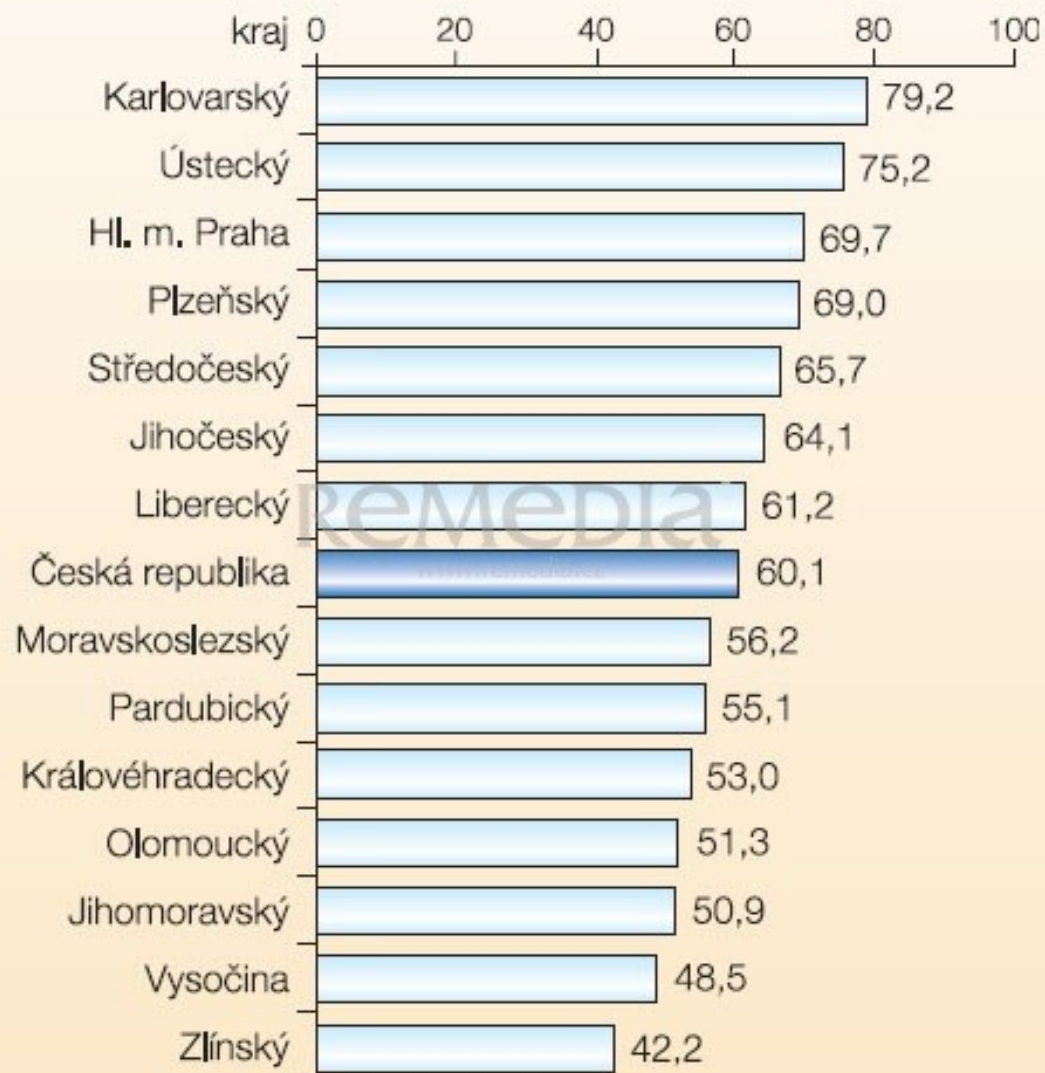
Ovoce
Jedna porce – 1 jablko, pomeranč či banán (100 g), miska jahod,
rybízu či borůvek, sklenice neředěné ovocné šťávy



Obiloviny, rýže, těstoviny, pečivo
Jedna porce – 1 krajíc chleba (60 g), 1 rohlík či houska, 1 miska
ovocných vloček nebo müsli, 1 kopeček vařené rýže či vařených
těstovin (125 g)

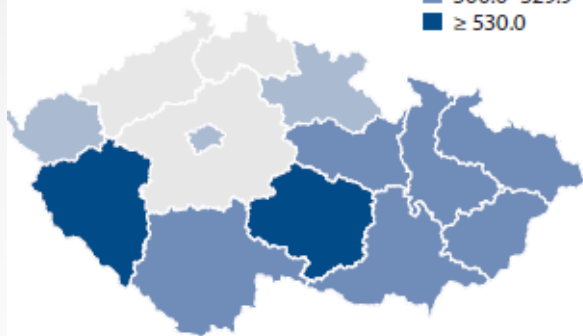
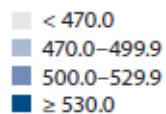


počet nově diagnostikovaných nádorů
na 100 000 osob

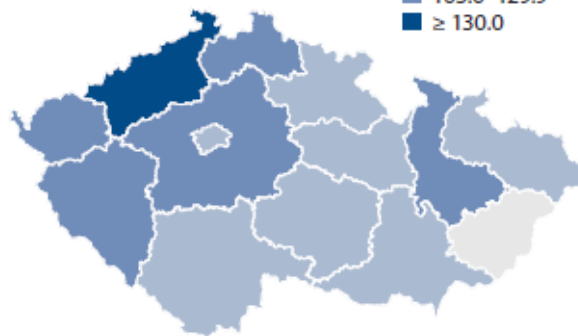



zdroj: Národní onkologický registr, ÚZIS ČR

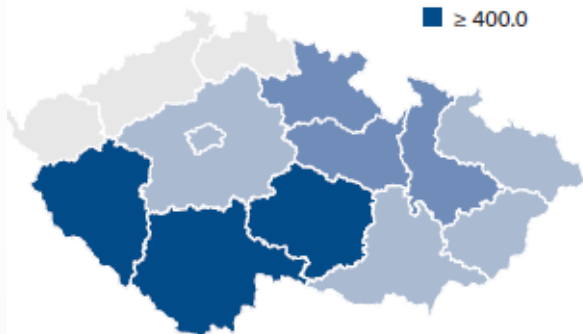
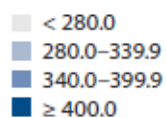
Colorectal cancer (C18-C21)
per 100,000 persons



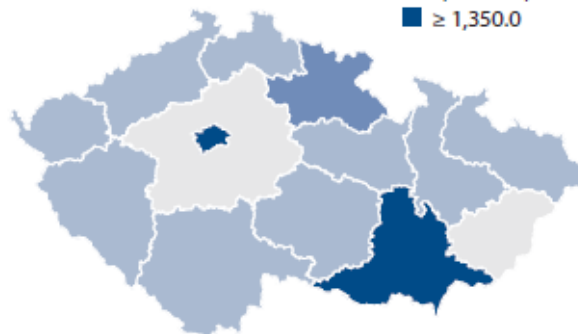
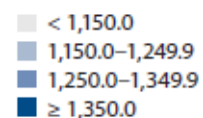
Lung cancer (C34)
per 100,000 persons



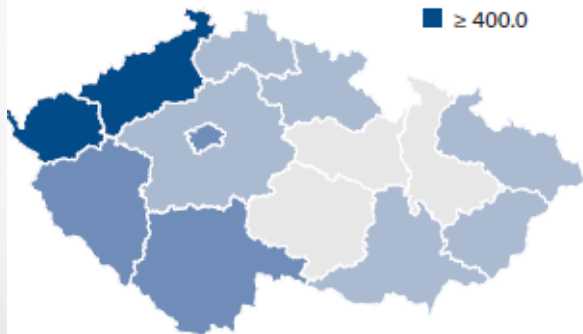
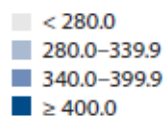
Kidney cancer (C64)
per 100,000 persons



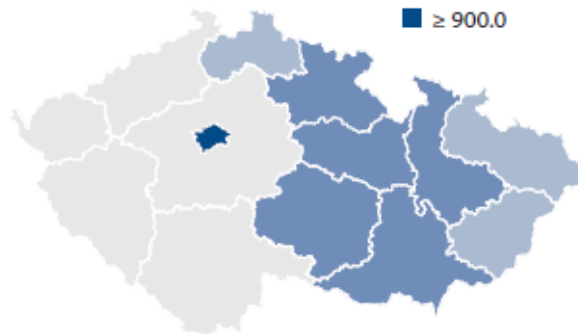
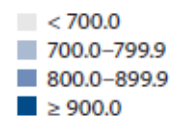
Breast cancer (C50)
per 100,000 persons



Cervix cancer (C53)
per 100,000 persons



Prostate cancer (C61)
per 100,000 persons



Ročně se v ČR objeví přes **83 tisíc nových případů rakoviny**.

Rakovina je po nemocích oběhové soustavy **druhou nejčastější příčinou smrti v ČR**, umírá na ni každý čtvrtý člověk.

Rakovina varlat je nejčastější typ rakoviny u mužů mezi 20 a 40 lety, jenom u nás si tuto diagnózu ročně vyslechne kolem **500 lidí**.

Že má rakovinu pohlavních orgánů, se každoročně dozví přibližně **7,5 tisíce mužů**.

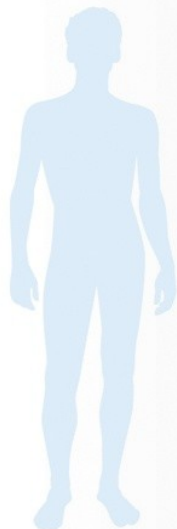
Pro muže je nejnebezpečnější **rakovina plic** (75,8 úmrtí na 100 tisíc mužů).

U žen je to **rakovina prsu** (32,3 úmrtí na 100 tisíc žen).

Gynekologické nádory lékaři každoročně naleznou u skoro **4,5 tisíce žen**, nejčastěji jde o rakovinu dělohy.

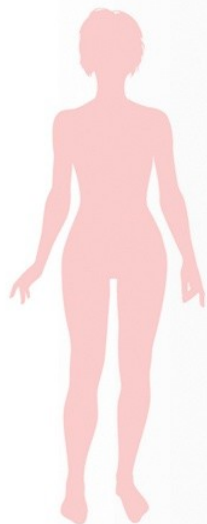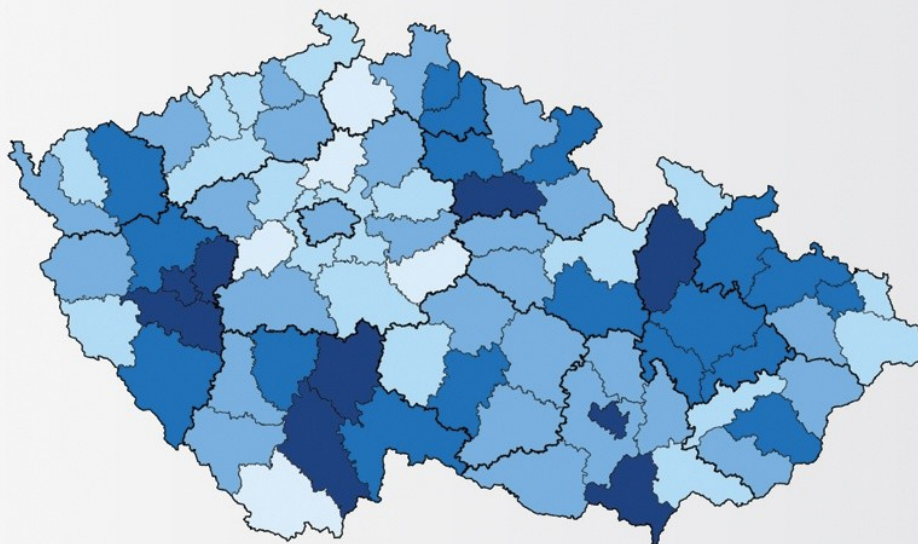
Hlášené případy rakoviny na 100 000 obyvatel

průměr za období 2007–2011



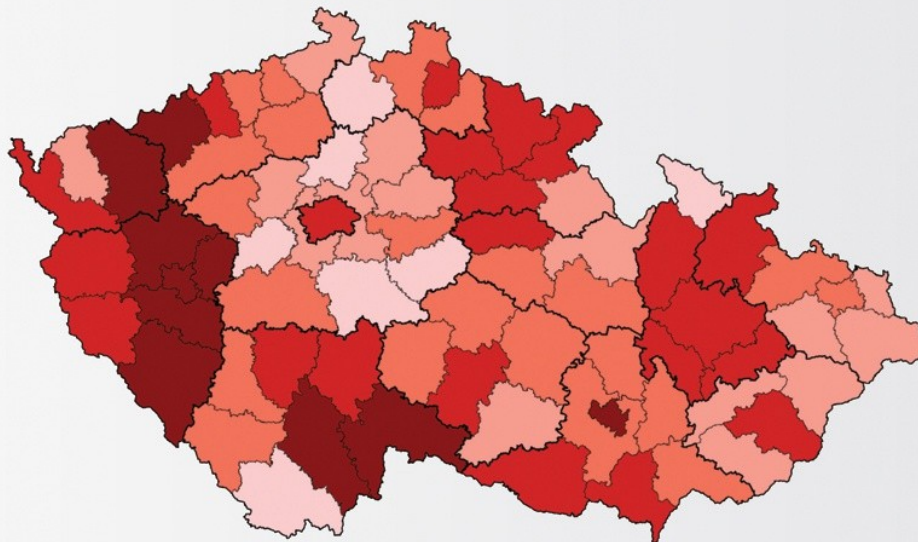
Muži

- méně než 609,9
- 610,0–739,9
- 740,0–819,9
- 820,0–899,9
- 900,0 a více



Ženy

- méně než 569,9
- 570,0–679,9
- 680,0–739,9
- 740,0–829,9
- 830,0 a více



Obsah

- Epidemiologie
- **Nádory**
 - Příčiny vzniku
 - Charakteristika
 - Příznaky
 - Nepravé nádory
 - Klasifikace

Nádory

= populace abnormálních buněk, které rostou a chovají se samostatně (autonomně), tj. nezávisle na regulačních vlivech organismu.

Vyvolávající příčina způsobuje **změnu v genetickém materiálu buňky**, u které tak dochází k nekontrolovatelnému množení (proliferaci).

- Autonomie
- Ireverzibilita (nádorové vlastnosti buněk přetrvávají i pokud už nepůsobí vyvolávající příčina)



Příčiny vzniku nádorů

- Proces vzniku nádoru = KANCEROGENEZA.
- Jde o mnohastupňový proces, při kterém se postupně hromadí chyby v genetické informaci buňky až získá schopnost nekontrolovaně se množit.
- Příčiny:
 - A) ZEVNÍ
 - B) VNITŘNÍ
-

Loss of Normal Growth Control

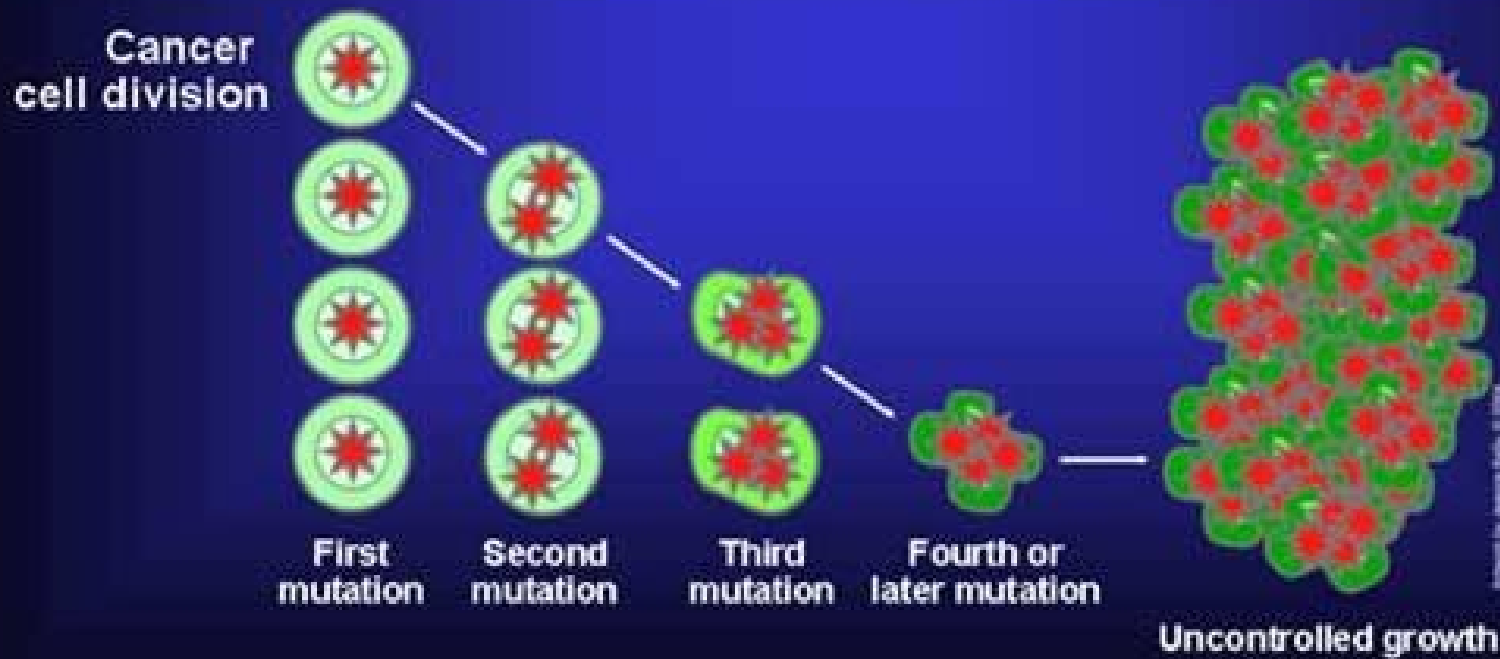
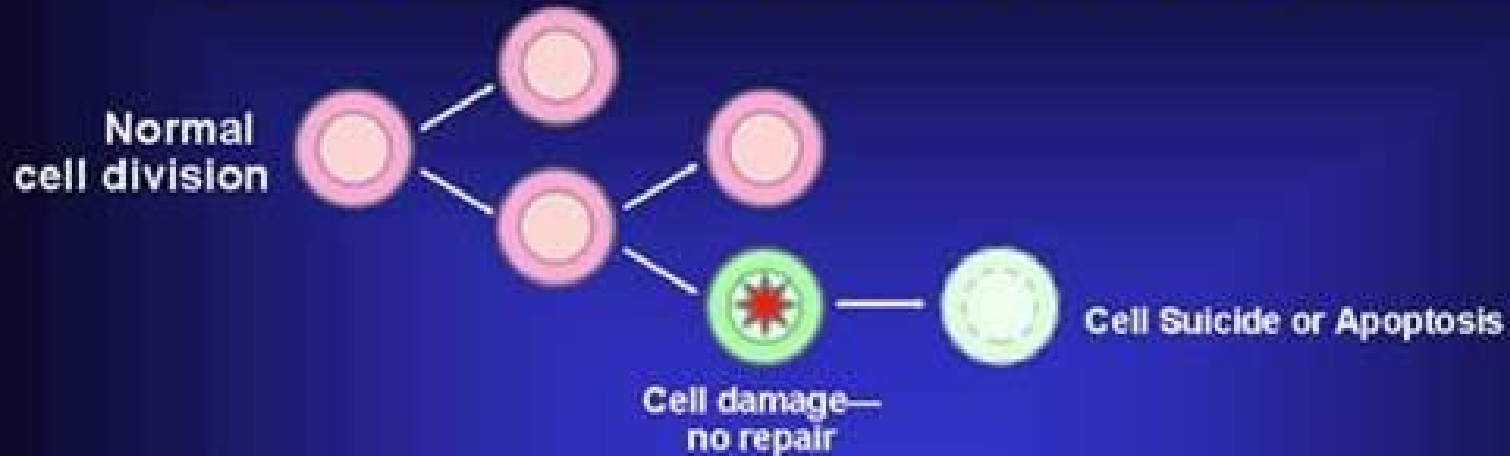
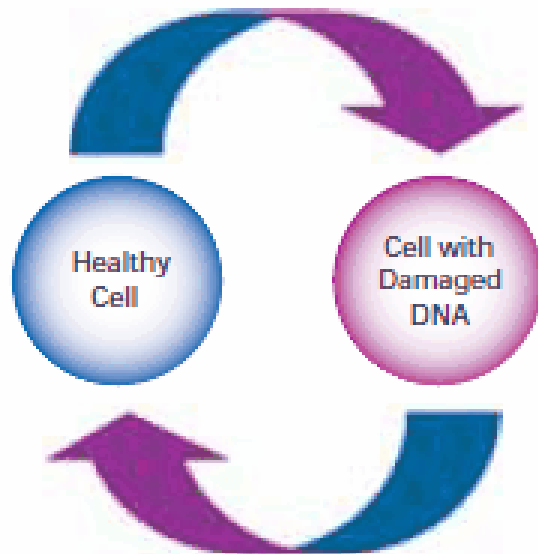


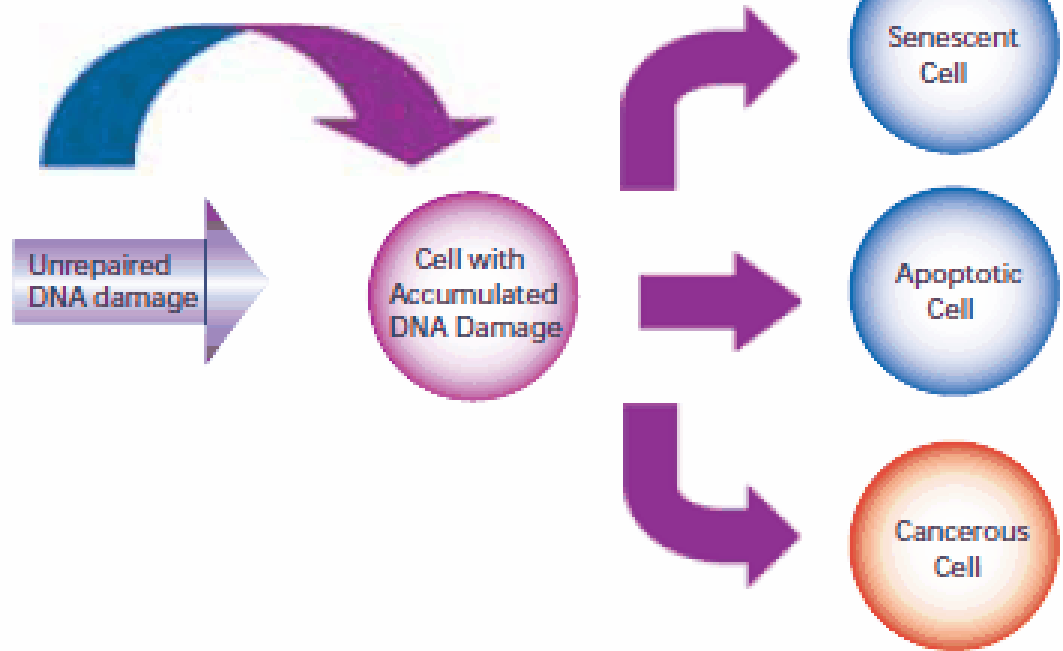
Illustration by Lawrence Bevilacqua, M.D., © 2004

DNA Damage
Exogenous/Endogenous



DNA Repair

DNA Damage
Exogenous/Endogenous



Příčiny vzniku nádorů

A) ZEVNÍ PŘÍČINY NÁDORŮ

- 1. ionizující záření
- 2. karcinogeny (tabákový kouř, toxiny plísní, dusitany, průmyslové látky - dehet, azbest, dioxiny...)
- 3. viry (retroviry; HPV, EBV)

B) VNITŘNÍ PŘÍČINY NÁDORŮ

- 1. dědičnost (tzv. nádorové rodiny)
- 2. hormonální vlivy (perimenopauzální výkyvy...)
 - ↑ estrogen (Ca prsu, endometria, ovárií)
- 3. imunitní vlivy (imunoprese - zejména T-imunita)

Onkogeny

- = geny, které se podílejí na vzniku zhoubného bujení.
- Protoonkogen = gen normálně fungující ve zdravé buňce, který se podílí na řízení buněčné proliferace.
- Onkogen = strukturálně nebo početně pozměněný (mutovaný) protoonkogen, který se podílí na vzniku nádoru.
- Příklady mutací:
 - * bodová mutace (RAS)
 - * translokace (MYC) - t(8;14) – Burkittův lymfom
t(9;22) – BCR-ABL – CML, Ph1
 - * amplifikace (MYC) - neuroblastom

Obsah

- Epidemiologie
- Nádory
 - Příčiny vzniku
 - **Charakteristika**
 - Příznaky
 - Nepravé nádory
 - Klasifikace

Nádory

- **Benigní**

- Tumor je dobře ohraničený
- Pouze lokální růst
- Dobrá prognóza

- **Maligní**

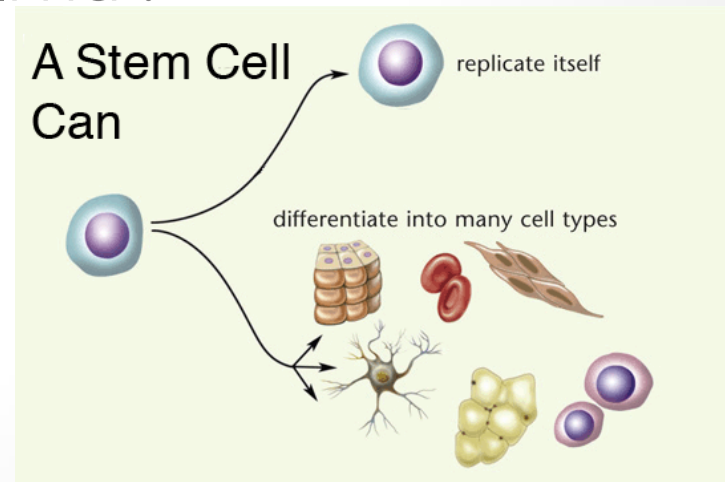
- Tumor je špatně ohraničený, vrůstá do okolních tkání a destruuje je
- Špatná prognóza

Diferenciace

- Kmenové, prekurzorové buňky – pluripotentní = dediferencované, mohou se vyvinout v různé druhy buněk
- Zralé diferencované buňky zastávají určitou funkci v organismu – jsou specializované

Ztráta diferenciace je vlastností maligních tumorů
Podle míry dediferenciace se dělí na :

- low grade - dobře diferencované
- high grade – špatně diferencované
- Anaplastické
- nediferencované

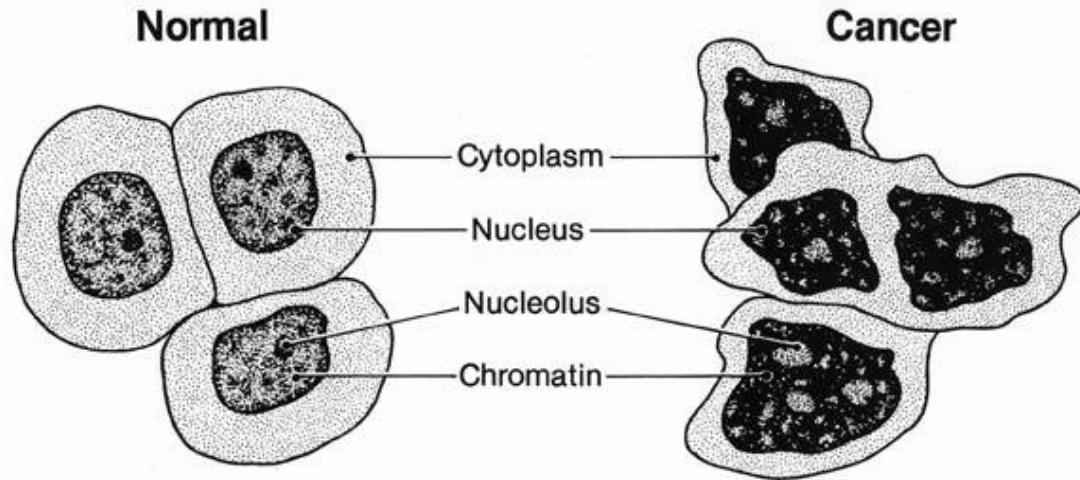


Diferenciace

- Stupeň diferenciace odpovídá chování tumoru
- špatně diferencované tumory jsou agresivnější než dobře diferencované
- Zároveň se ztrátou diferenciace buňky vykazují cytologické atypie:
 - Pleomorfismus = zvýšená variability tvaru a velikosti buněk a jader
 - Nukleární hyperchromázie = jádra se barví tmavěji
 - Zvýšený nukleo-cytoplazmatický poměr = jádra jsou relativně větší

Normal and Cancer Cells

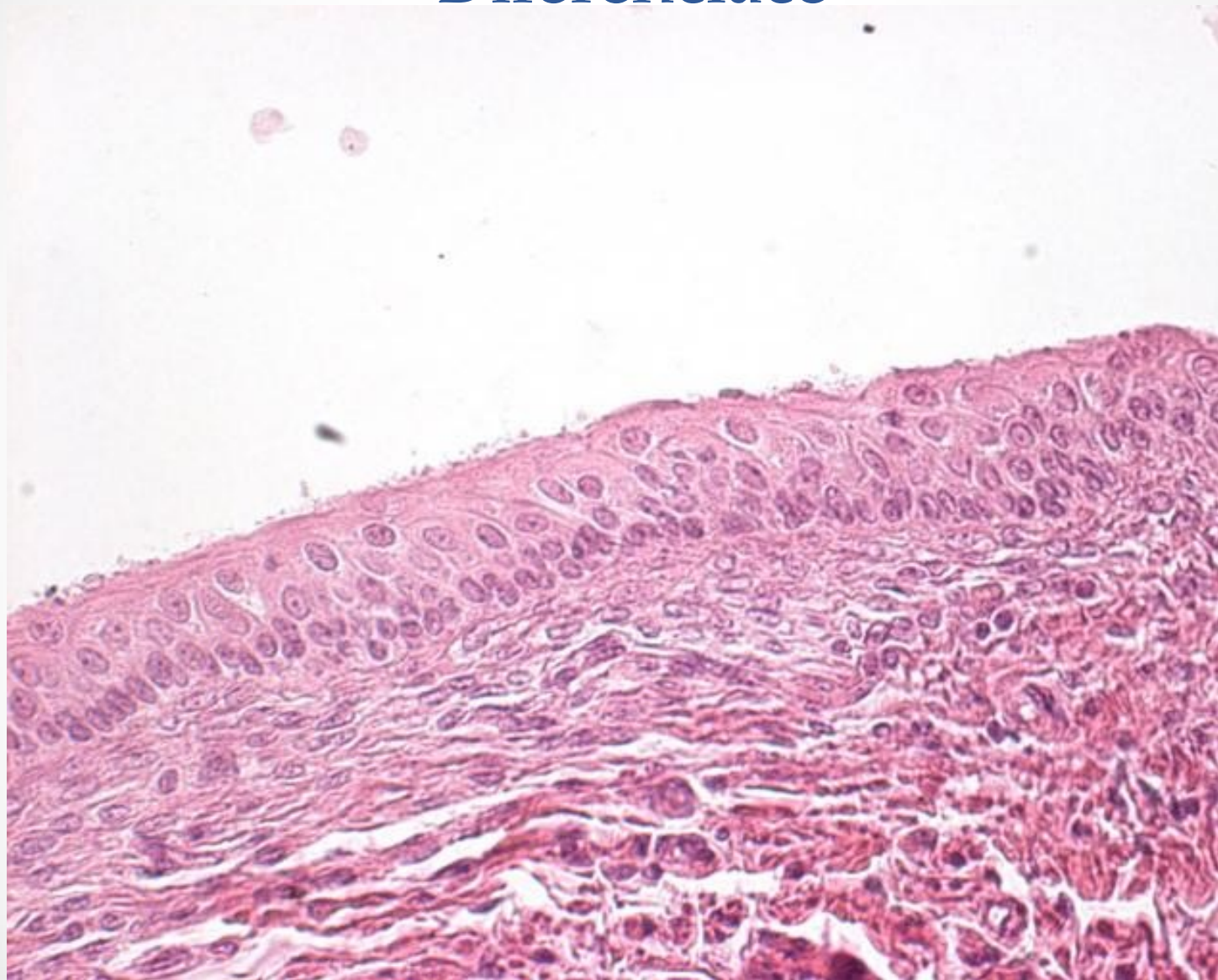
Structure



- Large cytoplasm
- Single nucleus
- Single nucleolus
- Fine chromatin

- Small cytoplasm
- Multiple nuclei
- Multiple and large nucleoli
- Coarse chromatin

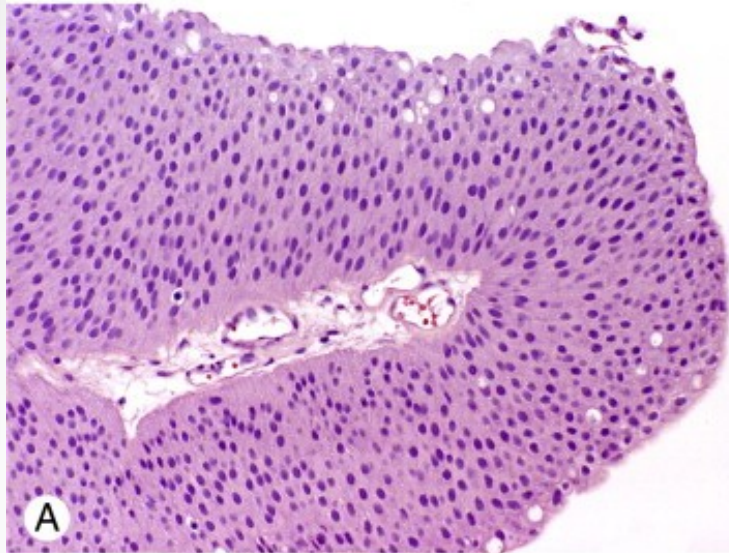
Diferenciace



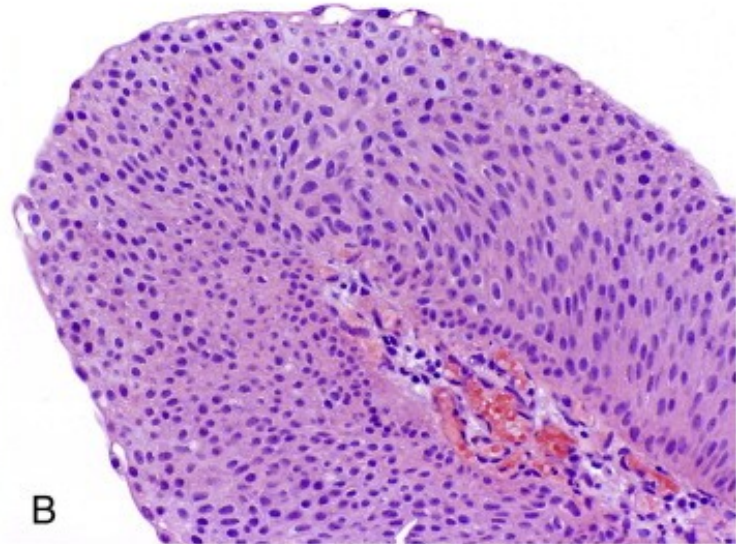
- • Urotel močového měchýře

Diferenciace

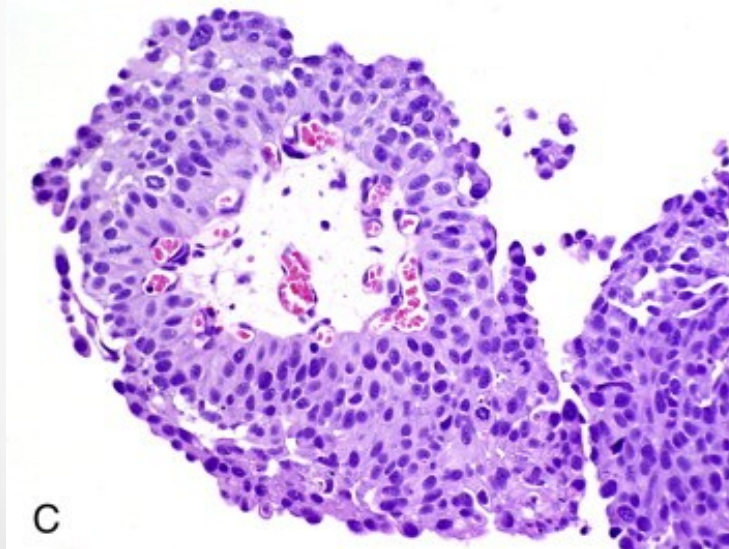
Grade 1 (low grade)



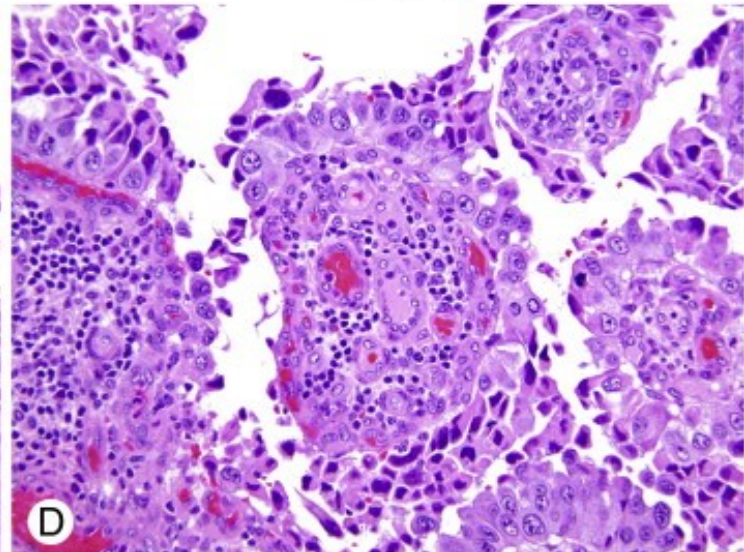
Grade 2 (low grade)



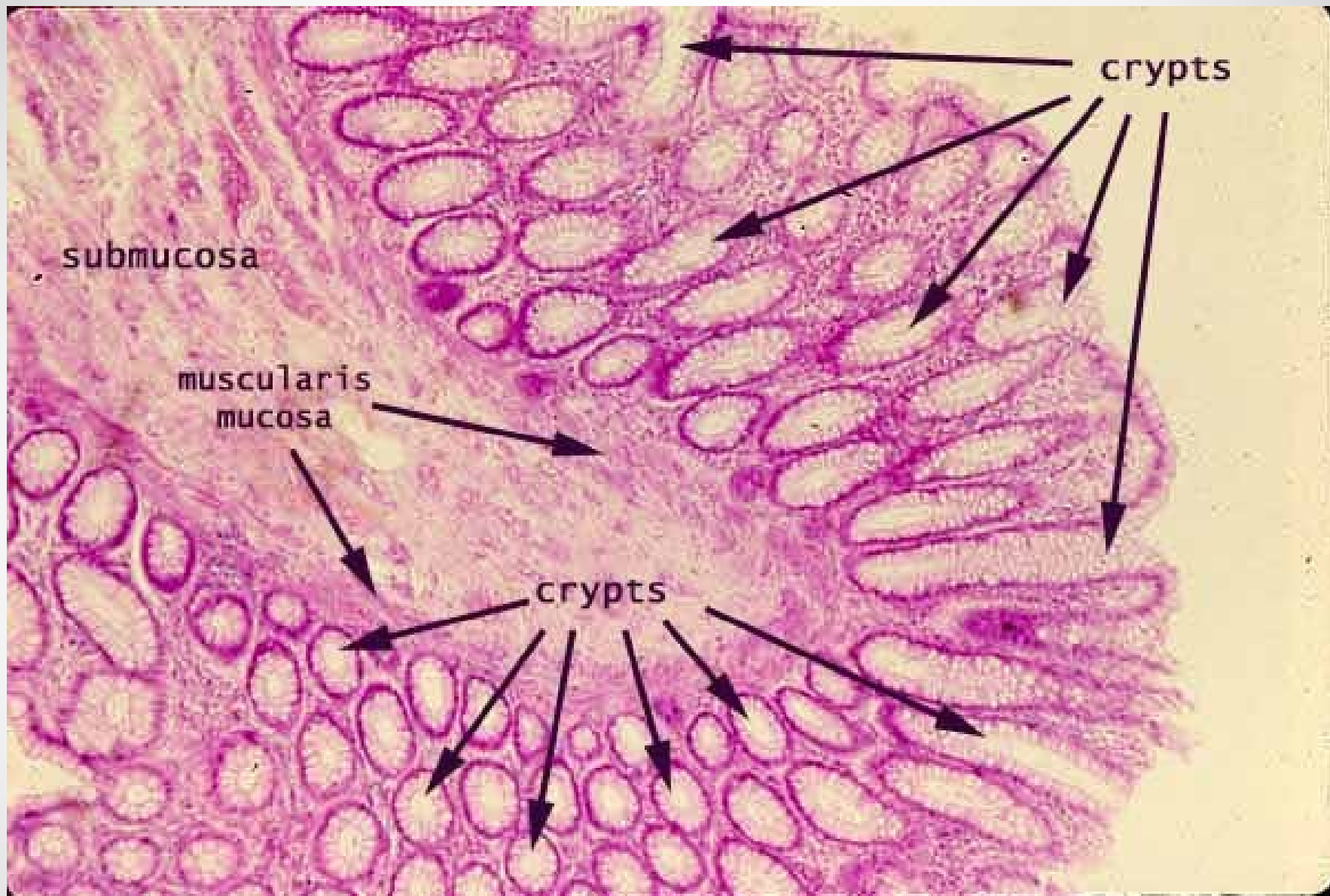
Grade 3 (high grade)



Grade 4 (high grade)

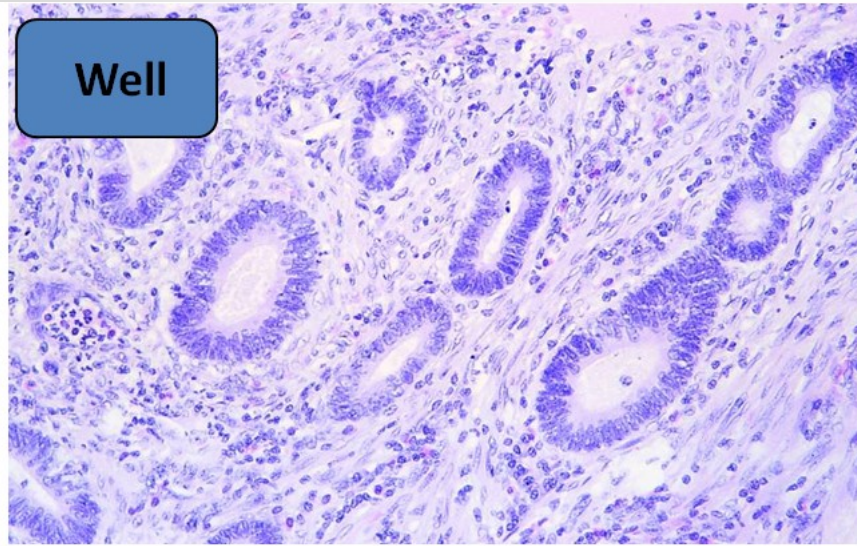


- Uroteliální karcinom

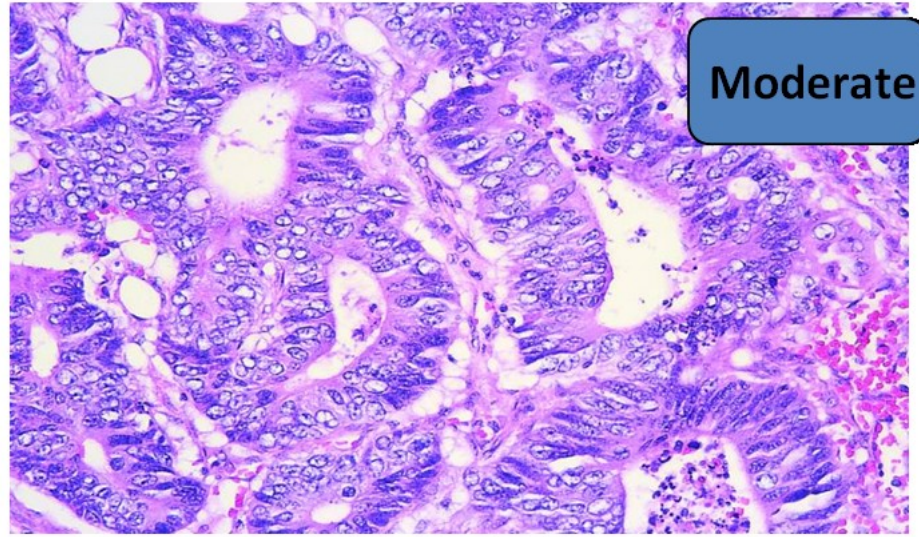


Tlusté střevo

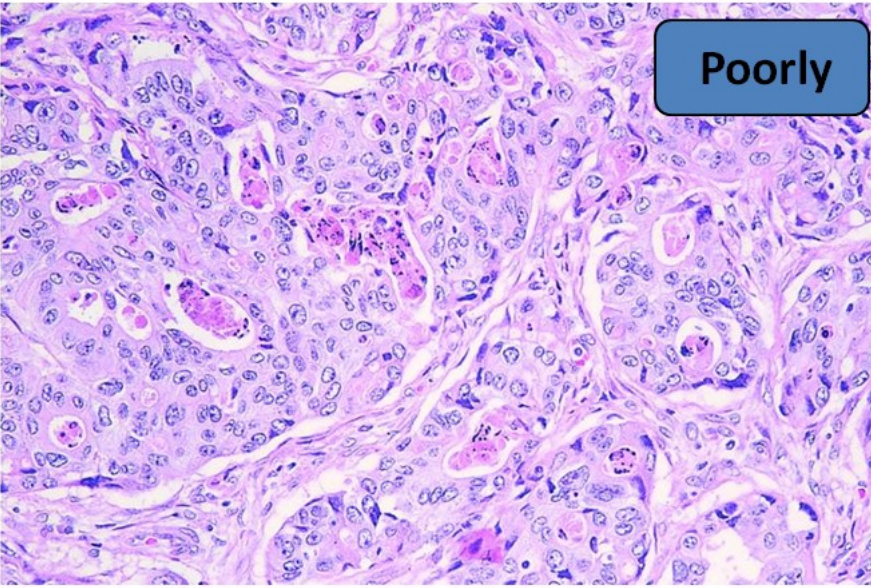
Well



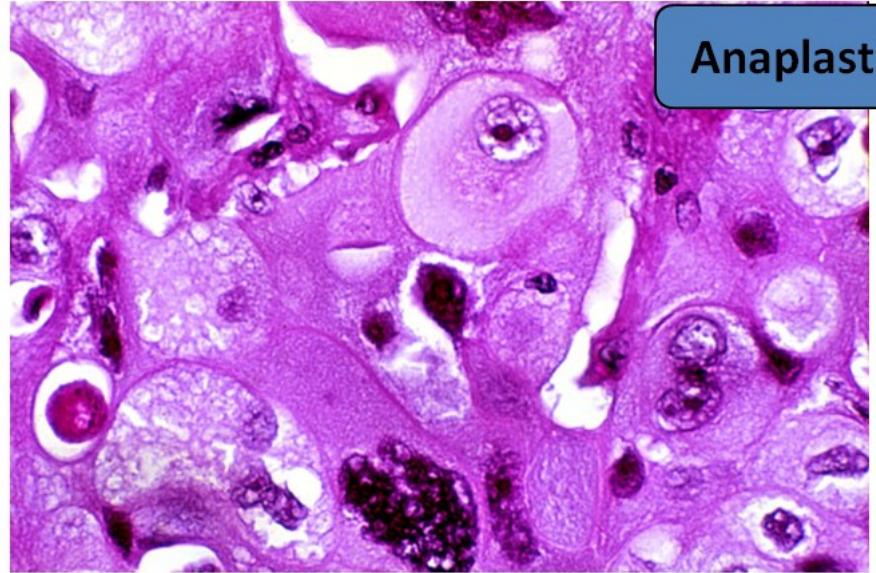
Moderate



Poorly

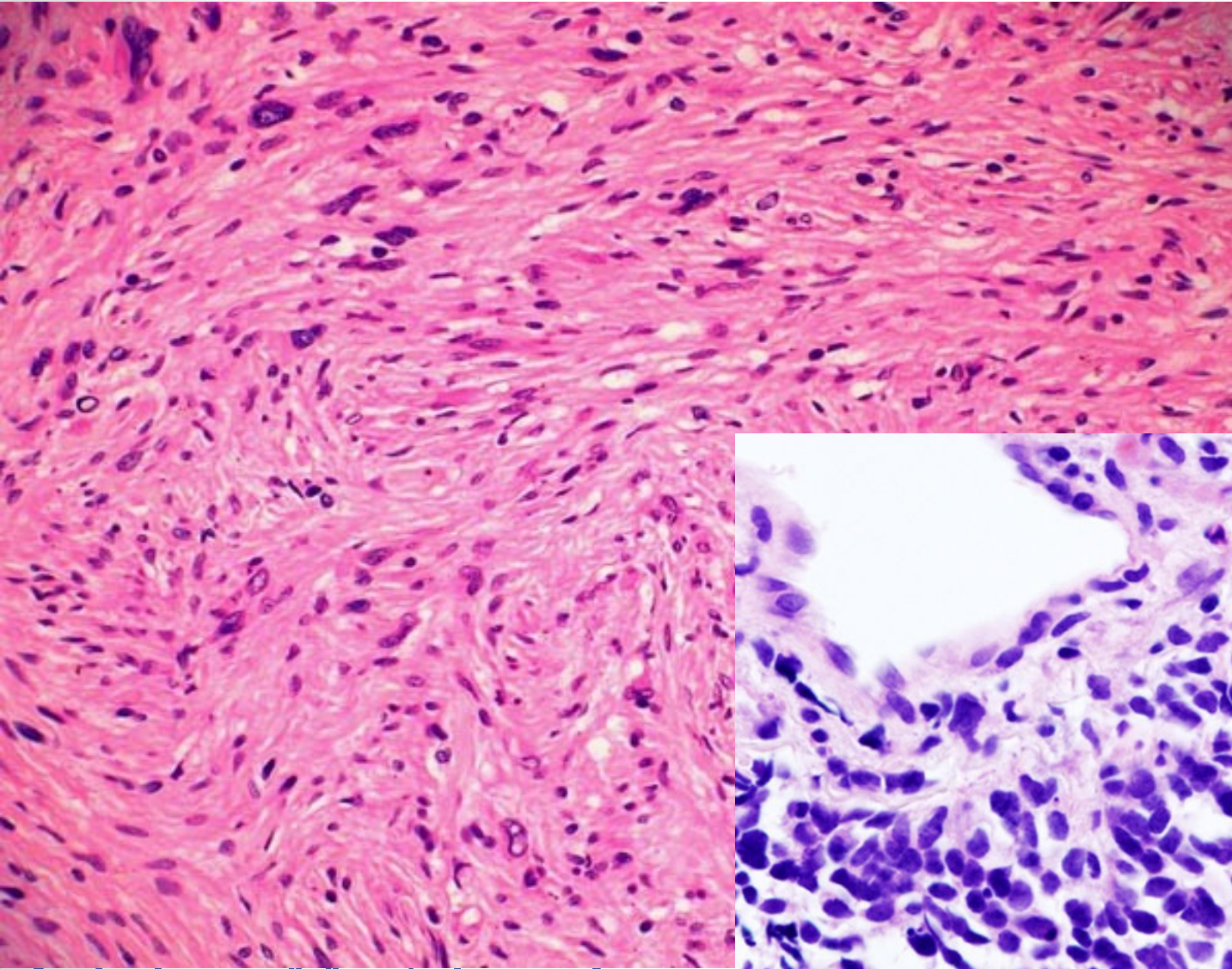


Anaplastic

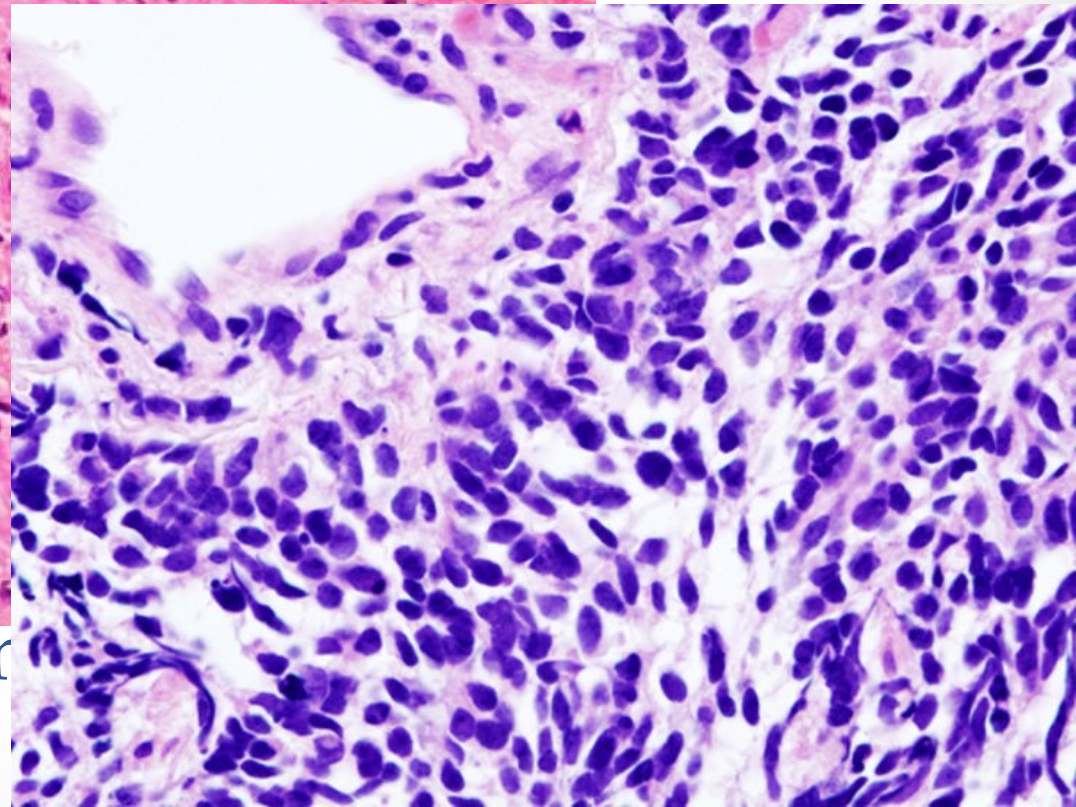


- Adenokarcinom tlustého střeva

Vřetenobuněčný sarkom

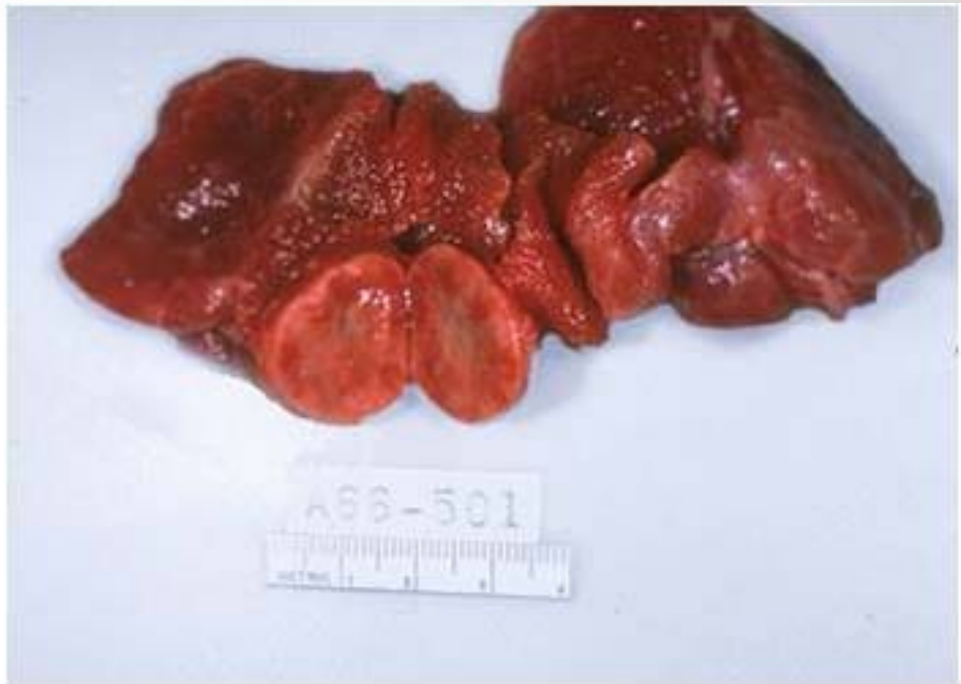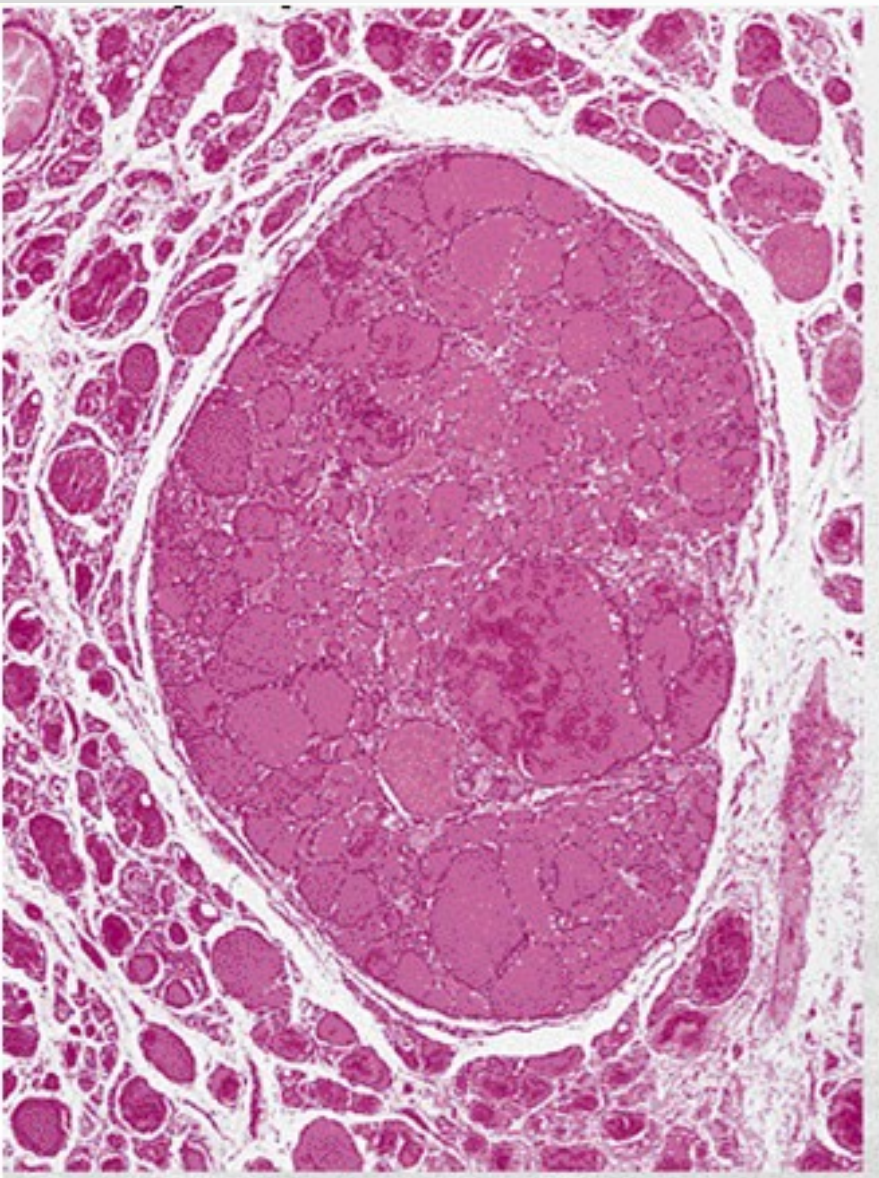


Malobuněčný karcinom



Benigní tumory

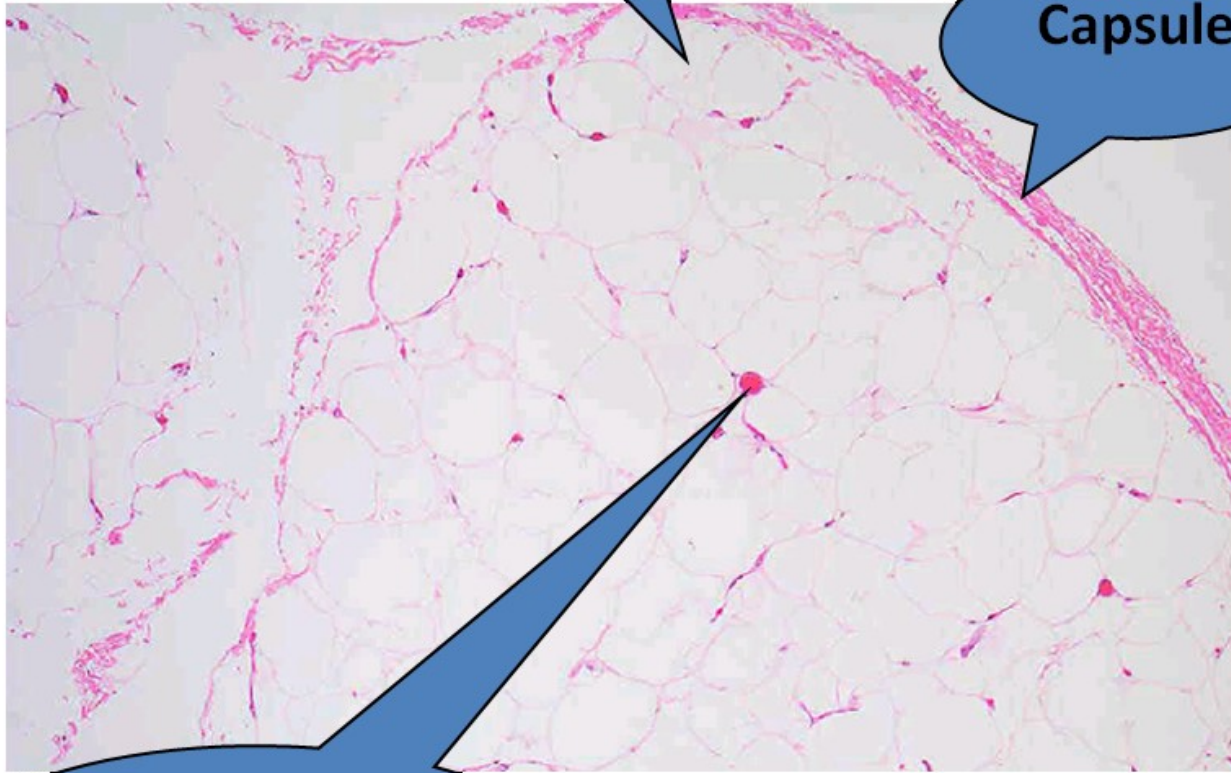
- Buňky se velmi podobají výchozí tkáni
- Pouze mírná deregulace růstu
- Lokální expanzivní růst
- Pomalý růst
- Působení na organismus :
 - Komprese okolních tkání
(meningeom)
 - Endokrinní funkce, vylučování hormonů (toxický adenom štítné žlázy)



Adenom štítné žlázy

mature
fat cells

Capsule



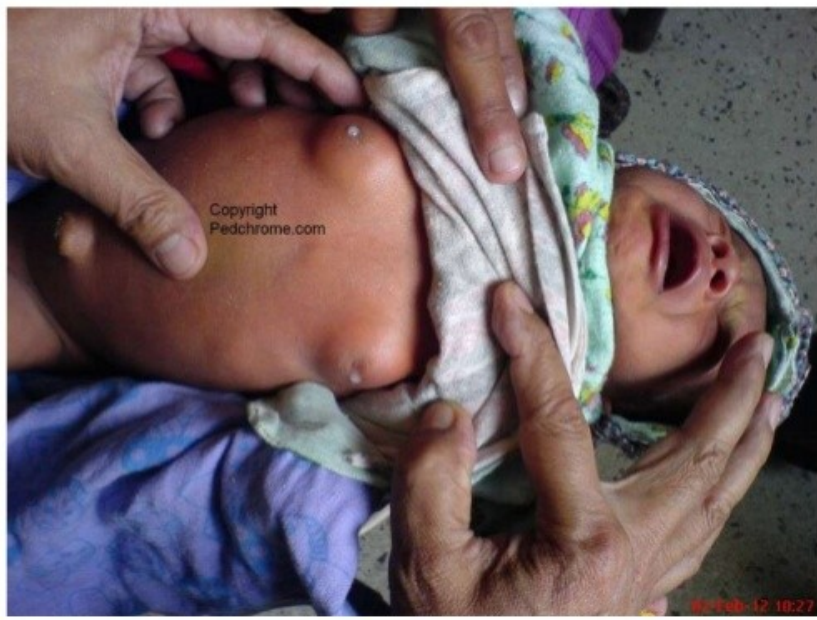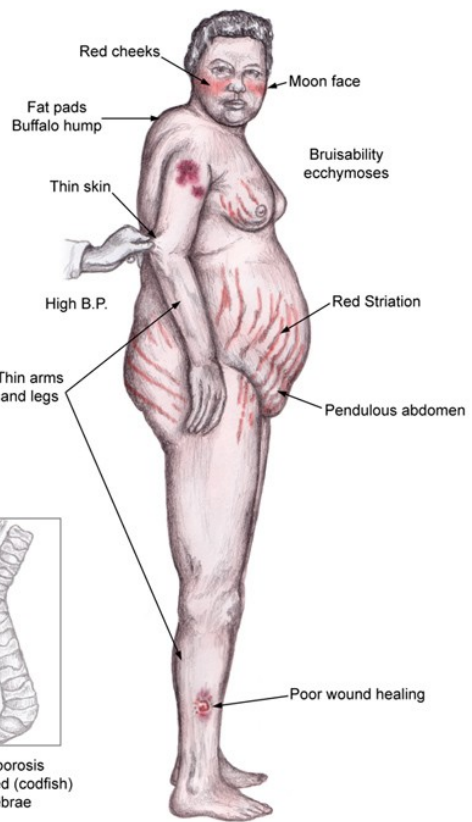

Few well
formed blood
vessels

(lipoma)

Adenom hypofýzy

- Panhypopituitarismus
- Komprese zrakové dráhy
- Intrakraniální hypertenze a útlak hypothalamu, bezvědomí
- Krvácení – SAK

- STH – akromegalie, gigantismus
- ACTH → kortisol– Cushingova nemoc
- TSH
- Prolaktin (menstruační cyklus, potence)



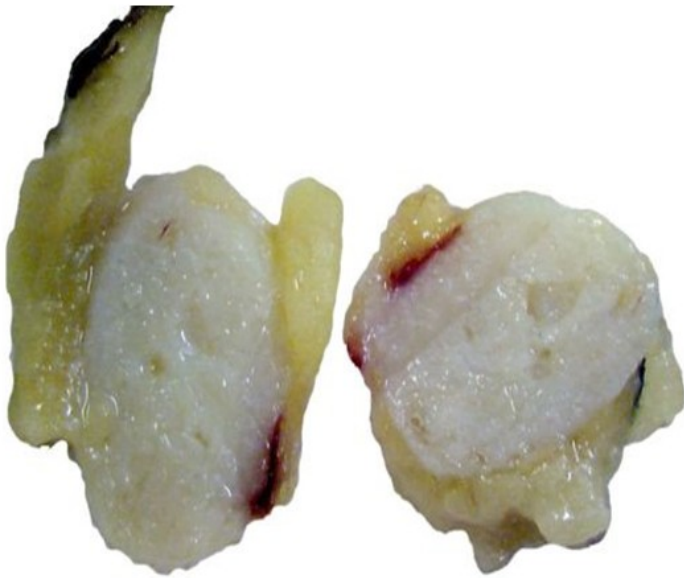2019-06-12 10:27

Maligní tumory

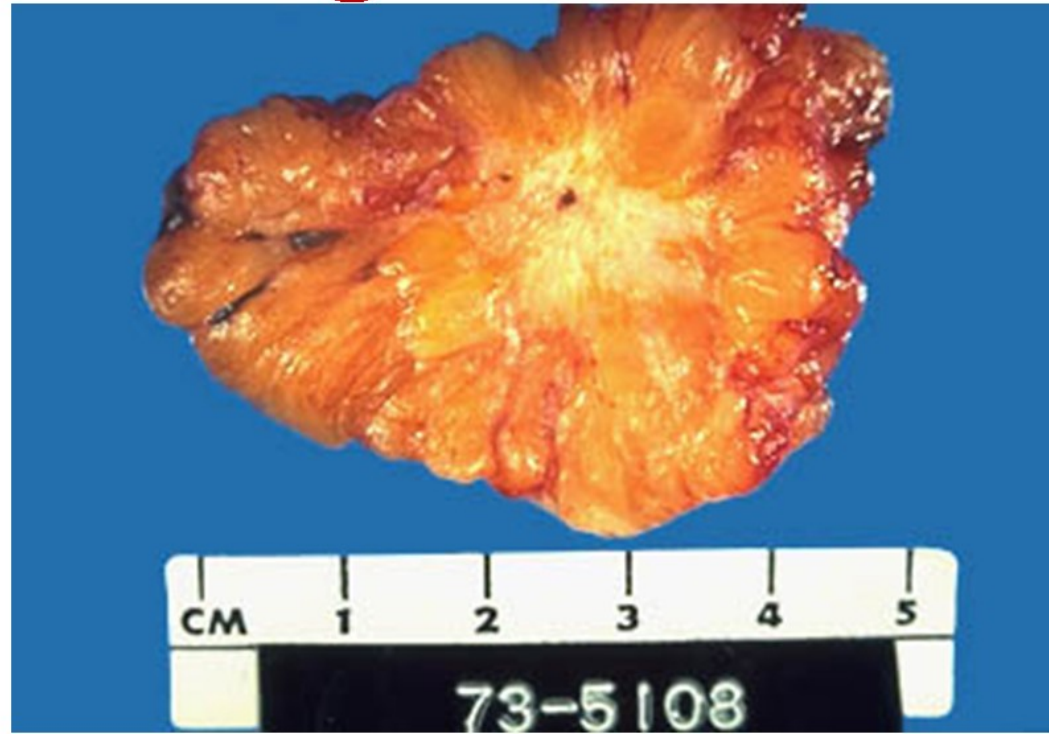- Nezůstávají pouze v místě, ze kterého vycházejí (primární tumor)
- Abnormální neregulovaná proliferace
- Invazivní růst, destrukce okolních tkání
- Metastázy
- Kachexie

Makroskopie

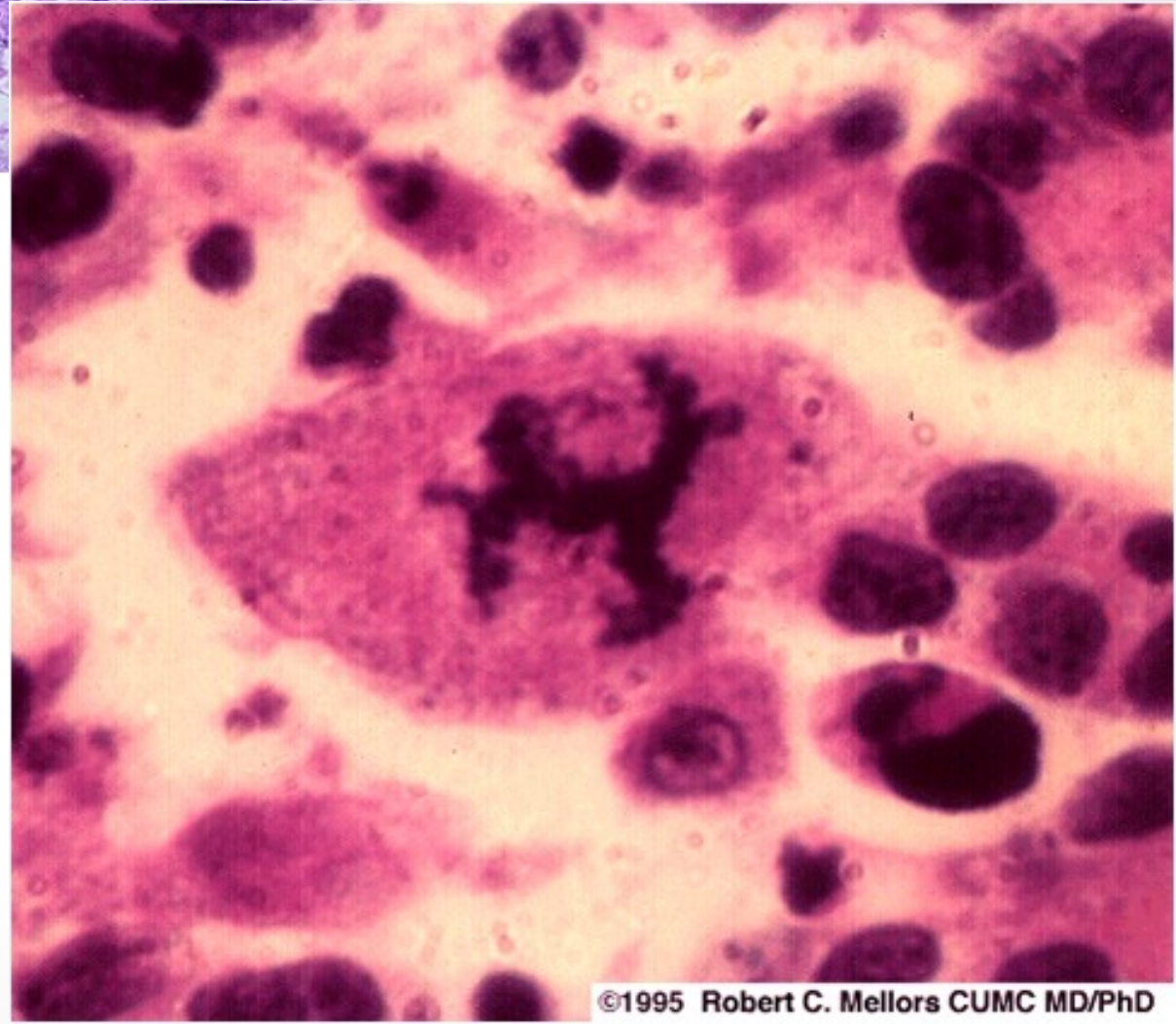
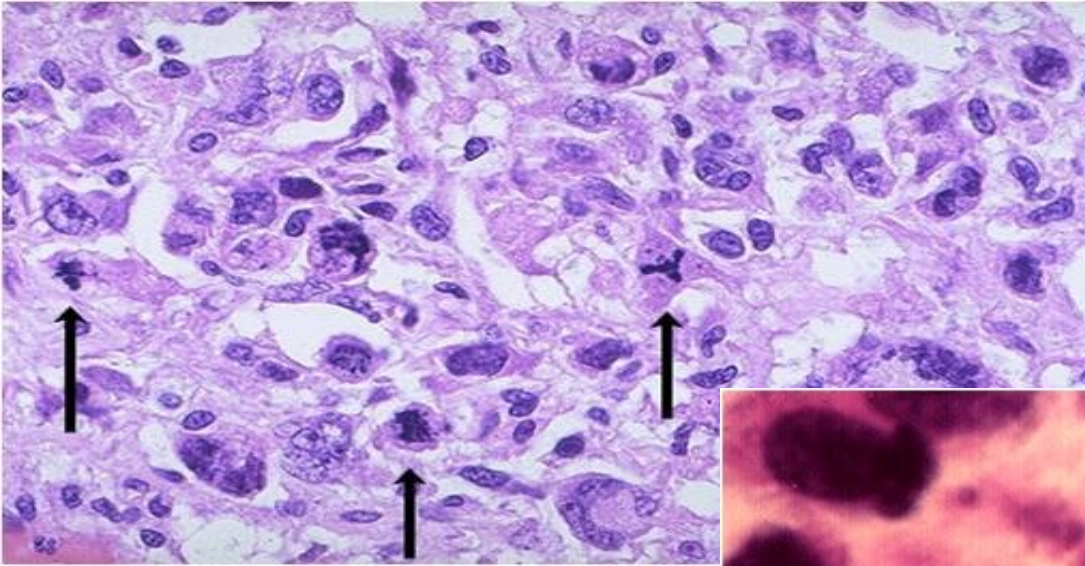
Benign



Malignant



Mikroskopie



	Benigní	Maligní
Chování	Expanzivní lokální růst	Expanzivní a invazivní růst Metastázy
Histologie	Podobají se výchozí tkáni	Dediferenciace
	Málo mitóz	Hodně mitóz, některé atypické
	Normální nebo pouze mírně zvýšený poměr jádro: cytoplazma	Vysoký poměr jádro: cytoplazma
	Buňky uniformní	Buňky pleomorfní
Rychlost růstu	Většinou malá	Velká
Kachexie	Nevzniká	Vzniká
Recidivy po operaci	Téměř nikdy	Často
Prognóza	Dobrá	Špatná

Stromální komponenta

- Buněčná složka tumoru/nádorové stroma
- Cévní zásobení

Produkce faktorů angiogeneze:

(VEGF – vascular endothelial growth factor

bFGF – basic fibroblast growth factor)

- Stromální komponenta u benigních/maligních tumorů
- Centrální nekrózy
- Desmoplastické tumory

Růst nádoru

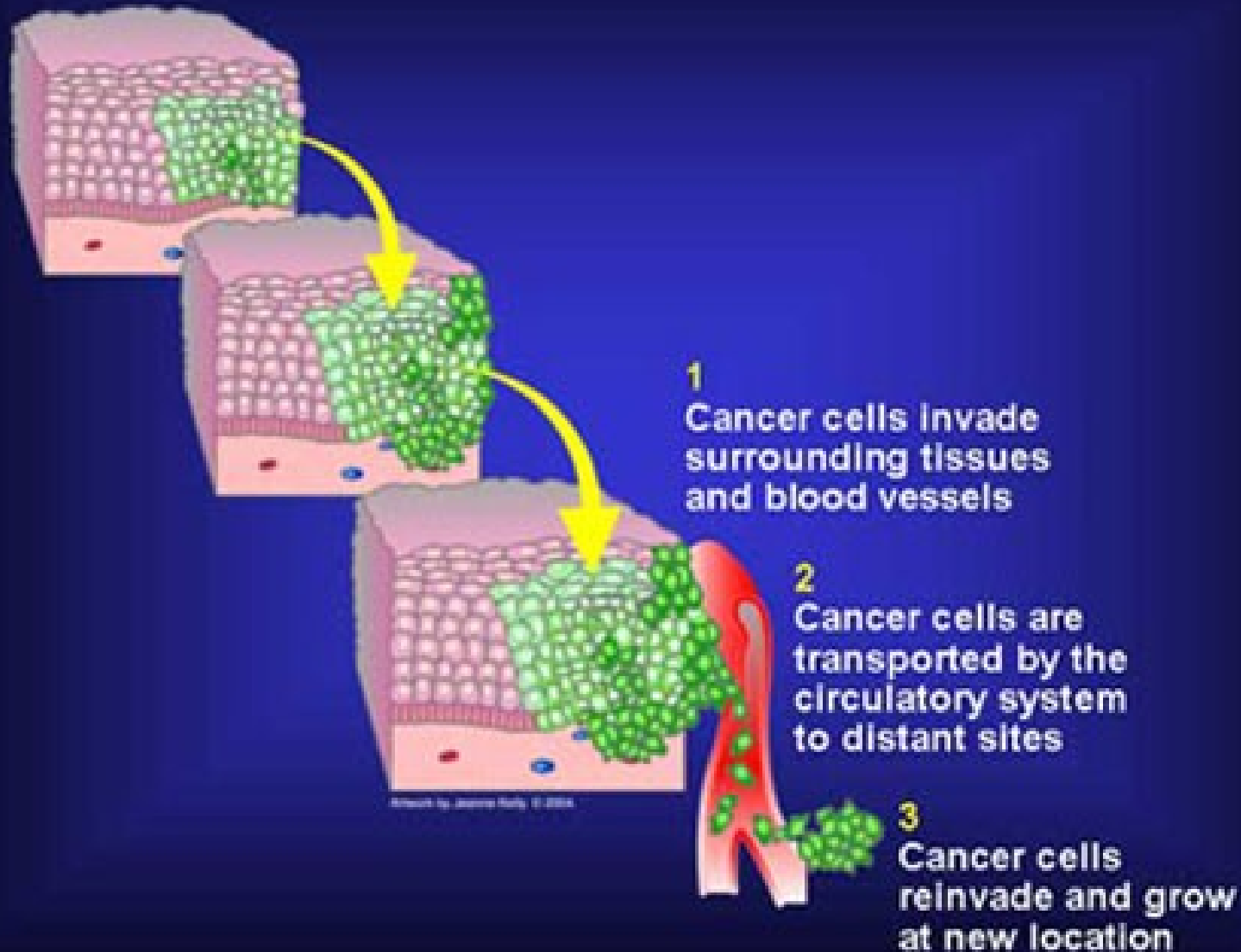
- Benigní/maligní
- Faktory:
 - Poměr buněk v klidové G0 fázi buněčného cyklu a v proliferační G fázi (počet mitóz)
 - Smrt nádorových buněk X proliferace
 - genetické změny umožňující uniknout apoptóze
 - Indukce stromatu a vaskulárního zásobení

Šíření nádorů

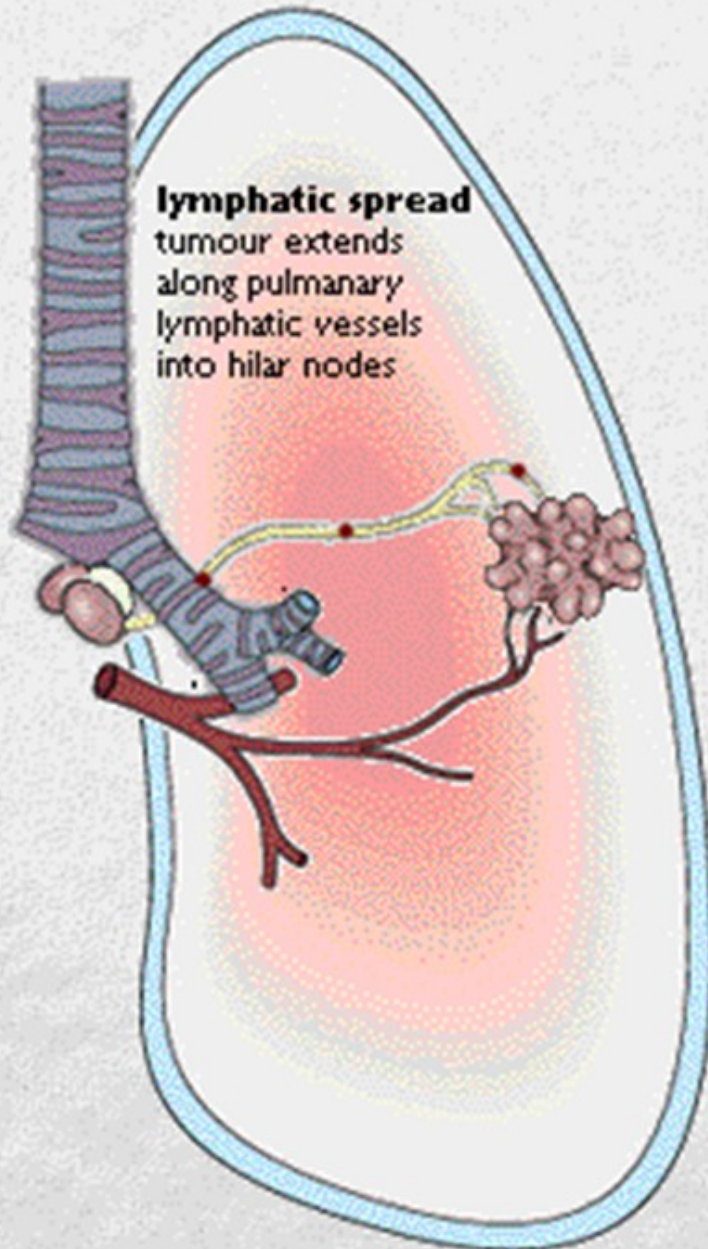
- A) MÍSTNÍ
- invaze přes bazální membránu
- perineurální šíření
- angioinvaze

- B) VZDÁLENÉ = METASTAZOVÁNÍ (GENERALIZACE)
- = zakládání druhotných nádorových ložisek ve vzdálených místech
- lymfogenní
- hematogenní
- porogenní

Invasion and Metastasis

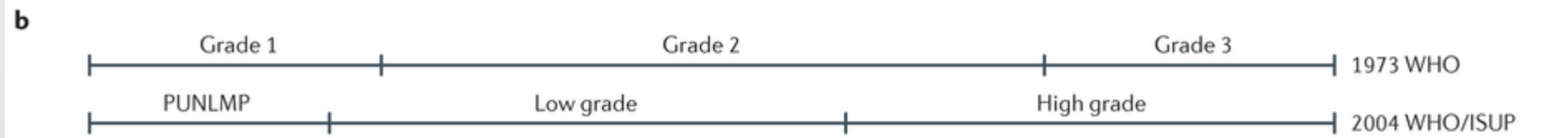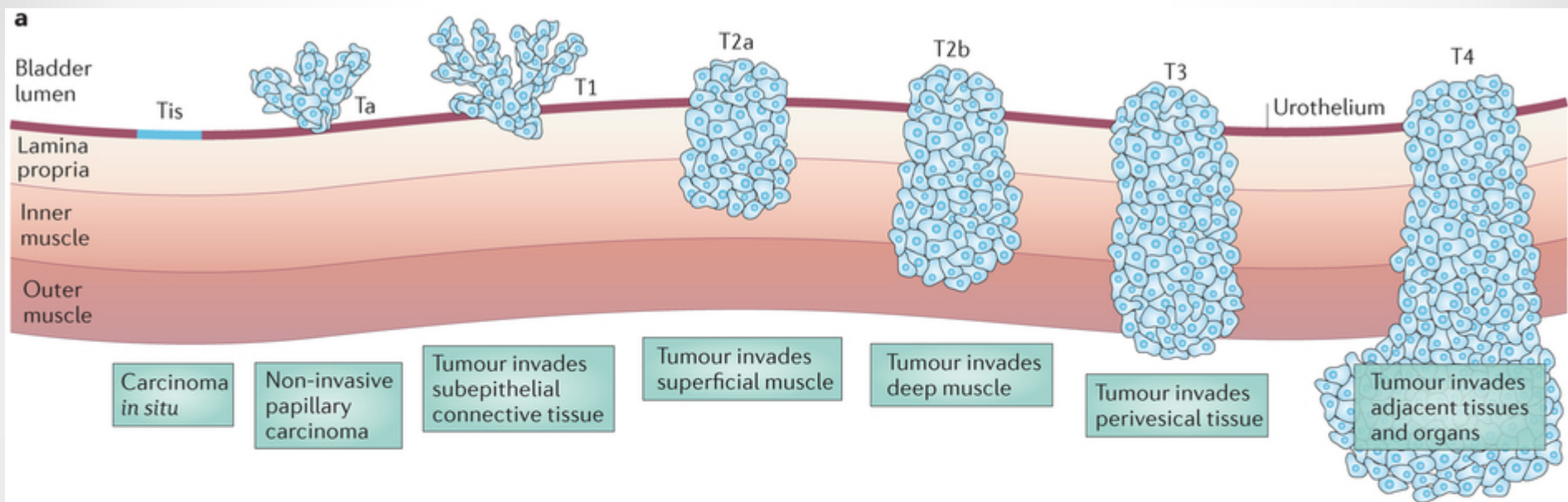


Lymfogenní šíření



Grading a Staging

- Grading : vyjadřuje míru dediferenciace tumoru
- Staging: vyjadřuje jak daleko se tumor rozšířil
TNM klasifikace
T - **T**umor
N - Lymph **N**odes
M – **M**etastázy
- Prognóza, léčebný režim



Obsah

- Epidemiologie
- Nádory
 - Příčiny vzniku
 - Charakteristika
 - Příznaky
 - Nepravé nádory
 - Klasifikace

Celkové symptomy onkologických pacientů

- Hubnutí
 - Nechutenství
 - Únava
 - Horečka
 - Anémie
- cytokiny zánětlivých buněk v blízkosti tumoru, TNF, IL1

Paraneoplastický syndrom

- = příznaky způsobené sekrecí biologicky aktivních látek v nádoru
- endokrinní projevy (paraneoplastický Cushingův syndrom)
- nádorová kachexie
- poruchy koagulace
- útlum imunity
- neurologické příznaky (PL x neuronům, Purkyňovým buňkám mozečku)

Obsah

- Epidemiologie
- Nádory
 - Příčiny vzniku
 - Charakteristika
 - Příznaky
 - **Nepravé nádory**
 - Klasifikace

NEPRAVÉ NÁDORY

= chorobné změny, které napodobují nádor, ale jejich růst není autonomní

1. ZÁNĚTLIVÝ PSEUDOTUMOR

= zduření tkáně při zánětu

př.: Schlofferův pseudotumor - kolem cizího tělesa
adnextumor - kolem vaječníku a vejcovodu

2. HYPERTROFIE A HYPERPLAZIE

= zvětšení tkáně/orgánu:

Hypertrofie: zvětšením bb. (myokard, kosterní svalovina)

Hyperplazie: zmnožením bb. (prostata, střevní polyp, štítná žláza)

Příčiny hypertrofie/hyperplazie:

- funkční zátěž - pracovní a kompenzatorní hypertrofie
(př. myokard)
- hormonální (př. gravidita, prostata)
- nervové (př. GIT nad stenózou - pylorostenóza, megacolon congenitum...)

3. HEMATOM

a) malý: granulační tkáň → jizva

b) velký: granulační tkáň jen v periferii →
semipermeabilní membrána → vstup tekutiny →
posthemoragická pseudocysta

př. subdurální hematom → subdurální hygrom

4. CYSTA

= dutina s vlastní výstelkou (x PSEUDOCYSTA)

Dle vzniku:

- retenční (př. ranula)
- implantační (př. rohové cysty dlaně)
- fetální (př. branchiogenní cysty, cystóza ledvin)
- hormonální (př. cysty ovarii)
- parazitární (př. echinokok)

DYSPLAZIE A PREKANCERÓZY

DYSPLAZIE = histologické změny tkáně, při kterých se tkáň postupně vzdaluje výchozí zdravé tkáni a přeměňuje se ve tkáň nádorovou.

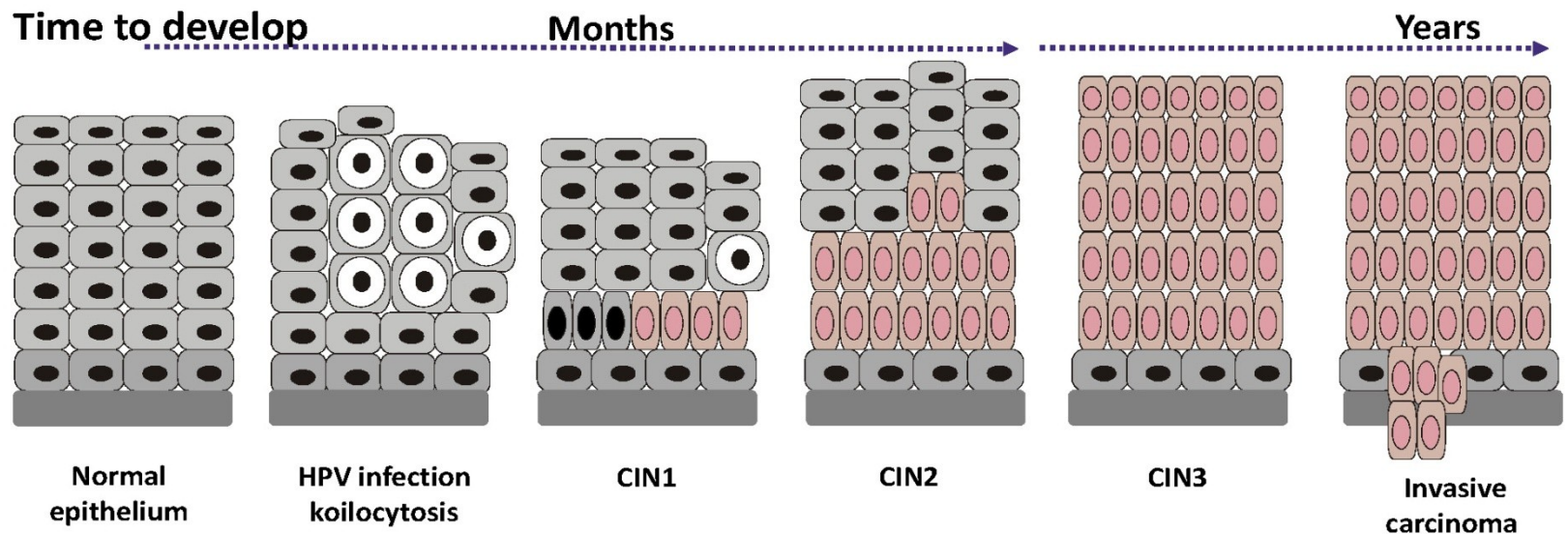
- lehké
- střední
- těžké (~ preinvazivní nádor)

Dysplázie děložního čípku – CIN I-III → CIS → invazivní karcinom

PREKANCERÓZA = nenádorové onemocnění s vyšším rizikem

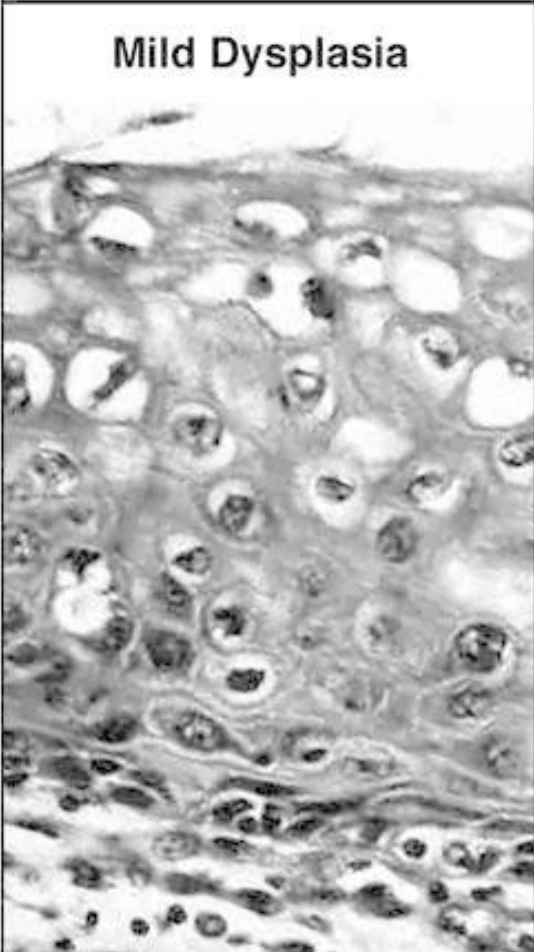
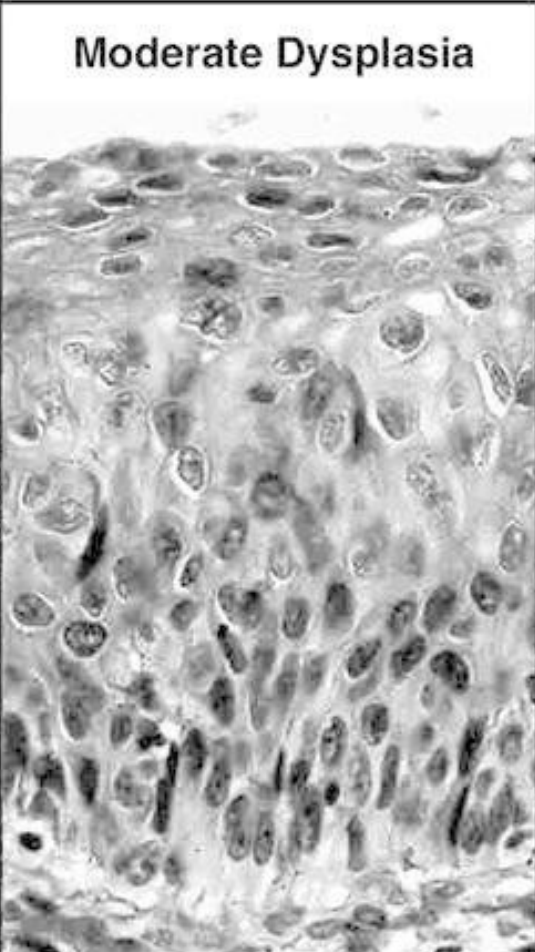
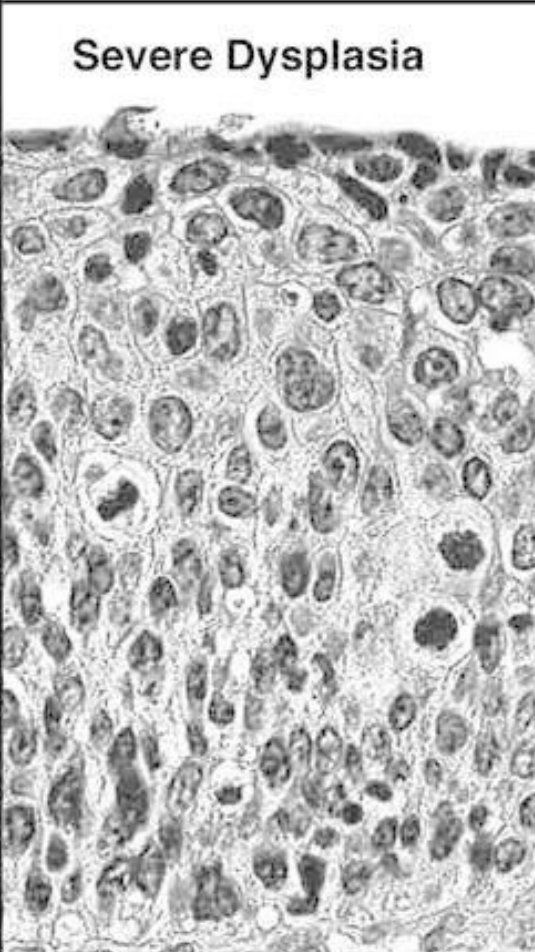
vzniku zhoubného nádoru v budoucnosti
př. ulcerózní kolitida, polypóza střeva...

Dysplázie děložního čípku




Dysplazie děložního

čípku

LSIL	HSIL	
CIN I	CIN II	CIN III
Mild Dysplasia	Moderate Dysplasia	Severe Dysplasia
		

Classification Schemes

Cytology Equivalence	Bethesda Classification	Normal	Low-grade squamous intraepithelial lesion (LSIL)*		High-grade squamous intraepithelial lesion (HSIL)		Invasive cancer
	Papanicolaou Grades	I	II*	III	IV	V	
Cervical Intraepithelial Neoplasia (CIN) (Richart Classification)	Normal	Flat condyloma	CIN 1	CIN 2	CIN 3		Invasive cancer
Dysplasia (Reagan Classification)	Normal	Flat condyloma	Mild dysplasia	Moderate dysplasia	Severe dysplasia	Carcinoma in situ	Invasive cancer
Histology of the Squamous Cervical Epithelium	<p>basal cell →</p> <p>basal membrane →</p>						



DIAGNOSTIKA NÁDORŮ

1) Zjištění přítomnosti nádoru

- fyzikální vyšetření, zobrazovací metody, endoskopické vyš.

2) Bioptická diagnostika

- přesný histologický typ, grading, staging, popř.
kompletnost resekce

* Grading = určení stupně diferenciacce (podobu s výchozí tkání)

gr.I-IV

* Staging = určení pokročilosti nádorového onemocnění
TNM klasifikace



LÉČBA NÁDORŮ

- CHIRURGICKÁ
- CHEMOTERAPIE
- RADIOTERAPIE
- BIOLOGICKÁ LÉČBA

Obsah

- Epidemiologie
- Nádory
 - Příčiny vzniku
 - Charakteristika
 - Příznaky
 - Nepravé nádory
 - **Klasifikace**

KLASIFIKACE NÁDORŮ

- rozděluje nádory podle výchozí tkáně
(histogenetická klasifikace)

I. EPITELOVÉ

II. MEZENCHYMOVÉ

III. NEUROEKTODERMOVÉ

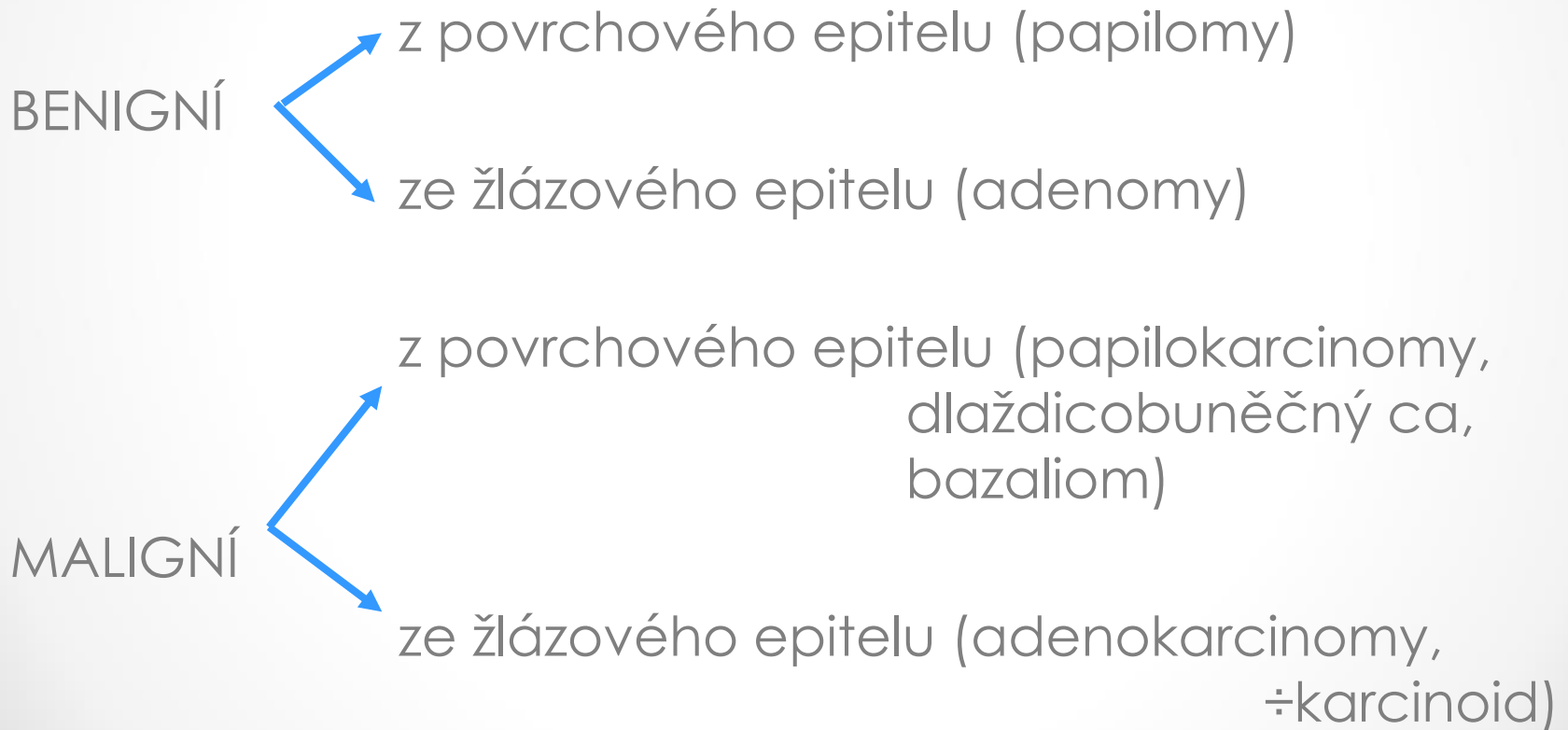
IV. GERMINÁLNÍ

V. SMÍŠENÉ

VI. NEZAŘAZENÉ

I. EPITELOVÉ NÁDORY

= nádory vycházející z epitelu (výstelky) povrchového nebo žlázoového



OBECNÉ VLASTNOSTI EPITELOVÝCH NÁDORŮ

*Všech:

stavba = nádorové bb. + vazivové stroma s cévami

*Maligních:

- maligní epitelový nádor = KARCINOM
- nejčastější maligní nádory
- spíše ve vyšším věku
- šíření nejprve lymfogeně, pak hematogeně
- špatná odpověď na radio- a chemoterapii

BENIGNÍ NÁDORY Z POVRCHOVÉHO EPITELU

= PAPILOMY

Stavba:

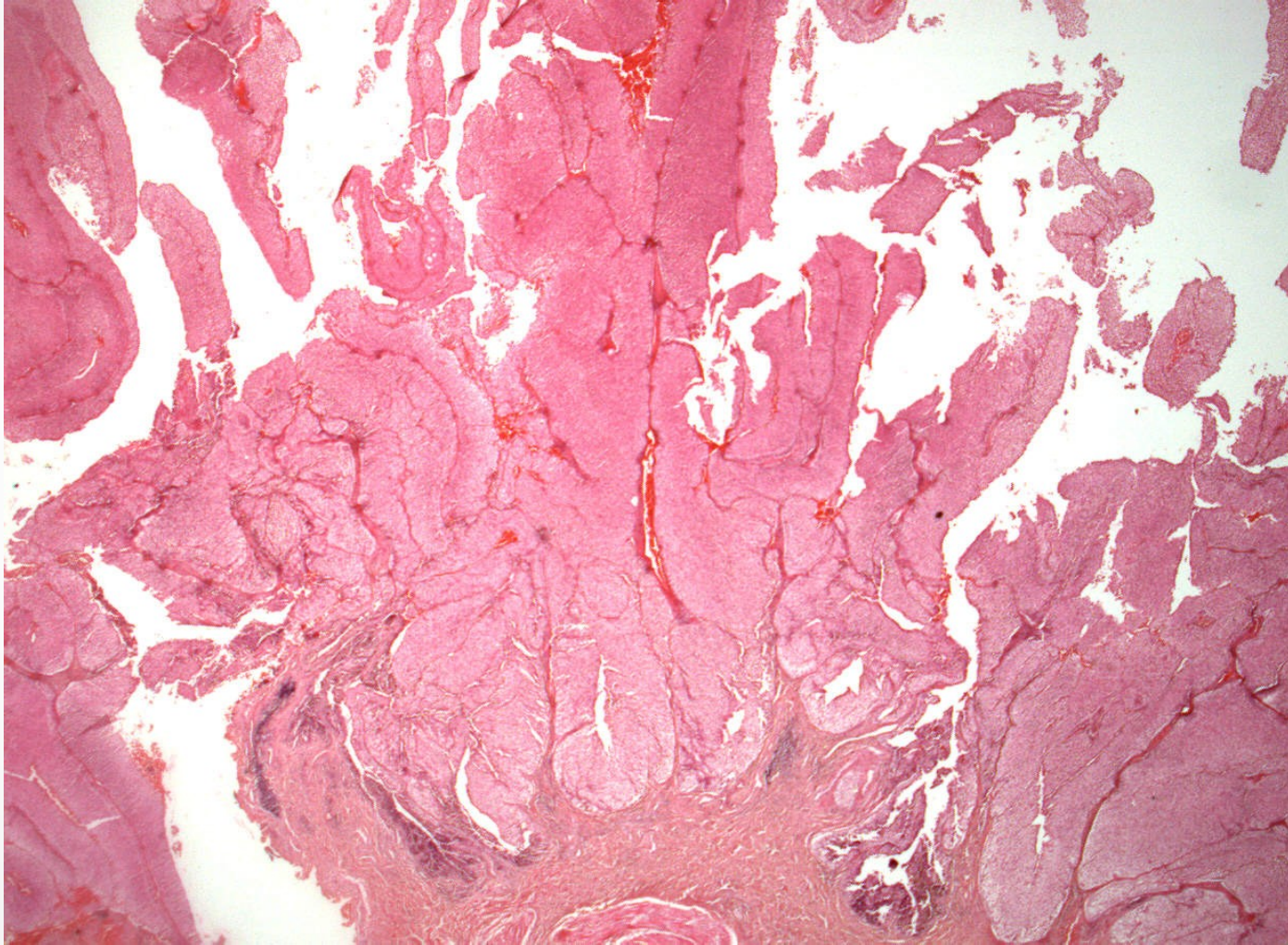
MA: stromečkovité nebo květákovité útvary na kůži/sliznici

MI: stromečkovitě se větvící stroma nesoucí nádorový epitel

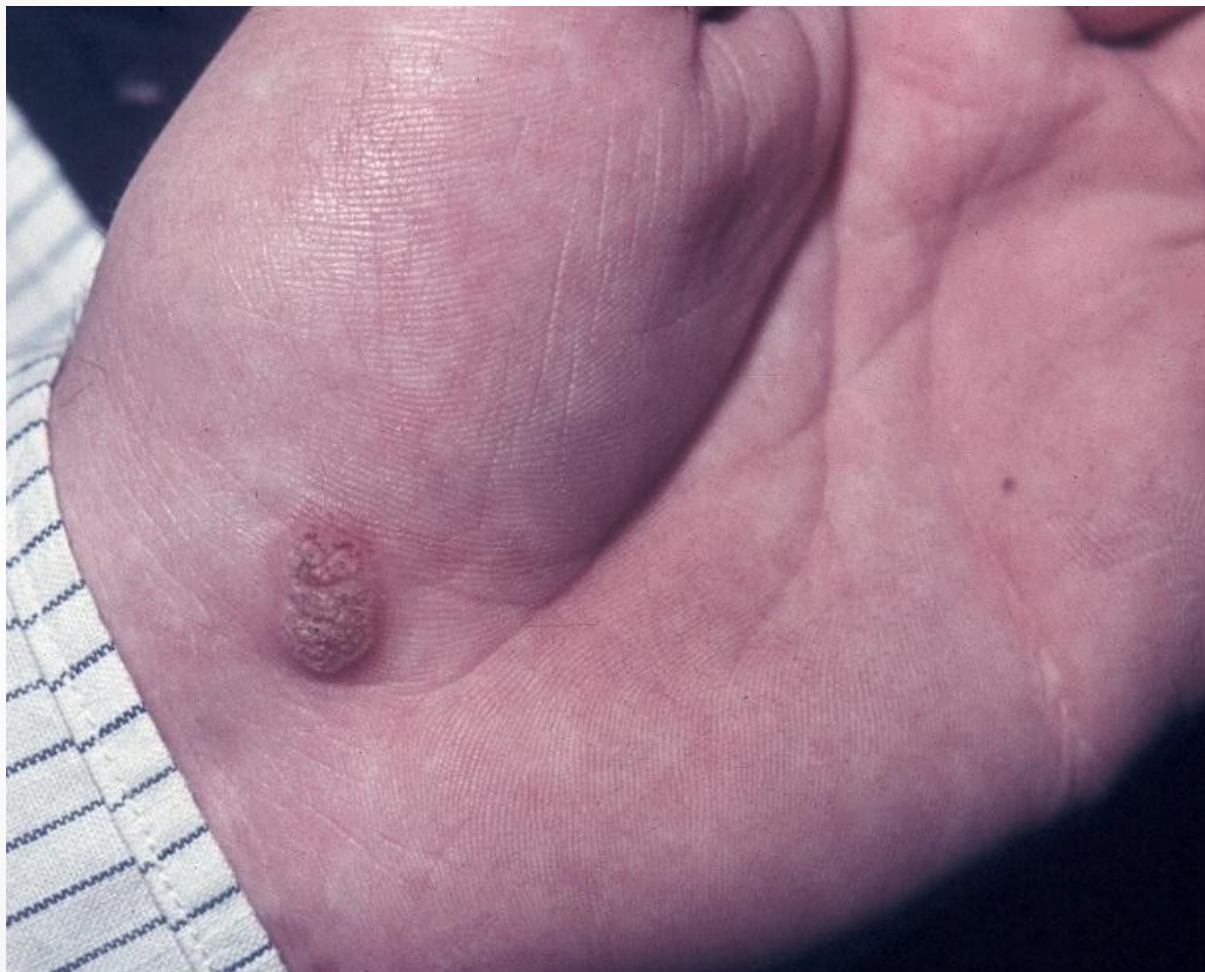př.

- papilom močového měchýře
- dlaždicobuněčný papilom jícnu
- kožní bradavice

Papilom močového měchýře



Kožní bradavice



BENIGNÍ NÁDORY ZE ŽLÁZOVÉHO EPITELU

= ADENOMY

Stavba:

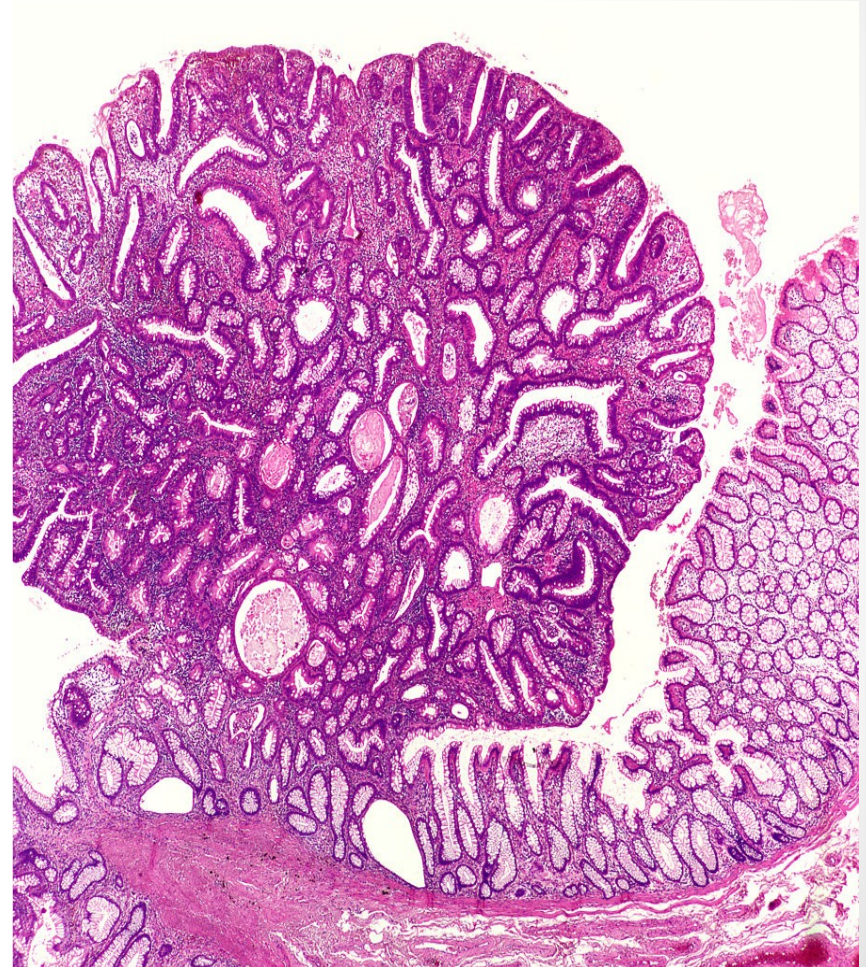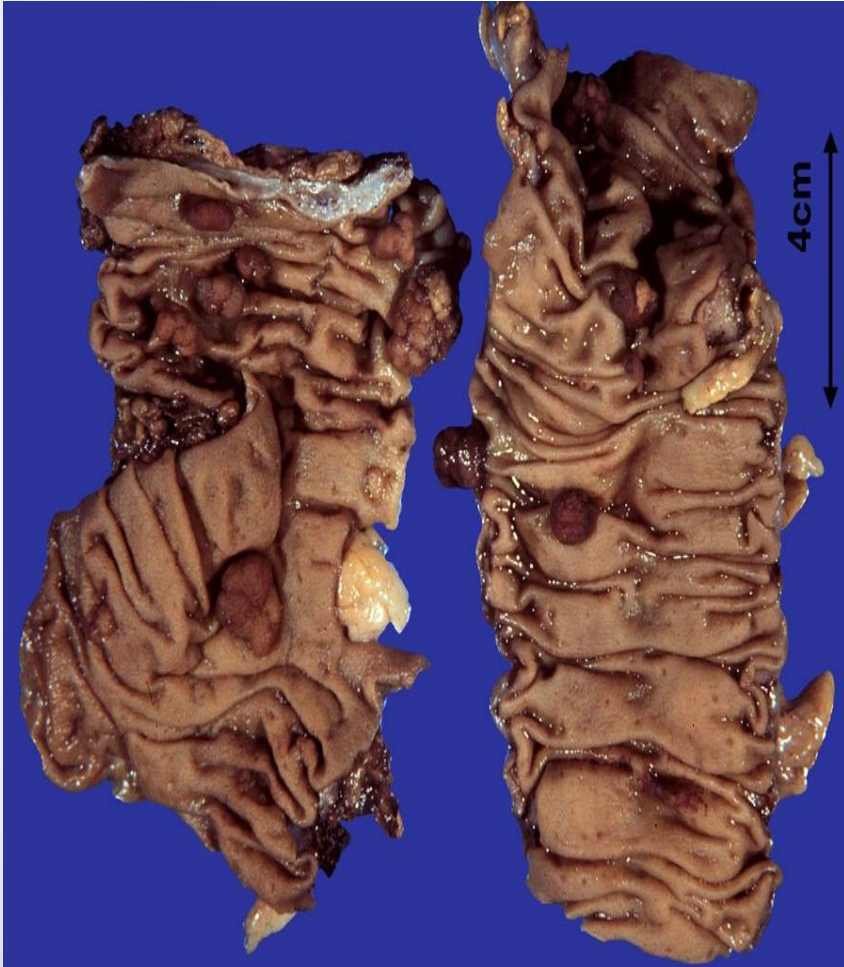MA: **uzly** ve tkáni nebo **polypy** na povrchu sliznice

MI: nádorové bb. uspořádané do folikulů, tubulů nebo trámců,
obklopených stromatem

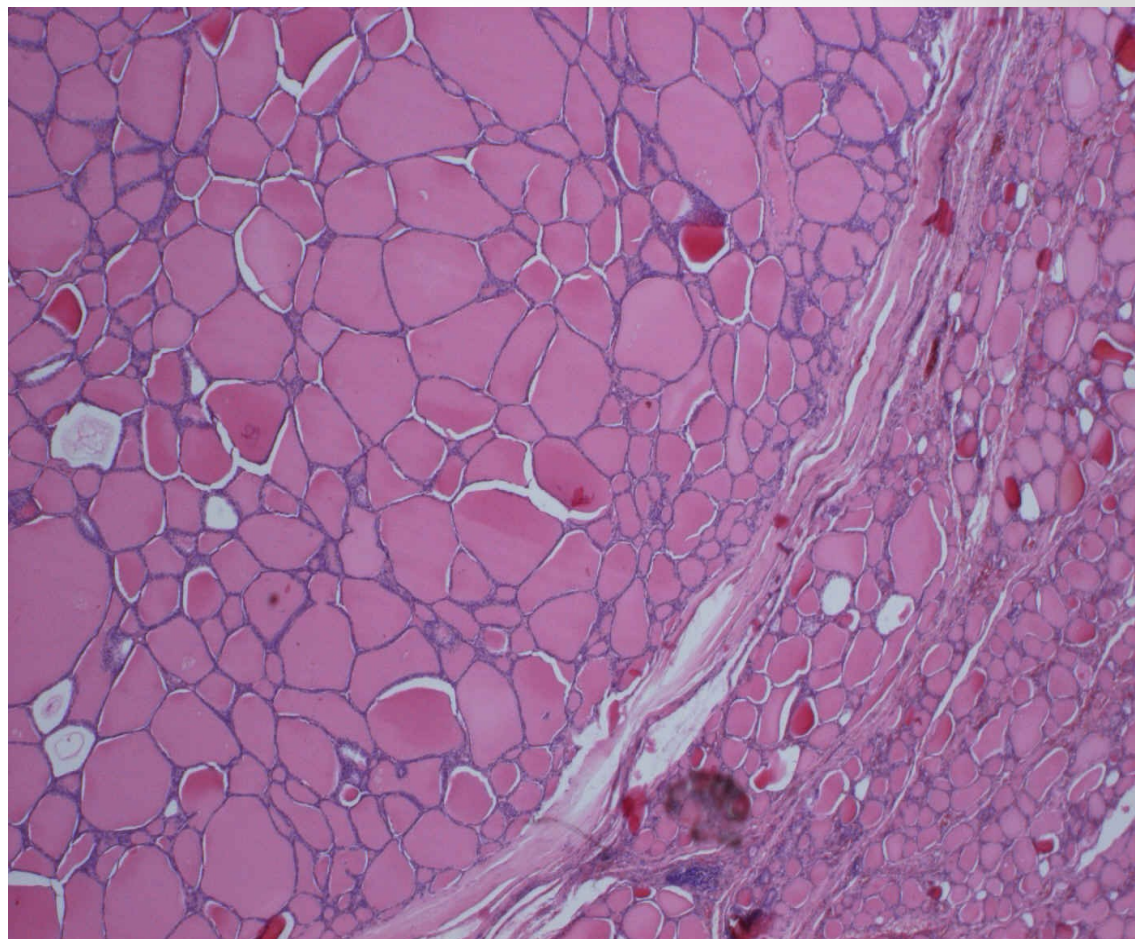
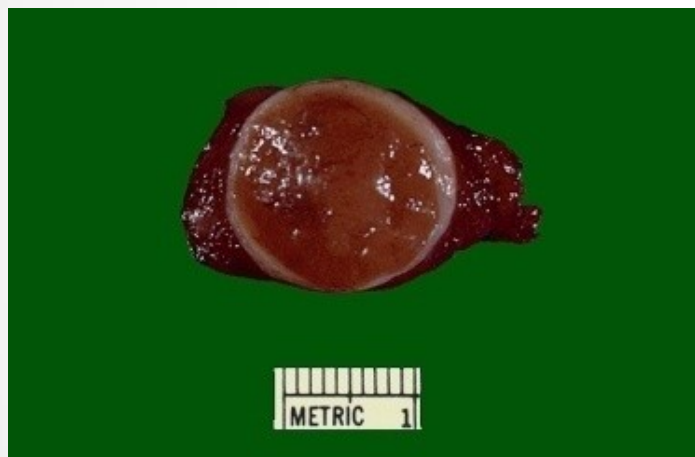př.

- folikulární adenom štítné žlázy
- tubulární adenom tlustého střeva

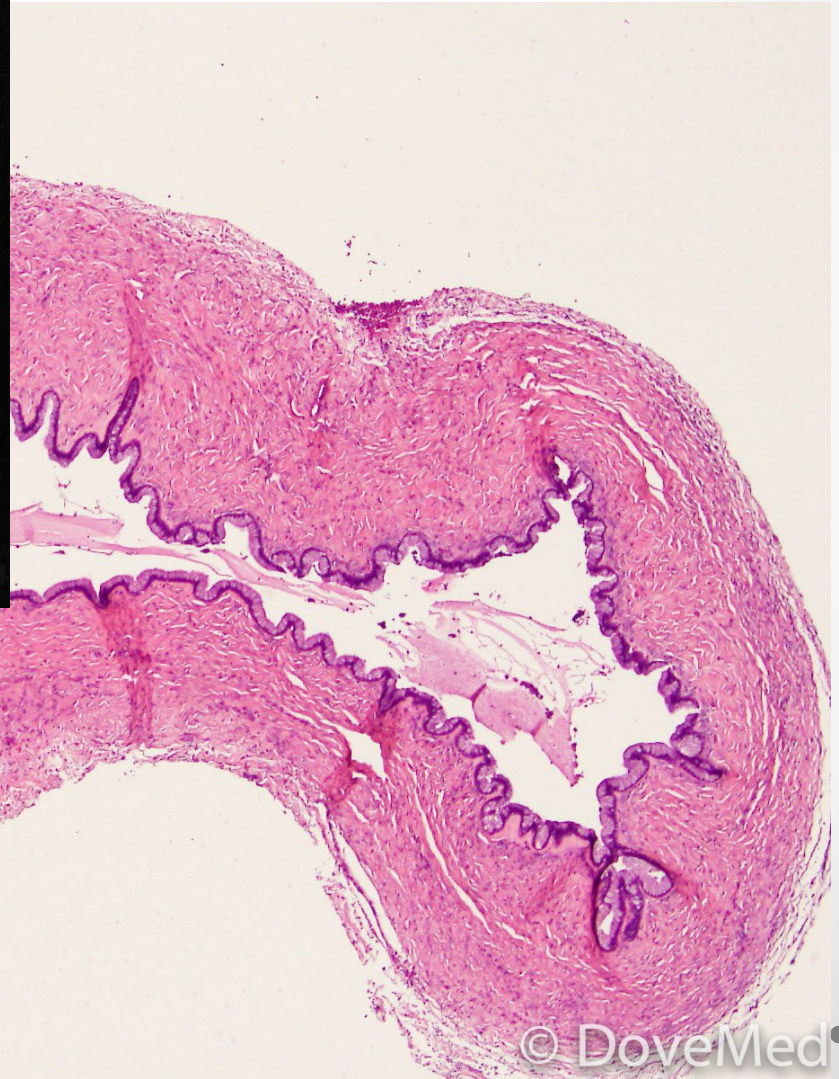
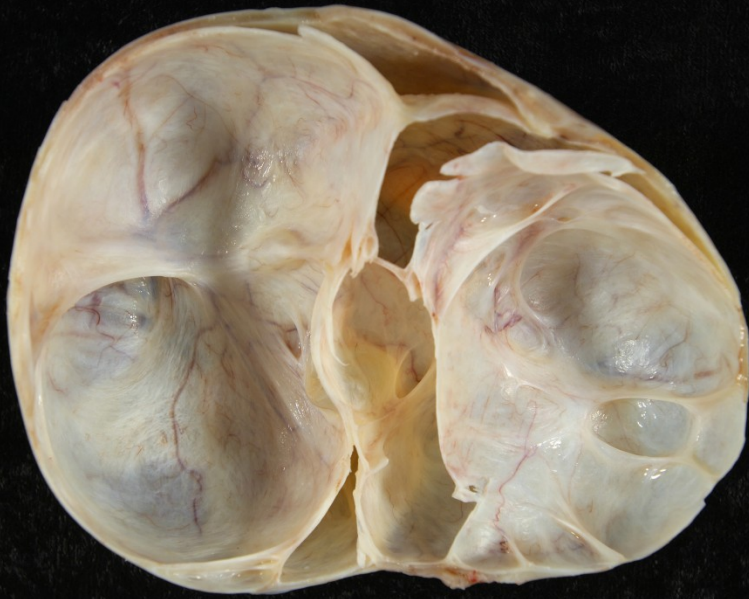Adenomové polypy



Adenom štítné žlázy



Cystadenom ovaria



MALIGNÍ NÁDORY Z POVRCHOVÉHO EPITELU

1) PAPILOKARCINOMY

Stavba:

MA: podobná papilomům

MI: atypie buněk, vrůstání (invaze) do spodiny

př.: papilokarcinom močového měchýře

2) OSTATNÍ KARCINOMY POVRCHOVÉHO EPITELU


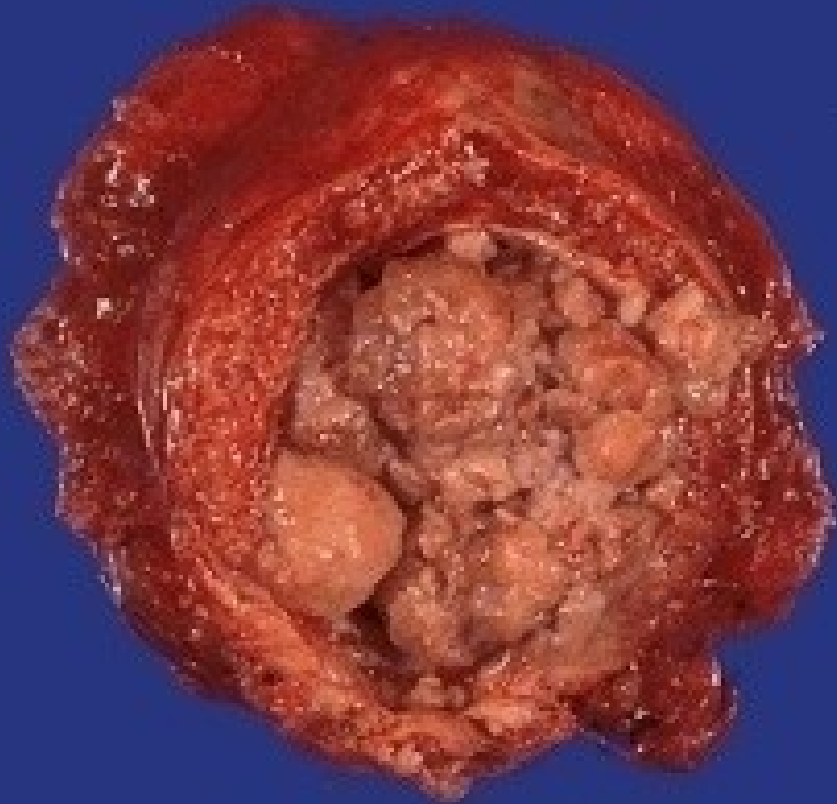
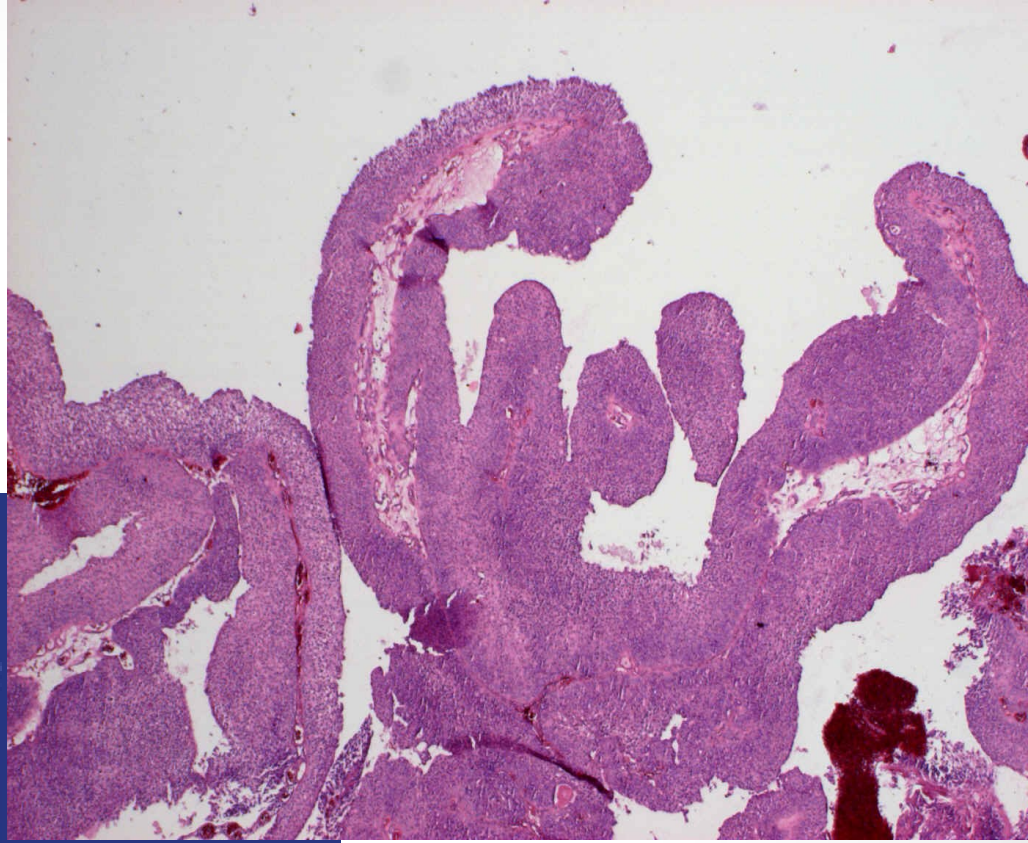
MA: tuhý hrbol, někdy zvředovatělý

MI: podobný výchozímu epitelu

př.: - dlaždicobuněčný (spinocelulární) karcinom kůže,
plic, jícnu

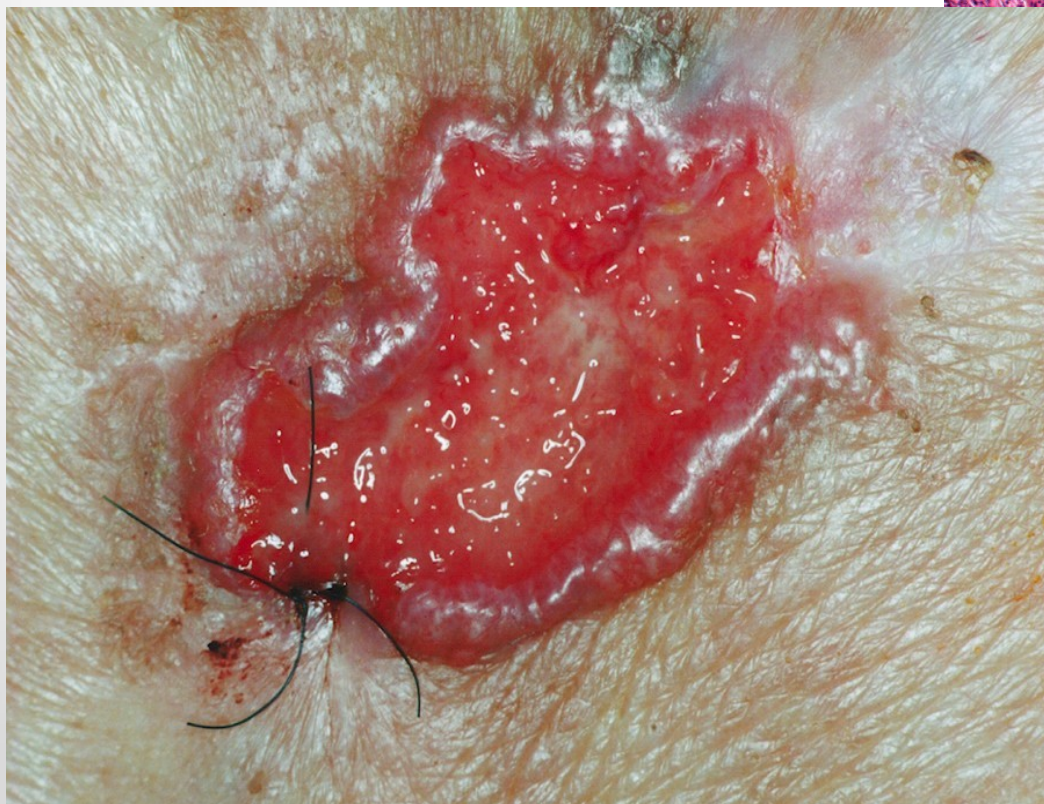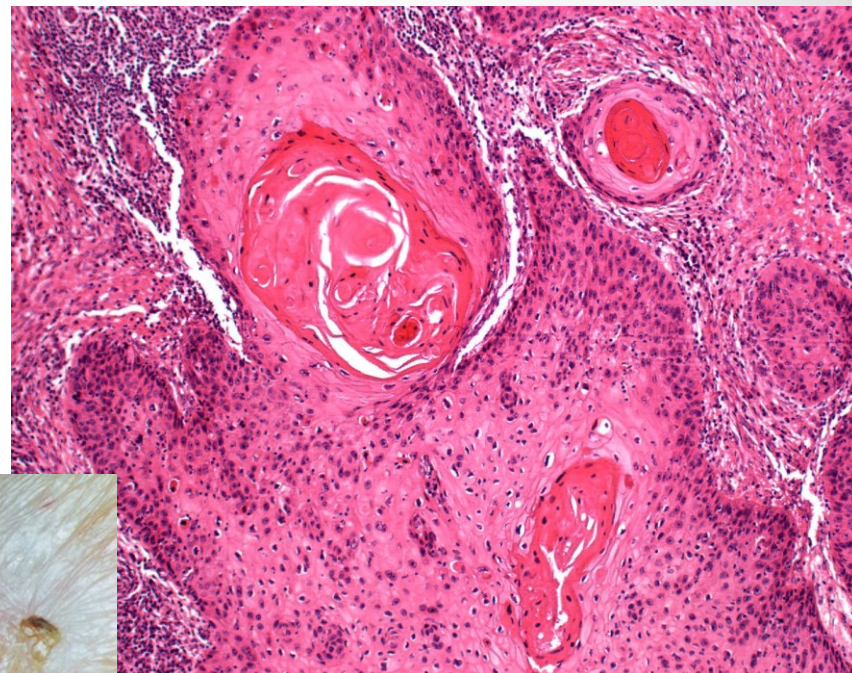
- bazocelulární karcinom (bazaliom) kůže

Papilokarcinom močového
měchýře



Dlaždicobuněčný

karcinom kůže



MALIGNÍ NÁDORY ZE ŽLÁZOVÉHO EPITELU

= ADENOKARCINOMY

Stavba:

MA: neostře ohraničené bělavé uzly ve tkáni, nebo
zvředovatělá miskovitá ložiska na sliznicích

MI: nádorové bb. uspořádané do folikulů, tubulů nebo
trámců,

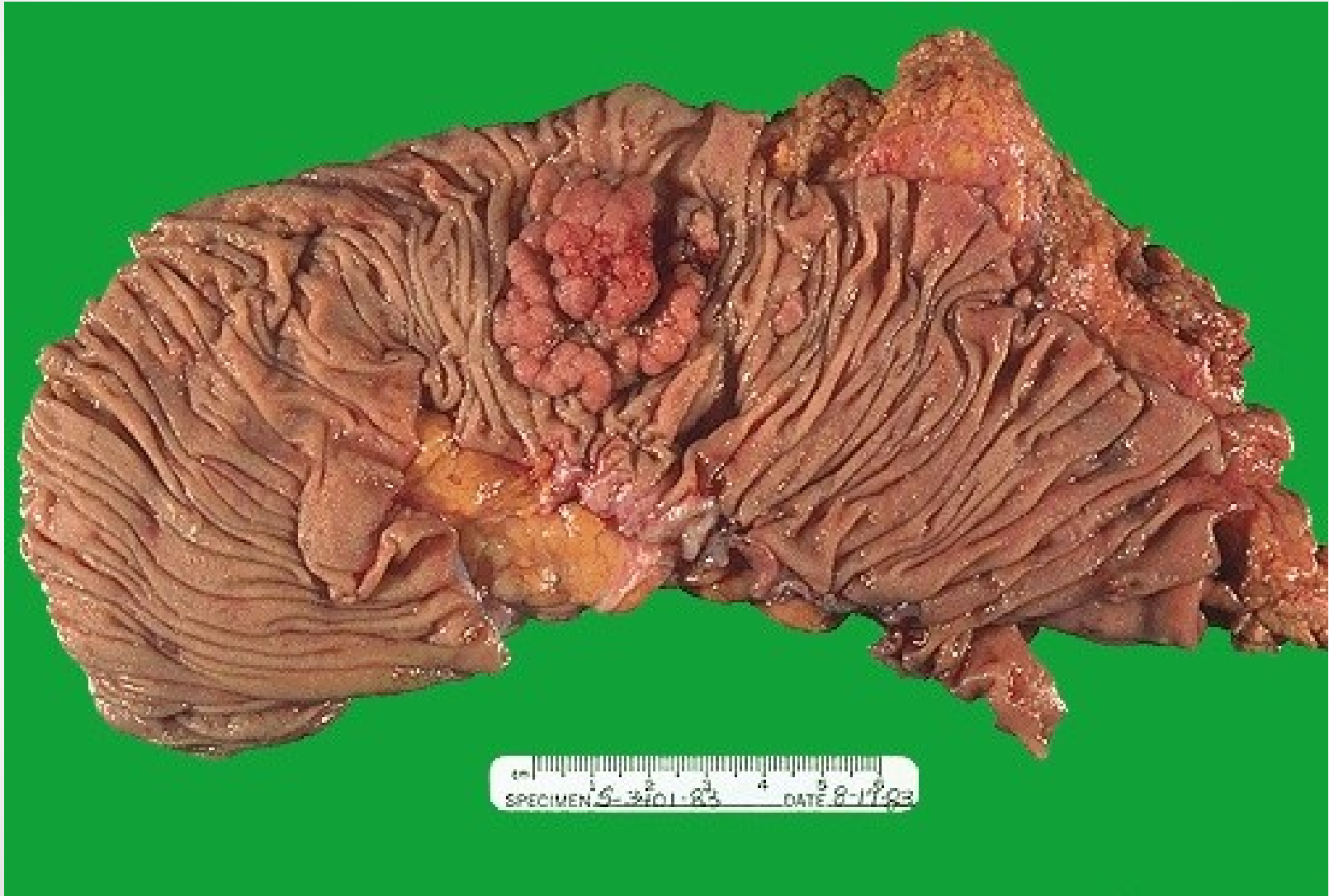obklopených stromatem, častější mitózy a buněčné
atypie, invaze

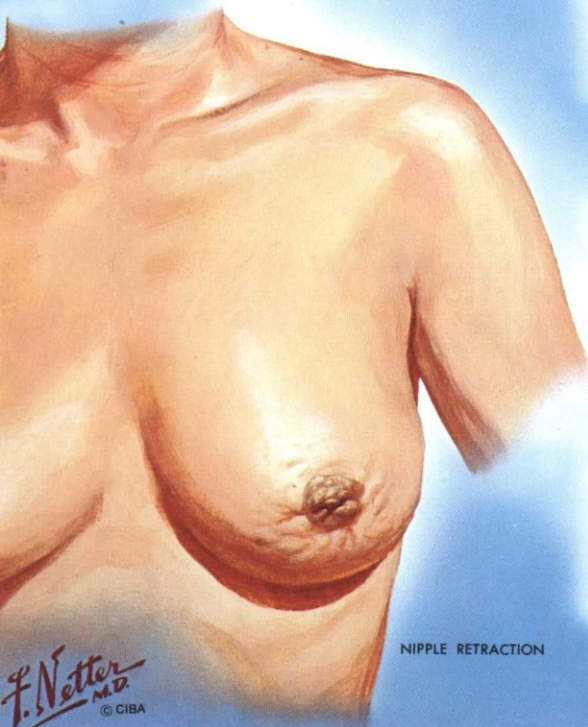
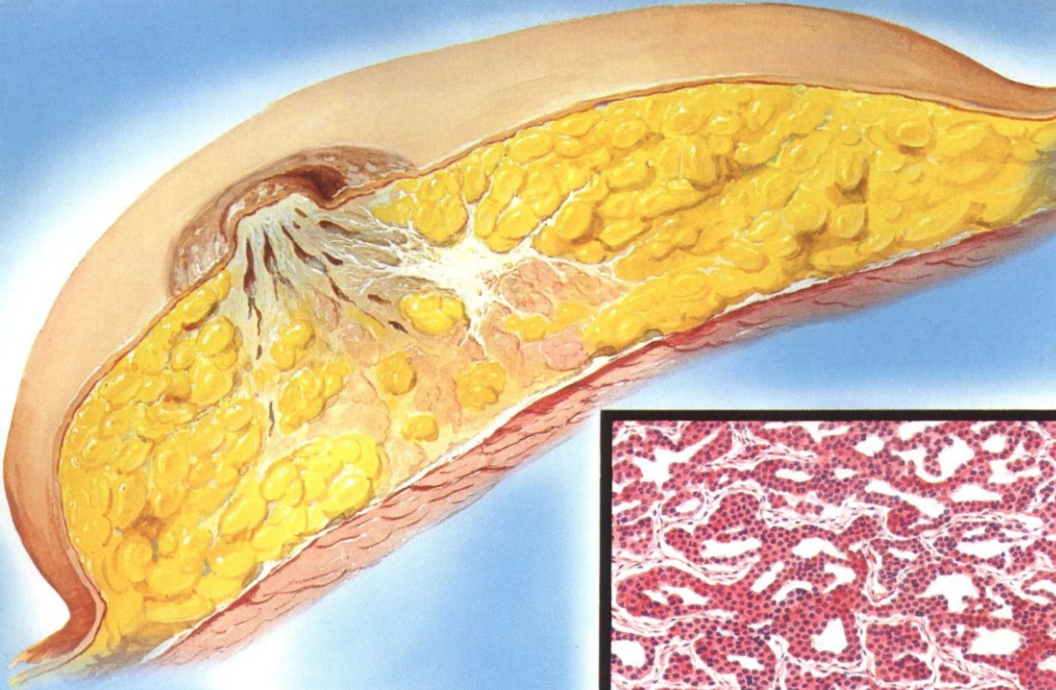
př. - adenokarcinom tlustého střeva

- karcinom prsu

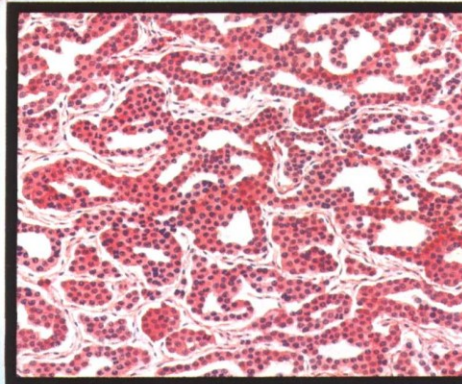
- karcinom prostaty...

Adenokarcinom tlustého střeva

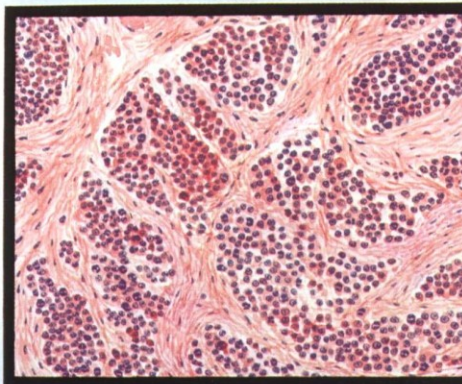




NIPPLE RETRACTION



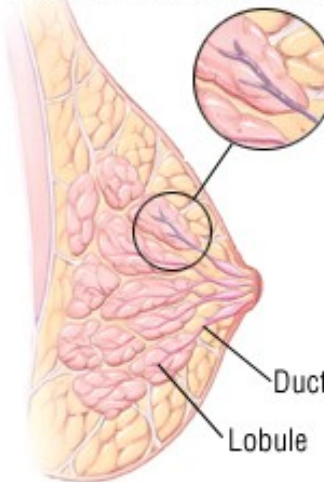
SLOW-GROWING FORM



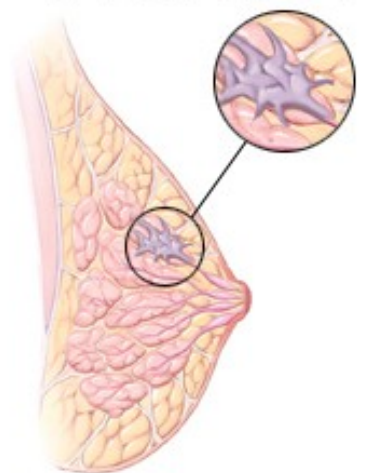
RAPIDLY GROWING FORM

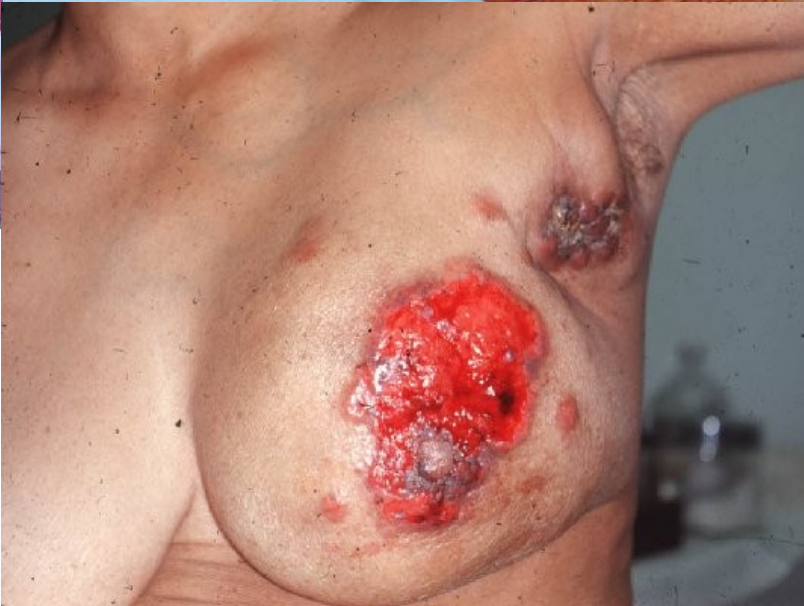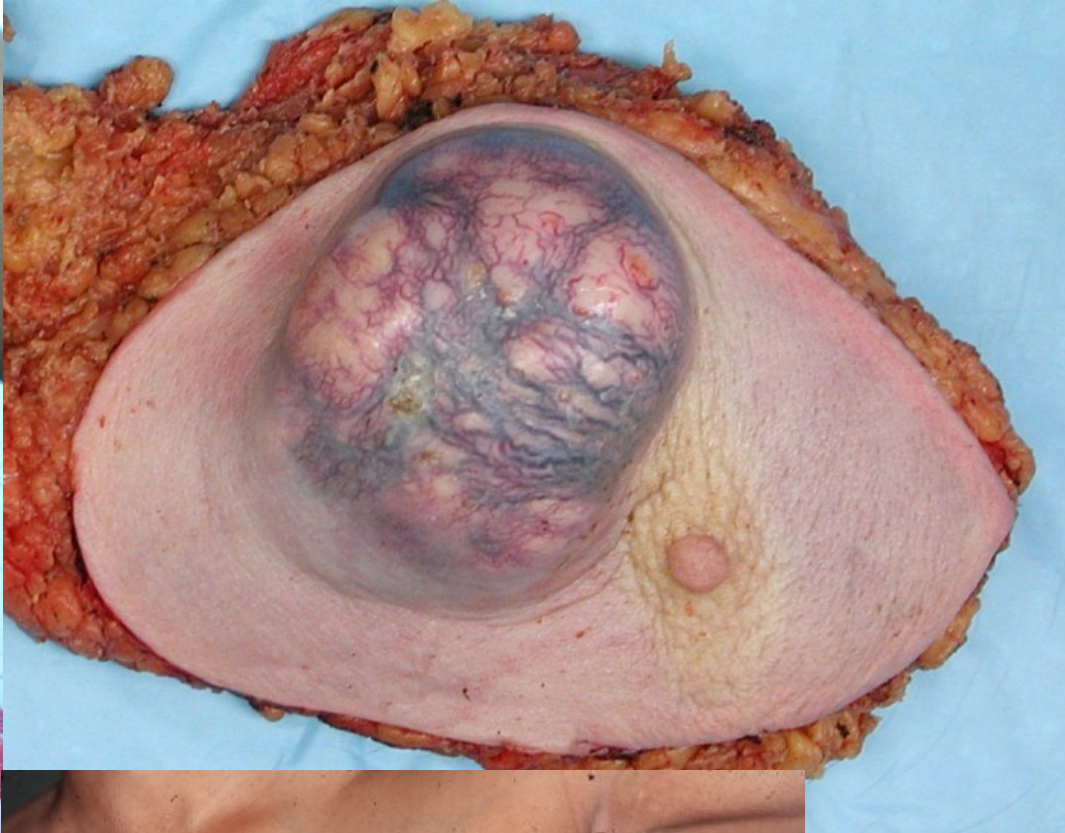
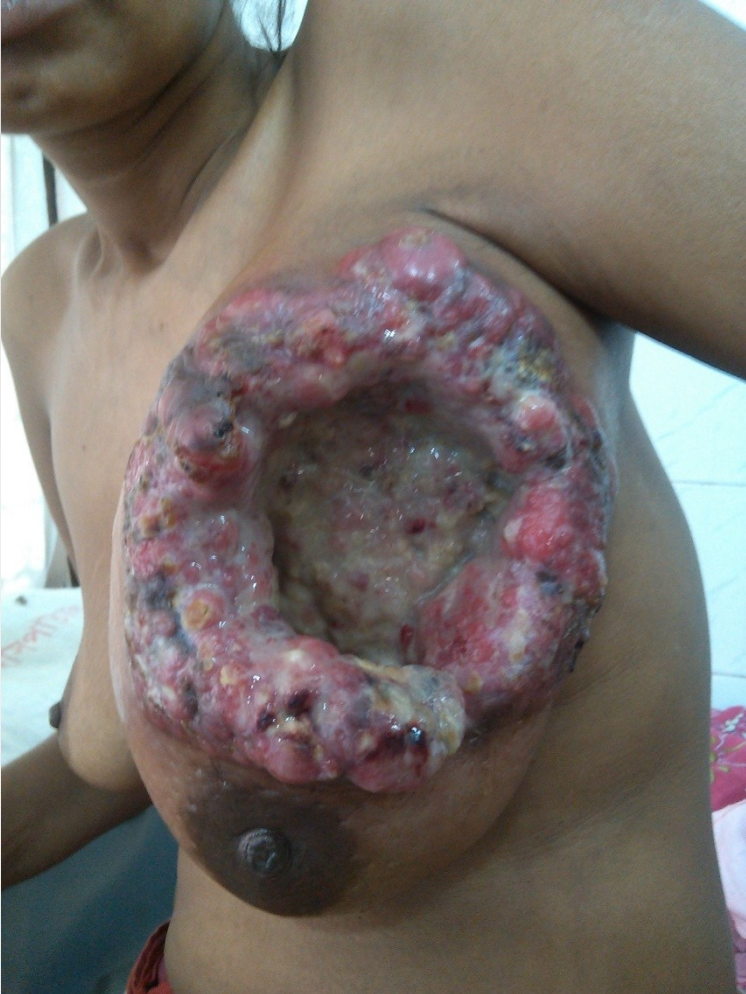Karcinom mammy

Invasive ductal carcinoma



Invasive lobular carcinoma





Epitelové nádory s neuroendokrinní diferenciací

- Dobře diferencovaný NET gr.I
 - „karcinoid“ – nejčastěji v GIT, dc, pankreas
 - Granula s působky (chromogranin, synaptofyzin, CD56), typická jádra
- Středně diferencovaný NET gr.II.
 - Vyšší mitotická aktivita, buněčné atypie, ložisková nekrotizace
 - Více v plicích
- Nízce diferencovaný NET gr.III. / NEC
 - Plíce, git
 - Malobuněčný karcinom – ovískový
- Tvoří hormonální působky
 - Serotonin, substance P, gastrin, motilin, adrenalin...

II. MEZENCHYMOVÉ NÁDORY

= nádory vycházející z pojivových tkání (vazivo, chrupavka, kost),
nebo krvevorné tkáně

Stavba: nelze rozlišit nádorovou tkáň a nenádorové stroma

Benígní : maligní 100:1

Obecným znakem je exprese vimentinu

Dlaší exprese: S100 (neurální léze), aktin+desmin (svalová tkáň), CD31, CD34 (endotelie)



Dělení:

- BENIGNÍ – přípona -om
- MALIGNÍ = **SARKOMY**
- HEMATOGENNÍ NÁDORY (HEMOBLASTOMY A HEMOBLASTÓZY= LYMFOMY A LEUKÉMIE)

BENIGNÍ MEZENCHYMOVÉ NÁDORY

MA: uzly nebo výrůstky

MI: podoba s výchozí tkání

- fibrom
- chondrom
- osteom
- lipom
- angiom (hemangiom, lymfangiom)
- myom (obv. leiomyom)

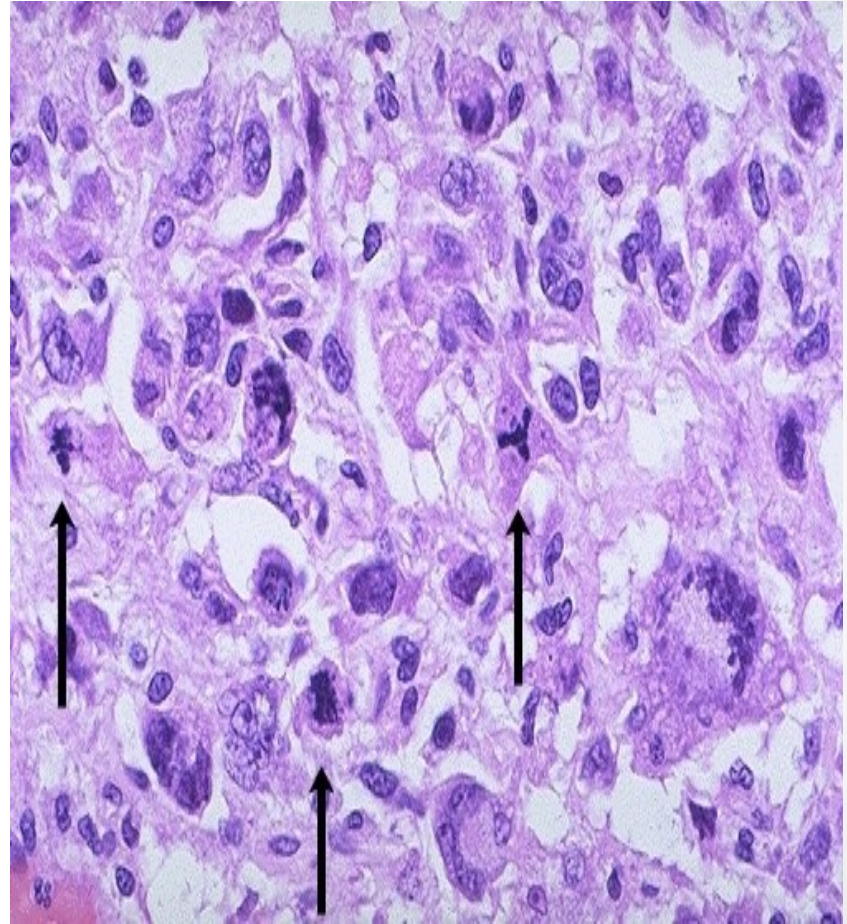
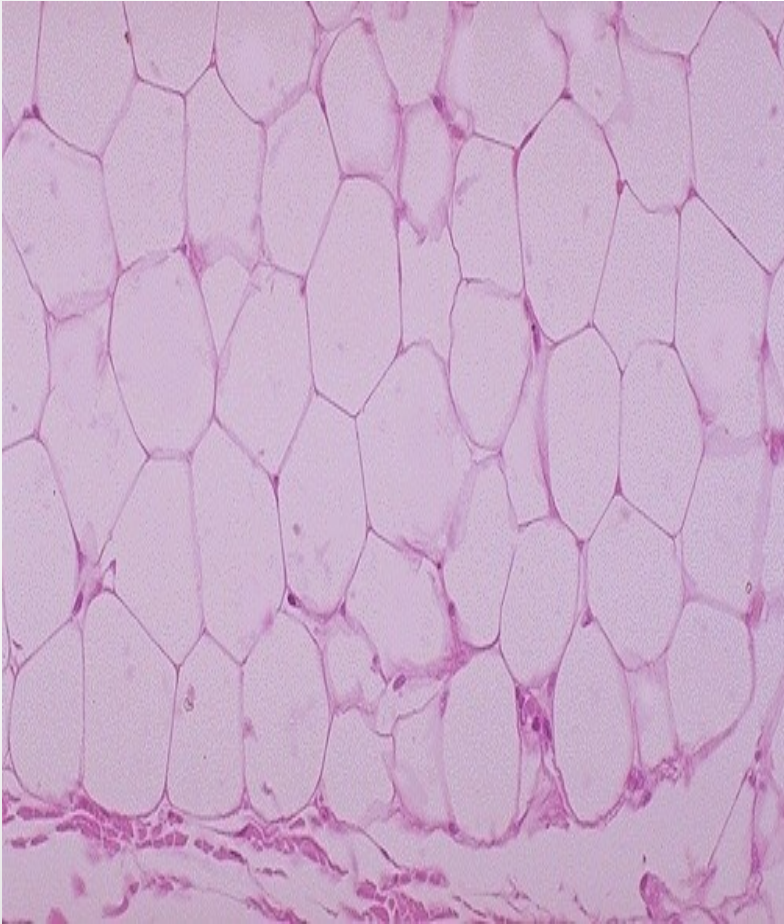
Lipom

- Lipom – benigní nádor z tukové tkáně, nejčastější
- Angiolipom, myolipom, chondroidní lipom, vřetenobuněčný lipom, pleomorfní lipom, lipoblastom

- Hibernom
 - Vzácný z hnědé tukové tkáně

- Liposarkom
 - Buněčnější tkáň, atpie, mitózy,
 - Myxoidní varianta – gelatinózní hmoty

Lipom a liposarkom



Fibrom

- Fibroblastické léze
 - Pleomorfní skupina, vřetenobuněčných tumorů
- Reaktivní léze
 - Nodulární fasciitida, proliferativní myozitida
- Fibromatózy
 - Infiltrativní růst, recidivy,
 - Povrchové – Dupuytrenova kontraktura, Ledderhoseho choroba, Peyronieho choroba
 - Hluboké – abdominální fibromatóza, Ormondova choroba
- Fibrosarkom
 - Pleomorfní, atypické buňky, mitózy, křížení vláken vřetenitých buněk...
- CD34+ fibroblastické nádory (semimaligní)
 - Extrapleurální SFT, DFSP (Bednářův tumor)

Myxom

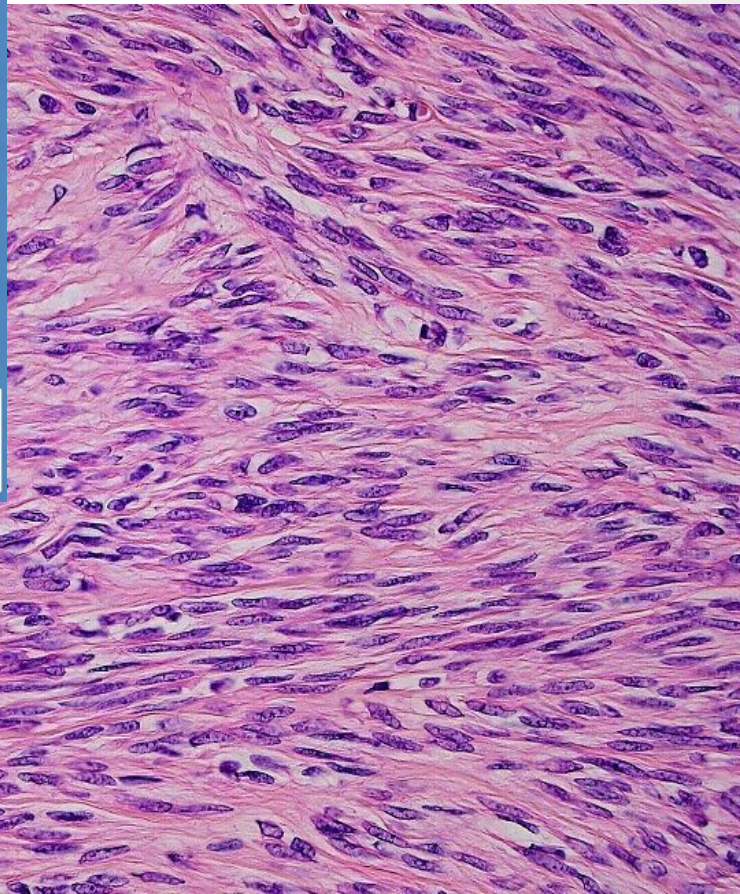
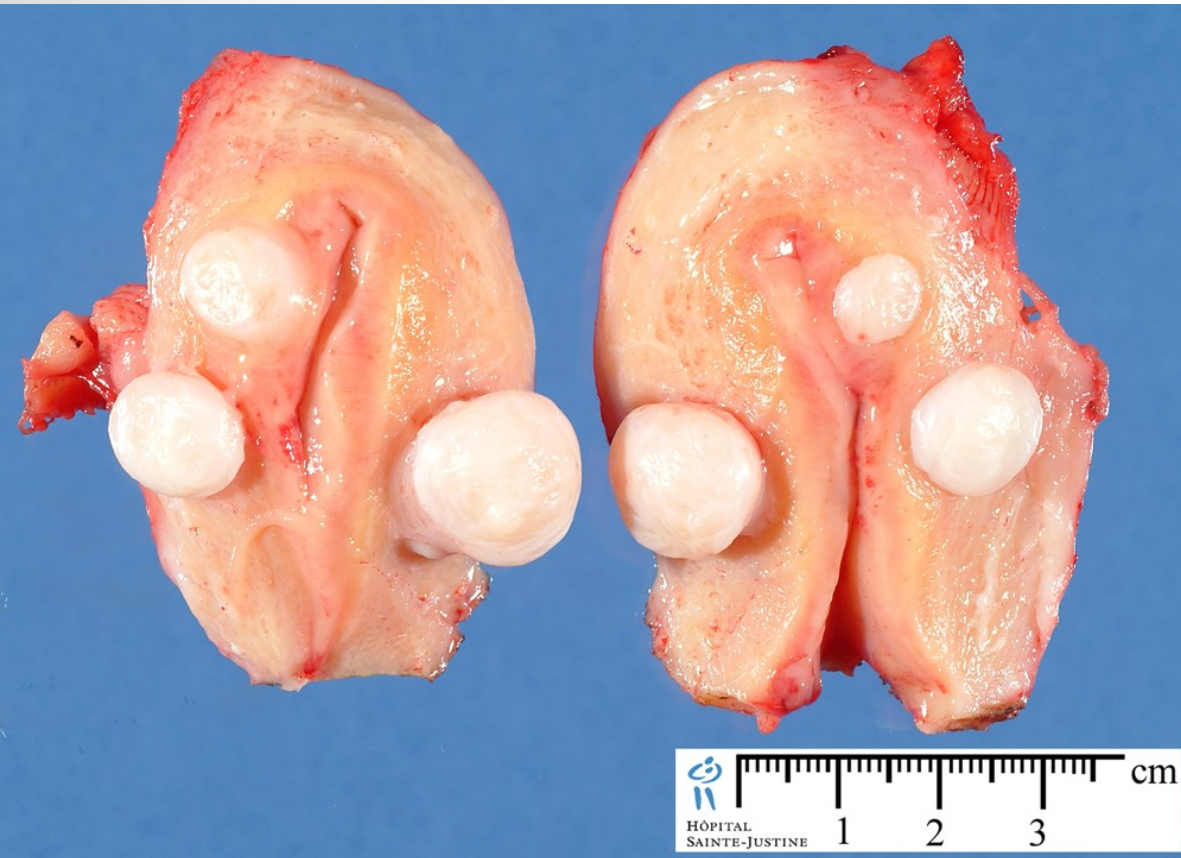- Rosolovitá konzistence
 - Gelatinózní hmoty s mukopolysacharidy, nádorévo buňky podobné fibroblastům
 - Intramuskulární, juxtaartikulární
- Myxoidní sarkom
 - Pleomorfiní skupina
 - Fibromyxosarkom, lmyxoidní liposarkom...

Fibrohistiocytární nádory

- Fibrózní histiocyтом
 - Storiformní formace, velmi častý v kůži, podkoží
 - Fibroblasty + buňky podobné histiocyům
- Maligní fibrózní histiocyтом
 - Pleomorfní varianta - v podstatě nediferencovaný sarkom (dg. Per exclusionem)

Nádory z hladké svaloviny

- Leiomyom
 - Bělavé elastické útvary, dobře ohraničené
 - Vícečetný
 - Pozitivita hladkosvalového aktinu
- Leiomyosarkom
 - Uterus
 - Větší buněčnost, atpické buňky, mitózy



Nádory z příčné pruhované svaloviny

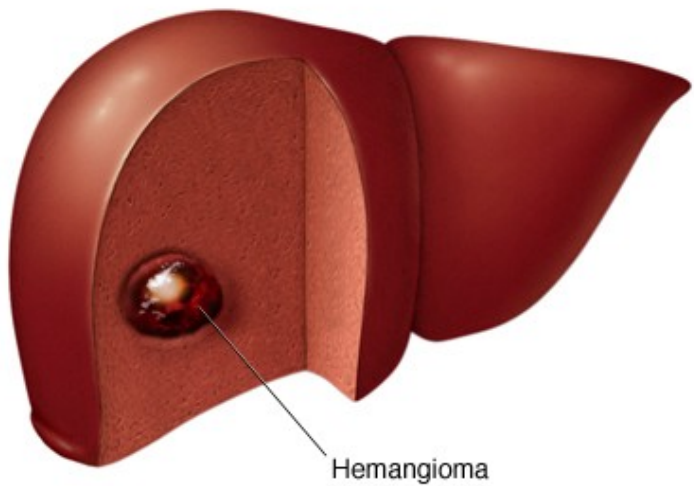
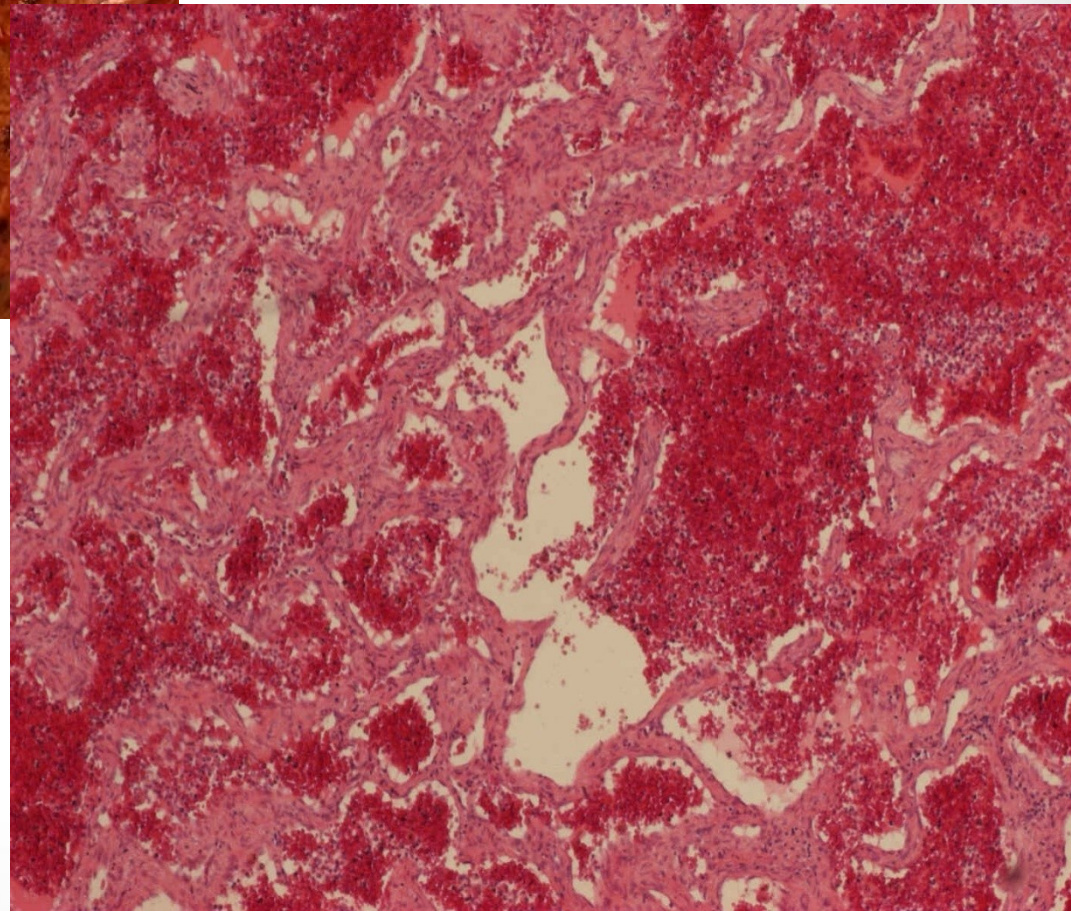
- Rhabdomyom
 - V oblasti srdce, měkkých tkáních
 - Polygonální buňky s eosinofilní cytoplasmou, spider-cell
- Rhabdomyosarkom
 - Hlava, krk, genitourinární trakt,
 - Embryonální rms
 - Embryonální elementy
 - Botryoidní varianta
 - Alveolární rms
 - Kulaté buňky, minimální embryonální diferenciaci
 - Pleomorfní rms
 - Kulaté až vřetenité elementy
 - Sklerozující rms
 - Sklerozující stroma

Nádory z krevních cév

- Hemangiom
 - Kapilární, kavernózní, arterivenózní, angiomatóza, pyogenní graulom
- Hemangioendoteliom
 - Kolem cév, epiteloidní struktury endotelu
- Kaposiho sarkom
 - HHV8 infekce, sliznice + vnitřní orgány,
 - Asociován s AIDS
- Hemangiosarkom
- Glomus tumor
 - AV anastomózy obkolpené glmovými buňkami – modifikované buňky hladé svaloviny (kulaté s eosinofilní cytoplasmou)
 - Často subungválně



Hemangiom jater



Hemangioma

Nádory z lymfatických cév

- Lymfangiom
 - Kapilární, kvarenózní
 - Tenkostěnné cévy bez erytrocytů
- Lymfangiosarkom
 - Vzácny
 - V terénu chronického lymfedému

Chondrogenní tumory

- Tvořené chondrocyty a chondroblasty
- Benigní – chondromy, osteochondromy,
- Semimaligní – chondroblastom, chondromyxoidní fibrom
- Maligní – chondrosarkom

Chondrom

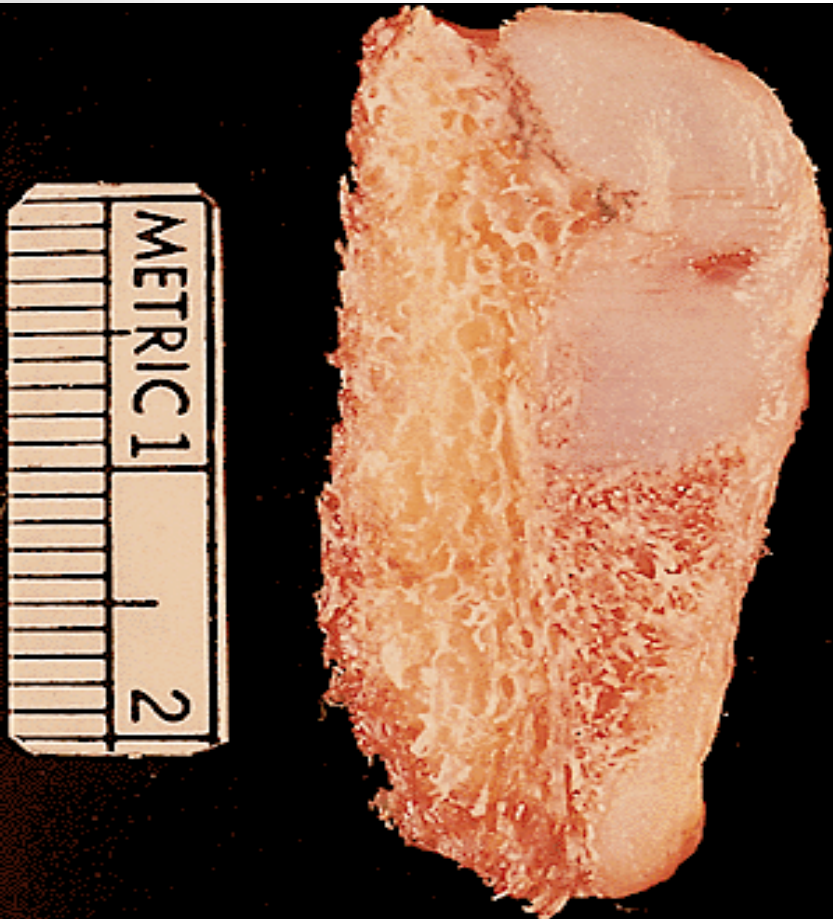
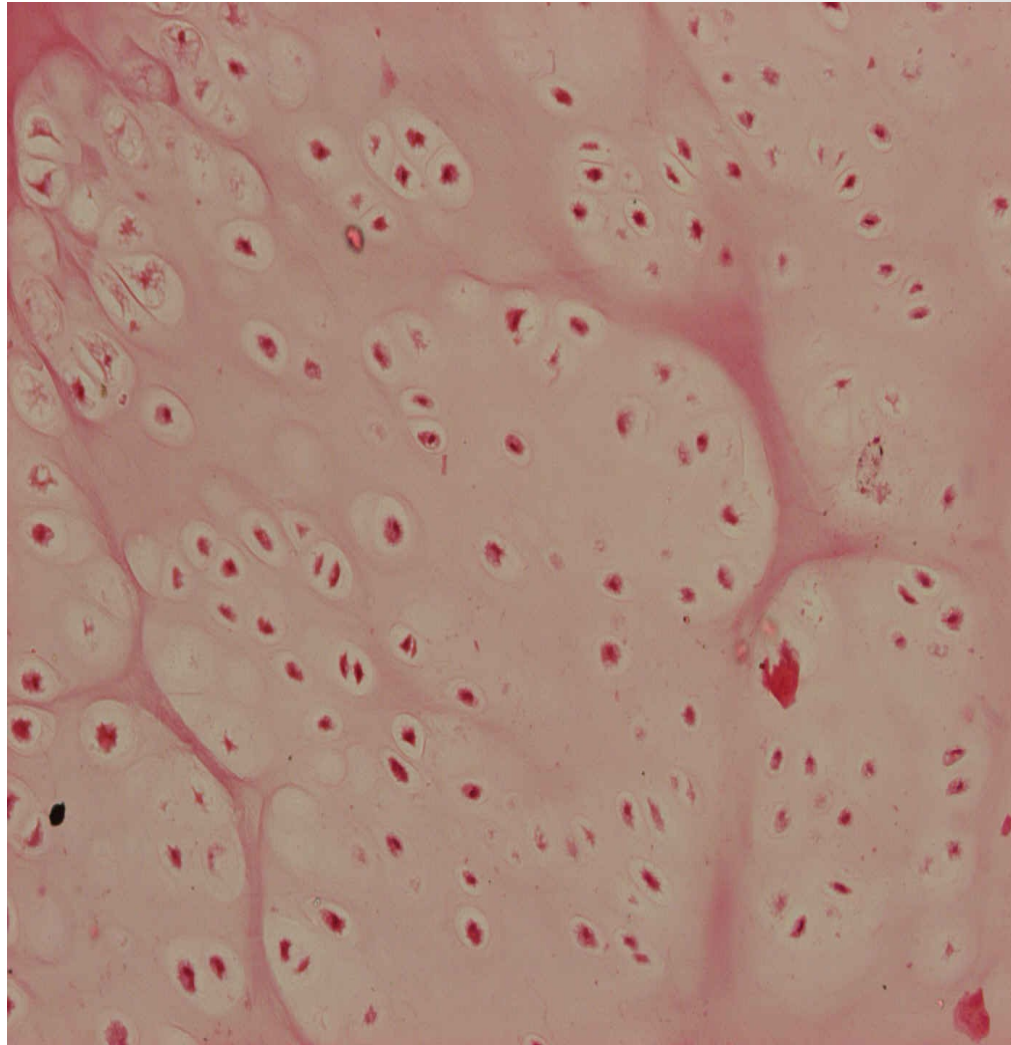
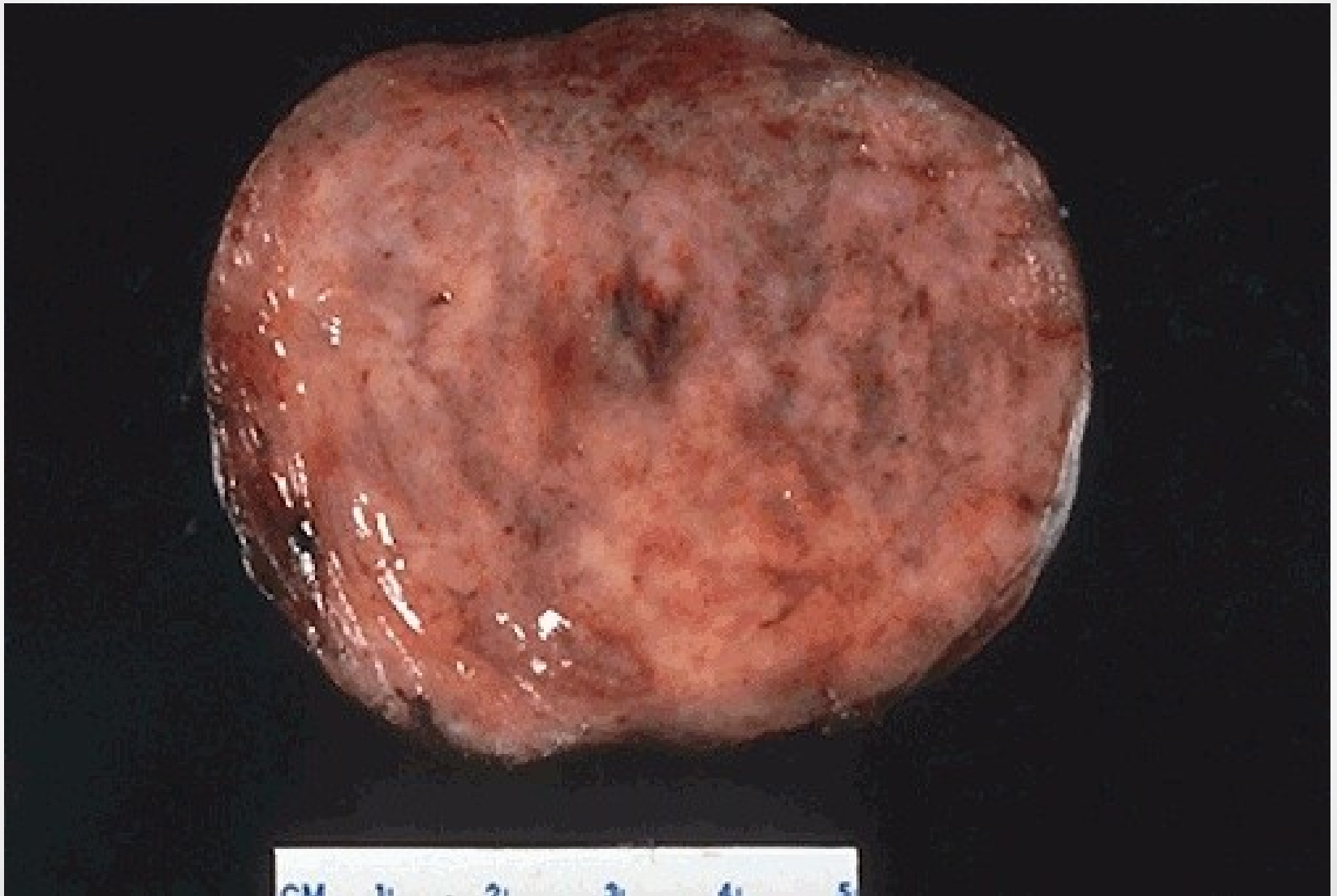

FIG. 15. Periosteal chondroma. The lesion is on the surface of the bone, well circumscribed, and small.



- Osteogenní nádory
 - Osteom, osteoblastom, osteosarkom
 - Tvorba kostní mezibuněčné hmoty
- Mezoteliomy
 - Na serósních dutinách
 - Expozice azbestem
- Nádory notochordálního původu
 - Chordom – axiální skelet, baze lebny, sakrolumbální oblast
 - Maligní, lokálně destruktivní

Sarkom



HEMATOGENNÍ NÁDORY

= nádory z krve tvorné a lymfatické tkáně

- **HEMOBLASTOMY (LYMFOMY)**

= nádory tvořící klasická nádorová ložiska v LU,
Méně často infiltrují kostní dřeň

- **HEMOBLASTÓZY (LEUKÉMIE)**

= nádory infiltrující tkáně bez tvorby nádorových ložisek (zvětšení orgánů)

- Vyplavování nádorových elementů do krve



Lymfomy

- Maligní lymfomy nehodgkinského typu
- Hodgkinova choroba
- Myeloidní sarkom
- Mastocytom
- Mastocytární sarkom
- Myelom
- Histiocytóza X

Leukémie

- Akutní a chronické leukémie
- Myeloidní
- Bazofilní myeloidní
- Lymfocytární
- Monocytární
- Megakaryoblastické
- Erytroidní
- Mastocytární

- Akutní
 - převaha nezralých elementů
- Chronické
 - nádorové buňky celé vývojové řady
- Krevní koagulum
 - tvořené zejména leukemickými buňkami příslušné řady
- Kostní dřeň
 - u akutní leukémie není výrazná změna
 - U chronické leukémie infiltrace
- Játra
 - Většinou zvětšená , mohou být infiltráty
- Slezina
 - Difúzně prostoupená, zvětšená
- LU
 - Difúzní zvětšení
 - Setřelá struktura

III. NEUROEKTODERMOVÉ NÁDORY

= nádory CNS, PNS a melanocytů

1) NÁDORY CNS

- meningeom
- gliomy, glioblastoma multiforme
- meduloblastom

Projevy:

- * místní neurologické projevy (obrný...)
- * vzestup nitrolebního tlaku (...nádory maligní polohou)
- * šíření v rámci CNS



2) NÁDORY PNS

- neurinom (neurilemmom, Schwannom)
- neuroblastom (nadledviny, dětský věk)
- feochromocytom (dřeň nadledvin, dospělí)

3) MELANOCYTÁRNÍ NÁDORY

- benigní = PIGMENTOVÉ NÉVY
- maligní = MALIGNÍ MELANOM

Nádory PNS

- Traumatický neurom
 - neorganizovaná proliferace s tvorbou koncového uzlíku
- Slizniční neurom
 - U syndromu MEN II, nepravidelné nervy silného kalibru
- Schwannom
 - Tumor buněk nervové pochvy, periferie motorických nervů
 - Antoni A – vřetenité buňky, šikování jader
 - Antoni B- méně buněčné, méně uspořádané

- Neurofibrom
 - Směs schwannových b., vřetenitých buněk, kolageních vláken
 - Neurofibromatóza (von Recklinghausen)
 - I. typu: café au lait, neurofibromy na periférii
 - Plexiformní neurofibrom – zbytnění periferního nervu, prominujícího pod kůží, nerv obalen nádorovými buňkami
 - Difuzní neurofibrom – difuzní infiltrativní růst nádorových buněk pod kůží, není destrukce struktur
 - II. Typu: bilaterální vestibulární schwannomy
- Perineurinom
 - Vzácný, vzniká přímo v nervech
- Nádor z granulárních buněk
 - Oválné až polygonální buňky, intracytoplasmatická graula (CD 68+)
- MPNST
 - Podobnost s vřetenobuněčným sarkomem, šikování jader, tvorba primitivních nervů

Paragangliomy

- Feochromocytom
 - V dřeni nadledvinek
 - „pravidlo deseti“
 - 10% z nich je mimo nadledvinu
 - 10% je familiárních
 - 10% se vyskytuje oboustranně
 - 10% je maligních.
- Chromafinní paragangliomy
- Achromafinní paragangliomy

Periferní neuroblastické tumory

- Neuroblastom
 - Diferencovaný, nediferencovaný, špatně diferencovaný
 - Drobné buňky podobné lymfocytům
 - Homer-Wrightovy rozety
 - Rychle metastazuje
- Ganglioneuroblastom
 - Obdobný vzhled, navíc je zde ganglioneuromatózní stroma
 - Lepší prognóza
- Ganglioneurom
 - Dobře diferencovaný benigní tumor
 - Schwannovy buňky, gangliové buňky, satelitové vřetenité buňky

- GIST

- Cajalovy buňky – pacemakerové buňky v GIT (CD 117)
- Vřetenité (CD 34) buňky
- Biologická povaha podle mitózy a velikosti

- Extraskeletální Ewingův sarkom

- Malé modré kulaté buňky, bez souvislosti s periferními nervy
- Cytogenetická abnormalita

Melanocytární nádory

- Névocelulární névy
 - Kůže ,sliznice, oční bulby
 - Benigní léze, vrozené / získané
- Maligní melanomy
 - Kůže, oční bulbus, pleny mozkové
 - Superficiálně se šířící melanom
 - Nodulární melanom
 - Akrolentiginózní melanom
 - Lentigo maligna melanom

IV. SMÍŠENÉ NÁDORY

= nádory kombinující 2 nebo více složek, často z různých histogenetických tříd (obv. epitelová + mezenchymová)

Smíšené mezenchymové nádory

- angiofibrom, angioleiomyom...

Smíšené mezenchymoepitelové nádory

- Adenofibrom, adenosarom, karcinofibrom...

Smíšené maligní epitelové nádory

- Adenoskvamózní karcinom, adenoakantom...

Smíšené germinální nádory

- Kombinace seminomu, choriokarcinomu, teratomu..

V. NÁDORY GERMINÁLNÍ

= nádory vycházející ze zárodečných bb. vaječníků/varlat.

Bb. mají diferenciační pluripotenci => mohou vytvořit jakoukoliv

somatickou či extrasomatickou (např. placentární) tkáň.

Benigní:

- zralý teratom (dermoidní cysta) ovaria

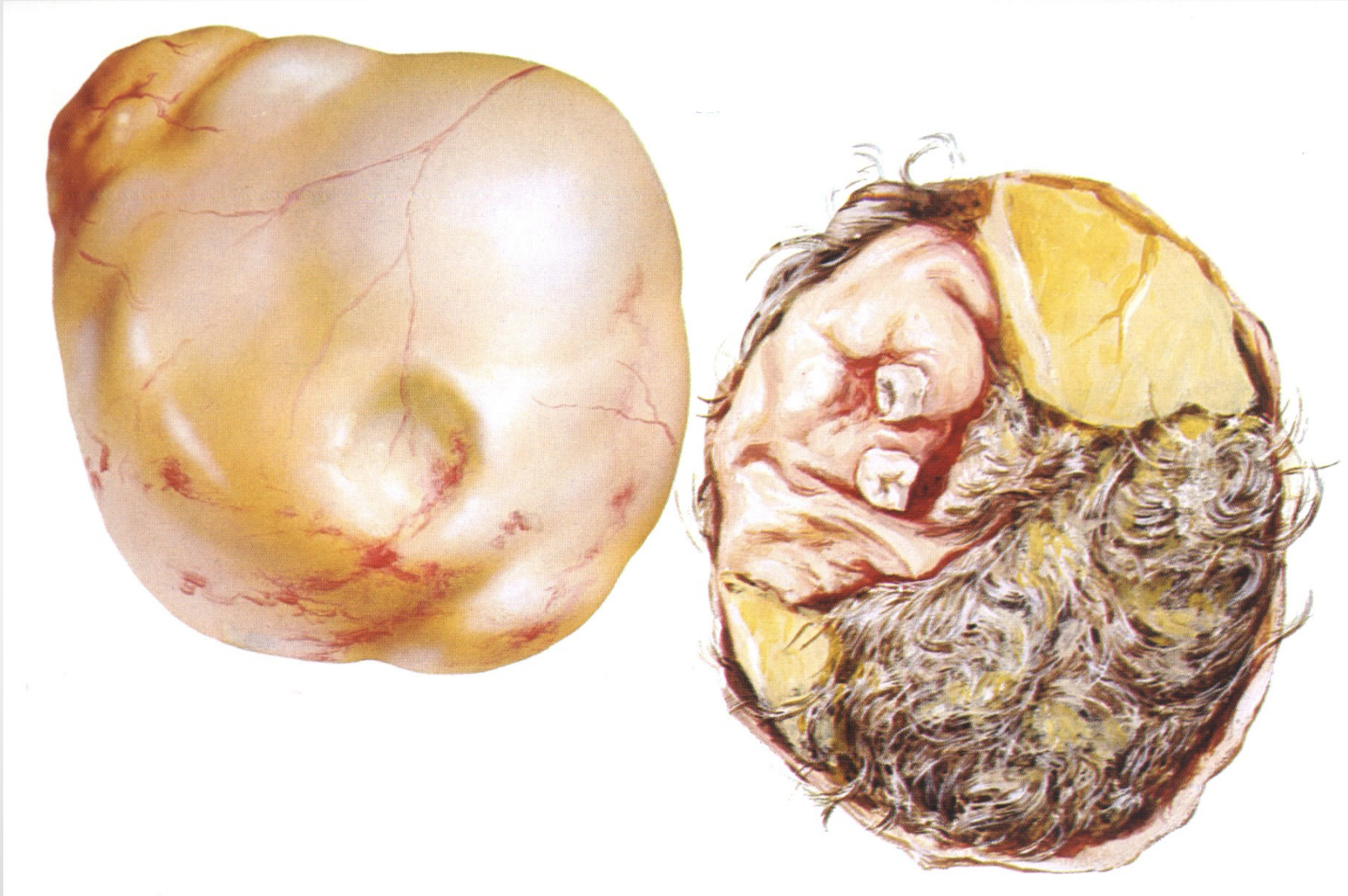Maligní:

- nezralý teratom
- seminom/dysgerminom
- embryonální karcinom, nádor ze žloutkového váčku...



- Seminomové / neseminomové (choriokarcinom, embryonální karcinom, yolk sack tumor)
- Teratom
 - Zralý / nezralý
 - Tkáně z dvou či tří zárodečných listů

Dermoidní cysta ovaria



Děkuji za
pozornost!