

Patologie trávicího ústrojí

Dominik Gurín

Patologický podklad příznaků postižení trávicího ústrojí

Příznak či symptom	Patologický podklad
Dysfagie	Porucha neuromuskulární funkce (např. při roztroušené skleróze) Obstrukce (vnitřní nebo zevní)
Dyspepsie/bolest epigastria (pyróza)	Iritace sliznice jícnu/žaludku, často při zánětu či ulceraci
Bolest břicha <ul style="list-style-type: none">- Viscerální- Peritoneální	Spasmus svalové vrstvy střevní stěny Iritace či zánět pobřišnice
Průjem	Nadměrná sekrece či porucha absorpce tekutin v lumen GIT
Steatorea	Porucha absorpce lipidů díky snížené sekreci lipáz nebo redukce slizničního povrchu pro absorpci
Krevní ztráty <ul style="list-style-type: none">- Při zvracení (hemateméza)- Skrze anus (meléna)	Poškození cévy v jícnu (např. varixy) nebo žaludku (např. eroze/ulcerace)
Úbytek váhy	Porucha příjmu potravy, malabsorpce, katabolický stav
Anémie	Krevní ztráty či porucha absorpce železa, folátů či vit.B12
Zvracení	Gastroenteritidy, apendicitidy, stenóza pyloru, obstrukce střev, stenozyující žaludeční vřed

Onemocnění slinných žláz

■ Sialoadenitida

- Akutní bakteriální sialoadenitida (méně častá)
- Virové infekce (parotitis epidemica)
- Autoimunitní sialoadenitida → xerostomie (suchost v ústech); Sjögrenův syndrom

■ Nádory

- Pleomorfní adenom: benigní smíšený tumor
- Warthinův tumor (adenolymfom): benigní
- Mukoepidermoidní tumor (nízký, střední a vysoký stupeň malignity)
- Adenoidně cystický karcinom (častá perineurální invaze)

Onemocnění jícnu

■ Vrozená a mechanická onemocnění

- **Atrézie:** porucha diferenciacie embryonální střevní trubice v jícn, průdušnici a plíce, často asociována s ezofago-tracheální píštělí → predispozice k rozvoji aspirační bronchopneumonie (nezbytný chirurgický výkon)
- **Hiátová hernie:** část žaludku se dostává do mediastina přes ezofageální hiatus bránice → refluxní choroba jícnu!
- **Achalazie:** porucha relaxace jícnového svěrače (spasmus kardia)
- **Jícnové varixy:** v místě portokaválních spojek při portální hypertenzi (např. při cirhóze jater) → ruptura, život ohrožující krvácení.

Onemocnění jícnu

■ Záněty

- **Ezofagitidy:** akutní - virové (CMV) a mykotické (*Candida albicans*) u imunosuprimovaných pacientů, při DM; chronické – nespecifické nebo specifické (TBC, m. Crohn)
- **Refluxní ezofagitida:** při refluxní chorobě jícnu

■ Barrettův jícen

- Následkem dlouhodobého gastroezofageálního refluxu
- Metaplázie dlaždicového epitelu v epitel cylindrický s pohárkovými bb.
- Zvýšené riziko vzniku adenokarcinomu jícnu (= prekanceróza)!

Onemocnění jícnu

■ Nádory

Benigní

- Papilomy (často asociované s HPV infekcí)
- Leiomyomy,...

Maligní

- Adenokarcinomy (u Barrettova jícnu)
 - Dlačicobuněčný karcinom
- ... široké geografické rozdíly v incidenci, vazba na environmentální faktory ...

Onemocnění žaludku

■ Vrozené poruchy

- **Brániční kýly:** porucha vývoje bránice → část žaludku v dutině hrudní → respirační selhání.
- **Pylorostenóza:** abnormální hypertrofie cirkulární svalové vrstvy pyloru způsobená abnormální inervací -> zvracení obloukem.

Onemocnění žaludku

■ Záněty - gastritidy

- **Akutní gastritida:** chemické poškození (alkohol, léky – např. NSAID)
- **Chronická gastritida:**
 - způsobená infekcí *Helicobacter pylori*
 - autoimunitní, vede k deficitu vitamínu B12
- *Zvýšené riziko adenokarcinomu a lymfomu při chronické gastritidě!*
- **Chemická (reaktivní gastritida):** při regurgitaci žluči nebo poškození podmíněném léky

Onemocnění žaludku

■ Peptický vřed

- **Hlavní lokalizace:** bulbus duodena, oblast junkce antra a těla žaludku, distální oblast jícnu, oblast gastroenteroanastomózy.
- **Etiologie:** hyperacidita, gastritida podmíněná H. pylori, duodenogastrický reflux, NSAIDs, kouření, nadprodukce gastrinu, genetické faktory
- **Vřed akutní nebo chronický**
- **Komplikace:** krvácení, penetrace do přilehlých orgánů, perforace, anemie, obstrukce při strikturách, malignity.

Onemocnění žaludku

Nádory

■ **Benigní** (epiteliální adenomy, mezenchymální leiomyomy a další...)

■ **Maligní**

- většinu tvoří adenokarcinomy (intestinální typ nebo difuzní)
- vznikají na podkladě chronické gastritidy a intestinální metaplázie
- často diagnóza stanovena v pokročilé fázi onemocnění
- jiné maligní nádory: lymfomy (gastritidy při H. pylori), gastrointestinální stromální nádory (GIST, low grade až high grade malignity)

Onemocnění střev

■ Vrozené poruchy

- **Atrézie, stenózy** (poruchy rekanalizace embryonálního základu střeva)
- **Malrotace** (vede k obstrukci střev)
- **Duplikace, divertikly**
- **Mekoniový ileus** při cystické fibróze
- **Hirschsprungova choroba** (aganglionóza tlustého střeva, = vrozené megakolon, klinicky se manifestuje od zácpy po kompletní obstrukci)

Onemocnění střev

■ Malabsorpce

Malabsorpce je stav vycházející z poruchy absorpce živin napříč trávicím traktem.

Klinické projevy: průjemy, úbytek váhy, plynatost, křeče a bolesti břicha, anémie, steatorea.

- Celiakie

(nesnášenlivost lepku ve stravě, patologická imunitní reakce vede k atrofii klků, malabsorpci, anemii a zvýšeném riziku vzniku lymfomu).

- Pankreatogenní

- Deficit enzymů (např. deficit laktázy)

- Rozsáhlé chirurgické resekce střev (např. u m. Crohn)

- Obstrukce lymfatických cest (ztráty proteinů)

Záněty střev

■ Bakteriální

(salmonelóza, břišní tyfus, bacilární dyzenterie (*Shigella*), cholera (*Vibrio cholerae*), novorozenecký průjem (*E. coli*), stafylokoková enterokolitida, TBC, pseudomembranózní kolitida u *Clostridium difficile* (po užití širokospektrých ATB),...)

■ Virové

■ Mykotické

■ Parazitární

(Giardiasis, Amoebiasis, Cryptosporidiosis, Balantidiasis,...)

* Mykotické, parazitární a některé virové infekce často nacházíme u imunokompromitovaných pacientů.

Nespecifické střevní záněty (IBD)

■ Crohnova choroba

- Chronický transmurální zánět se vznikem granulomů, často postiženo tenké střevo, jakýkoliv úsek trávicího ústrojí může být postižen, segmentální postižení („skip léze“)
- Zesílená a popraskaná stěna střeva vede k obstrukci a vzniku píštělí (vyžadující chirurgickou intervenci).

■ Ulcerózní kolitida

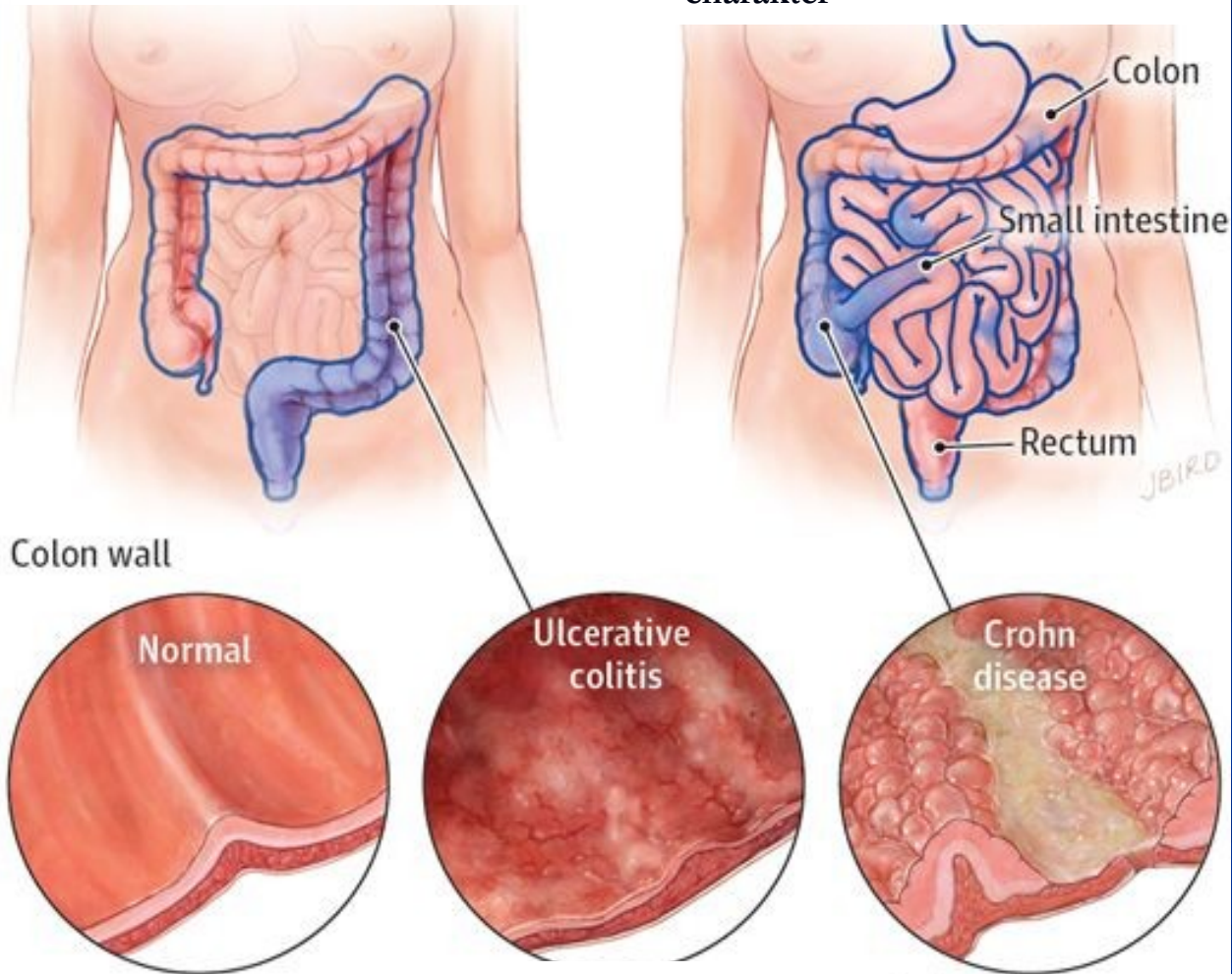
- Difuzní, povrchový, chronický zánět postihující rektum a kolon.
- Komplikace: toxické megakolon, perforace, krvácení, anémie, hepatopatie (primárně sklerozující cholangitida) a **rakovina!**

■ IBD etiologie

- Geneticky podmíněné přemrštěné reakce na složky bakterií a některé endogenní antigeny.

Ulcerózní kolitida obvykle začíná v oblasti rektu a může se rozšířit na celé tlusté střevo.

Crohnova choroba nejčastěji vzniká v oblasti termálního ilea a může postihnout jakýkoliv úsek GITu, mající segmentální charakter



Colon wall

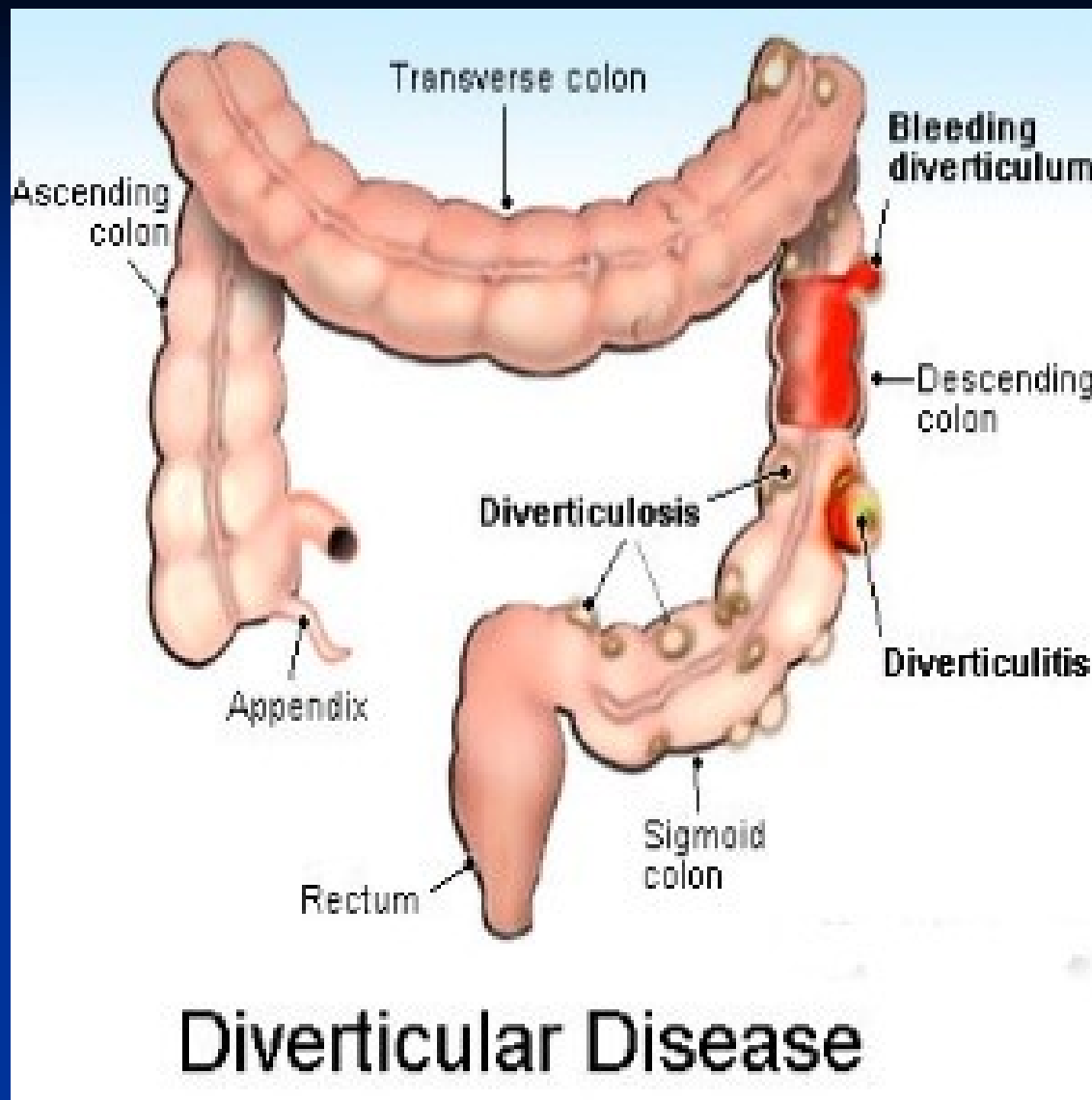
Normal

Ulcerative colitis

Crohn disease

Ulcerózní kolitida obvykle postihuje vnitřní vrstvu střevní stěny.

Crohnova choroba postihuje všechny vrstvy.

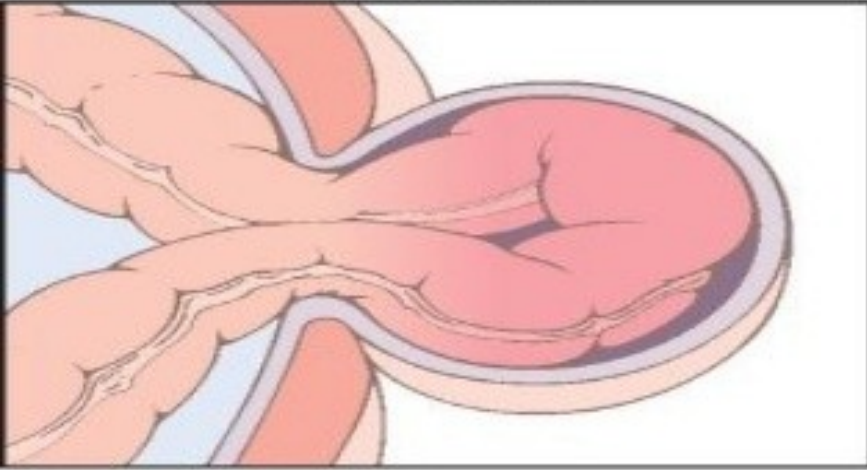


Perforace, absces,
peritonitida, sepse

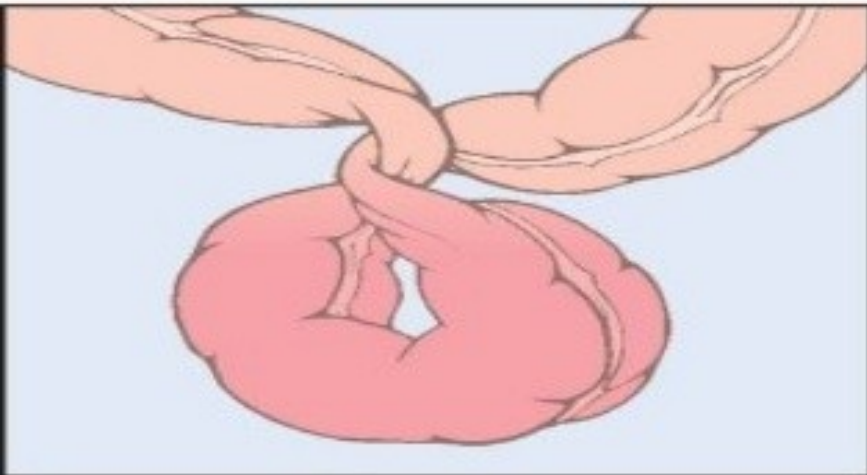
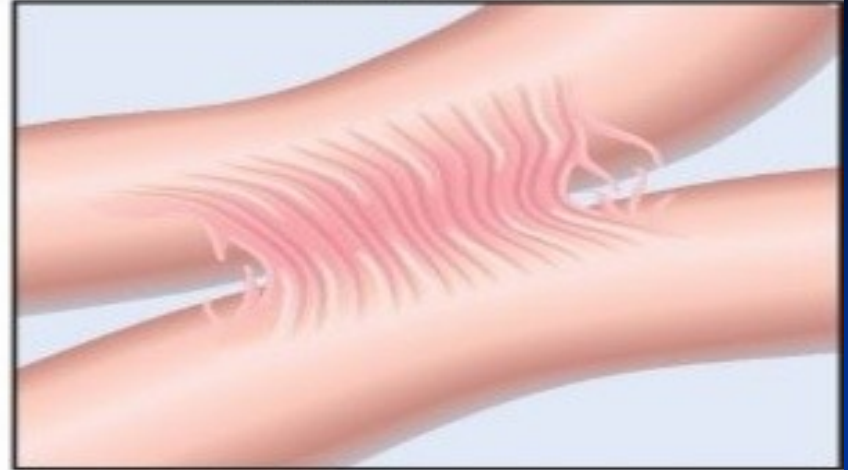
Píštěl do pochvy, močového
měchýře či tenkého střeva

Divertikly = slizniční výchlípky do střevní stěny

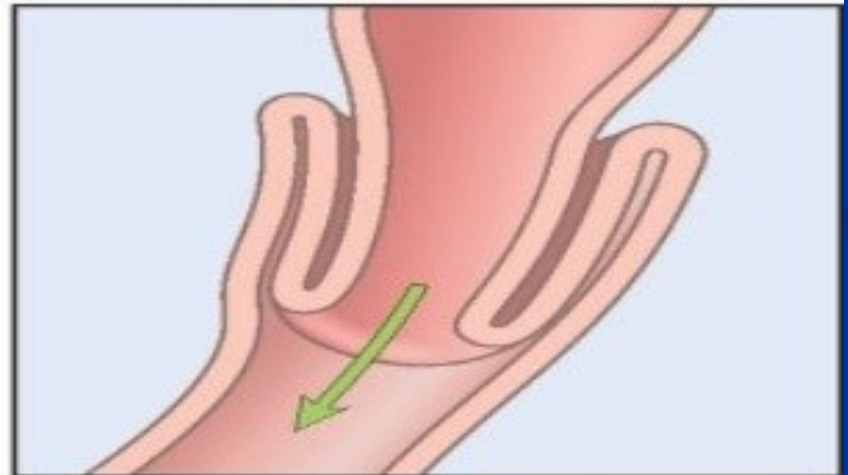
Herniation



Adhesions

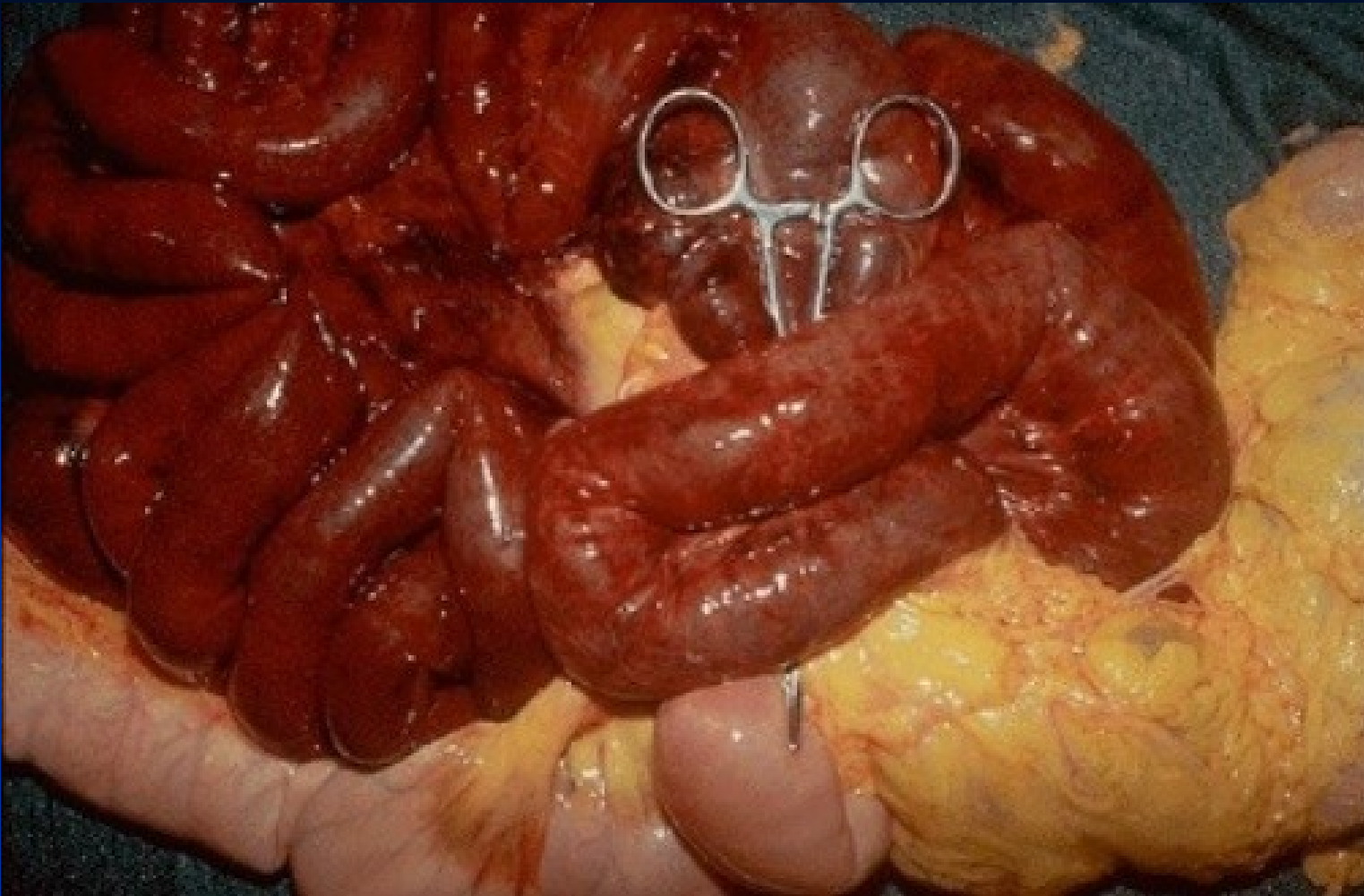


Volvulus



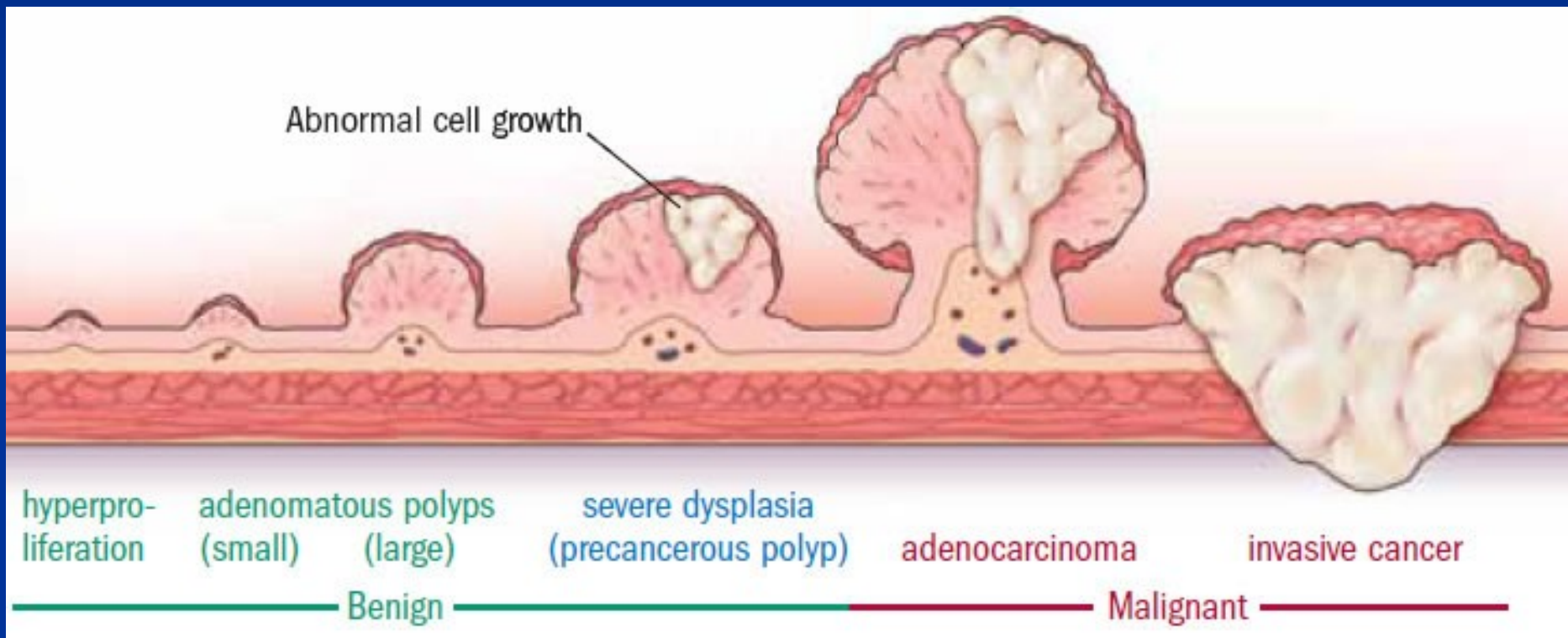
Intussusception

Obstrukce střev. Čtyři nejčastější příčiny obstrukce střev jsou (1) hernie v oblasti pupeční či tříselné, (2) adheze mezi střevními kličkami, (3) volvulus, (4) intususcepce.



Hemoragický infarkt tenkého střeva = ischemická nekróza (způsobená trombózou, embolií, ...).

Nádory střev – kancerogeneze kolorektálního karcinomu

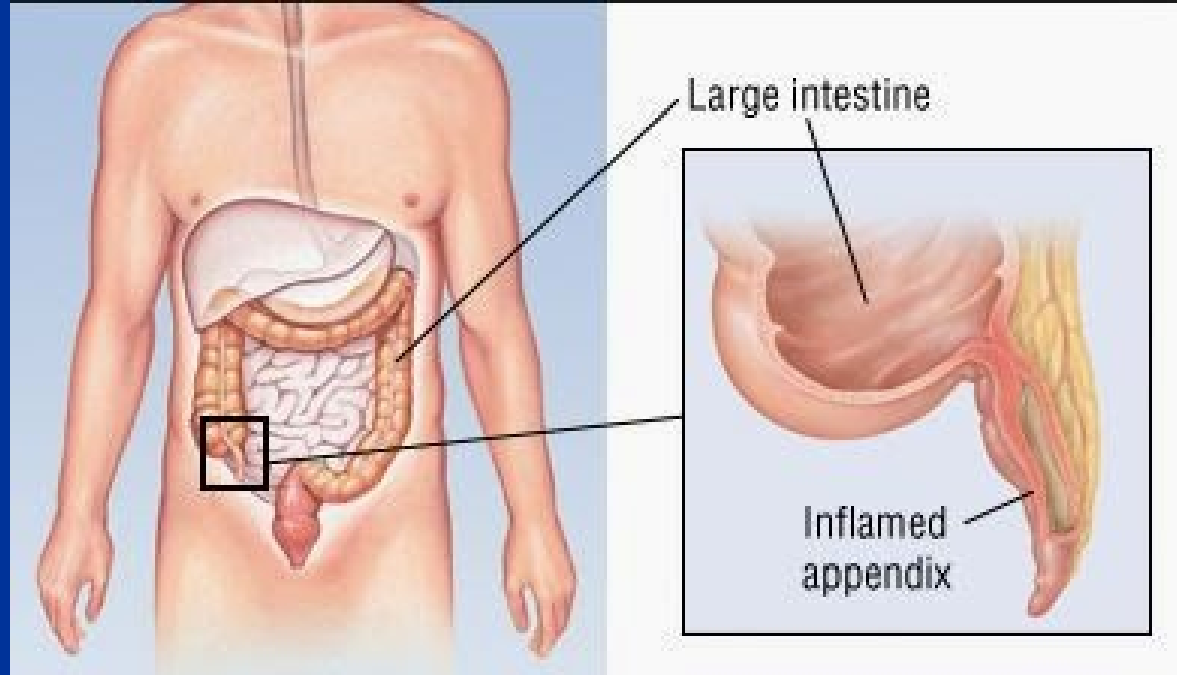


Kolorektální karcinom

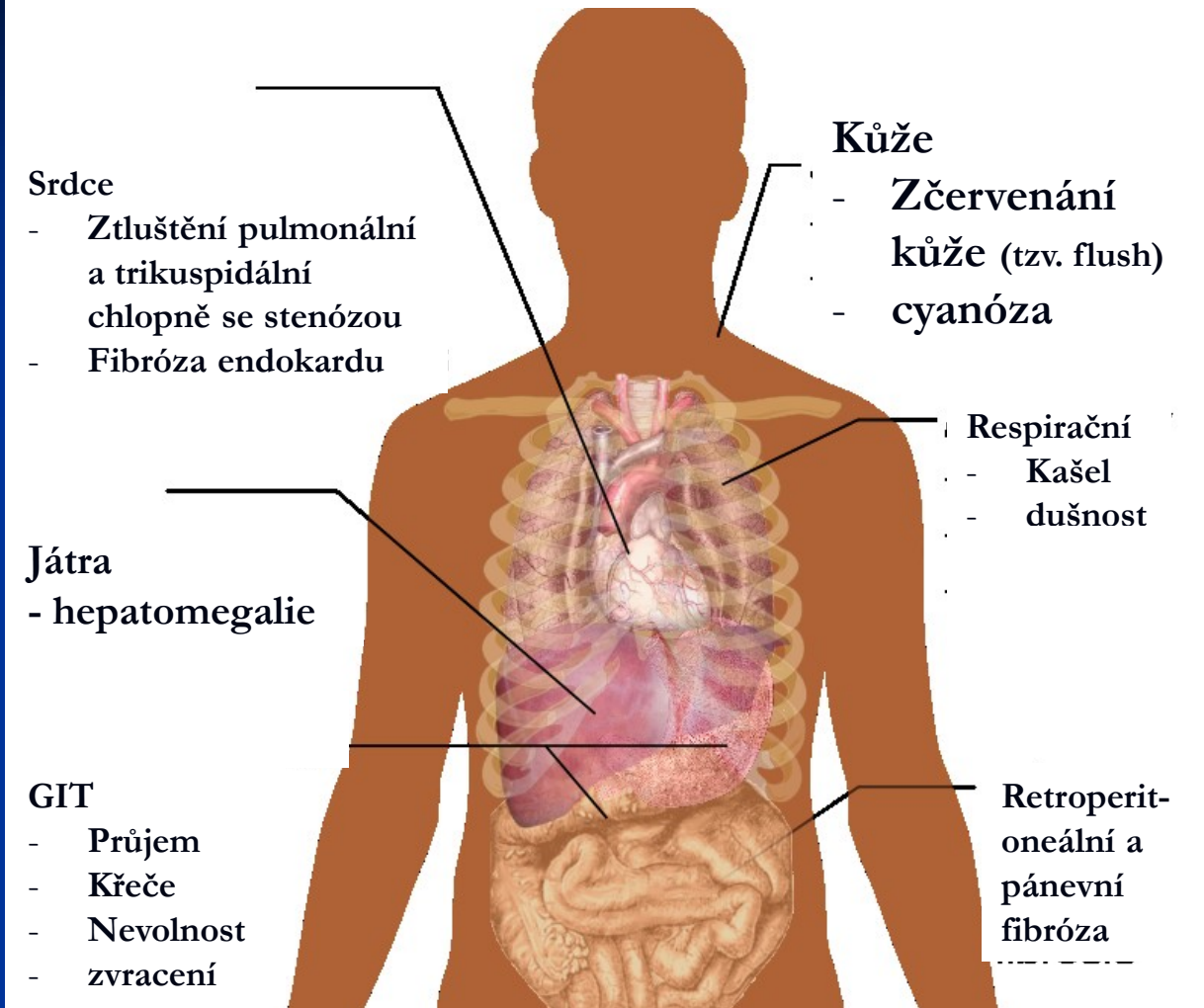
- Častá malignita v rozvinutých zemích
 - Adenokarcinomy
 - Zvýšené riziko u pacientů s adenomovými polypy a dlouhotrvající ulcerózní kolitidou.
 - Hereditárně zvýšené riziko u pacientů s familiární adenomatózní polypózou a Lynchovým syndromem.
 - V časných stádiích dobrá prognóza.
- + další maligní nádory: neuroendokrinní karcinomy (= karcinoidy),
lymfomy (často v tenkém střevě)

Apendicitida

- Častá příčina náhlých bolestí břicha (tzv. NPB) vyžadující chirurgickou intervenci.
- Zánět často podmíněn obstrukcí při koprostáze, hyperplazii lymfatické tkáně či nádoru.
- **Komplikace:** peritonitida, portální pyémie a absces jater.



Karcinoidový syndrom



Díky produkci serotoninu neuroendokrinním karcinomem = karcinoid.

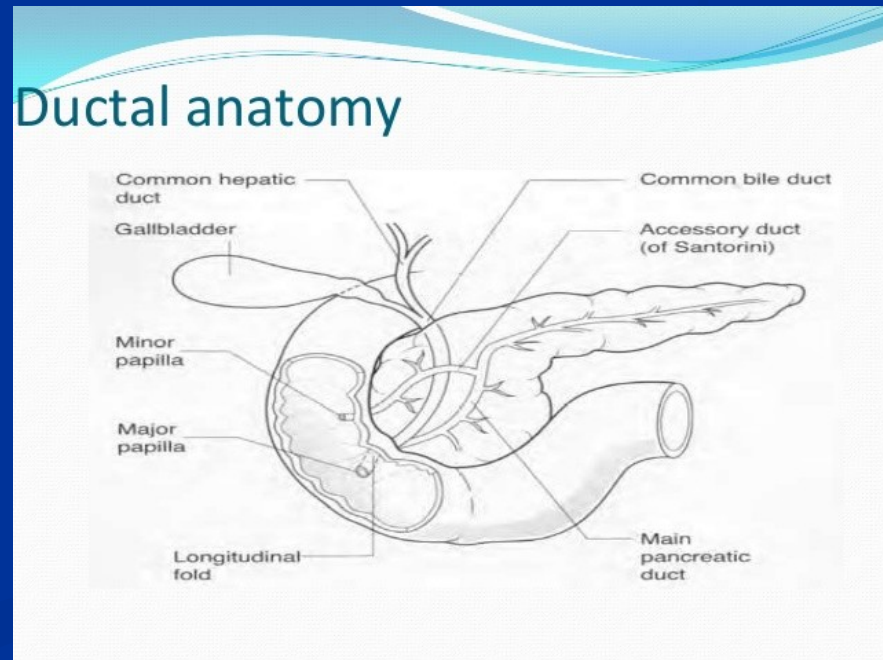
Patologie exokrinního pankreatu

(exokrinní žlázy produkují trypsin, lipázy, fosfolipázy, amylázy, elastázy...enzymy, které jsou normálně aktivovány v duodenu)

■ Vrozené poruchy

(způsobují obstrukci dvanáctníku, zvyšují riziko pankreatitidy)

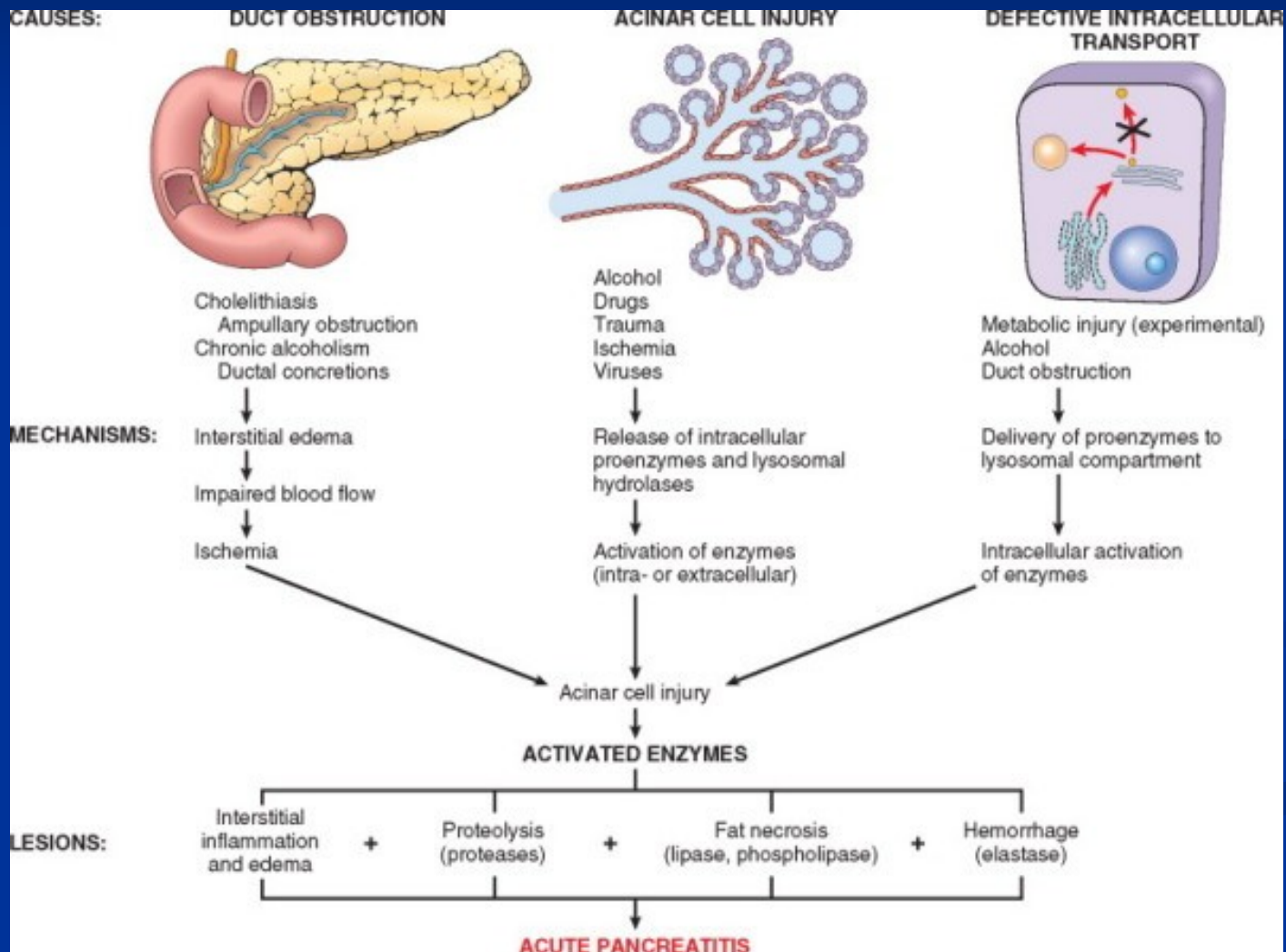
- Pancreas annulare
- Pancreas divisum
- Ektopická tkáň pankreatu (v žaludku,..)
- Cysty



Akutní pankreatitida

- Samonatrávení tkáně pankreatu vlivem nepřiměřené aktivace pankreatických enzymů.
- Etiologické faktory zahrnují: obstrukci žlučových cest, šok, alkohol,....
- Amylázy uvolněny do krevního oběhu (využíváno v diagnostice)
- Často hemoragická
- Nekrózy tukové tkáně (Balzerovy) vyvazující vápník
- V klinickém obraze dominuje bolest v oblasti epigastria, nevolnost, zvracení, rozvoj šokového stavu při fulminantním průběhu. .

Etiologie akutní pankreatitidy



Chronická pankreatitida – klasifikace

TIGARO

- **Toxická** (alkohol, léky, urémie,...)
- **Idiopatická**
- **Genetická** (hereditární pankreatitida, AD, zvyšuje riziko vzniku karcinomu!)
- **Autoimunitní**
- **Rekurentní**
- **Obstrukční** (např. tumorem)

Pankreas vykazuje známky fibrózy a atrofie exokrinní složky.

U pacientů se rozvíjí malabsorpce při ztrátě produkce pankreatické šťávy.

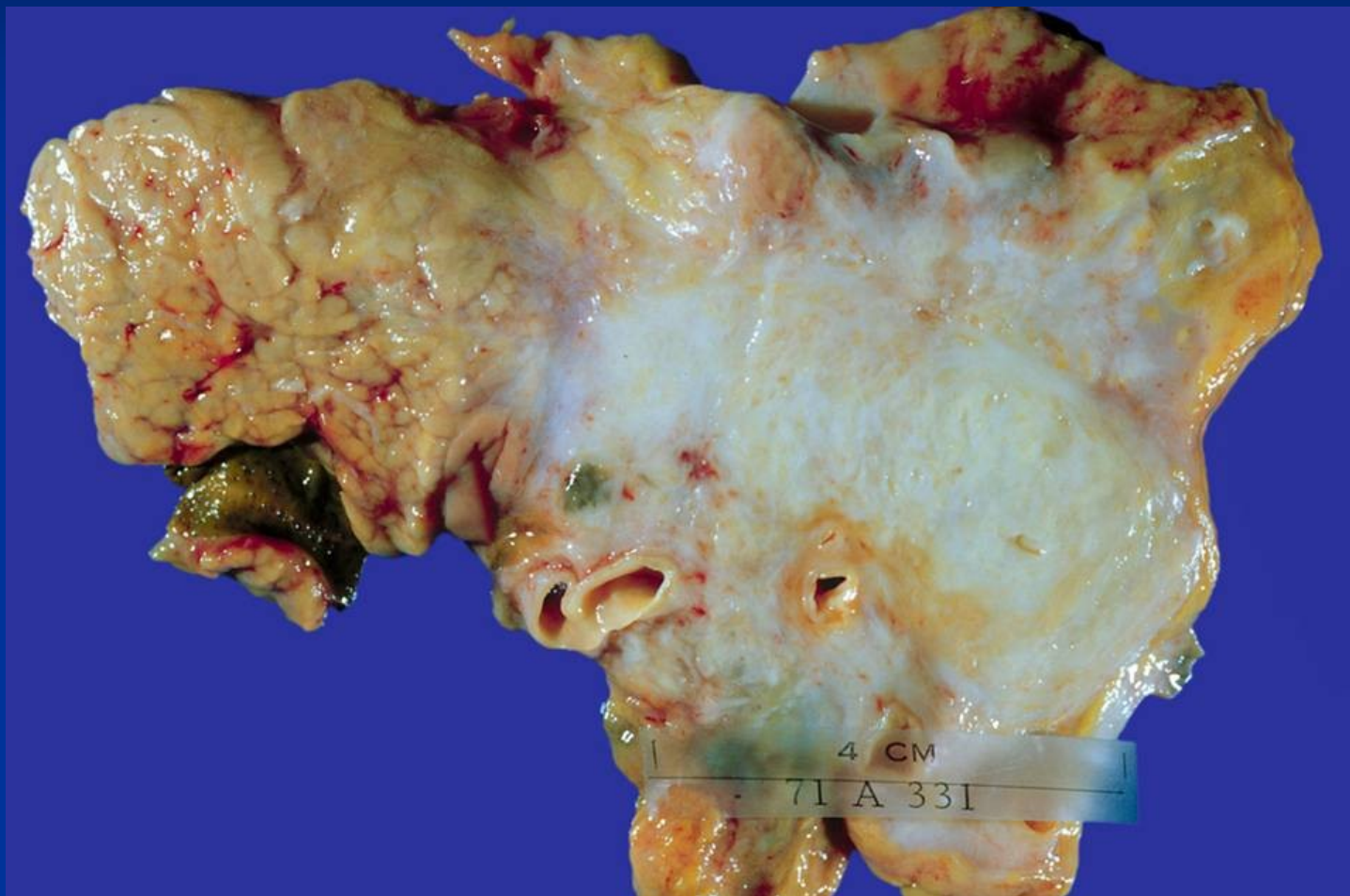
Cystická fibróza (mukoviscidóza)

- Hereditární onemocnění, AR (mutace CFTR genu)
- Alterace chloridového kanálu vedoucí k abnormálnímu transportu vody a iontů skrze cytoplazmatickou membránu.
- Sekrece abnormálně viskózního hlenu vedoucí k obstrukci vývodů exokrinních žláz.
- **Klinicko-patologické projevy:**
 - Mekoniový ileus u novorozenců
 - Rekurentní infekce dýchacích cest (obzvláště s *Pseudomonas aeruginosa*)
 - Bronchiektázie
 - Chronická pankreatitida
 - Malabsorpce
 - Neplodnost u mužů

Karcinom pankreatu

- Obvykle adenokarcinom (= duktální adenokarcinom tvoří 90 % všech nádorů pankreatu)
- Může se klinicky prezentovat obstrukčním ikterem.
- Velmi špatná prognóza (absence efektivního screeningu, ve většině případů pozdní diagnóza).
- Metastázy do lymfatických uzlin a jater.

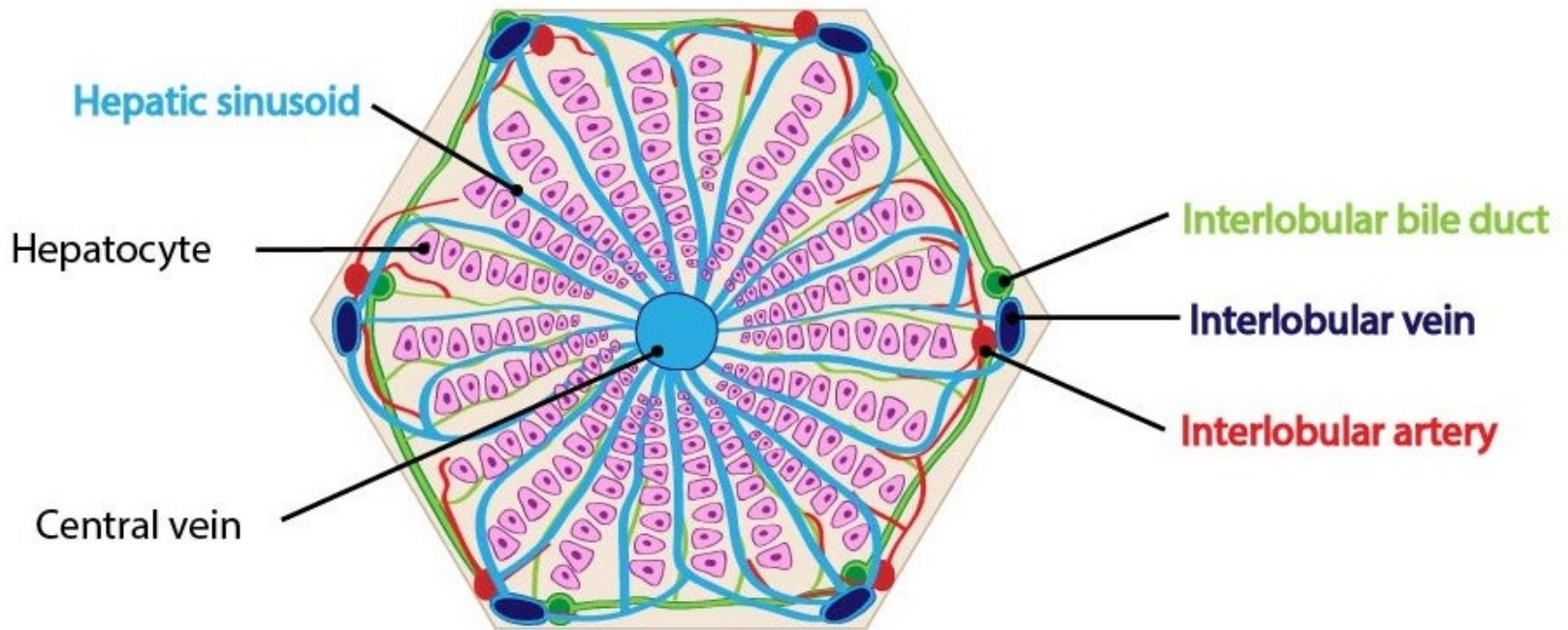
Duktální adenokarcinom (hlava pankreatu)



Další tumory pankreatu

- Cystické neoplázie pankreatu (mucinózní cystické neoplázie, intraduktální papilární mucinózní neoplázie, serózní cystadenom)
- Karcinom z acinárních buněk
- Solidní pseudopapilární tumor (u mladých žen)
- Neuroendokrinní karcinomy (často produkující hormony)
-
- Sekundární (metastatické) nádory

Struktura jater



Patologický podklad příznaků postižení jater

Příznaky a symptomy	Patologický podklad
Žloutenka/ikterus (žlutavé zbarvení kůže a sliznic díky ↑bilirubinu v séru)	Hemolytický (vlivem ↑hemolýzy, zvýšená tvorba bilirubinu) Intrahepatální (při hepatopatiích, porucha konjugace a/nebo exkrece) Posthepatální ((při obstrukci žlučových cest tumorem, konkrementem, strikturou,..) + vrozené hyperbilirubinémie vlivem vrozených metabolických poruch
Tmavá moč	Při konjugované hyperbilirubinémii (rozpuštěný ve vodě), např. při hemolýze.
Světlá stolice	Obstrukce žlučových cest vedoucí k úbytku žlučového pigmentu
Pavoučkové névy Gynekomastie	Sekundárně vlivem hyperestrogenismu
Edém	Pokles onkotického tlaku vlivem hypalbuminémie.
Xanthelasma	Kožní depozita tuků při hypercholesterolémii při chronické obstrukci žlučových cest.
Steatorea	Malabsorpce tuků vlivem nedostatku žluči (např. při chronické obstrukci žlučových cest).
Pruritus	Obstrukce žlučových cest vede k akumulaci žlučových solí.
Ascites	Kombinace hypoalbuminémie a portální hypertenze.
Krvácivé projevy	Porucha syntézy koagulačních faktorů.
Hepatomegalie	Zvětšená velikost jater při zánětu (hepatitida), infiltraci (tuk) nebo tumoru.
Encefalopatie	Selhání jater odstraňovat exogenní nebo endogenní substance poškozující rovnováhu neurotransmiterů nebo je napodobují.
Hemateméza	Ruptura jícnových varixů při portální hypertenzi.

Akutní poškození jater

■ **Klinicko-patologické projevy:**

- Meléna
- Ikterus
- Zvýšená sérová hladina bilirubinu a transamináz (AST, ALT, GGT)
- V závažných případech jaterní selhání.

■ **Příčiny:**

- Virové infekce
- Vysoký příjem alkoholu
- Nežádoucí účinky léků.
- Obstrukce žlučových cest (např. při cholecystolitiáze).

■ **Možné následky:**

- Kompletní uzdravení.
- Chronická onemocnění jater.
- Smrt.

Viry hepatitidy: jejich charakteristiky a přidružená onemocnění

Virus	Typ viru	Inkubační doba (dny)	Onemocnění	Nosiči	Serologické markery	Způsob přenosu
HAV	RNA	15-40	Střední, velmi nízká mortalita	Ne	IgM anti-HAV Ab	Fekálně-orální
HBV	DNA	50-180	↑riziko chronické hepatitidy a cirhózy, rakovina jater	Ano	HBsAg, HBeAg	Krví, krevními deriváty, jehly, pohlavní styk
HCV	RNA	40-55	Fluktující; ↑riziko chronické hepatitidy a cirhózy, rakovina jater	Ano	anti-HCV Ab, HCV RNA	Krví, krevními deriváty, jehly, pohlavní styk pravděpodobný
HEV	RNA	30-50	Velmi nízké riziko chronicity, obvykle plné uzdravení, vyjma těhotenství (vysoká úmrtnost).	Ne	anti-HEV Ab	Fekálně-orální

■ **Alkoholové poškození jater**

- Častá příčina akutních a chronických onemocnění jater.
- Zahrnuje:
 - Steatózu v hepatocytech.
 - Akutní hepatitidu.
 - Poškození architektiky jater od portální fibrózy po cirhózu.

■ **Poškození jater vlivem léčiv**

- Cholestatické nebo hepatocelulární
- Závislé na dávce (předvídatelné) nebo idiosynkratické (nepředvídatelné)

■ **Akutní obstrukce žlučových cest**

- Obvykle vlivem žlučových konkrementů.
- Klinicky se projevuje jako biliární kolika a ikterus.
- Může být komplikována infekcí (cholangitida, sepse).

Chronická onemocnění jater

■ Chronická hepatitida

■ Nadbytek železa

- Heemosideróza (normální architektika jater)
- Hemochromatóza

(komplikována fibrózou a cirhózou; vrozená nebo získaná)

■ Wilsonova choroba

- Vrozená porucha metabolismu mědi, měď se hromadí v játrech a mozku.

■ Deficit alfa-1 antitrypsinu

- Vrozený defekt syntézy, riziko emfyzému plic a cirhózy jater..

■ Autoimunitní onemocnění jater

- Autoimunitní hepatitida
- Primární biliární cirhóza
- Sklerozující cholangitida

Mohou progredovat do cirhózy!

Cirhóza jater

- **Difuzní a ireverzibilní proces.**
- **Charakterizována fibrózou a nodulární regenerací.**
- **Dle morfolgie klasifikována:**
 - Mikronodulární (velkouzlová)
 - Makronodulární (malouzlová)
- **Příčiny:**
 - Virové hepatitidy, alkohol, hemochromatóza, autoimunitní onemocnění jater, rekurentní obstrukce žlučových cest, Wilsonovu choroba,...
- **Komplikace:**
 - Jaterní selhání.
 - Portální hypertenze.
 - Hepatocelulární karcinom.

Nádory jater

■ Benigní

- Hepatocelulární adenom
- Angiom

■ Maligní

- Primární

Hepatocelulární karcinom

Cholangiokarcinom

Angiosarkom

Hepatoblastom (u dětí)

- Sekundární - metastázy

Onemocnění žlučníku a žlučových cest

■ Cholelitiáza

- ↑riziko: ženy, obezita, diabetes
- cholesterolové, pigmentované nebo smíšené
- Komplikace: cholecystitida, obstrukční ikterus, karcinom

■ Akutní a chronická cholecystitida

■ Karcinom žlučníku a žlučových cest

■ Obstrukce žlučových cest

- Vlivem žlučových konkrémentů, karcinomu choledochu nebo hlavy pankreatu, pozáněťových striktur choledochu, primární biliární cirhózy, sklerozující cholangitdy, vrozených biliárních atrézií.

Onemocnění peritonea

■ Záněty:

■ Bakteriální

- přestup infekce zvenčí (př. poraněním) či z okolí, perforací nebo neporušenou stěnou GIT (tzv. z vycestování např. při zánětech střeva)
- **nejčastější příčiny:** apendicitida, perforace peptického vředu, cholecystitida, divertikulitida, salpingitida, provalení abscesů jater, sleziny...sterkorální peritonitida – vzniká perforací střeva a vylitím obsahu do dutiny
- peritonitida ohraničená (cirkumskriptní) a difúzní
- **komplikace:** paralytický ileus, sepse, septický šok a multiorgánové selhání
- při hojení vznikají vazivové adheze, ohraničená ložiska zánětu

■ Nebakteriální (chemická)

- při ruptuře žlučníku nebo žlučových cest; může se sekundárně infikovat
- při urémii
- při akutní pankreatitidě a uvolnění pankreatických enzymů
- reakce kolem cizorodého materiálu

Onemocnění peritonea

- **Nádory:**

- **Primární**

Mezoteliomy (difúzně rostoucí velmi agresivní maligní mezoteliomy; benigní mezoteliomy vzácně)

- **Sekundární – metastatické**

Karcinomatóza peritonea při karcinomu **ovaria, žaludku, pankreatu,...** provázeny hemoragickým exsudátem

