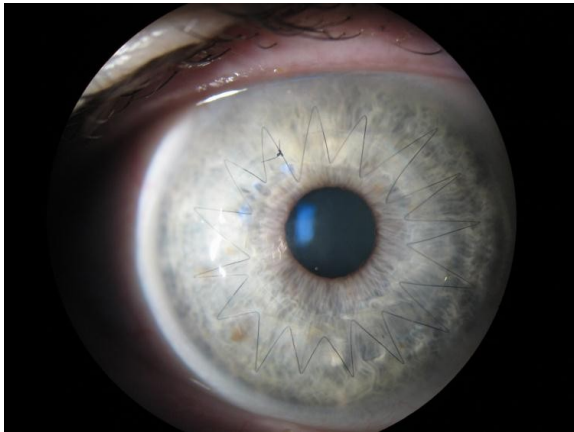
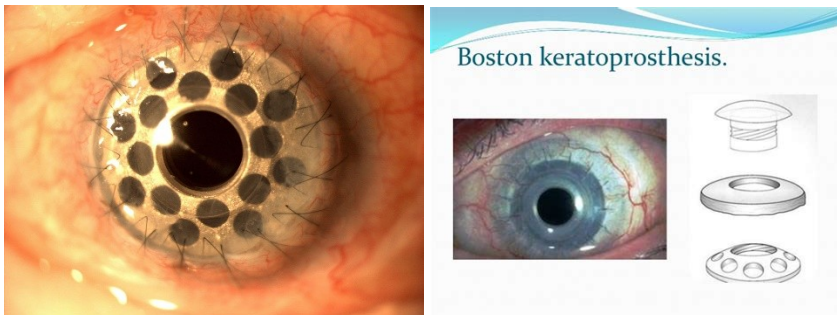


Náhrady rohovky: keratoplastika, perforující, lamelární, endotelová



Keratoprotézy:

Typ Boston:



Indications for non-penetrating keratoprotheses include the following:

- Keratoconus
- Corneal Dystrophies
- Corneal scars not related to active inflammation in the eye
- Corneal edema
- Limbal stem cell deficiency (e.g. Aniridia)
- Failed corneal transplants with a non-inflammatory original diagnosis (e.g. keratoconus)

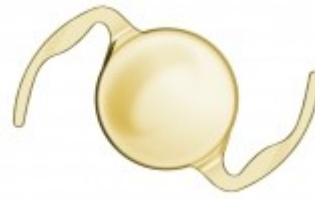
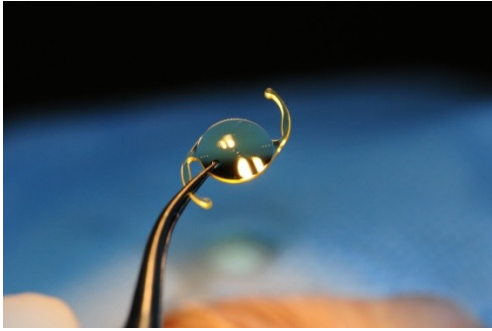The Alphacor is then inserted into the corneal pocket to allow for bio-integration after several months, a second procedure is used to remove part of the anterior cornea to allow light to reach the retina. In the case of the KeraKlear, the intrallamellar pocket is created with a femtosecond laser or a corneal pocket making microkeratome. The posterior cornea is left intact.

<https://youtu.be/6DfugbHQmmQ>

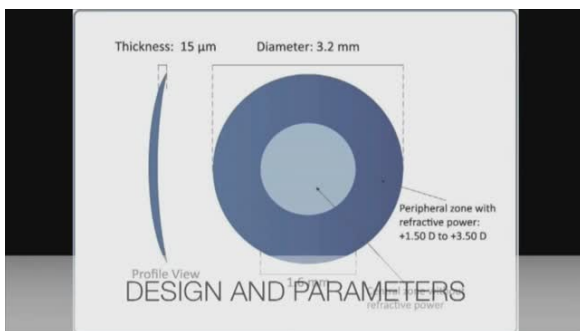
Osteo odonto keratoprothesis

Náhrady čočky



Nitrooční čočky, monofokální, asférické, multifokální, bifokální, akomodující, refrakční - fakické, Intraokular contact lens, zvětšující systémy- artefakický dalekohled, kombinace rozptylné nitrooční čočky a spojných brýlí



Implantáty: náhrady duhovky- kontaktní čočka, nitrooční implantáty, duhovkový implantát + IOL
 WIOL EDOF (Medicem)

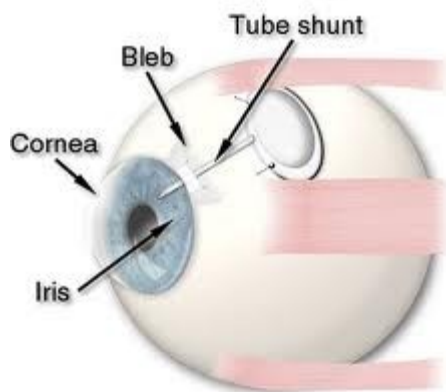


Glaukomové implantáty: i-stent

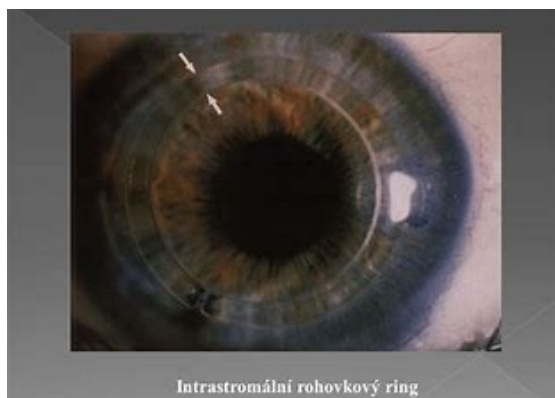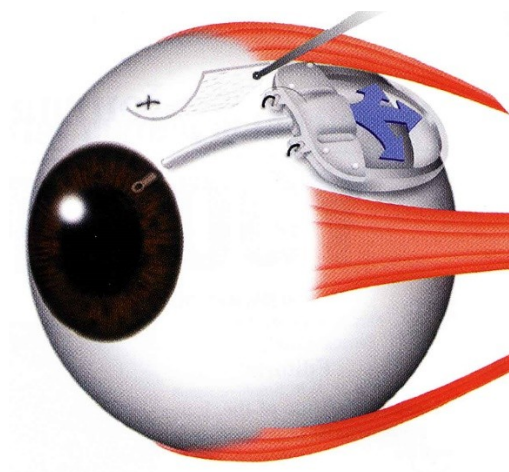


Molteno implantát

Glaucoma Tube Shunt Implantation



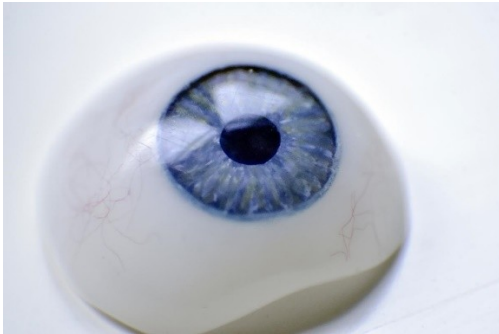
Ahmedův implantát



Historie náhrady duhovky implantátem při částečném defektu duhovky nebo při aniridii začíná v 80-tých letech 20. století. Vývoj začal tvrdými stenopeickými umělými nitroočními čočkami, segmenty nebo stenopeickými intrakapsulárními kroužky a pokračoval až po současné měkké membrány ze silikonu nebo akrylátu určené pro implantaci malým řezem. Doc. Jan Novák v Pardubicích zavedl v České republice použití intrakapsulární stenopeické černé silikonové membrány, kterou vyráběla firma ELLA-CS s.r.o., avšak výroba byla ukončena.

Nově zavedla výrobu měkkých hydrogelových duhovkových implantátů firma Wilens s.r.o. s využitím materiálu pro nitrooční čočky. Implantáty jsou stenopeické konkávní membrány průměru 9 mm se zornicovým otvorem 3 až 5 mm. To je optimální velikost pro snadnou implantaci do pouzdra, přijatelné mesopické vidění i vyšetření očního pozadí včetně případného provedení pozdější operace PPV bez nutnosti explantace membrány. Umělou duhovku lze aplikovat 1,5 mm řezem a díky prohnutému tvaru implantátu se pod ním snadno centruje nitrooční čočka.

Duhovkový implantát



modrá zelená žlutozelená žlutá hnědá

Hydrogelový duhovkový implantát je vyráběn jako individuálně zhotovovaný zdravotní prostředek za respektování normy pro výrobu zdravotnických prostředků EN ISO 13485. V tomto případě není třeba CE značka, při objednávání je nutná identifikace pacienta i lékaře.

Implantáty se dodávají zabalené ve dvojitěm sterilním obalu. U oboustranné aniridie si lze barvu implantátu vybrat ze standardní barevné škály, při jednostranném defektu se barevný implantát zhotovuje podle fotografie zdravého oka.

choroby z povolání

po poraněních oka

chemické působení cizích těles, zvl. Fe, Cu...

radiční katarakty: působeny neutrony, gama zářením, RTG

cataracta electrica: styk s elektrickým proudem o vysokém napětí, též po zásahu bleskem

sklářská katarakta: tepelné záření z pecí, nemoc z povolání, dnes se již nevyskytuje, do filtrů a okének pecí přidány soli Fe, pohlcují IR záření

účinkem laseru- koagulačního, pulsního

Nařízení vlády ze 6. dubna 2011, kterým se mění a doplňuje nařízení vlády č. 290/1995 Sb. a kterým se stanovuje seznam nemocí z povolání, vymezuje následující oční choroby:

➤ **Nemoci z povolání způsobené fyzikálními faktory**

Zánět čočky způsobený tepelným zářením - nemoc vzniká při práci, při níž je prokázána taková expozice tepelného záření, která je podle skutečných lékařských poznatků příčinou nemoci.

Kontraindikace: chronické oční onemocnění, zejména kongenitální a získaný zákal čoček, glaukom, těžké refrakční chyby, významný lagoftalmus, porucha sekrece slz, ztráta jednoho oka;

Riziková povolání: taviči, slévači, kováři, svářeči

➤ **Nemoci z povolání způsobené ostatními faktory a činiteli**

Práce v podzemí

Člověk dlouhodobě pracující v podzemí se po určité době stává světloplachým.

Kontraindikace: refrakční chyby oka vyžadující trvalou korekci brýlemi, ztráta jednoho oka anebo těžší vady jednoho oka znemožňující prostorové vidění;

Riziková povolání: havíři

Práce ve výškách

Kontraindikace: poruchy zraku, kde je nutná korekce brýlemi a porucha prostorového vidění;

Riziková povolání: umývači oken na výškových budovách, montéři, jeřábníci

Práce spojená s nadměrnou fyzickou a tepelnou zátěží

Kontraindikace: poruchy zraku (refrakční chyby vyžadující trvalou korekci brýlemi a poruchy prostorového vidění);

Riziková povolání: rolníci, zahradníci, dřevorubci

Práce s počítači a zobrazovacími jednotkami

Kontraindikace: závažné oční choroby včetně výrazné refrakční chyby.

Riziková povolání: pracovníci bank, IT pracovníci

Nystagmus patří mezi profesionální onemocnění havířů. Vzniká ve špatně odvětrávaných uhelných dolech (jedná se o chronickou otravu uhelnými plyny, jako je např. metan, oxid uhličitý a uhelnatý). Je doprovázen i dalšími příznaky, jako jsou například bolesti hlavy a nespavost.