

Onemocnění sítnice

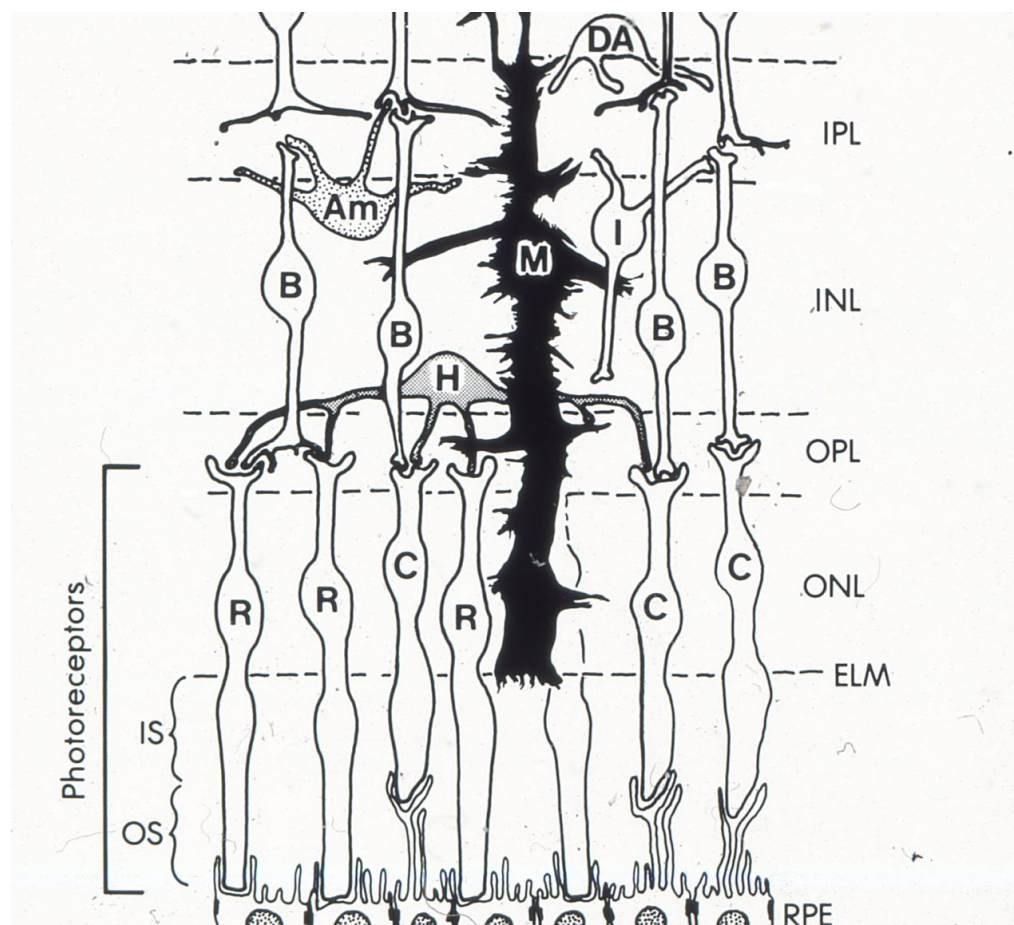
Synek S.

K00

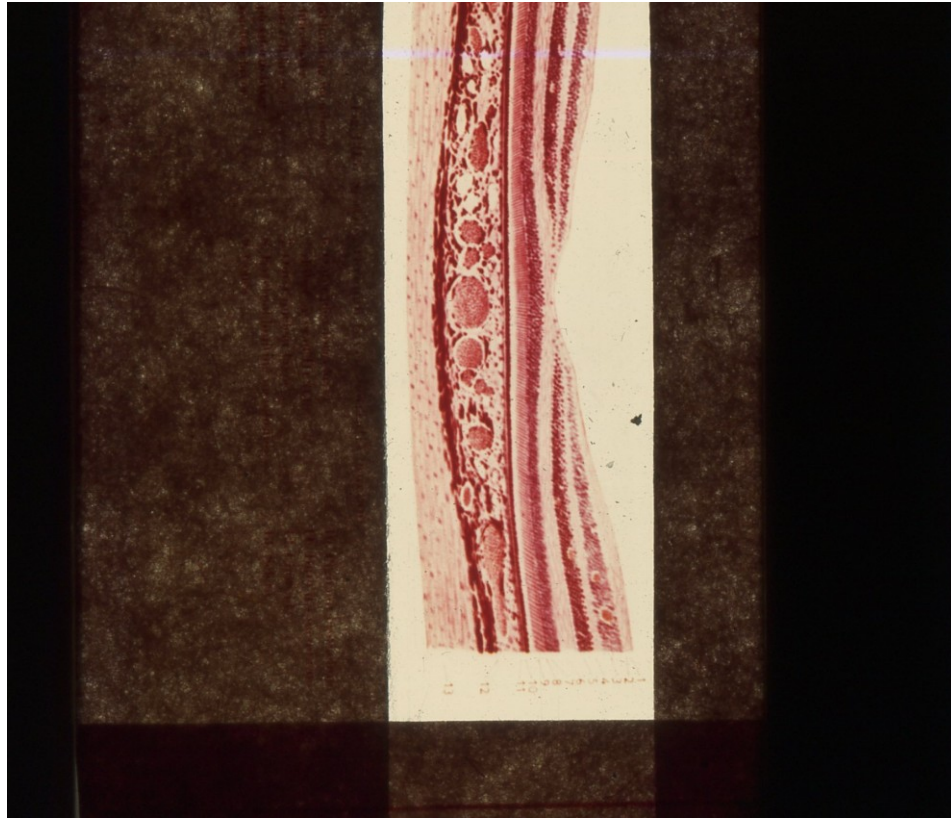
Anatomické poznámky

- ▶ Vrstva nervových vláken
- ▶ Gangliové buňky
- ▶ Amakrinní buňky
- ▶ Bipolární buňky
- ▶ Horizontální buňky
- ▶ Tyčinky a čípky
- ▶ Pigmentový epitel

Stavba sítnice



Histologie sítnice



Cévní postižení sítnice

- ▶ Venózní okluze (trombóza)
- ▶ Arteriální okluze, parciální a totální

Okluze v. centr. retinae

- ▶ Zánět, diabetes, poruchy hemokoagulace, hormonální léčba
- ▶ Antikoagulační a antiagregační léčba
- ▶ Etiologická léčba
- ▶ Pozdní následky: neovaskulární glaukom, laserová koagulace, antiVGF

Embolizace art. Centr. retinae

- ▶ Zlomeniny dlouhých kostí, poruchy srdečního rytmu, arterioskleróza,
- ▶ Léčba: vasodilatancia, punkce přední komory, plasminogen, embolektomie, masáž bulbu

Retinopatie nedonošených

- ▶ Děti narozené před 32.týdnema hmotnost menší než 1500g
- ▶ Nepřiměřená koncentrace kyslíku, hlídat poměr O₂ a CO₂
- ▶ Nezralost sítnice
- ▶ Fotokoagulace, laser, kryoterapie, antiVGF

Záněty cév

- ▶ Vaskulitida sítnice (Ealesova choroba)- muži 18 - 30 let, krvácení, novotvořené cévy,
- ▶ Coatsova choroba: teleangiektázie- chlapci 10 - 20 let
- ▶ Cystoidní makulární edém- diabetický, při uveitidě, okluzi žíly, po intraokulární chirurgii
- ▶ Léčba: antikoagulační léčba, protizánětlivá- steroidy, antimetabolika, laserová léčba

Retinopatie u celkových onemocnění

- ▶ Hypertensní choroba
 - ▶ Angiopatie hypertonica
 - ▶ Angiosklerosis hypertonica
 - ▶ Retinopatie hypertonica
 - ▶ Neuroretinopatie hypertonica

- ▶ Angiosklerosis
- ▶ eklampsie

Diabetická retinopatie

- ▶ Prostá- mikroaneurysmata, tvrdá lipoproteinová ložiska, edém
- ▶ Preproliferativní: neovaskularizace intraretinální , krvácení
- ▶ Proliferativní : preretinální neovaskularizace, krvácení, trakční odchlípení sítnice

Léčba DR

- ▶ Dispenzarizace
- ▶ Prostá bez makulopatie a neovaskularizací- sledování
- ▶ Neovaskularizace- laserová panretinální koagulace, antiVGF
- ▶ Cystoidní makulární edém- laser, intravitreální kortikoidy, ozurdex implantát
- ▶ Preproliferativní DR- laser, antiVGF, PPV
- ▶ Trakční amoce- PPV, laser, vnitřní tamponády

Dystrofie a degenerace sítnice

- ▶ Pigmentová degenerace sítnice- koncentricky zúžené zorné pole, pigmentace podoby kostních buněk, šeroslepost, komplikovaná katarakta, atrofie zrakového nervu flava- ERG diagnostika
- ▶ Retinitis punctata albescens- podobné, ale bez progrese

Makulární heredodegenerativní onemocnění

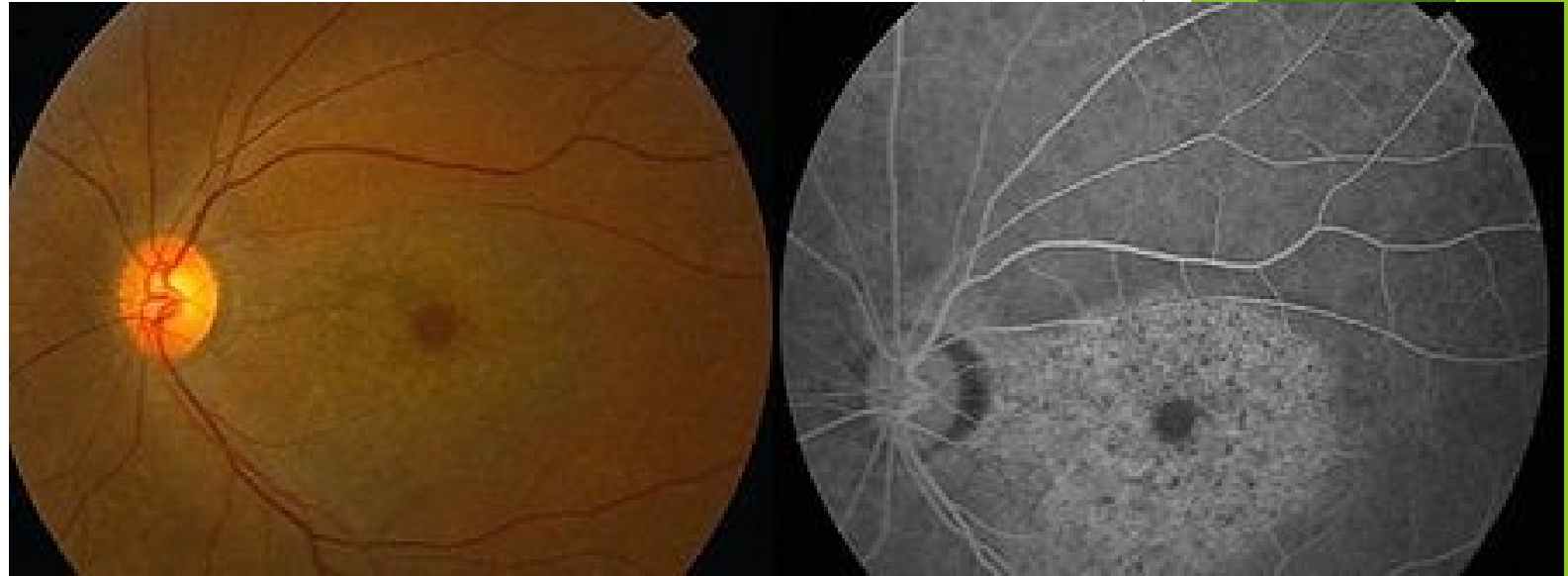- ▶ Strargardtova choroba 10-20let, pokles visu, pigmentace v makule, vyšetření EOG
- ▶ Fundus flavimaculatus- žlutavé fleky na fundu - obdoba Strargardtovy choroby
- ▶ Angiod streaks- trhliny Bruchovy membrány, ovlivňuje vidění pokud zasáhne makuly

Centrální serózní retinitis

- ▶ Mladí muži, mikropsie, centrální skotom
- ▶ Léčba- sledování, laser, kortikoidy?

Toxické poškození sítnice

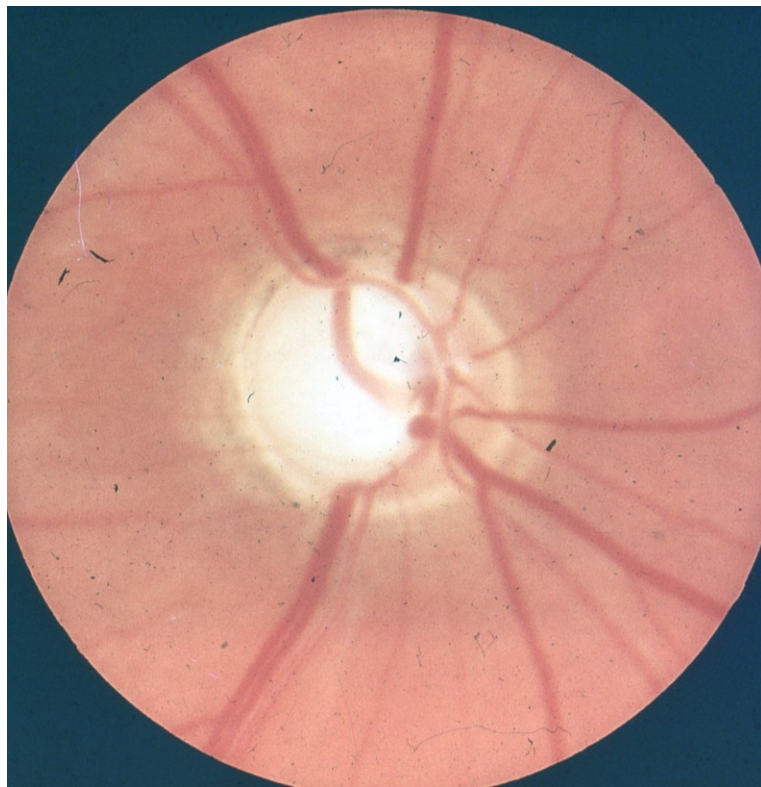
- ▶ Chlorochinová retinopatie, depozita i na rohovce
- ▶ Chlorpromazin
- ▶ Antiarytmika
- ▶ tuberukulostatika



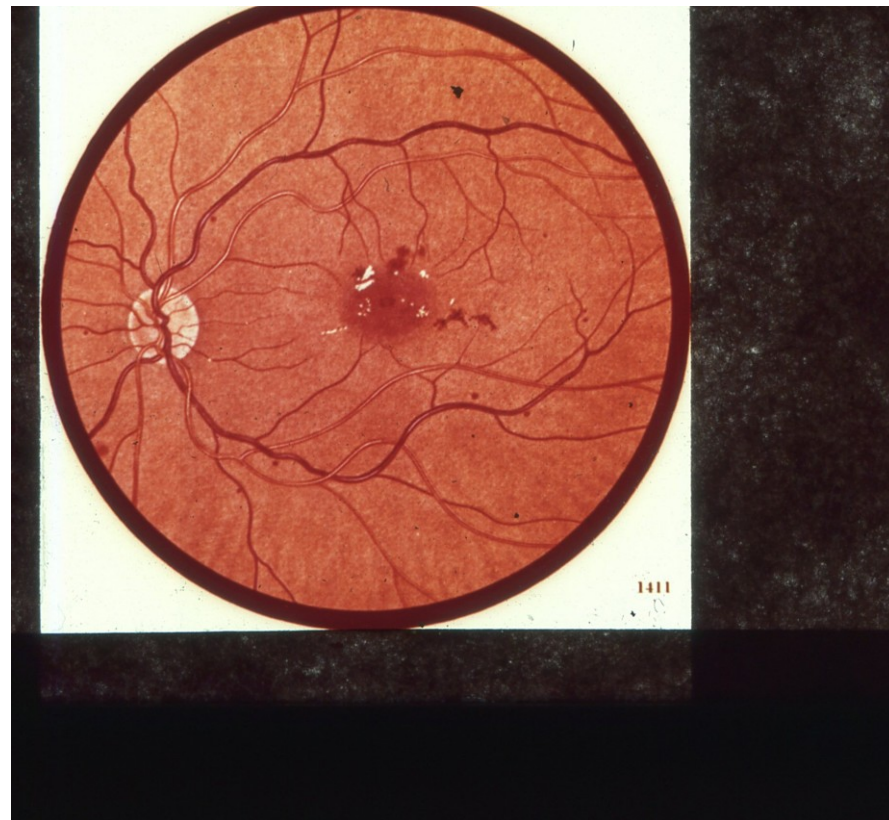
Odchlípení sítnice

- ▶ Vitreoretinální periferní degenerace- mřížková, white without preassure, mikrocystická degenerace
- ▶ Profylaktické laserové ošetření
- ▶ Léčba chirurgická
 - ▶ zevní cesta- implantáty, kryoterapie, laser,
 - ▶ Vnitřní cesta- pneumatická retinopexe, pars plana vitrektomie, laser, kryoterapie, diatermokoagulace, vnitřní tamponáda- expanzivní plyn- C3F8, SF6, silikonový olej

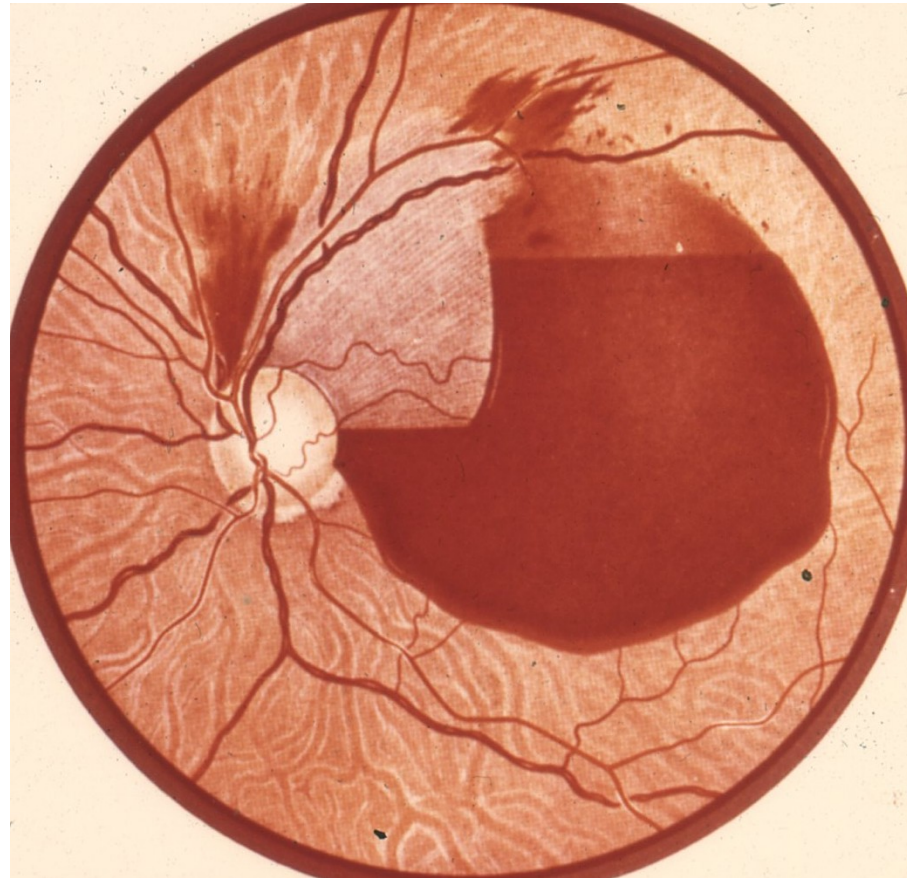
Exkavace zrakového nervu



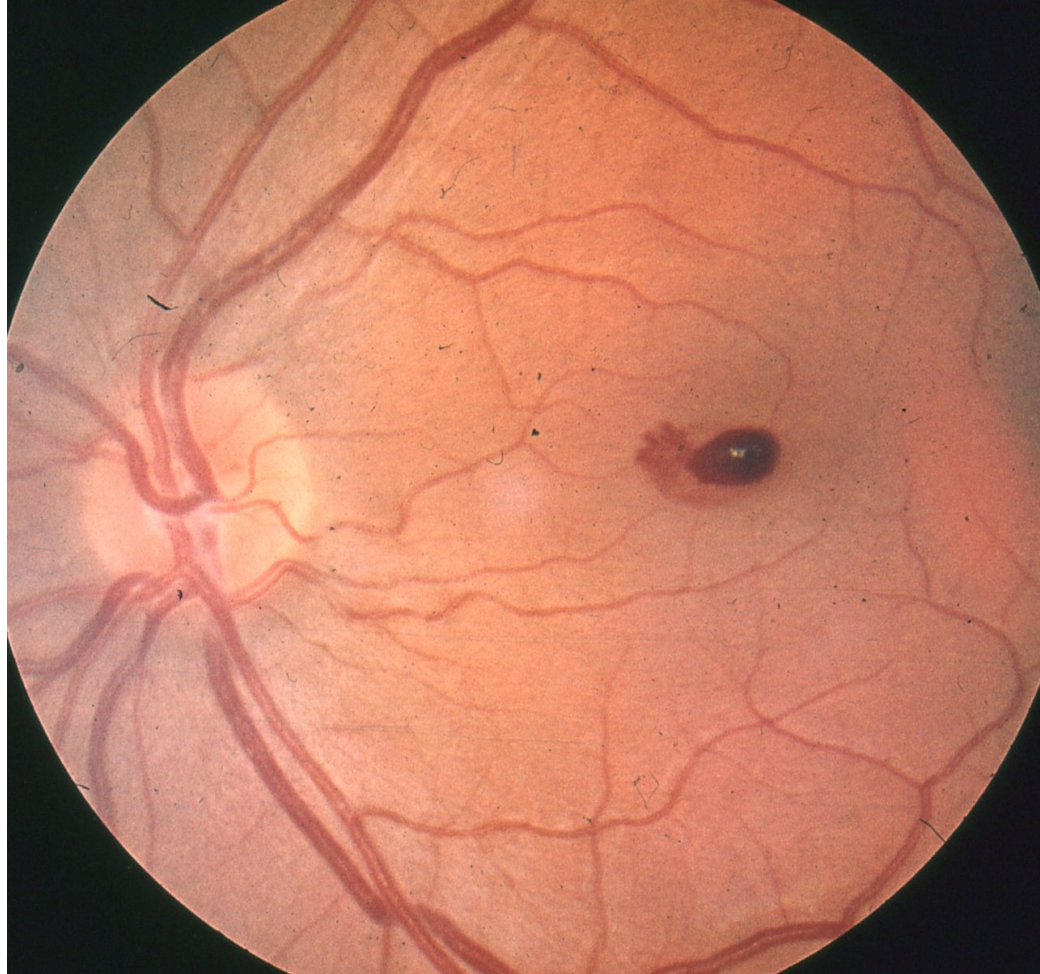
Prostá DR



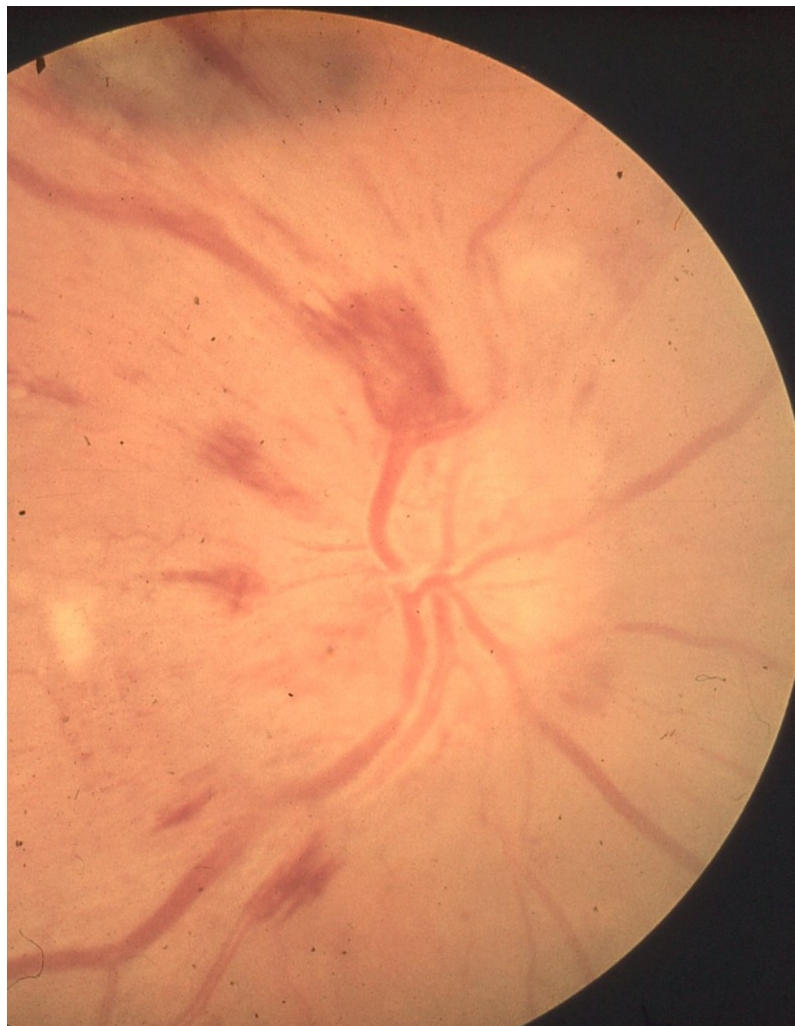Subretinální krvácení při angiosklerose



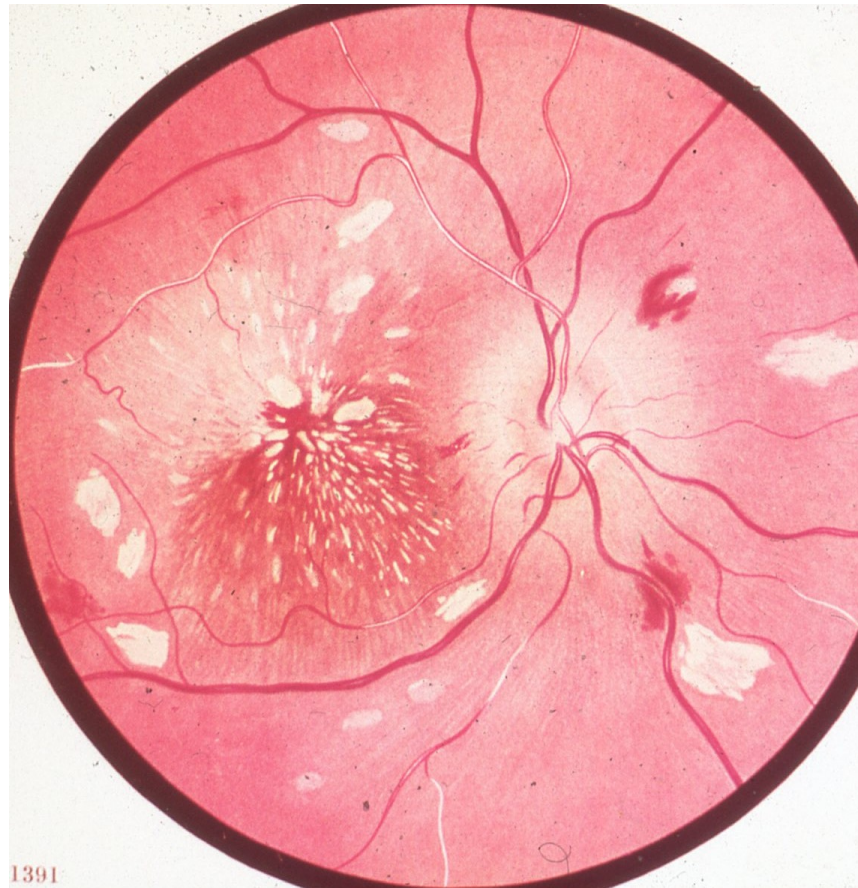Makulární degenerace



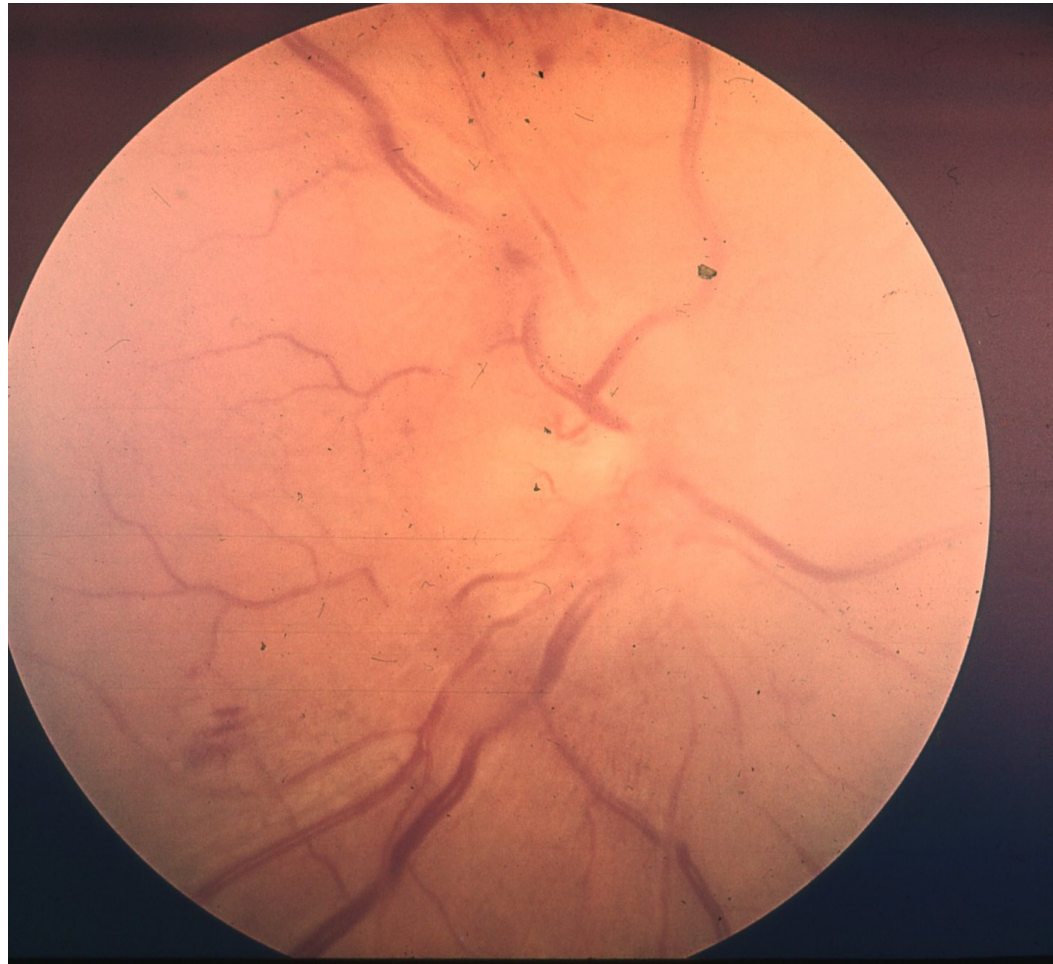
Ischemický edém optického nervu



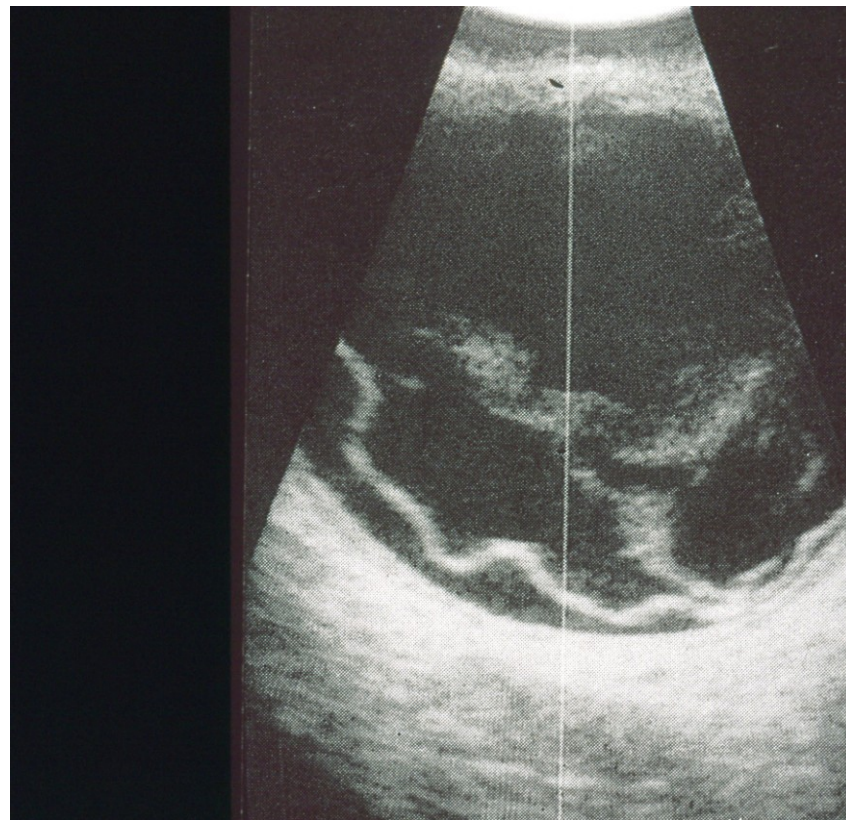
Neuroretinopathie hypertonica



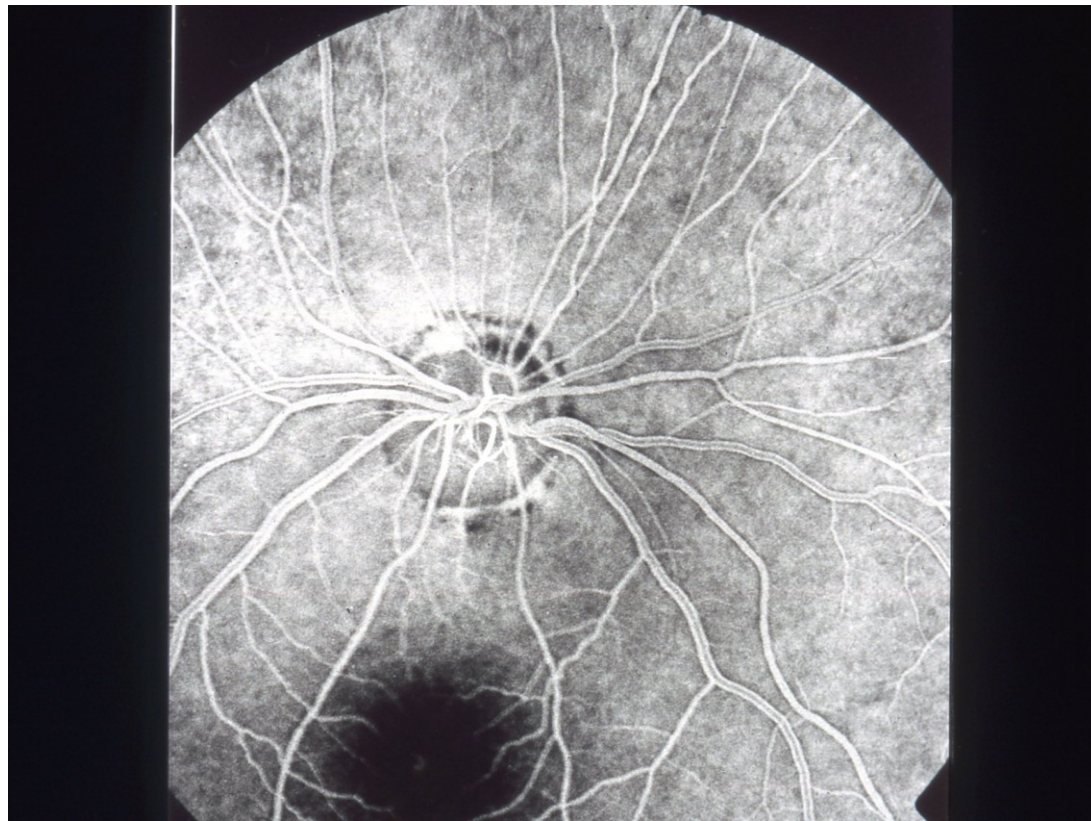
Žilní okluze (periflebitida?)



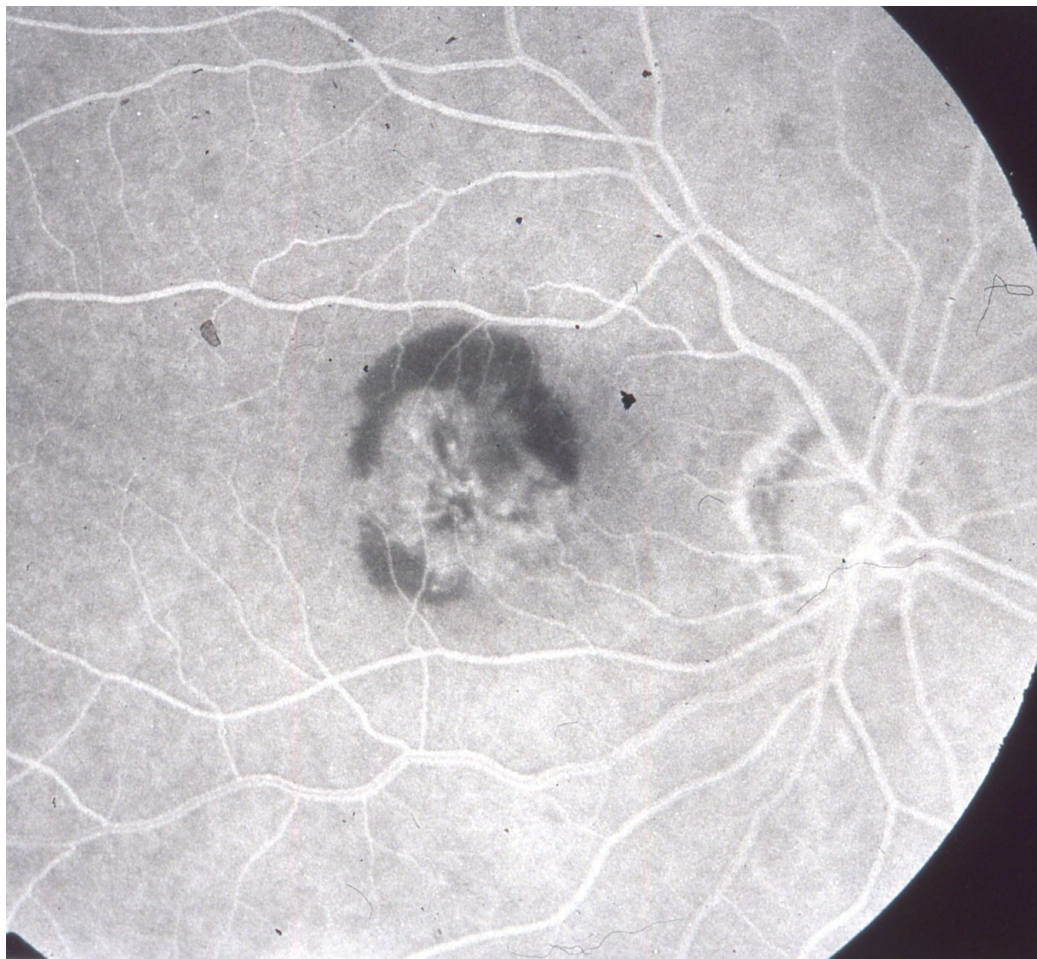
Trakční odchlípení sítnice



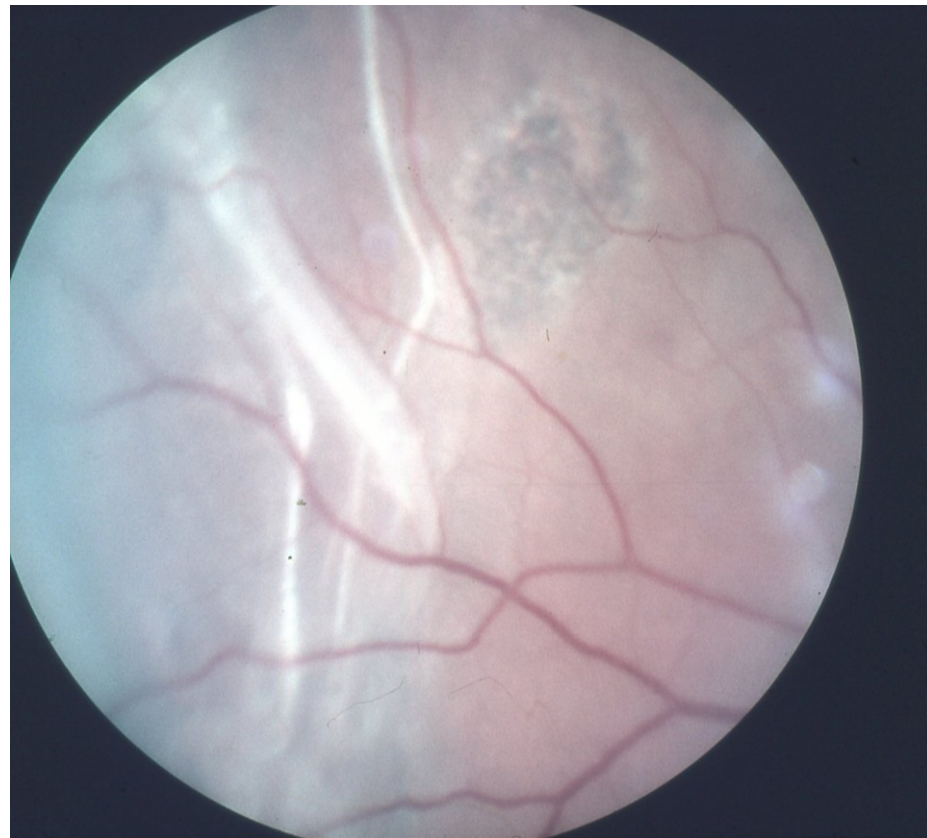Fluorescenční angiografie



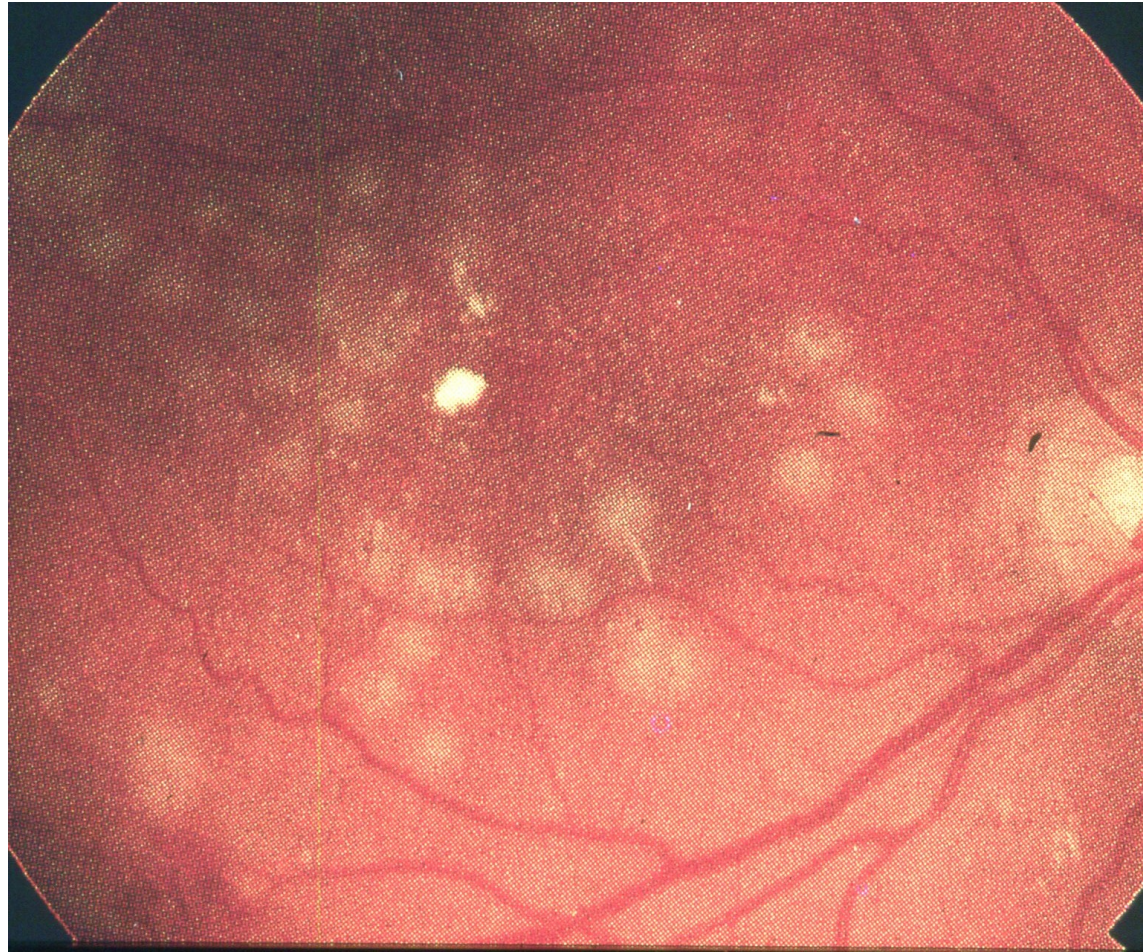Neovaskularizacije u VPMD



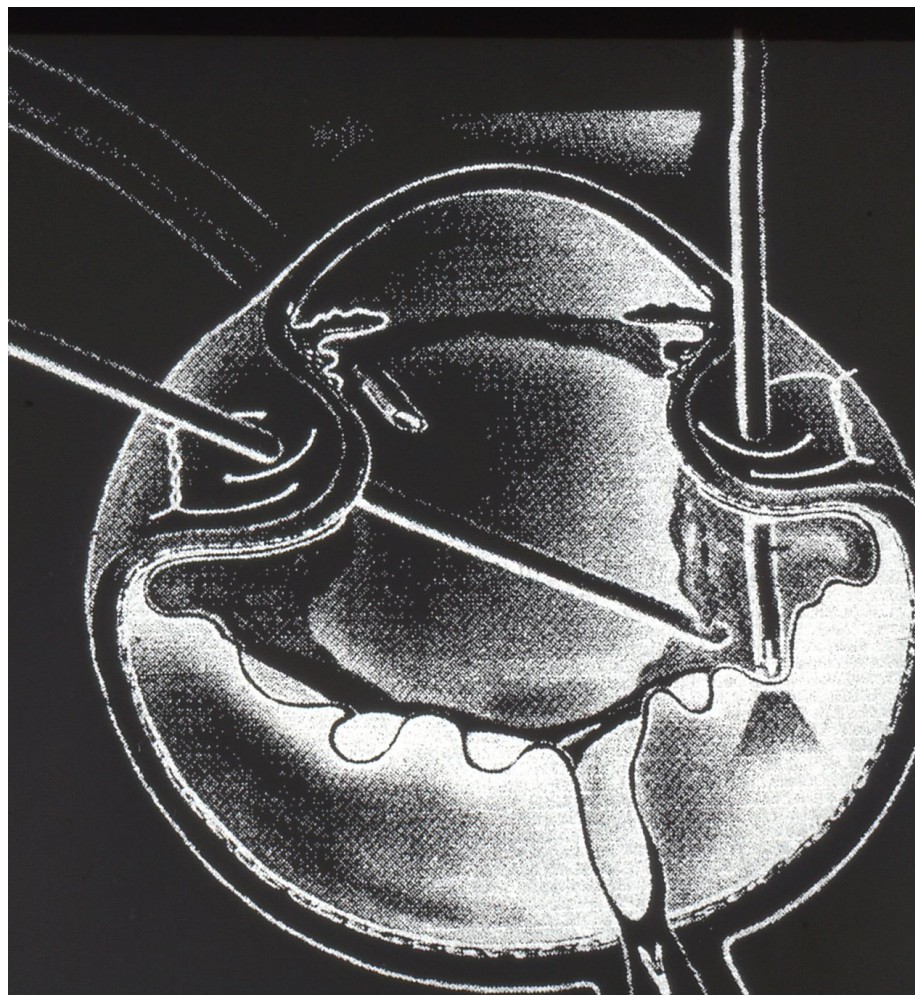
Amoce sítnice



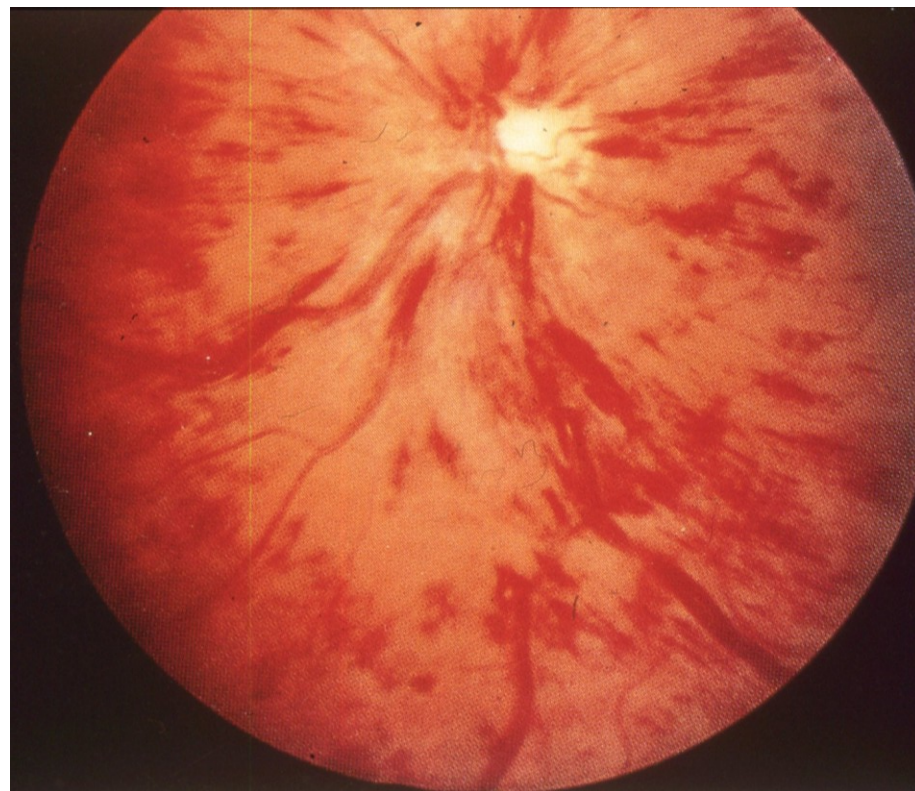
Makulární degenerace

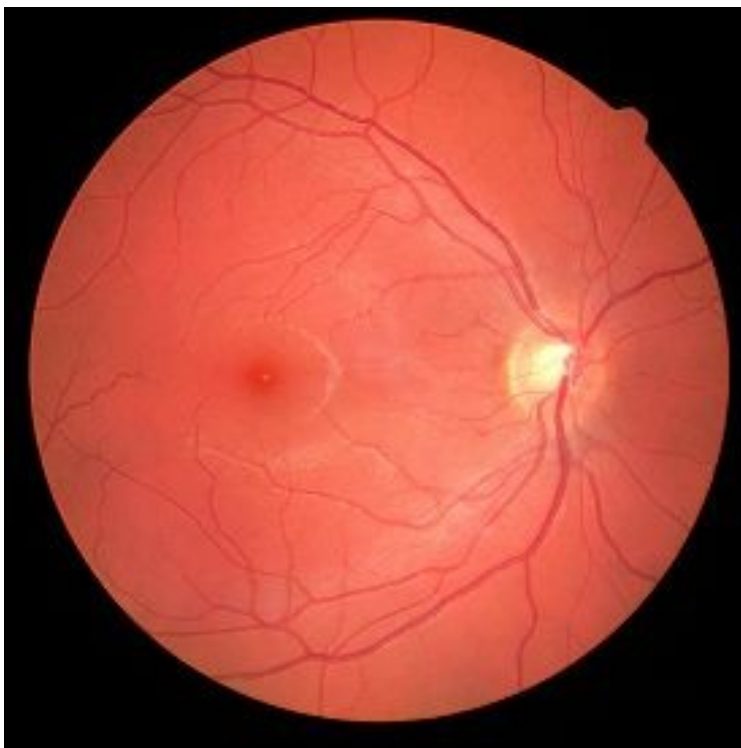

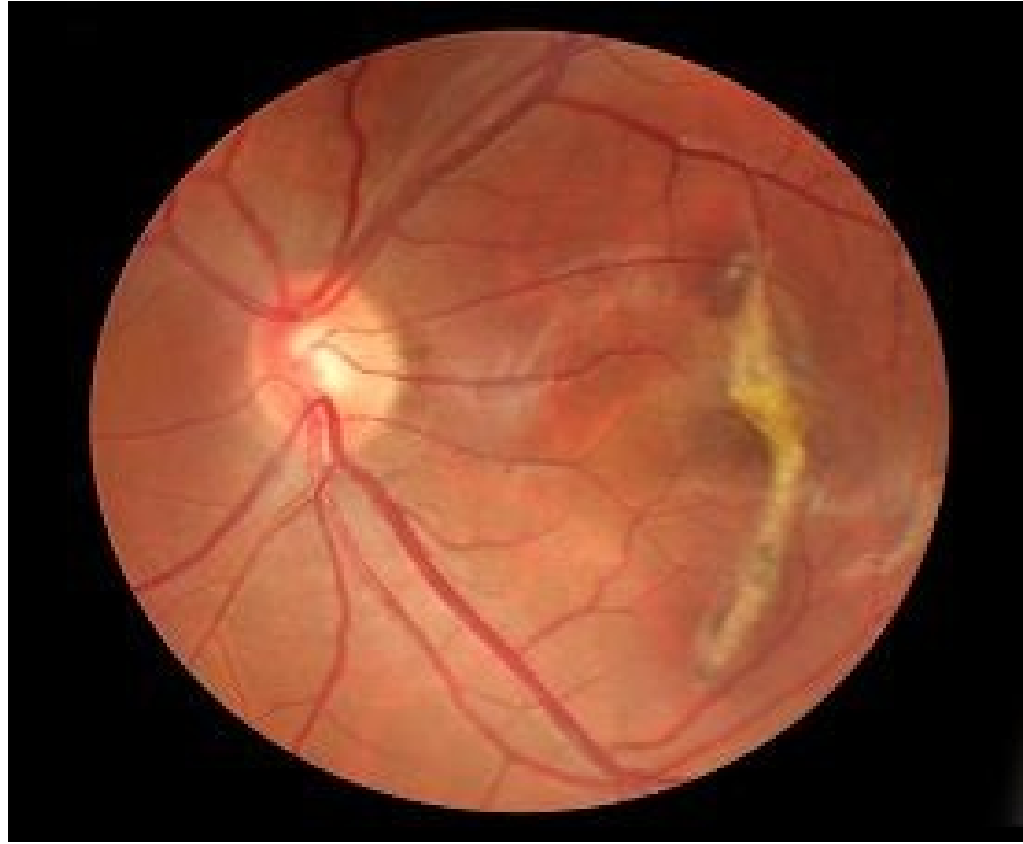
PPV u trakční amoce



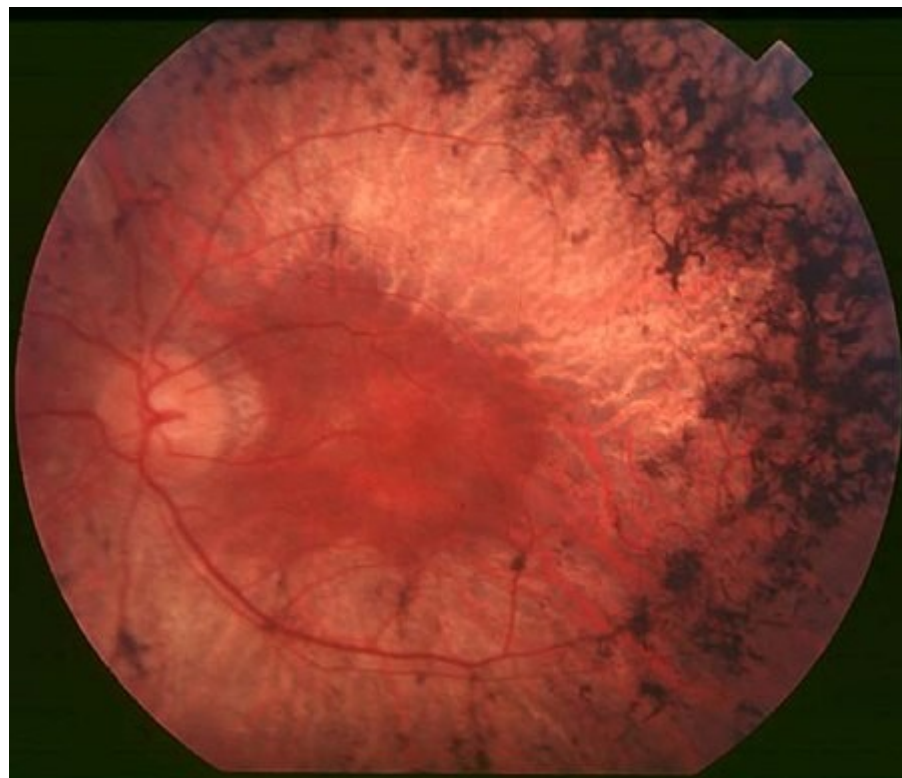Okluze sítnicové žíly



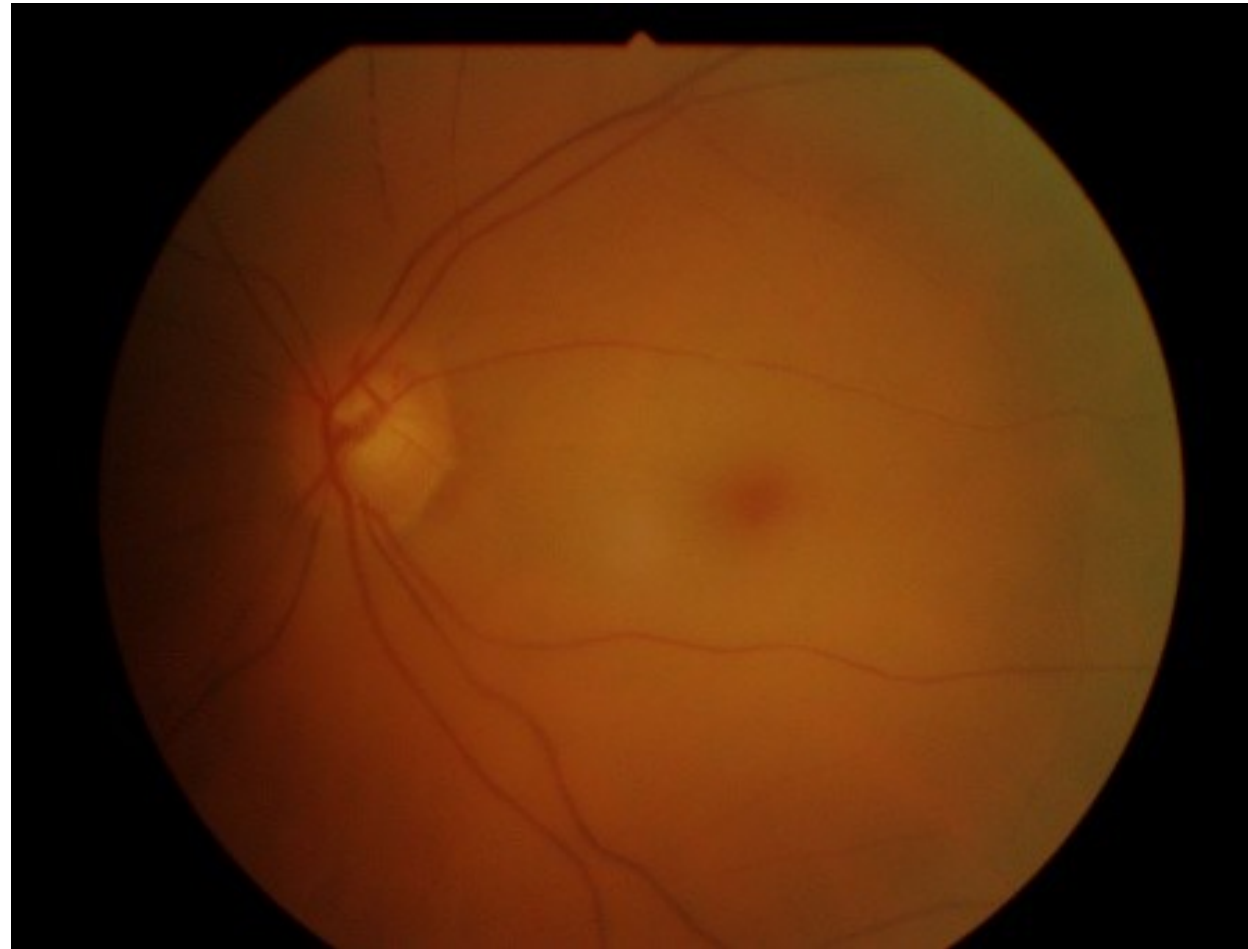



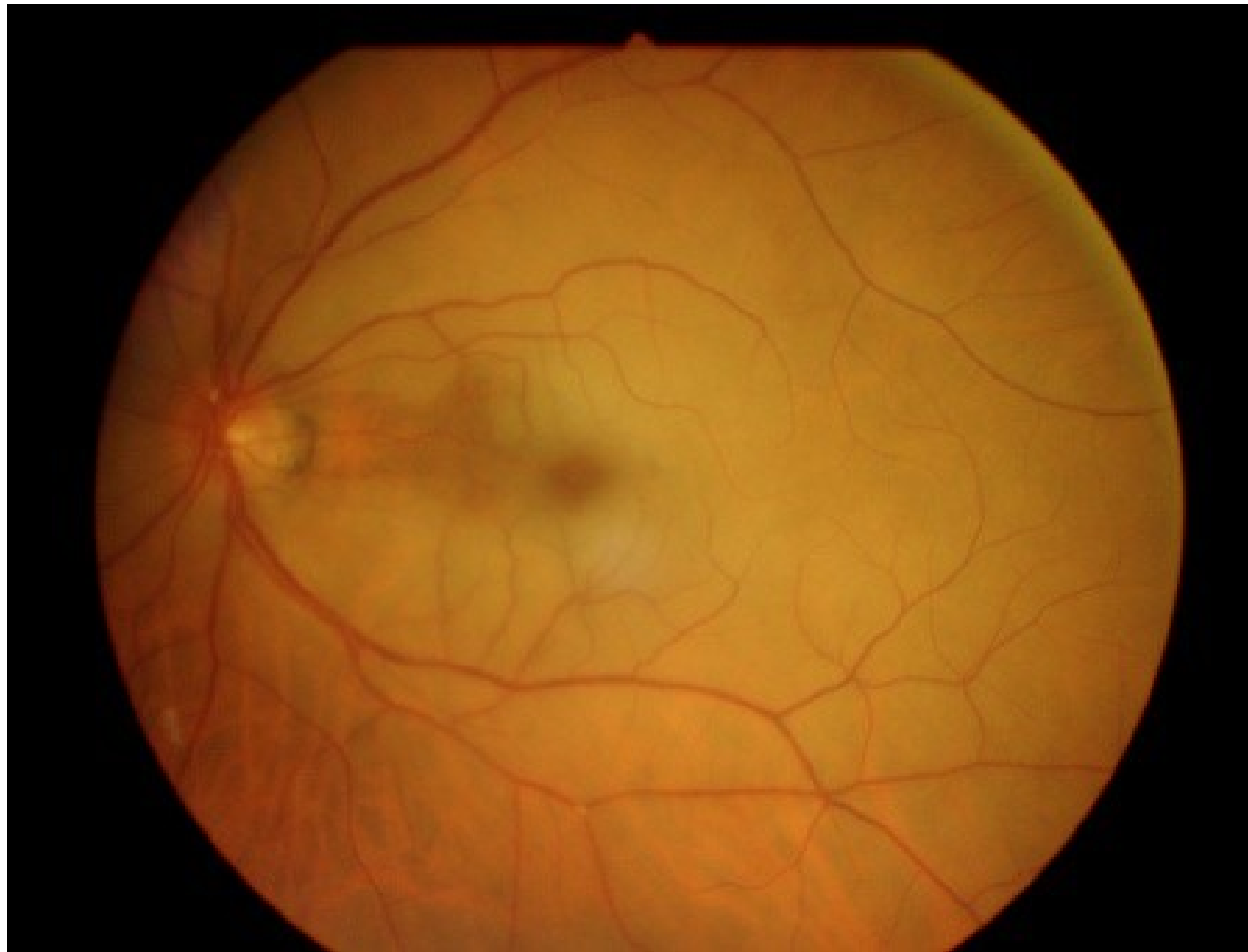Pigmentová degenerace sítnice



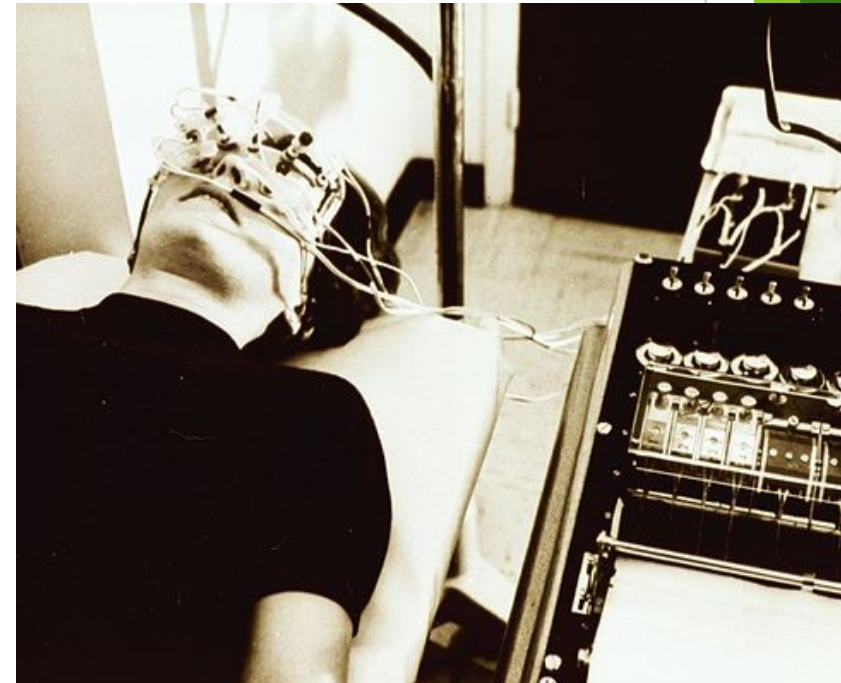
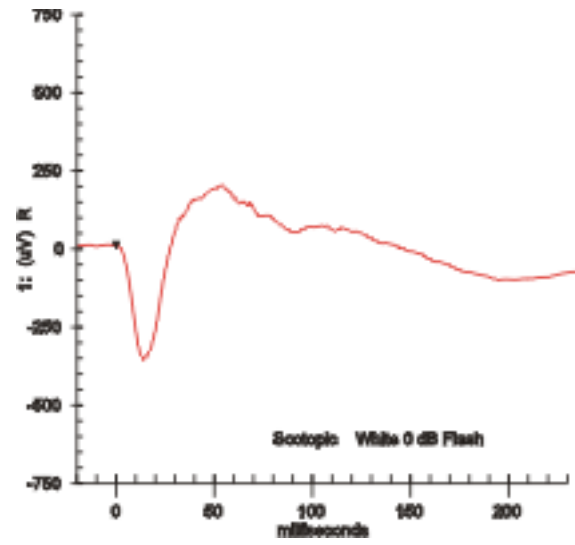
Okluze arterie centralis retinae



Okluze a cilioretinální arterie



ERG





PPV

