

# Onemocnění rohovky

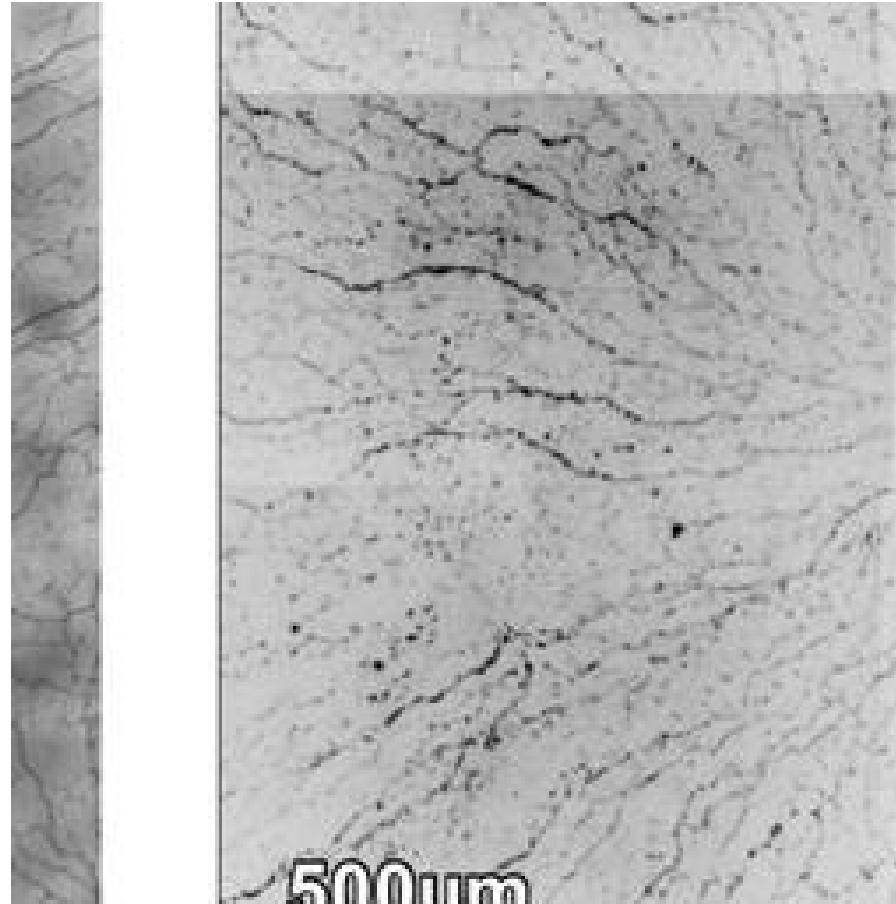
Synek, S.

KOO

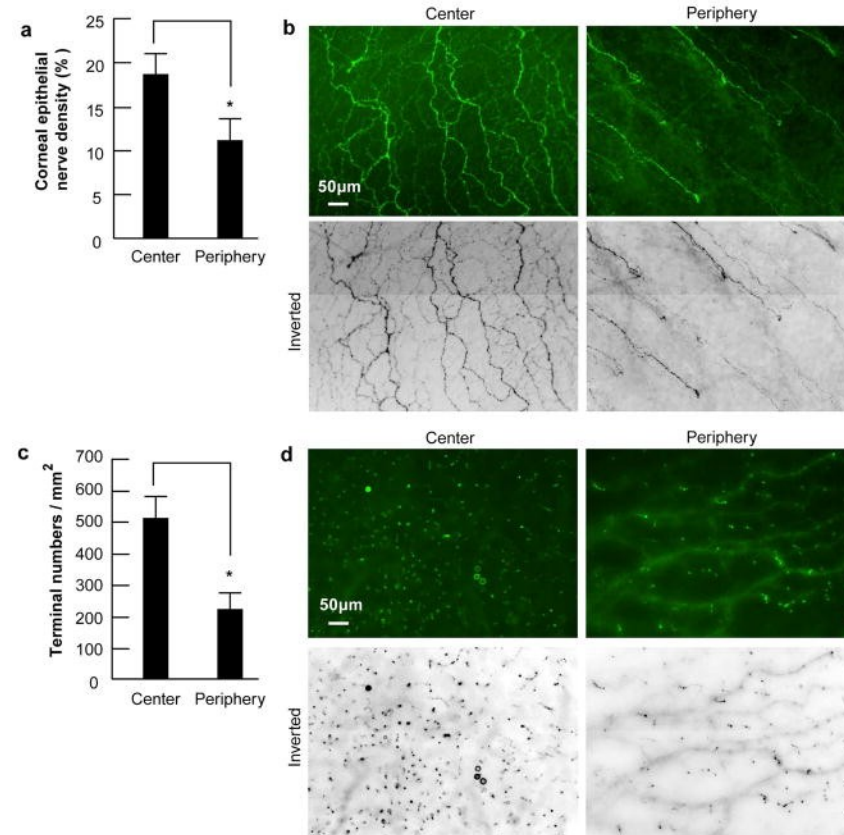
# Anatomické poznámky

- Dlaždicový epitel
- Bowmanova membrána
- Stroma
- Descemetova membrána
- endotel

# Nervová zakončení v rohovce



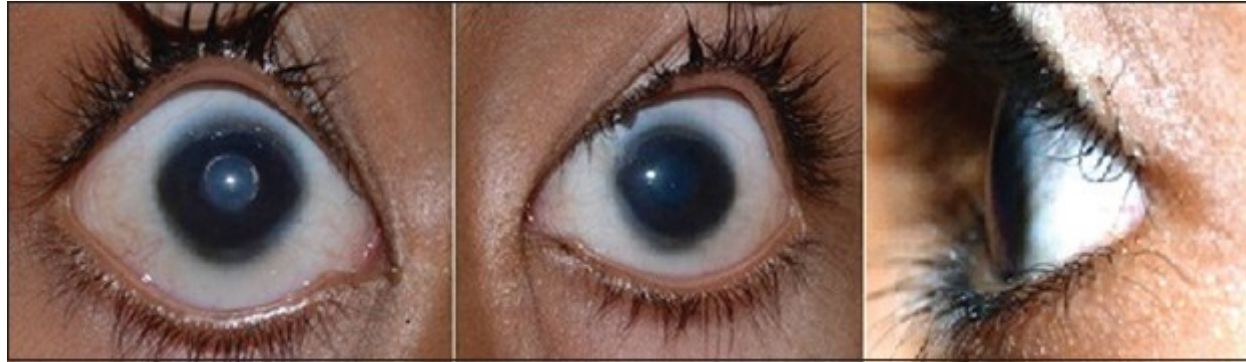# Rohovkové nervy v centru a periferii



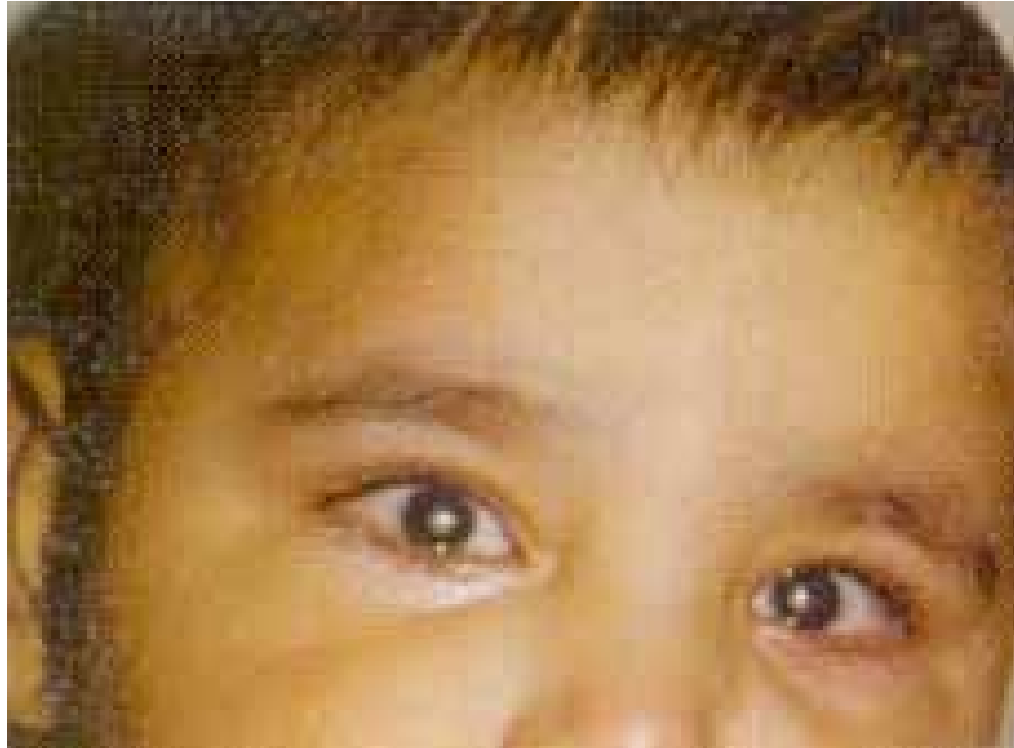# Vývojové vady

- Mikrokornea
- Megalocornea
- Cornea plana

# Cornea plana



# Microcornea



# Edém rohovkového epitelu

- Glaukom
- Insuficience endotelu



# Zánětlivé změny rohovky

- Infiltrát
- Rohovkový vřed

# Hojení rohovky

- Vaskularizovanou granulační tkání
- Povrchová
- Hluboká vaskularizace

# Vyšetření rohovky

- Štěrbínová lampa
- Barvení fluoresceinem při defektu
- Měření citlivosti rohovky anesteziometrem
- pachymetrie

# Záněty rohovky

- Infekční
  - Bakteriální
  - Virové
  - Plísňové
  - Specifické
- Neinfekční
  - Degenerace
  - Kontaktní čočky

# Bakteriální záněty

- Streptococcus pneumoniae, Staphylococcus epidermidis, aureus, proteus, moraxella
- Obávané jsou záněty u gonokokové infekce, diphtherie, Streptococcus pyogenes, pseudomonas aeruginosa
- Odběr kultivace
- Průplach slzných cest
- Antibiotika, atropin

# Virové záněty

- Herpes simplex- keratitis dendritica- anestezie rohovky
- Keratitis disciformis- hluboký zánět –metaherpetická léze
- Herpes zoster- varicella virus- postižena první větev trojklanného nervu- kůže, rohovka, iridocyklitida
- Keratokonjunktivitis epidemica

# Záněty rohovky u zvláštní přecitlivělosti

- Keratitis disciformis- metaherpetická infekce
- Ulcus corneae rodens (Moorenův vřed)
- Ulcus corneae marginale- starší osoby, chronická stafylococcová infekce, exotoxiny
- Keratitis flectenulosa
- Keratitis parenchymatosa- příjice, tbc, i u vrozené příjice
- Keratitis e rosacea

# Degenerace rohovky

- Marginální ztenčení rohovky- senilní marginální degenerace
- Arcus senilis, arcus lipoides
- Keratopatie zonularis
- Keratomalacia- karence vitamínu A
- Keratitis neuroparalytica
- Keratitis e lagophthalmo
- Recidivující eroze rohovky



- Cornea guttata- Fuchsova endoteliální dystrofie
- Keratokonus- Fleischerův prstenec- Fe v epitelu při bázi
- Hereditární rohovkové dystrofie- epiteliální, stromální, endoteliální

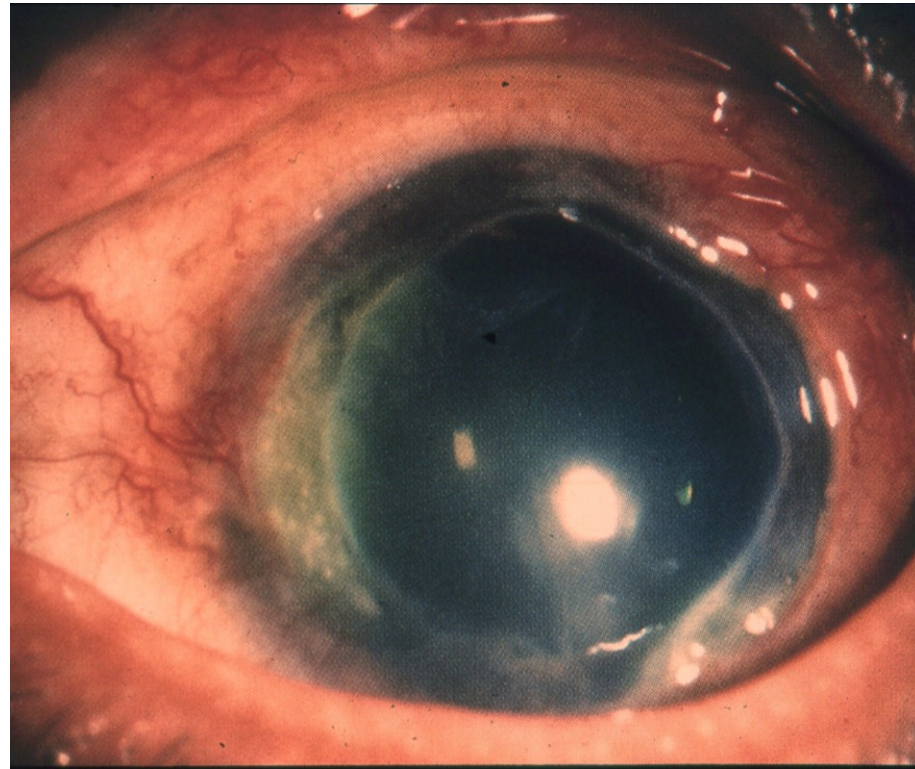
# Depozita v rohovce

- Hematogenní zbarvení- při masivním krvácení do přední komory
- Kayser-Fleischerův prstenec zelený v endotelu, při Wilsonově hepatolentikulární degenerace- porucha ceruloplasminu
- Chlorochinová (i jiné lékové) keratopatie

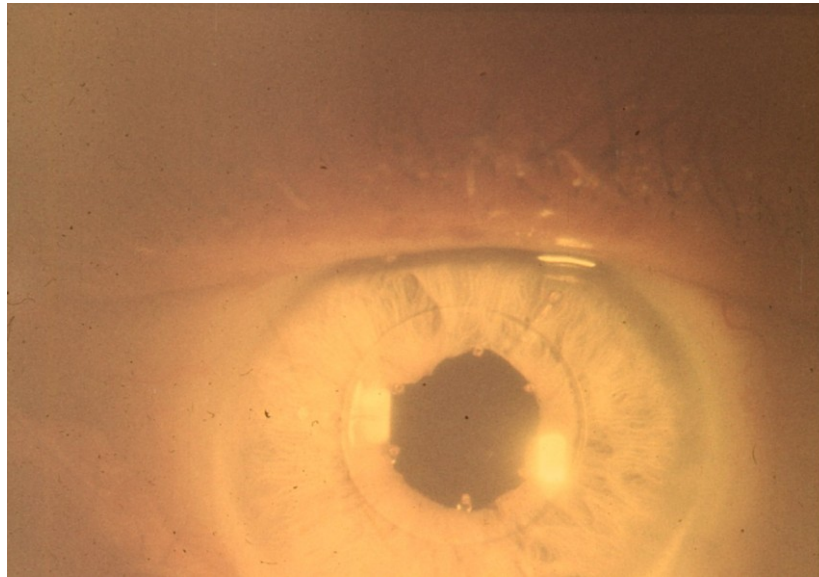
# Chirurgie rohovky

- Keratoplastika
  - Perforující
  - Lamelární
  - Endotelová
- Keratoprotéza
- Refrakční chirurgie- PRK, LASIK, EPILASIK, Femto

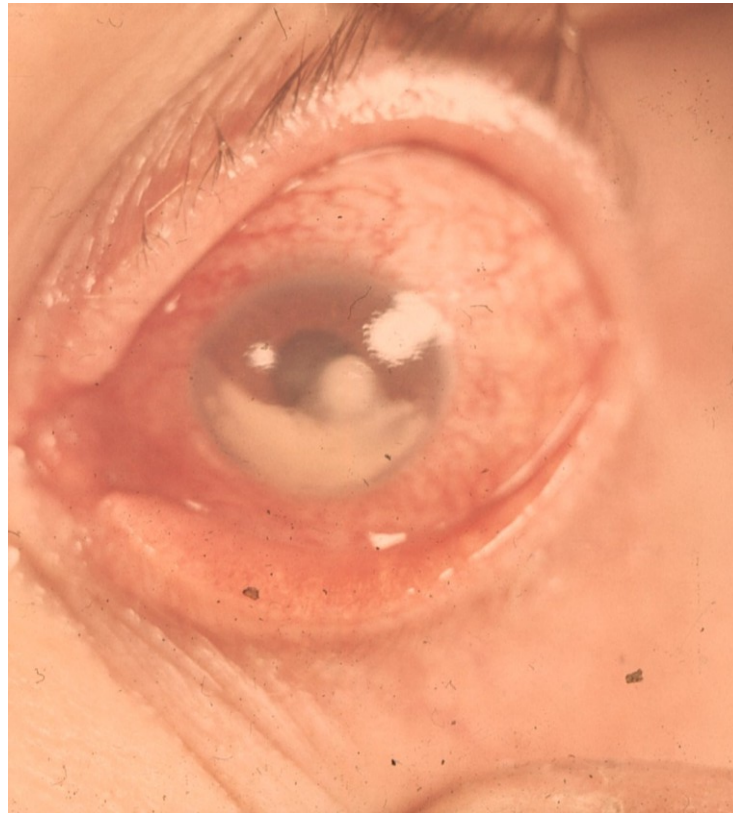# Marginální degenerace



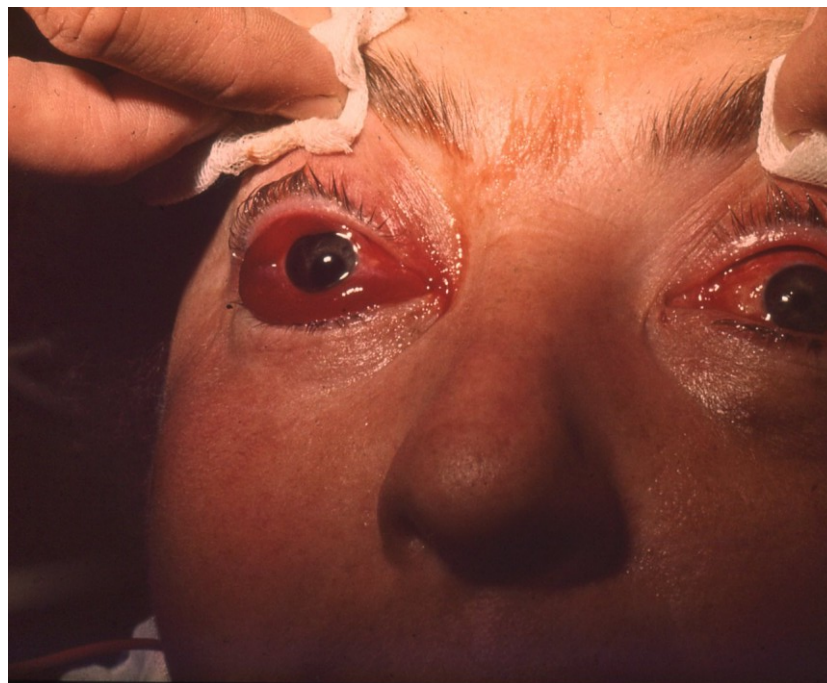# Pupilární nitrooční čočka (sputnik)



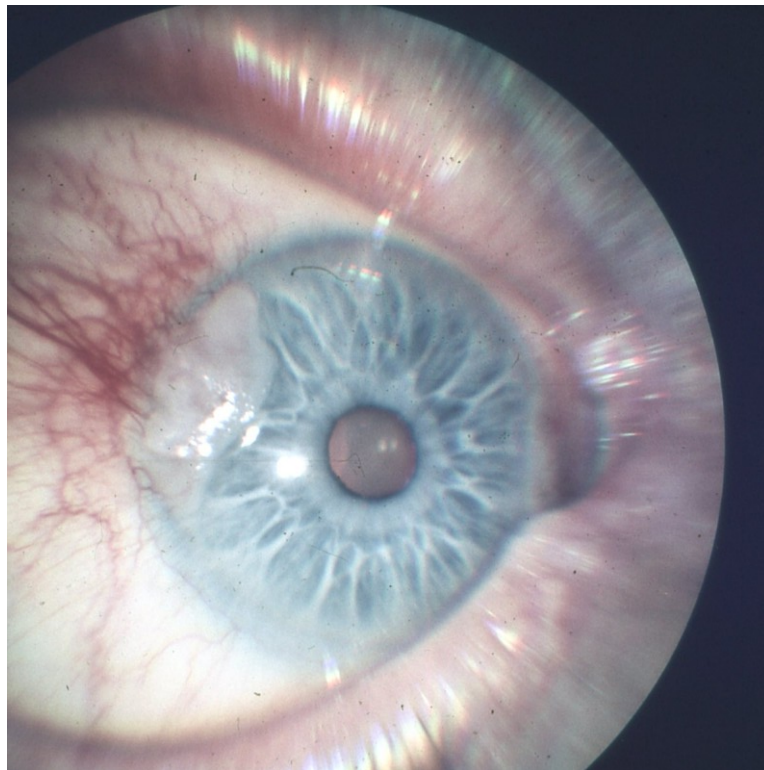
# Ulcus corneae cum hypopyo



# Endokrinní orbitopatie

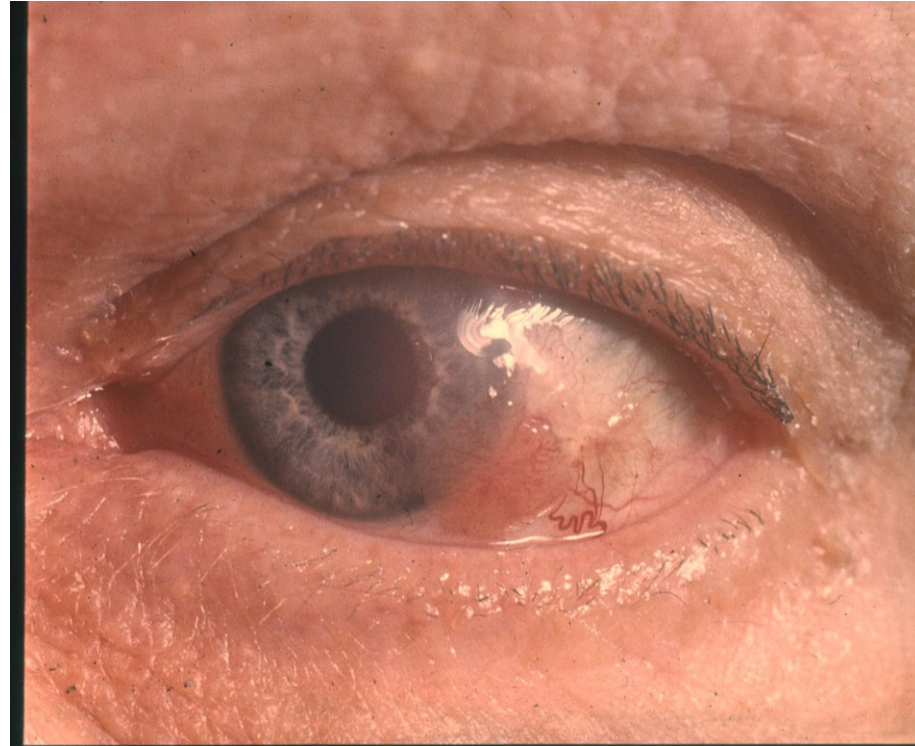


# Nesmáčivý defekt rohovky po marginálním vředu

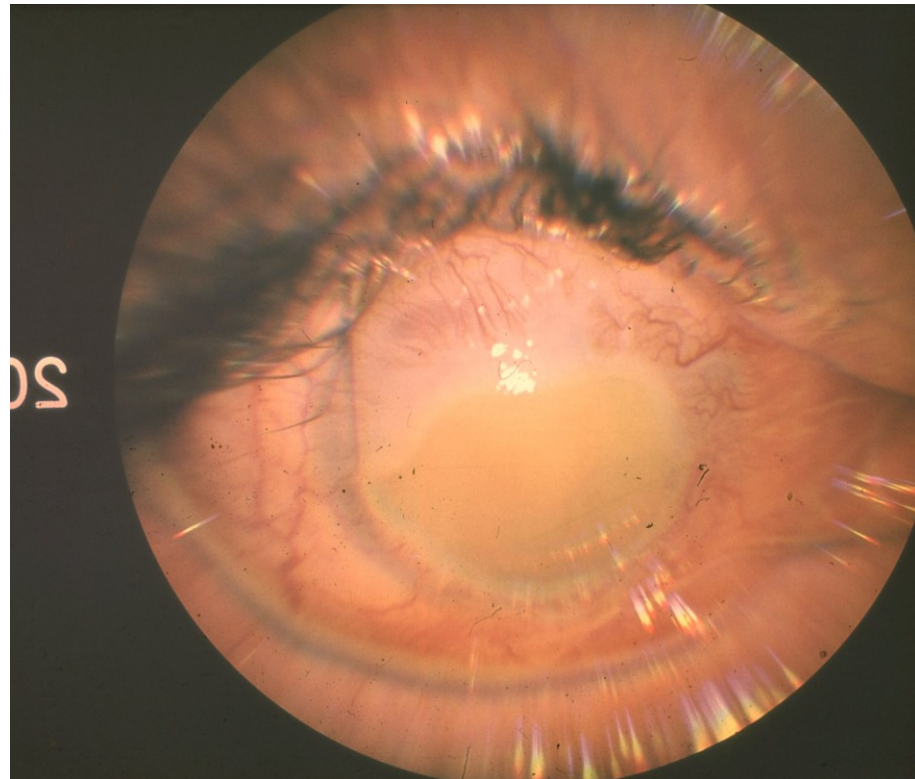




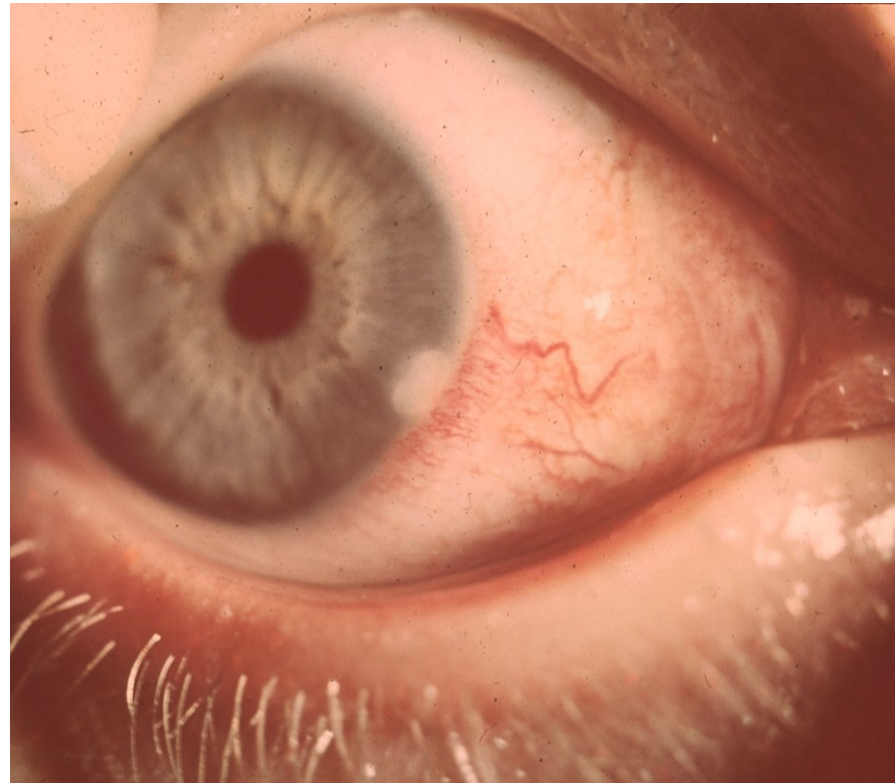
# Rosacea keratitis



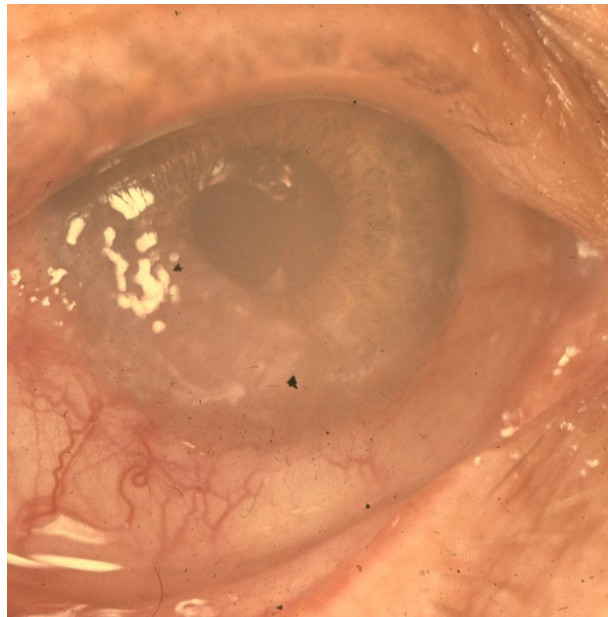
# Endoftalmitida



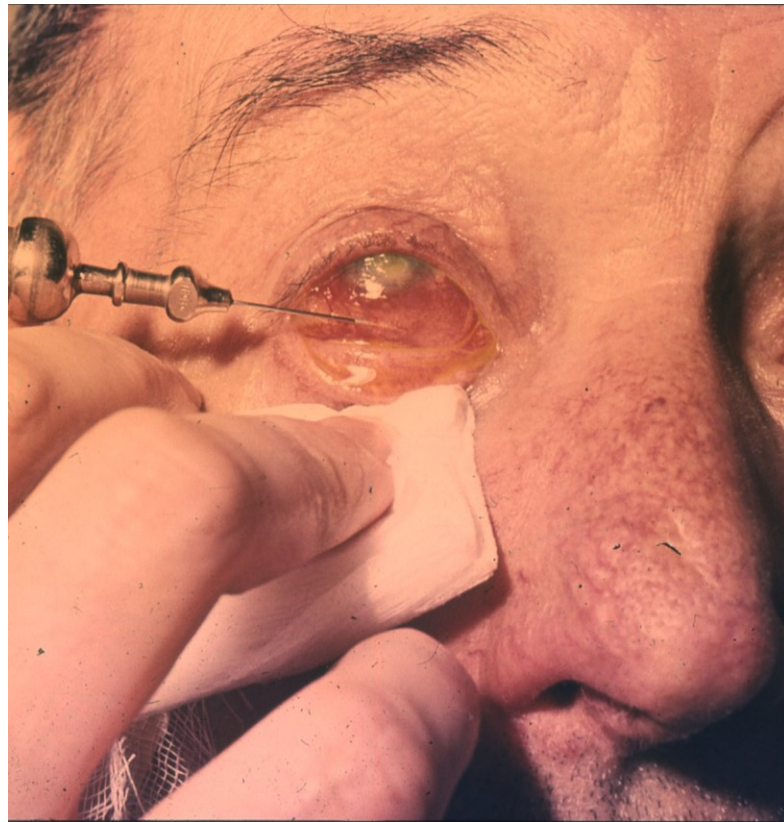# Flykténová keratitís



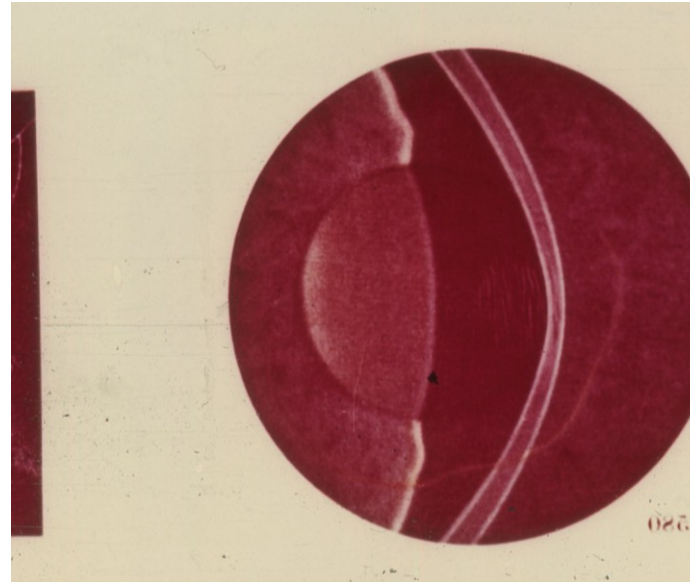
# Marginální rohovkový vřed



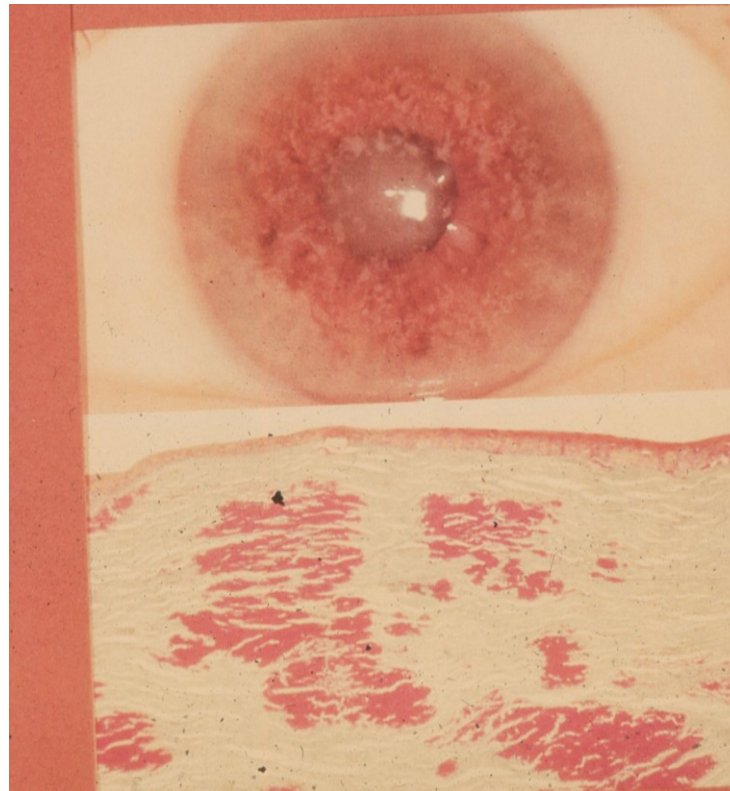
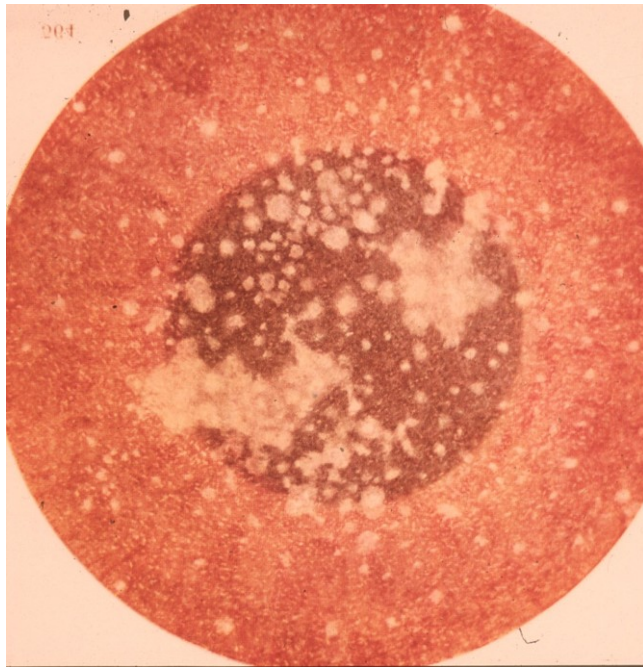
# Podspojivková injekce



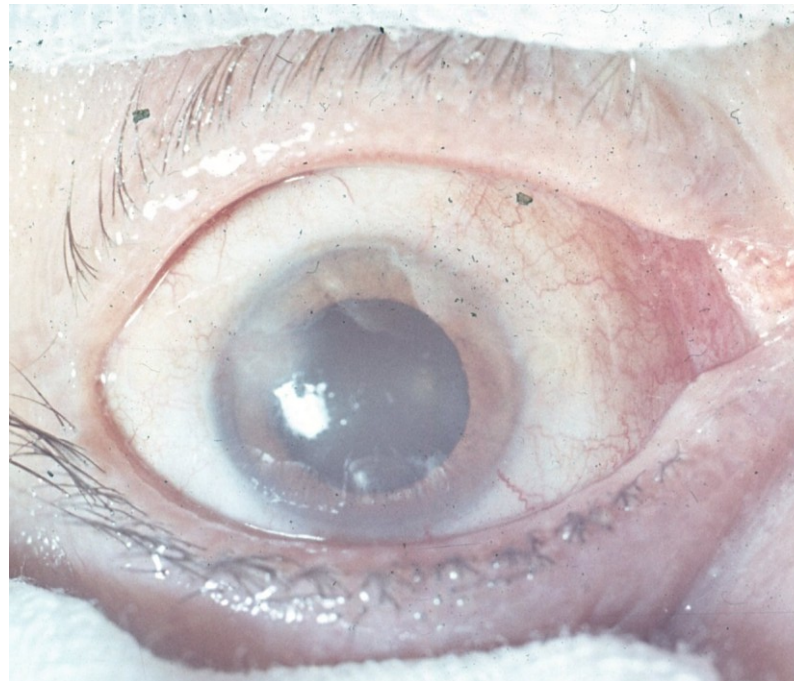
# Keratokonus



# Heredodegenerativní onemocnění rohovky

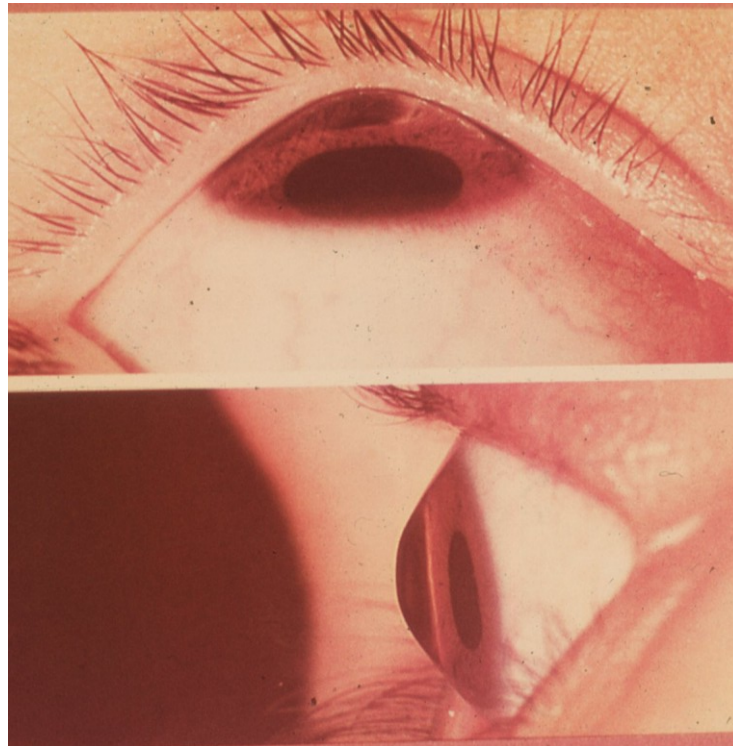

# Moorenův vřed- vyhojený

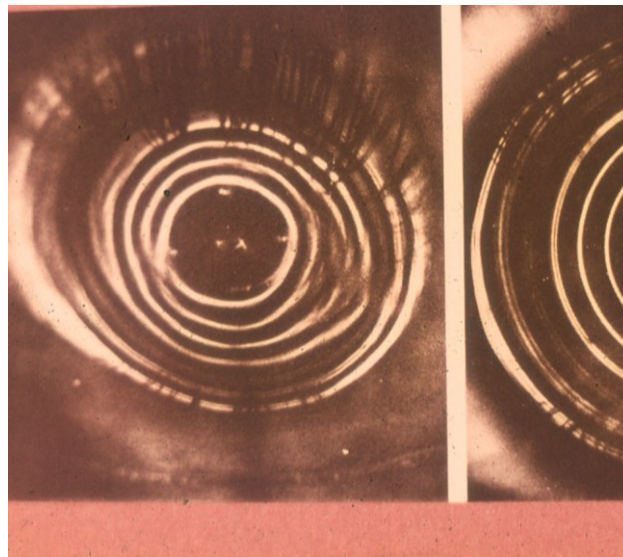




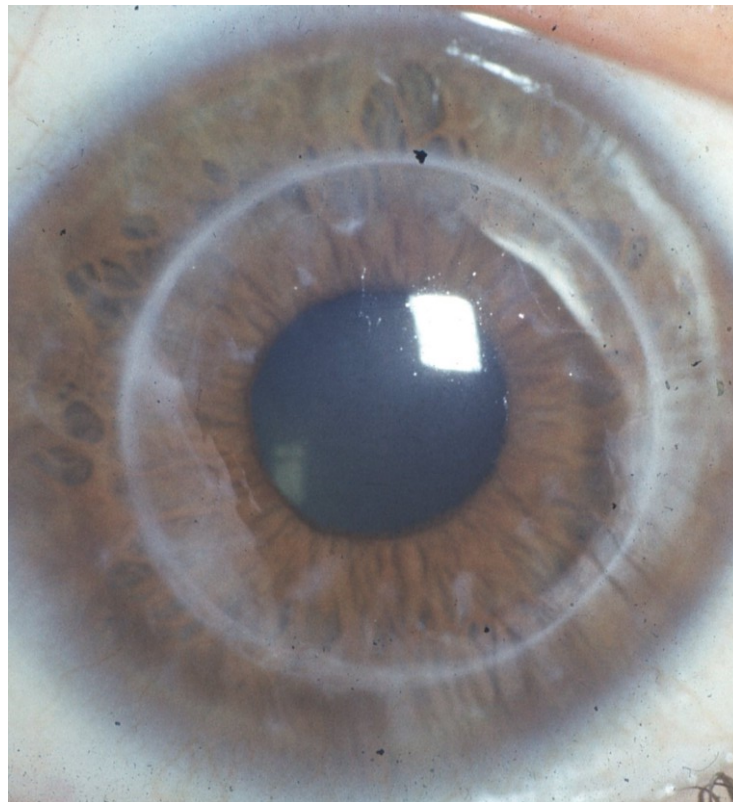
# keratokonus



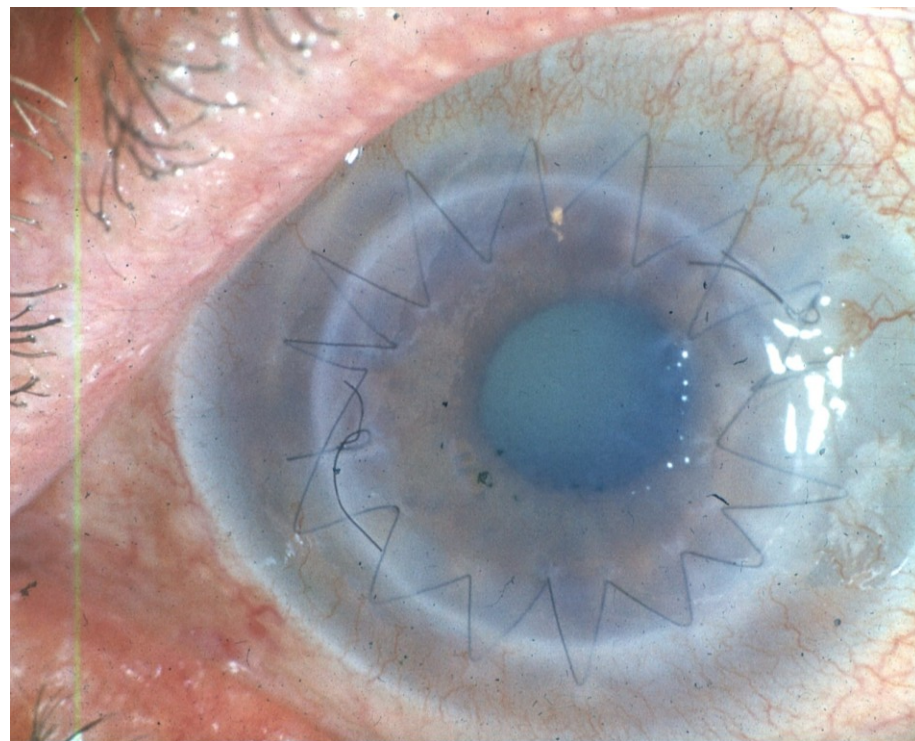
# Placido kruhy u keratokonu



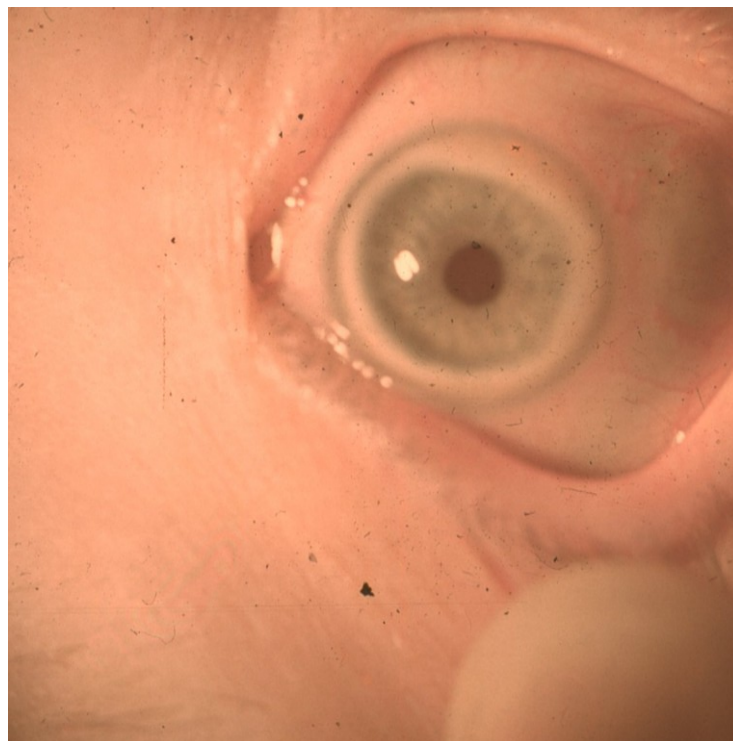
# Keratoplastika



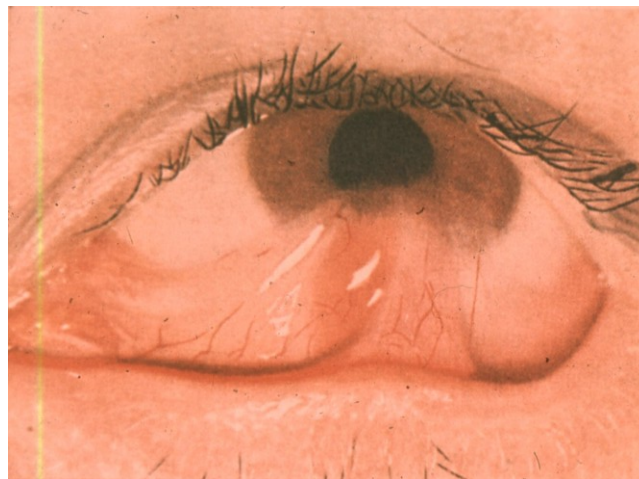# Keratoplastika - stehy



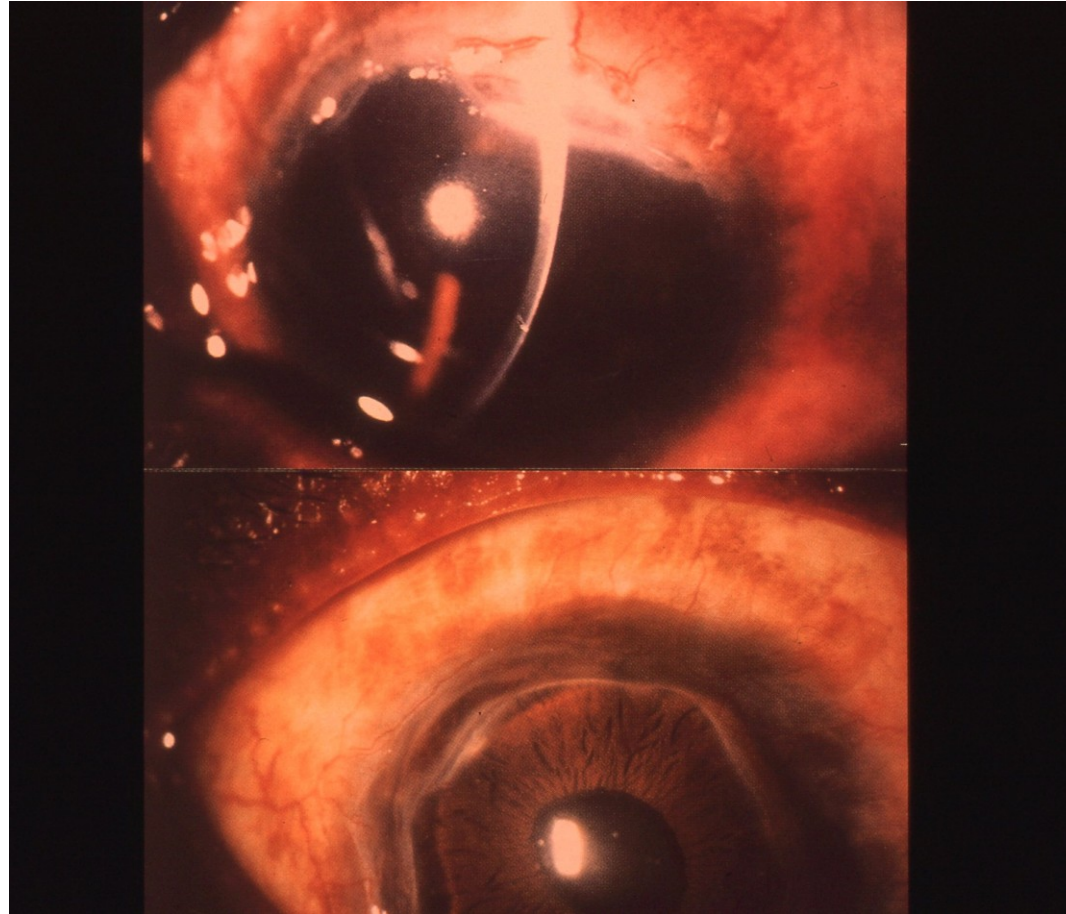
# Arcus senilis




# pseudopterygium



# Terrienova marginální degenerace

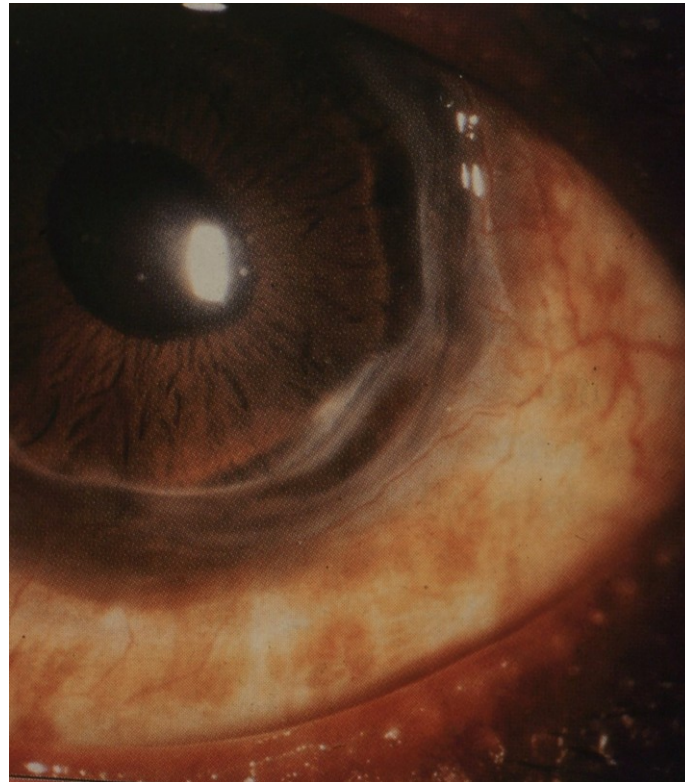


# Rohovkový epitel EM

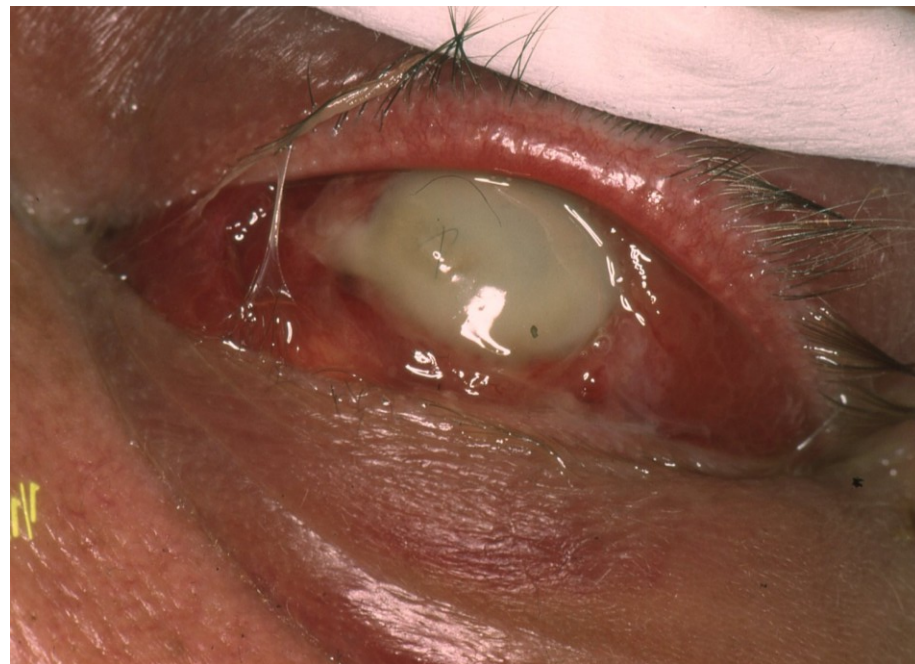



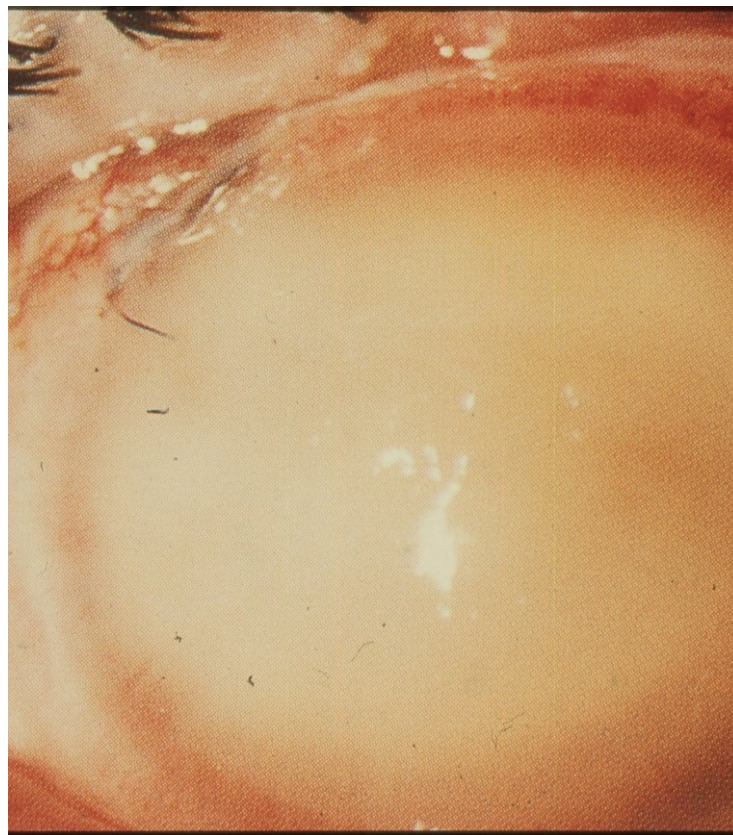
# Marginální degenerace



# Endoftalmitis



# Leukom rohovky



# Atrofie bulbu

