

Objektivní vyšetření

pohled

poklep

pohmat

poslech

per rectum

Pohled - inspekce

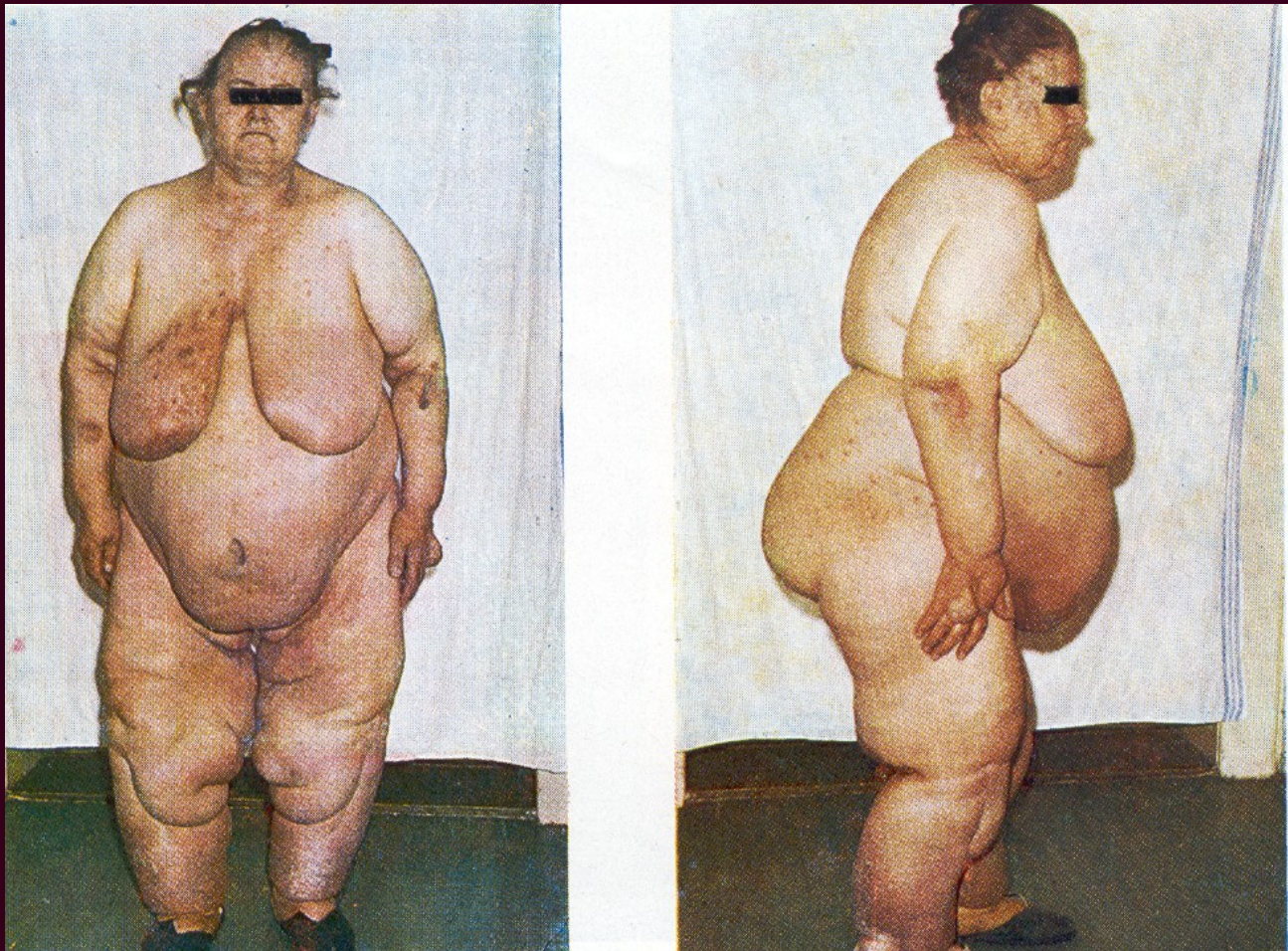- podmínky:
 - ❖ vhodné osvětlení – zářivka, žluté světlo může skrýt ikterus
 - ❖ vhodná poloha nemocného - někdy nelze dosáhnout při závažných onemocněních – astmatický záchvat, peritonitida
 - ❖ možnost soustředění – telefony, návštěvníci, příbuzní

Celkové vyšetření I

- ❖ vzhled – vlastnosti kůže, barva kůže, exantémy, krvácení do kůže, žilní kresba, kožní adnexa, stav péče o ně, teplota kůže, vlhkost kůže, napětí kůže
- ❖ postoj, poloha – uvolněná, vynucená
- ❖ pohyby - gestikulace, abnormální pohyby, symetrie, třes, záškuby

Celkové vyšetření II

- chůze
 - ❖ klaudikace – ICHDKK
 - ❖ cirkumdukce - CMP
 - ❖ chůze o široké bázi -závratě, chůze v předklonu - Parkinsonova choroba
- proporce
 - ❖ poměr výšky a hmotnosti (BMI)
 - ❖ typ uložení tuku (maskulinní, feminní), konstituční typ (astenik, normostenik, hyperstenik, pyknik)



Celkové vyšetření III

- vědomí
 - ❖ kvantitativní poruchy
obnubilace, zmatenost
 - ❖ kvalitativní poruchy
somniale
sopor
koma
synkopa

Celkové vyšetření IV

- dech
 - ❖ dušnost klidová (tachypnoe, bradypnoe, hyperpnoe), námahová, neurotická (nemožnost dodýchnout)
 - ❖ distanční fenomény – suché, vlhké
 - ❖ dýchání Kussmaulovo, Biotovo, Cheyne-Stokesovo

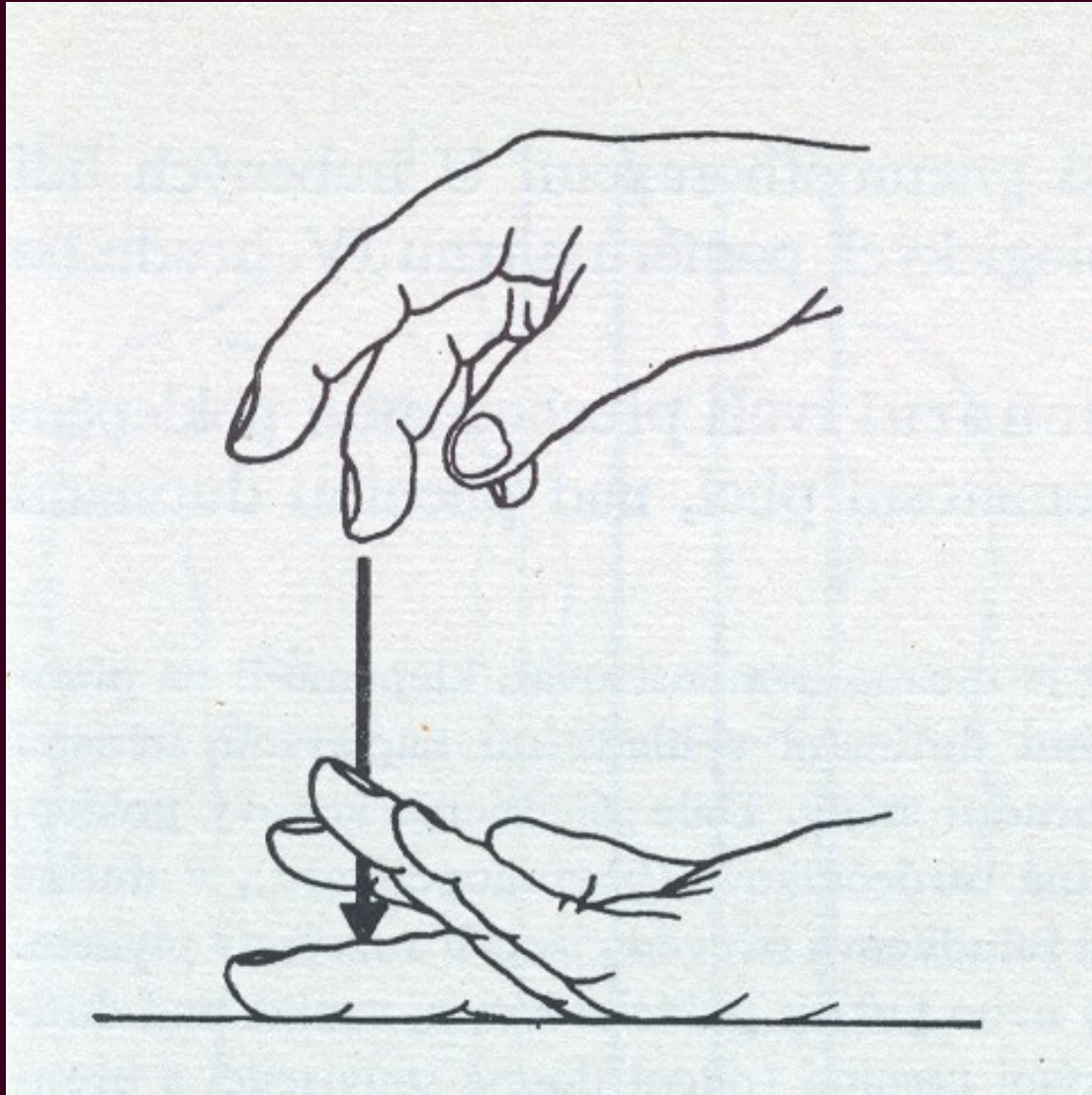
Celkové vyšetření V

- teplota
 - ❖ norma, denní kolísání, místa měření
 - ❖ continua, remittens, intermittens, septica, recurrens, undulans
 - ❖ pokles kritický, lytický
- tep
 - ❖ místa vyšetřování
 - ❖ norma, tachykardie, bradykardie
 - ❖ pravidelnost (reg., irreg., respirační arytmie, pulsus bigeminus)
 - ❖ kvalita (pulsus aequalis, paradoxus, plenus, magnus seu altus, filliformis, durus, mollis)

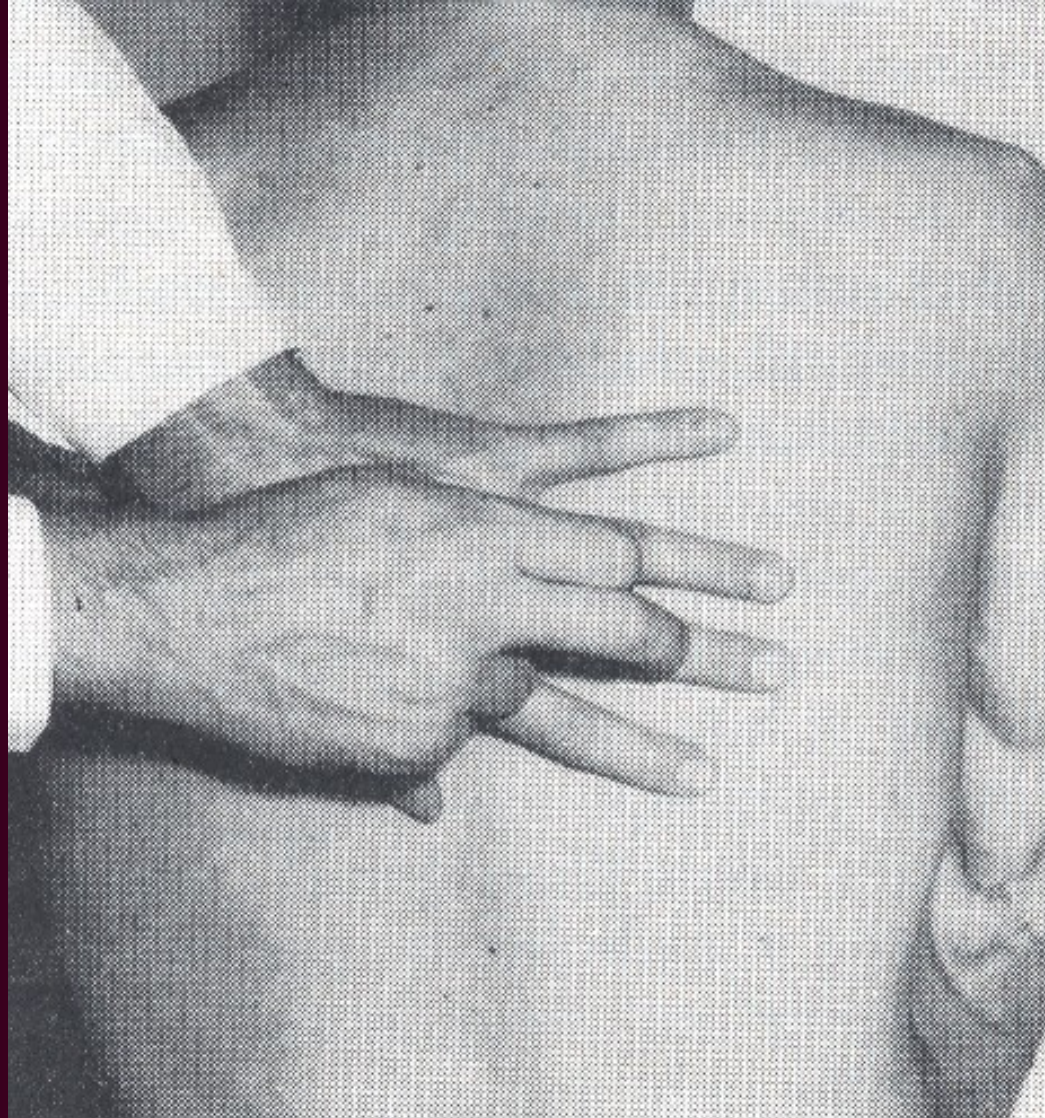
Poklep – perkuse I

- hodnocení zvuku vyvolaného klepáním buď přímo – prostředníkem vyšetřujícího na vyšetřovanou oblast – nebo na prostředník druhé ruky vyšetřujícího.
- ❖ plný jasný – fyziologický – nad zdravou plící
- ❖ hypersonorní – zvýšené zvučný (škatulový) – nad emfyzematózní plící

Poklep



Poklep



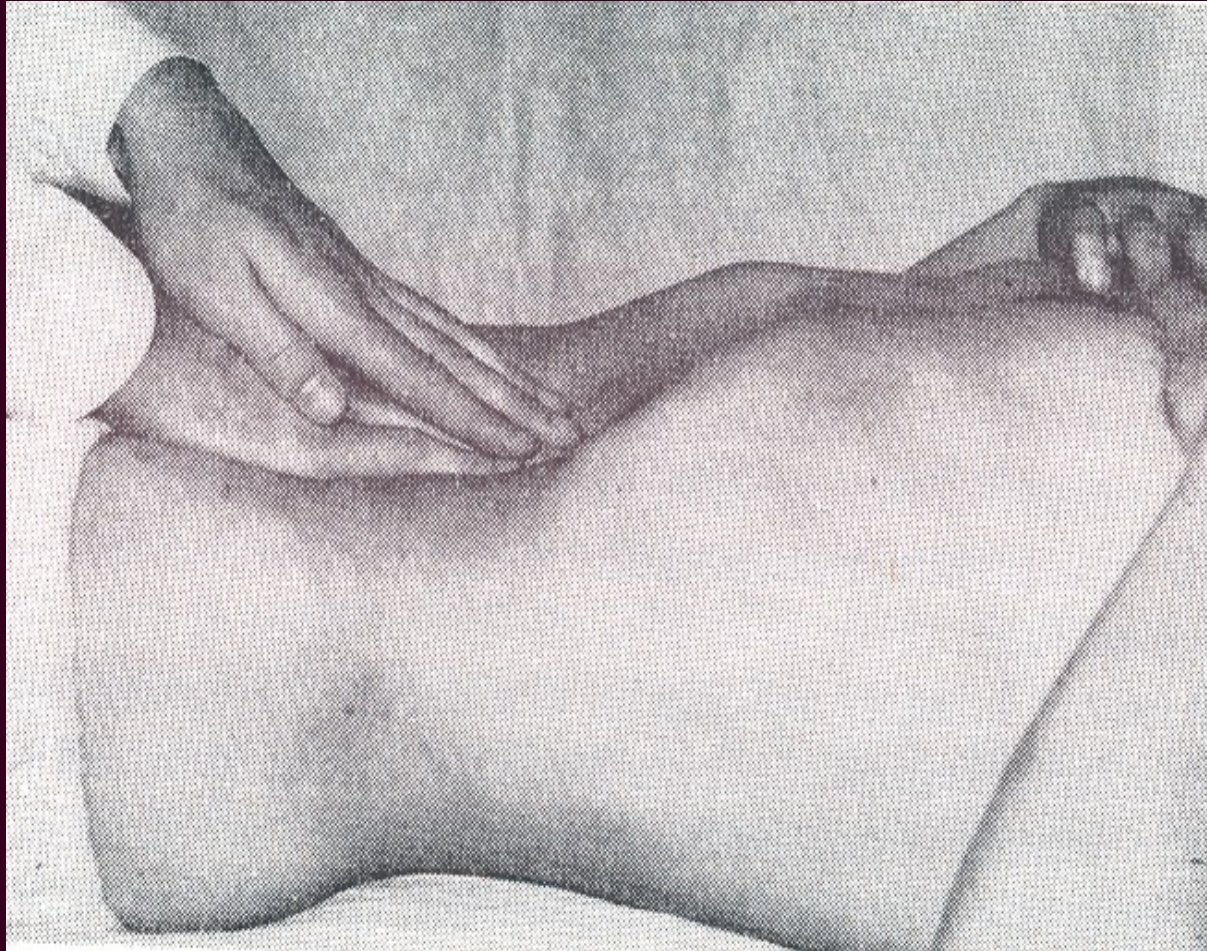Poklep – perkuse II

- ❖ ztemnělý – nad pevnou tkání – např. infiltrovaná plíce
- ❖ bubínkový – nad dutinami – např. plynaté střevo
- ❖ diferencovaný bubínkový – fyziologicky na břiše
- ❖ amforický – nad kolabovanou plící, nad velkou dutinou – dříve kaverny

Pohmat – palpace I

- ❖ **povrchová palpace** – jemně - zachytí vlhkost a teplotu kůže, sílu podkoží, drobné podkožní útvary, pulsaci povrchově uložených tepen
- ❖ **hluboká palpace** – do hloubky jednou nebo dvěma rukama – zachytí napětí břišní stěny, parenchymatózní orgány (velikost, konzistence, povrch, okraje), rezistence (velikost, bolestivost, fixace k okolí, povrch, konzistence), pulsace hluboko uložených tepen

Hluboká palpace



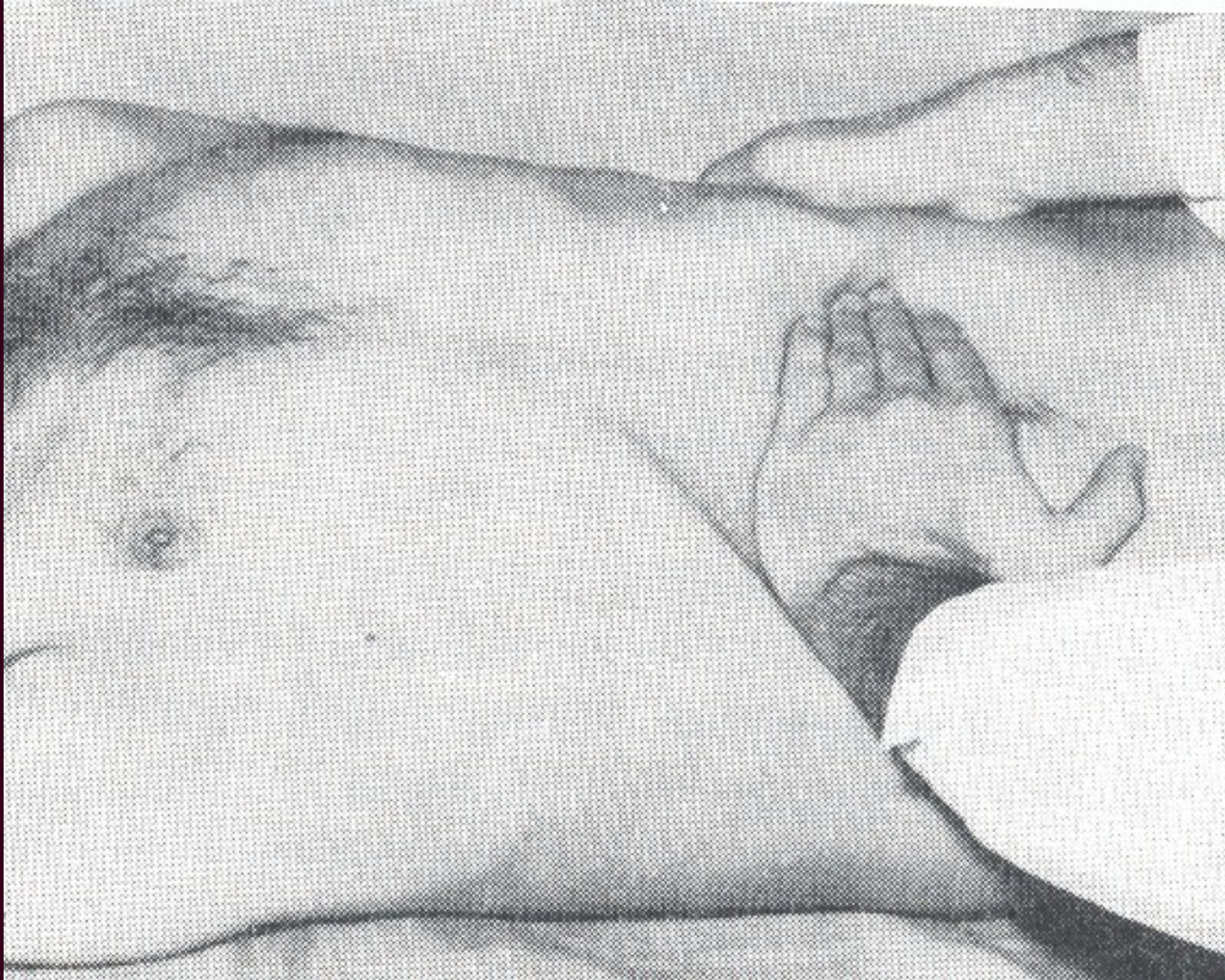
Pohmat – palpace II

- vyšetření jater pohmatem – posouzení vztahu k žebernímu oblouku v čáře medioklavikulární (v cm)
 - ❖ povrch – hladký, hrbolatý
 - ❖ okraj – listovitý, oblý, hrbolatý
 - ❖ konzistence – měkká, tužší, uzlovitá, kamenná

Pohmat – palpace III

- ❖ **vyšetření ledvin pohmatem** – Israeliho hmat (jedna ruka vyšetřujícího podpírá bederní krajinu, druhá hmatá přes stěnu břišní) – bolestivost, event. Velikost
- ❖ **vyšetření sleziny pohmatem** – diagonální poloha (na pravém boku, LHK za hlavu, LDK flexe v koleni) při nádechu palpate pod levým žeberním obloukem – nenaráží, naráží, při zvětšené slezině se vyjadřuje vztah k pupku v cm

Vyšetření sleziny pohmatem



Poslech I

- poslech prostý
 - ❖ způsob mluvení - huhňavá řeč, fatické poruchy, příliš hlasitá řeč
 - ❖ distanční fenomény – pískoty, vlhké chropy při dýchání, škroukání v břiše
- poslech instrumentální
 - ❖ stetoskop – plodové ozvy
 - ❖ fonendoskop – dětský-bez membrány, pro dospělé-s membránou

Poslech II

- ❖ srdce – ozvy srdečních chlopní, šelesty
- ❖ plíce – dýchání, vedlejší fenomény – suché, vlhké, pleurální fenomény, přítomnost tekutiny, kolaps plíce
- ❖ břicho – peristaltika
- ❖ cévy – šelesty nad stenózami

Per rectum I

- Má být běžnou součástí – opomíjené
- Až 60% nádorů rektá je hmatných prstem
- Provedení
 - ✓ poloha genupektorální x gynekologická, na boku ukazovák dominantní ruky opatřený gumovou rukavicí s gelem
 - ✓ vyzveme nemocného k zatlačení na stolicí
 - ✓ po průniku svěračem palpujeme dostupnou oblast
 - ✓ po vytažení prohlédneme rukavici

Per rectum II

- orientace – jako ciferník hodin, č. 12 je na kostrči
- prostata – na č. 6, velikost, hodnotíme konsistenci, povrch, bolestivost, příp. fixaci k okolí
- Douglasův prostor – nejnižší místo peritoneální dutiny, hodnotíme bolestivost, obsah tekutiny
- adnexa – jen orientačně – velikost, evnet. bolestivost