

Vyšetření hlavy a krku

pohled

poklep

pohmat

vyšetření štítnice

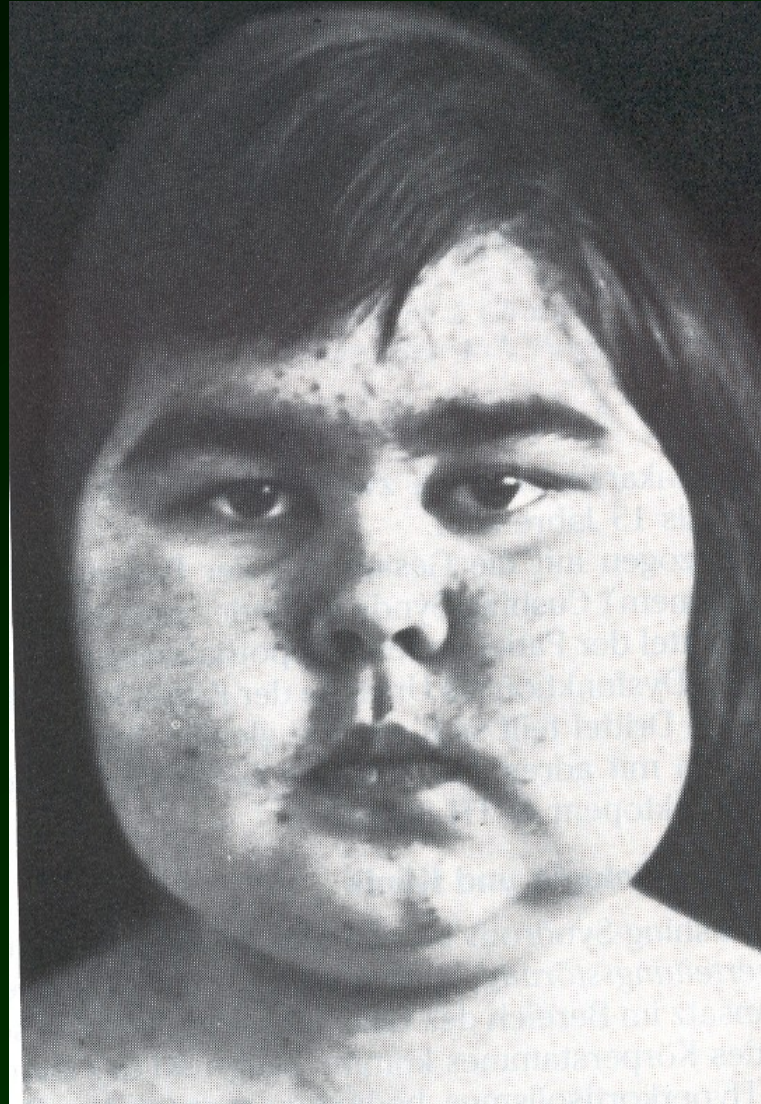
Vyšetření pohledem I

- **velikost a tvar lebky** – normocefalická, slovanská, nordická, turicefalická, dolichocefalická, brachycefalická, klinocefalická – sedlová, trigonocefalická
- **poloha hlavy** – opistotonus při tetanu, meningitidách, třes hlavy při parkinsonismu, kývavé pohyby hlavy – Mussetův příznak

Vyšetření pohledem II

- ❖ **obličej** – akromegalie, Cushingův sy, tyreotoxikóza, myxedém, facies febrilis, hectica, mitralis, cardiaca, Hippocratica, morbillosa, nephritica, cirrhotica, risus sardonicus, zduření příušních žláz (sarkoidóza, leukémie, DM, myxedém), suchost očí a úst – ztráta slz a slin, paréza n. VII – periferní, centrální

Cushingův syndrom



Vyšetření pohledem III

- ❖ **dutina ústní** – barva sliznic, stav hydratace, grafitové skvrny (Addisonova choroba), spalničky, plané neštovice, krvácivé projevy, lem dásní při otravě těžkými kovy, záněty – stomatitidy virové, bakteriální, plísňové
- ❖ **chrup** – sanován, defektní (trávení) protézy, tvarové odchylky – prognatia, progenia, TTC zuby, parodontóza

Vyšetření pohledem IV

- **jazyk**
 - ❖ hybnost
 - ❖ stav sliznice - povlak, vlhkost
 - ❖ nález při infekčních chorobách – malinový jazyk (spála), povlak tvaru „V“ (tyfus)
 - ❖ vrozené anomálie – plicata, glabra, geographica, villosa
 - ❖ leukoplakie – prekanceróza
 - ❖ vyhlazený jazyk – hypovitaminózy, perniciózní anémie, hypochrómní anémie, malabsorpce
 - ❖ velikost – otok, pokousání, nádory

Vyšetření pohledem V

- **foetor**
 - ❖ defektní chrup
 - ❖ krvácení
 - ❖ katabolizmus – aceton
 - ❖ postižení jater – foetor hepaticus
 - ❖ jícnové divertikly, nádory
 - ❖ bronchiektázie, zahlenění, plicní abscesy, gangréna plic
- **tonsily** – velikost, povrch, barva, výskyt čepů

Vyšetření pohledem VI

- **krk**
 - ❖ souměrnost, tvar (význam pro intubaci)
 - ❖ otok
 - ❖ štítnice
 - ❖ prominující uzliny
 - ❖ náplň jugulárních žil
 - ❖ antalgické držení (cefalea)

Vyšetření pohledem VII

- **oči**
 - ❖ konfigurace – šilhání (strabismus convergens, divergens)
 - ❖ víčka – hordeolum, chalazion, xantelazmata
 - ❖ oční štěrbina – rozšířená – tyreotoxikóza, lagophtalmus, zúžená – Hornerovo trias
 - ❖ bulby – pohyblivost – okohybné svaly, nystagmus

Exophtalmus



Vyšetření pohyblivosti bulbů



Vyšetření pohledem VIII

- ❖ duhovka – arcus senilis corneae, Kayser-Fleischerův prstenec
- ❖ zornice – reakce konvergenci a na osvit zúžením, izokorie, mydriáza, mioza
- ❖ skléry – ikterus, modré skléry
- ❖ spojivky – bledost, překrvení, nažloutlé zbarvení

Vyšetření spojivky



Vyšetření pohledem IX

- **nos**

- ❖ velikost – akromegalie
- ❖ tvar – stavy po zlomeninách
- ❖ krvácení – locus Kesselbachi, hematologické, jaterní, ledvinné postižení, antikoagulace, HT
- ❖ sekrety
- ❖ furunkly, rozacea, rhinophyma

Vyšetření pohledem X

- **tváře**
 - ❖ otoky, zduření
 - ❖ motýlovité zarudnutí
- **rty**
 - ❖ souměrnost, barva
 - ❖ rozpraskání
 - ❖ anguli infectiosi (ATB, hypovitaminózy, hygiena, zubní protézy, impetigo, kvasinkové infekce, alergie)
 - ❖ karcinomy

Vyšetření hlavy a krku poklepem

- **bolestivost**

- ❖ při poklepu lebky (cefalea, poranění)
- ❖ zobcovitého výběžku (otitida)
- ❖ nad PND (sinusitida)
- ❖ na kost jařmovou (dráždění n.V.)
- ❖ na trnové výběžky C obratlů (spondylóza)

Vyšetření hlavy a krku pohmatem

- **bolestivost** – výstupy trigeminu, čelisti, slinná žláza, oblast tragu
- **rezistence** – definovat velikost v cm, lokalizaci, povrch, fixaci k okolí
 - ❖ benigní – lipomy, ateromy
 - ❖ maligní – metastázy
 - ❖ abscesy

Pohmat první větve trigeminu



Pohmat druhé větve trigeminu



Pohmat třetí větve trigeminu



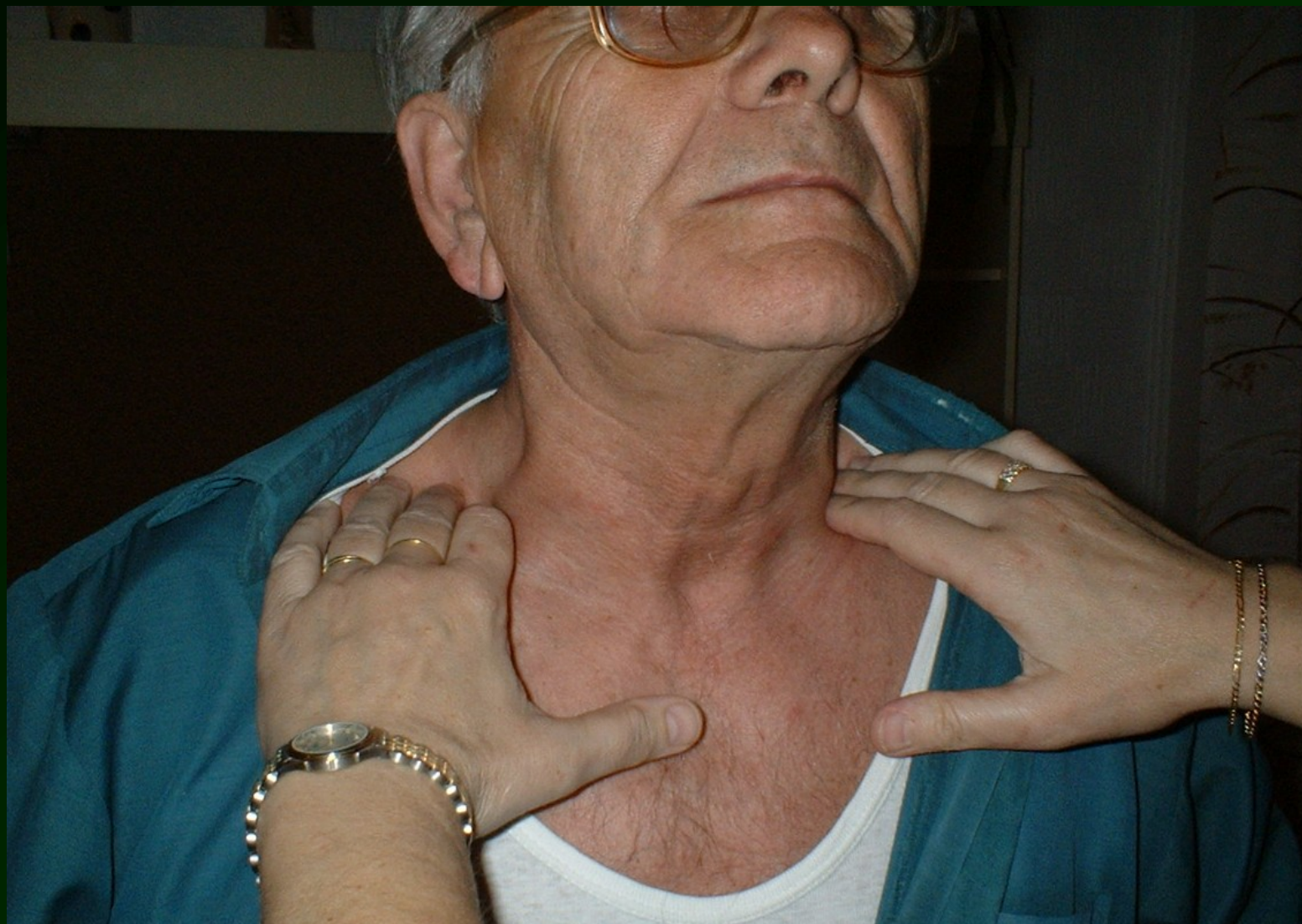Vyšetření hlavy a krku pohmatem

- zvětšení uzlin –
 - ❖ submandibulární
 - ❖ supraklavikulární
 - ❖ před kývači, za kývači
 - ❖ retroaurikulární, okcipitální, Virchowova uzlina
- **pulsace**
 - ❖ aa. temporales, karotid, štítnice

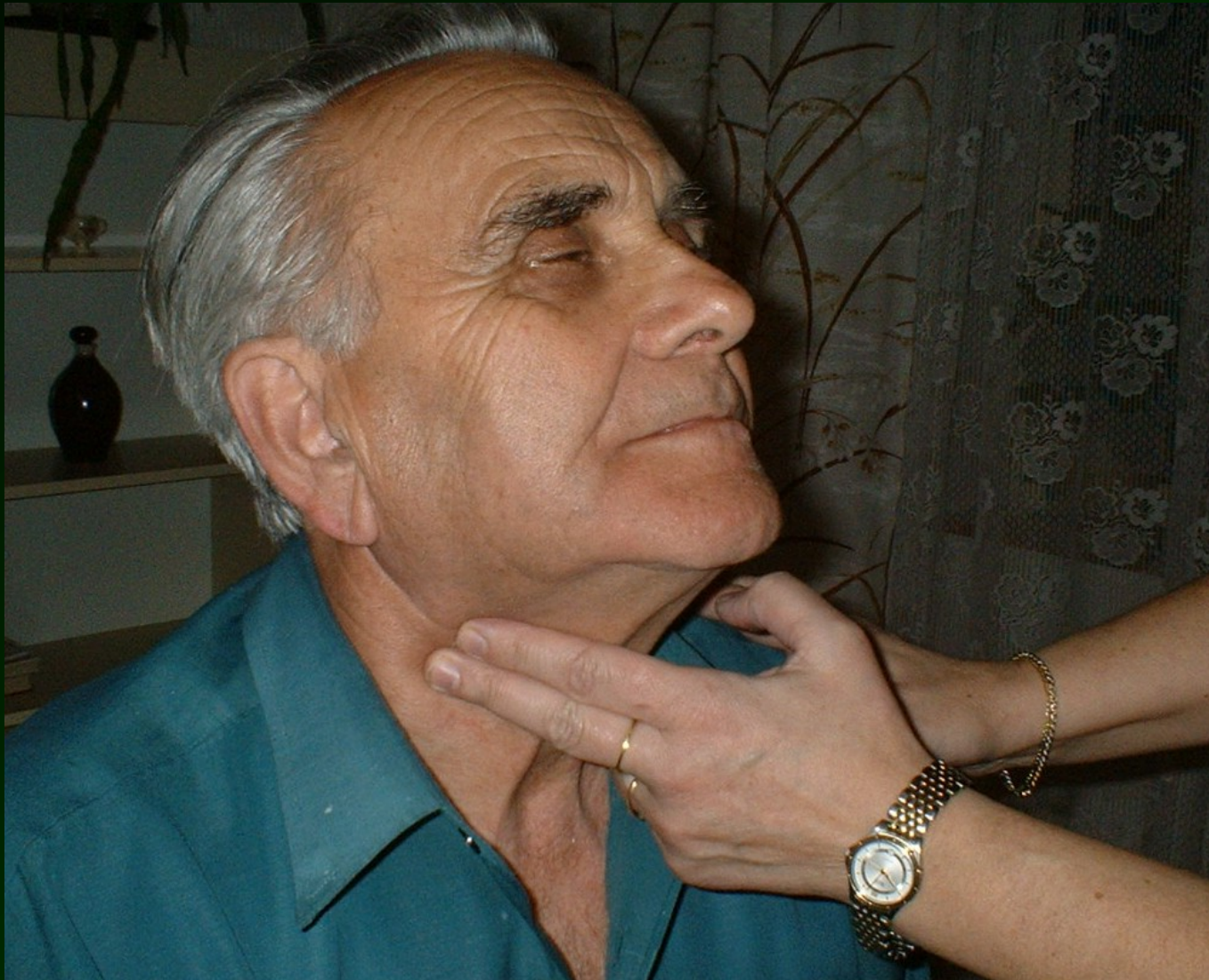Vyšetření submandibulárních uzlin



Vyšetření supraklavikulárních uzlin



Pohmat karotidy



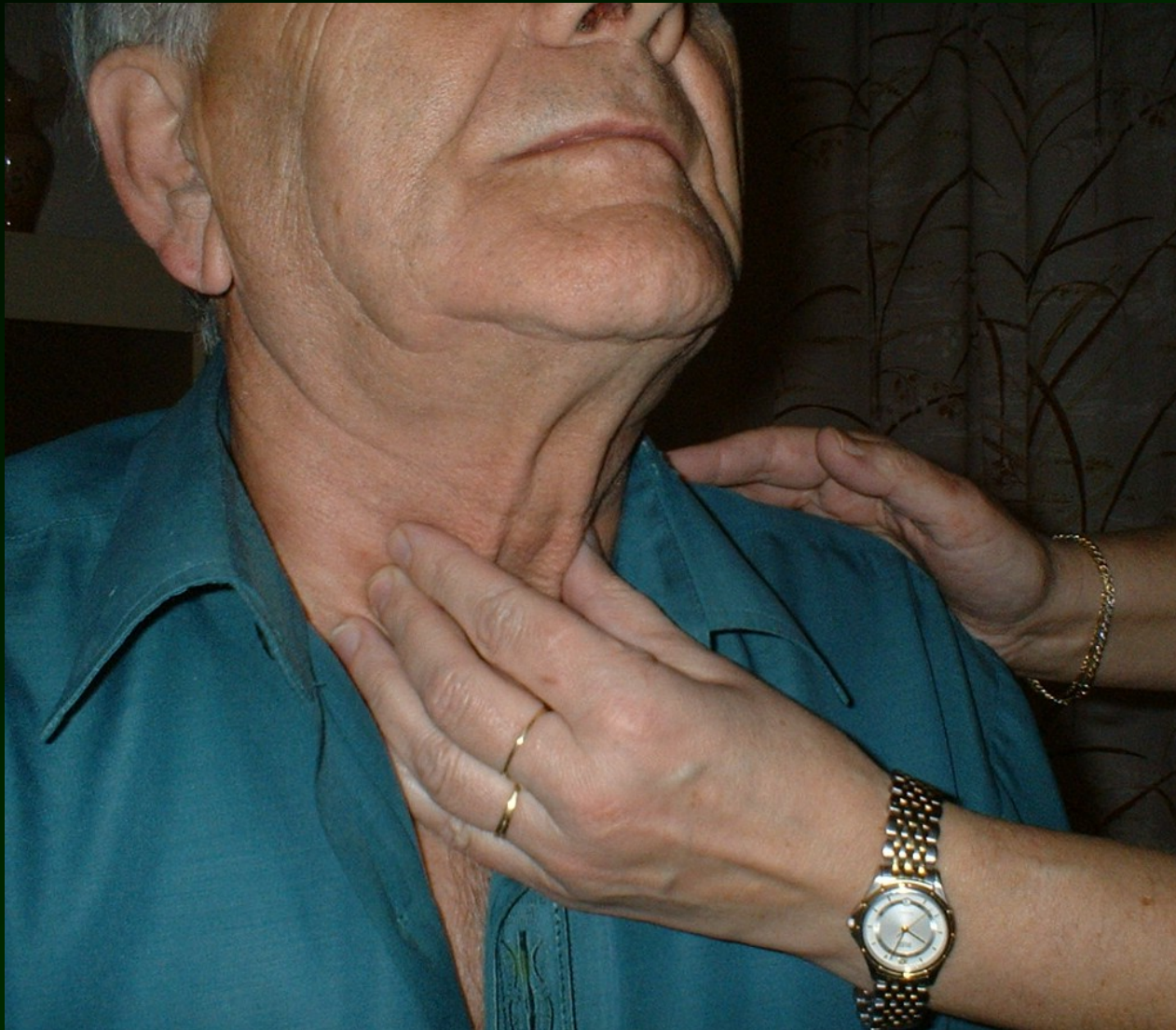Štítnice – způsoby vyšetření

- 1. z boku nemocného 1. a 3. prstem mezi kývači
- 2. zezadu prsty obou rukou před kývači
- 3. pohledem při záklonu hlavy a polknutí
- ❖ normální štítnice není viditelná ani hmatná
- ❖ zvětšení – difuzní nebo uzlovité, jednostranné, celkové, fixace k okolí
- ❖ struma pulsans, vibrans, fremens – Basedova choroba
- ❖ bolestivost - záněty

Uzlovitá štítnice - struma



Vyšetření štítnice



Vyšetření štítnice



Nazapomeňte, že je jaro



Děkuji za pozornost

