

# Vyšetření hlavy a krku

pohled

poklep

pohmat

vyšetření štítnice

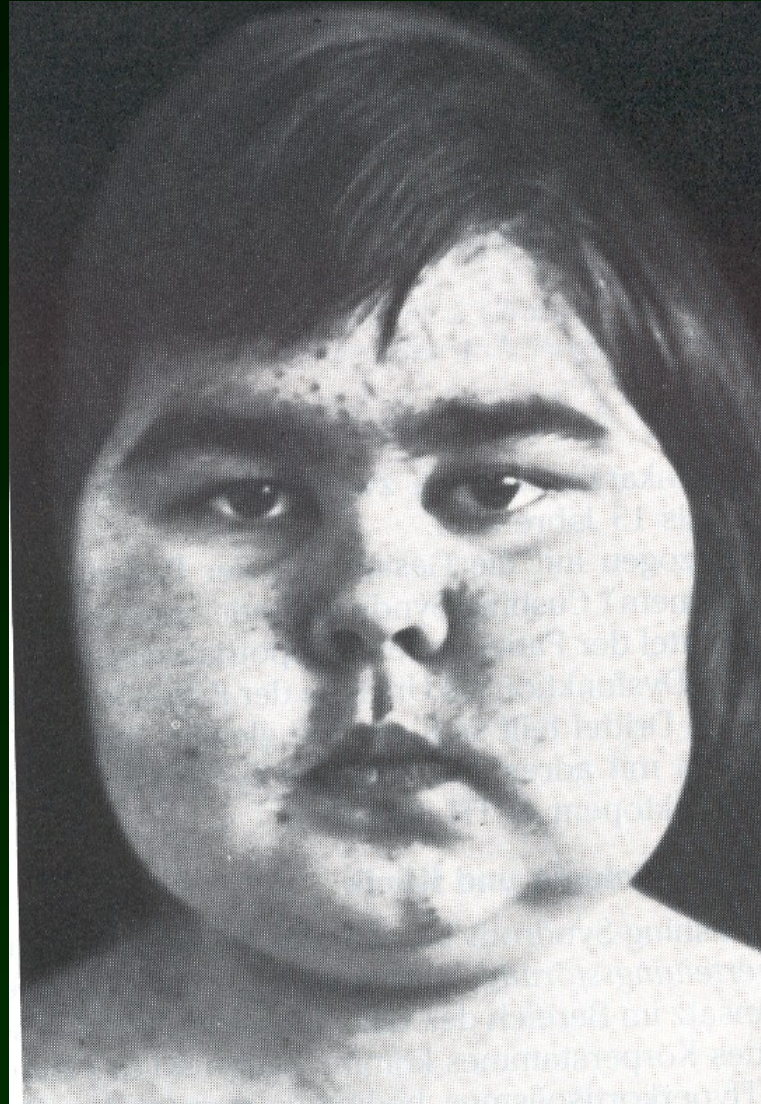
# Vyšetření pohledem I

- **velikost a tvar lebky** – normocefalická, slovanská, nordická, turicefalická, dolichocefalická, brachycefalická, klinocefalická – sedlová, trigonocefalická
- **poloha hlavy** – opistotonus při tetanu, meningitidách, třes hlavy při parkinsonismu, kývavé pohyby hlavy – Mussetův příznak

# Vyšetření pohledem II

- ❖ **obličej** – akromegalie, Cushingův sy, tyreotoxikóza, myxedém, facies febrilis, hectica, mitralis, cardiaca, Hippocratica, morbillosa, nephritica, cirrhotica, risus sardonicus, zduření příušních žláz (sarkoidóza, leukémie, DM, myxedém), suchost očí a úst – ztráta slz a slin, paréza n. VII – periferní, centrální

# Cushingův syndrom



# Vyšetření pohledem III

- ❖ **dutina ústní** – barva sliznic, stav hydratace, grafitové skvrny (Addisonova choroba), spalničky, plané neštovice, krvácivé projevy, lem dásní při otravě těžkými kovy, záněty – stomatitidy virové, bakteriální, plísňové
- ❖ **chrup** – sanován, defektní (trávení) protézy, tvarové odchylky – prognatia, progenia, TTC zuby, parodontóza

# Vyšetření pohledem IV

- **jazyk**
  - ❖ hybnost
  - ❖ stav sliznice - povlak, vlhkost
  - ❖ nález při infekčních chorobách – malinový jazyk (spála), povlak tvaru „V“ (tyfus)
  - ❖ vrozené anomálie – plicata, glabra, geographica, villosa
  - ❖ leukoplakie – prekanceróza
  - ❖ vyhlazený jazyk – hypovitaminózy, perniciózní anémie, hypochrómni anémie, malabsorpce
  - ❖ velikost – otok, pokousání, nádory

# Vyšetření pohledem V

- **foetor**
  - ❖ defektní chrup
  - ❖ krvácení
  - ❖ katabolizmus – aceton
  - ❖ postižení jater – foetor hepaticus
  - ❖ jícnové divertikly, nádory
  - ❖ bronchiektázie, zahlenění, plicní abscesy, gangréna plic
- **tonsily** – velikost, povrch, barva, výskyt čepů

# Vyšetření pohledem VI

- **krk**
  - ❖ souměrnost, tvar (význam pro intubaci)
  - ❖ otok
  - ❖ štítnice
  - ❖ prominující uzliny
  - ❖ náplň jugulárních žil
  - ❖ antalgické držení (cefalea)



# Vyšetření pohledem VII

- **oči**
  - ❖ konfigurace – šilhání (strabismus convergens, divergens)
  - ❖ víčka – hordeolum, chalazion, xantelazmata
  - ❖ oční štěrbina – rozšířená – tyreotoxikóza, lagophtalmus, zúžená – Hornerovo trias
  - ❖ bulby – pohyblivost – okohybné svaly, nystagmus

# Exophthalmus





# Vyšetření pohyblivosti bulbů



# Vyšetření pohledem VIII

- ❖ duhovka – arcus senilis corneae, Kayser-Fleischerův prstenec
- ❖ zornice – reakce konvergenci a na osvit zúžením, izokorie, mydriáza, mioza
- ❖ skléry – ikterus, modré skléry
- ❖ spojivky – bledost, překrvení, nažloutlé zbarvení

# Vyšetření spojivky





# Vyšetření pohledem IX

- **nos**

- ❖ velikost – akromegalie
- ❖ tvar – stavy po zlomeninách
- ❖ krvácení – locus Kesselbachi, hematologické, jaterní, ledvinné postižení, antikoagulace, HT
- ❖ sekrety
- ❖ furunkly, rozacea, rhinophyma

# Vyšetření pohledem X

- **tváře**
  - ❖ otoky, zduření
  - ❖ motýlovité zarudnutí
- **rty**
  - ❖ souměrnost, barva
  - ❖ rozpraskání
  - ❖ anguli infectiosi (ATB, hypovitaminózy, hygiena, zubní protézy, impetigo, kvasinkové infekce, alergie)
  - ❖ karcinomy

# Vyšetření hlavy a krku poklepem

- **bolestivost**

- ❖ při poklepu lebky (cefalea, poranění)
- ❖ zobcovitého výběžku (otitida)
- ❖ nad PND (sinusitida)
- ❖ na kost jařmovou (dráždění n.V.)
- ❖ na trnové výběžky C obratlů (spondylóza)



# Vyšetření hlavy a krku pohmatem

- **bolestivost** – výstupy trigeminu, čelisti, slinná žláza, oblast tragu
- **rezistence** – definovat velikost v cm, lokalizaci, povrch, fixaci k okolí
  - ❖ benigní – lipomy, ateromy
  - ❖ maligní – metastázy
  - ❖ abscesy

# Pohmat první větve trigeminu



# Pohmat druhé větve trigeminu





# Pohmat třetí větve trigeminu



# Vyšetření hlavy a krku pohmatem

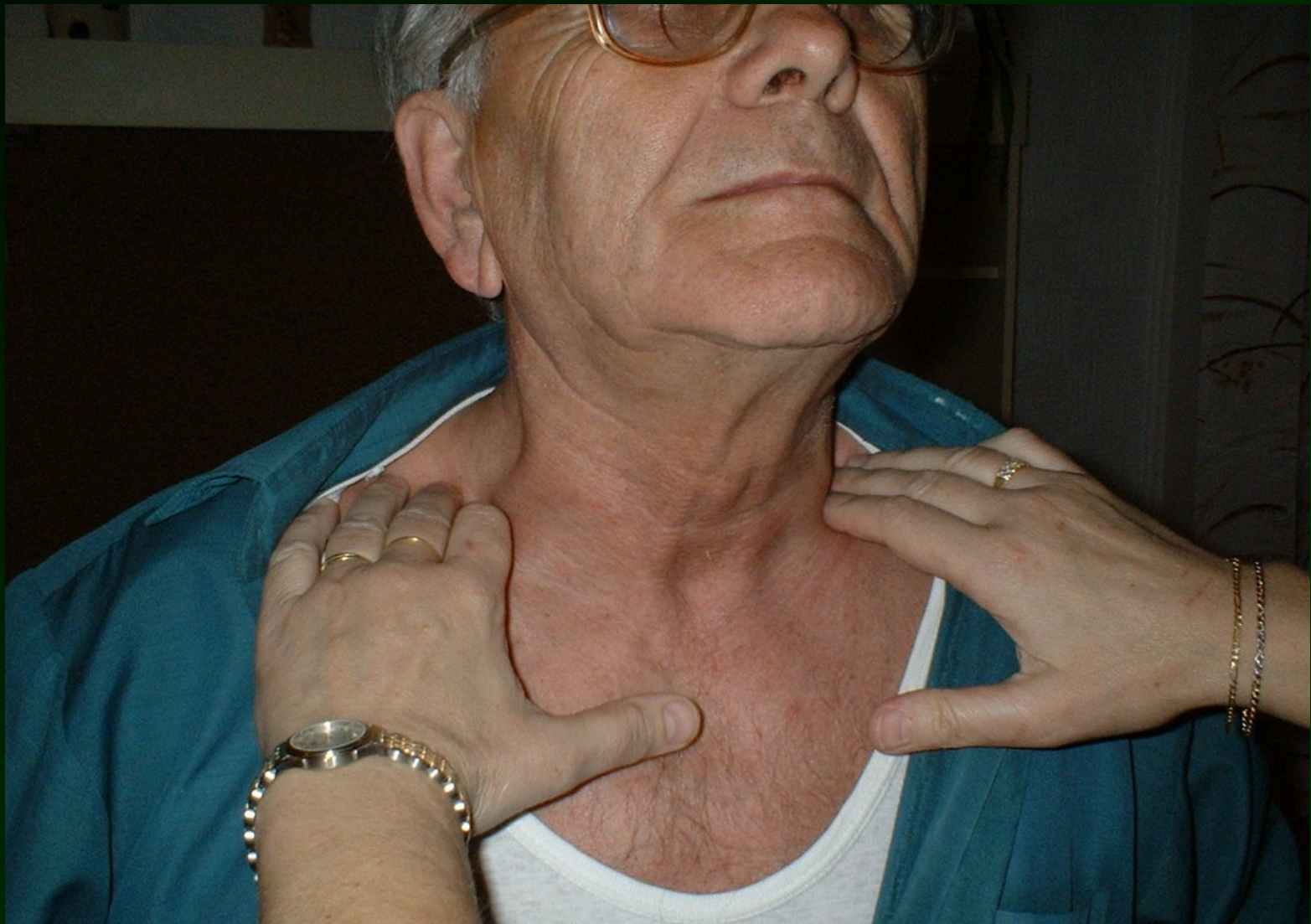- zvětšení uzlin –
  - ❖ submandibulární
  - ❖ supraklavikulární
  - ❖ před kývači, za kývači
  - ❖ retroaurikulární, okcipitální, Virchowova uzlina
- **pulsace**
  - ❖ aa. temporales, karotid, štítnice

# Vyšetření submandibulárních uzlin

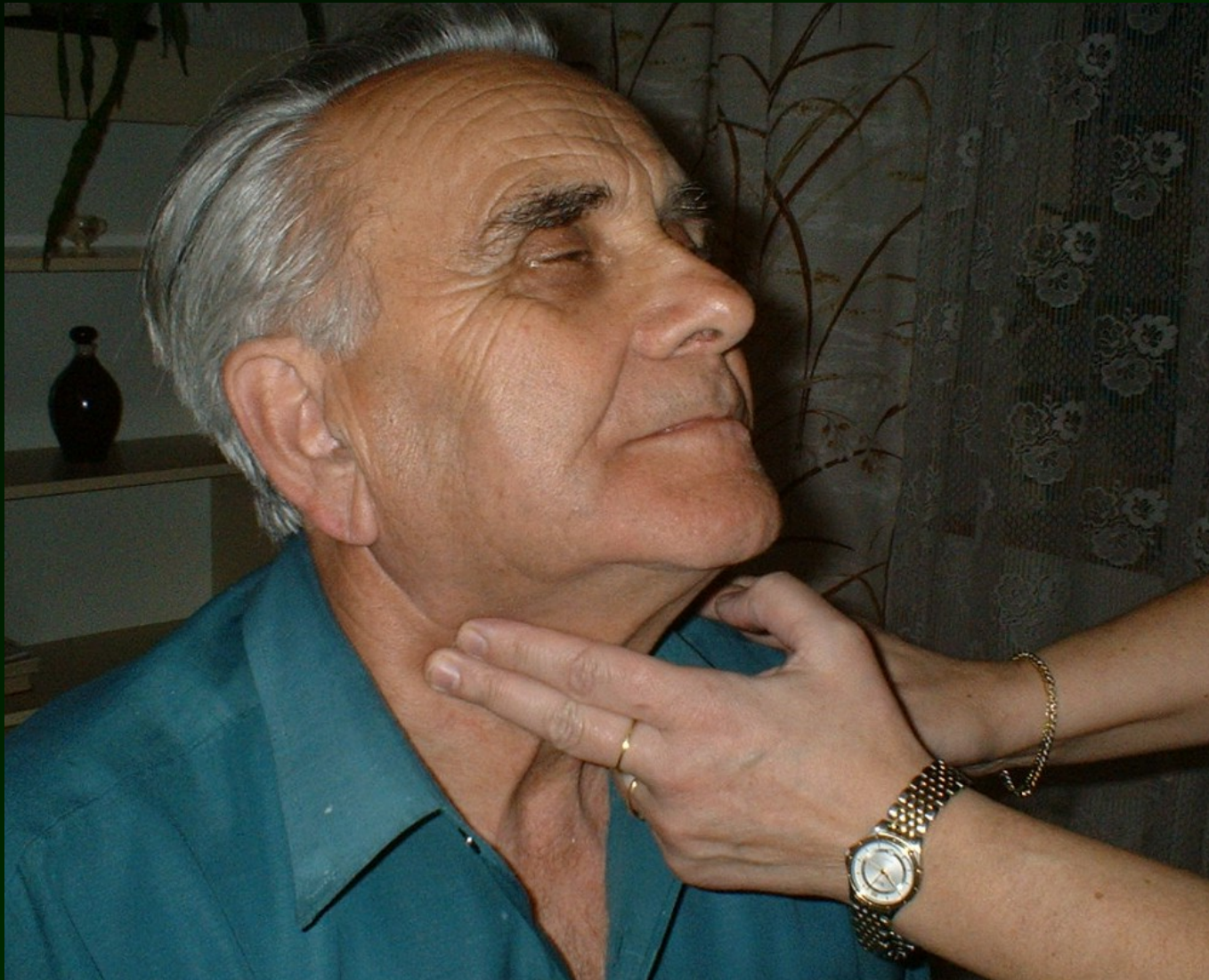



# Vyšetření supraklavikulárních uzlin



# Pohmat karotidy





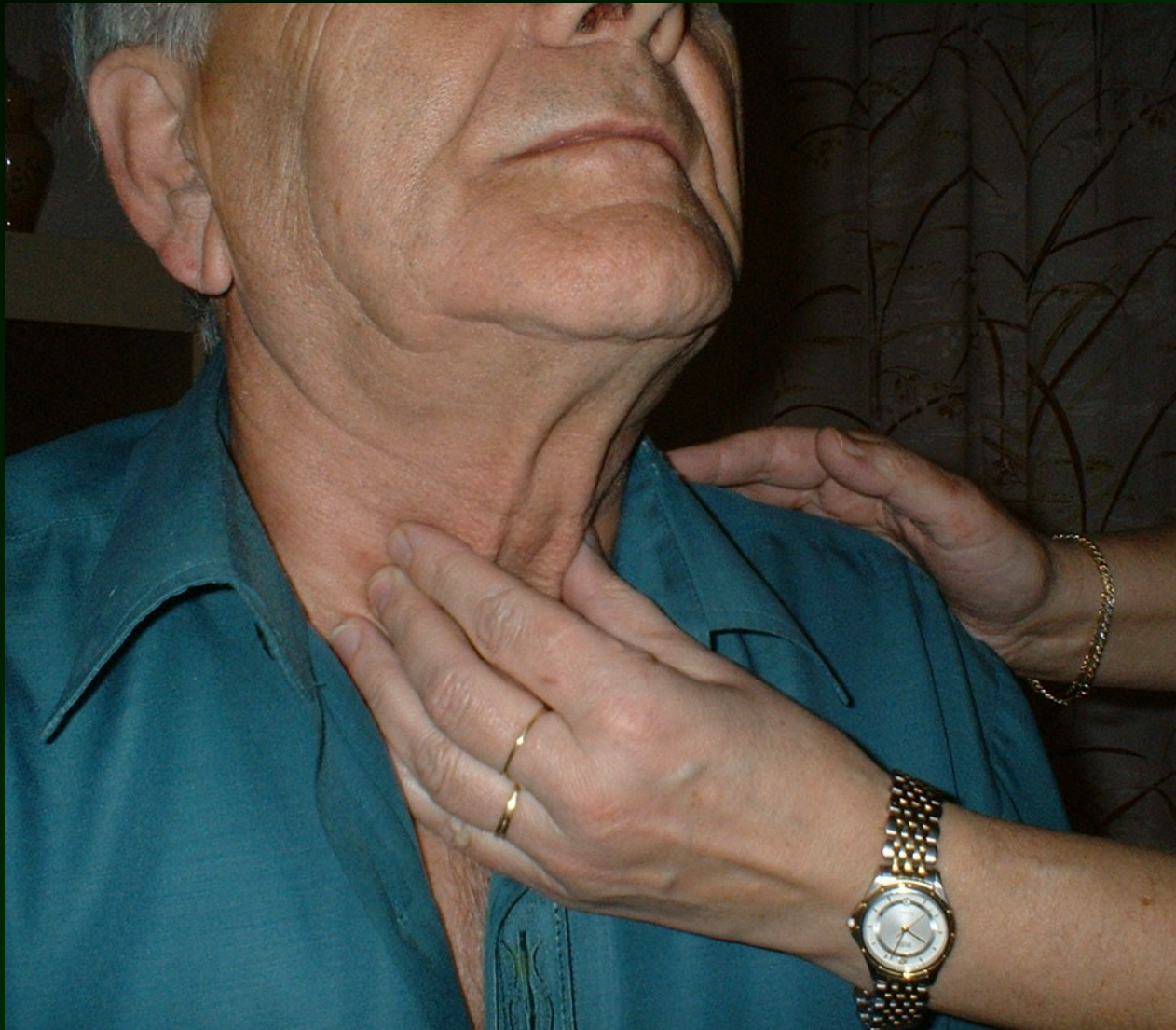# Štítnice – způsoby vyšetření

- 1. z boku nemocného 1. a 3. prstem mezi kývači
- 2. zezadu prsty obou rukou před kývači
- 3. pohledem při záklonu hlavy a polknutí
- ❖ normální štítnice není viditelná ani hmatná
- ❖ zvětšení – difuzní nebo uzlovité, jednostranné, celkové, fixace k okolí
- ❖ struma pulsans, vibrans, fremens – Basedova choroba
- ❖ bolestivost - záněty

# Uzlovitá štítnice - struma



# Vyšetření štítnice





# Vyšetření štítnice



Nazapomeňte, že je jaro





Děkuji za pozornost

