

Vertebrogenní onemocnění

Epidemiologie bolestí páteře

- Roční prevalence 15 - 45⁰%
- Celoživotní prevalence 60-90⁰%

- 2. nejčastější důvod návštěvy lékaře
- 5. nejčastější důvod hospitalizace
- 1/3 všech pracovních neschopností

- Chronické bolesti (nad 3 měsíce) páteře u 3 - 7% dosp. populace

- Četnost bolestí v jednotlivých úsecích páteře
LS : C : Th páteře 4 : 2 : 1

Vertebrogenní onemocnění - dělení

- **PRIMÁRNĚ VERTEBROGENNÍ ONEMOCNĚNÍ**
 - Vznik na podkladě funkčních a nespecifických degenerativních změn páteře
 - velmi častá
- **SEKUNDÁRNĚ VERTEBROGENNÍ ONEMOCNĚNÍ**
 - podstatně méně častá
 - páteř je postižena zánětem, nádorem, traumatem, metabolicky (osteoporóza).

Anatomie obratle

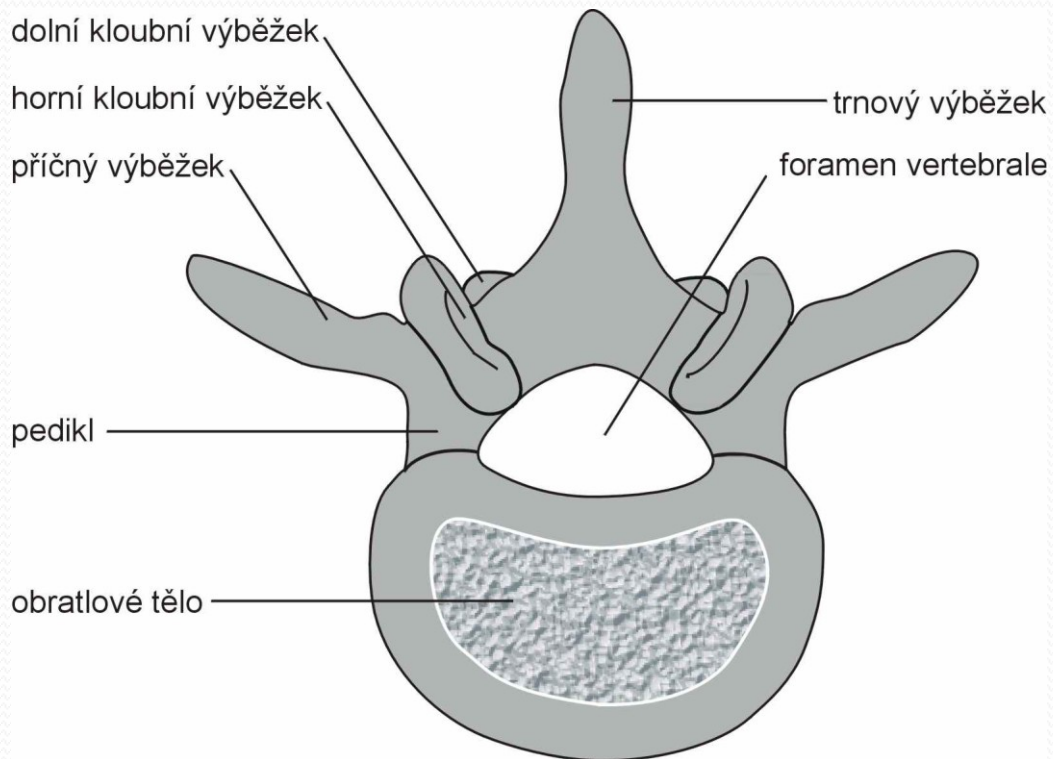
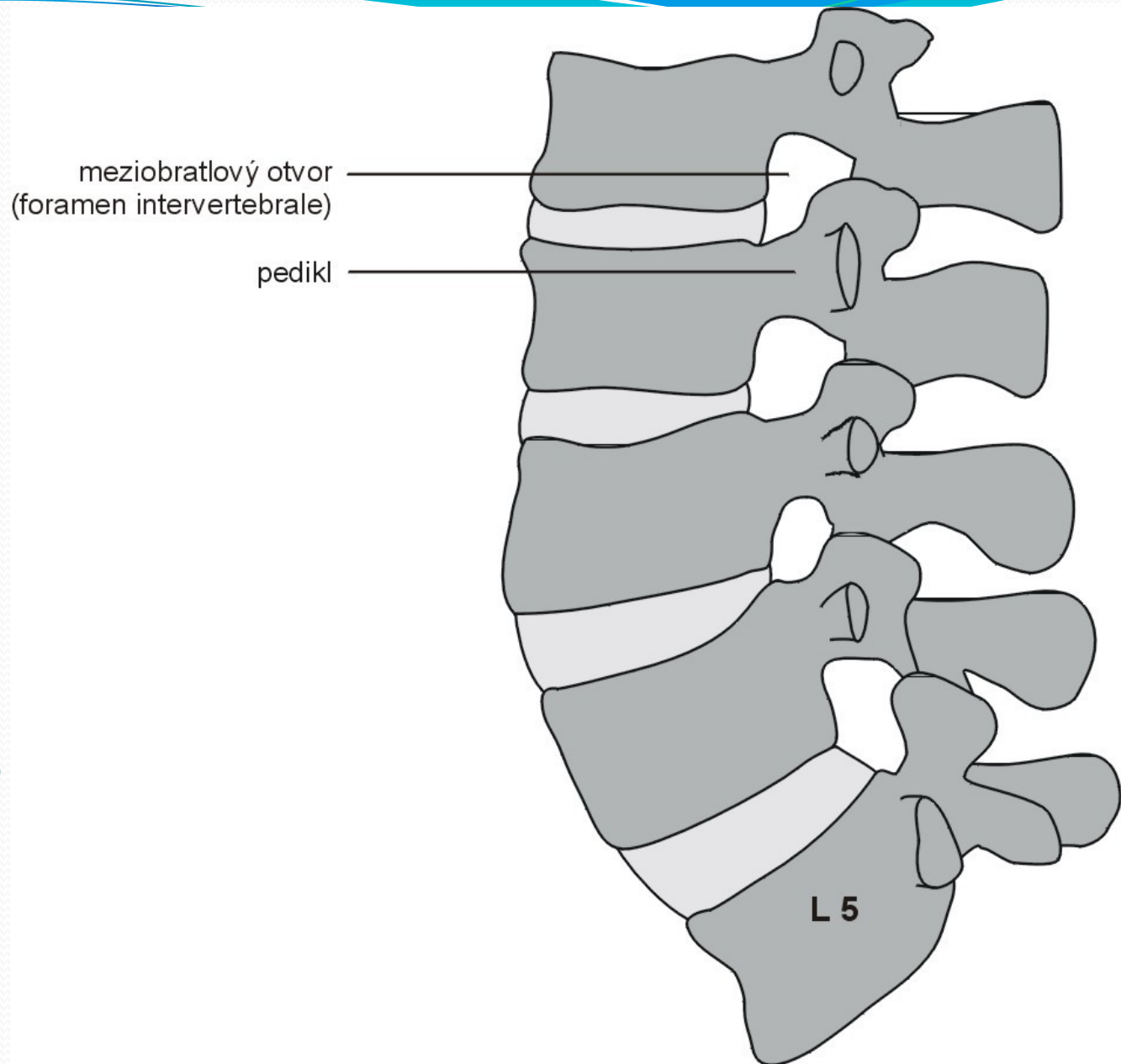


Schéma L páteře

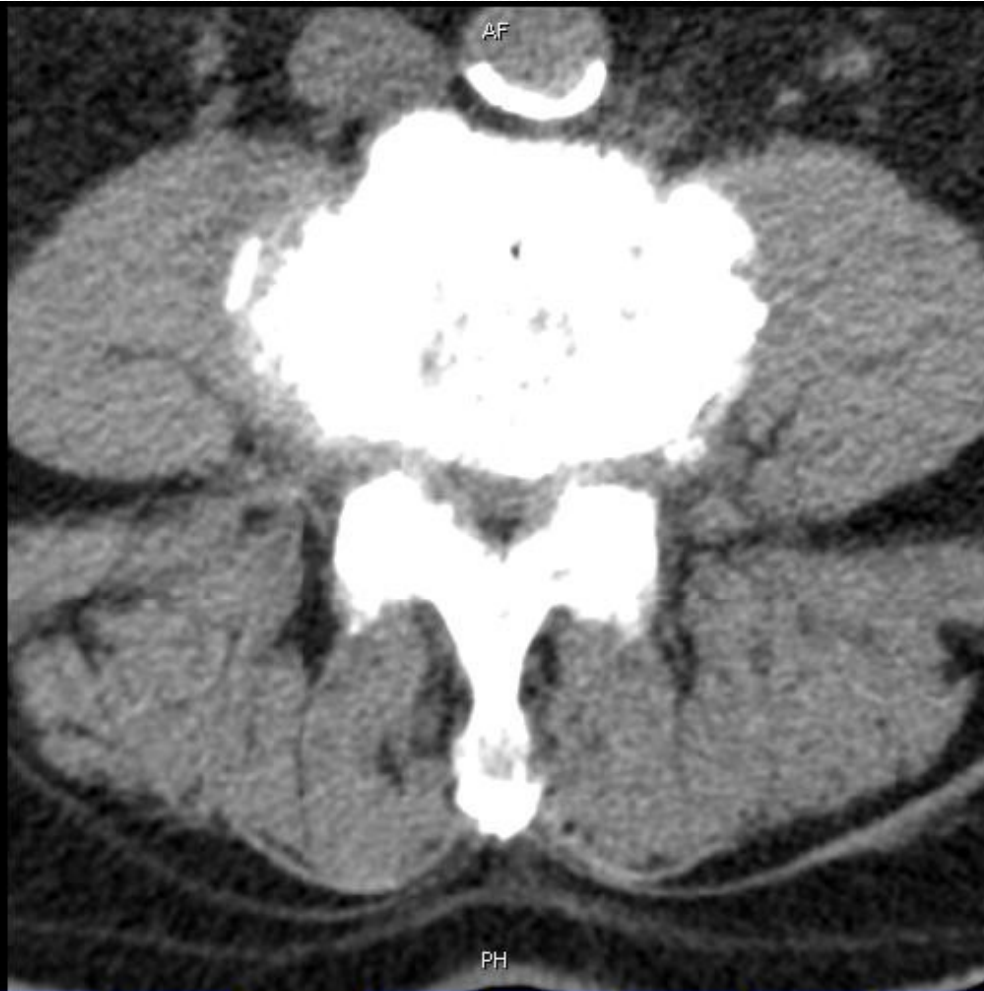

Terminologie degenerativních změn

- **SPONDYLÓZA V ŠIRŠÍM SLOVA SMYSLU** – komplex degenerativních a proliferativních změn páteře
- **SPONDYLÓZA (V UŽŠÍM SLOVA SMYSLU)** - sekundární proliferativní změny v oblasti obratlových těl s tvorbou osteofytů
- **SPONDYLARTRÓZA** - degenerativní změny intervertebrálních kloubů (jde o tzv. facetové klouby)
- **DISKOPATIE** - degenerativní změny meziobratlové ploténky

CT L páteře – degenerat. změny

Koukal Jan
ID:290102/411
DoB:1929-01-22
2005-02-25
13:21:14
No.23



Q: 90%



FN BRNO - Bohunice
SOMATOM PLUS 4

R

L

RM
GT:2
SP: -640.5
SL:3
CM:

C: 40
W: 350

Patofyziologie degenerativních změn

- **MULTIFAKTORIÁLNÍ** záležitost
- Začínají v meziobratlových **PLOTÉNKÁCH**
- **FAKTORY** ovlivňující rozvoj a progresi deg. změn:
 - Věk
 - Kouření
 - Mechanické přetěžování
 - Úrazy páteře
 - Genetické faktory
- Klinickou manifestaci spondylózy ovlivňuje **VROZENÁ ŠÍŘE PÁTEŘNÍHO KANÁLU.**

Klinická manifestace vertebrogenních onemocnění

- **SEGMENTOVÉ SYNDROMY (lumbago)**
 - bolesti + porucha funkce páteře (blok nebo hypermobilita)
 - = funkční vertebrogenní poruchy
- **PSEUDORADIKULÁRNÍ SYNDROMY**
 - bolest vyzařuje neurčitě z páteře do kořenových zón
 - nejsou přítomny objektivní známky kořenové léze
- **KOMPRESIVNÍ VERTEBROGENNÍ SYNDROMY**
 - radikulopatie (postižení míšního kořene)
 - či myelopatie (přítomna míšní léze)
 - cca 1/10 všech bolestí zad

Klinické příznaky radikulopatie

- **SENZITIVNÍ PŘÍZNAKY**

- Pozitivní:
 - Bolest v příslušném dermatomu (NRS)
 - Další: parestézie, dysestézie
- Negativní
 - Hypestézie

- **MOTORICKÉ PŘÍZNAKY**

- paréza v příslušném myotomu
- hypo-areflexie příslušných RŠO
- hypotrofie svalová.

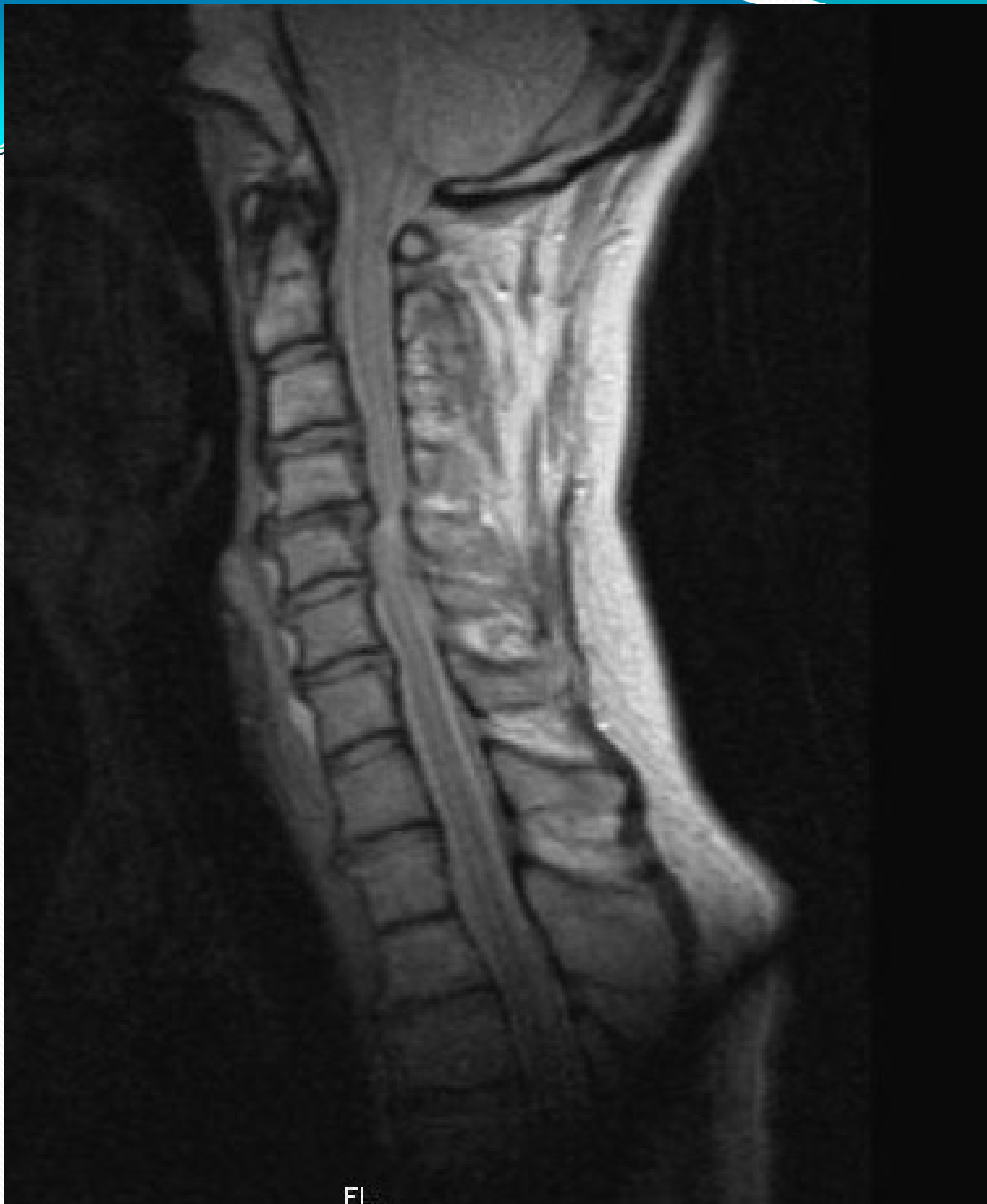Klinické syndromy krční páteře

- **SEGMENTOVÝ SYNDROM** – blokáda C páteře
- **PSEUDORADIKULÁRNÍ SYNDROM**
 - CERVIKOBRACHIÁLNÍ SYNDROM
 - velmi časté, emoční doprovod
 - nejčastější příčina = postižení meziobratlových kloubů
- **KOMPRESIVNÍ KRČNÍ SYNDROMY**
 - KRČNÍ RADIKULOPATIE (viz dále)
 - SPONDYLOGENNÍ CERVIKÁLNÍ MYELOPATIE
 - porucha funkce C míchy,
 - nejčastěji postižení horního motoneuronu pro DKK
 - + horního a/nebo dolního motoneuronu pro HKK
 - spastická chůze, neobratnost HKK (clumsy hand)
 - bolest C páteře může chybět

Klinické syndromy krční páteře

- 2

- KRČNÍ RADIKULOPATIE
 - nejčastěji postižen kořen C6 a C7
 - Radikulopatie C6
 - bolest do HK po zevní ploše k palci
 - oslabení flexe v lokti
 - nejčastěji při hernii C5/6
 - radikulopatie C7
 - bolest na dorzální ploše HK do II.-III. Prstu
 - vázne extenze předloktí
 - nejčastěji při hernii C6/7

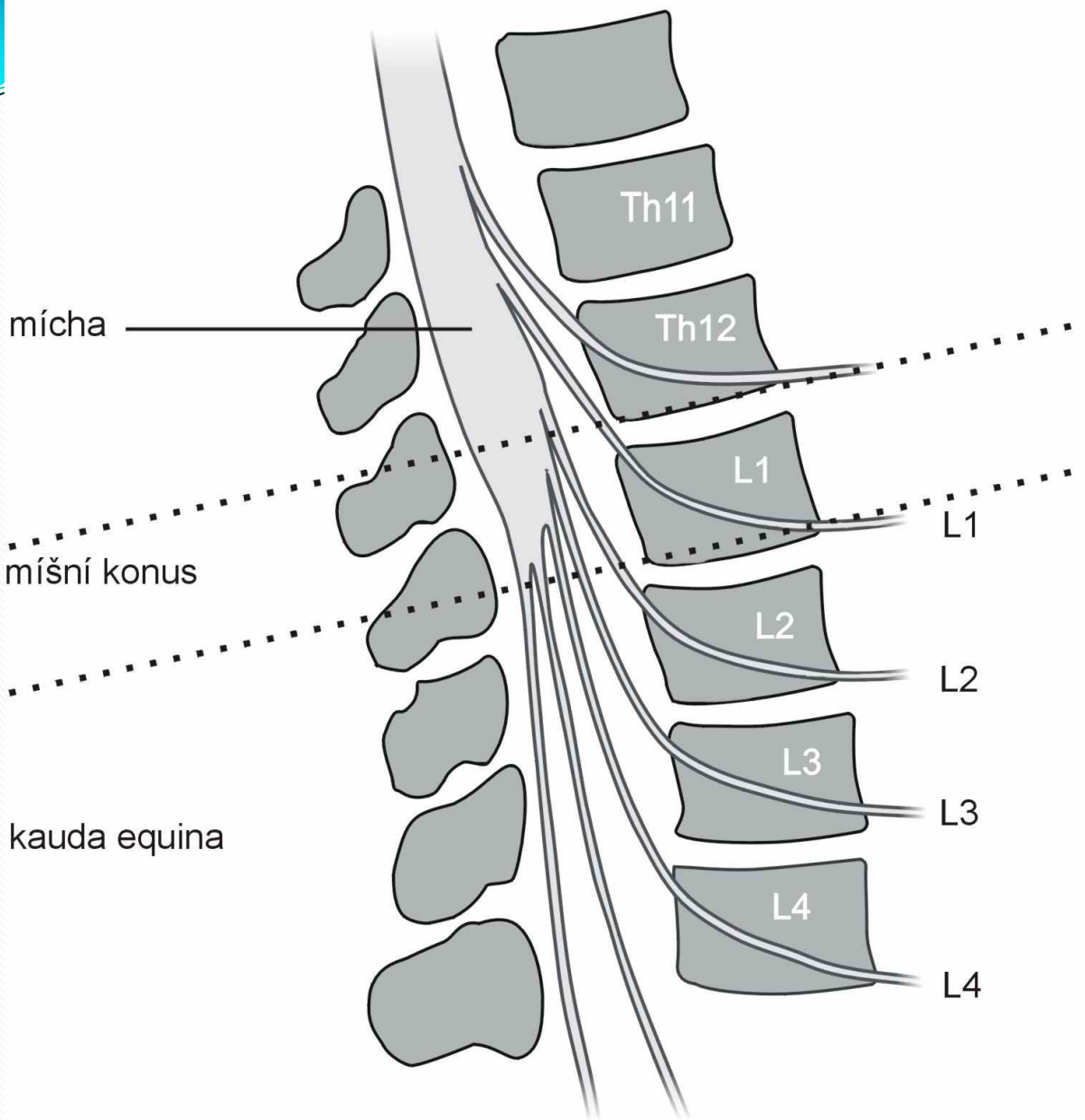


**MRI
krční
páteře:**

SCM

Klinické syndromy hrudní páteře

- THORAKODORZALGIE
 - **SEGMENTOVÝ** algický syndrom
 - velmi časté
- INTERKOSTÁLNÍ NEURALGIE
 - obvykle podmíněná bloádou v hrudním úseku s **PSEUDORADIKULÁRNÍ** iradiací bolesti
 - vzácně jde o **PRAVÝ KOŘENOVÝ syndrom**
- HRUDNÍ SPONDYLOGENNÍ MYELOPATIE
 - velmi vzácná
 - manifestace spastickou paraparézou DKK
 - poruchou citivosti lokalizovanou dle výše míšní komprese
 - poruchou sfinkterových funkcí.



Nervové struktury a obratle L páteře

Klinické syndromy bederní páteře - 1

- Velmi časté !!!
- **SEGMENTOVÝ ALGICKÝ SYNDROM**
 - LUMBAGO - časté
- **PSEUDORADIKULÁRNÍ BEDERNÍ SYNDROMY**
 - bolest bederní páteře
 - vyzařuje do hýždí nebo do dolních končetin,
 - bez objektivní symptomatiky kořenového postižení.
- **KOŘENOVÉ SYNDROMY**
 - LUMBOISCHIADICKÝ SYNDROM
 - postižení kořenů L5 nebo S1 – nejčastější
 - LUMBOFEMORÁLNÍ SYNDROM
 - postižení kořenů L3 nebo L4.

Klinické syndromy bederní páteře - 2

- **KOŘENOVÉ SYNDROMY**

- Radikulopatie L₄

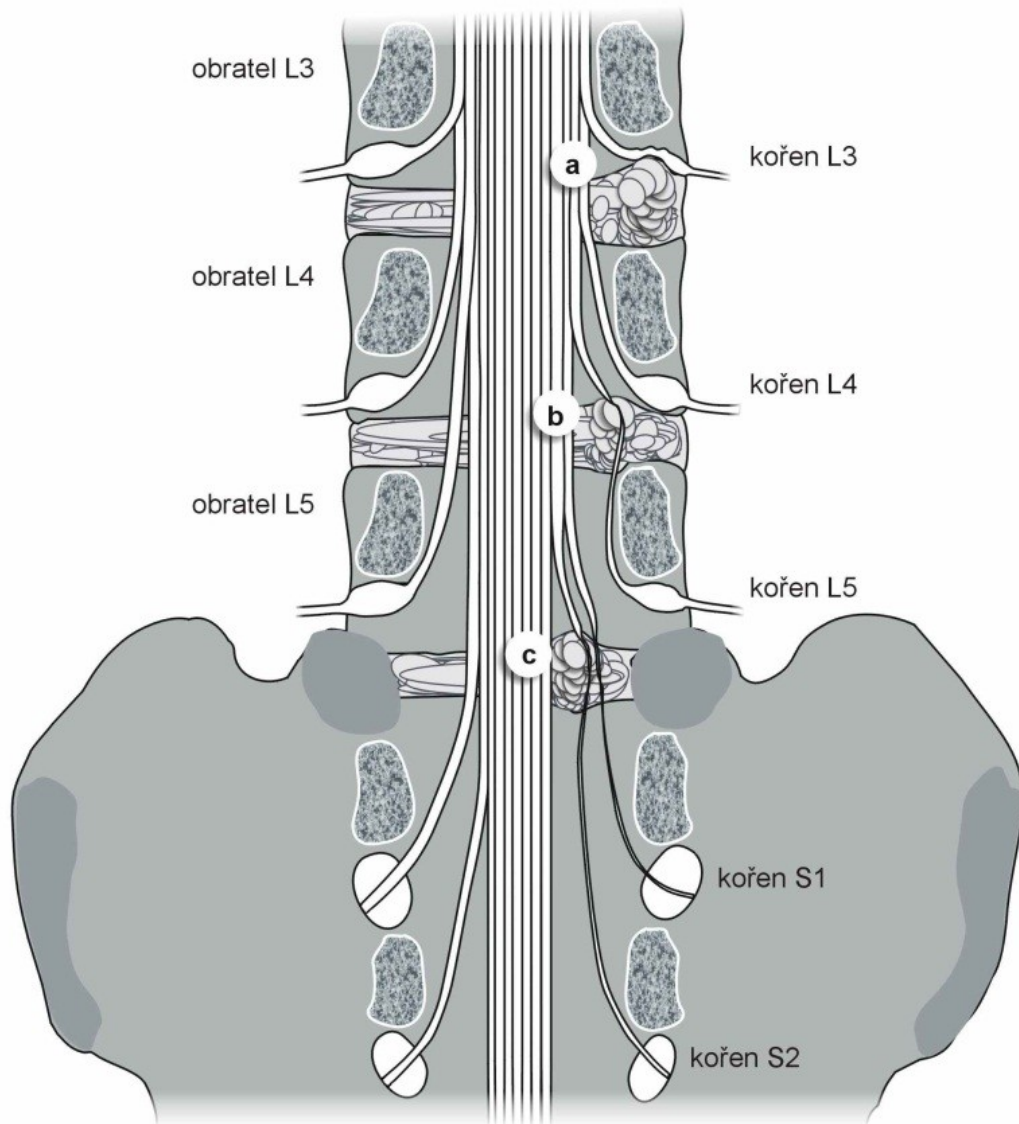
- bolest po přední ploše stehna k vnitřnímu kotníku
- oslabení m. kvadriceps
- pozitivní obrácený Lasegue

- Radikulopatie L₅

- bolest po zevní straně stehna k palci
- oslaben stoj na patě
- pozitivní Lasegueův manévr

- Radikulopatie S₁

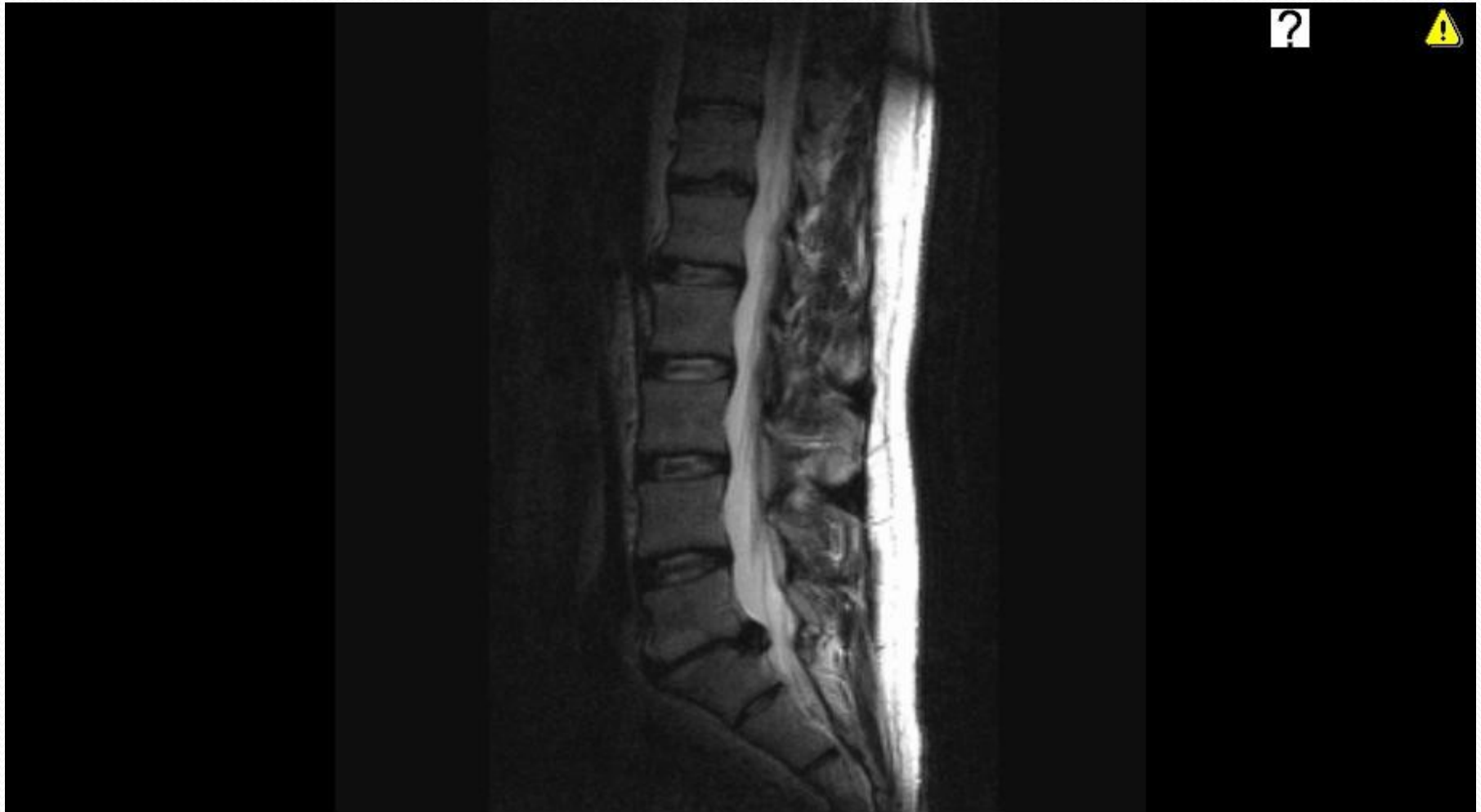- bolest po zadní straně k malíku
- oslaben stoj na špici.
- pozitivní Lasegueův manévr,



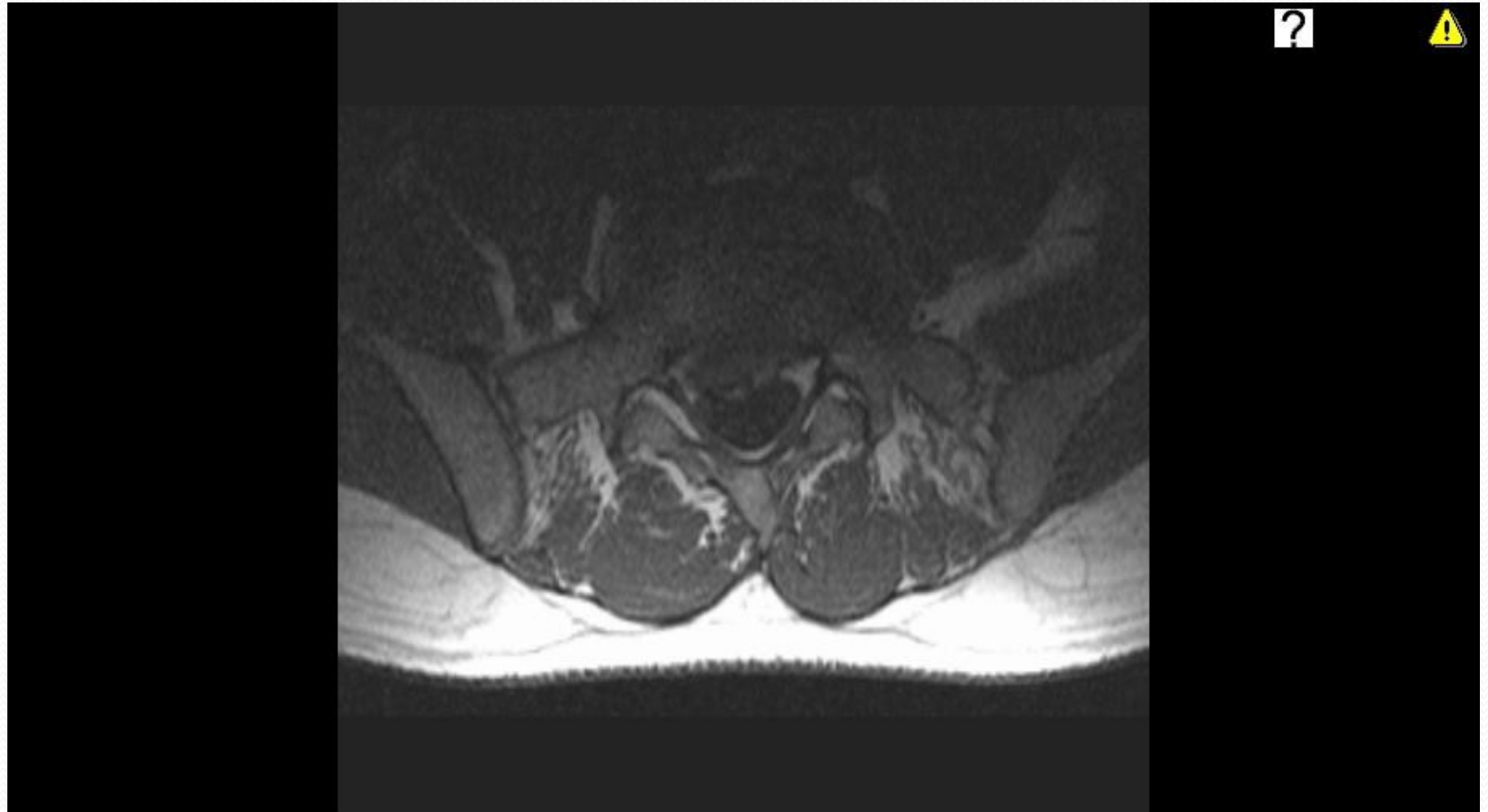
Příklady výhřezů disku v L páteři

- a** foraminální výhřez disku L3 / 4 s kompresí kořene L3
- b** laterální výhřez disku L4 / 5 s kompresí kořene L5
- c** paramediální výhřez disku L5 / S1 s kompresí kořenů S1 a S2

MRI – hernie disku (L5/S1)



MRI – hernie disku



Klinické syndromy bederní páteře - 3

○ SYNDROM KAUDY EQUINY

- závažný stav
- postižení více kořenů v lumbosakrální oblasti
- nejčastěji při mediálním výhřezu

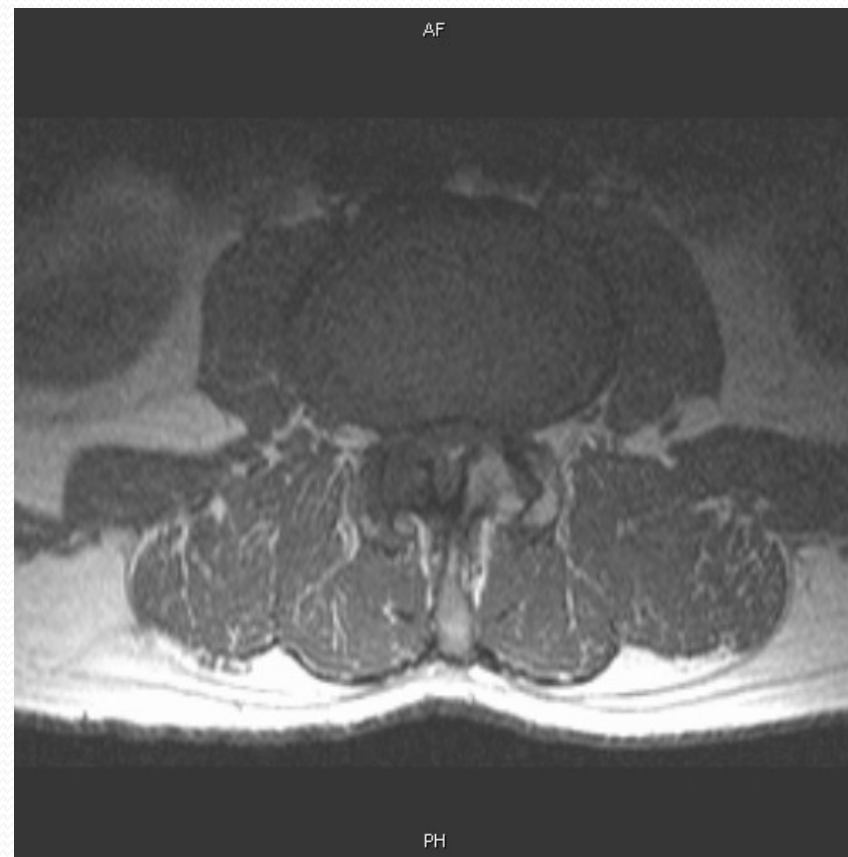
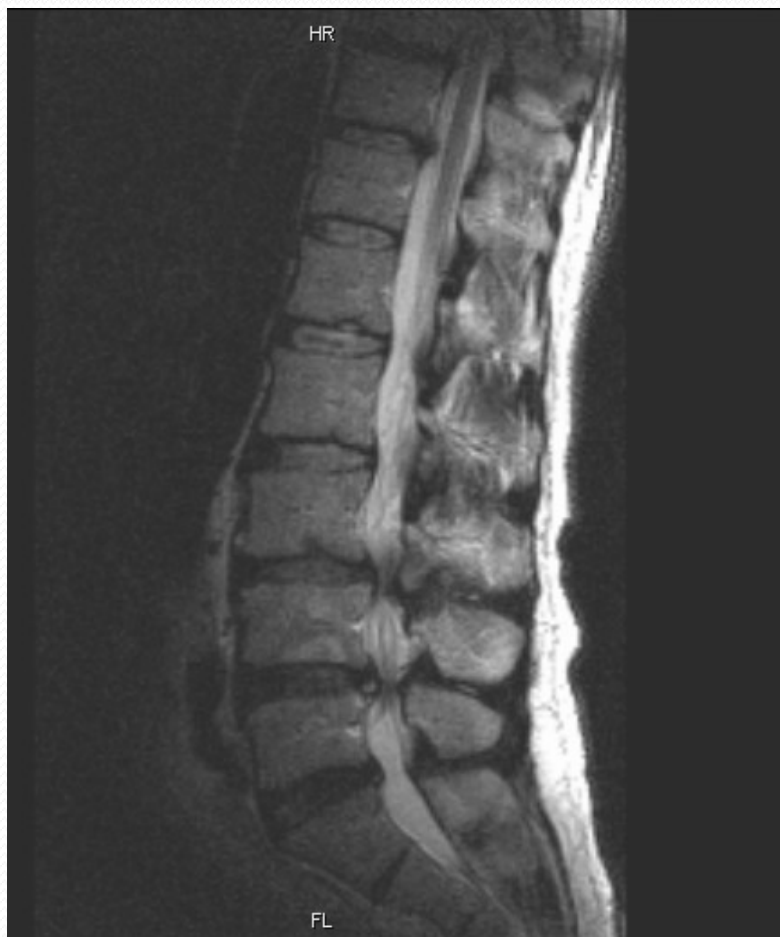- Příznaky obvykle oboustranné
 - kořenové bolesti z bederní páteře do obou DKK
 - parézy na DKK
 - porucha citivosti
 - v perianogenitální oblasti
 - + na DKK
 - sfinkterové potíže

- Nutná urgentní diagnostika a operace (do 24 hod.)

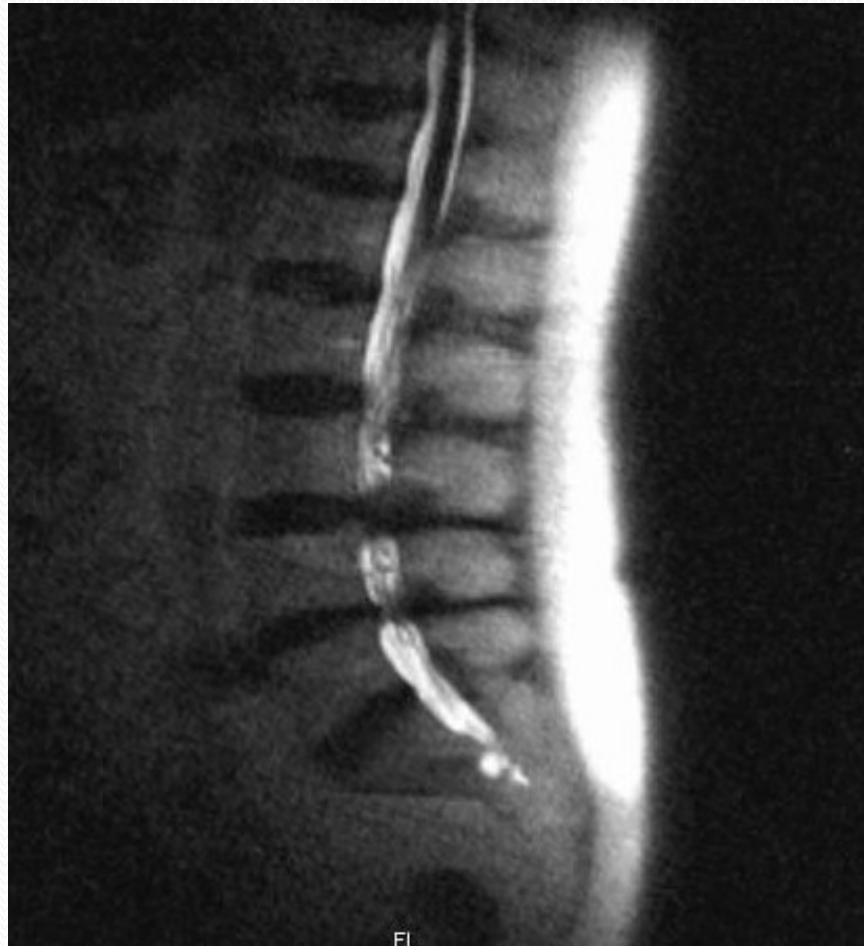
Klinické syndromy bederní páteře - 4

- **LUMBÁLNÍ SPINÁLNÍ STENÓZA (LSS)**
 - zúžení páteřního nebo kořenového kanálu osteoligamentózního původu v bederním úseku páteře.
 - Klinicky
 - neurogenní klaudikace (při stání či chůzi)
 - bolesti zad
 - kořenové syndromy
 - Častá choroba vyššího věku
 - Dif. dg. neurogenní a cévní klaudikace

MRI bederní páteře - LSS



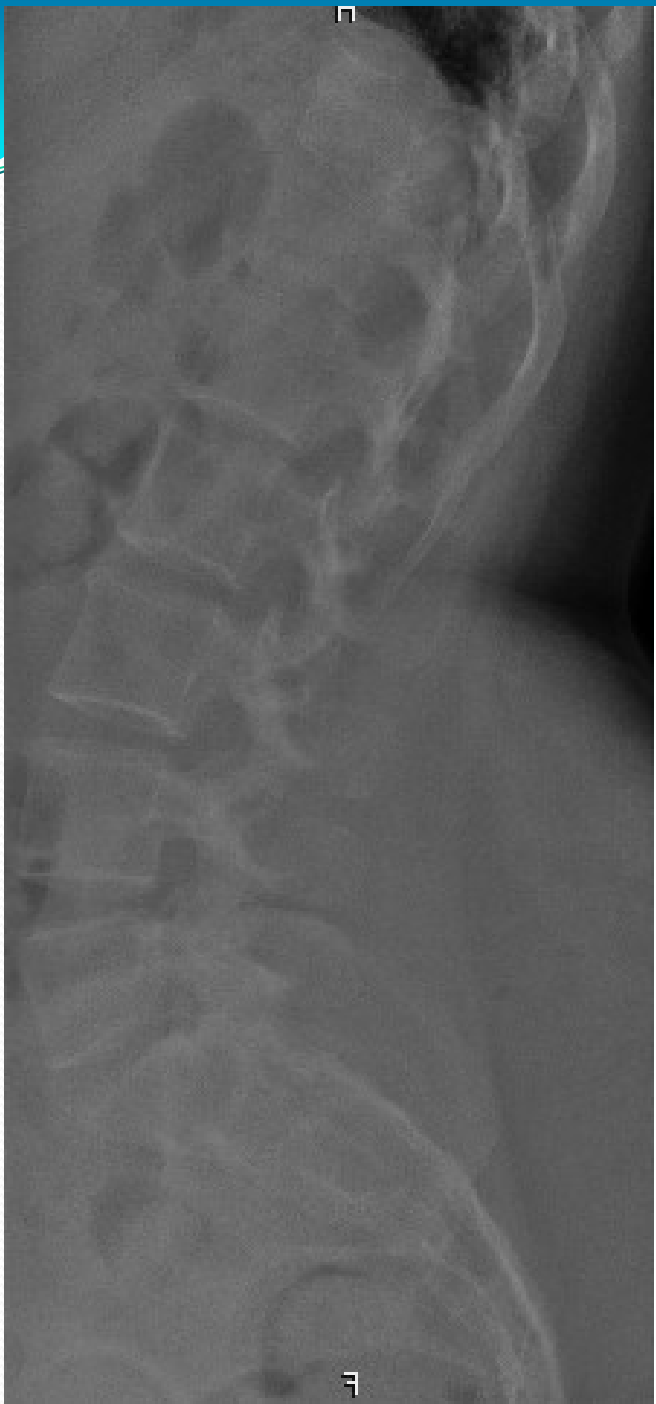MRI myelografie



Sekundárně vertebrogenní syndromy

- obvykle závažné - vyžadují rychlou diagnostiku a léčbu!!!
- bolesti jsou intenzivní, klidové (noční)
- **NÁDOROVÉ POSTIŽENÍ PÁTEŘE**
 - většinou metastázy
 - karcinom prostaty, prsu, plic, ledviny, tlusté střevo,...
- **INFEKČNÍ PROCESY**
 - např. epidurální absces, spondylodiscitida
 - intenzivní bolesti, febrílie
- **TRAUMATICKÉ POŠKOZENÍ PÁTEŘE**
 - např. při osteoporóze

Spondylodisciti da L5/S1



Diferenciální diagnostika

- Bolesti s původem v **MIMOPÁTEŘNÍCH STRUKTURÁCH**
 - srdce, postižení aorty
 - plíce
 - GIT trakt
 - gynekologické a urologické choroby
 - bolesti bývají nezávislé na postavení a pohybech páteře
- **REVMATOLOGICKÁ ONEMOCNĚNÍ**
 - Bechtěrevova choroba
 - revmatoidní artritida.....

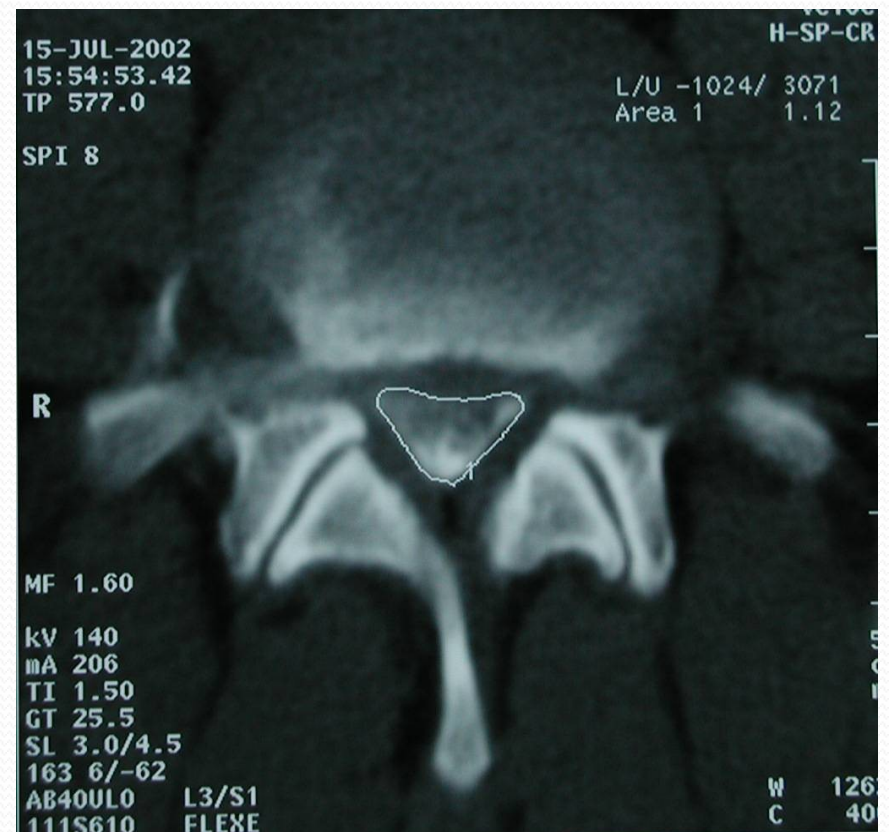
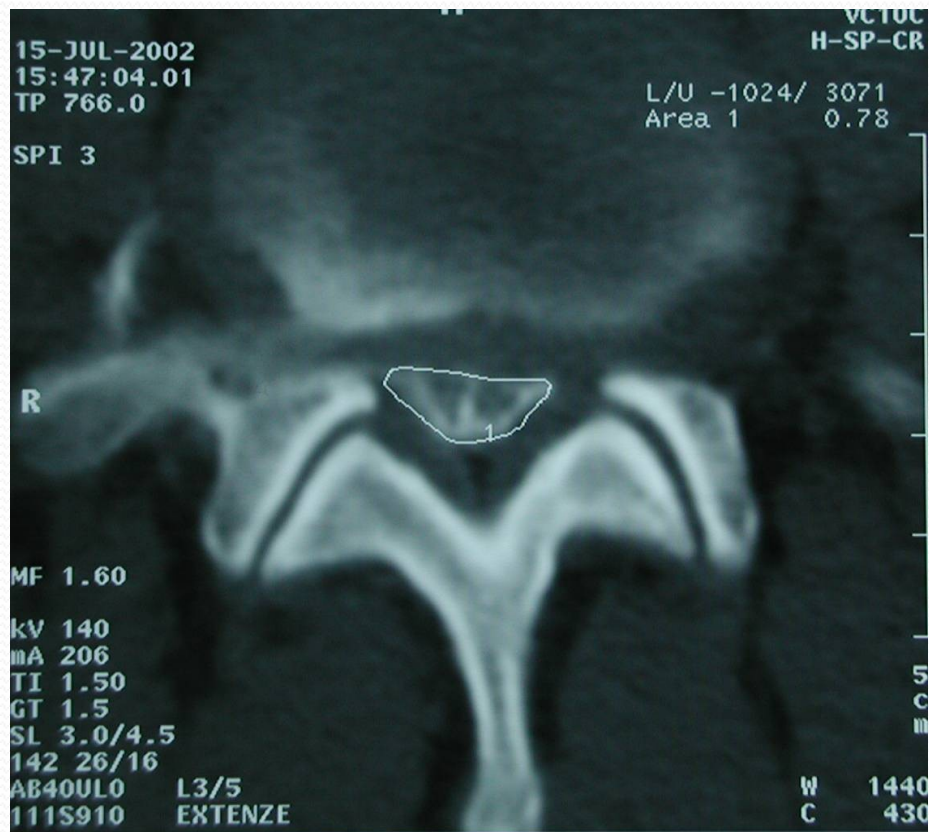Diagnostika 1

- ANAMNÉZA
- KLINICKÉ VYŠETŘENÍ
- RADIOLOGICKÉ VYŠETŘENÍ
 - radiologické nálezy degenerativních změn jsou velmi časté
 - přibývají s věkem,
 - radiologické zn. spondylózy páteře jsou 60 let u 95 % mužů a 70% žen
 - vztah mezi radiol. změnami na páteři a klin. obrazem není přímo úměrný
 - PROSTÝ RTG + event. FUNKČNÍ snímky (předklon, záklon)
 - PMG (perimyelografie)
 - CT (počítačová tomografie) - zobrazí omezený úseku páteře, dobrá na kostěné struktury, event. myelo-CT
 - MRI (magnetická rezonance) – zobrazí velký úsek páteře,
 - lépe zobrazí měkké struktury (ploténky, nádory), bez RTG záření

Myelo-CT bederní páteře

EXTENZE

FLEXE



DIAGNOSTIKA 2

○ ELEKTROFYZIOLOGICKÉ VYŠETŘENÍ

- EMG
- MEP, SEP

○ SCINTIGRAFIE skeletu

○ BIOCHEMICKÉ vyšetření:

- zánětlivé markery
- krevní obraz
- Onkomarkery

○ LIKVOROVÉ VYŠETŘENÍ

Léčba primárně vertebrogenních onemocnění-1

- Sekundárně vertebrogenní onemocnění mají specifickou léčbu
- **KONZERVATIVNÍ LÉČBA**
 - MEDIKAMENTÓZNÍ SYSTÉMOVÁ LÉČBA
 - zaměřena na tlumení bolesti
 - neopioidní analgetika (analgetika-antipyretika a NSAID)
 - při nedostatečném efektu pak slabé či silné opioidy
 - myorelaxancia -krátkodobá aplikace u bolestí, které jsou spojené s výraznými svalovými spazmy
 - léky určené k léčbě neuropatické bolesti
 - Antikonvulziva nebo antidepresiva
 - v případě výskytu neuropatické bolesti

Léčba primárně vertebrogenních onemocnění -2

LOKÁLNÍ APLIKACE ANESTETIK A KORTIKOIDŮ

obstřík bolestivých bodů páteře

infiltrace spastických svalů anestetikem

intradermální pupeny do algických zón zejména na končetinách

kořenové obstříky a epidurální podávání.

KLIDOVÝ REŽIM A IMOBILIZACE (krční límec, bederní pás)

Klidový režim jen v akutním stádiu několik dní

MANUÁLNÍ LÉČBA -manipulace, mobilizace - u blokad páteře, TRAKCE

FYZIOTERAPIE - lokální aplikace tepla nebo chladu, transkutánní elektrická stimulace s analgetickým efektem (např. diadynamik), reflexní masáže a ultrazvuk

CVIČENÍ- důležité!!!, po odeznění akutního algického stadia,
cvičit dlouhodobě!!

Léčba primárně vertebrogenních onemocnění -3

OPERAČNÍ LÉČBA

- indikována u malého procenta pacientů
- 1 - 3 % nemocných s vertebrogenním onem. prodělá chirurgický zákrok
- VÝHŘEZ DISKU
 - Pokud intenzivní konzervativní léčba nevede k ústupu potíží a přetrvávají známky kořenového postižení v průběhu 6 - 12 týdnů.
 - Výjimky vedoucí k urychlení operační indikace:
 - akutní syndrom kaudy equiny (operovat akutně, do 24 hod)
 - těžší paretická symptomatologie
 - přítomny bolesti mimořádné intenzity nezvladatelné konzervativním postupem a zobrazovací techniky prokáží velký výhřez.
- SPONDYLOGENNÍ CERVIKÁLNÍ MYELOPATIE - operační léčba při neúspěchu konzervativní terapie nebo při progresi příznaků.
- LUMBÁLNÍ SPINÁLNÍ STENÓZA - operace u těžších forem s progresí.



Děkuji za pozornost