



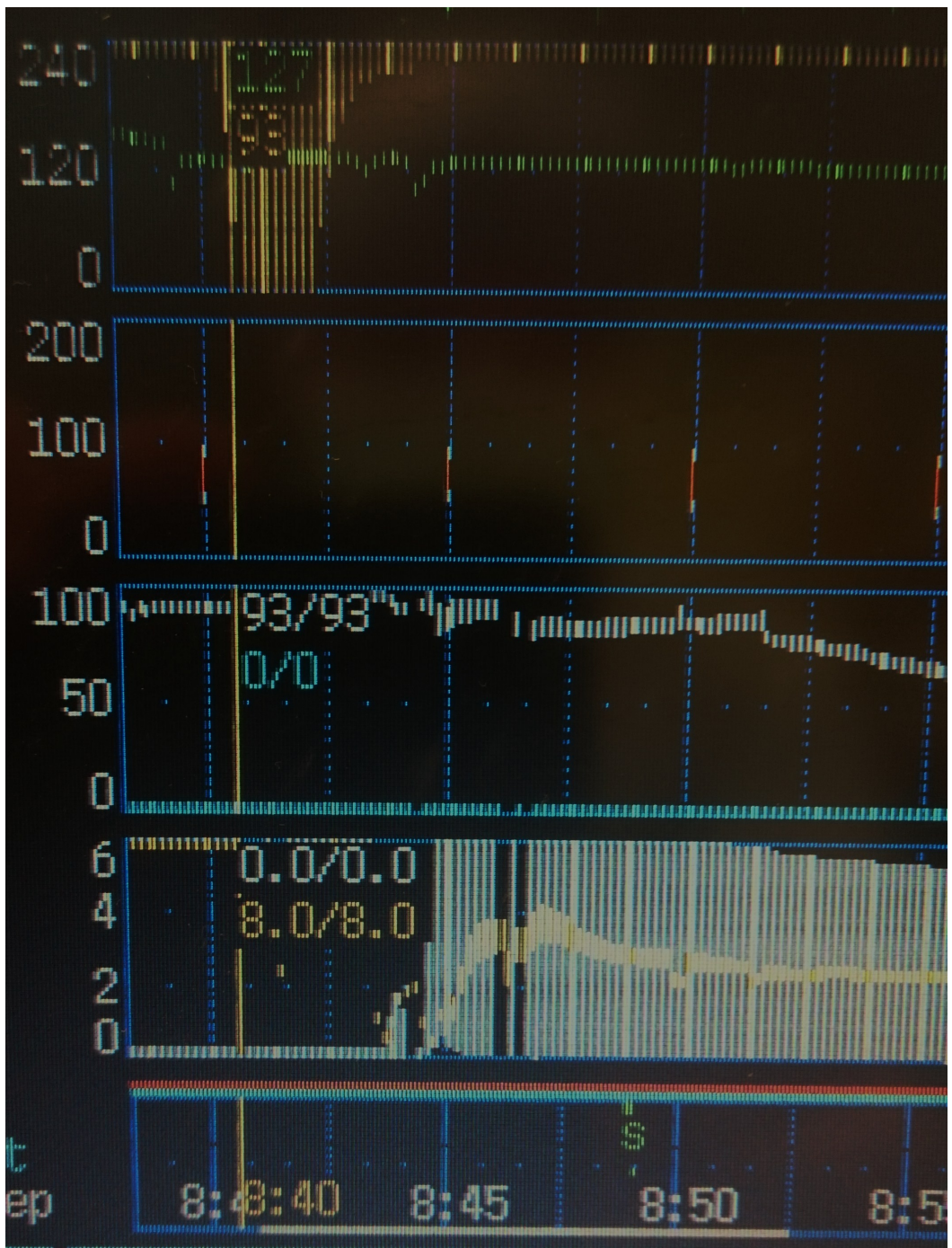
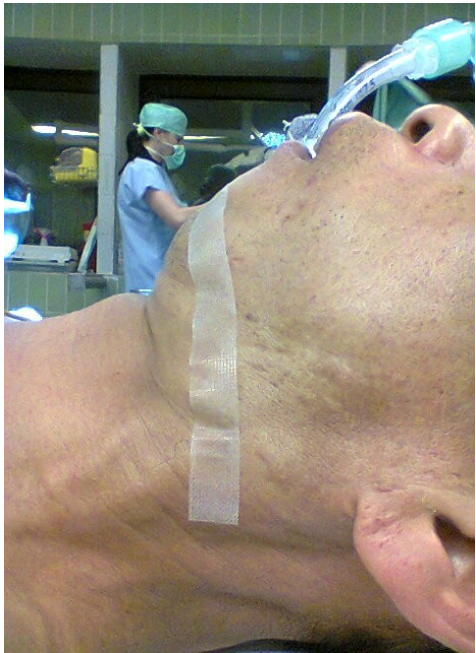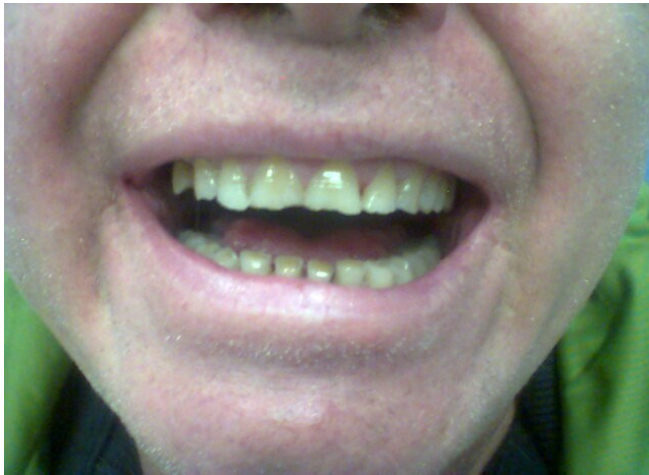AIRWAY

Disclaimer

MUDr. Lukáš Dadák, Ph.D.

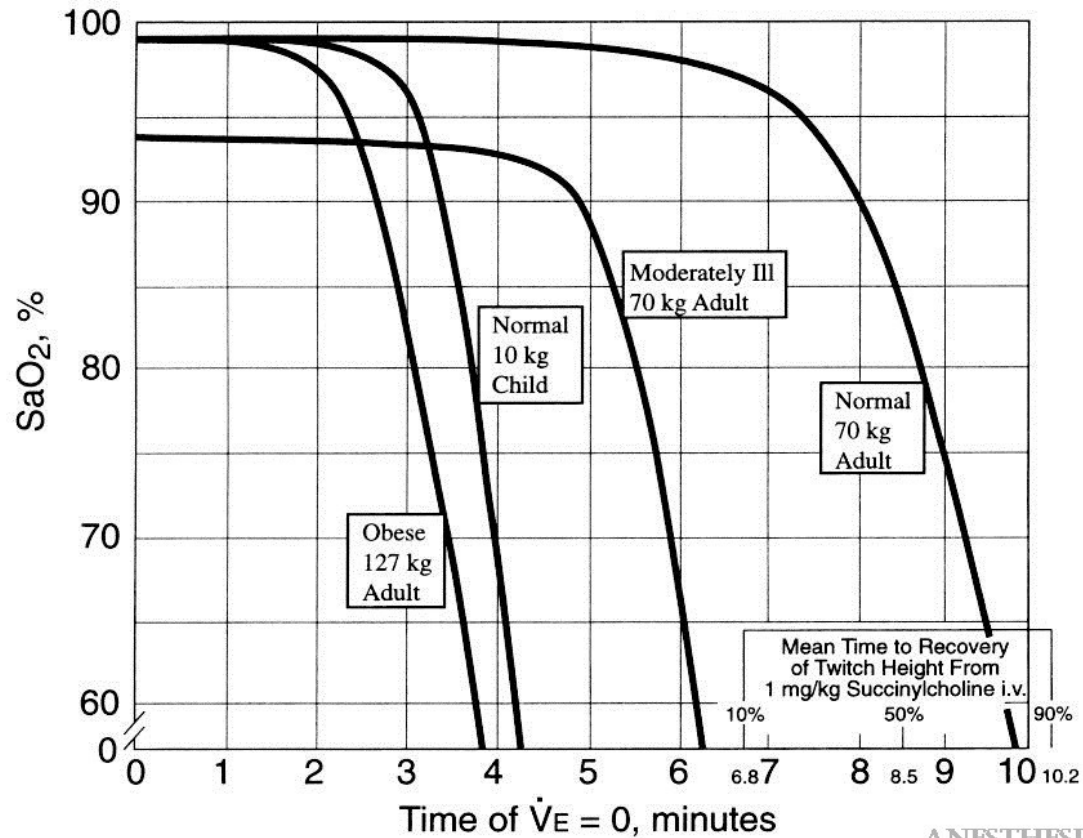
v posledních 8 letech přednáší na kurzech podporovaných společnostmi LMA, Teleflex.





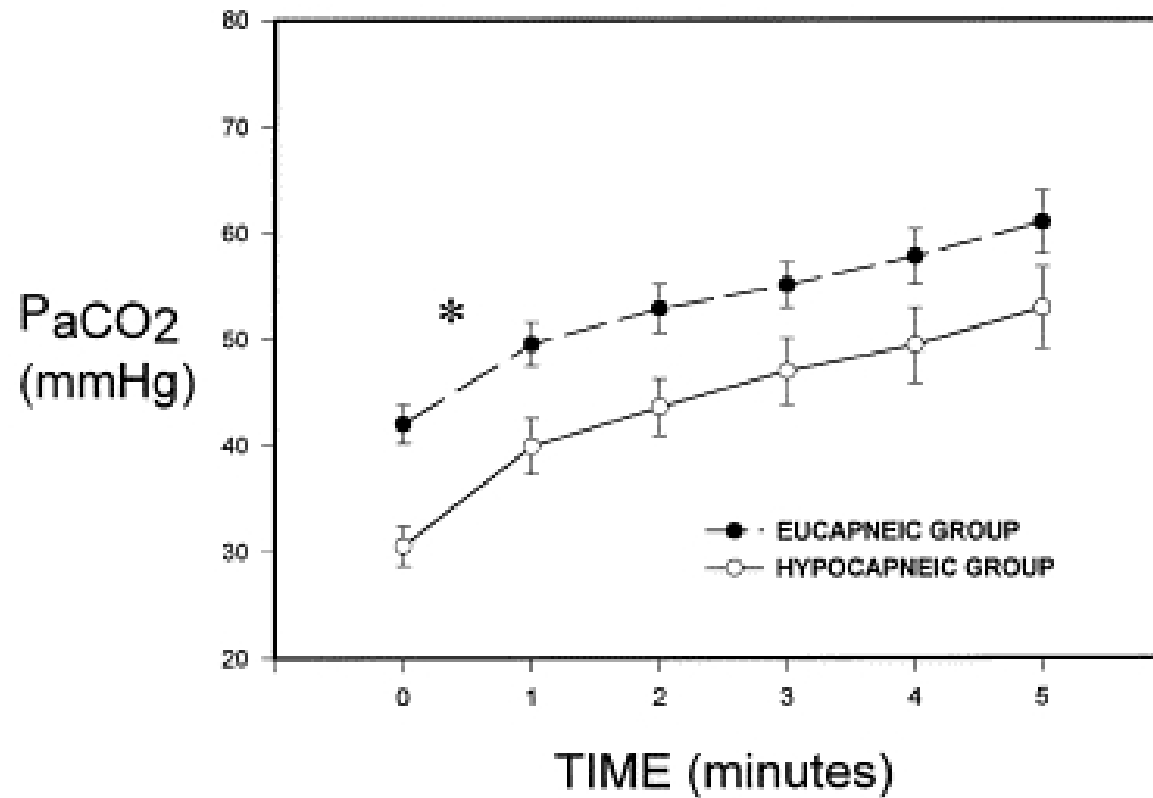
Desaturace

TIME TO HEMOGLOBIN DESATURATION WITH INITIAL $F_{A}O_2 = 0.87$



Benumof, J. L. et al. Critical Hemoglobin Desaturation Will Occur before Return to an Unparalyzed State following 1 mg/kg Intravenous Succinylcholine. *Anesthesiology*. 87(4):979-982, 1997.

Apnoe a CO₂



Jak z toho ven?
Vír


THE



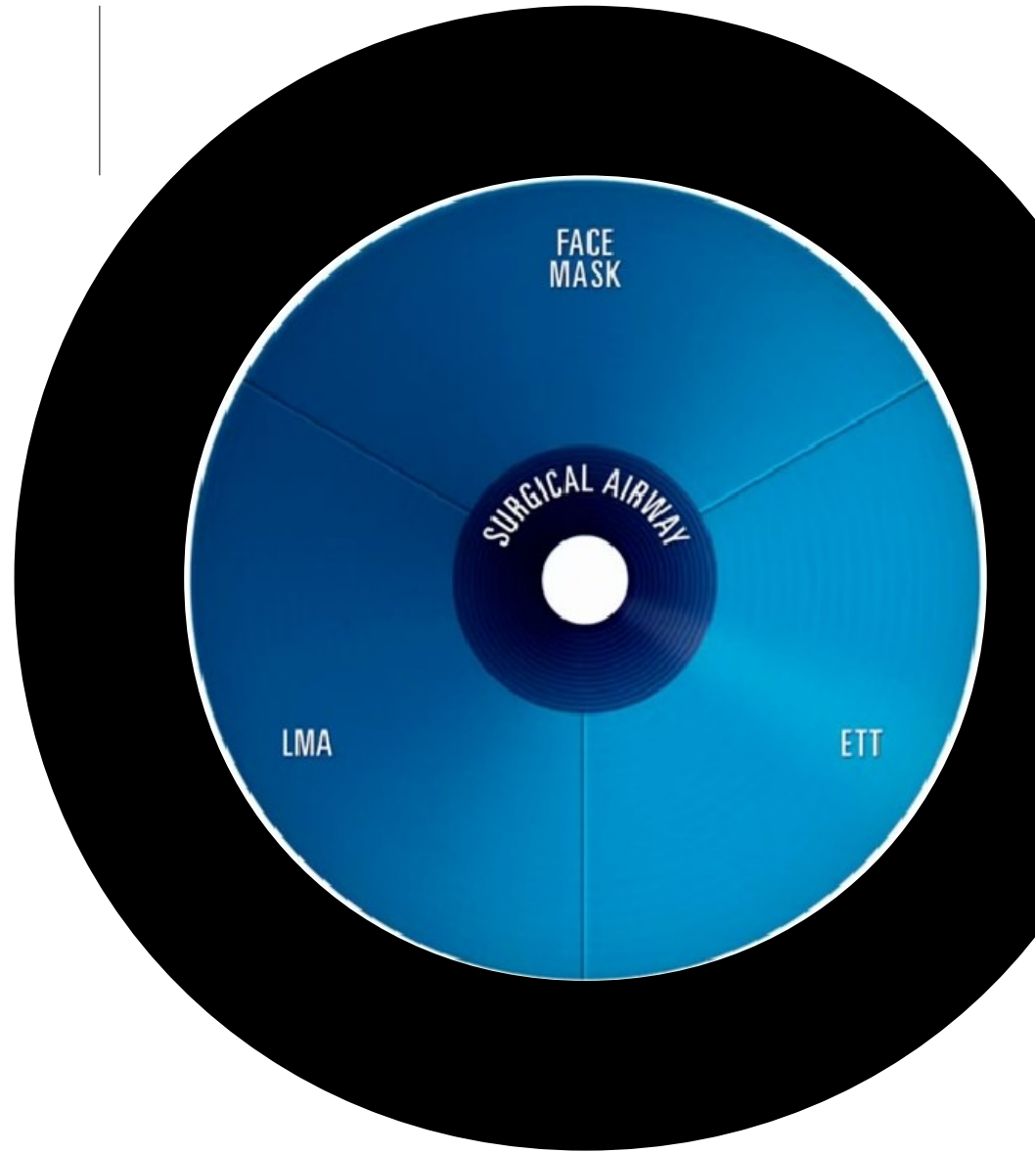
ORTEX

3 + 1 cesty

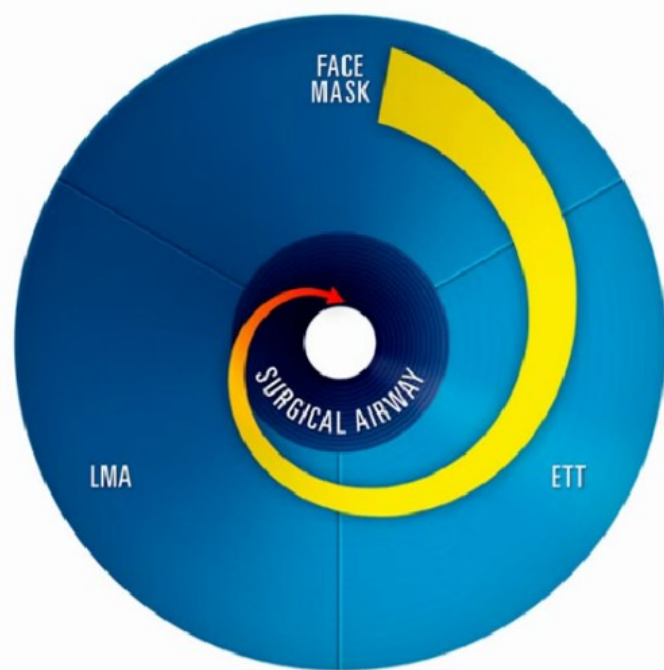
jak udržet / zlepšit
oxygenaci O₂
ventilaci CO₂



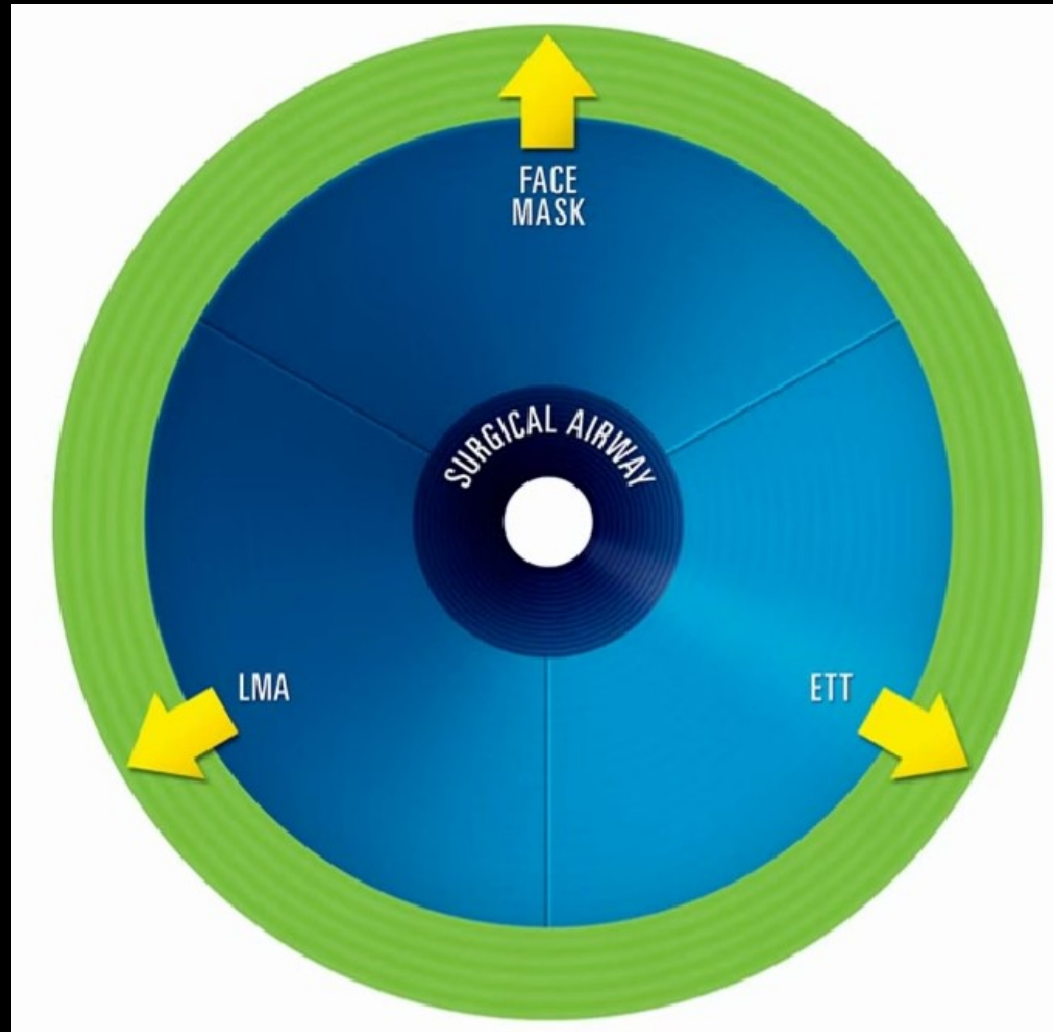
3 + 1 cesty




Postup zajištění dýchacích cest



Cíl: bezpečná zóna



Na 2. pokus něco změň



VORTEX OPTIMISATION STRATEGIES

	FACE MASK	LARYNGEAL MASK AIRWAY	ENDOTRACHEAL TUBE
1. Manipulation Head & Neck	Sniffing Position/Jaw Thrust/Bed Height		
	Dentures In		Dentures Out
Larynx	Laryngeal Manipulation (incl. ease cricoid)		
Device	2 hands	Twist Cuff Inflation	Rotate
2. Adjuncts	OPA NPA	Introducer Bougie Laryngoscope	Stylette Bougie Magill Forceps
3. Size/Type	FM	LMA	Blade/Handle/VL ETT
4. Suction			
5. Pharyngeal Muscle Tone	Prospect of recovery: consider reverse BZD's, opioids, NMBD's GZ or No prospect recovery: consider adequacy anaesthesia/m. relaxation		

Základy Airway Management pro neanesteziology

- preoxygenace obličejovou maskou (O₂ více než minutová ventilace)
 - ventilace obličejovou maskou
 - zavedení LM – Supreme
 - nezkoušet na kriticky nemocném pacientovi dovednosti, které neumím
= neintubuj, když to neděláš každý den
 - být připraven na problém
= mít plán + volat o pomoc včas
-
-

Pro anesteziology

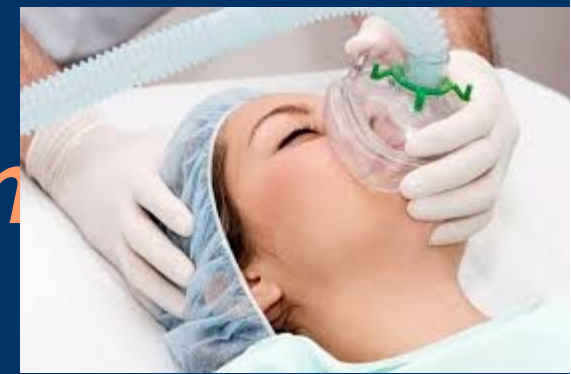There is one skill above all else that an anaesthetist is expected to exhibit and that is to **maintain the airway** impeccably.

M. Rosen and I. P. Latta 1984

The most compelling educational effort for the anaesthesia community should be to **reduce the frequency and severity of complications** related to managing the airway.

Benumof 1995

Preoxygenace za spont. vent.



- obličejovou maskou
 - O₂ 3 minuty s průtokem 10 l/min
 - 8 hlubokých vdechů během minuty s těsnící obličejovou maskou

$$PAO_2 = PiO_2 - [PACO_2/R]$$

Vzduch: 21% O₂

$$PAO_2 = 0.21 \times (101.3 - 6.7) - 5.3/0.8 = 13.2 \text{ kPa}$$

Dýchání 100% O₂:

$$PAO_2 = (101.3 - 6.7) - [5.3/0.8] = 88 \text{ kPa}$$

Kde? ... FRC až 1800 ml O₂ = 7 minut spotřeby

Úspěšná ventilace obličejovou maskou

- správná velikost masky #1..#5
- správná poloha hlavy
 - záklon
 - trojhmat
 - při jejich selhání ústní vzduchovod
- správná technika ventilace
 - obličej tlačím do masky
 - sleduji tlaky v d. cestách (<10, <<20cm H₂O)
 - sleduji výdech pacienta EtCO₂, V_t

Ventilace obličejovou maskou



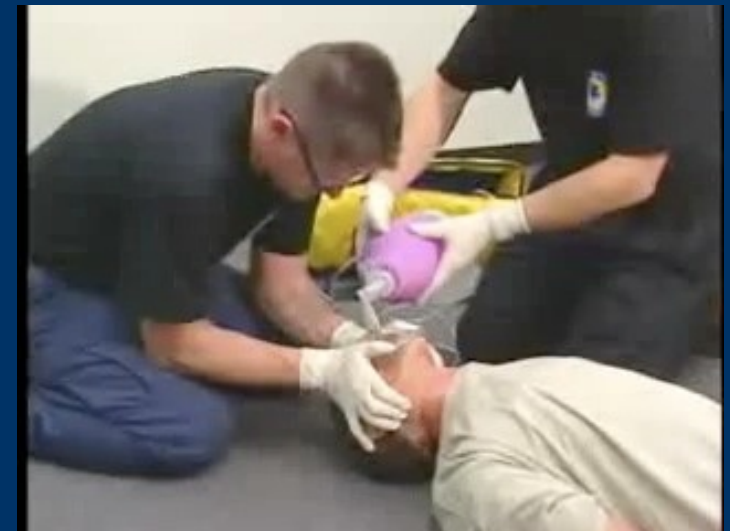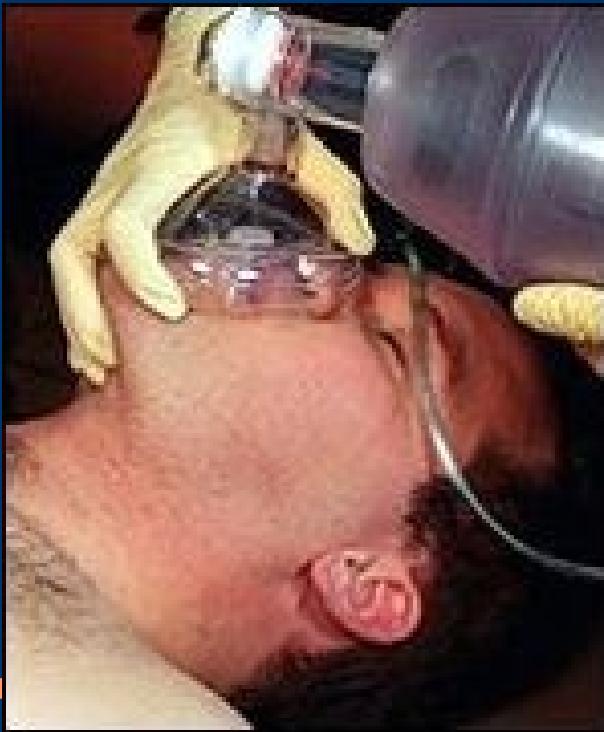Držení:

1 rukou:

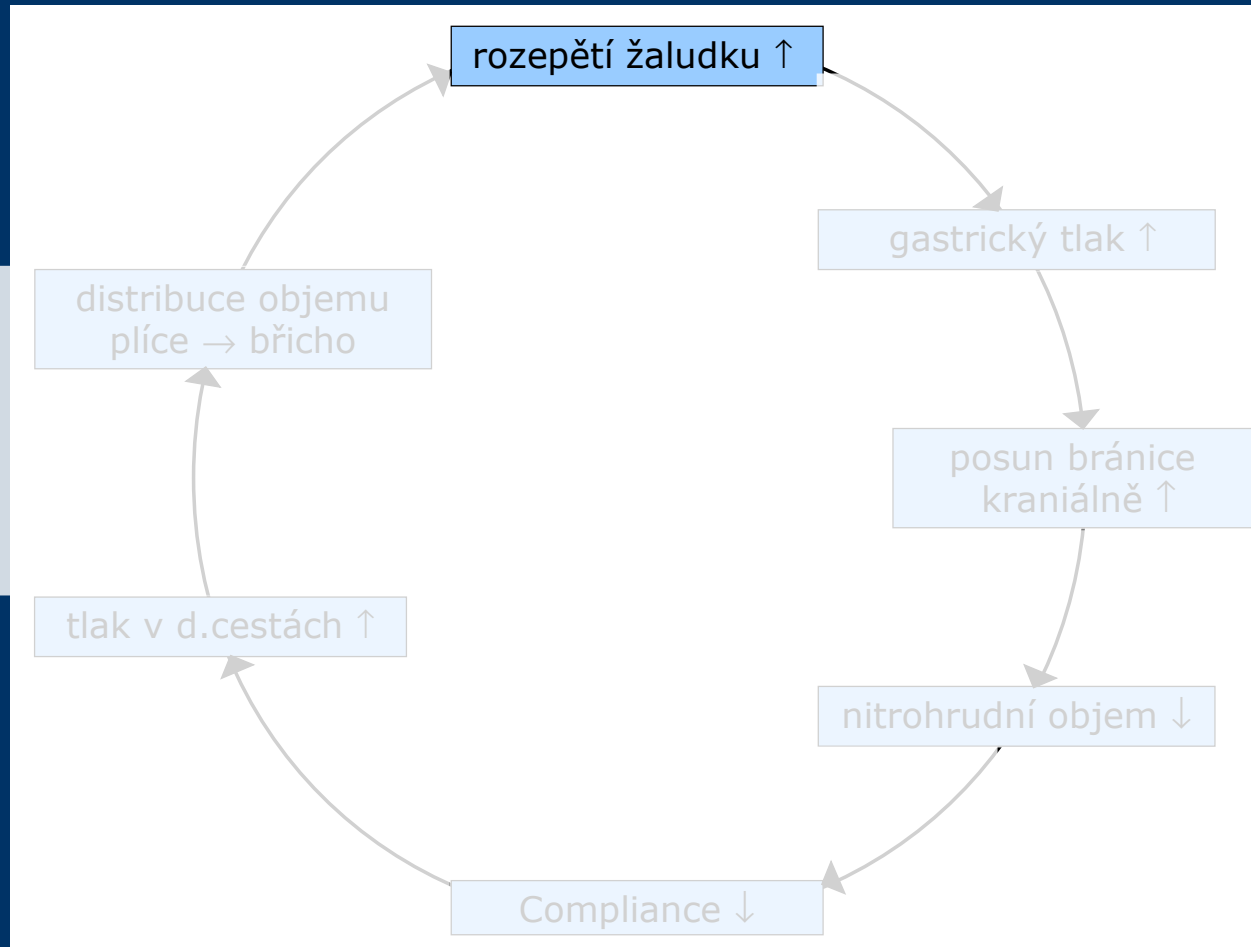
- palec + ukazováček
- 3 prsty - brada

2 rukama

- palce drží masku
- prsty zvedají čelist



Selhání ventilace obličejovou maskou



Nach Wenzel et al., Resuscitation 1998; 38: 113-8

Single-use
LMA Flexible

Single-use
LMA Unique

Single-use
LMA Fastrach

LMA Flexible

LMA ProSeal

LMA Classic

LMA Fastrach



LM

naléhá proti hlasivkám

(kořen j., recessus piriformis, horní jícnový svěrač)

Indikace:

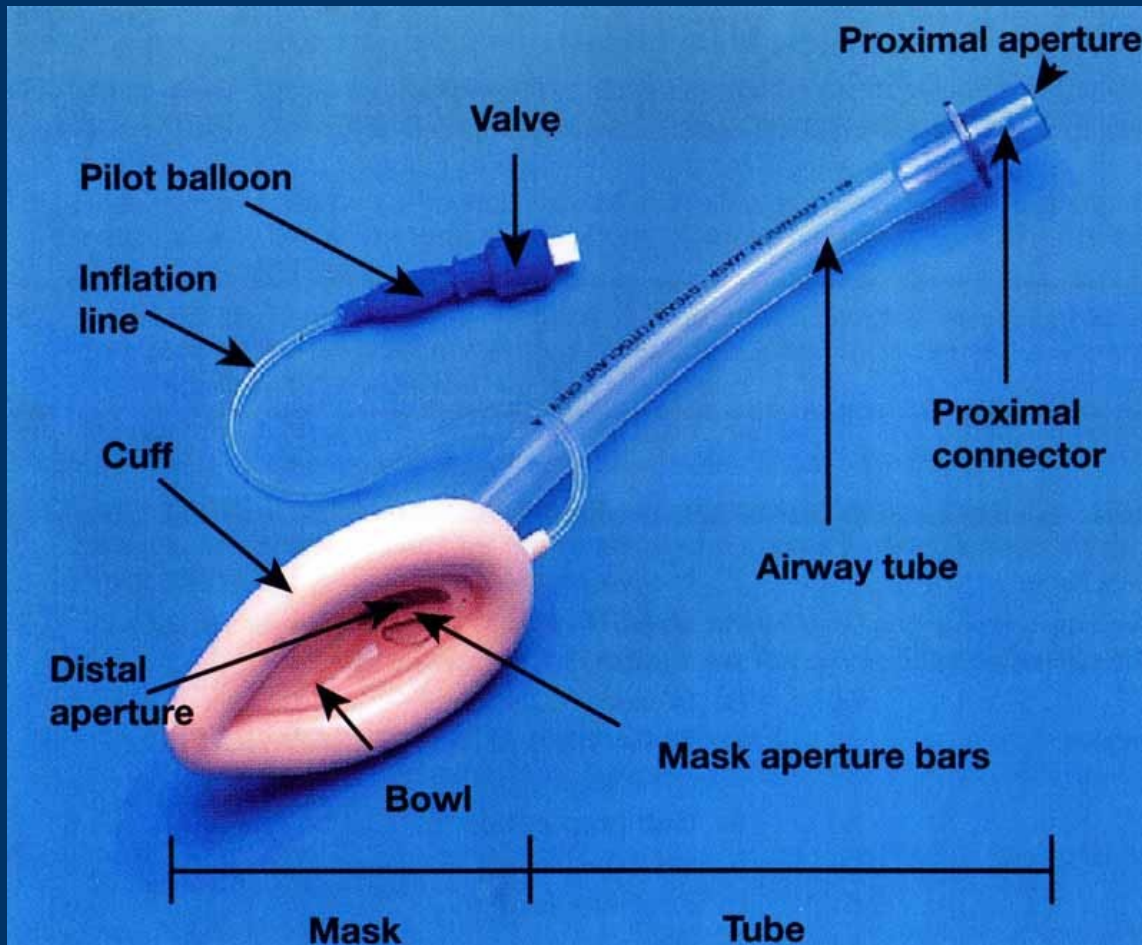
- místo obličejové masky, místo OTI, v tísní.

KI:

- plný žaludek
 - hiátová hernie,
 - potřeba vysokých inspiračních tlaků
 - (delší operace)
-
-


LMA Classic

- 4.12.1987



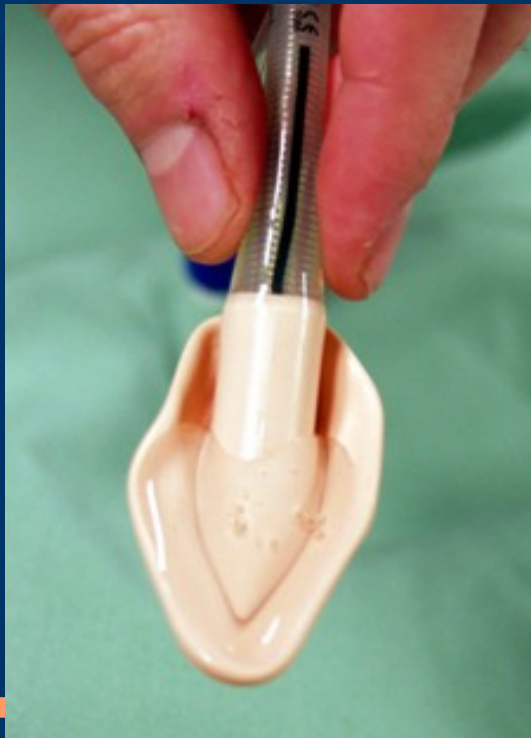LMA Unique

- jednorázová pomůcka

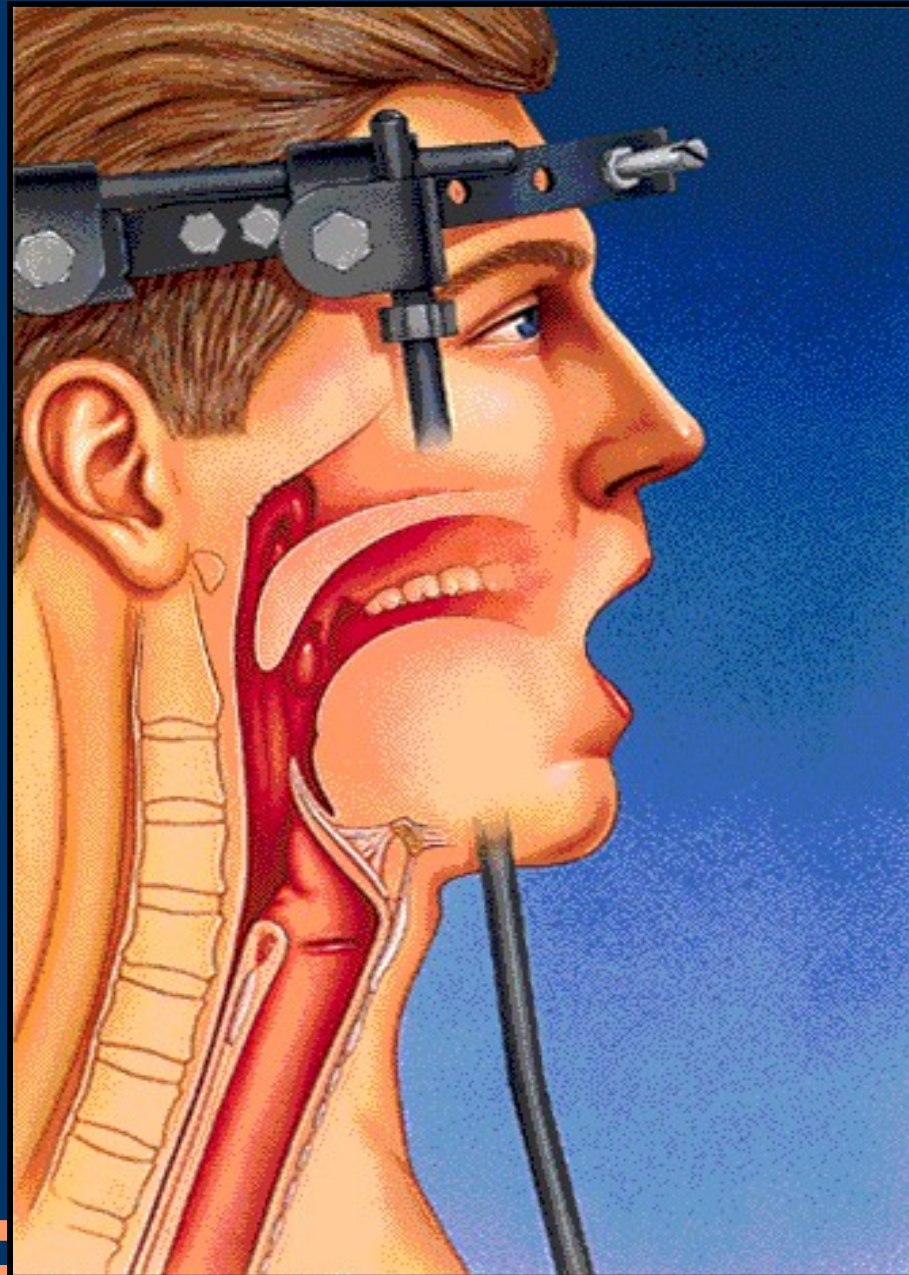


Příprava LMA před zavedením

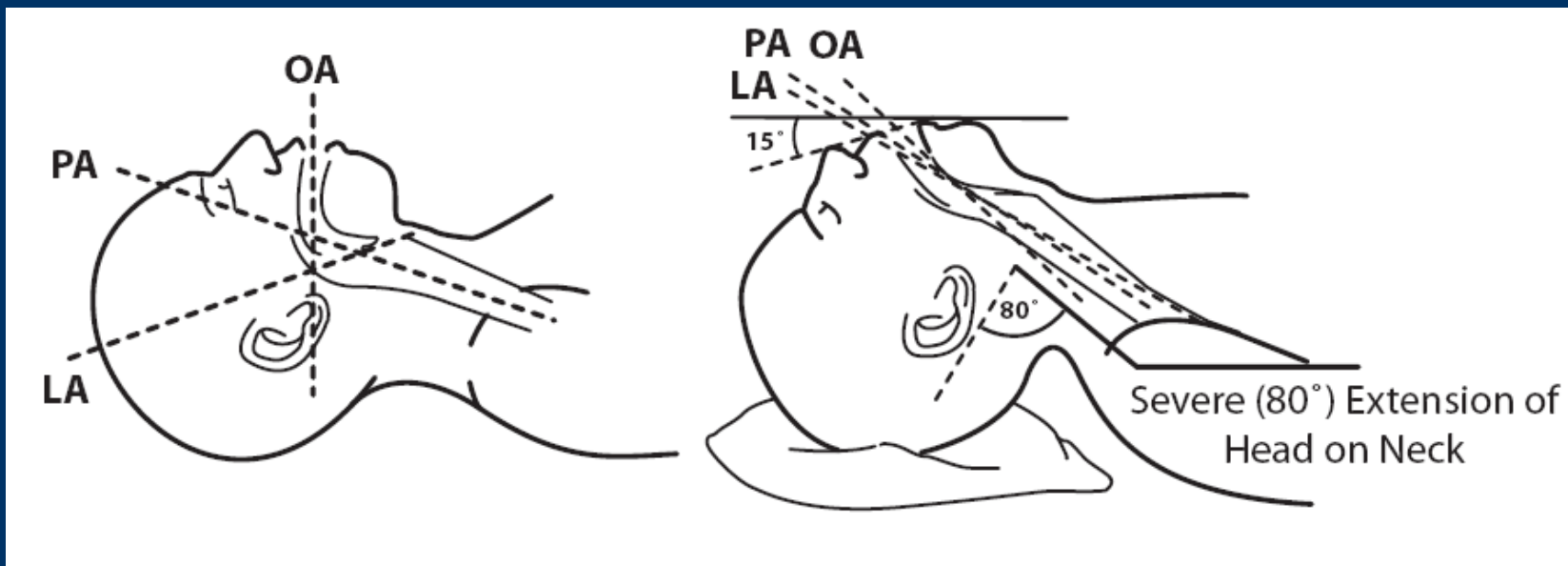
- Vizuální kontrola integrity & pre use checks
- Kontrola LMA Record card
- Preinflation manžety (udrží tvar a tlak)
- Deflace do tvaru lodičky (udrží tvar), placky-ProSeal
- Well lubricated – neutral gel, **ne Mesocain - poop. komplikace!**



INSERTION OF THE LMA IN NEUTRAL ALIGNMENT



Poloha hlavy



Hlava v neutrální poloze
k zavedení LM

Hlava na podložce
Krk flektován
Hlava v extensi

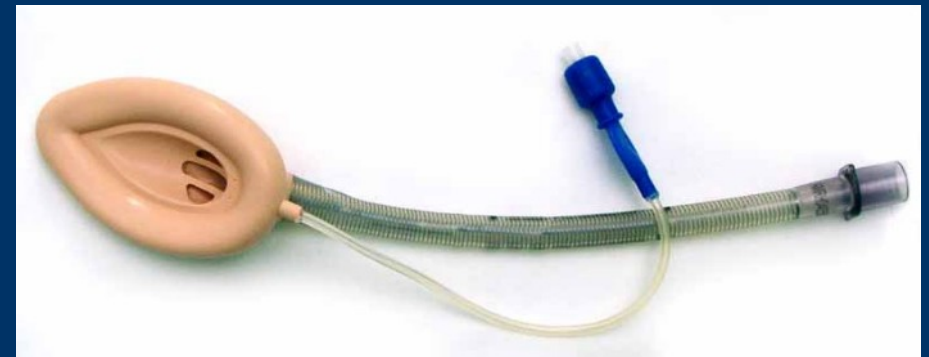Flexibilní LM

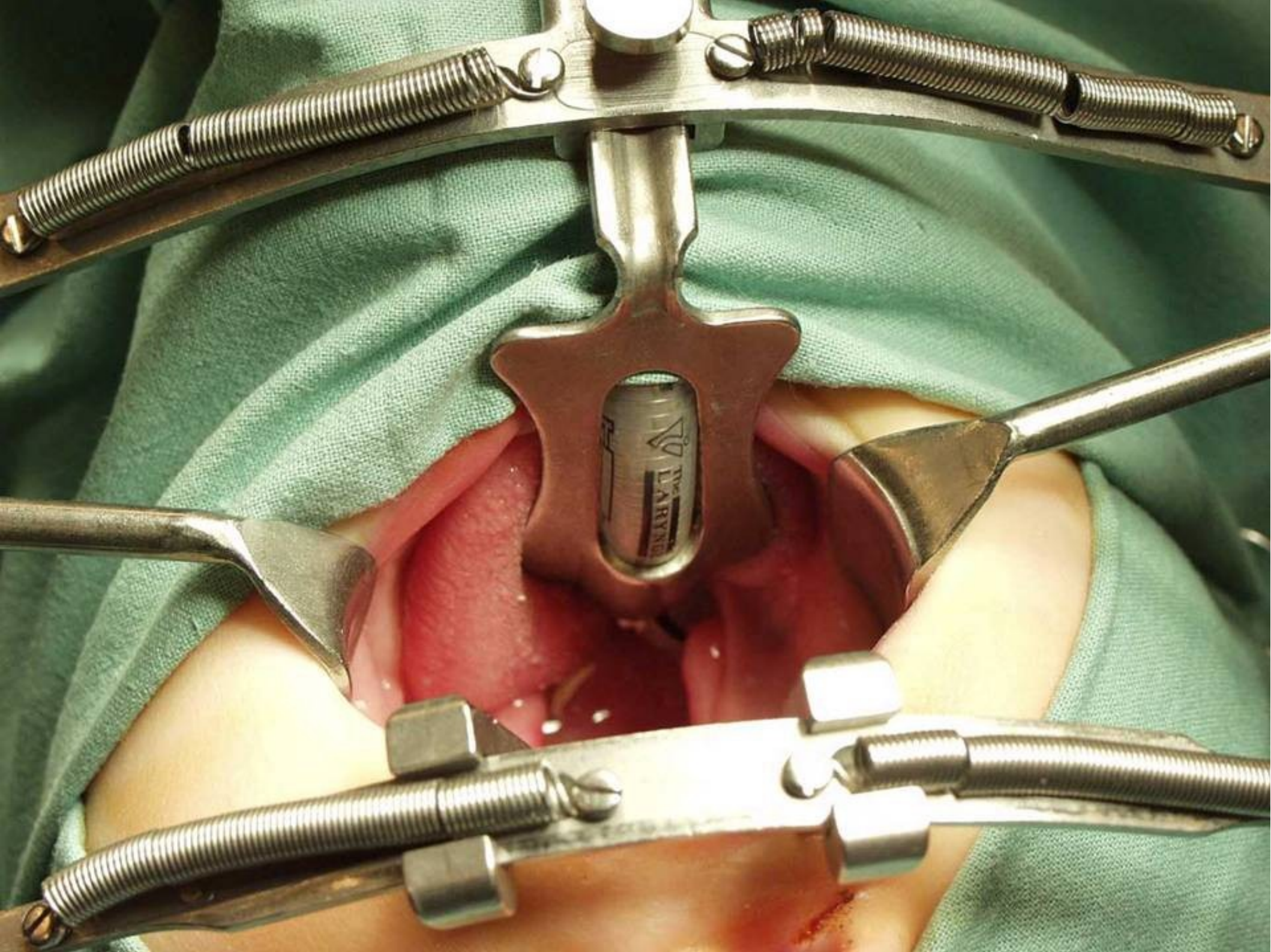
- 1990

pružina v rource

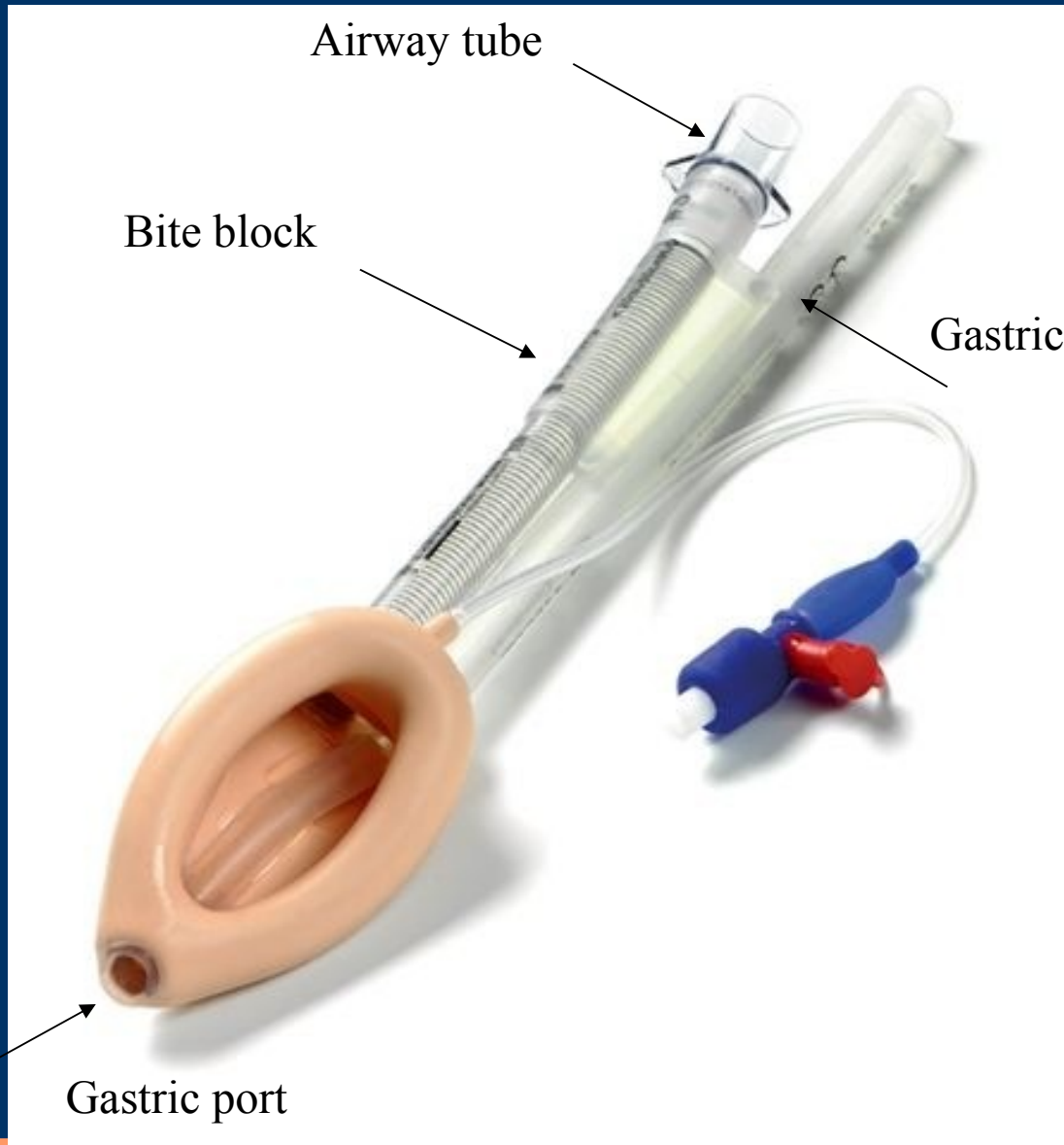
Indikace:

- operativa hlavy,
- krku,
- hrdla,
- horní části hrudníku a zad



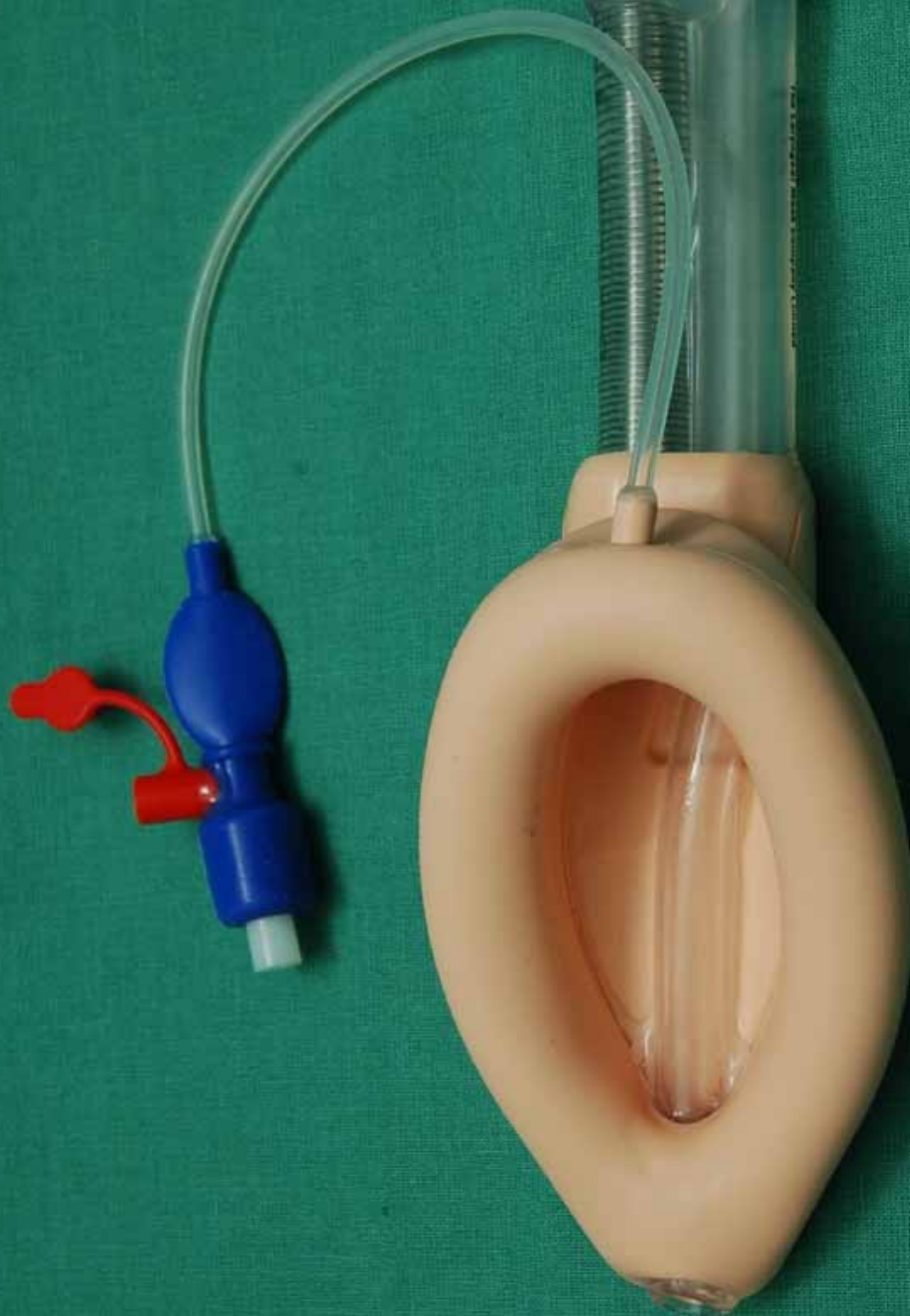


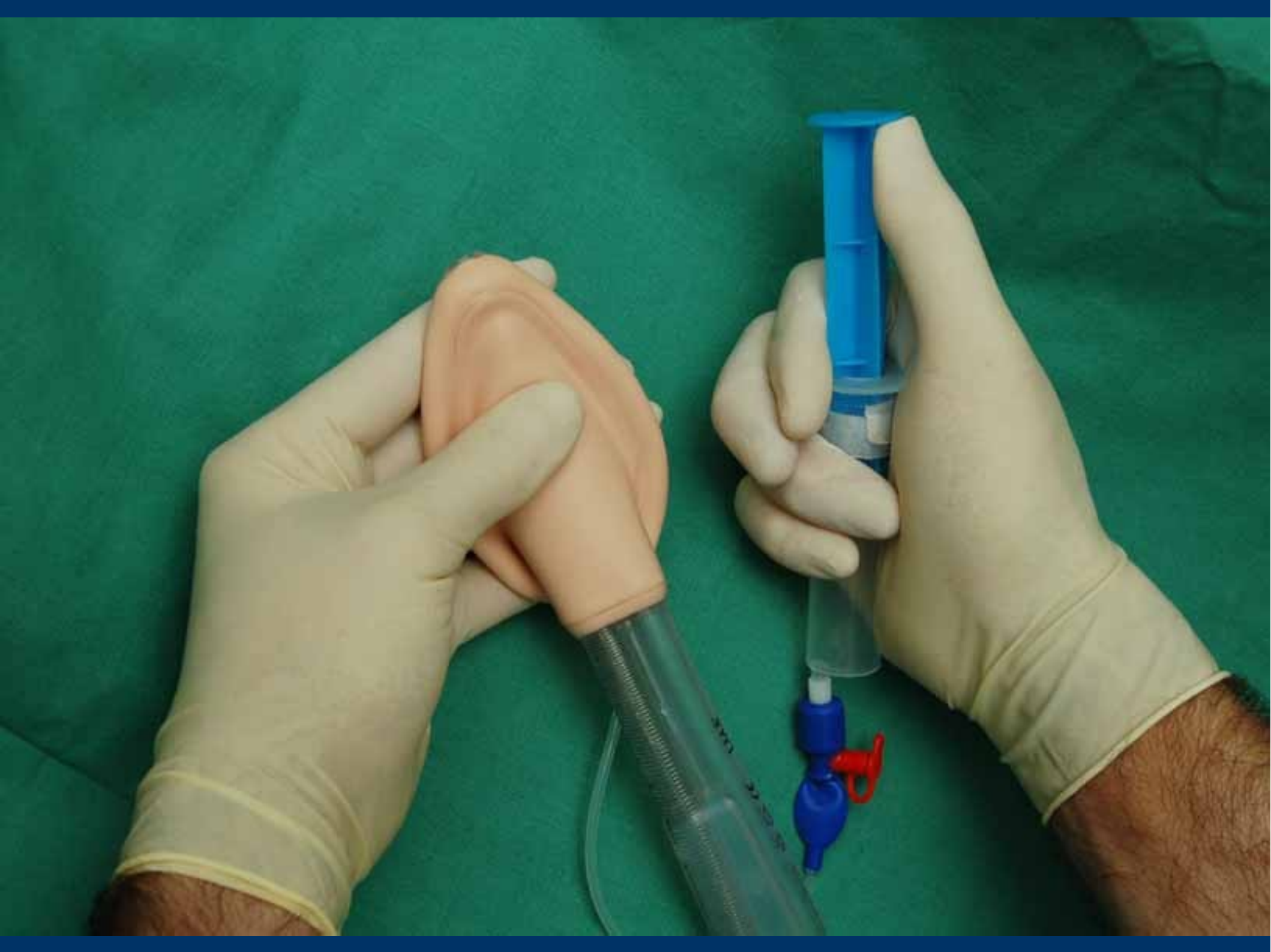
LMA ProSeal™

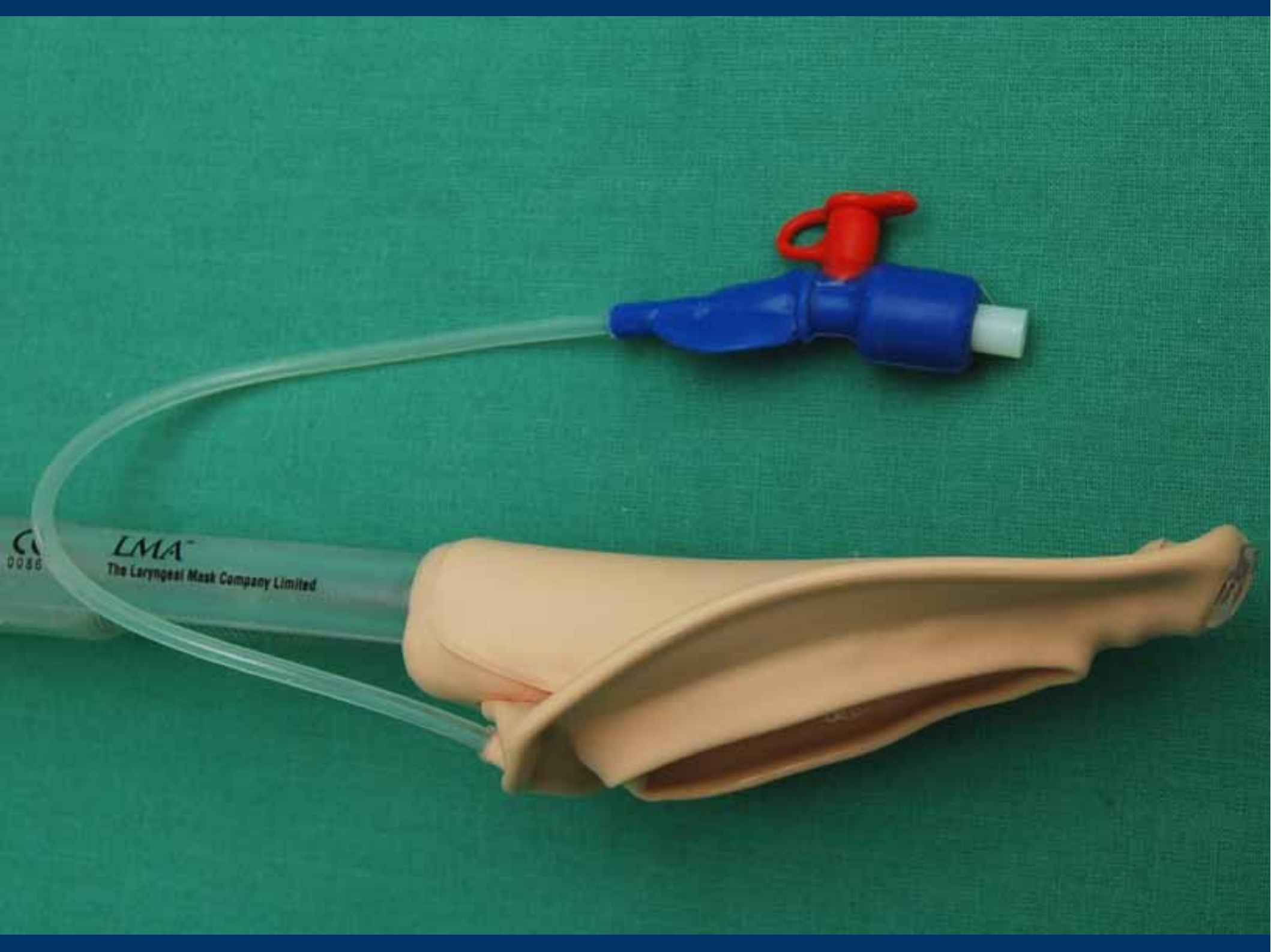


Příprava LMA ProSeal

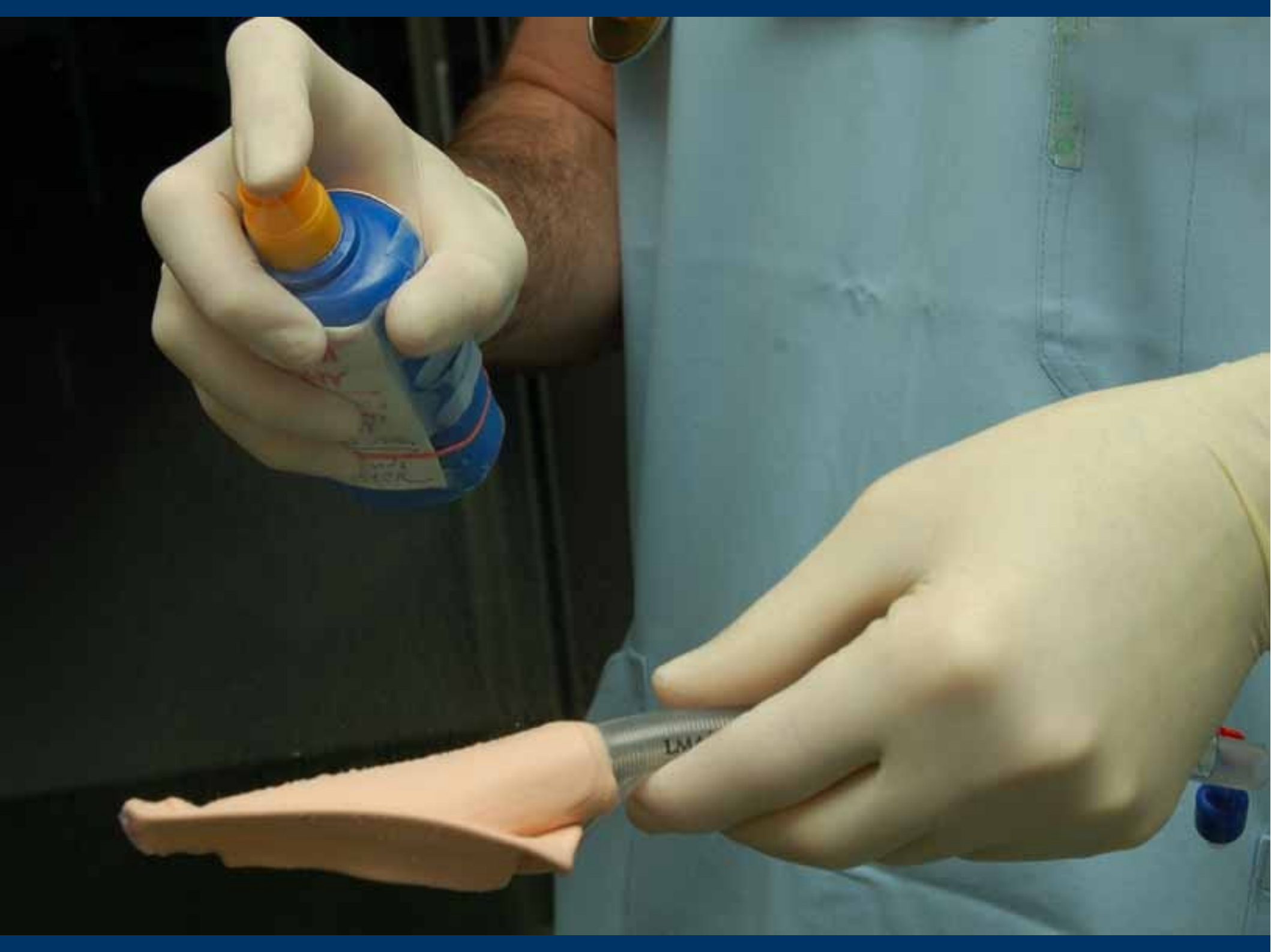vyfouknout na
placičku

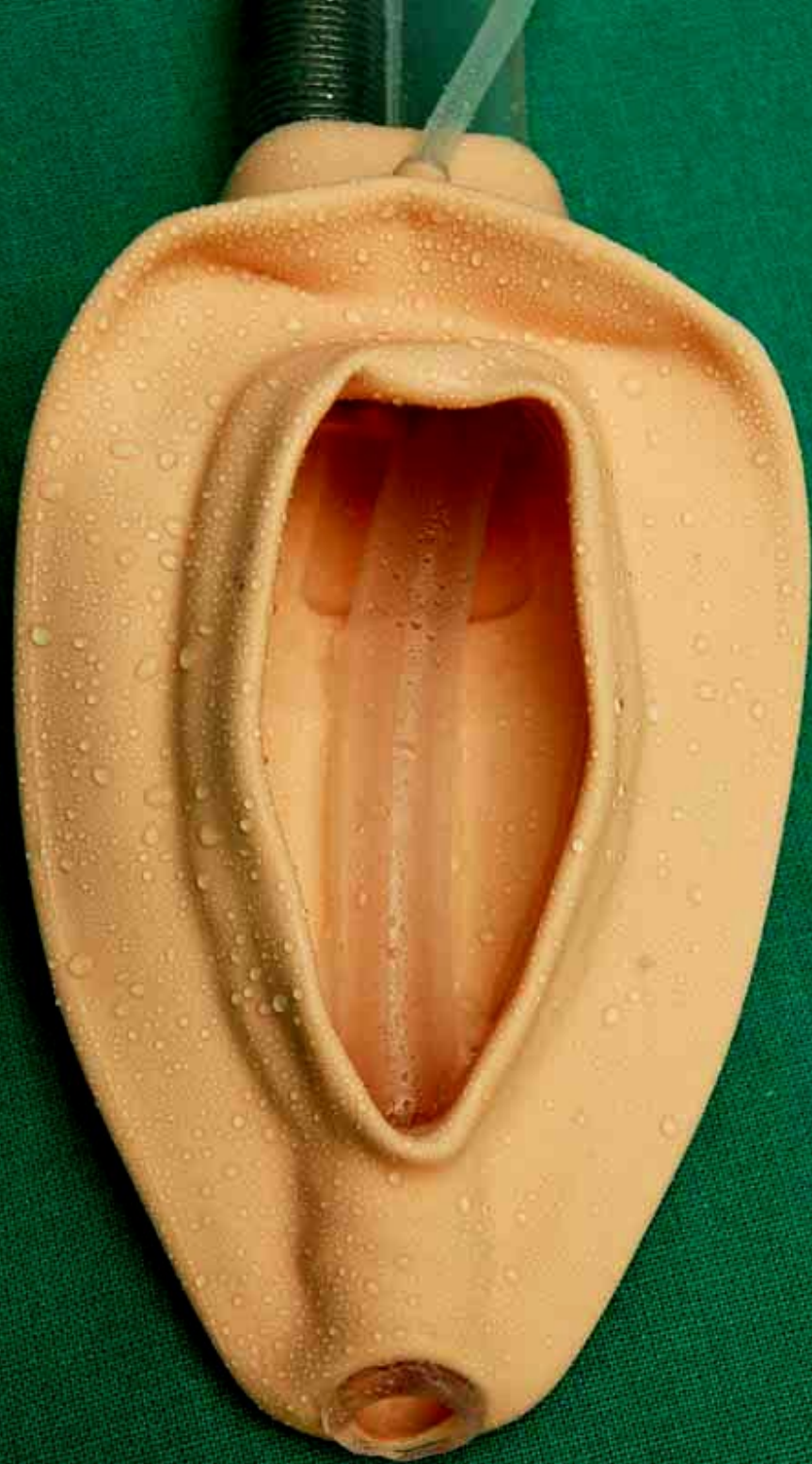




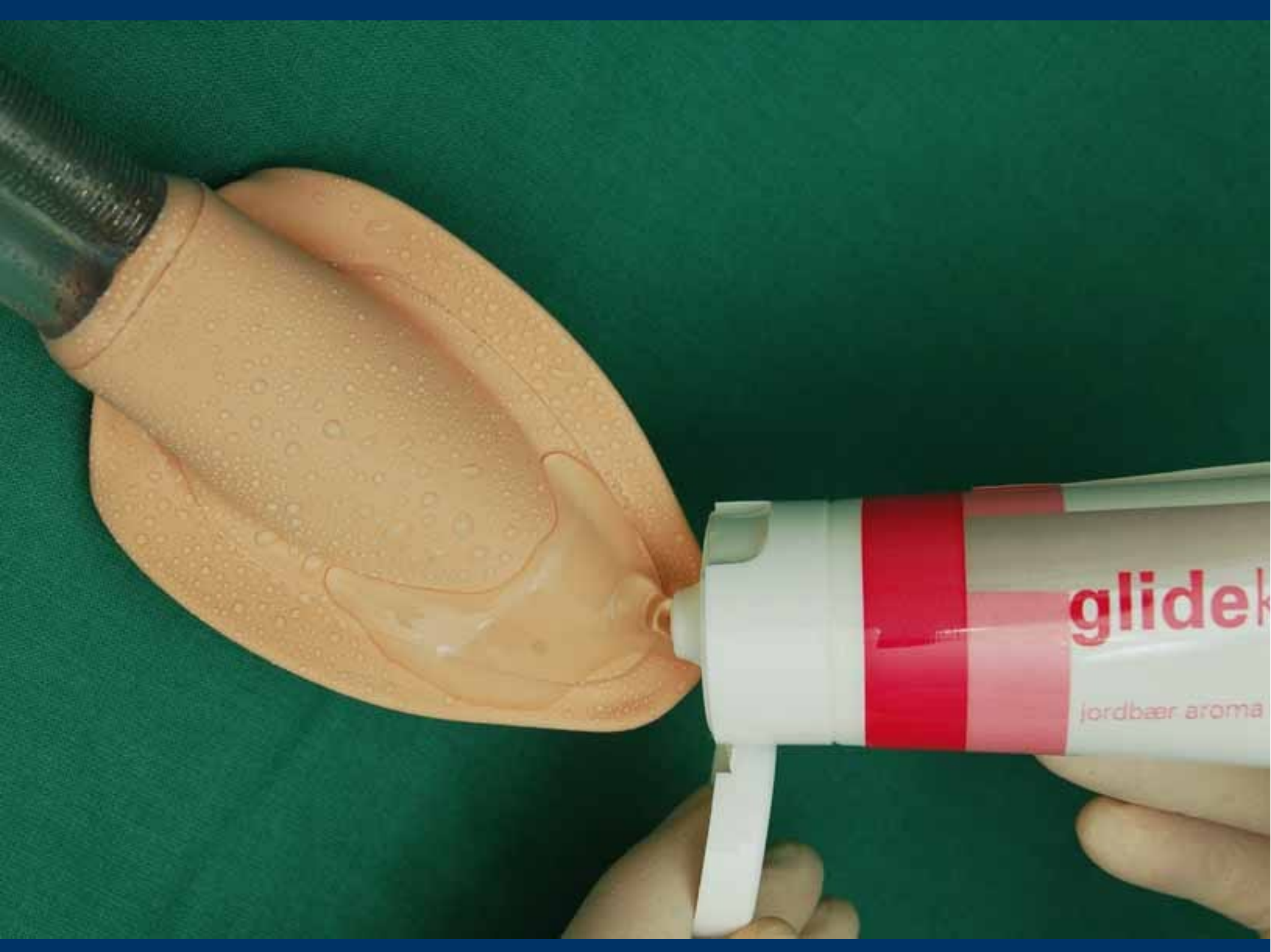
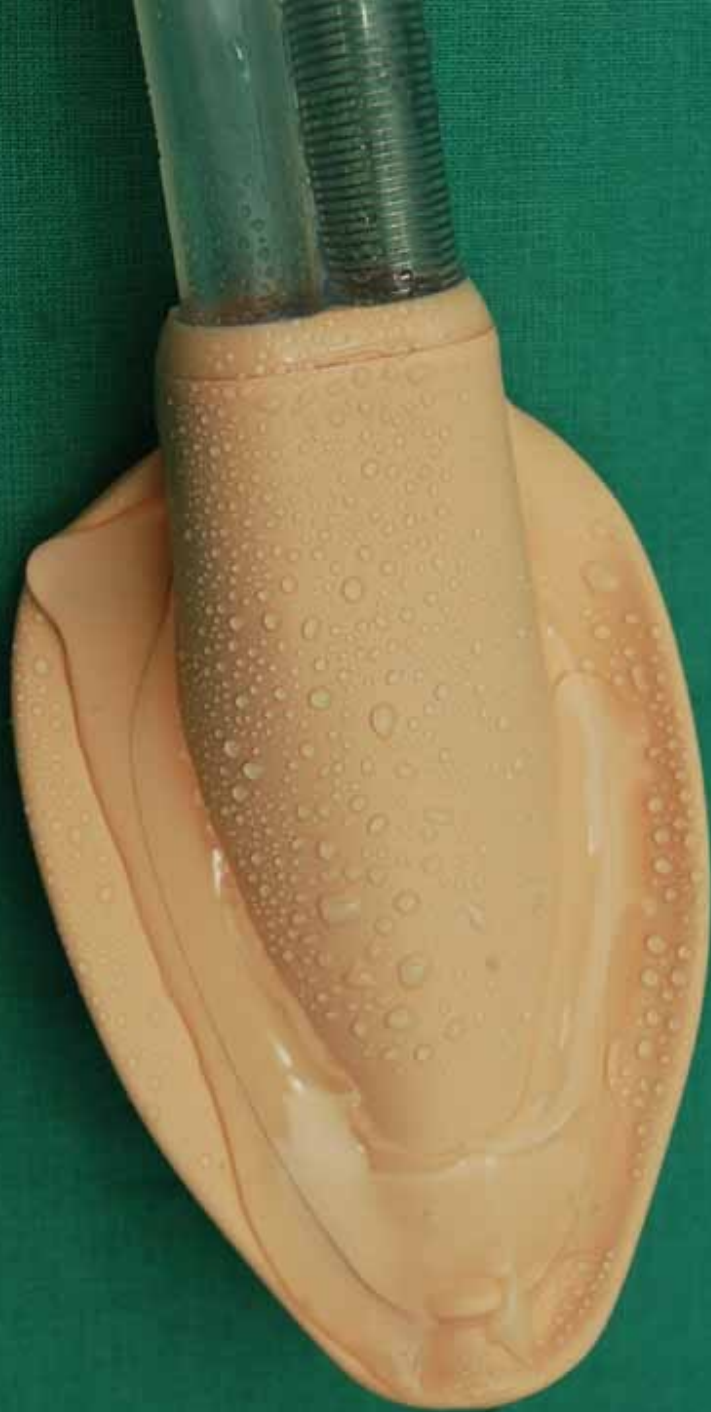LMA
The Laryngeal Mask Company Limited







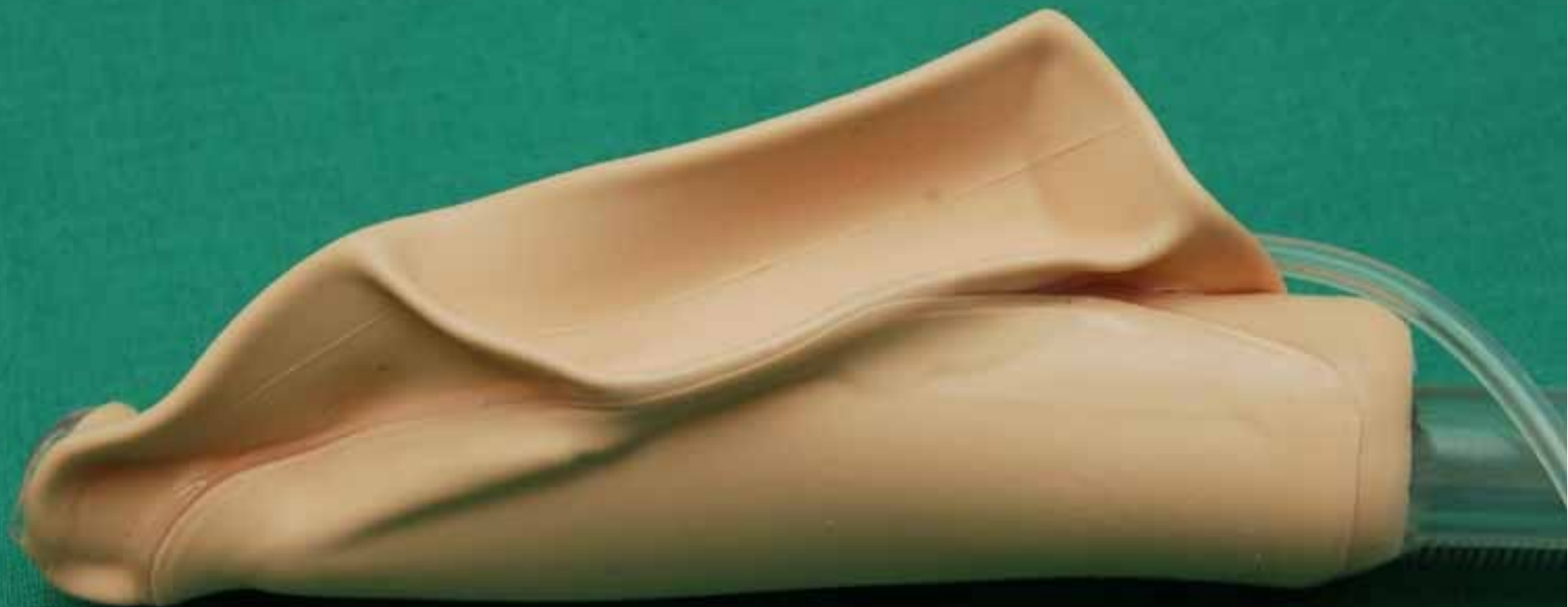



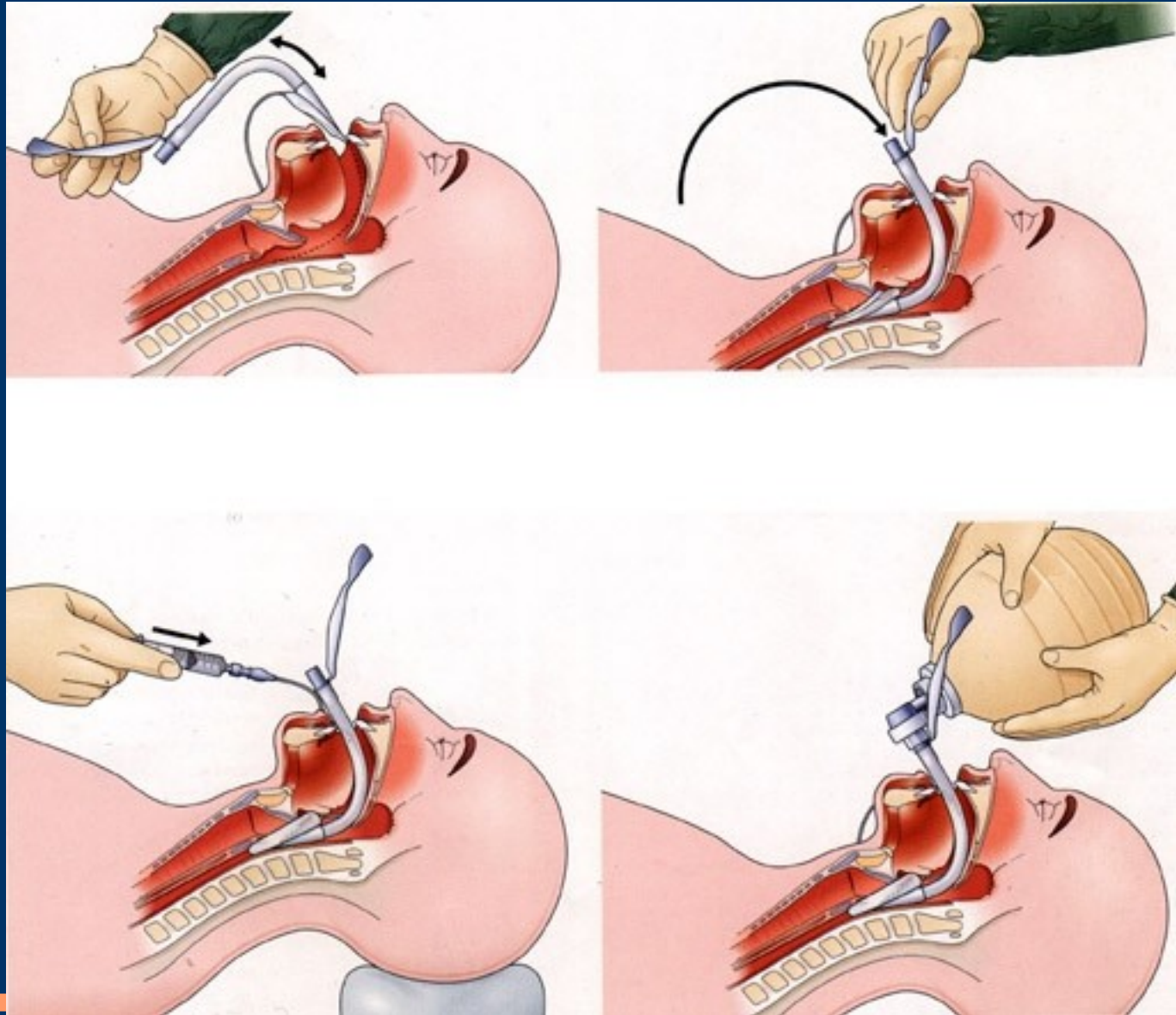
Pomsta anesteziologické sestry

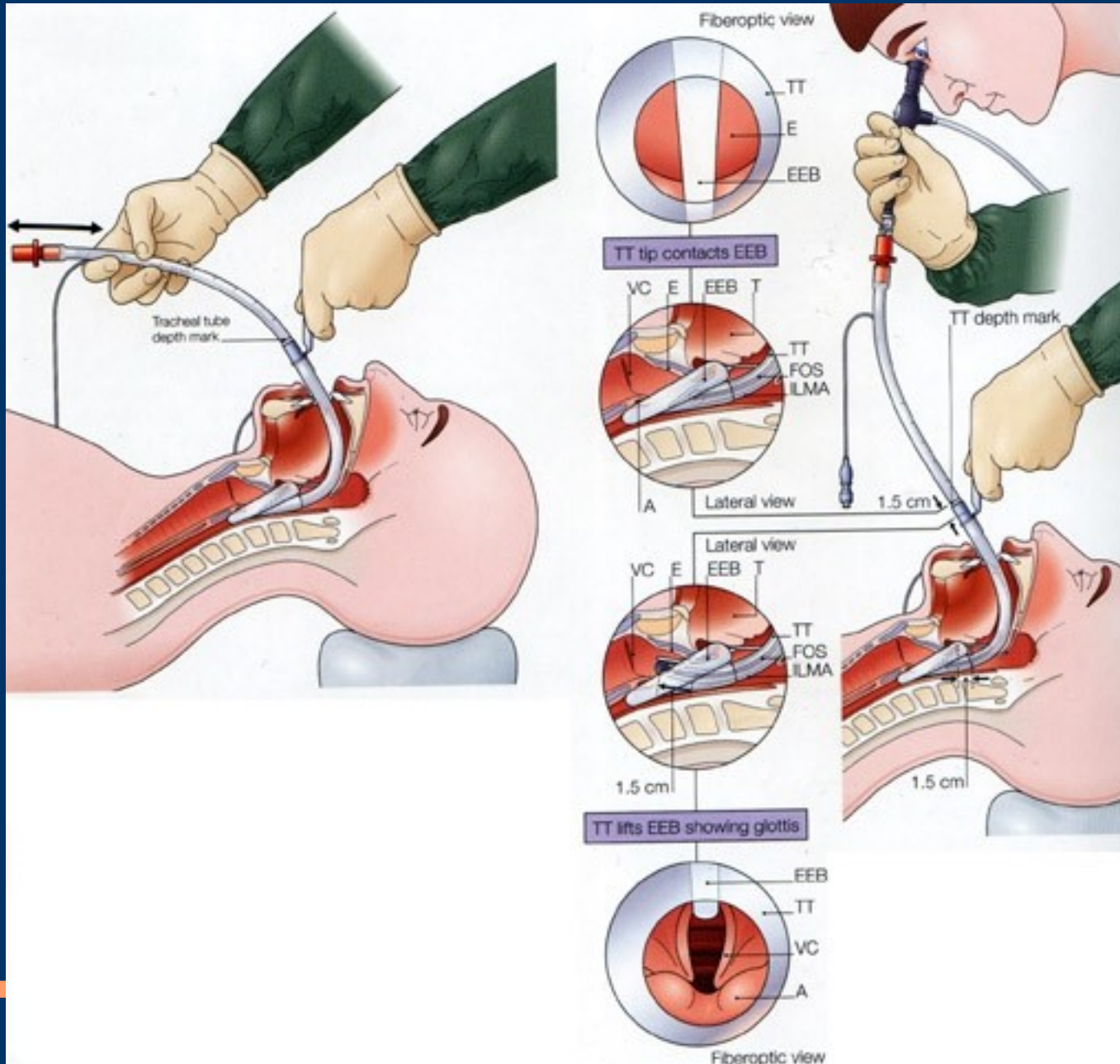


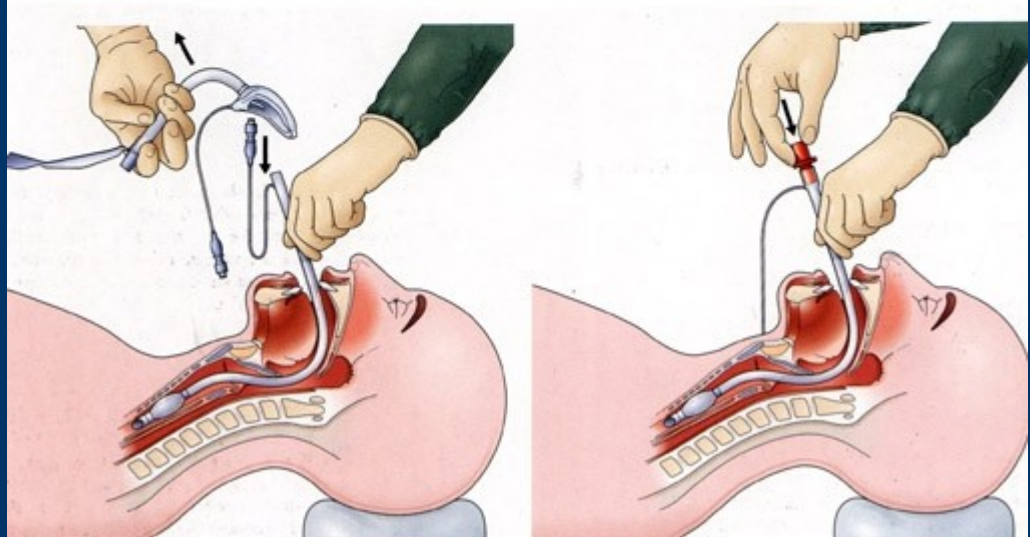
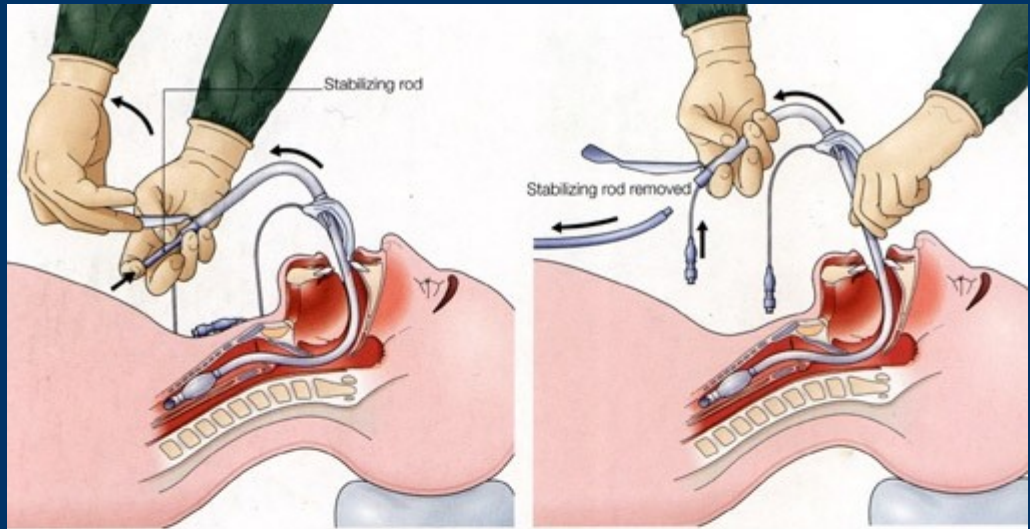
Pomsta anesteziologické sestry



Zavedení ProSeal, FasTrach, CTrach







Zavedení LM -

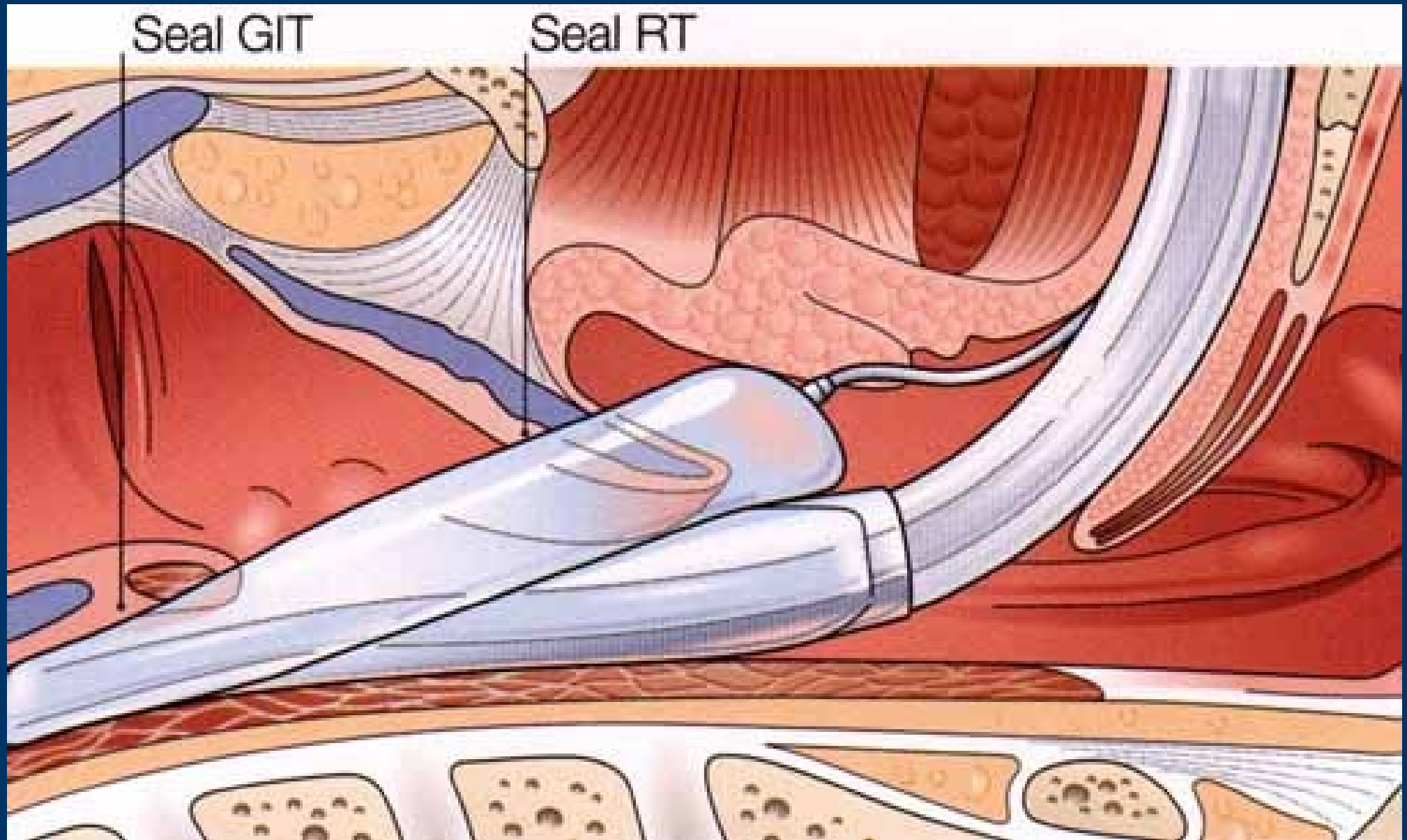
The standard technique :

- The midline approach,
- The lateral approach,
- ... zavaděč/prst

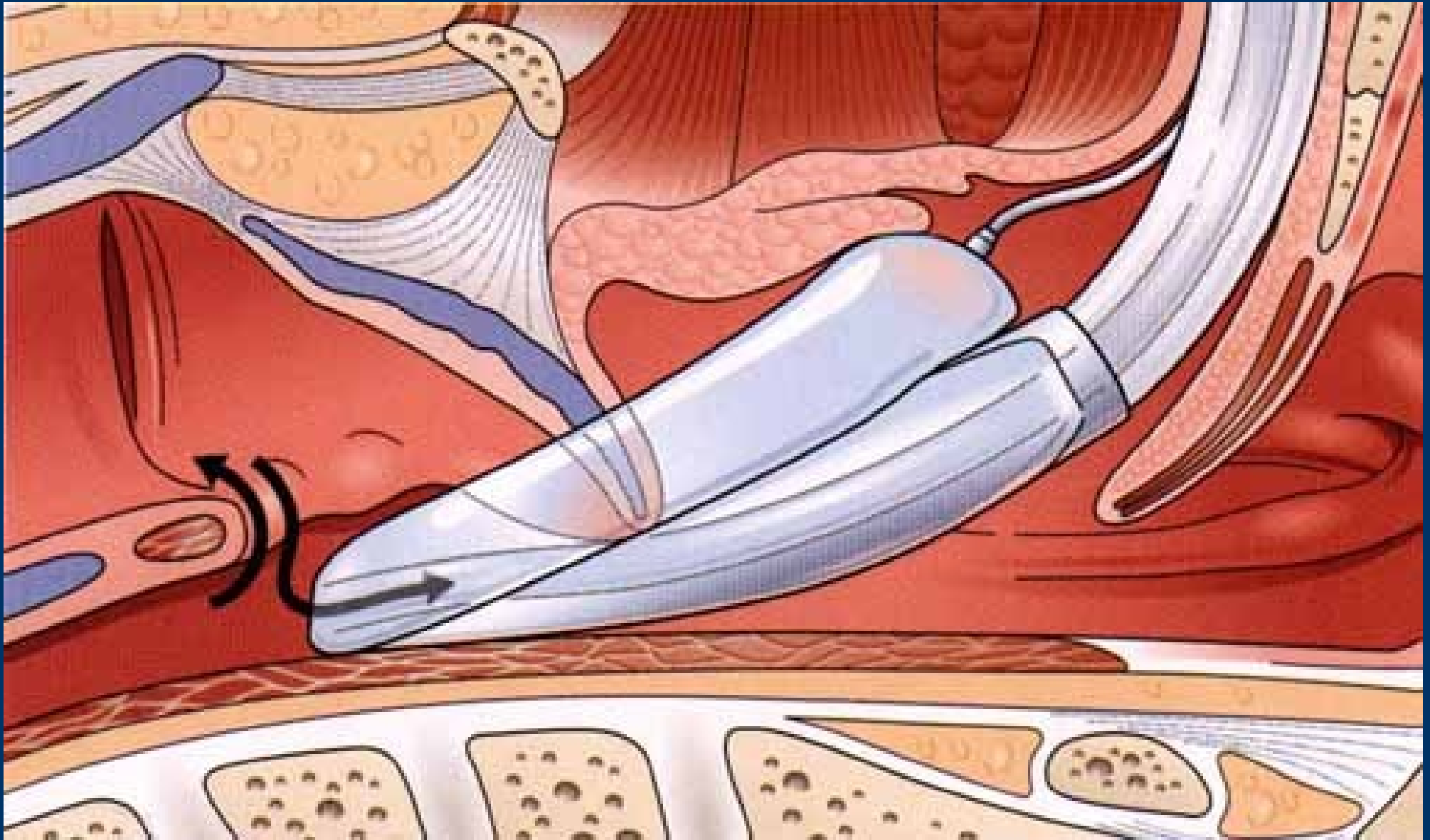
LMA insertion in different body positions –
a) supine (normal) b) lateral c) prone

- **STRUČNĚ** : Kolik anesteziologů, tolik metod !
-
-

Korektní uložení



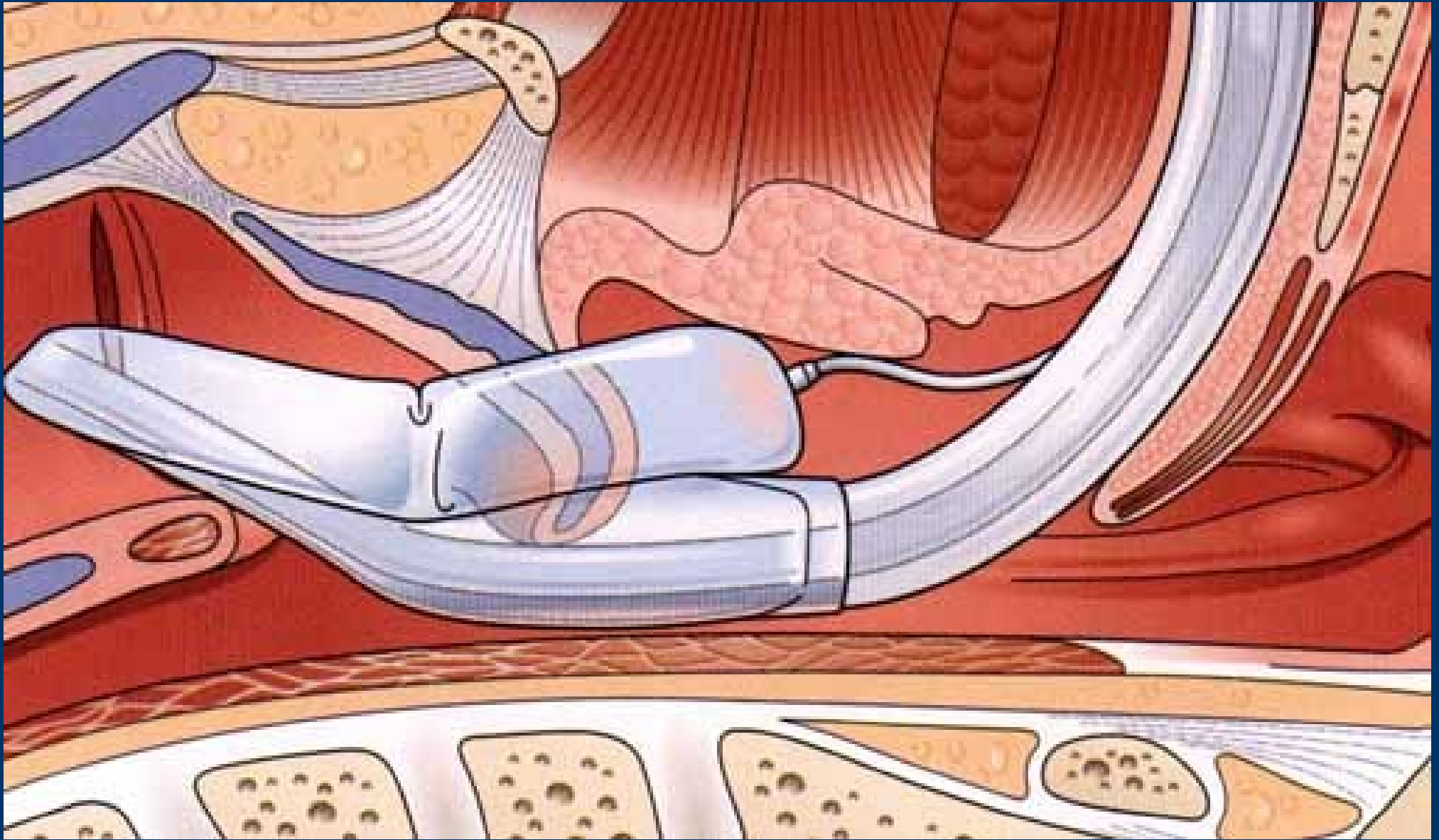
Malpozice I.



Distální manžeta v oropharyngu - není těsnost s respiračním a GIT.

Co hrozí: Aspirace, obstrukce - epiglottis v dutině LMA, inflace žaludku

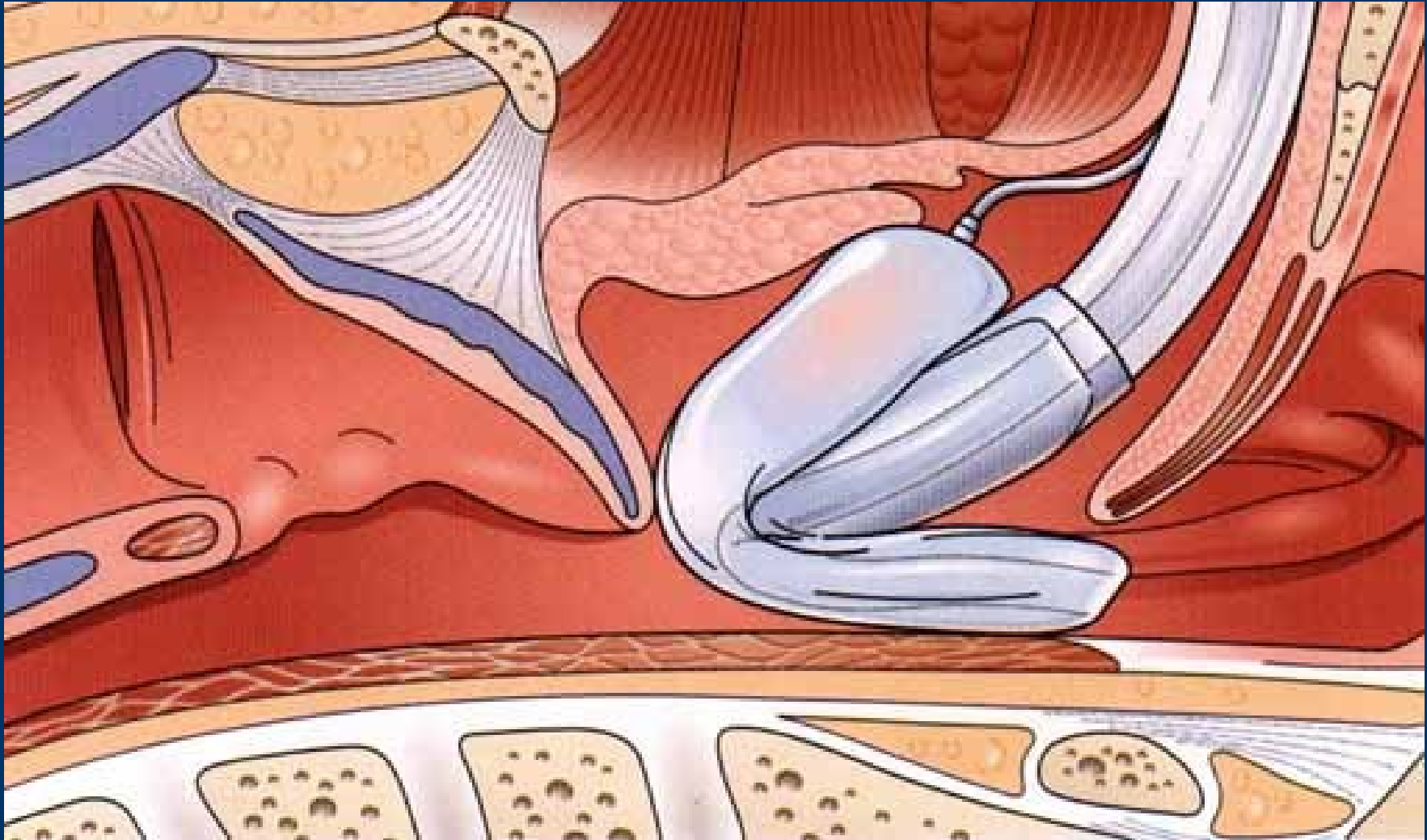
Malpozice II.



Distální část manžety v glottic inlet.

Totální obstrukce dýchacích cest

Malpozice III.



Distální část manžety v nasopharyngu:

Zavádění reversní Guedelovou technikou nebo v poloze chin to chest (ignore sniffing position).

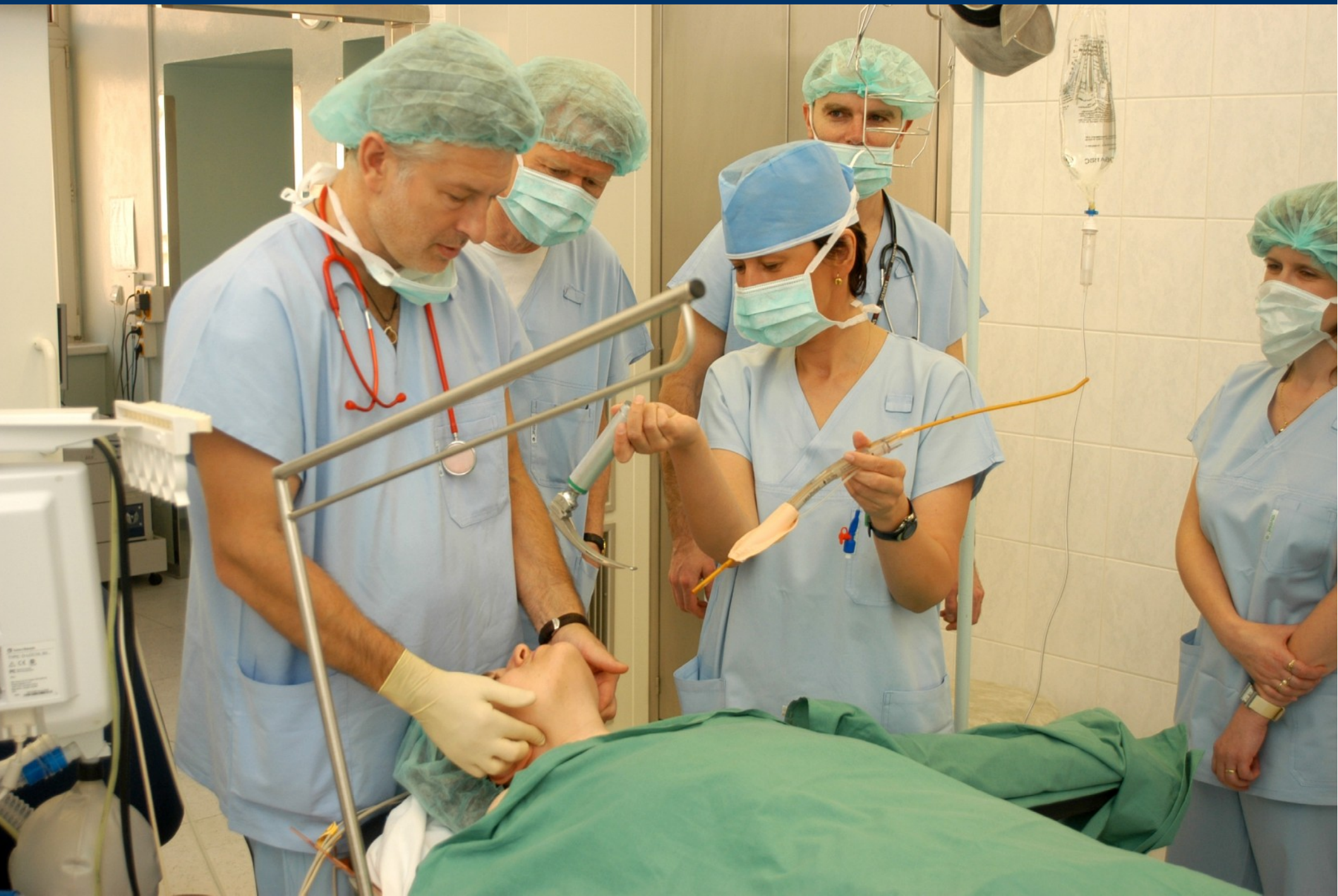Může být slučitelná se zachováním průchodnosti dýchacích cest, **extremní riziko aspirace** - není ochrana před regurgitací distálním koncem manžety.

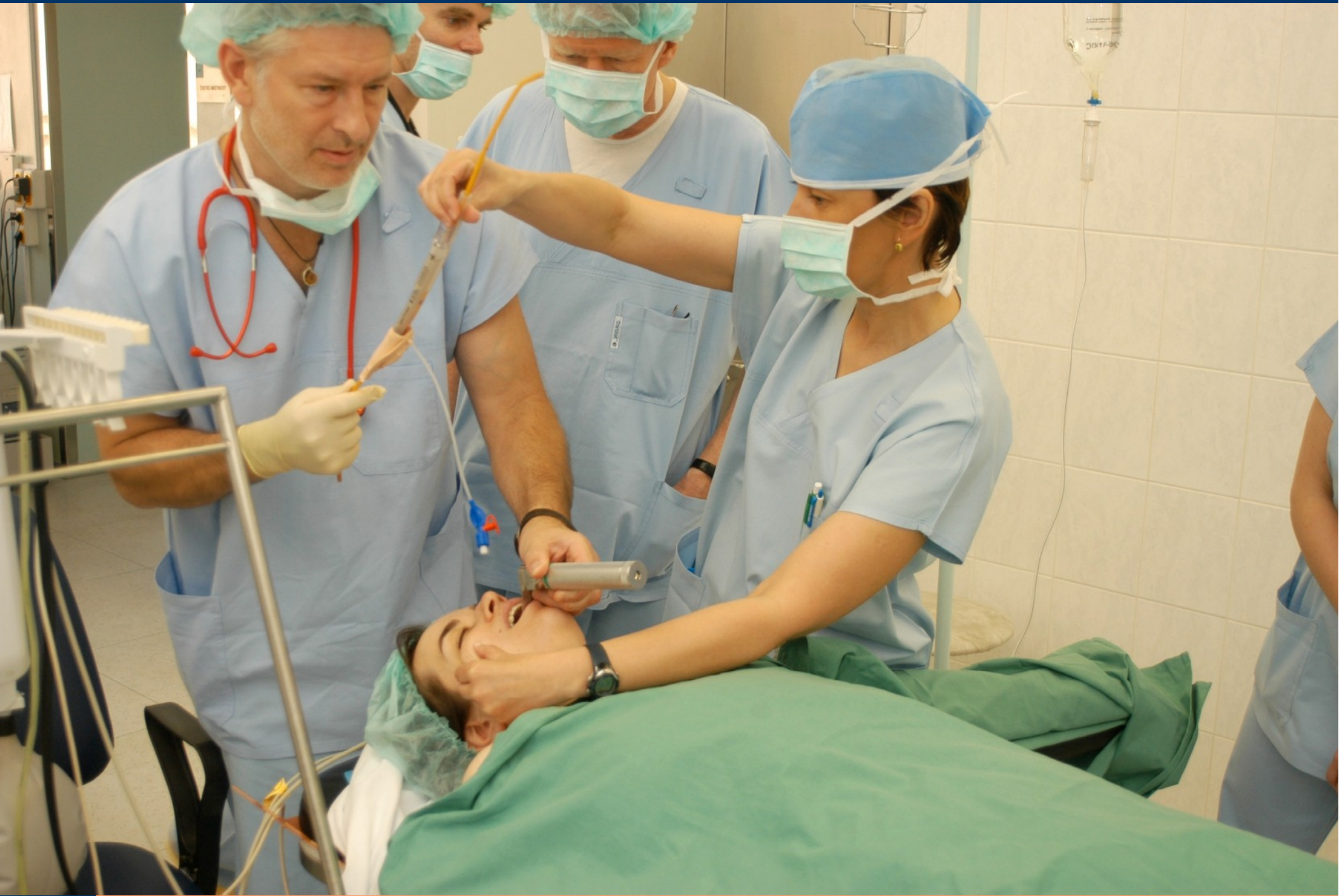Metody zavedení LMA

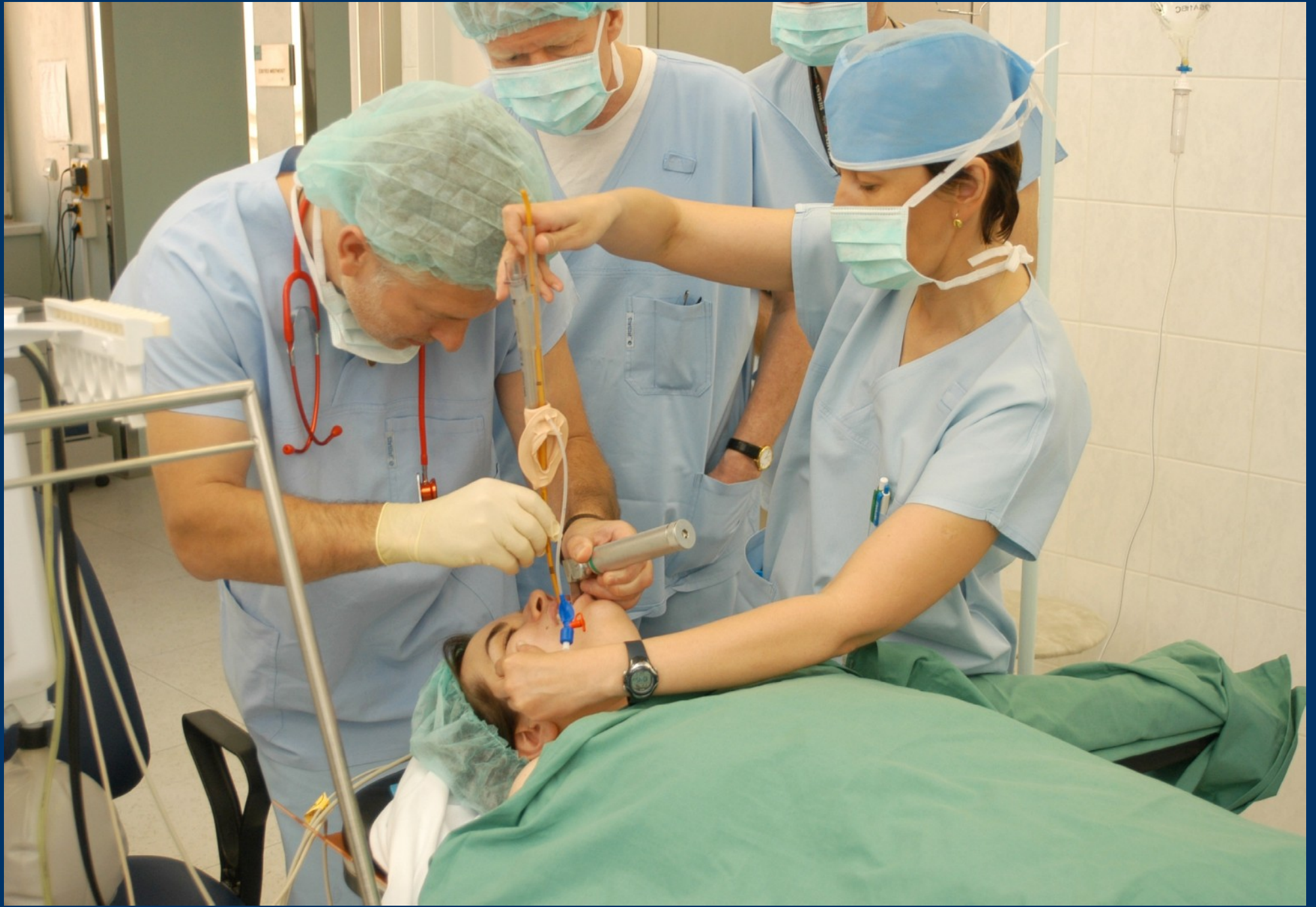Laryngoscope guided - gum elastic bougie technique:

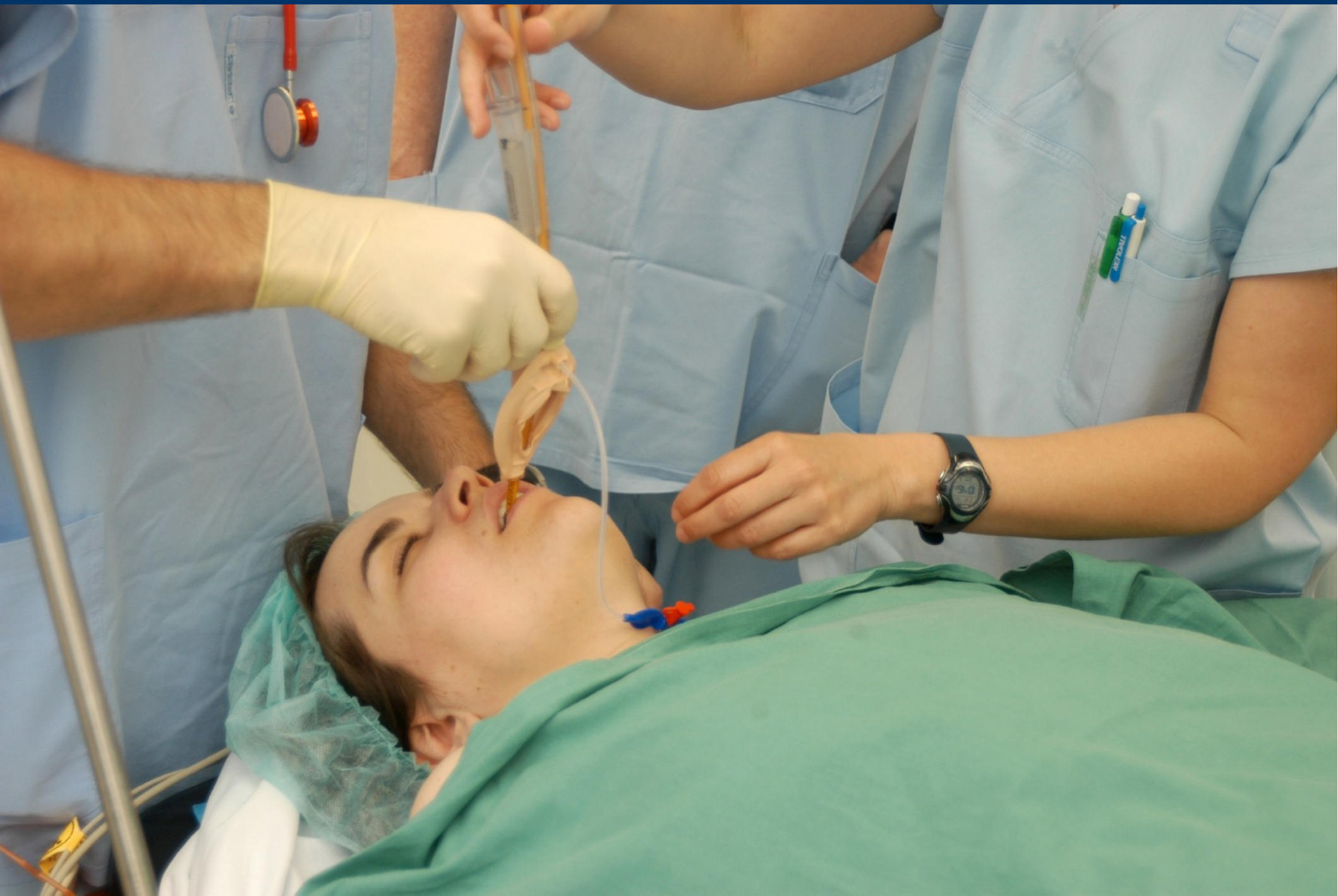poprvé popsána v r. 2002:

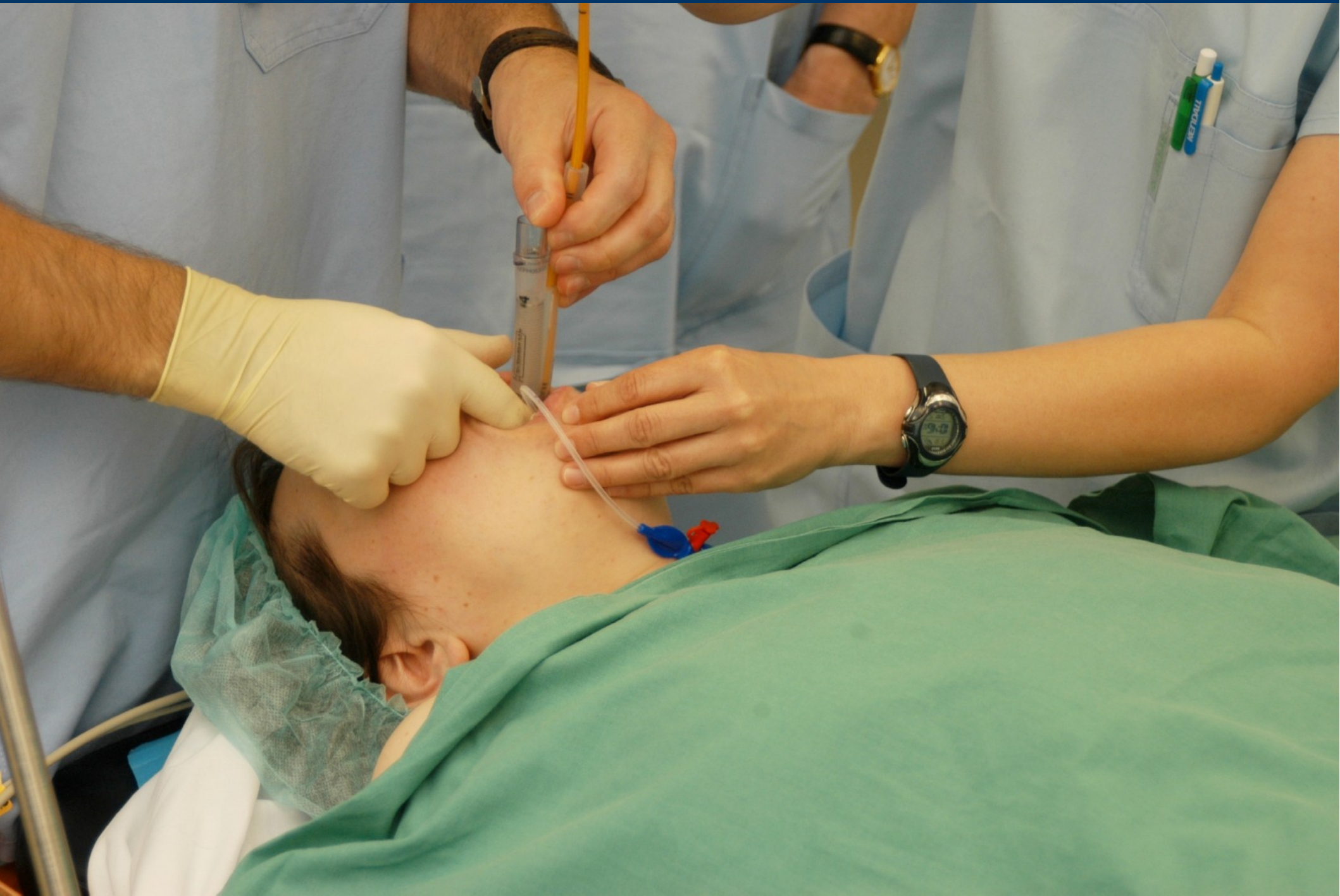Howarth A, Brimacombe J, Keller C. Gum elastic bougie guided placement of the ProSeal LMA. Can J Anesth 2002, 49, 528-529

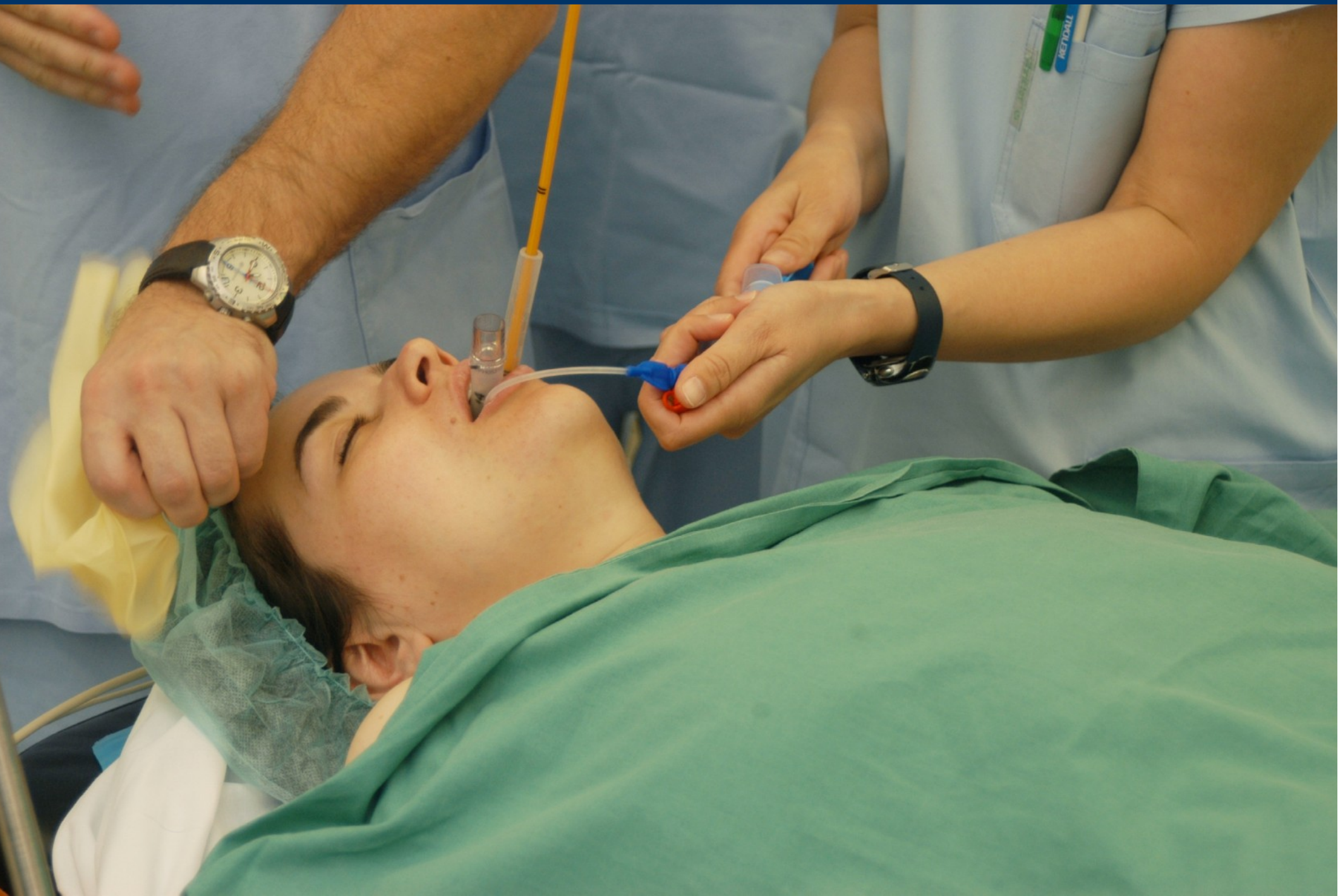


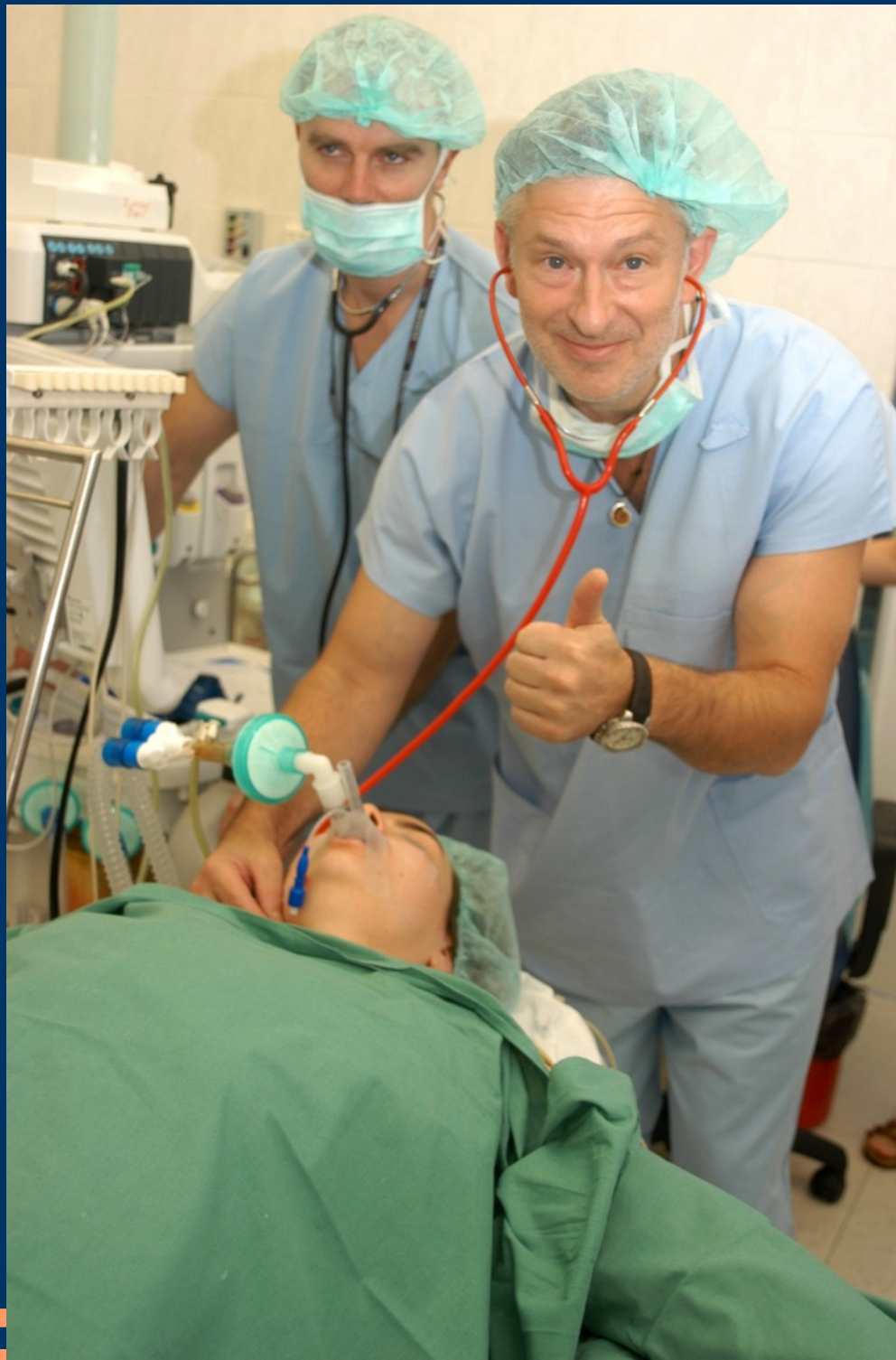




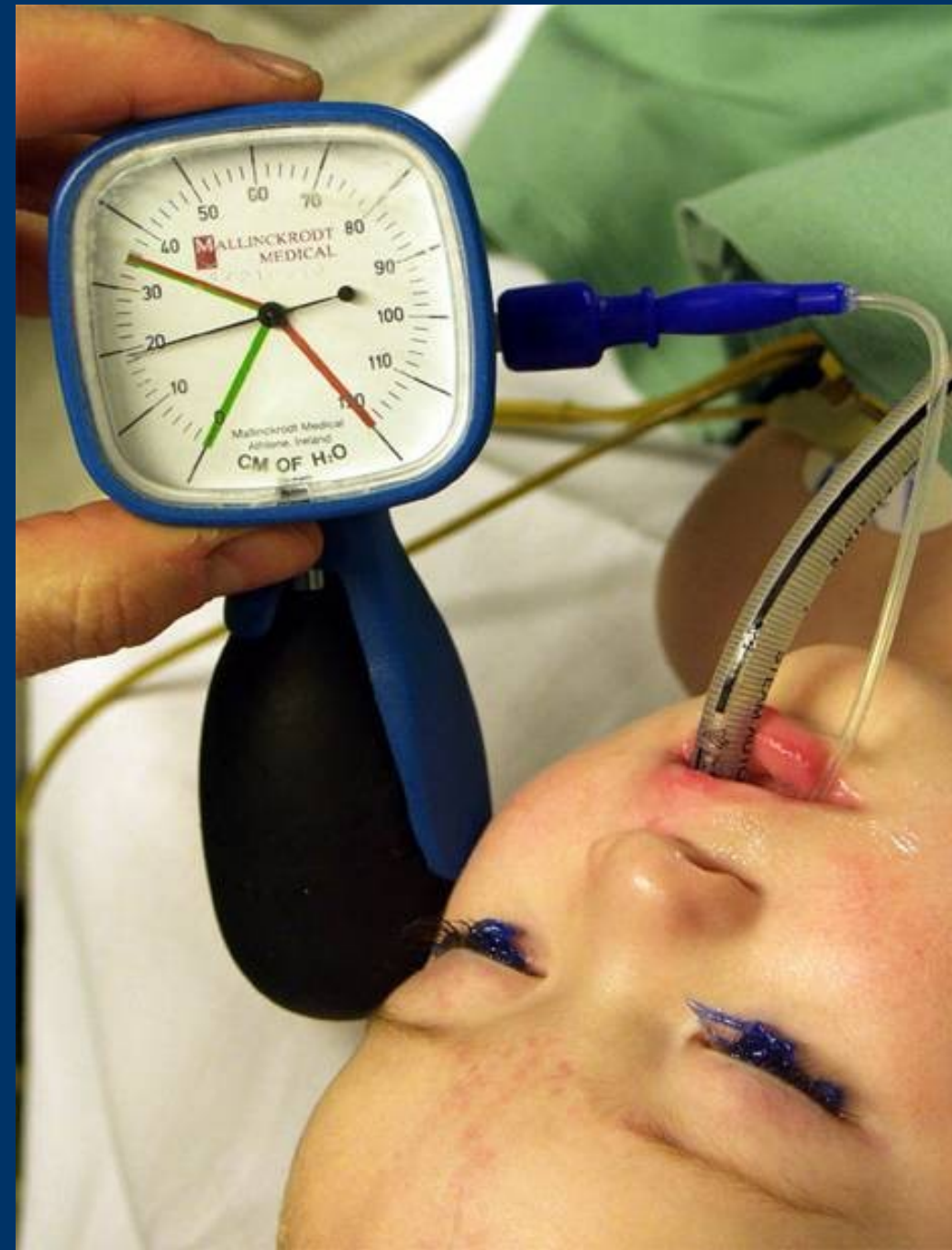







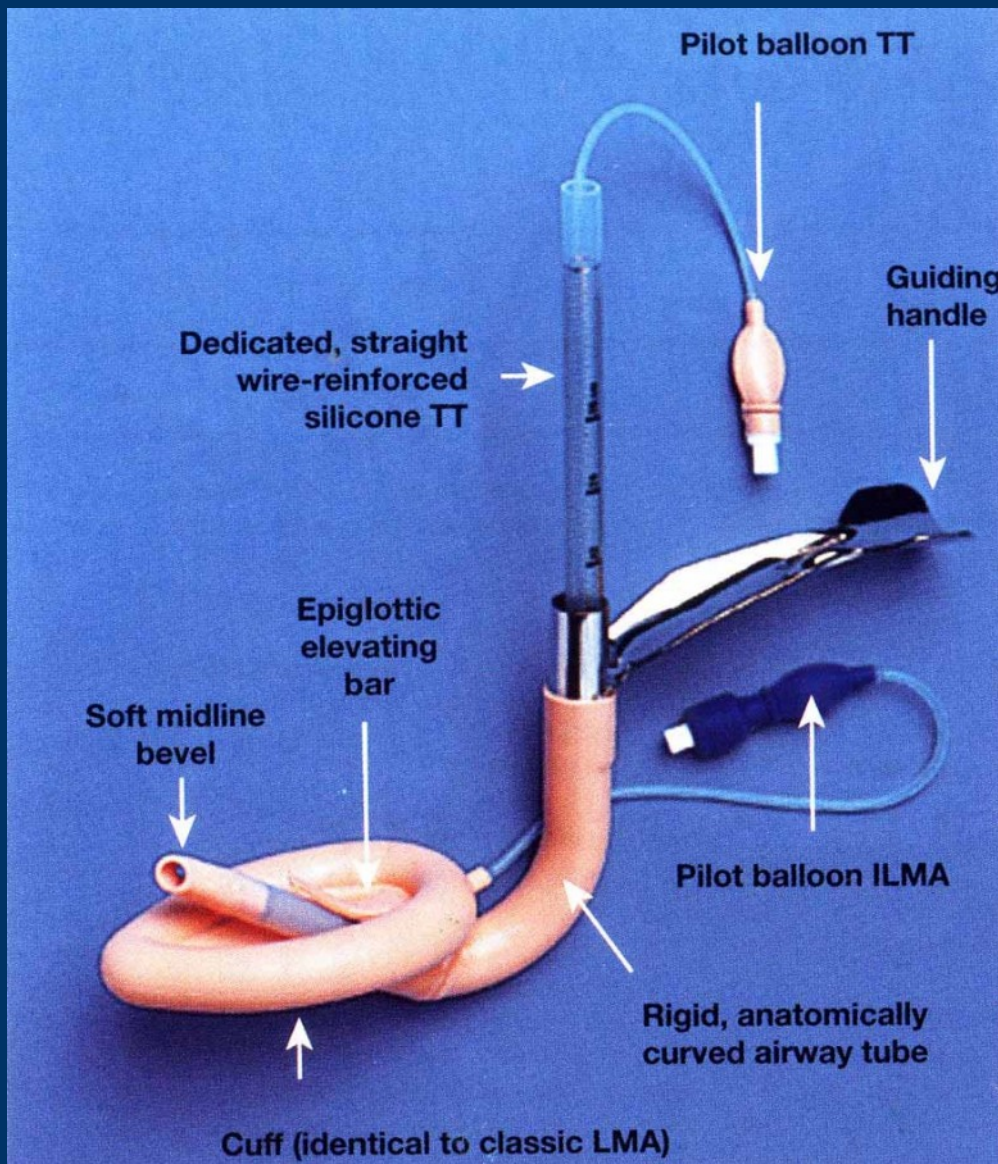
To je málo!!!!!!!



A close-up photograph of a patient's mouth during a procedure. A clear, cylindrical Laryngeal Mask Airway (LMA) is inserted into the mouth. The LMA is held in place by two white, adhesive fabric strips that are crossed over each other in an 'X' shape over the top of the mask. The patient's lips are slightly parted, and the mask is visible inside. The background is a green surgical drape.

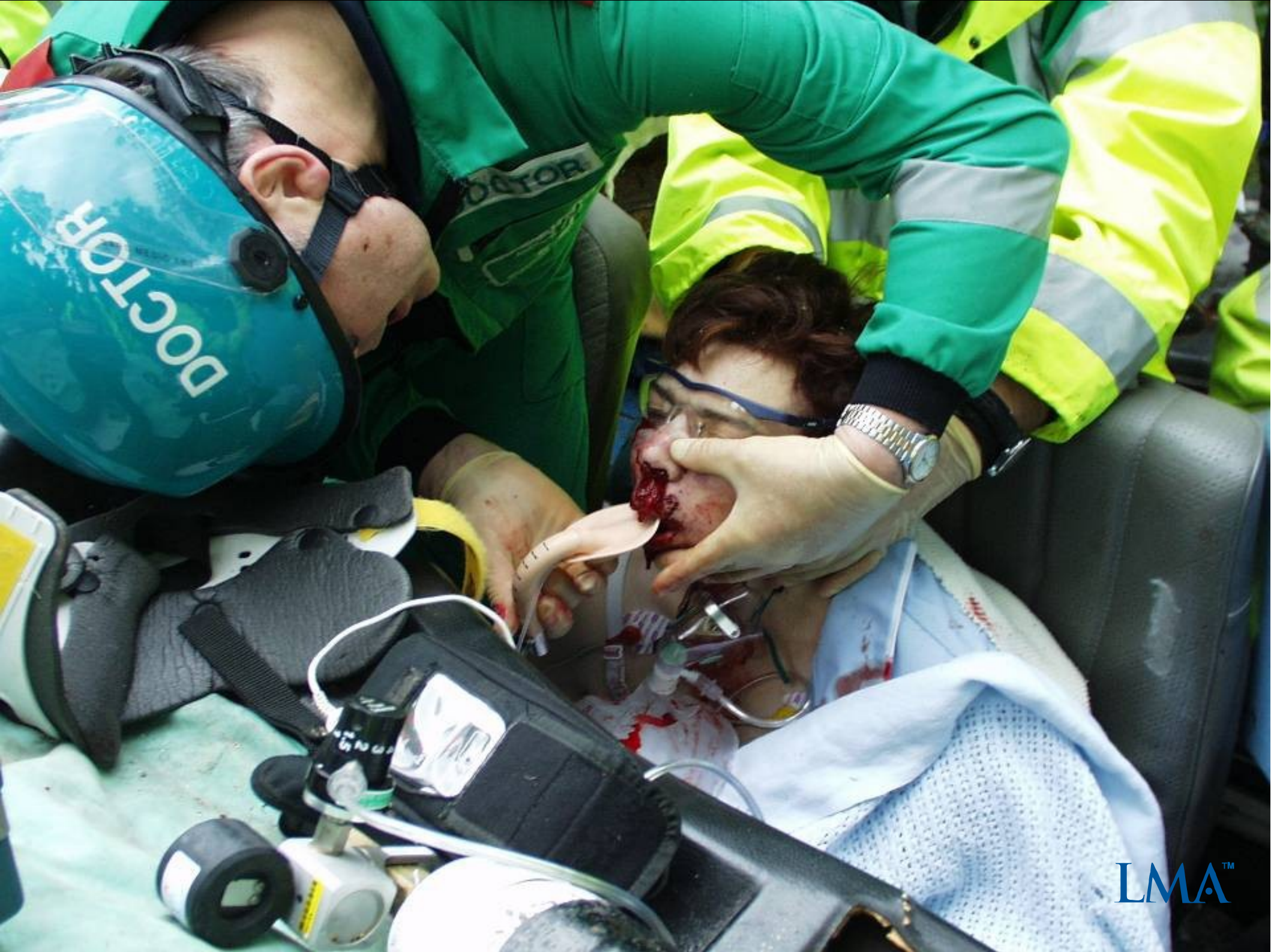Jedině správná fixace LMA do „X“ dvěma náplast'ovými pruhy

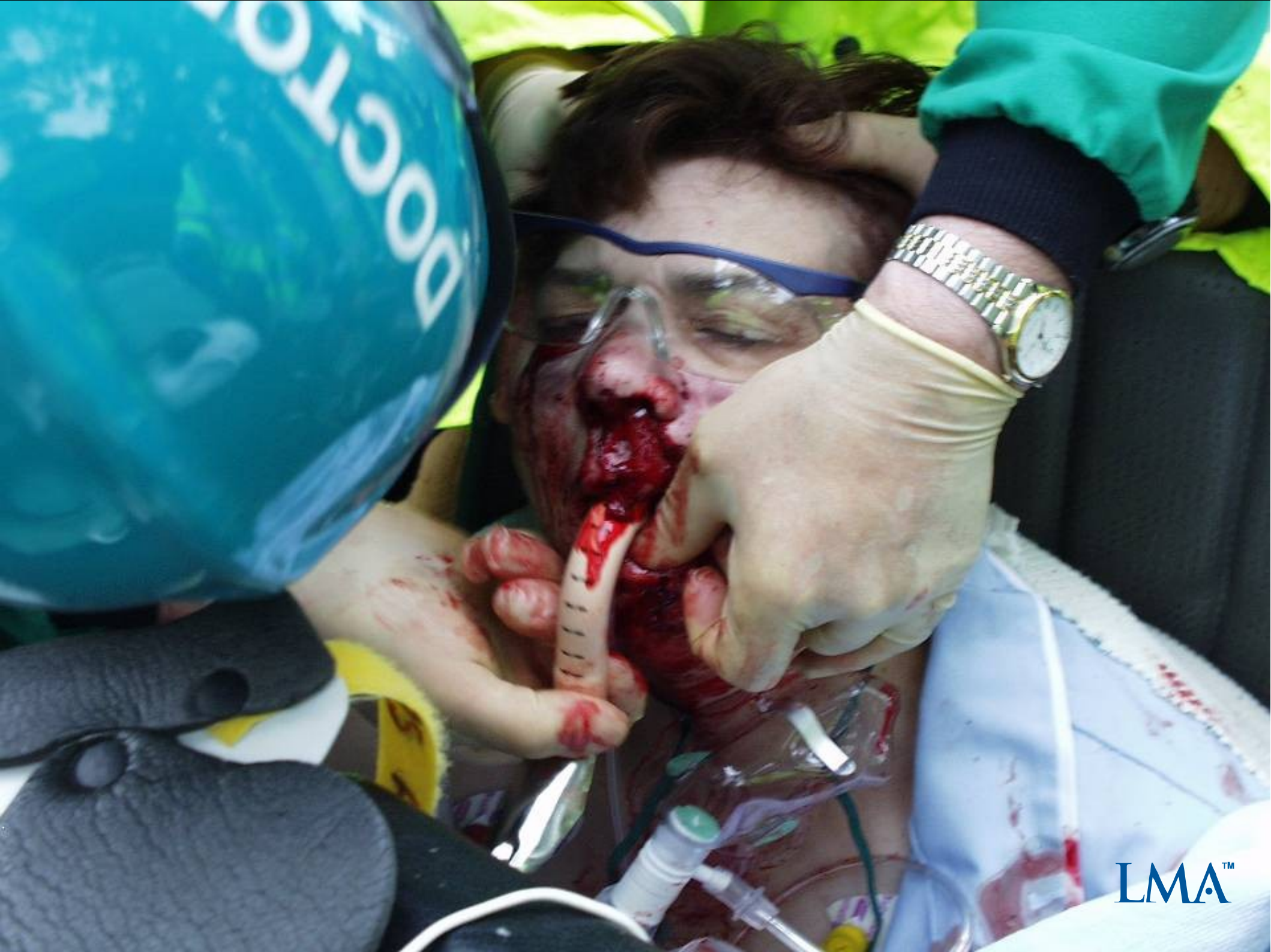
Intubating LMA: LMA Fastrach



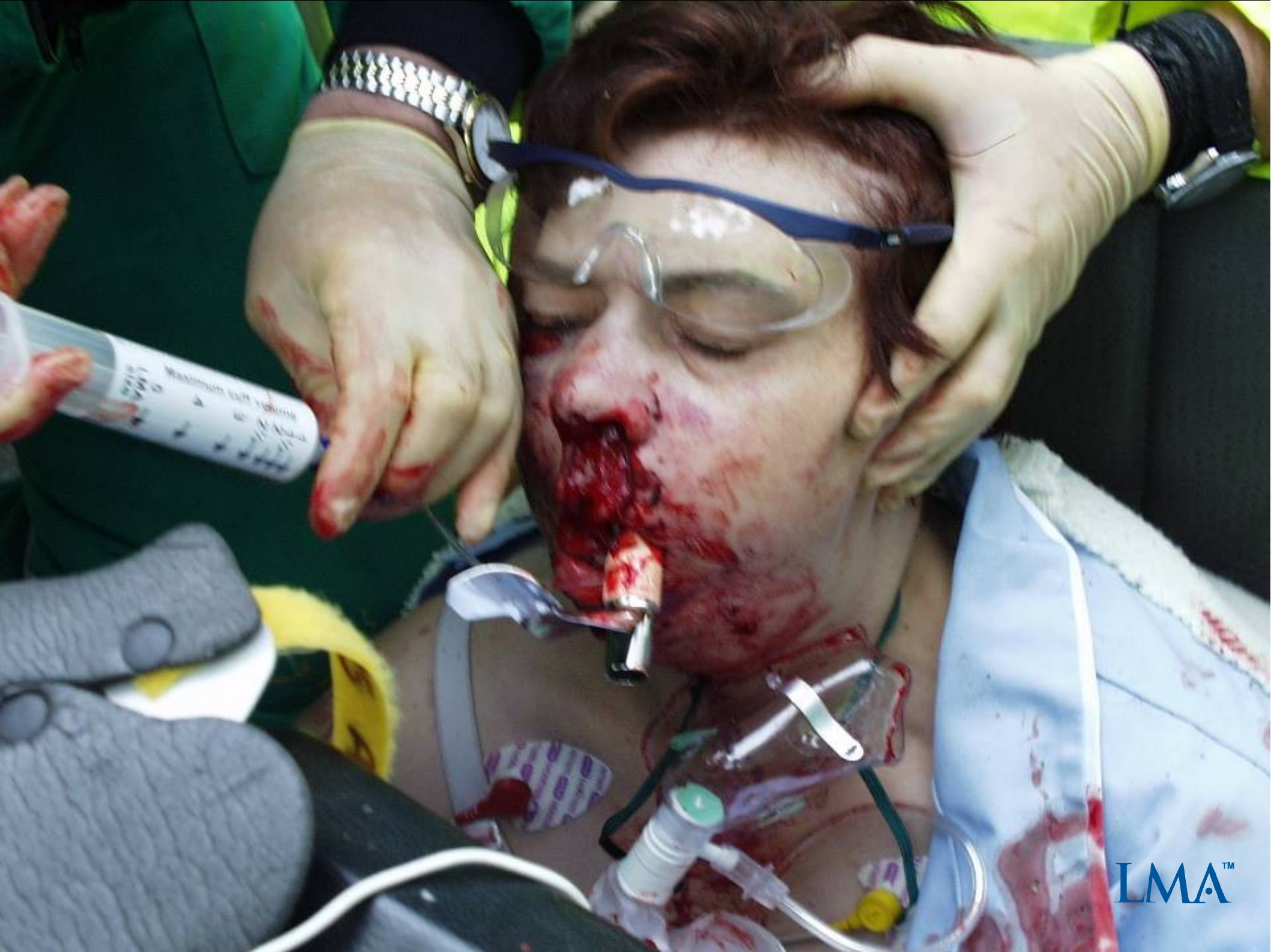- 1997
- Odstranění distorse dýchacích cest, manipulace s hlavou a krkem - cervicospinální traumata, vyloučení intraorální manipulace.
- Úspěšnost OTI 96%

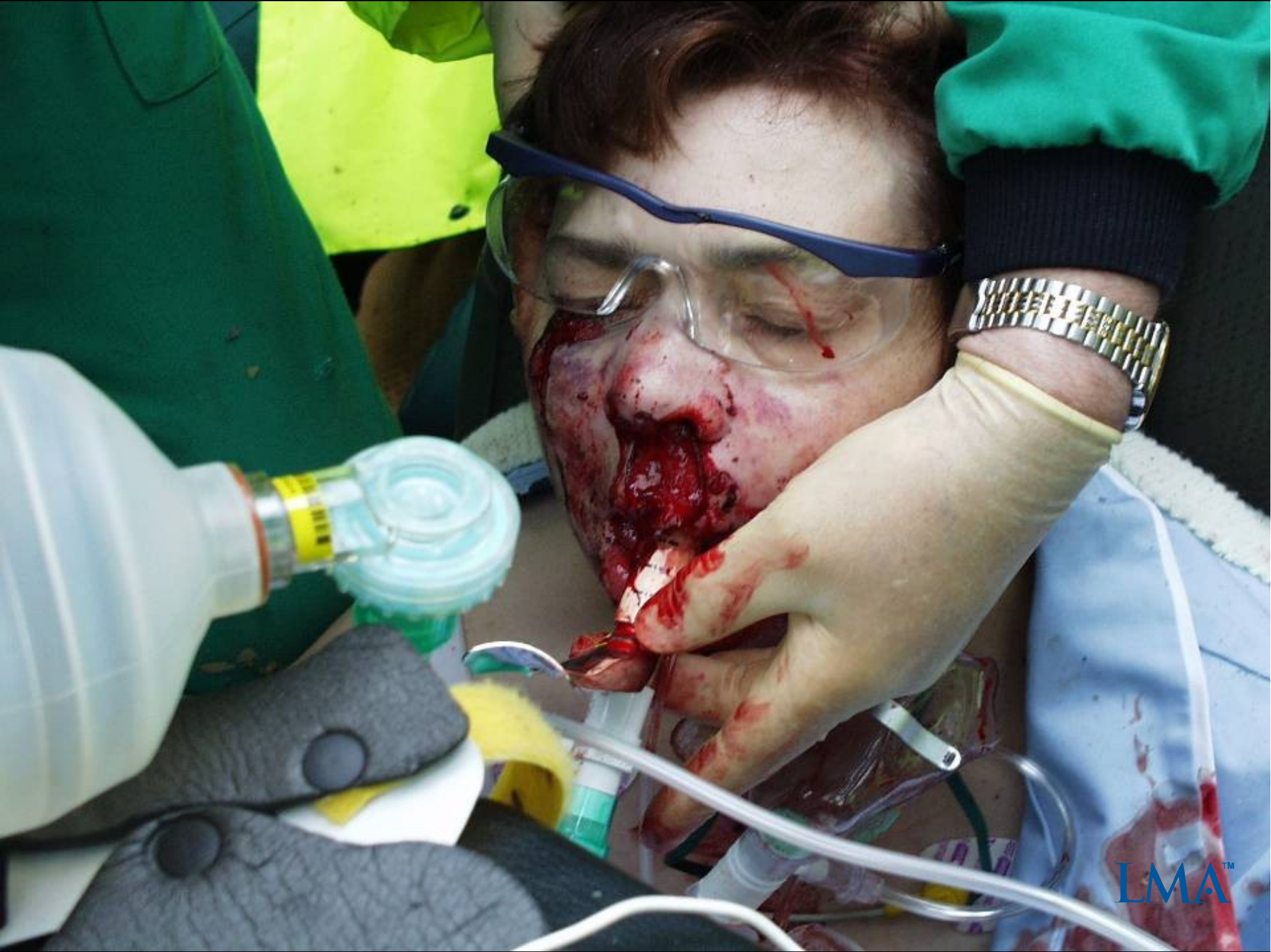




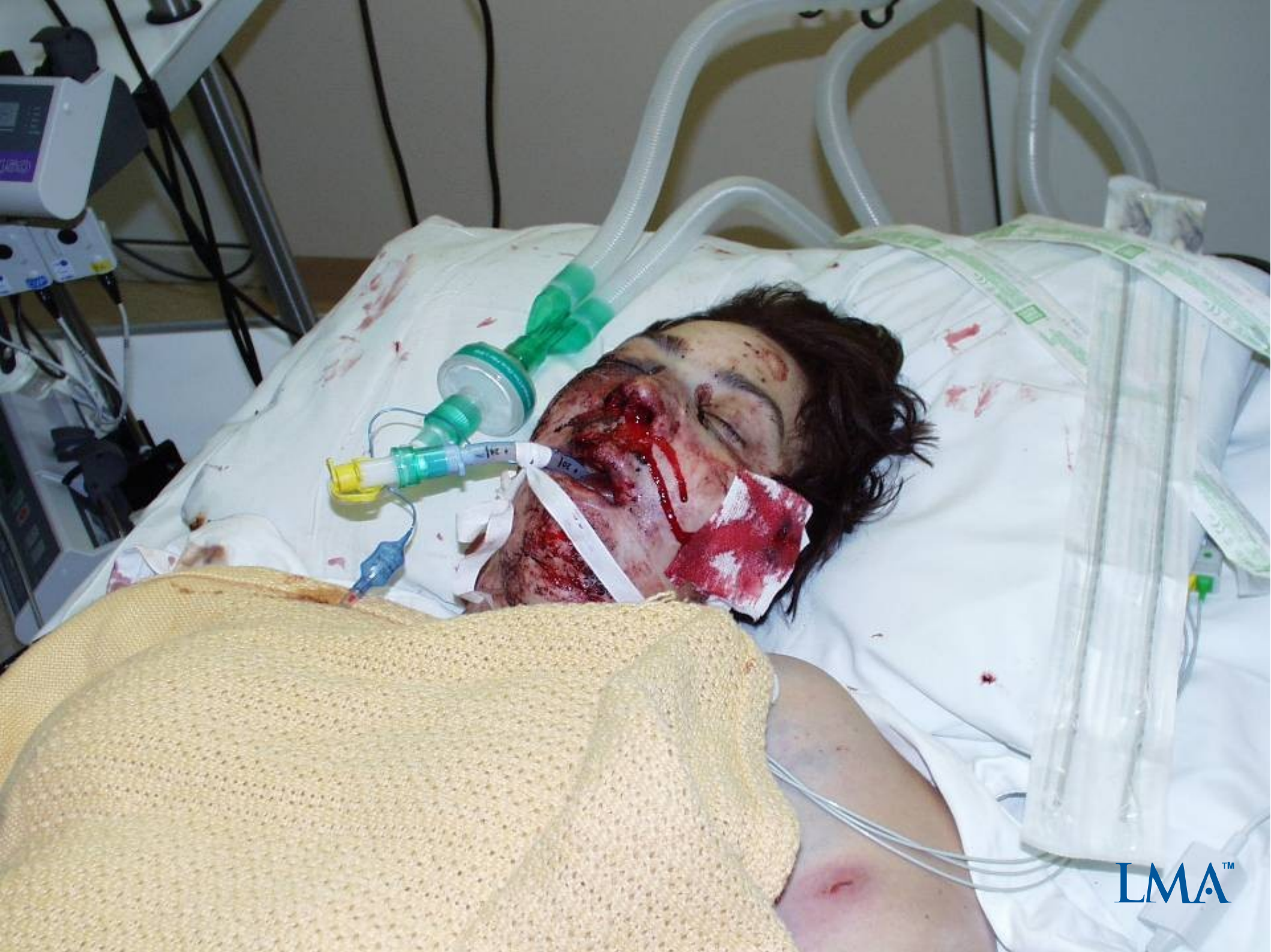
LMA™





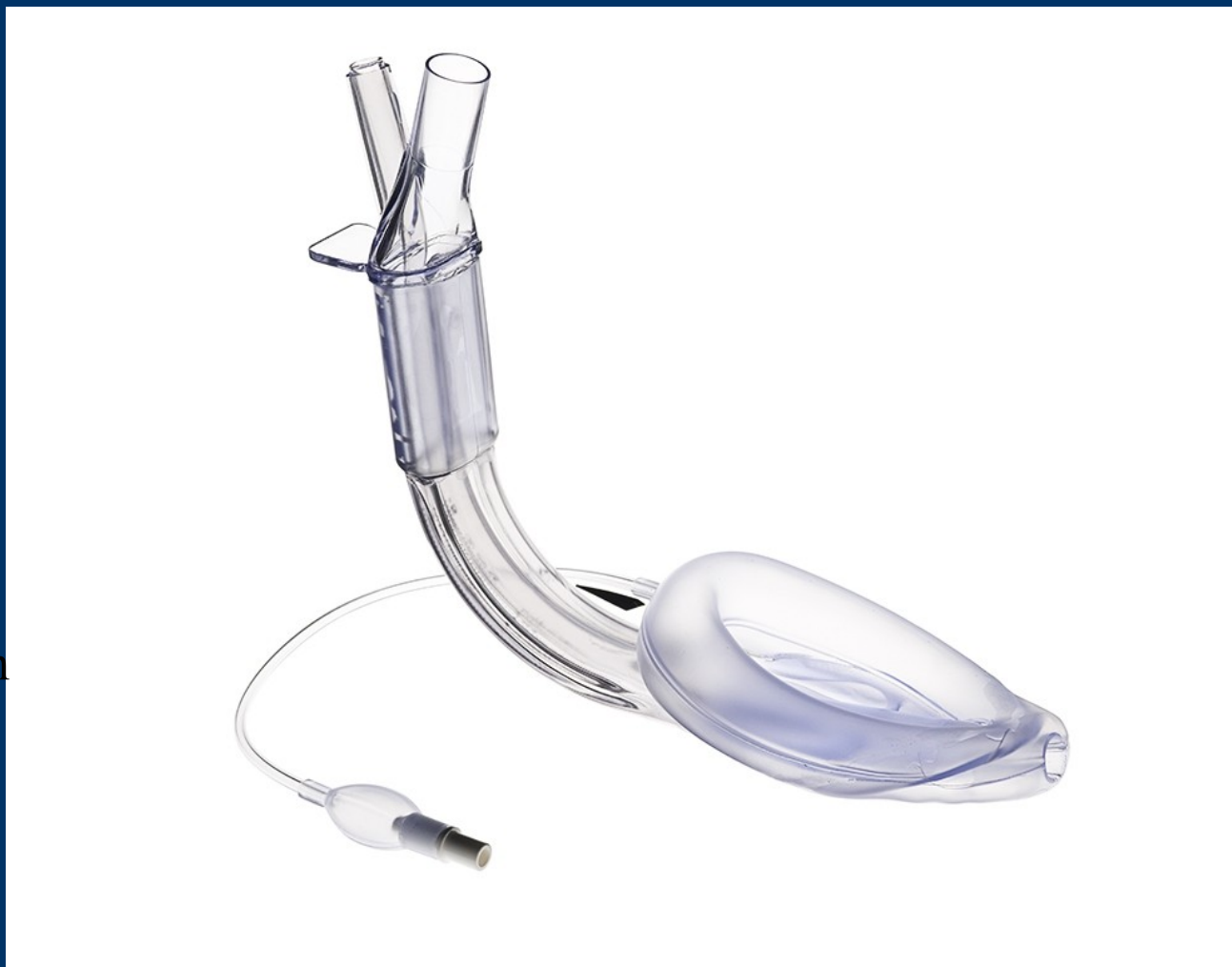





LMA SUPREME™

- ✓ Semi-rigidní eliptická rourka
 - Lze jednoduše zavést
 - Zohledňuje anatomii
 - Stabilní v ústech a odolná proti rotaci.
- ✓ Nezalomí se
 - Skoro nemožné ji zalomit!
- ✓ Protiskusová vložka
 - Prevence obstrukce dýchacích cest skousnutím



LMA SUPREME™

❑ Standardní 15mm spojka dýchací trubice

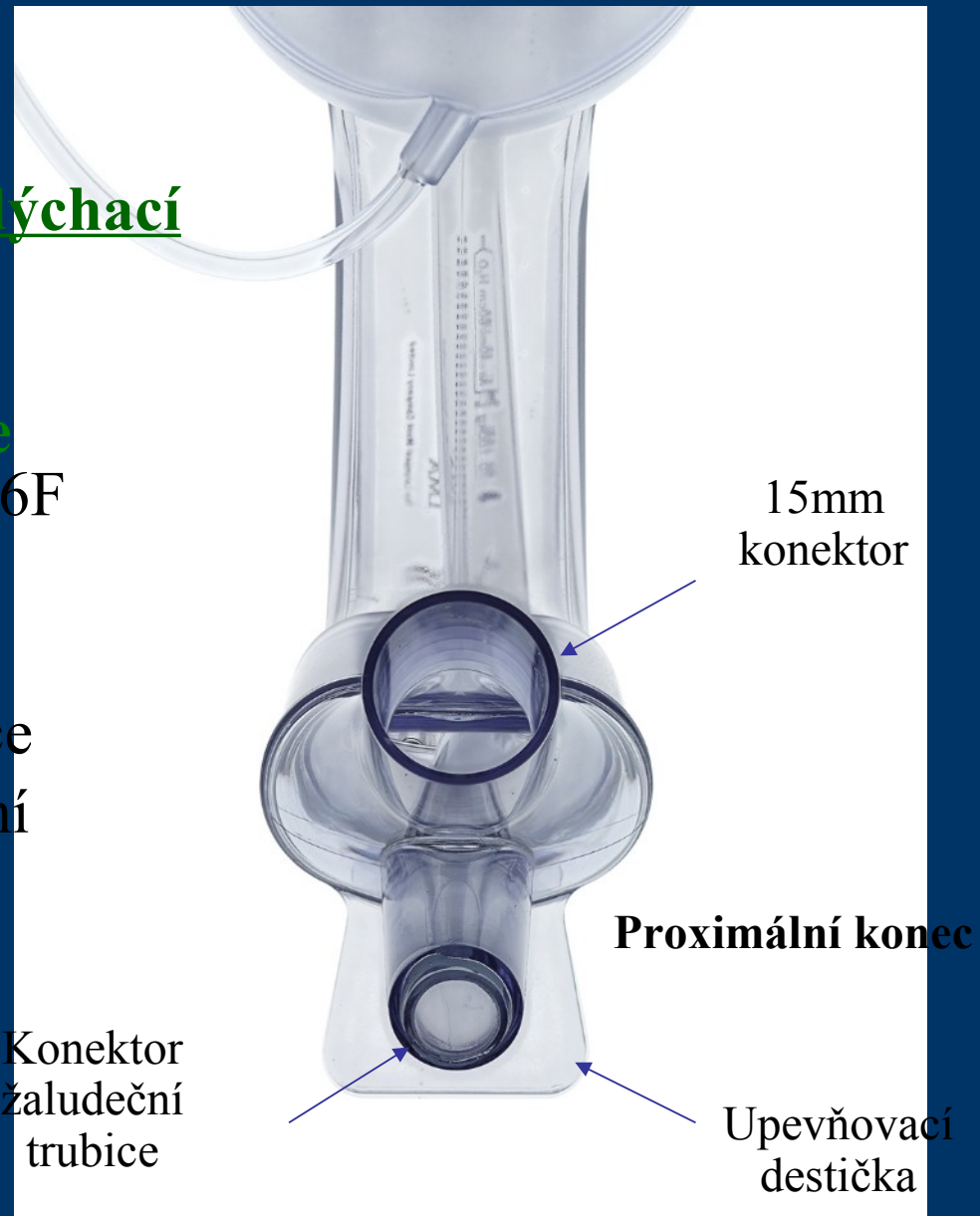
❑ Konektor žaludeční trubice

- pojme sondu velikosti 14-16F

❑ Upevňovací destička

- Rychlá a jednoduchá fixace

- Pomáhá správnému uložení



Velikosti supraglotických pomůcek

Velikost odpovídá ideální hmotnosti

děti:

#1 do 5 kg

#1,5 do 10kg

#2 do 20 kg

#2,5 do 30 kg

dospělí:

#3: 30-50 kg

#4: 50-70kg (většina žen)

#5: 70-100kg (většina mužů)

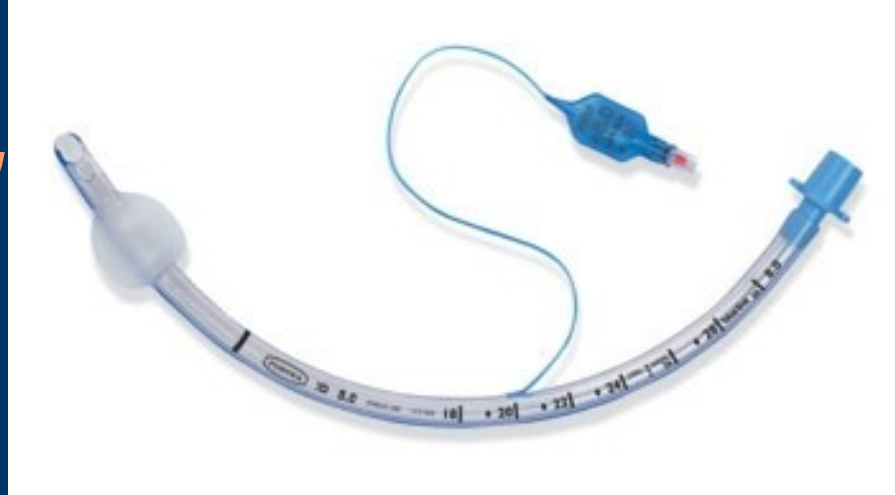Tracheální intubace

Def: Zavedení rourky ústy / nosem hrtanem do trachey.

I:

- ochrana DC před aspirací (GCS < 8)
 - toaleta DC
 - zajištění ventilace při dechové nedostatečnosti
-
-

The “Gold Standard”



... tracheální rourka s manžetou je

ZLATÝ STANDARD

v zabezpečení dýchacích cest

ale pouze je - li **včas** umístěna **v průdušnici**

bez ročního tréningu je mnoho zbytečných komplikací

Nejužší místo dýchacích cest:

Dospělý: glottis

Děti: subglotický prostor

Figure 27: Adult Airway
Anatomy of adult airway

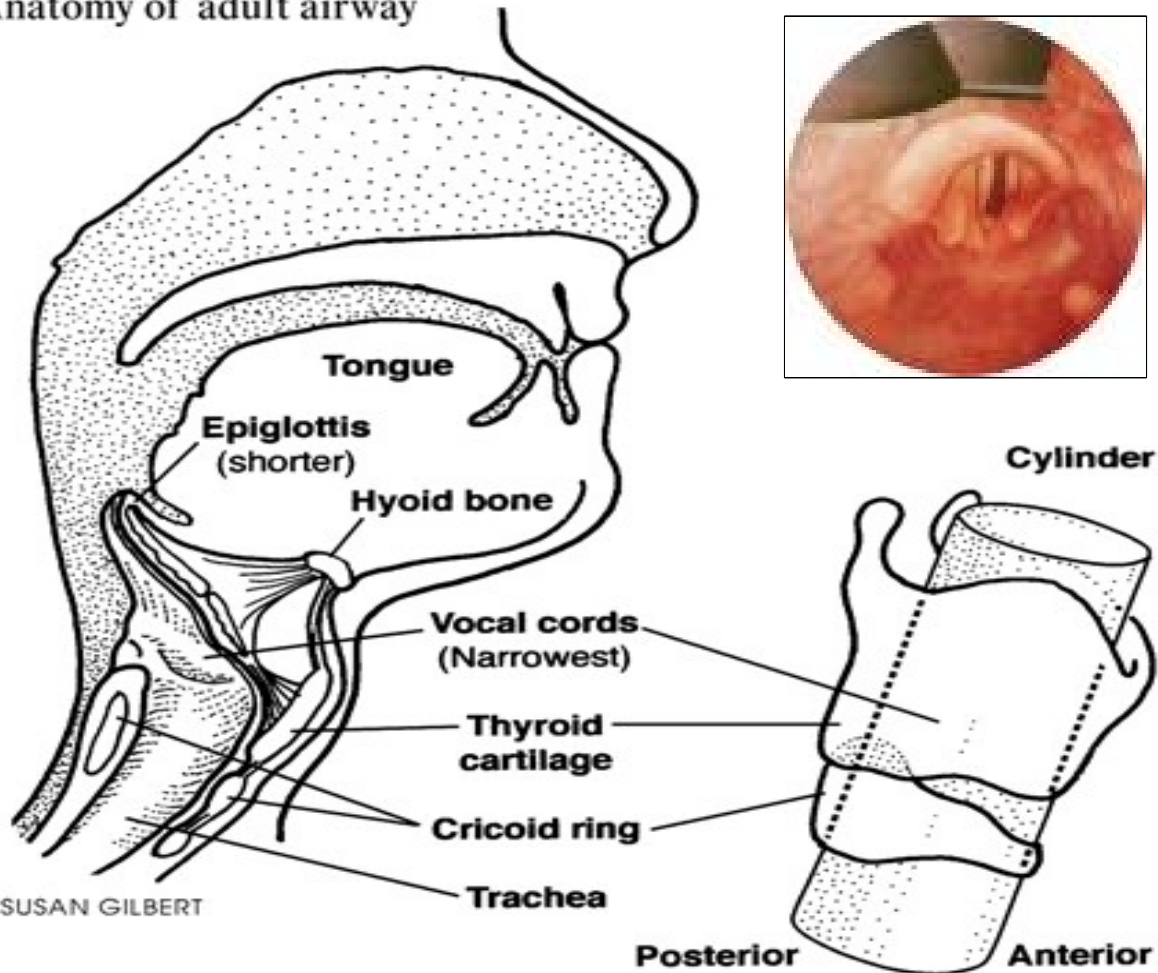
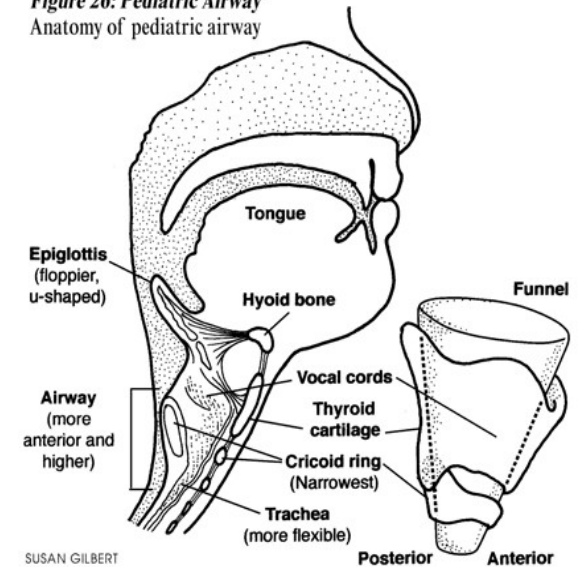


Figure 26: Pediatric Airway
Anatomy of pediatric airway



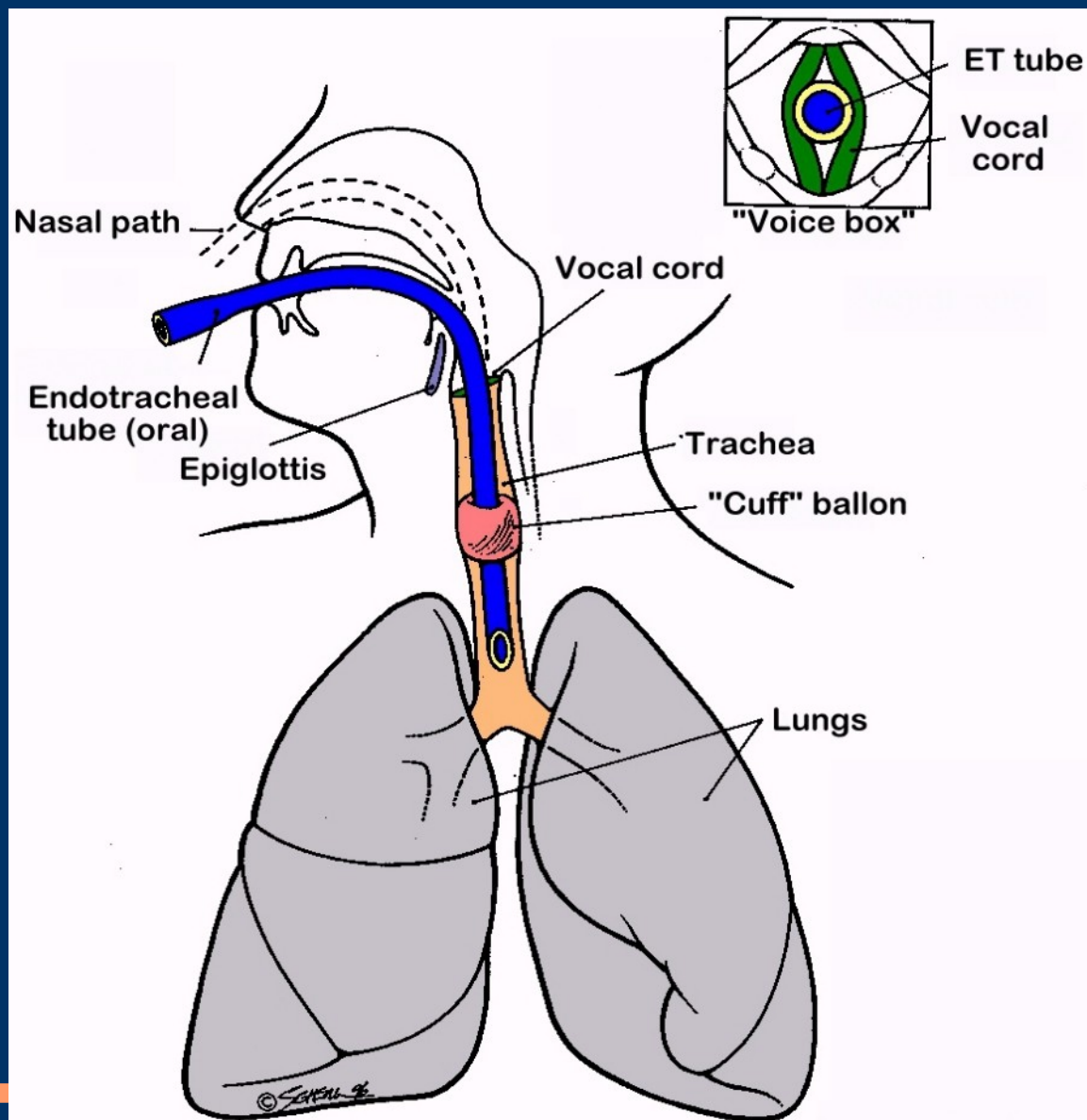
SUSAN GILBERT

Posterior Anterior

OTI, NTI - pomůcky:

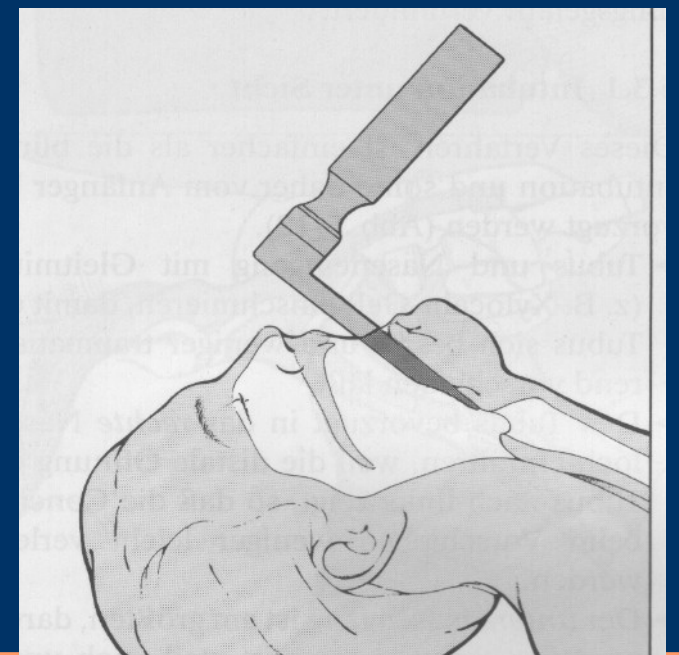
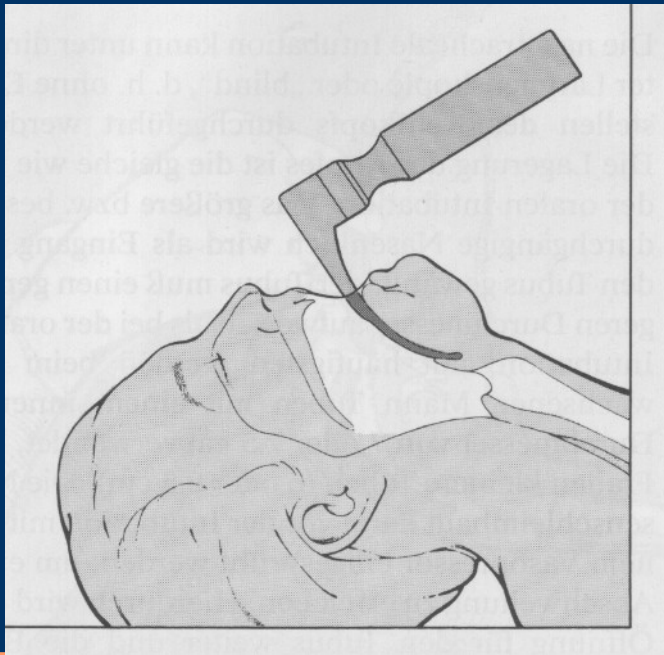
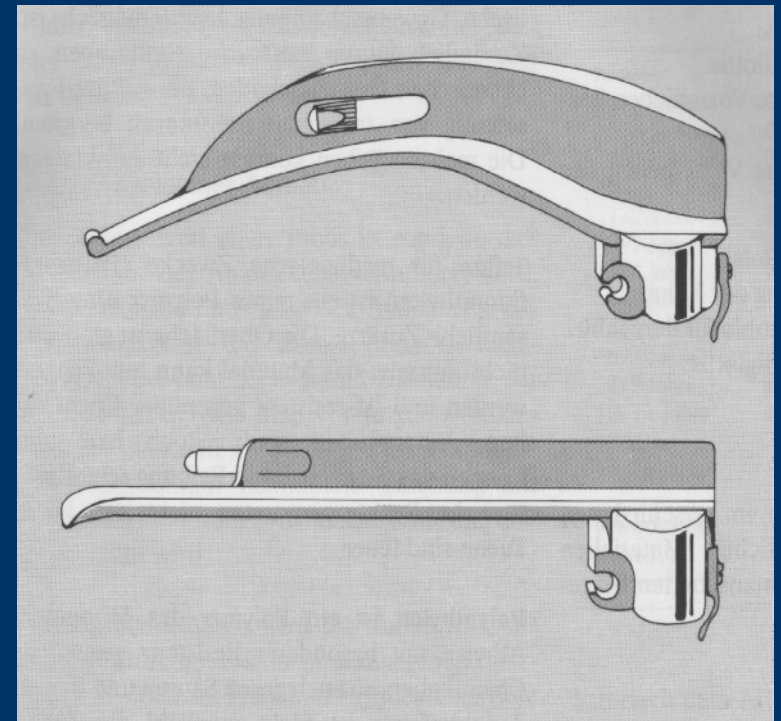
- laryngoskop
- Magillovy kleště
- tracheální rourky
- zavaděč
- inj. stříkačka

- broncho-
fibroskop
- bužie

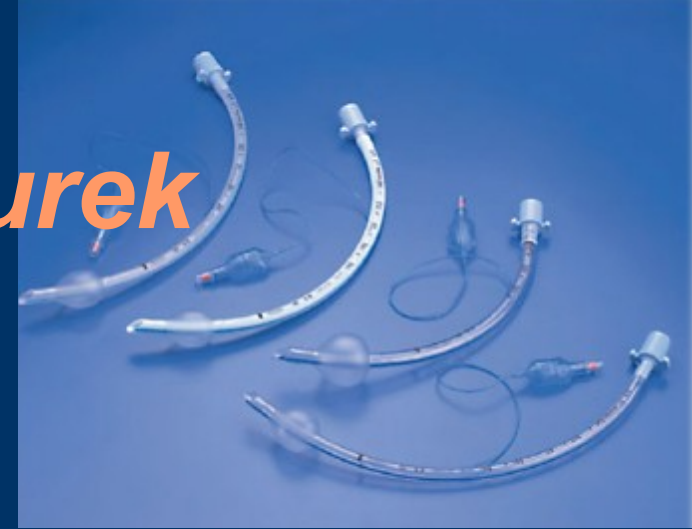

Laryngoskop:

- zahnutá lžíce - Macintosh
- rovná lžíce - Miller



Velikosti tracheálních rourek



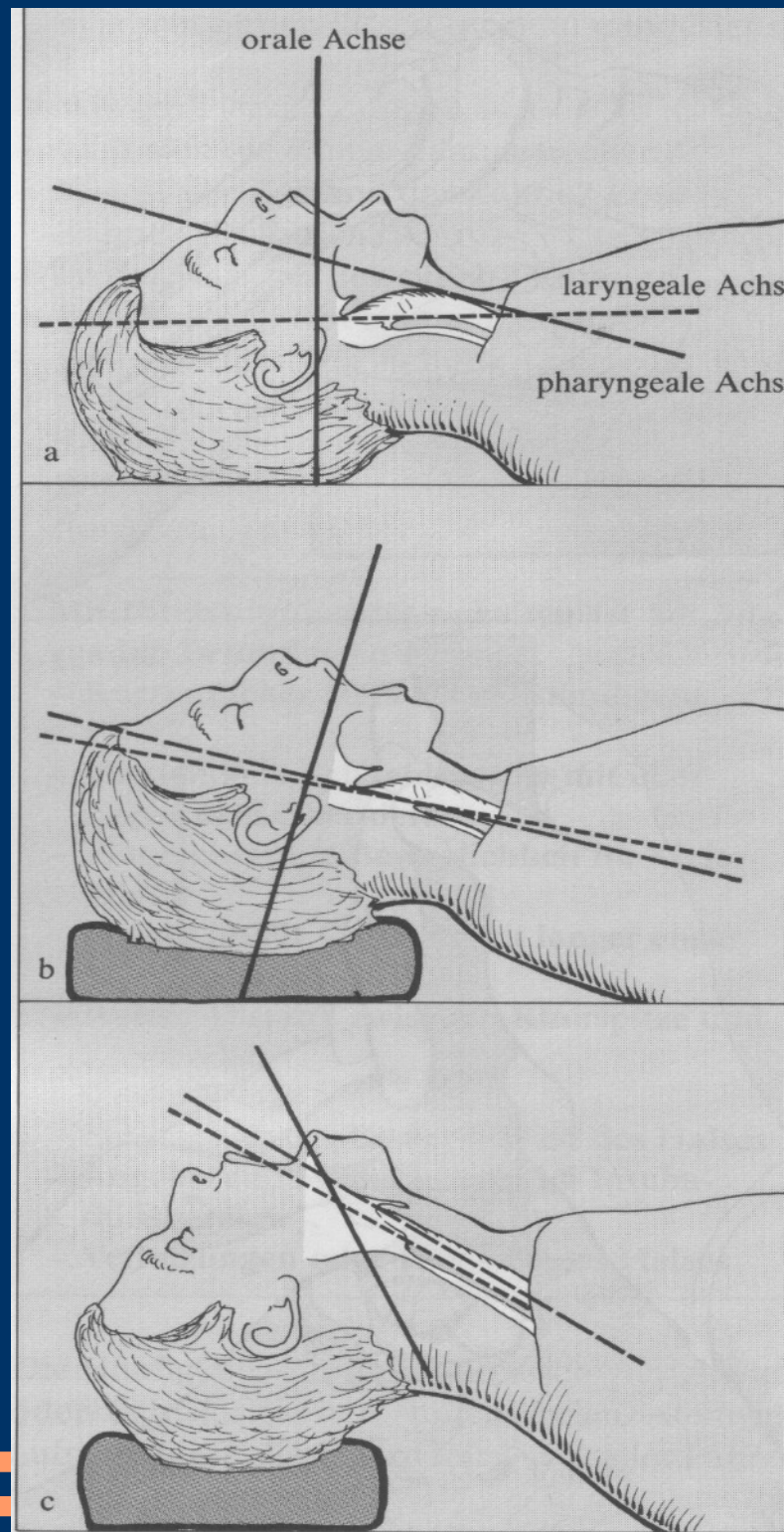
vnitřní průměr u dospělých
(6,5;) 7,0; 7,5; 8,0; (8,5) mm

vnější průměr nízkotlakého balonku k utěsnění –
bez balonku .. 10 ... 25; 30mm

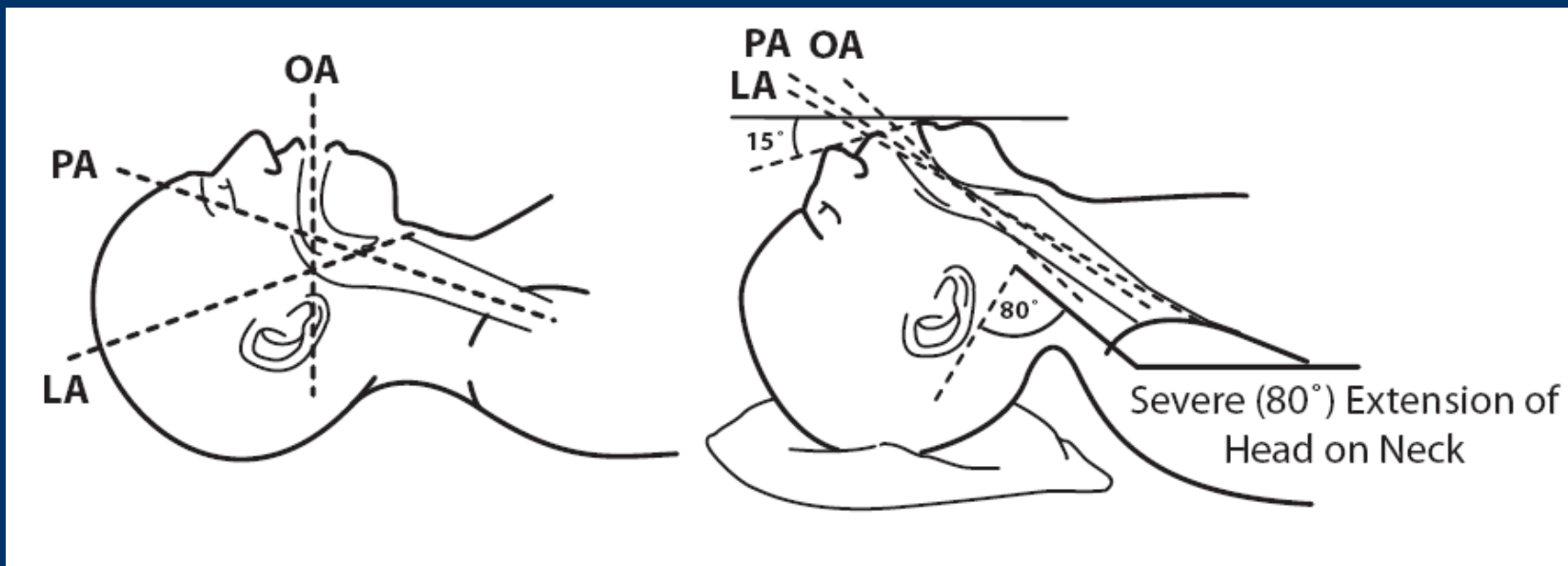
- Internal diameter of tube (mm) = (patient's age in years + 16) / 4
- Appropriate depth of insertion of orotracheal tube (cm) = 12 + (patient's age in years / 2)

Provedení OTI:

- příprav pomůcky
- preoxygenace /ventilace
- poloha pacienta
- anestezie / bezvědomí
- přímá laryngoskopie
- zavedení TR
- těsnící manžeta
- ověření polohy
- fixace náplastí



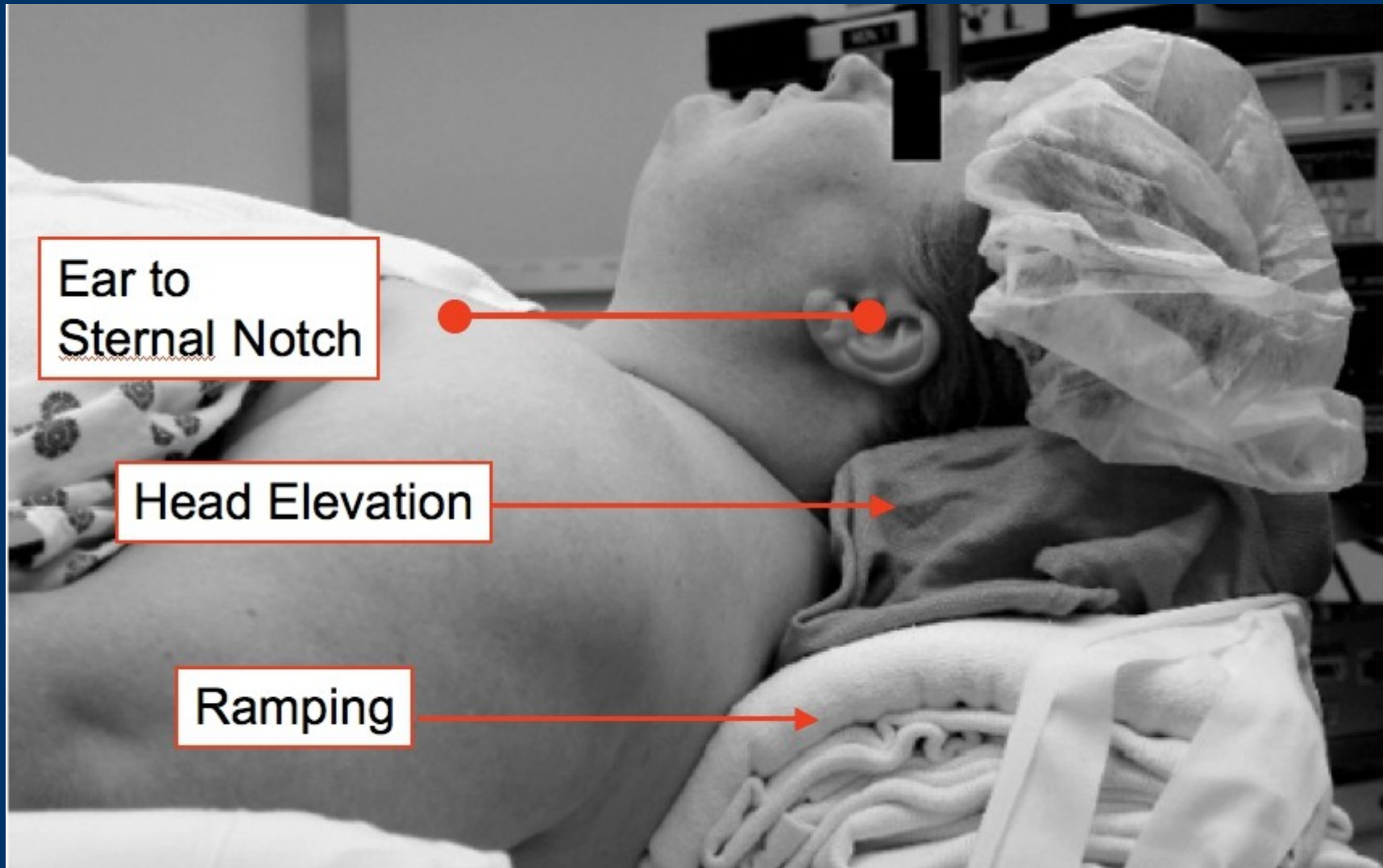
Poloha hlavy pro intubaci



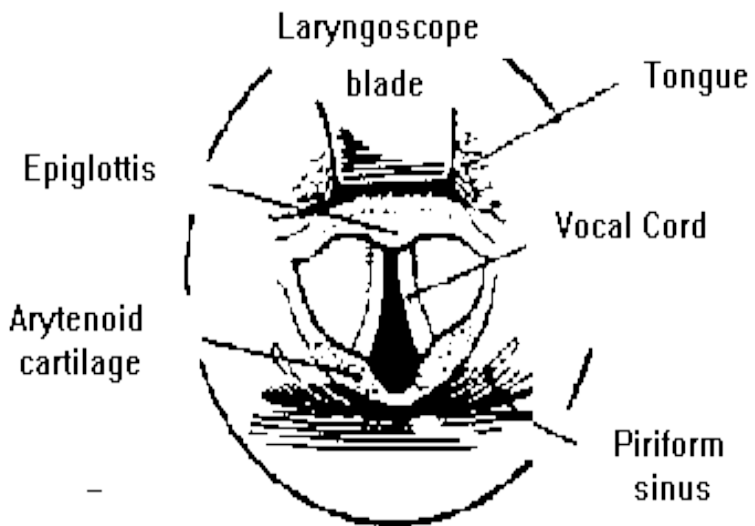
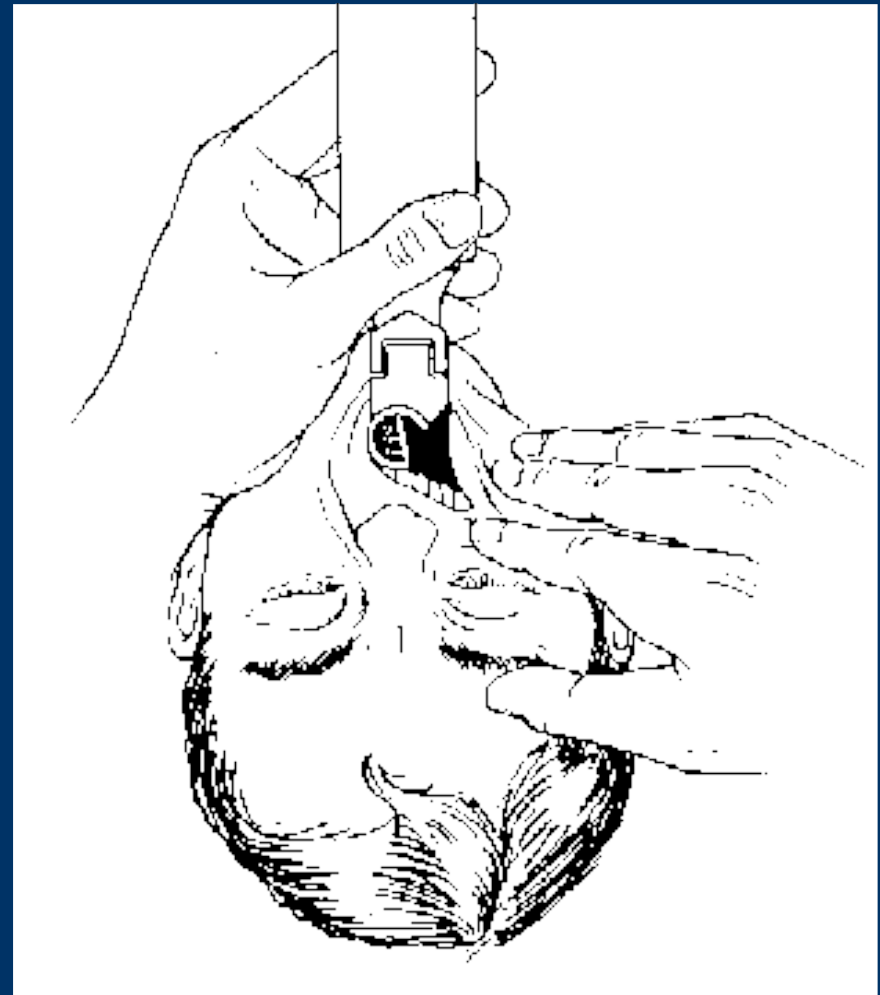
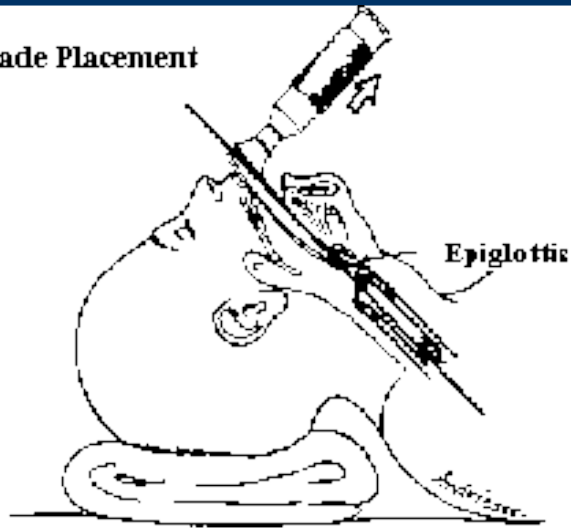
Hlava v neutrální poloze

Hlava na podložce
Krk flektován
Hlava v extensi

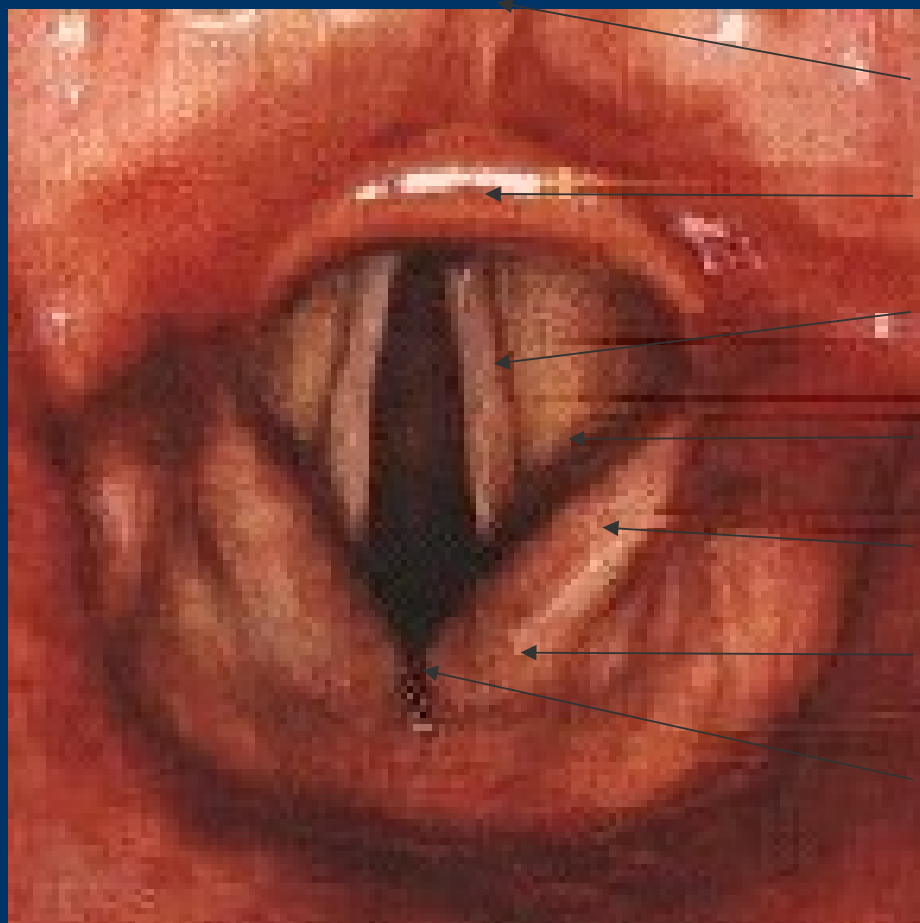
Sniffing position



Straight Blade Placement



Laryngoskopický obraz:



jazyk

epiglottis

hlasivky

recessus piriformis

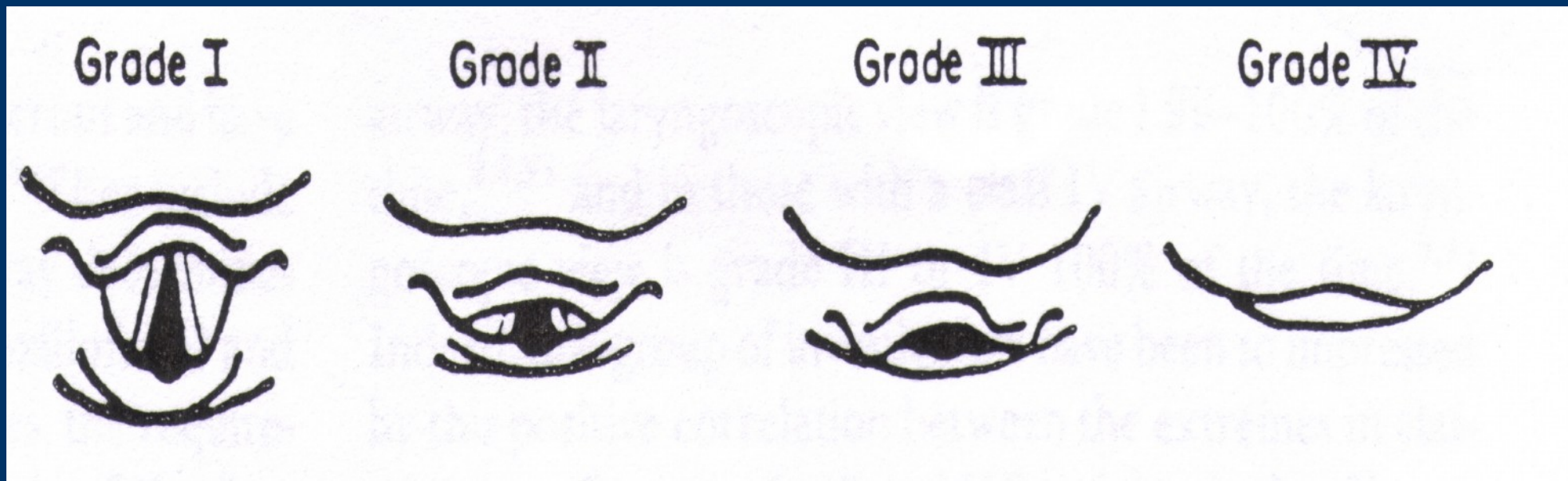
plica aryepigottica

tuberculum corniculatum

zadní komisura

*... každý krk je jiný
(Cormac & Lehane)*

Popis obrazu přímé laryngoskopie

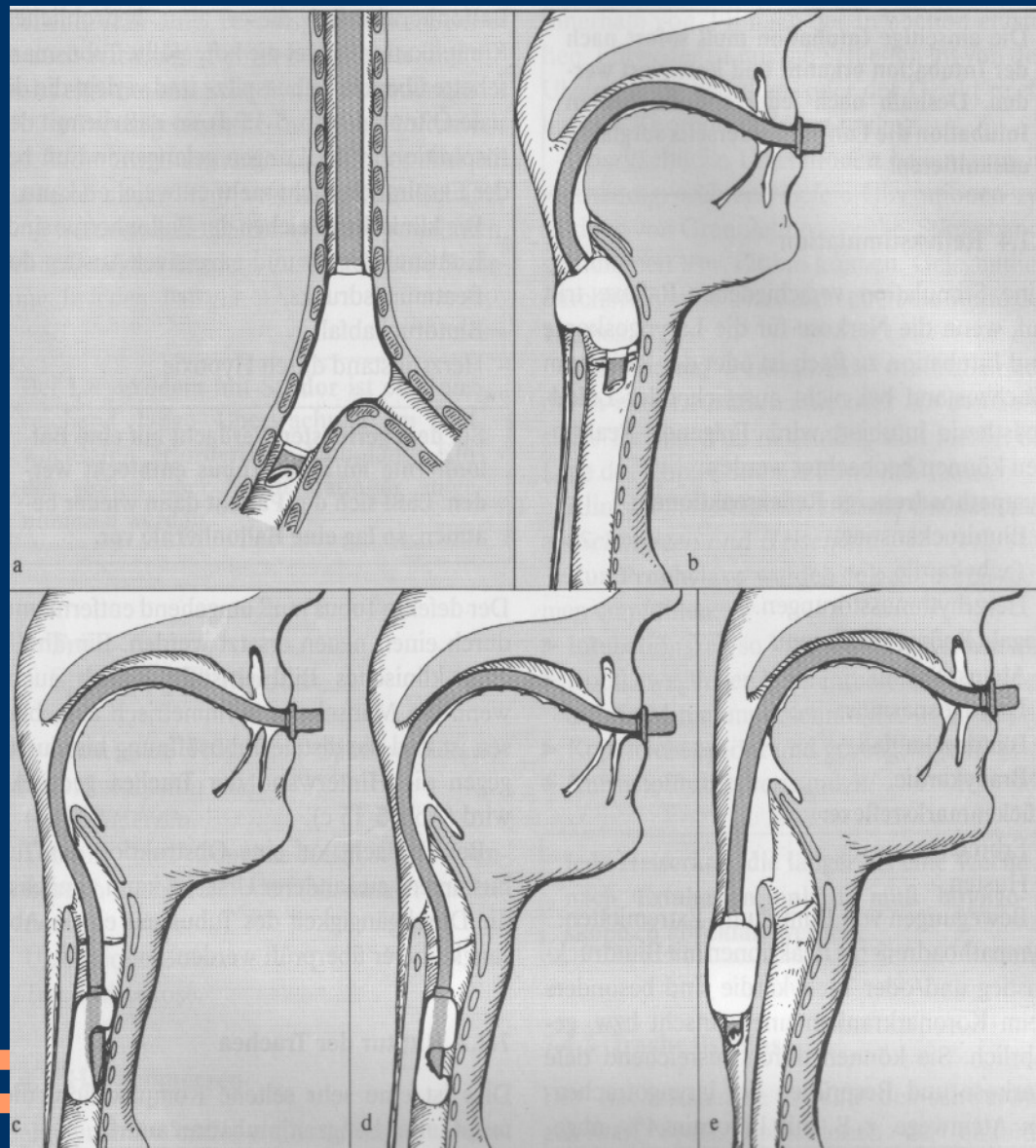


Ověření polohy rourky:

- poslechem
- EtCO₂
- fibroskopicky

Komplikace TI - časné:

- poranění zubů, měkkých tkání
- chybná intubace do jícnu / endobronchiálně
- aspirace
- kardiovaskulární - \uparrow TK, \uparrow f, arytmie
- \uparrow ICP
- laryngospasmus, bronchospasmus



Komplikace TI

Pozdní:

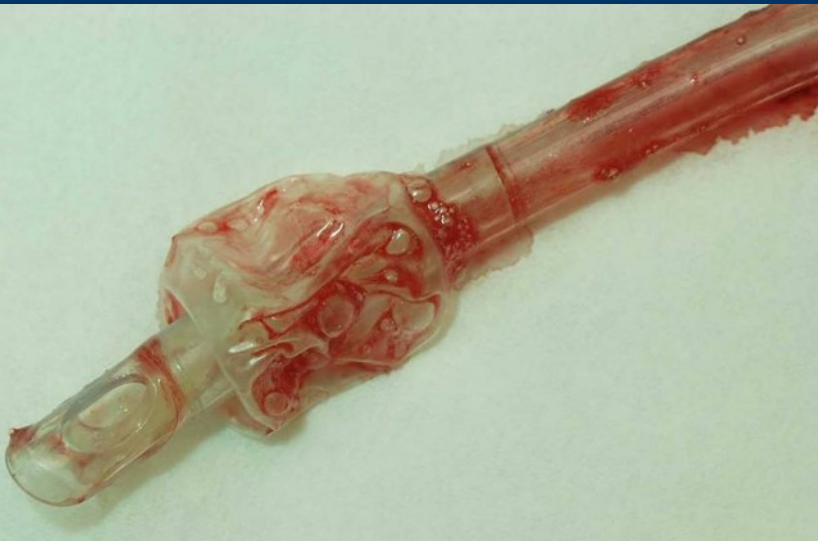
- poškození hlasivek, trachey
 - sinusitida, otitida,
 - dekubity – rty, nos
 - ucpání trach. rourky sekretem, krví
 - mikroaspirace
-
-

Extubace:

- V hluboké anestezii
 - pak do konce ventilace obličejovou maskou
 - Po odeznění anestezie
 - rozumí, vyhoví
 - čistý orofarynx (sekrety, zastavené krvácení, odsáto)
 - udrží hlavu 5s nad podložkou / stisk ruky
 - dobrá kontrola bolesti
 - minimální ET koncentrace inhal. anestetik
 - (není třeba OP revize – krvácení)
-
-

Možná ta rourka není tak bezpečná, jak se zdá

- Tvar trachey nekopíruje balonek rourky



další pomůcky k intubaci

- gum elastic bougie = bužije
 - zavaděč

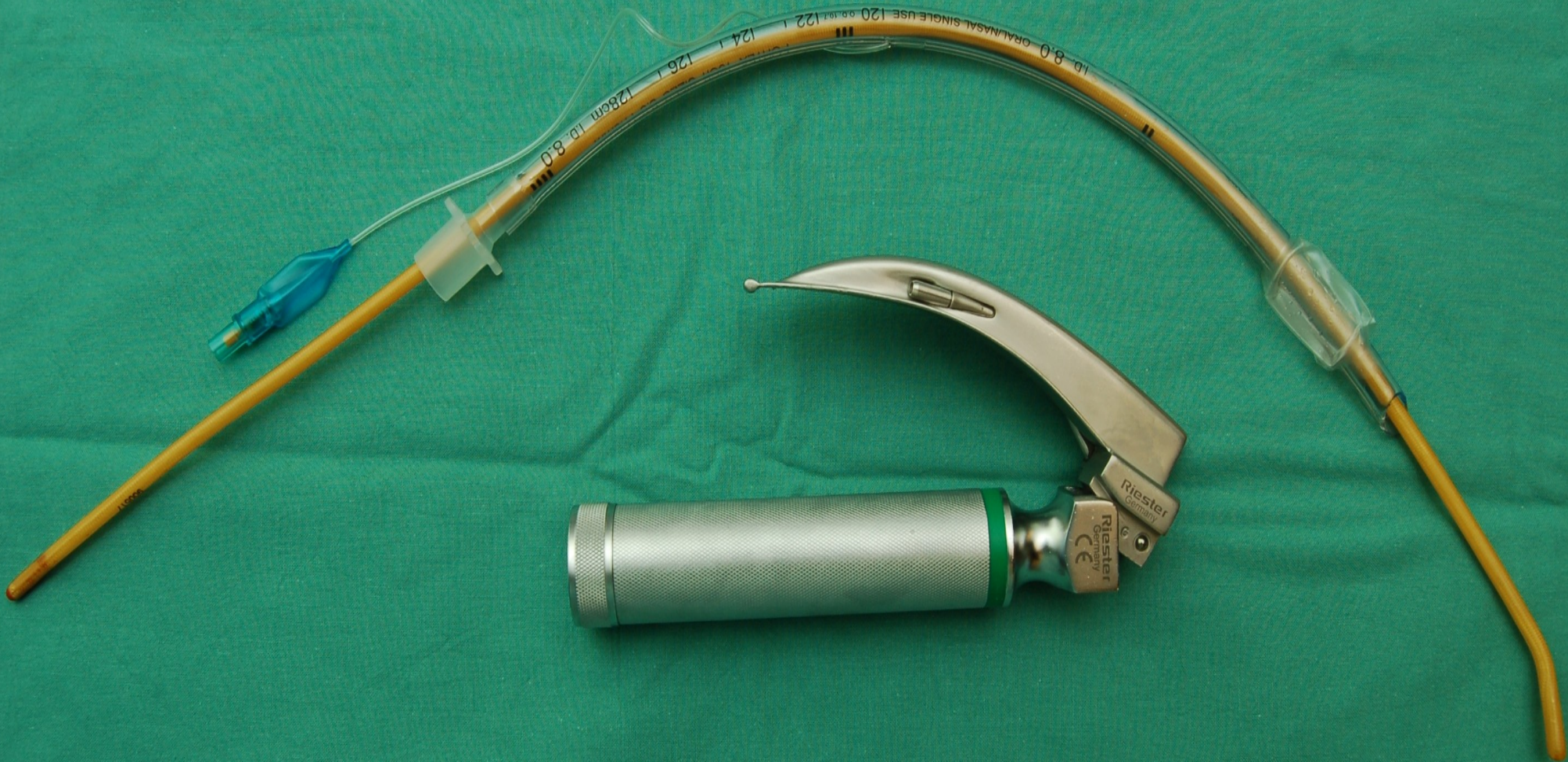
 - FasTrach
 - CTrach
 - videolaryngoskop

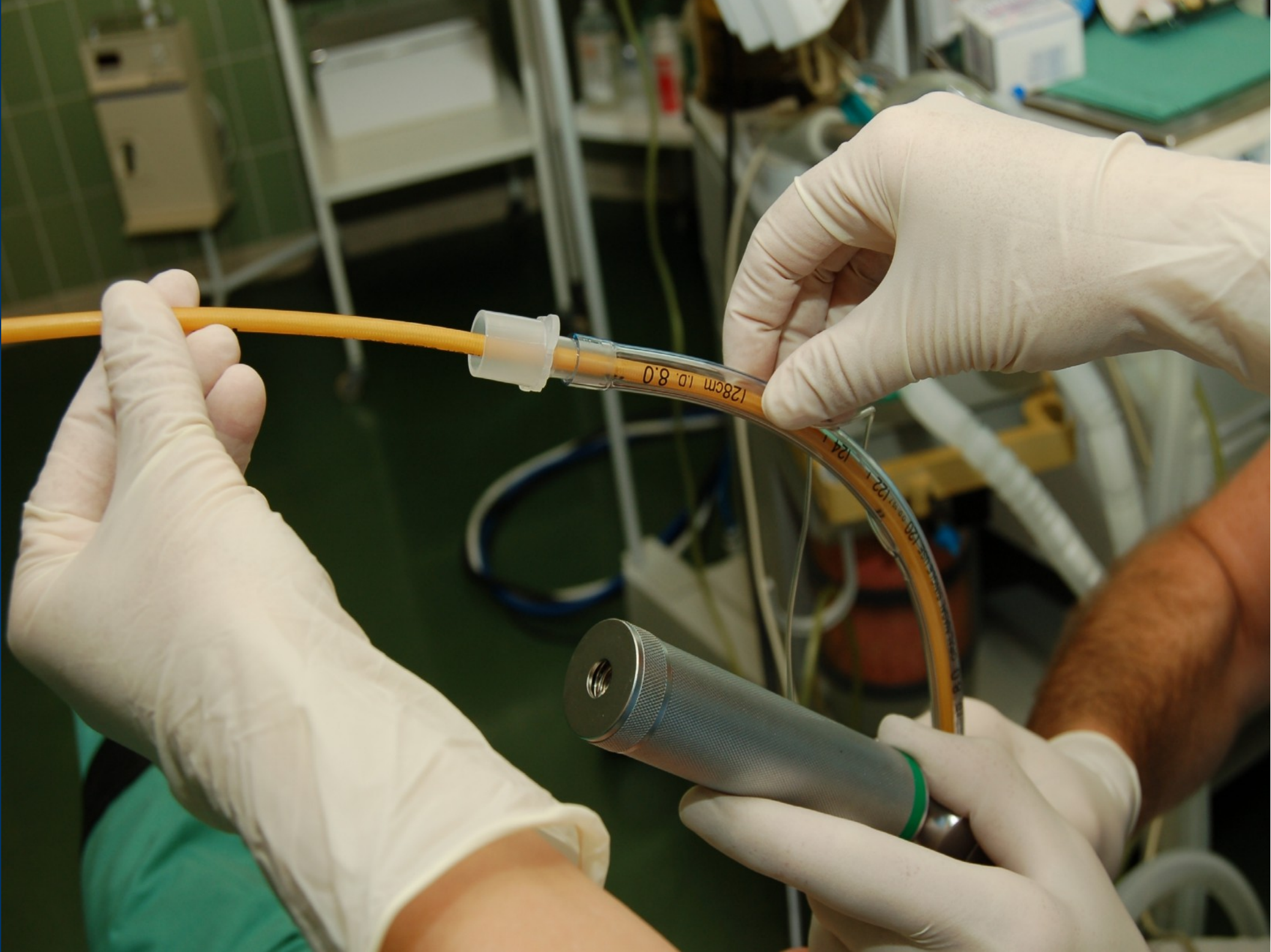 - bronchoskop – intubace při vědomí
-
-

Gum elastic bougie



- bužije
- 60 cm dlouhá
- místo zavaděče
- external diameter : 5 mm
trach. rourka > #6.
- distální „zobáček“ 35 ° 2.5 cm usnadňuje zavedení mezi hlasivky, pokud je viditelná jen epiglotis (Grade III view) nebo zadní komisura (Grade II view).
- Bužie mezi vazy, sestra nasune tr.rourku na bužii, a po ní lékař mezi vazy (90° rotace)





Zavaděč



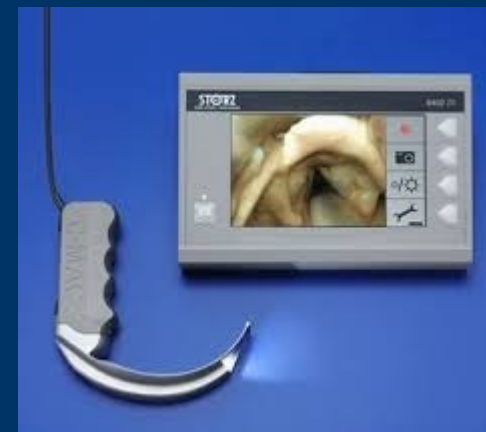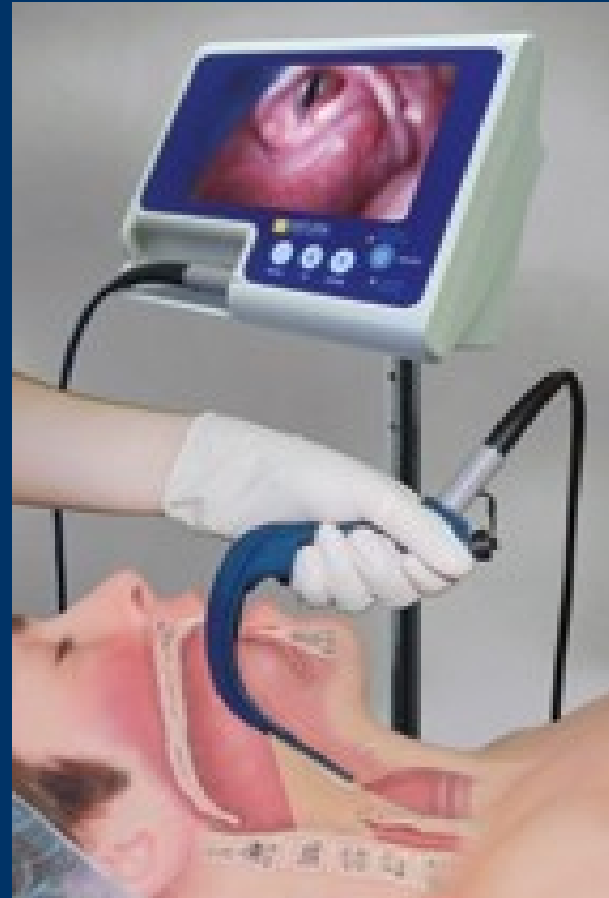- kovový drát (potažený)
- měnit tvar Trach. rourky dle potřeby
- nesmí čnít z konce rourky - CAVE Trauma !!!



Videolaryngoskop

- lepší pohled u CL III
- pohled jinam
jiná synchronizace oko – ruka

<http://verathon.com/products/glidescope-video-laryngoscope>



Regurgitace

- samovolné zatečení žaludečního obsahu do hypofaryngu

příčiny:

- díky hladké svalovině žaludku;
- selhání cardie;
- zvýšený intragastrický tlak



Prevence regurgitace

- lačnění (2h tekutiny, 4h m.mléko, 6h strava)
 - NG sonda před výkonem zavést, odsát, vytáhnout.
 - citrát p.os = neutralizace
 - (omeprazol = méně kyselá sekrece)
 - (prokinetika = rychlejší pasáž)
-
-

Úvod do CA s plným žaludkem

= CRUSH = Rapid Sequence of Induction
= rychlý úvod do anestezie

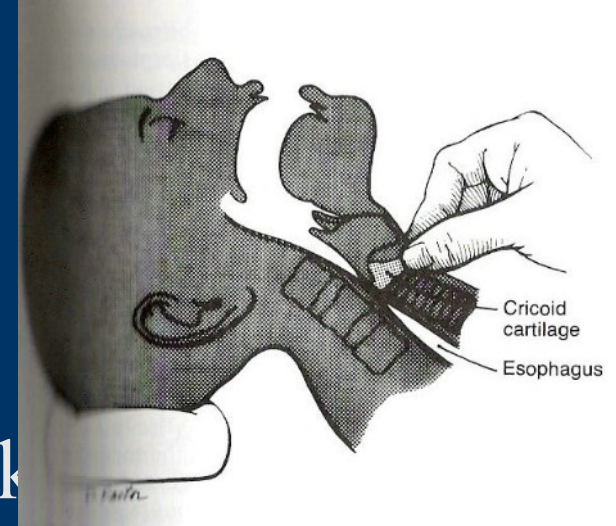
snížit riziko regurgitace žaludečního obsahu do
dýchacích cest a plic

RSI - indikace

- urgentní operace
- obézní
- těhotné
- diabetici s gastroparézou
- NPB (ileus)



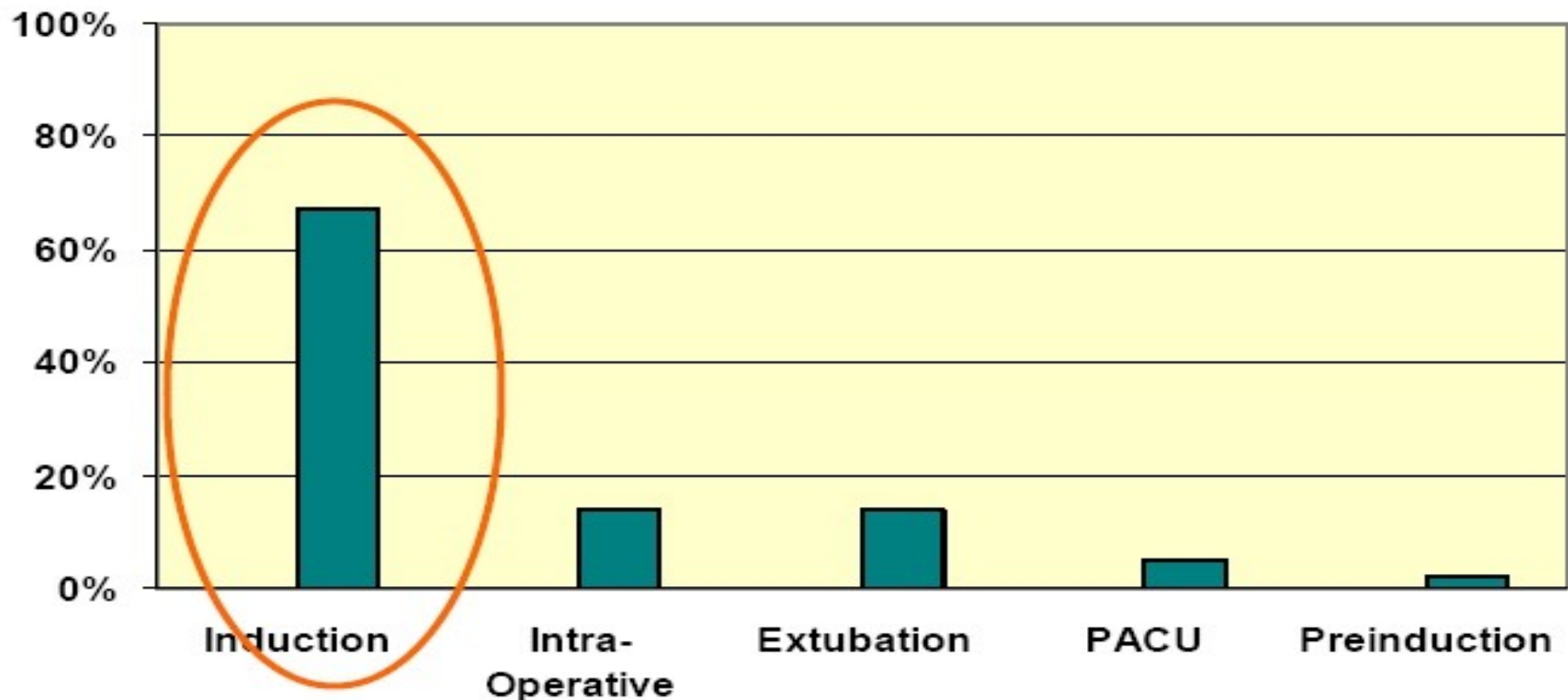
RSI



- pomůcky – odsávačka + Sellickův manévr tlak na prstencovou chrupavku
- i.v. přístup
- preoxygenace
- i.v. úvod – hypnotikum a HNED SCHJ (1,5mg/kg)
- tlak na prstencovou chrupavku
- Neventiluj do 1. OTI
- nástup SCHJ – OTI, nafouknout balóněk,
- pustit tlak na prstencovou chrupavku
- (Nejde-li OTI – ventilace + tlak trvá)
-
- Očekávaná obtížná intubace = OTI v LA+sedace

Obtíže s ventilací / intubací – kdy vzniknou?

Timeline of Airway Events



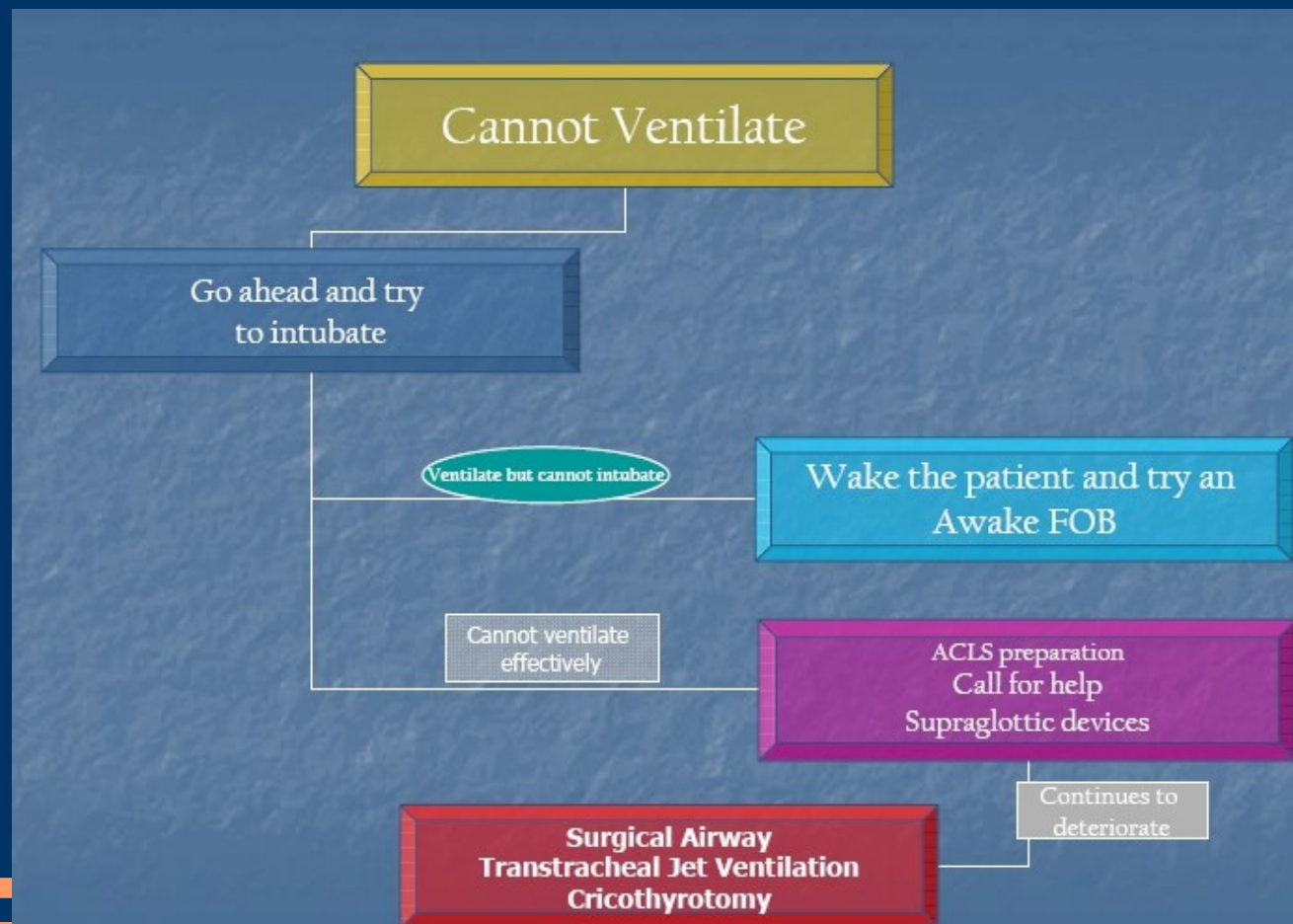
Reference: *Management of the Difficult Airway in Closed Malpractice Claims*
By Peterson et al. (University of Washington)

Obtížná intubace

- stav, kdy zkušený anesteziolog není schopen na 3.pokus zavést TR mezi hlasivky
 - 0,3..3% intubací
 - Fatální následky / poškození pacienta hypoxií pro nezajištění d.cest
1 : 10 000 anestezií (nebo méně často ??)
 - význam preoxygenace (1000 ml vs 5000 ml O₂)
 - kéž bych mohl vidět ty hlasivky
-
-

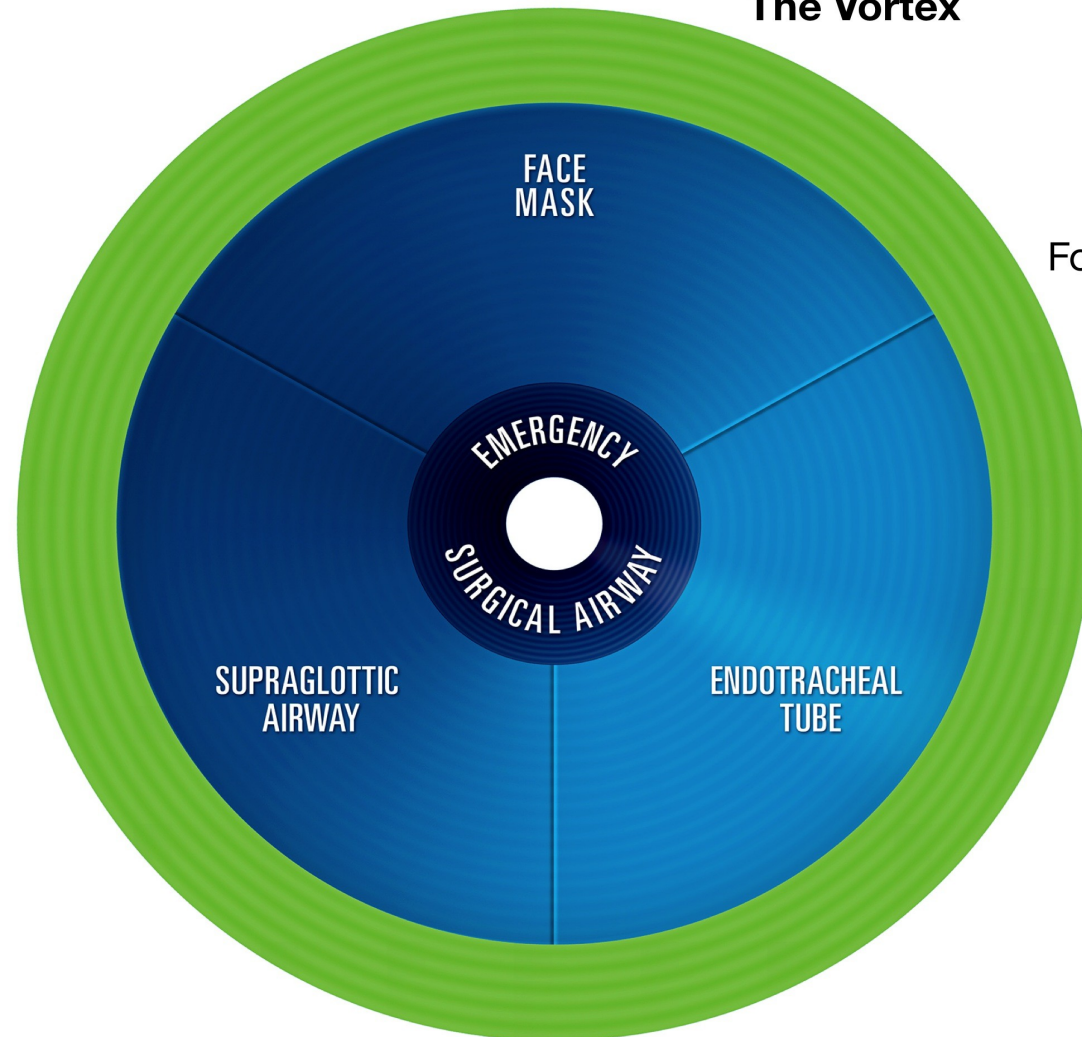
Obtížná ventilace (obličejovou maskou)

- nečekané obtíže s ventilací pacienta obličejovou maskou



Jsou jen 3+1 cesty


The Vortex



For Each NSA Technique Consider:

1. Manipulations:
 - Head & Neck
 - Larynx
 - Device
2. Adjuncts
3. Size/Type
4. Suction/O₂ Flow
5. Muscle Tone

**MAXIMUM THREE TRIES AT EACH NON-SURGICAL AIRWAY TECHNIQUE
AT LEAST ONE TRY SHOULD BE HAD BY MOST EXPERIENCED AVAILABLE CLINICIAN**



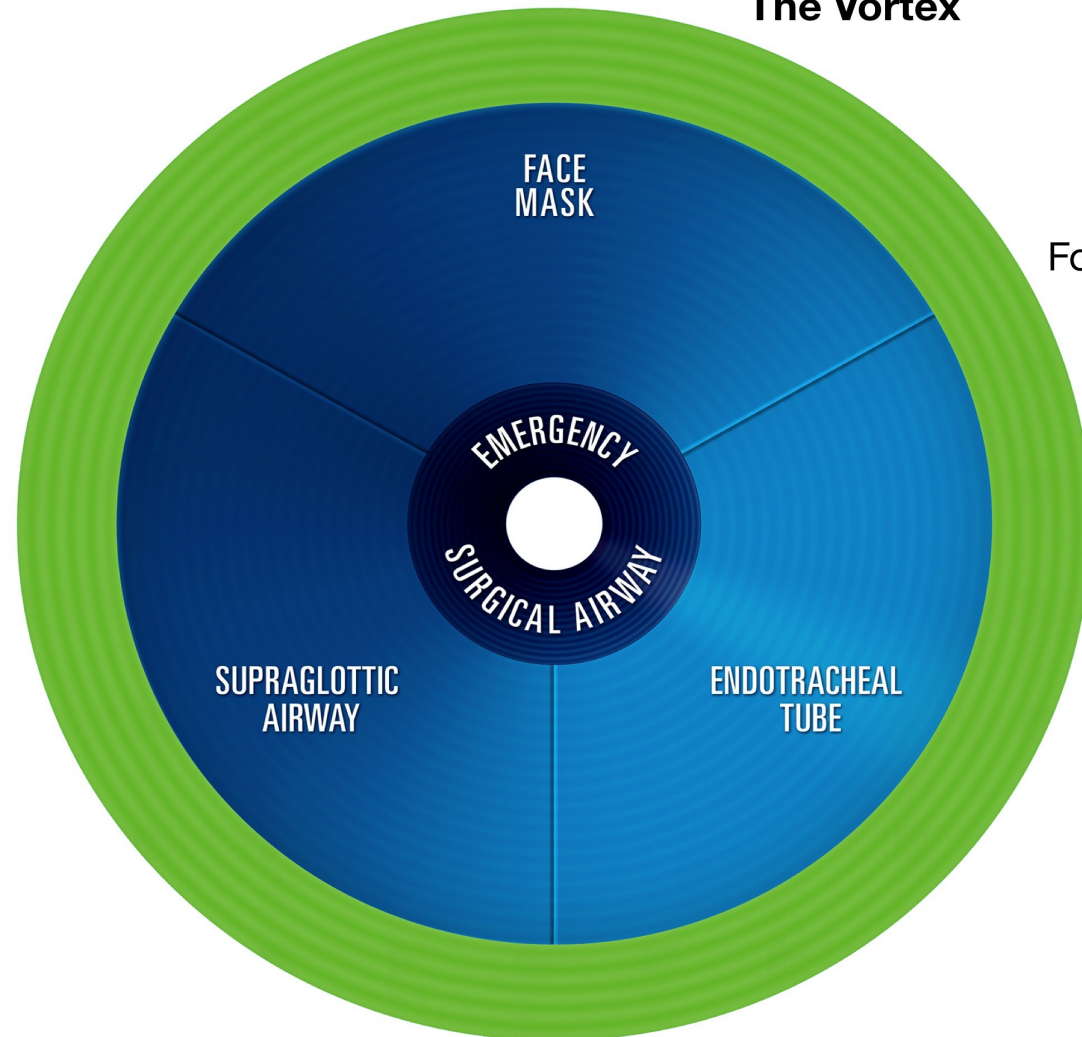
vortexapproach.org

Can not intubate, can ventilate

- 3x a dost (2x a dost)
 - tlak na hrtan (doprava+dolů) = BURP manévr
 - poloha hlavy – polštář pryč
 - bužije
 - zavaděč do TR – tvar
 - jiná lžíce laryngoskopu
- volej si pomoc
- VENTILUJ maskou, zaved' LM, vzbudit
- info pacientovi a do dokumentace

Jsou jen 3+1 cesty

The Vortex



For Each NSA Technique Consider:

1. Manipulations:
 - Head & Neck
 - Larynx
 - Device
2. Adjuncts
3. Size/Type
4. Suction/O₂ Flow
5. Muscle Tone

**MAXIMUM THREE TRIES AT EACH NON-SURGICAL AIRWAY TECHNIQUE
AT LEAST ONE TRY SHOULD BE HAD BY MOST EXPERIENCED AVAILABLE CLINICIAN**



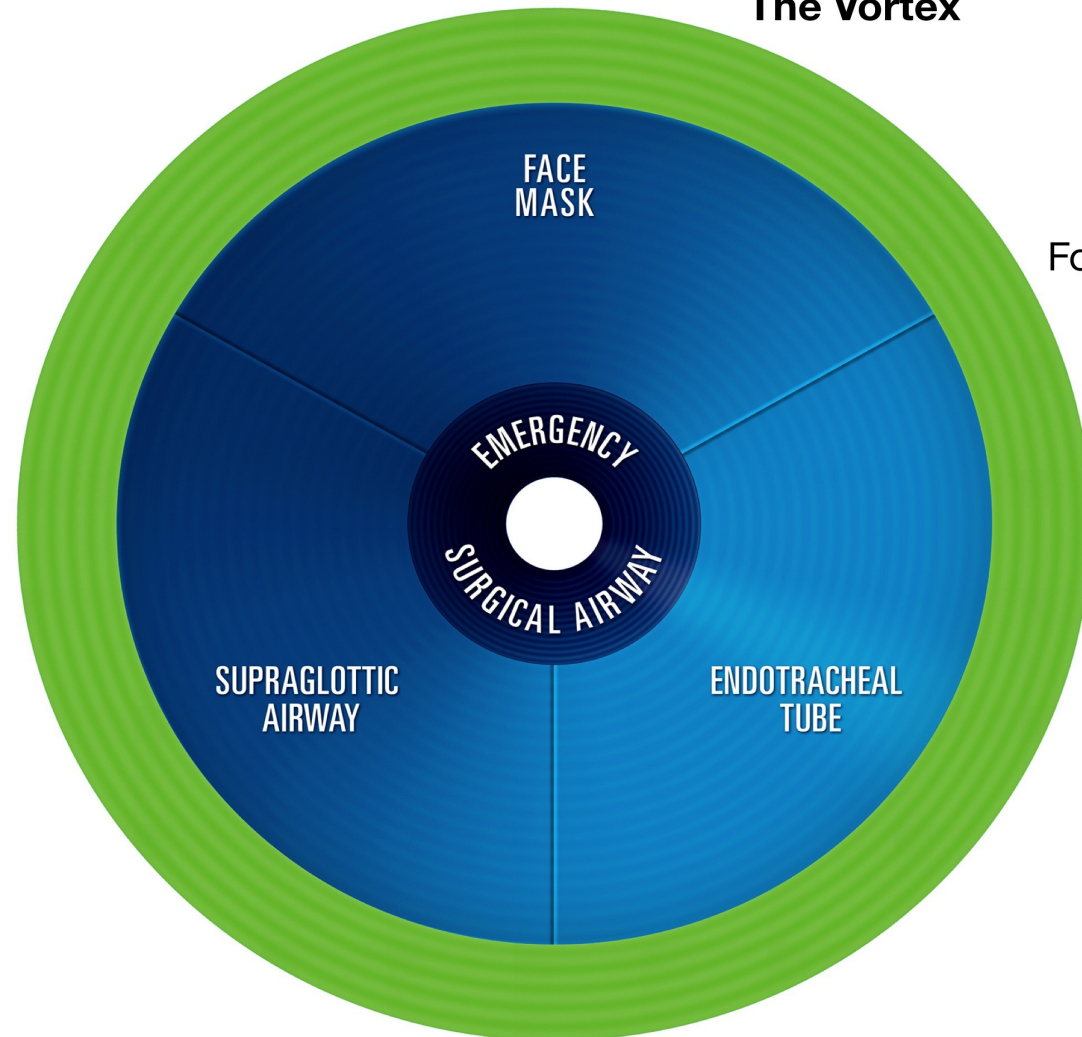
vortexapproach.org

Can not intubate, can not ventilate

- 3x a dost
 - tlak na hrtan (doprava+dolů)
 - poloha hlavy – polštář pryč
 - bužije
 - zavaděč do TR – tvar
 - jiná lžíce laryngoskopu
 - volej si pomoc
 - další možnosti ventilace:
 - (maska), LM, CombiTube
 - koniopunkce, koniotomie
 - info pacientovi a do dokumentace
-
-

Jsou jen 3+1 cesty


The Vortex



For Each NSA Technique Consider:

1. Manipulations:
 - Head & Neck
 - Larynx
 - Device
2. Adjuncts
3. Size/Type
4. Suction/O₂ Flow
5. Muscle Tone

**MAXIMUM THREE TRIES AT EACH NON-SURGICAL AIRWAY TECHNIQUE
AT LEAST ONE TRY SHOULD BE HAD BY MOST EXPERIENCED AVAILABLE CLINICIAN**



vortexapproach.org

© Copyright Nicholas Chrimes & Peter Fritz, 2013

When you are out of your comfort zone.....

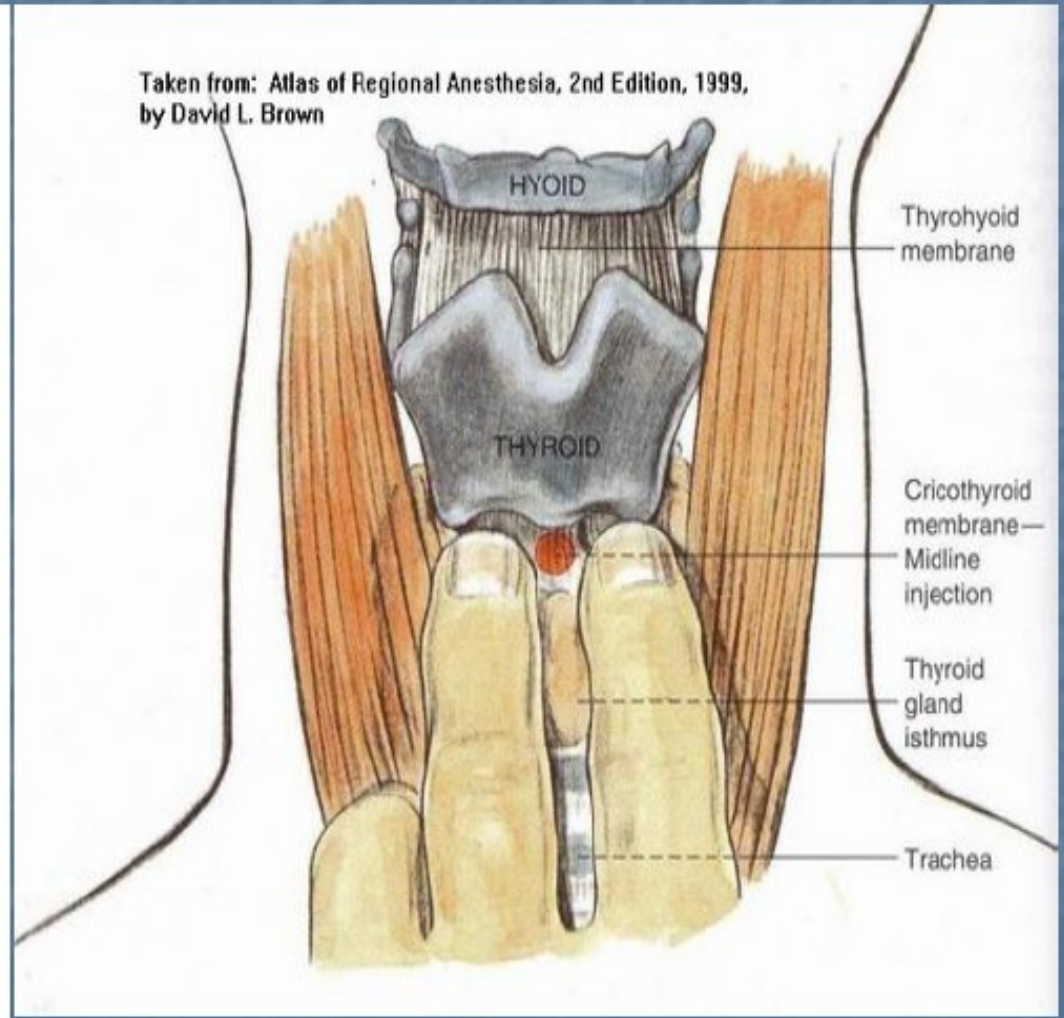
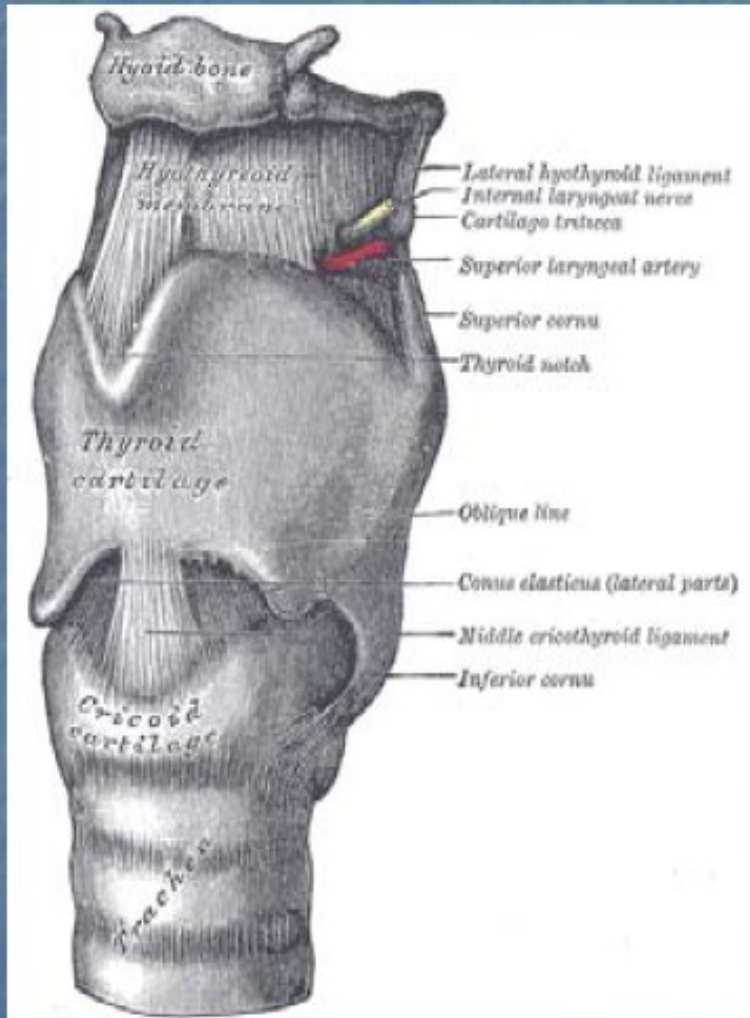
Remember

- Ventilation will likely save your patient.....
- Supraglottic airway
- If this does not work...Surgical Airway

Remember Bad things happen...

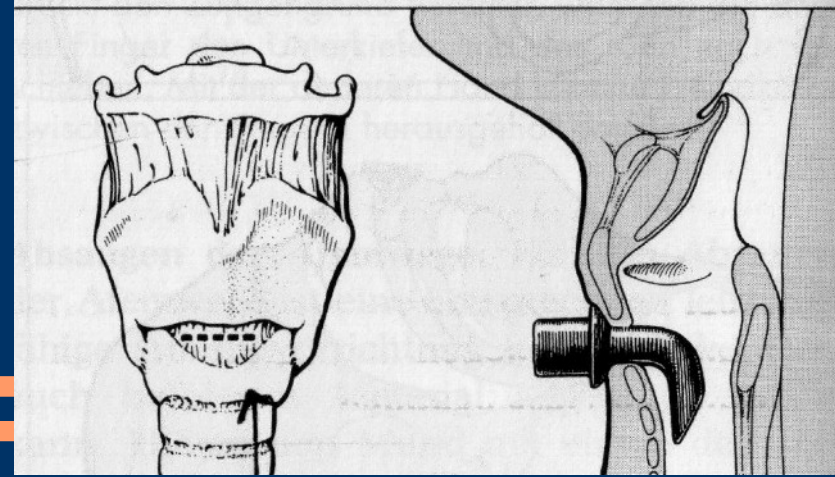
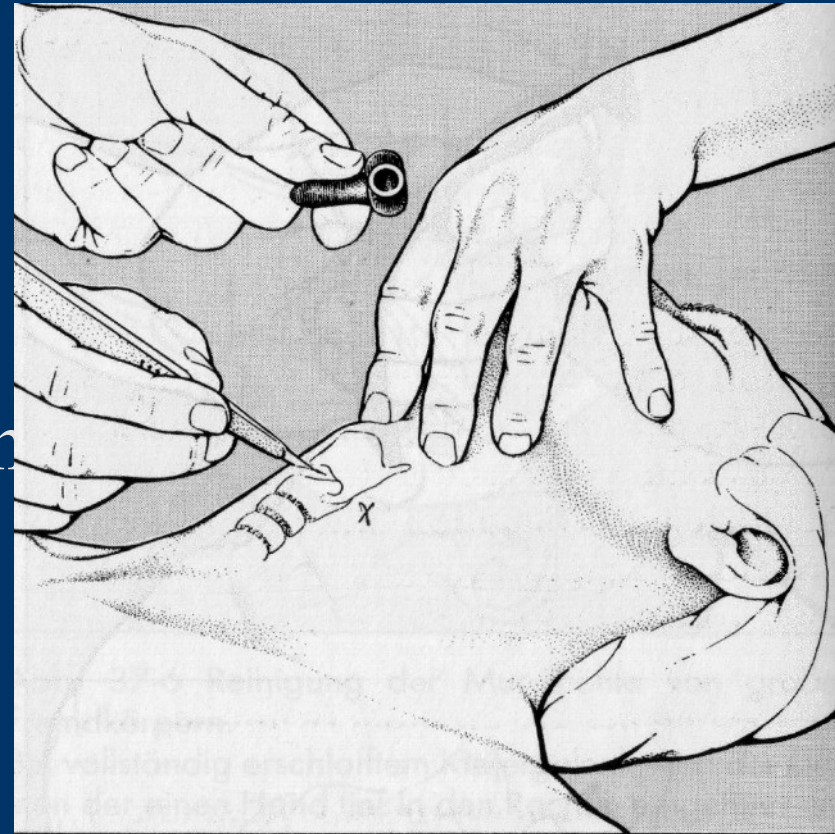
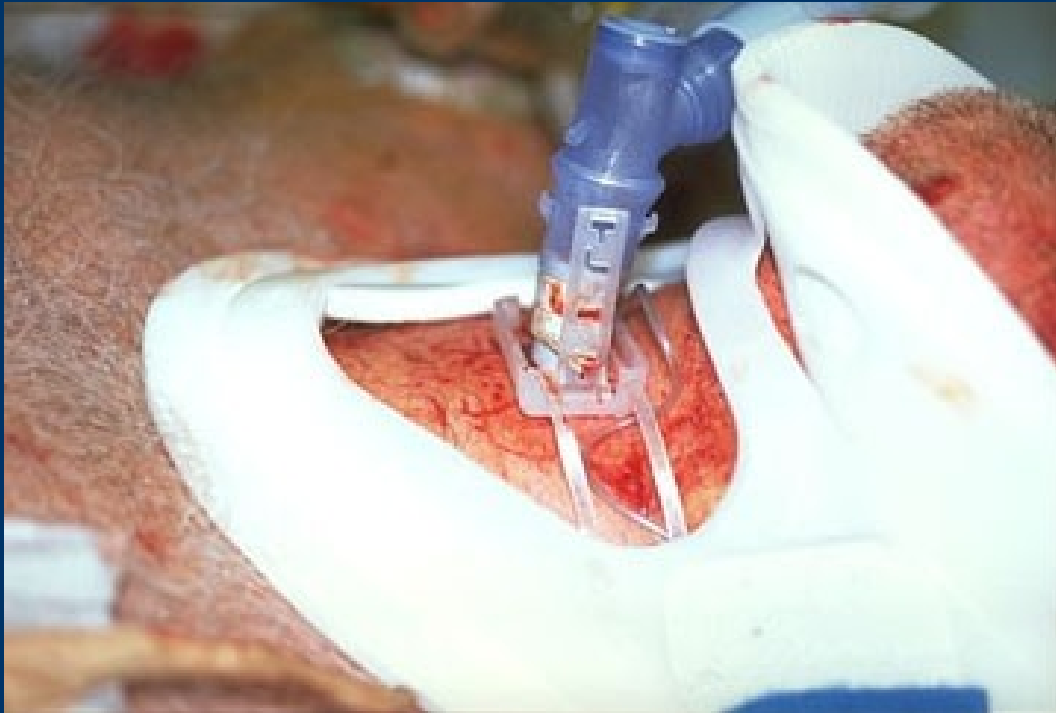- When anesthesiologists persisted with ineffective airway maneuvers without moving down the decision tree.....
- Laryngoscopy > 3 attempts

Where is the Cric Membrane ?



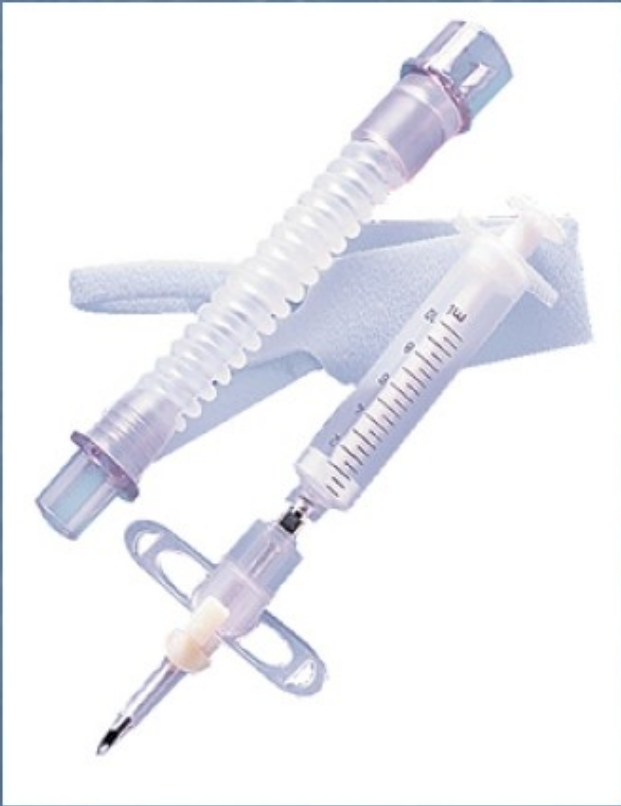Koniotomie

- urgentní výkon k zajištění průchodnosti DC
- protěť lig. cricothyreoideum (lig. conicum)

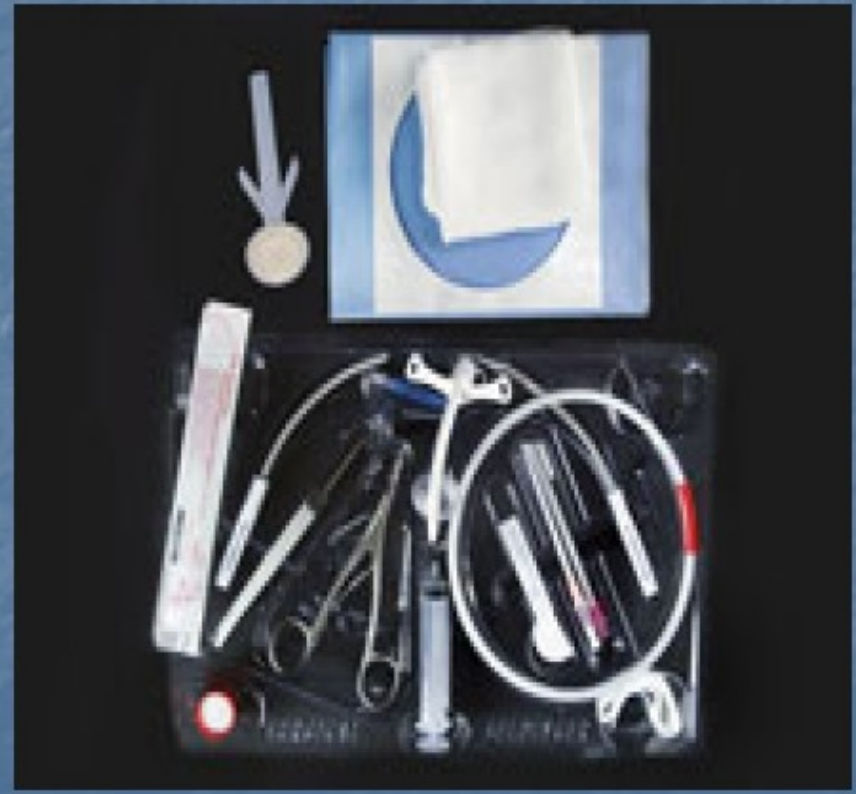

Koniotomie/ koniopunkce

- Catheter over needle technique was quicker.



- Seldinger technique



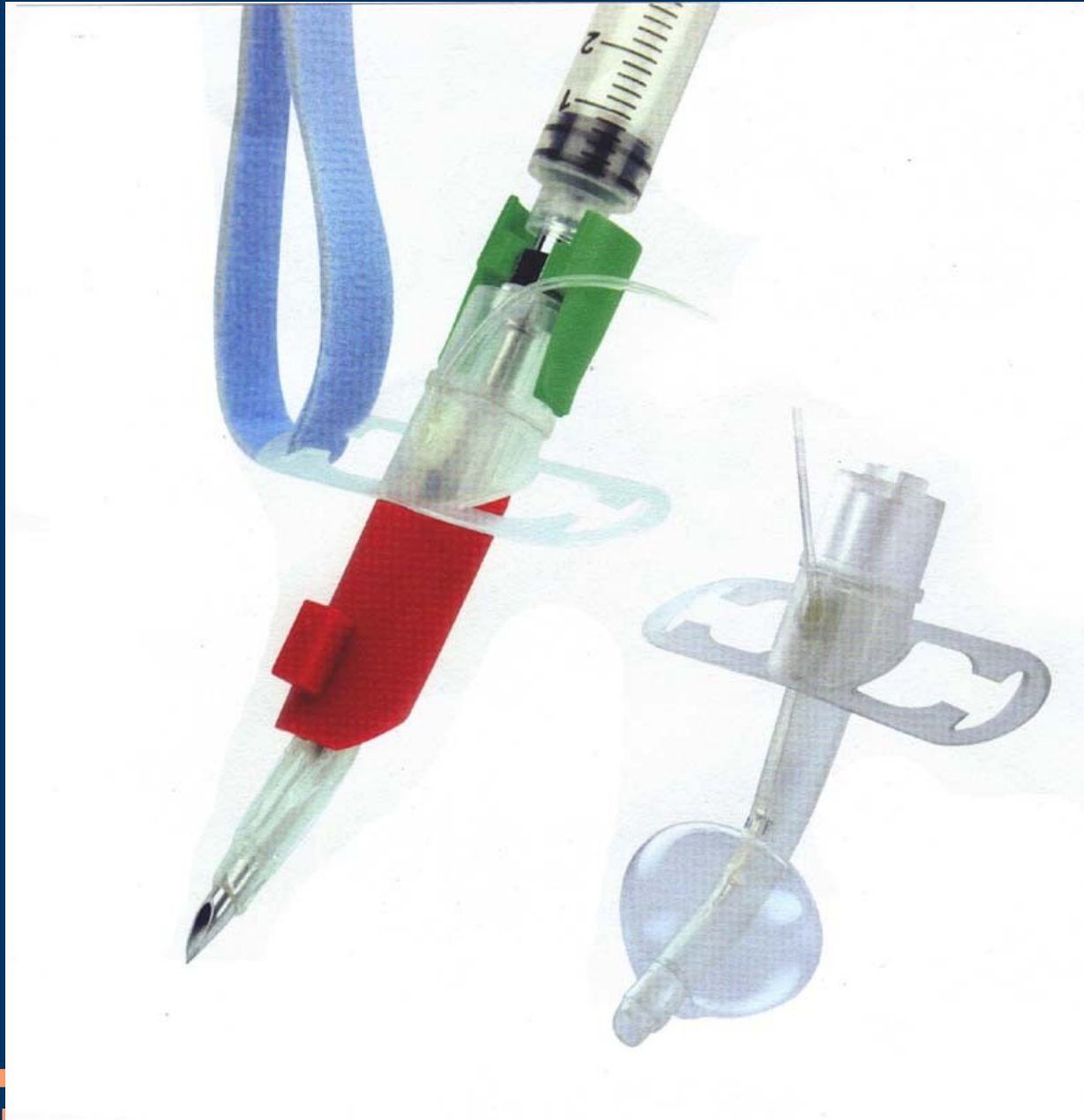
Surgical Airway & Anesthesiologists

Practical Issues

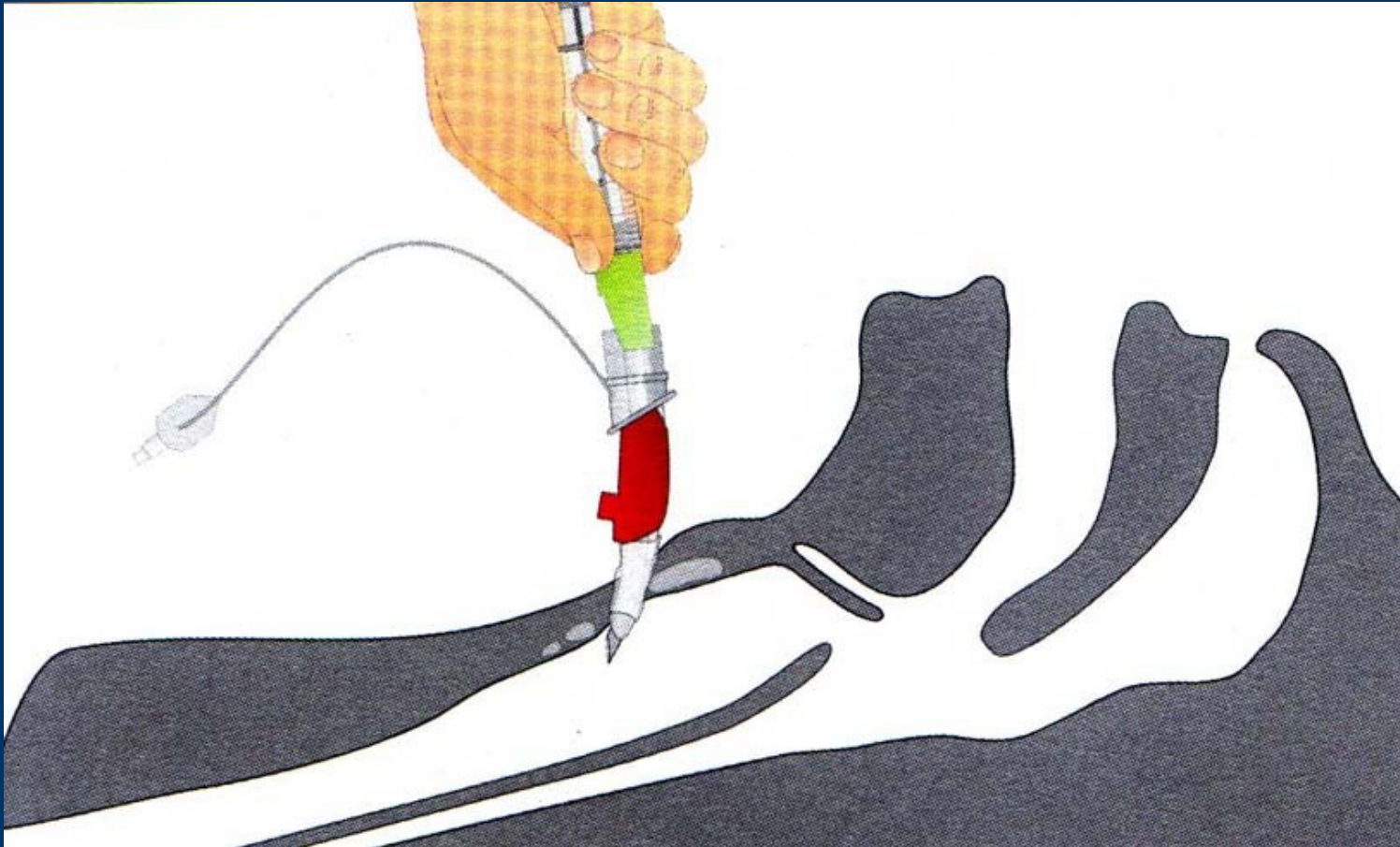
- Quickly and effectively localizing the Cricothyroid membrane
 - Can be difficult in a struggling patient.
 - Obesity and short necks
- Not being familiar with the Cricothyrotomy equipment available
- Can you do a lifesaving cricothyrotomy in 90 seconds !!!!



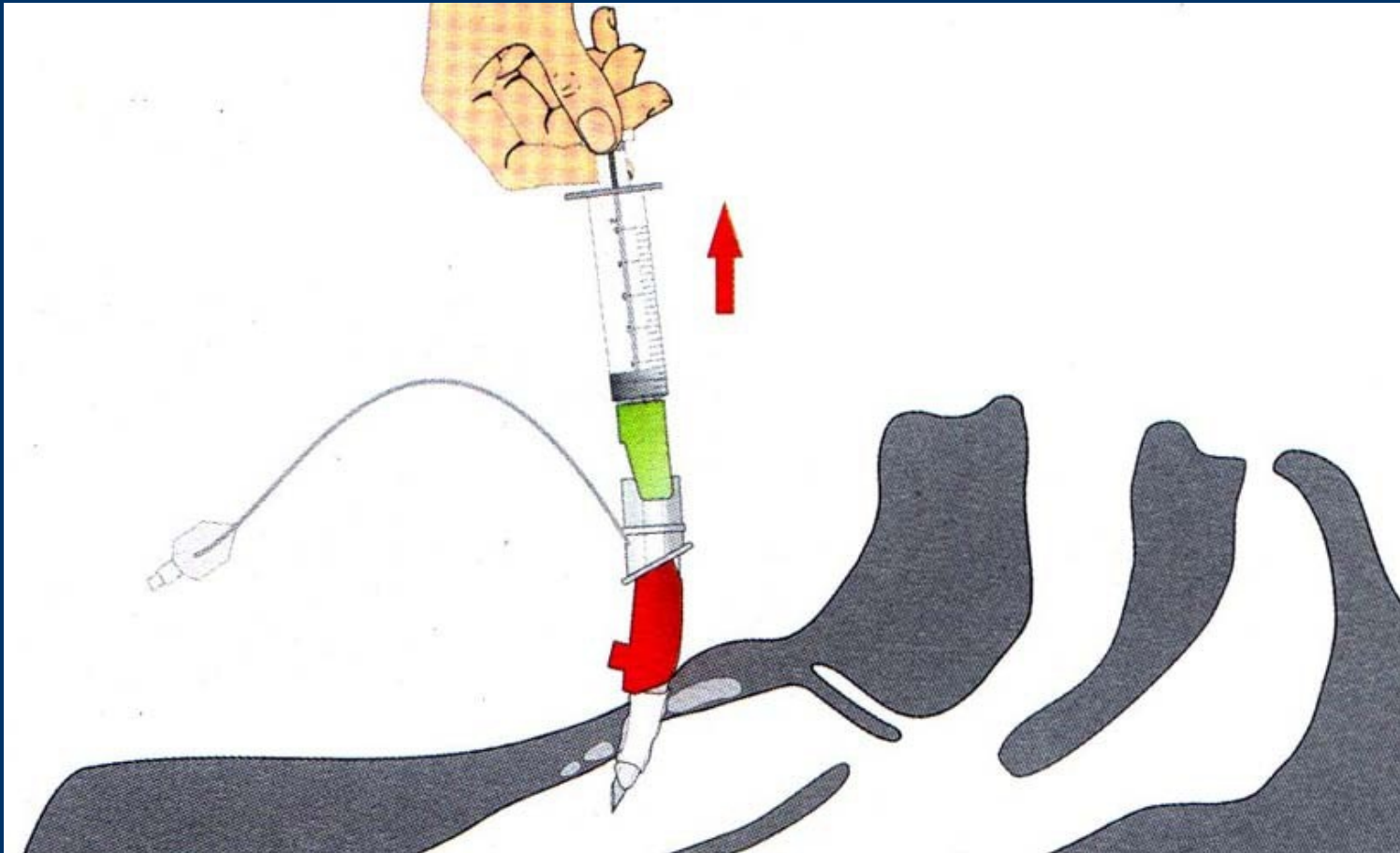
VBM Quicktrach II with Cuff



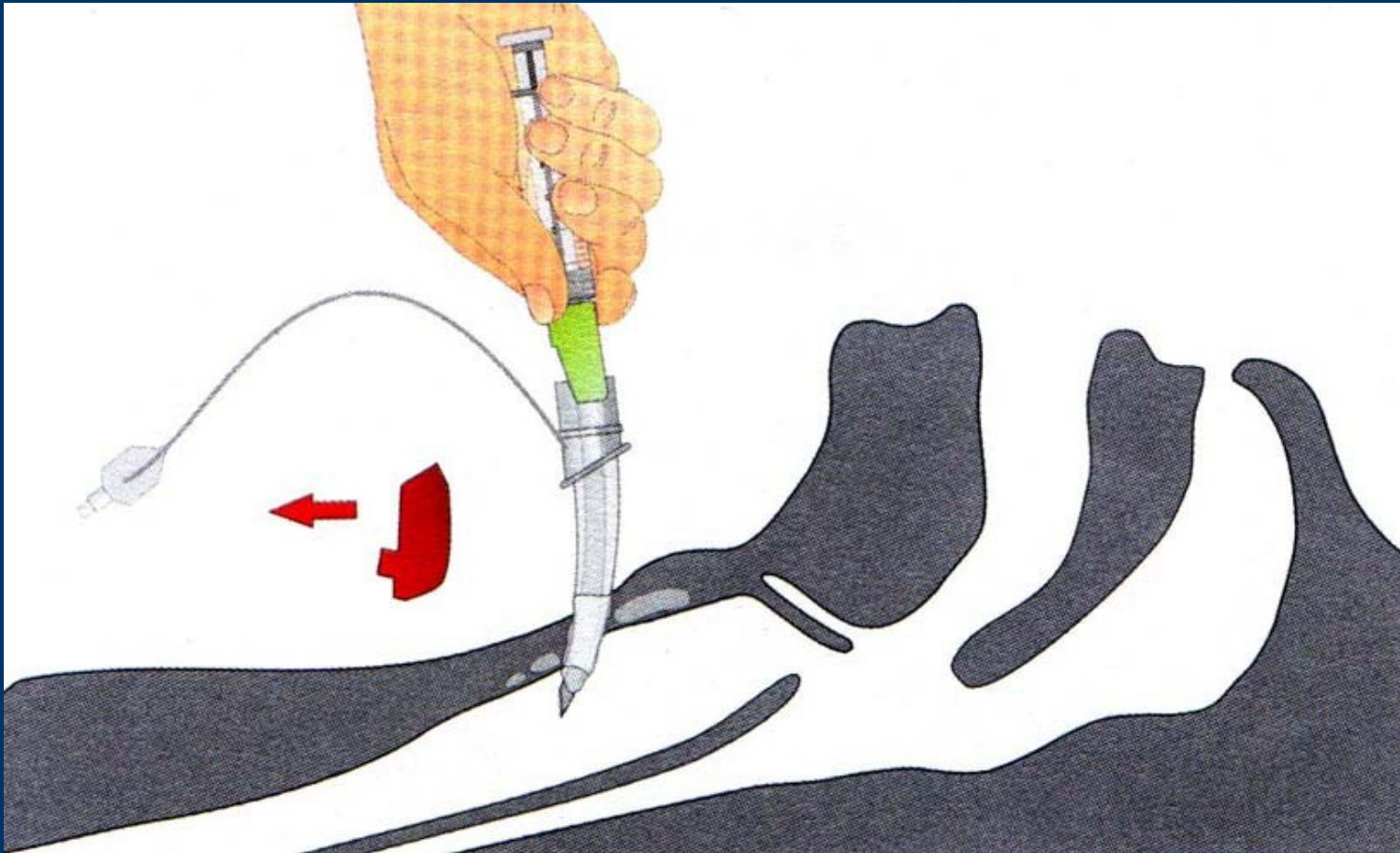
VBM Quicktrach II with Cuff



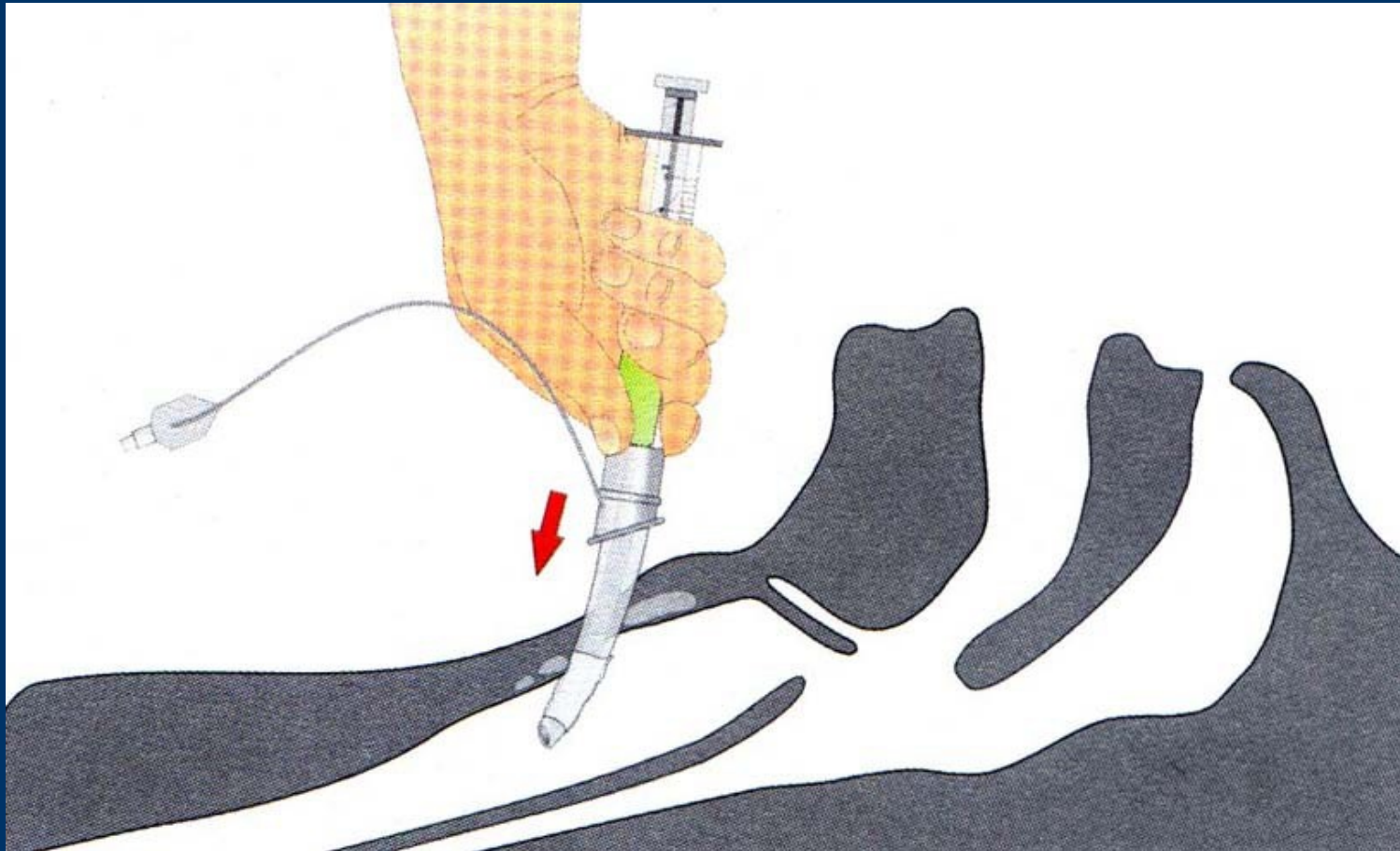
VBM Quicktrach II with Cuff



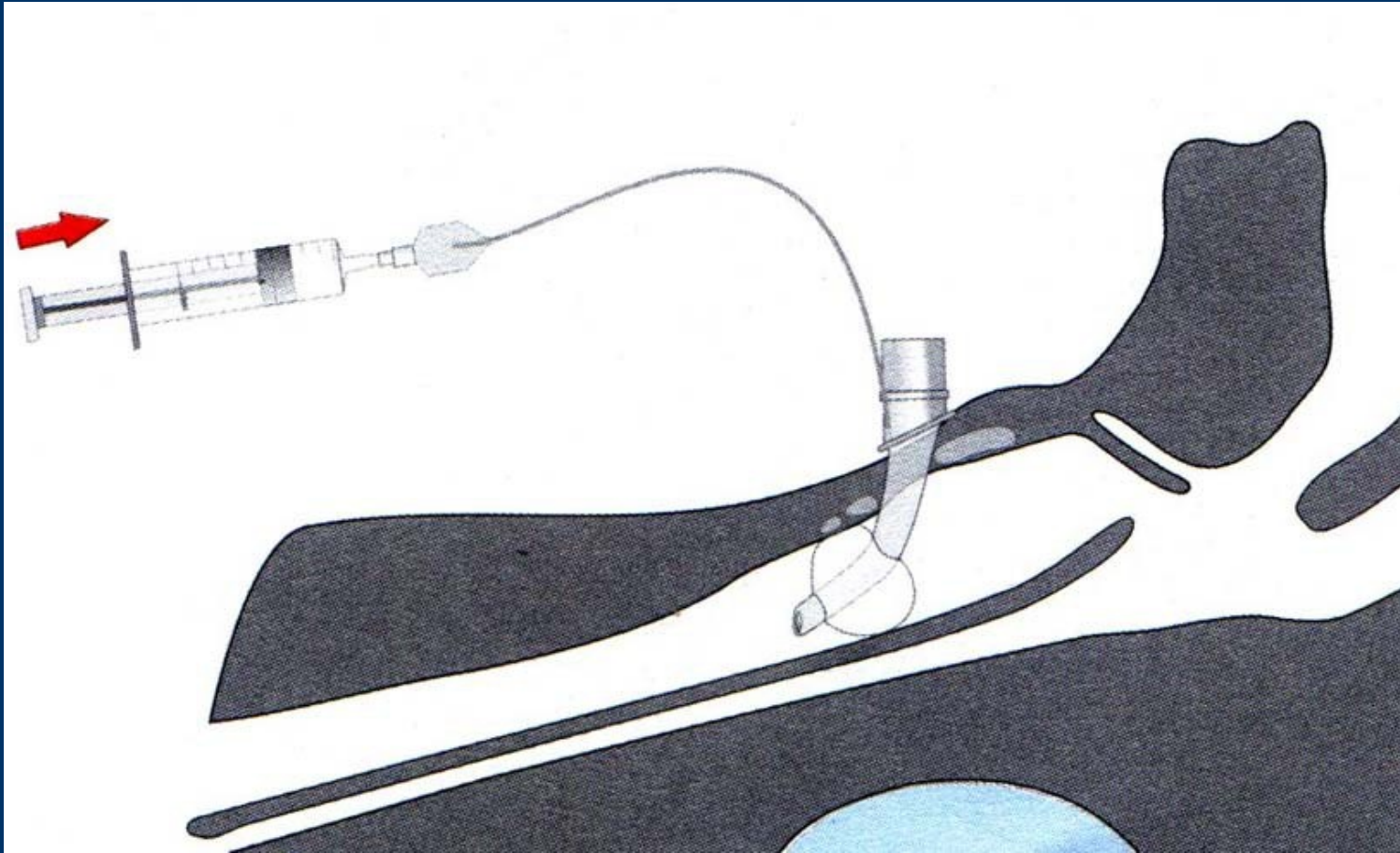
VBM Quicktrach II with Cuff



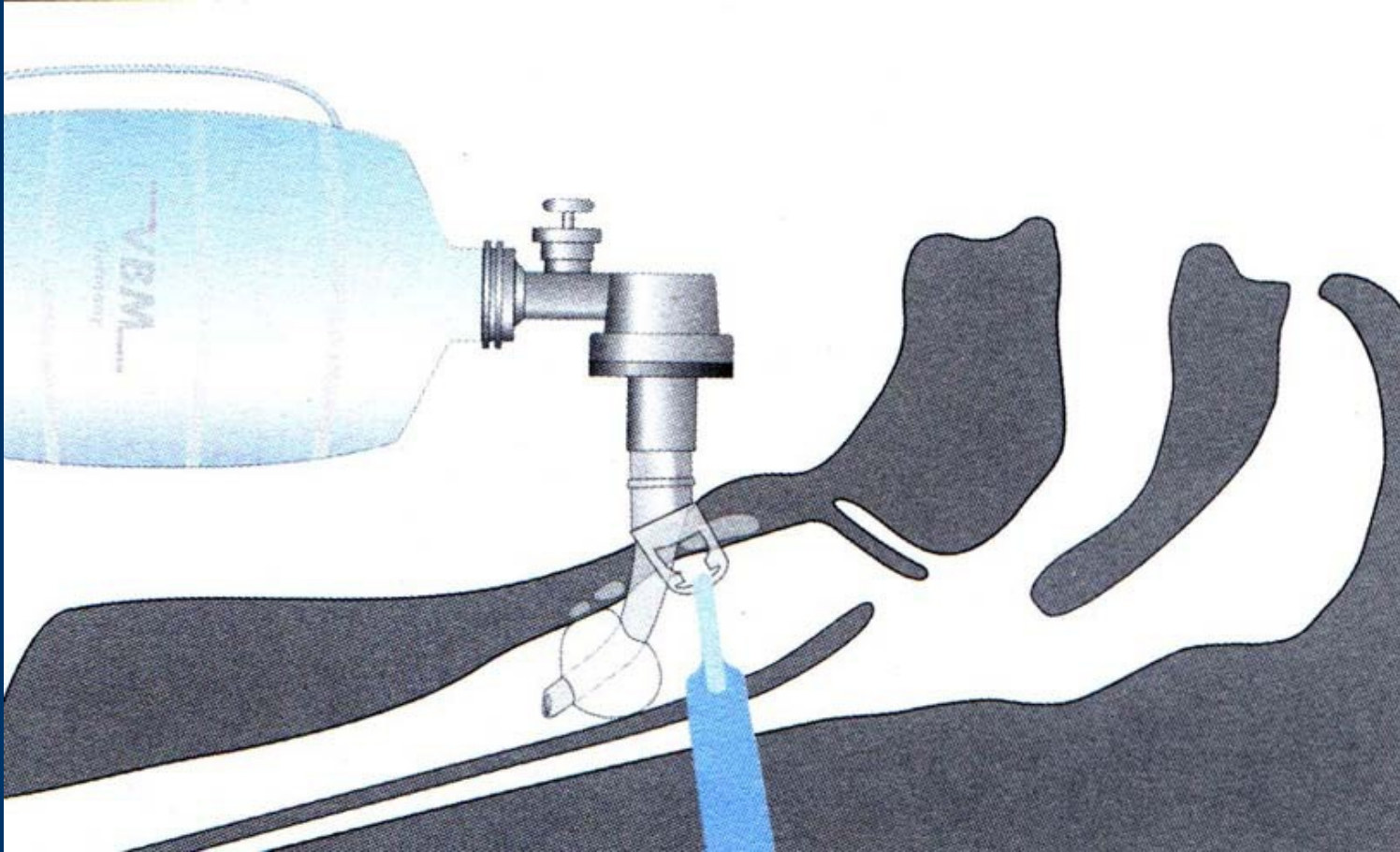
VBM Quicktrach II with Cuff



VBM Quicktrach II with Cuff



VBM Quicktrach II with Cuff



Minitranch



BACT



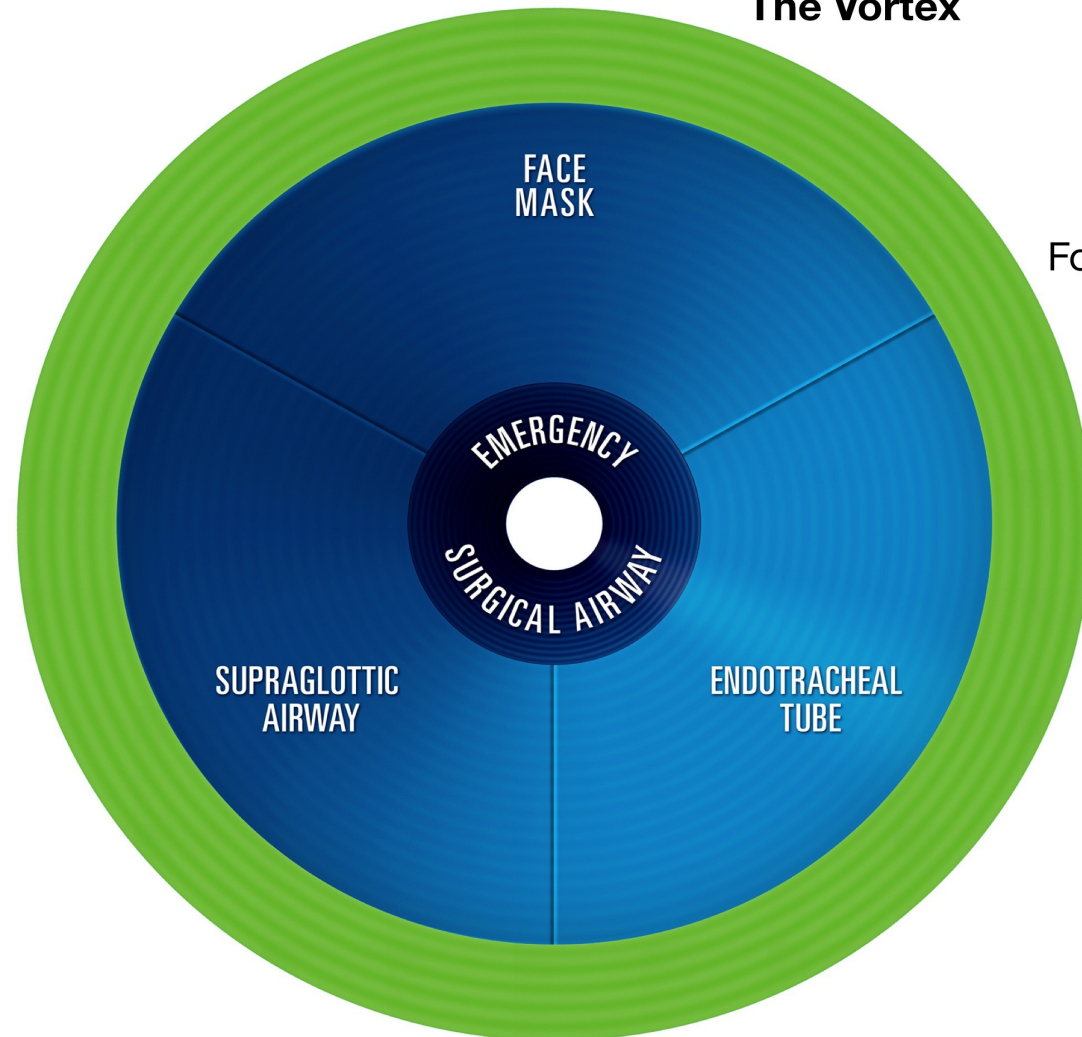
Shrnutí obtíží s ventilací

- Předoperační vyšetření – bez výjimky
 - Respektujte předchozí obtíže v anamnéze
 - Buďte připraveni vzbudit pacienta
 - Buďte častěji připraveni na fibroskopickou OTI

 - Vždy mějte plán
 - Chirurgický přístup do d.cest trvá max 90 s
-
-

Jsou jen 3+1 cesty


The Vortex



For Each NSA Technique Consider:

1. Manipulations:
 - Head & Neck
 - Larynx
 - Device
2. Adjuncts
3. Size/Type
4. Suction/O₂ Flow
5. Muscle Tone

**MAXIMUM THREE TRIES AT EACH NON-SURGICAL AIRWAY TECHNIQUE
AT LEAST ONE TRY SHOULD BE HAD BY MOST EXPERIENCED AVAILABLE CLINICIAN**



vortexapproach.org

© Copyright Nicholas Chrimes & Peter Fritz, 2013

Obvyklá ventilace během CA

- VCV
 - V_t 6..10ml/kg;
 - PCV
 - P_i 10;
 - PEEP 5;
 - $f_iO_2 > 30\%$;
 - f 10..20..30/min;
 - Time Insp:Time Exp = I:E 1:2
(u obstrukce delší výdech, u hypoxie delší nádech)
 - Udržet $SpO_2 > 95\%$, $EtCO_2$
-
-