

Polytrauma z pohledu IM



MUDr. Martin Slezák, MUDr. Eva Straževská KARIM FNB, LF MU

Polytrauma - definice

Úraz postihující více tělesných systémů, z nichž poranění jednoho z nich nebo jejich kombinace ohrožuje život.



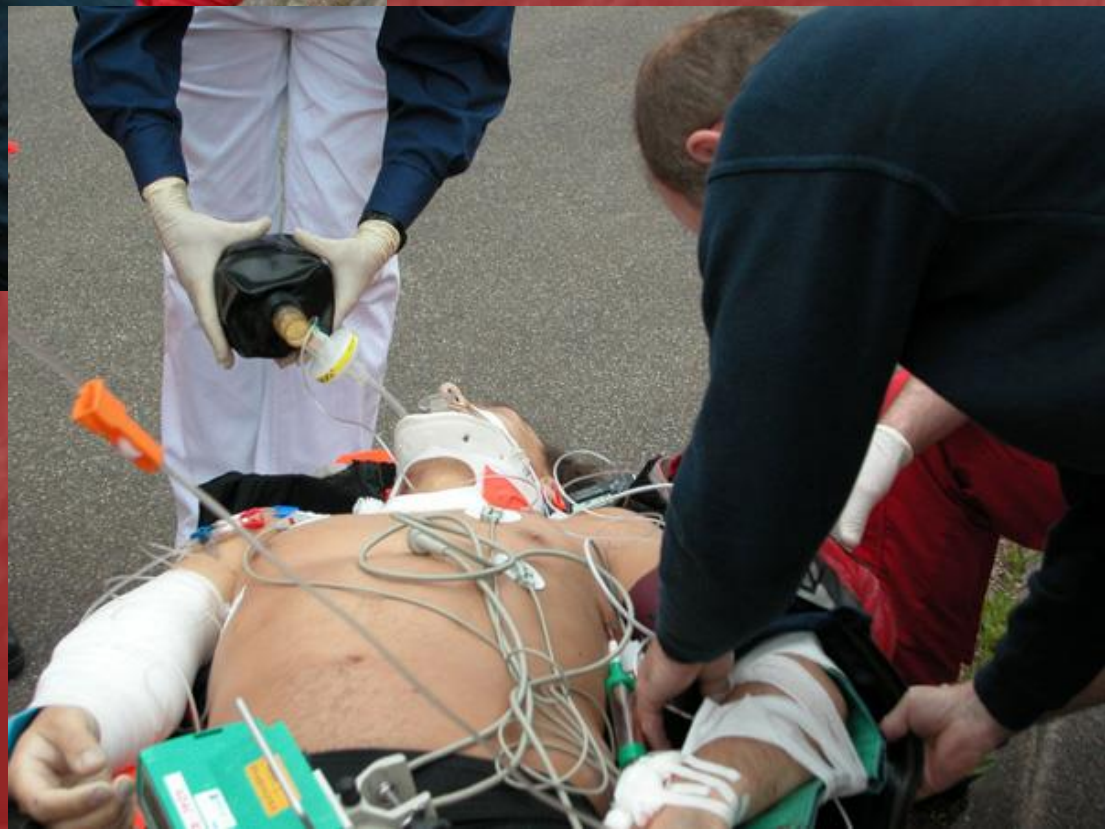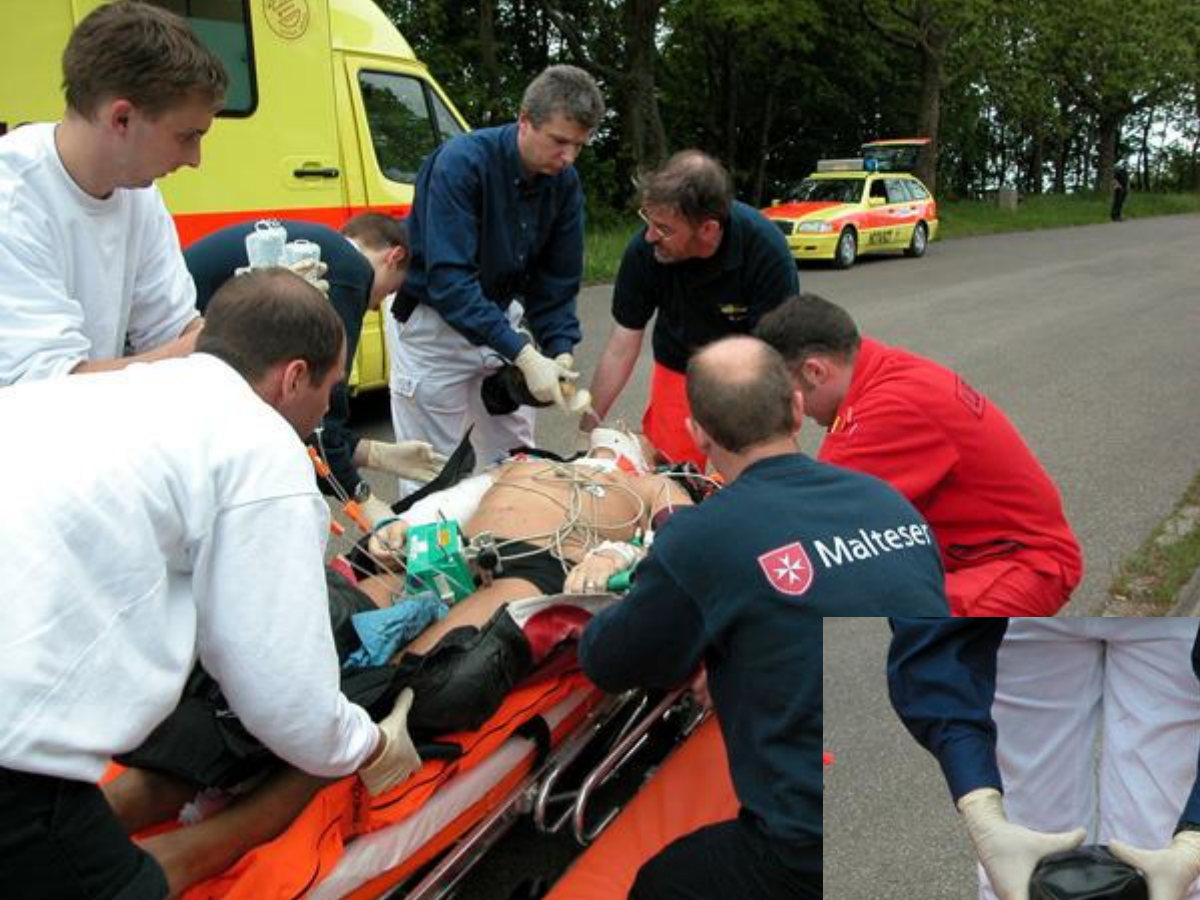statistika . . .

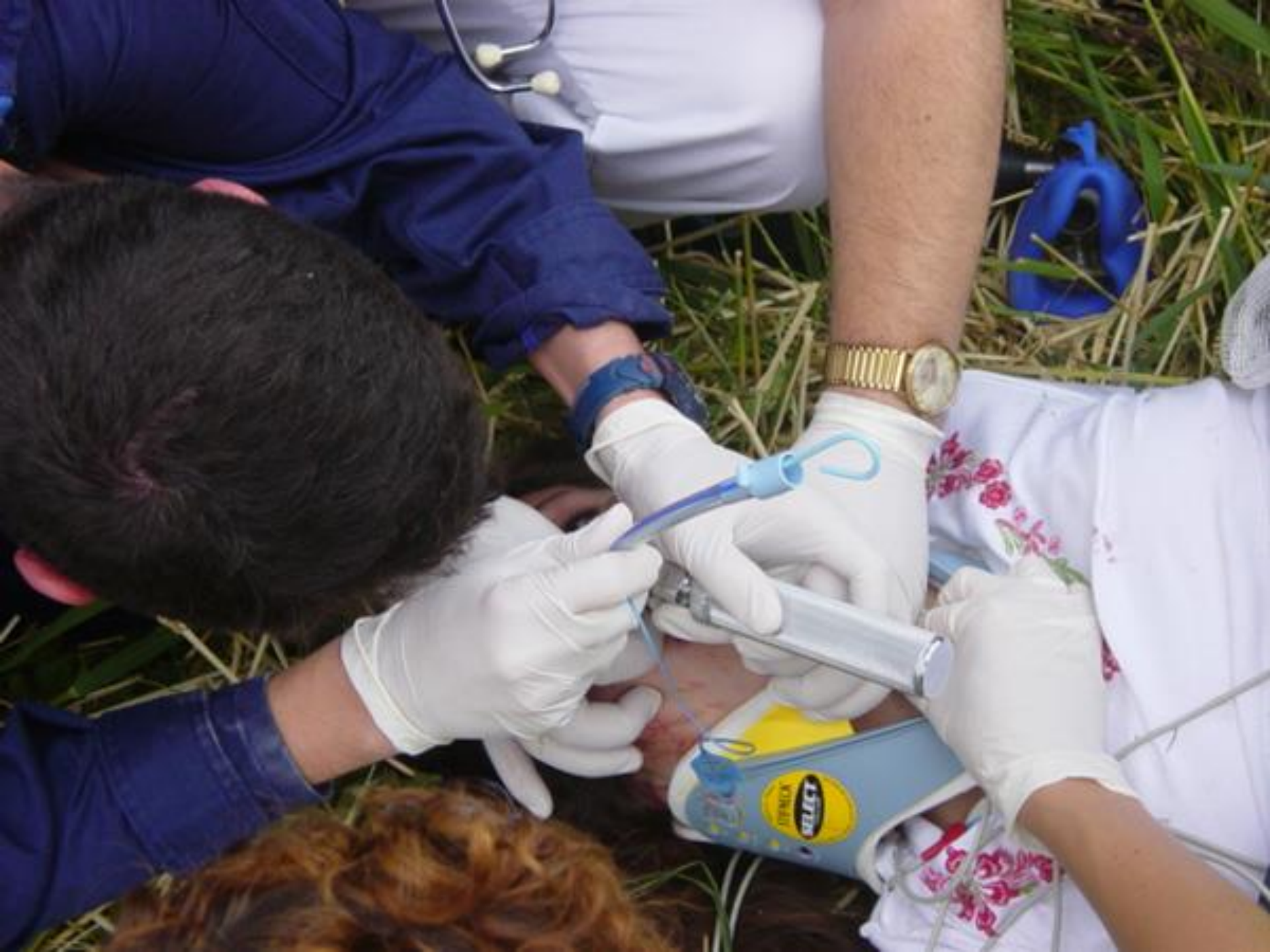- 250 / 1 milion obyvatel / rok
- cca 10 % úmrtí v Evropě
- cca každé 2 minuty
- centralizovaná péče - traumacentra / v ČR
10 center / cca na 1 mil obyvatel

- Adekvátní zajištění na místě – ZZS
- Transfer do zařízení, které je schopno předpokládaná poranění ošetřit
- Do 1 hodiny po úrazu by měl být postižený již zajištěn a stabilizován – „zlatá hodina“









Skorovací systémy

- Cíl:
- Klasifikace závažnosti stavu
- Hodnocení prognózy
- Posouzení průběhu onemocnění
- Podpora rozhodování u jednotlivých pacientů

Injury Severity Score

The ISS takes values from 0 to 75. If an injury is assigned an AIS of 6 (maximal), the ISS score is automatically assigned to 75.

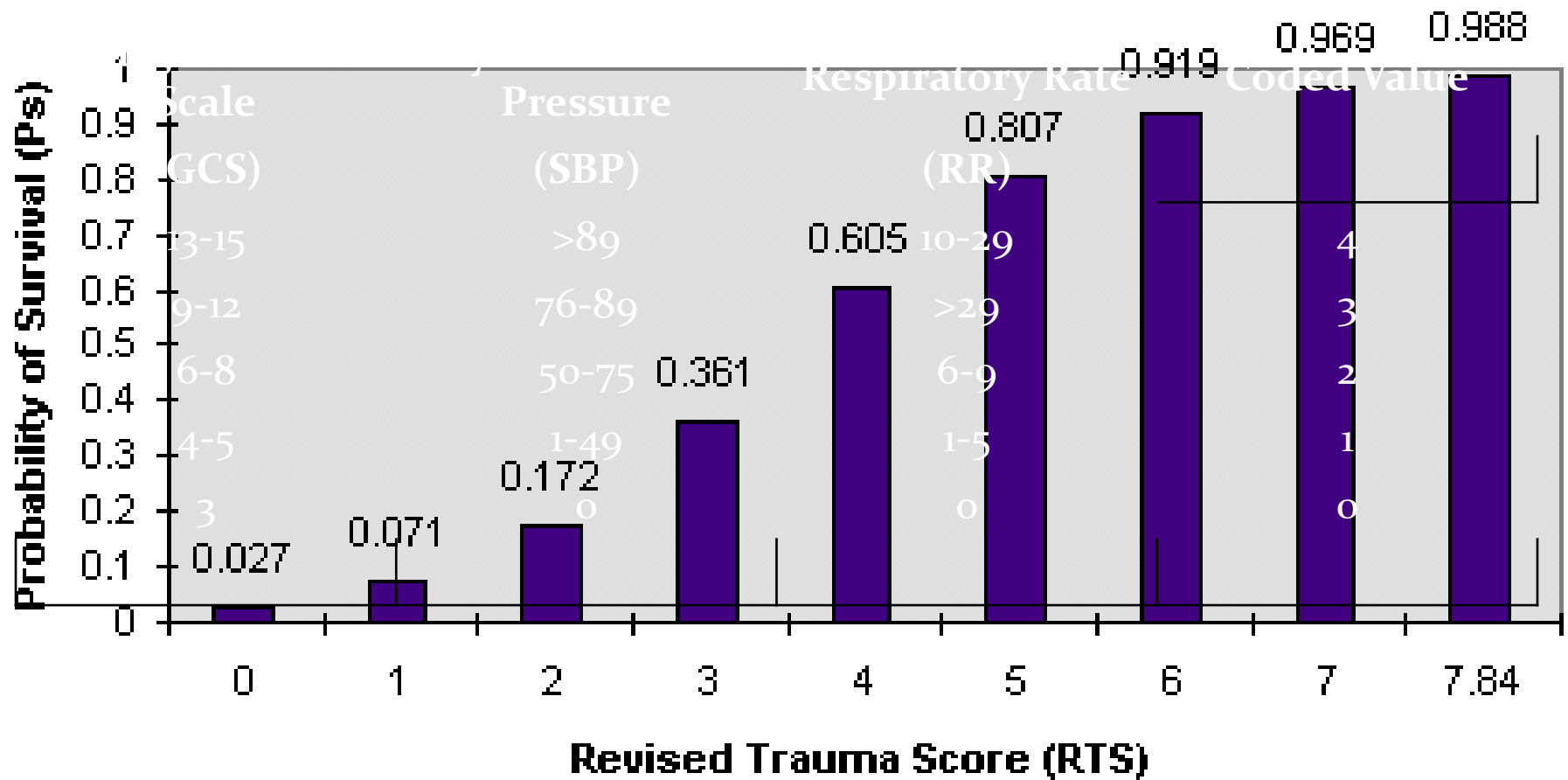
The ISS correlates linearly with mortality, morbidity, hospital stay and other measures of severity.

Region	Injury Description	AIS	Square Top Three
Head & Neck	Cerebral Contusion	3	9
Face	No Injury	0	
Chest	Flail Chest	4	16
Abdomen	Minor Contusion of Liver	2	
	Complex Rupture Spleen	5	25
Extremity	Fractured femur	3	
External	No Injury	0	
	Injury Severity Score:		50



Revised Trauma Score

Survival Probability by Revised Trauma Score



GLASGOWSKÁ STUPNICE (GLASGOW COMA SCALE)

Otevření očí

1b	neotvírá
2b	na bolest
3b	na oslovení
4b	spontánně

Nejlepší hlasový projev

1b	žádný
2b	nesrozumitelné zvuky
3b	jednotlivá slova
4b	nedekvální slovní projev
5b	adekvální slovní projev

Nejlepší motorická odpověď

1b	žádná
2b	na algický podnět nespecifická extenze
3b	na algický podnět nespecifická flexe
4b	na algický podnět úniková reakce
5b	na algický podnět cílená obranná reakce
6b	na výzvu adekvální motorická reakce

Triage

F) Fyziologické ukazatele	<ol style="list-style-type: none">1. GCS < 132. Systolický tlak krve < 90 mmHg3. Dechová frekvence < 10 nebo > 29
A) Anatomické poranění	<ol style="list-style-type: none">1. Pronikající kranio-cerebrální poranění2. Nestabilní hrudní stěna3. Pronikající hrudní poranění4. Pronikající břišní poranění5. Nestabilní pánevní kruh6. Zlomeniny ≥ 2 dlouhých kostí
M) Mechanismus úrazu	<ol style="list-style-type: none">1. Pád z výše > 6 m2. Přejetí vozidlem3. Sražení vozidlem rychlostí > 35 km/h4. Katapultáž z vozidla5. Zaklínění ve vozidle6. Smrt spolujezdce
P) Pomocná kritéria	<ol style="list-style-type: none">1. Věk > 60 let2. Věk < 6 let3. Kardiopulmonální komorbidita

Průběh léčby závažného traumatu

I. Traumatický šok

resuscitace, diagnostika, damage control surgery

II. Období stabilizační a chirurgické

dlouhodobá intenzivní péče s orgánovou

podporou, definitivní ošetření

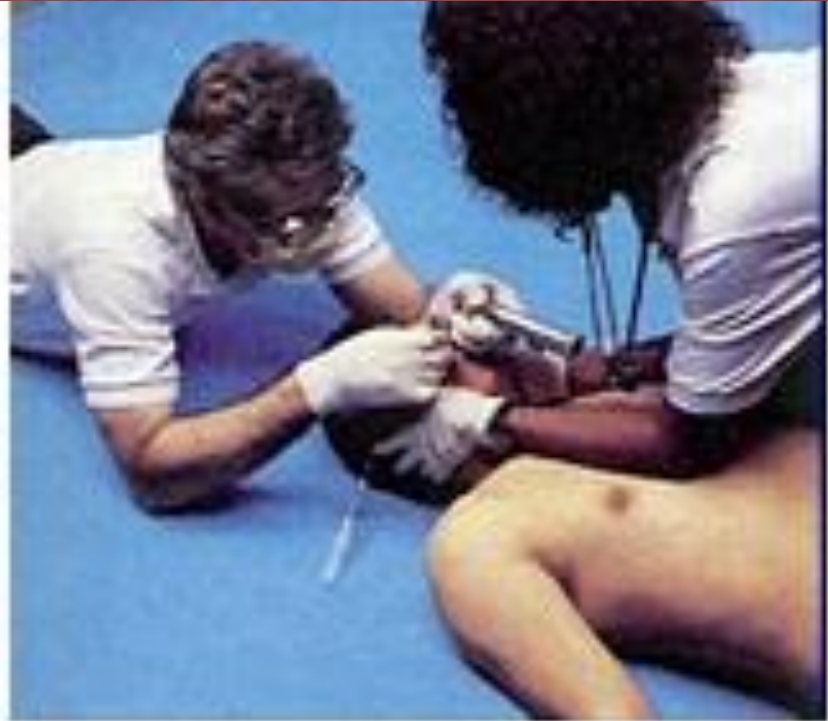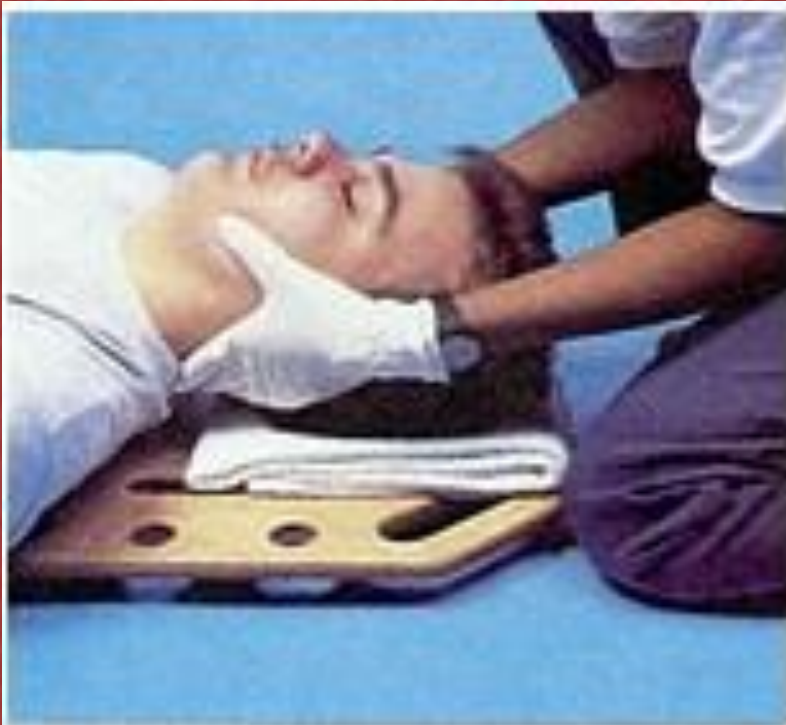III. Období rehabilitační a

rekonstrukční rehabilitace,
sekundární operace

Primární zhodnocení: **Airway+Breathing**CDE

- Průchodnost DC ?
- Dýchání – frekvence, symetrie, stridor, cyanóza ?
- Hrudník – krepitace, emfyzém, paradoxní pohyb ?
- Dechová tíseň ?
- *MILS* – *manual in line stabilisation*

MILS



Primární zhodnocení:

ABCirculationDE

- Zevní krvácení?
- Hmatný puls na velkých tepnách?
- Tachykardie? Bradykardie? Nepravidelný?
- Náplň žilního řečiště? Kapilární návrat?
- Cave: Zástava oběhu? PNO? Hemothorax?
Srdeční tamponáda?
- Hypovolemie ...hypovolemický šok?
- Odhad krevní ztráty

Primární zhodnocení ABC Disability - neurologie

- Stav vědomí a reakce (GCS)
- Velikost a reakce zornic
- Hybnost končetin, poruchy cití

Primární zajištění

- Kontrola a zajištění průchodnosti DC
- Kontrola a zajištění adekvátnosti ventilace
nejlépe OTI a UPV, laryngeální maska, combitube
- Stavění zevního krvácení
kompresa, pánevní pás
- Kontrola a podpora krevního oběhu
- krystaloidy, koloidy, katecholaminy
- kvalitní žilní vstupy, intraoseální přístup

Primární zajištění

- Analgezie
- Imobilizace
- Zábřana podchlazení
- Transport *pozemní/letecký*
na oddělení urgentního příjmu (OUP)

Polytrauma

Týmová práce

Traumatolog, anesteziolog, rentgenolog,
neurochirurg, chirurg, oční, orl, rpl...

Vedoucí týmu

Sestry

polytrauma

- Pacienta avizovaného zzs očekává kompletní tým
- Rychlé předání (30-60s)
- Mechanism
- Injury
- Signs of injury
- Treatment

Sekundární zhodnocení – ABCD + Exposure – na UP

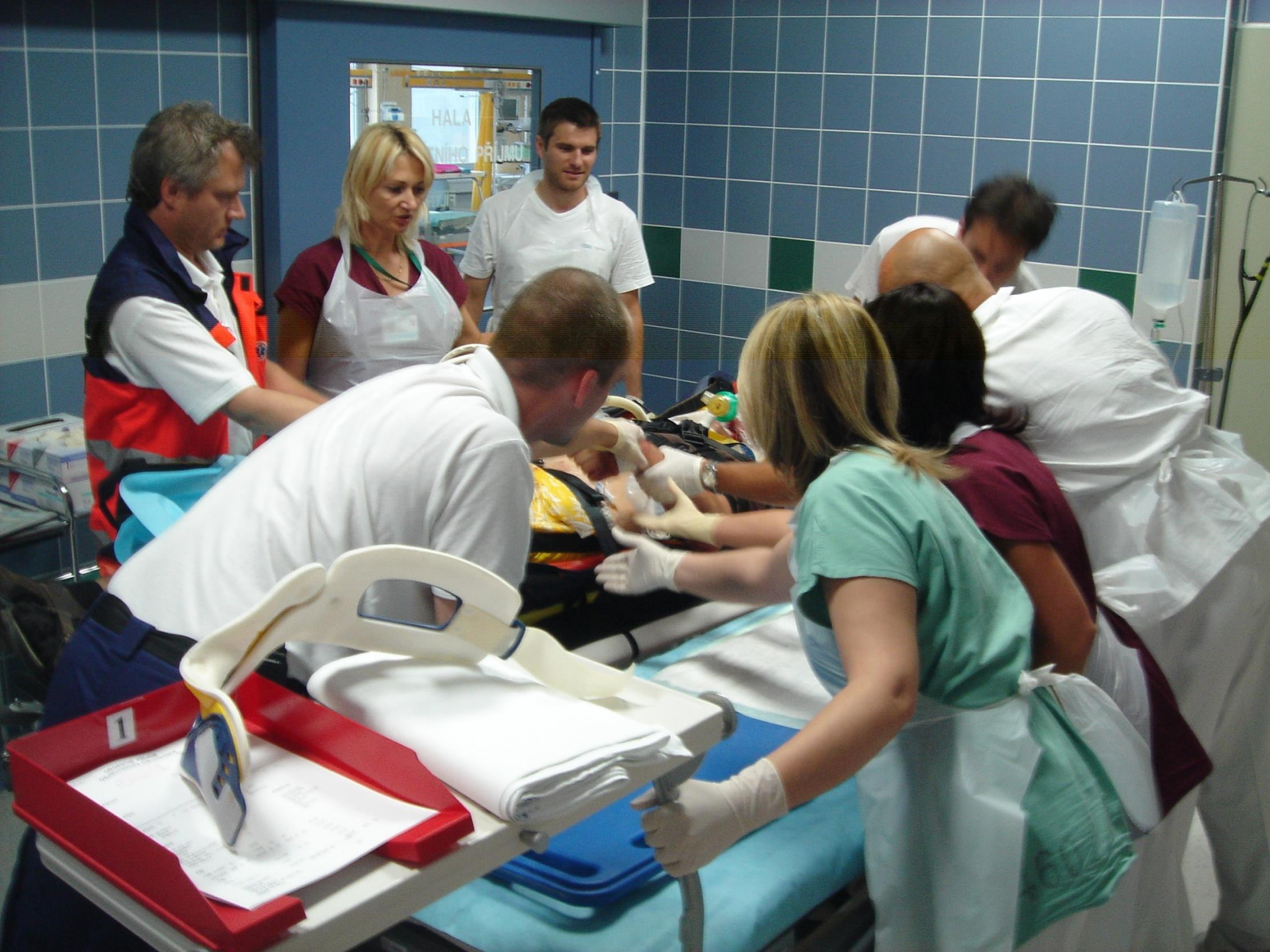- Vysvléct i za cenu rozstříhání šatů
- Prohlédnout

pokud lze a je nutno, tak :

- *Omýt*
- *Očistit*
- *Oholit (hlava před nch intervencí)*
- *CAVE hypotermie!!!*



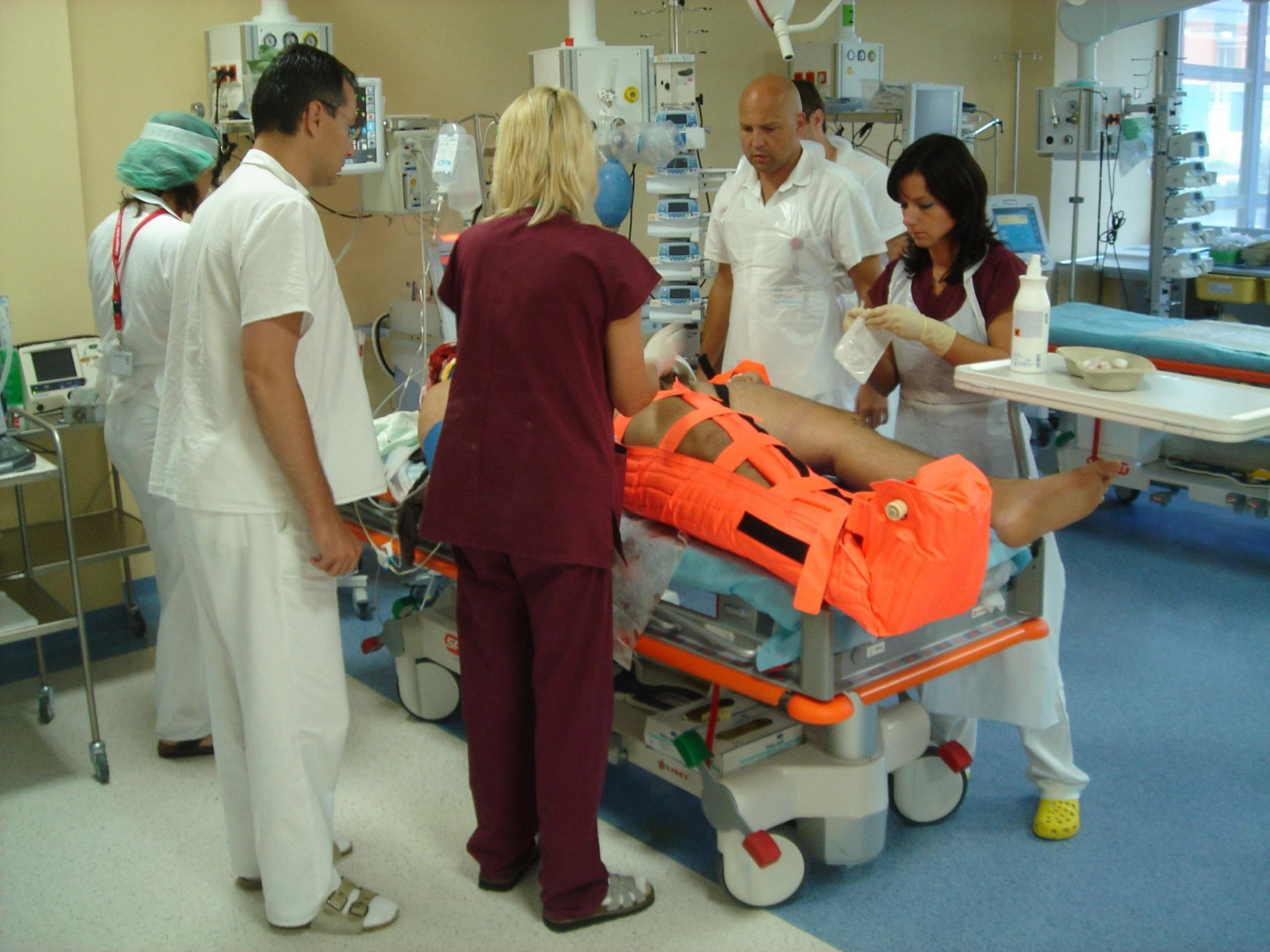



HALA
NIHO PRIJMU

1

Medical chart and forms on a red tray.



Život ohrožující trauma

- Obstrukce DC
- Hypovolemický šok
- Krvácení z velkých cév
- PNO, hemothorax, srdeční tamponáda
- Krvácení do dutiny břišní: slezina, játra, retroperitoneum, zlomeniny pánve
- kraniocerebrální , spinální trauma
- Mnohočetné zlomeniny, zlomeniny páteře...

Smrtící trias

hypotermie


- Arytmie, ↓ CO
- Posun dis. Hb
- Koagulopatie

acidóza

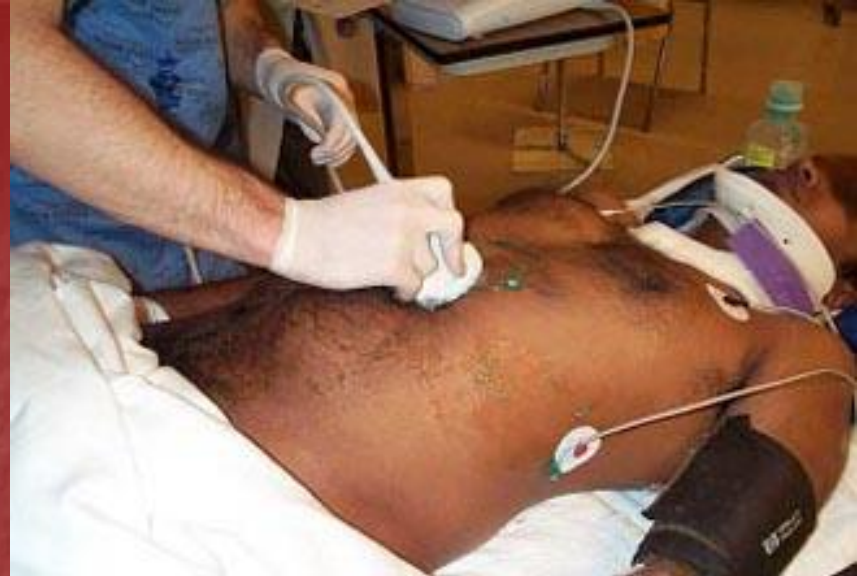- Arytmie, ↓ CO
- Koagulopatie

koagulopatie

- Krevní ztráty
- Šok, acidóza
- Hypotermie



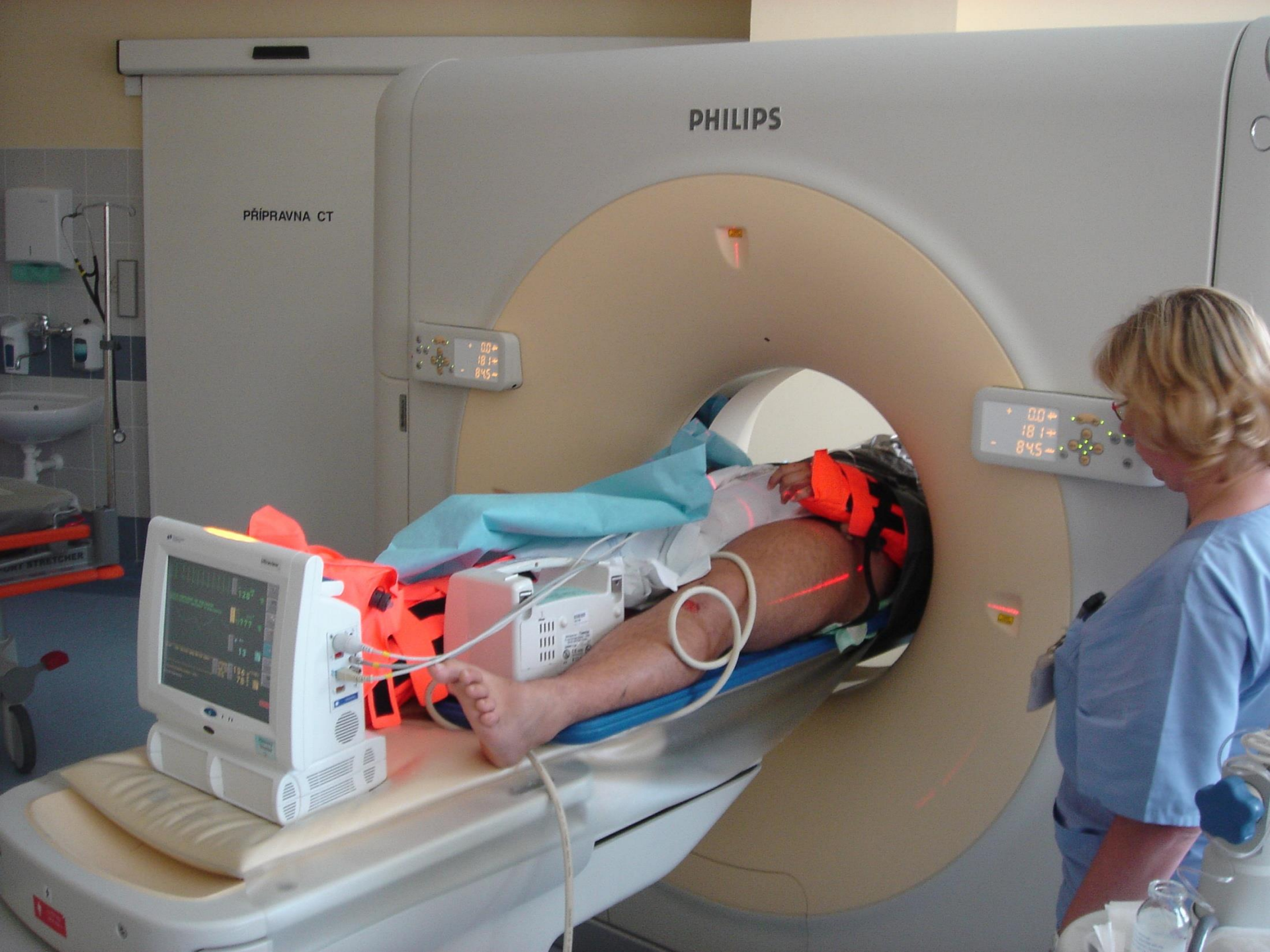
Diagnostika



- Klinický nález
- **Focused Assessment with Sonography for Trauma (FAST)**
- Laboratoř: **Cave primární KO neodráží míru závažnosti krevní ztráty!**
- CT mozku, krční páteře, celotělový CT sken
- RTG S+P, nejlépe až po kanylaci CVK
- RTG páteře, pánve, kostí výběrově

PHILIPS

PŘÍPRAVNA CT





Po stanovení dg:

■ **Damage control surgery**

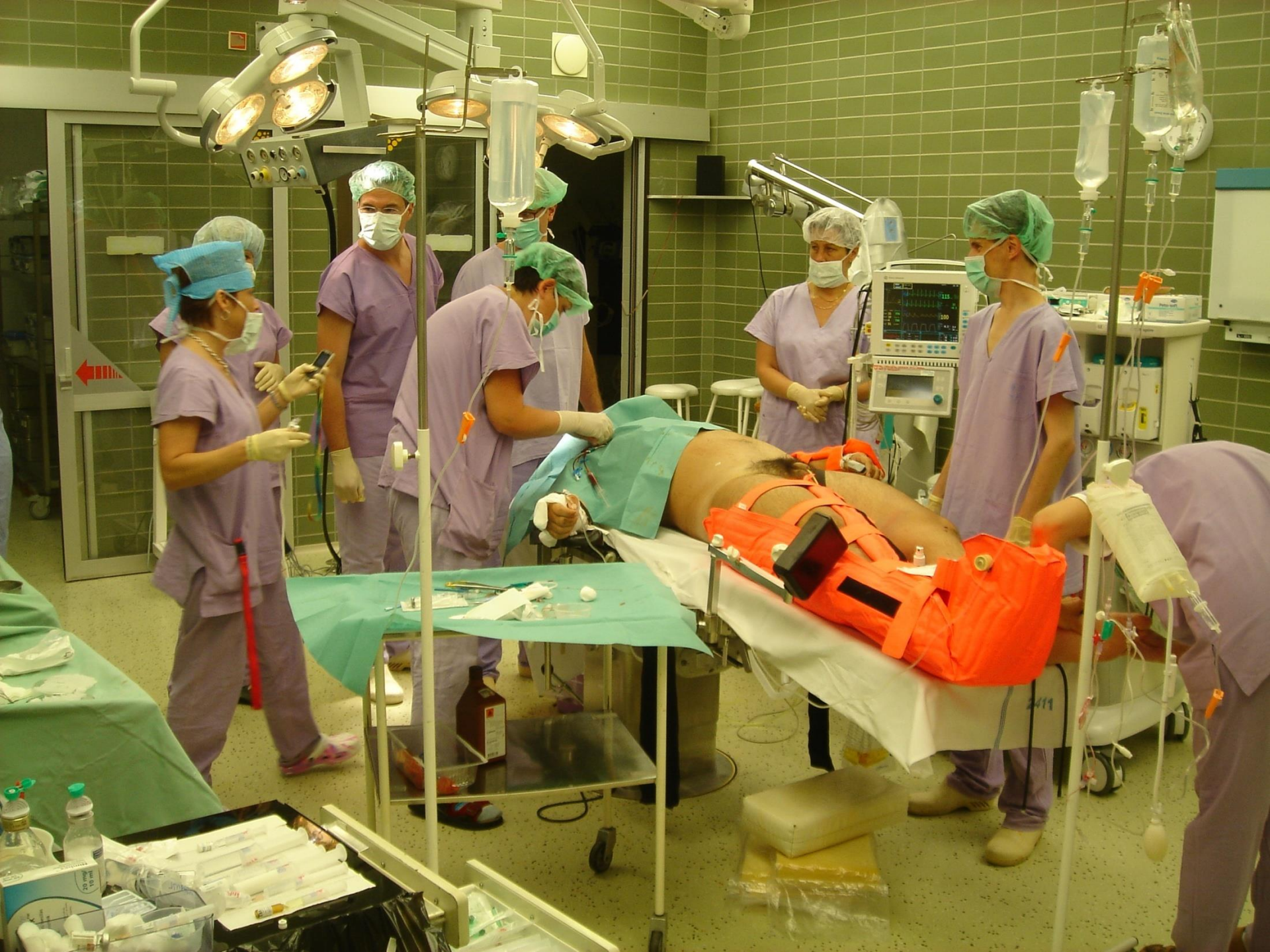operační výkony jen v tom rozsahu, který je nezbytně nutný ke stabilizaci stavu nemocného –

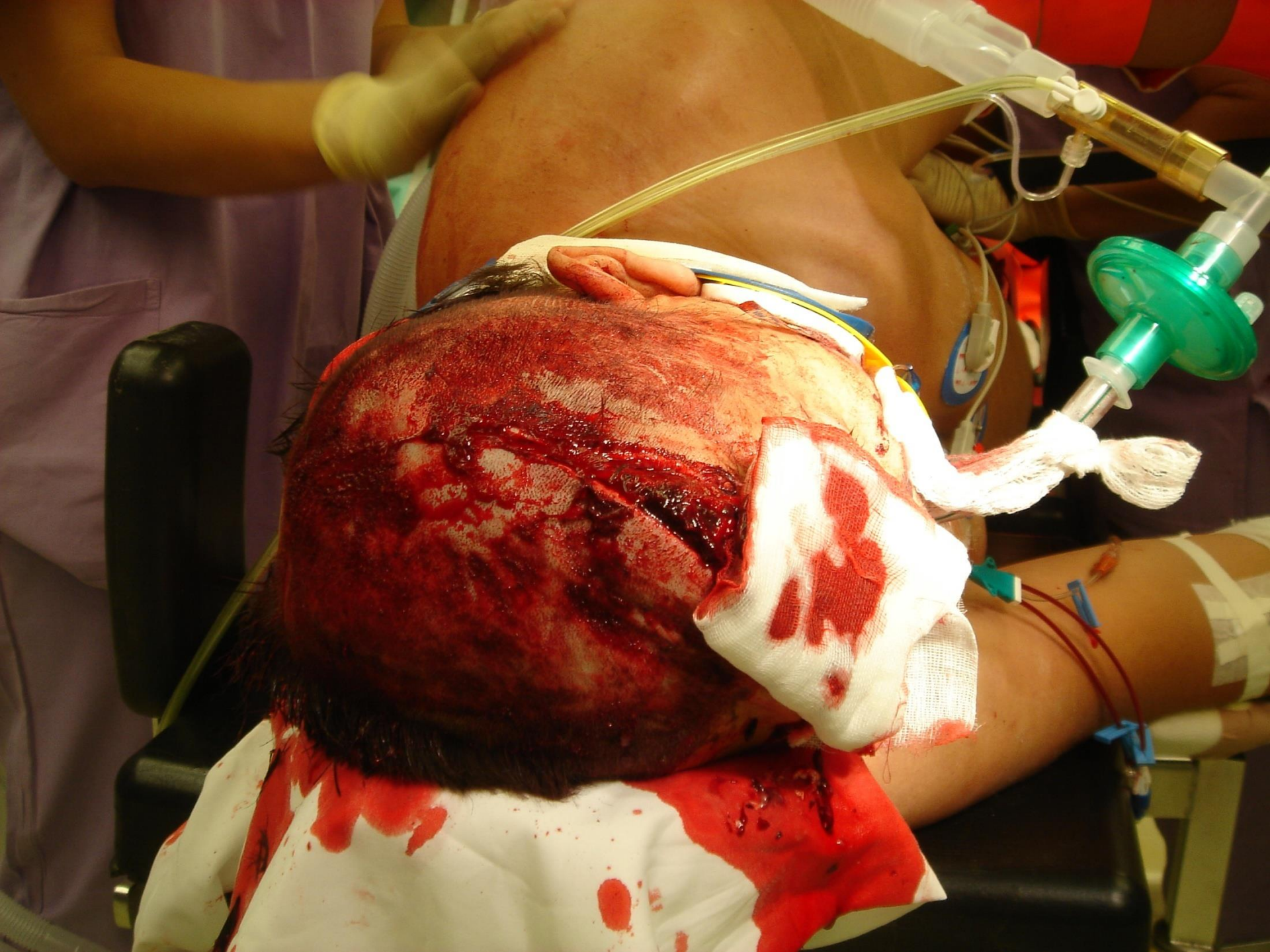- splenektomie
- Packing – roušky do břicha
- Evakuace EDH, SDH
- Stabilizace páteře
- Pánevní svorka, fixátory



Optimálně zajištěný pacient

- Dýchací cesty, dýchání
- Oběh a srdeční funkce
- Sedace a analgezie
- Adekvátní monitorace
- Nachystaný operační sál a team, stabilizovaný pacient s nakříženými transfúzními přípravky
- Zajištěné příjmové oddělení a zajištěný transport





Pořadí operačních výkonů

- Obecně: nejvyšší prioritu mají traumata hrudníku s krvácením
- Krvácení z parenchymatosních orgánů (slezina, játra)
- Neurochirurgické intervence
- Dekomprese při traumatech míchy
- Je možné současně provádět více výkonů

Operační výkony

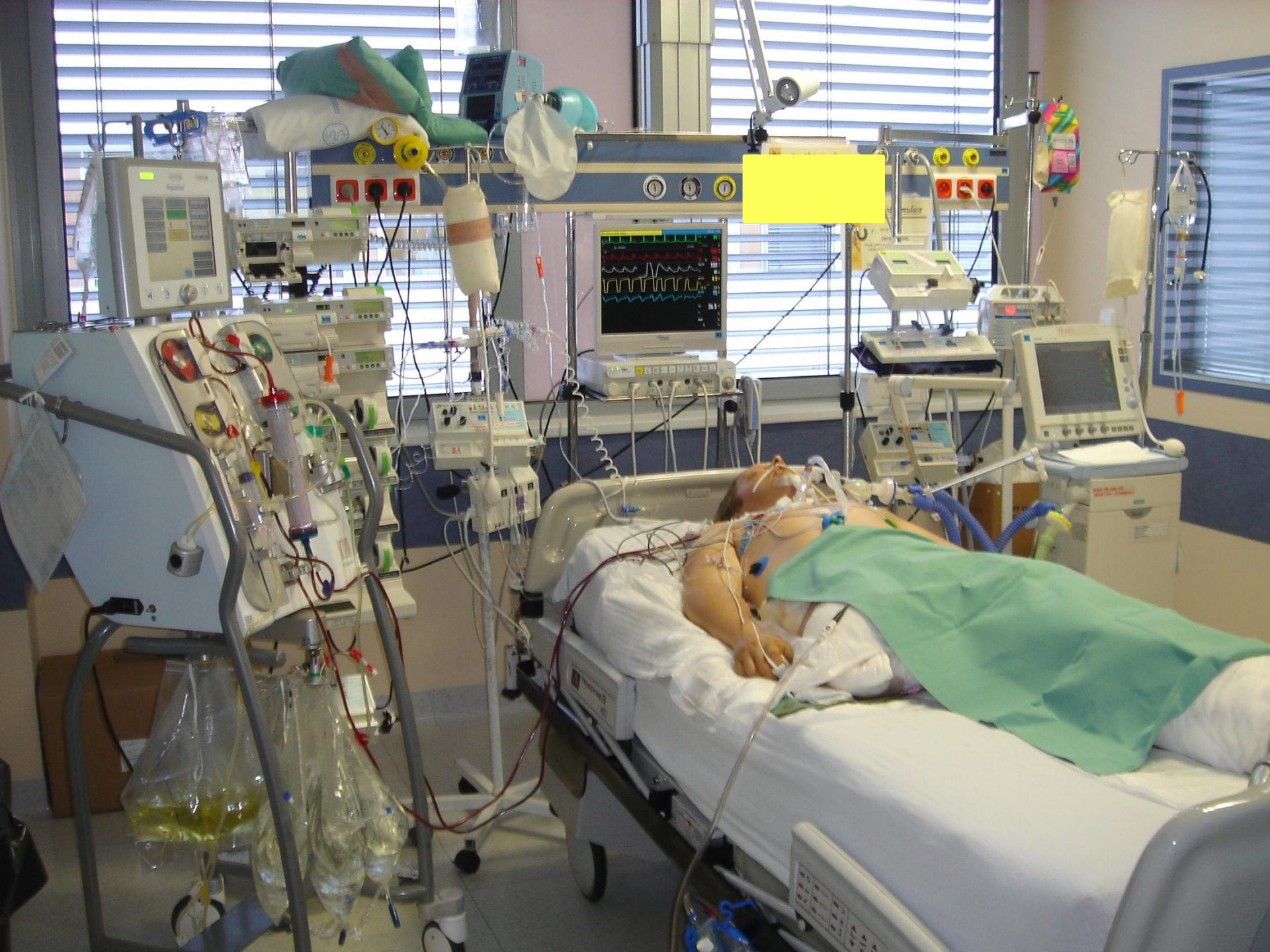- Některé jsou definitivní – splenectomie, odsátí EDH...
- Jiné jen zabrání zhoršování celkového stavu pacienta u budou následovat další operace po stabilizaci – fraktura pánve: fixace pánevní svorkou a definitivní ošetření za několik dnů: zevní fixatér na pánev

I. období

Končí chirurgickou kontrolou krvácení a postupnou alespoň částečnou stabilizací celkového stavu nemocného na JIP či ARO

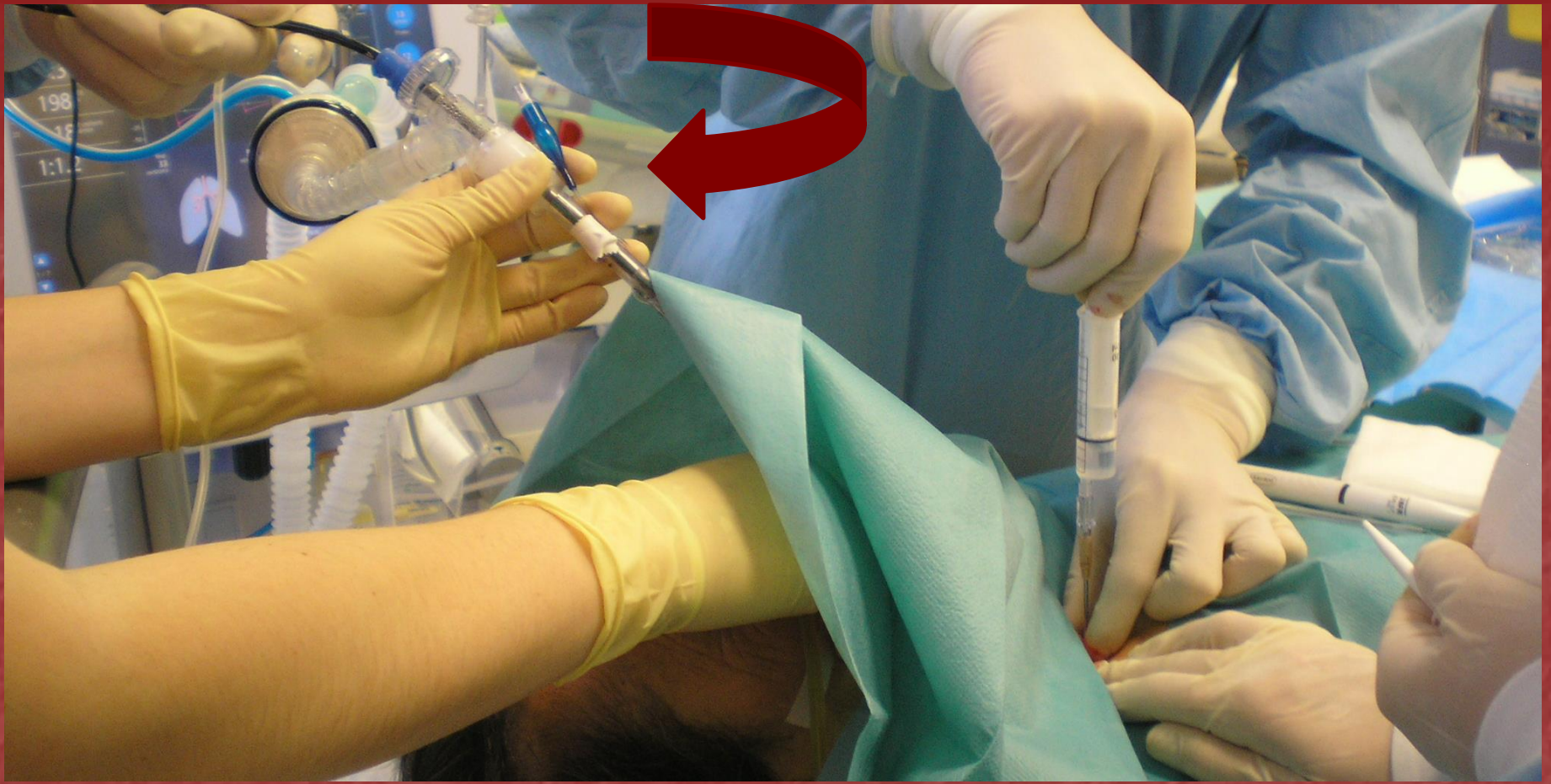
II. Období stabilizační a chirurgické

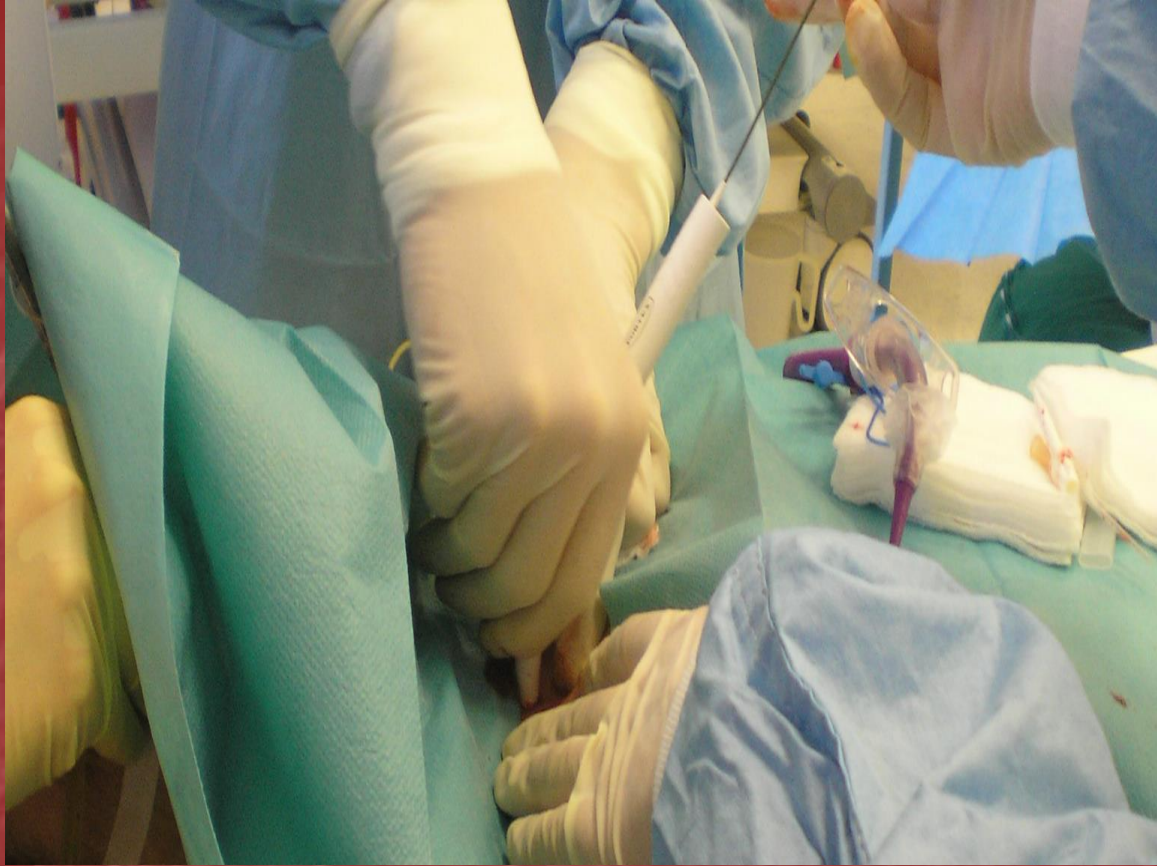- Trvající i několik týdnů
- Orgánová podpora: ventilace, podpora oběhu, eliminační metody, ATB terapie, neuroprotektivní péče
- Chirurgická péče: repozice a fixace zlomenin, second look v případě odložených výkonů, nekrektomie.....

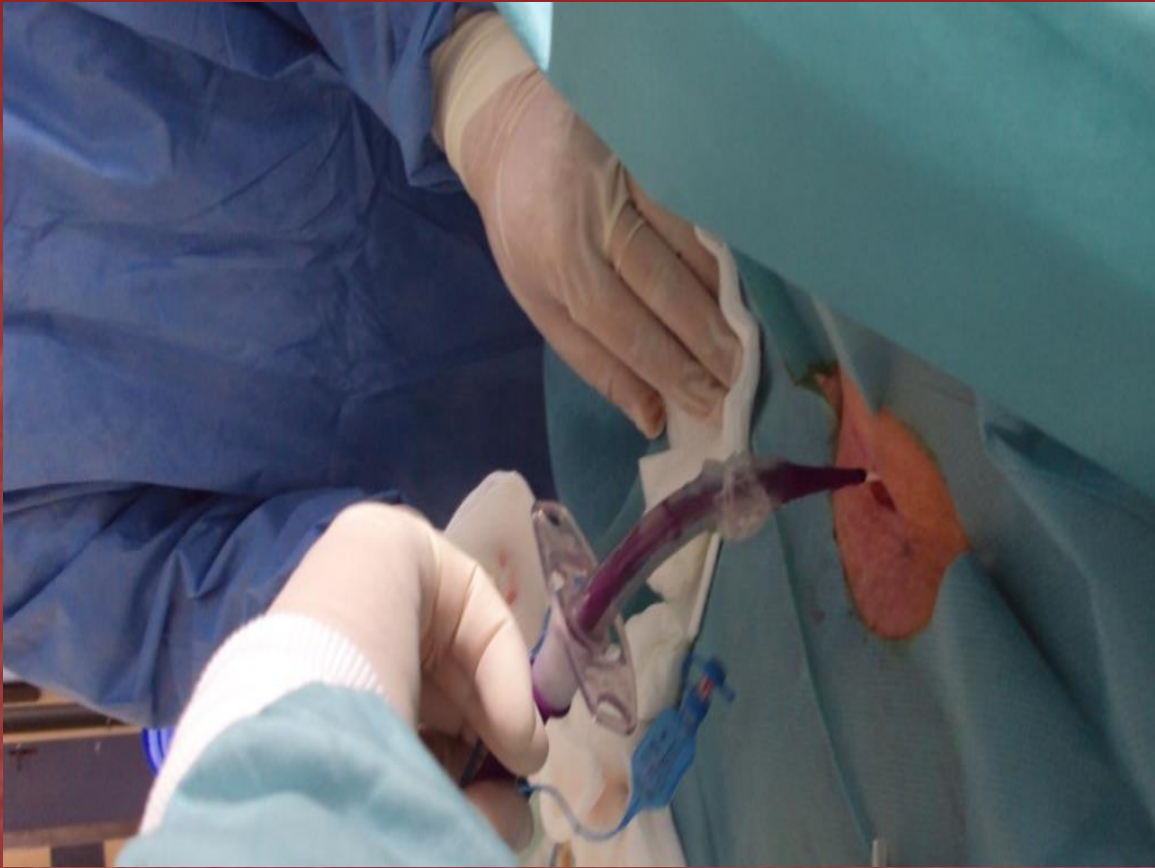

Intenzivní péče

- **A**
- OTI, časná TS –při předpokladu dlouhodobé ventilace, kontuze plic, ARDS, trauma obličeje
- Plánované opakované anestezie

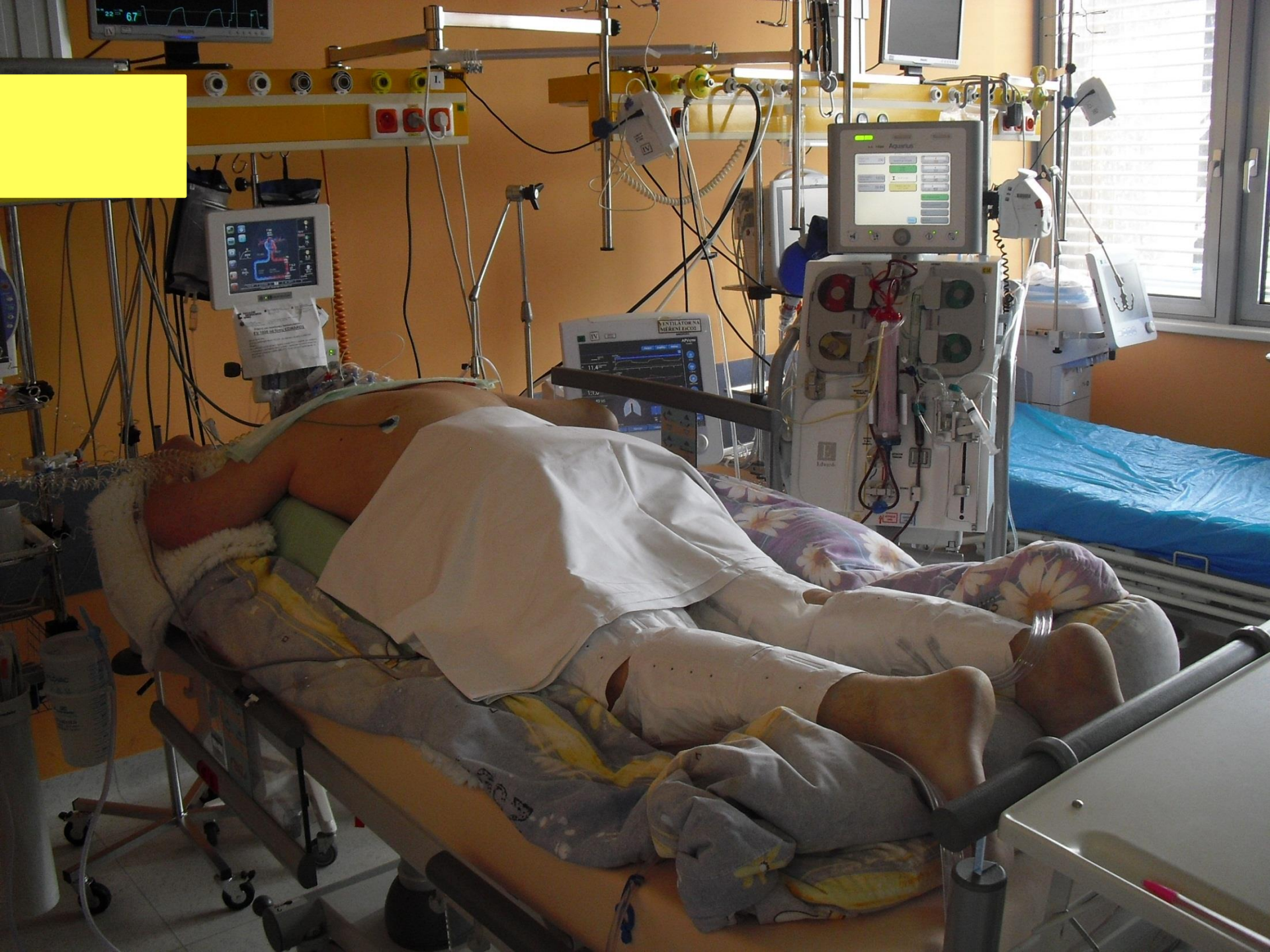


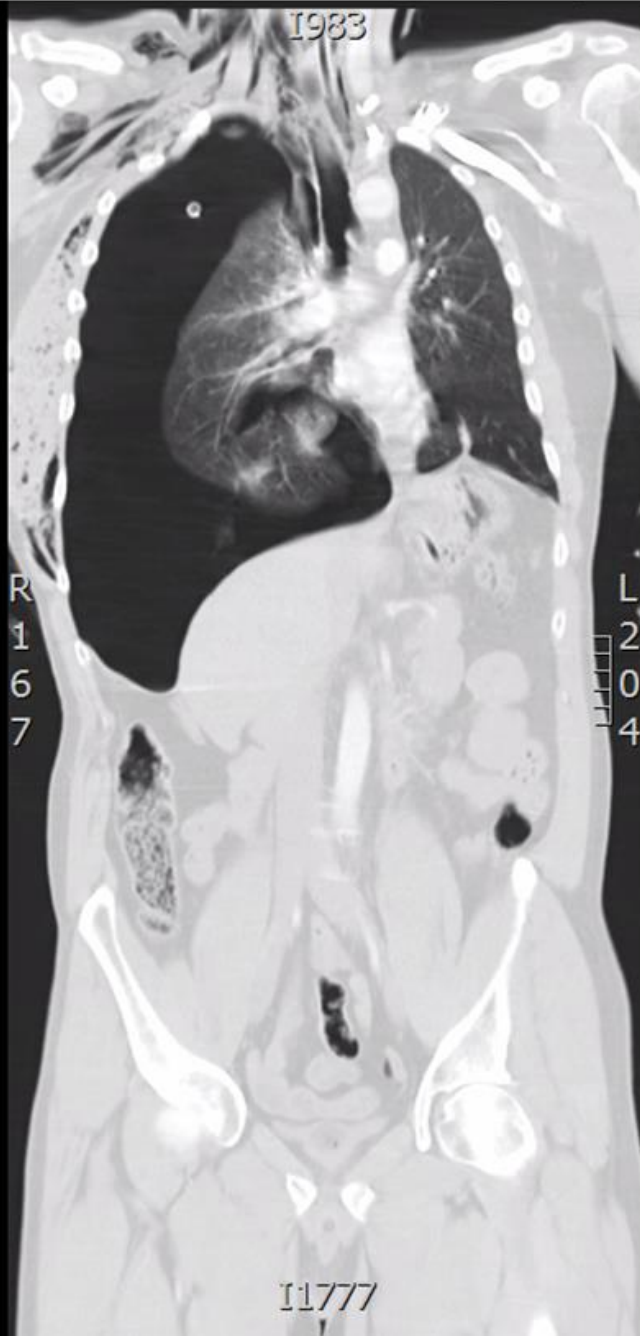


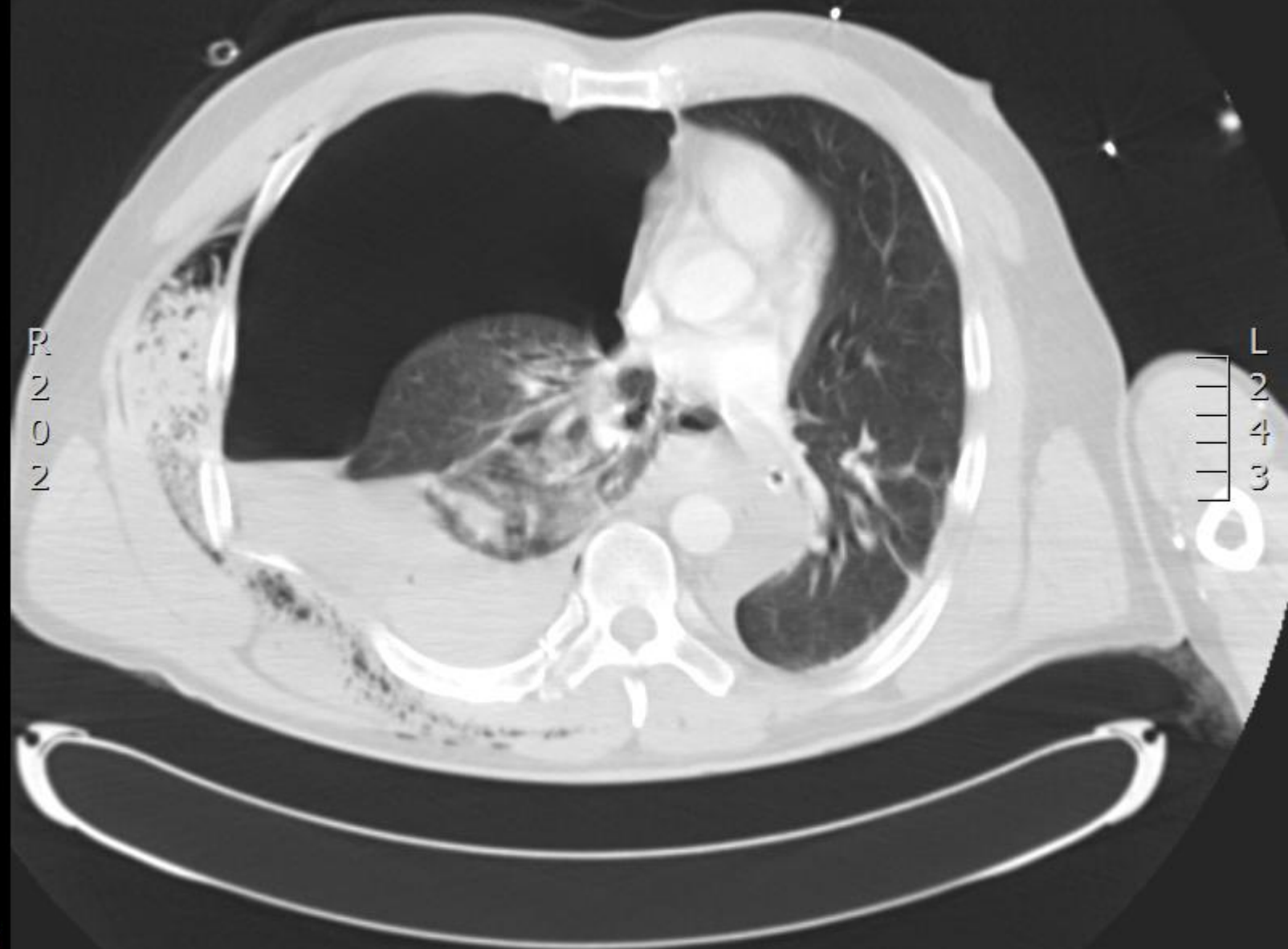
Intenzivní péče

- B
- Protektivní ventilace
 - Kontuze plic
 - Haemothorax
 - Pneumothorax
 - Fract. žeber – flail chest
 - ARDS





A501

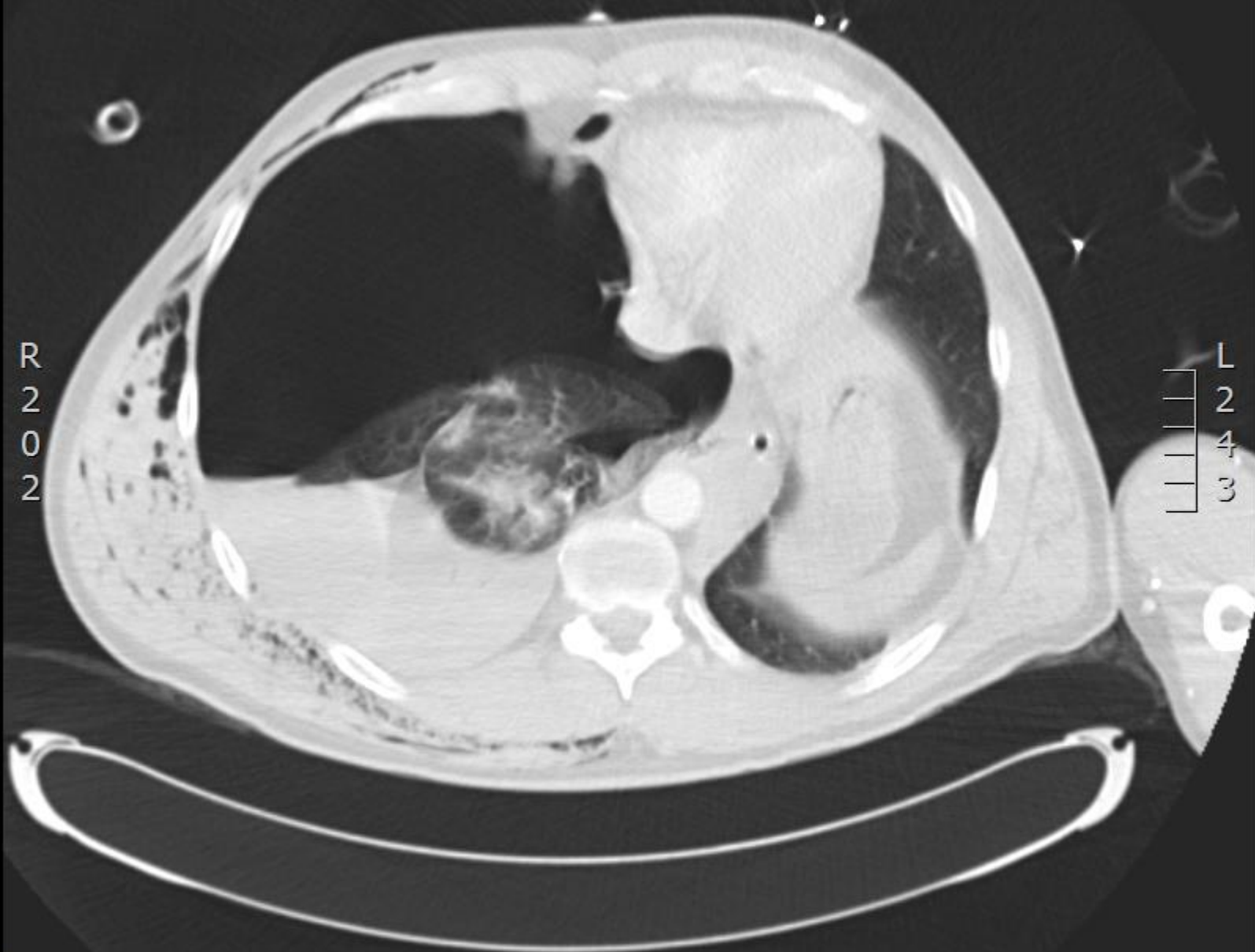


R
2
0
2

L
2
4
3

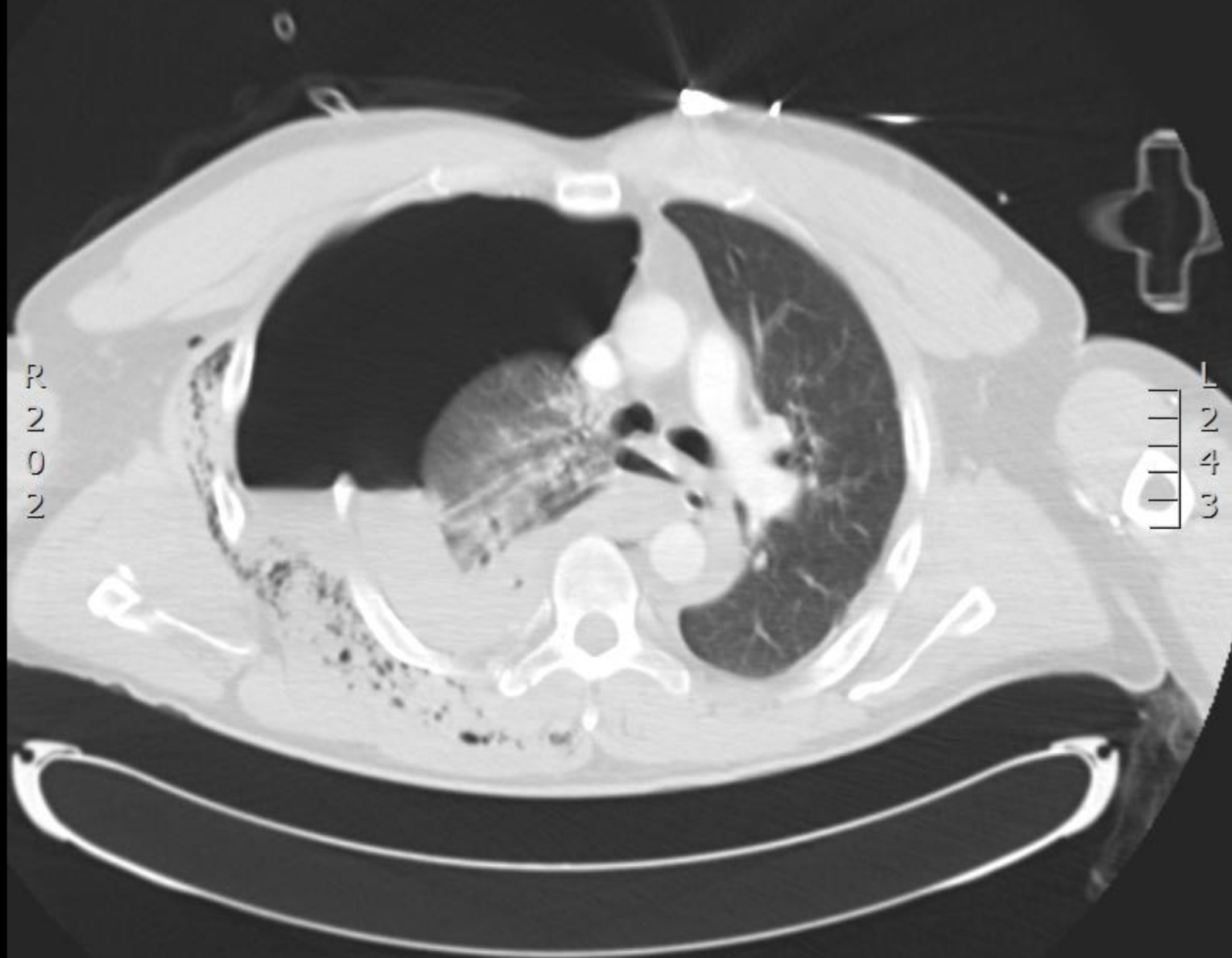
HLAVA

Tho



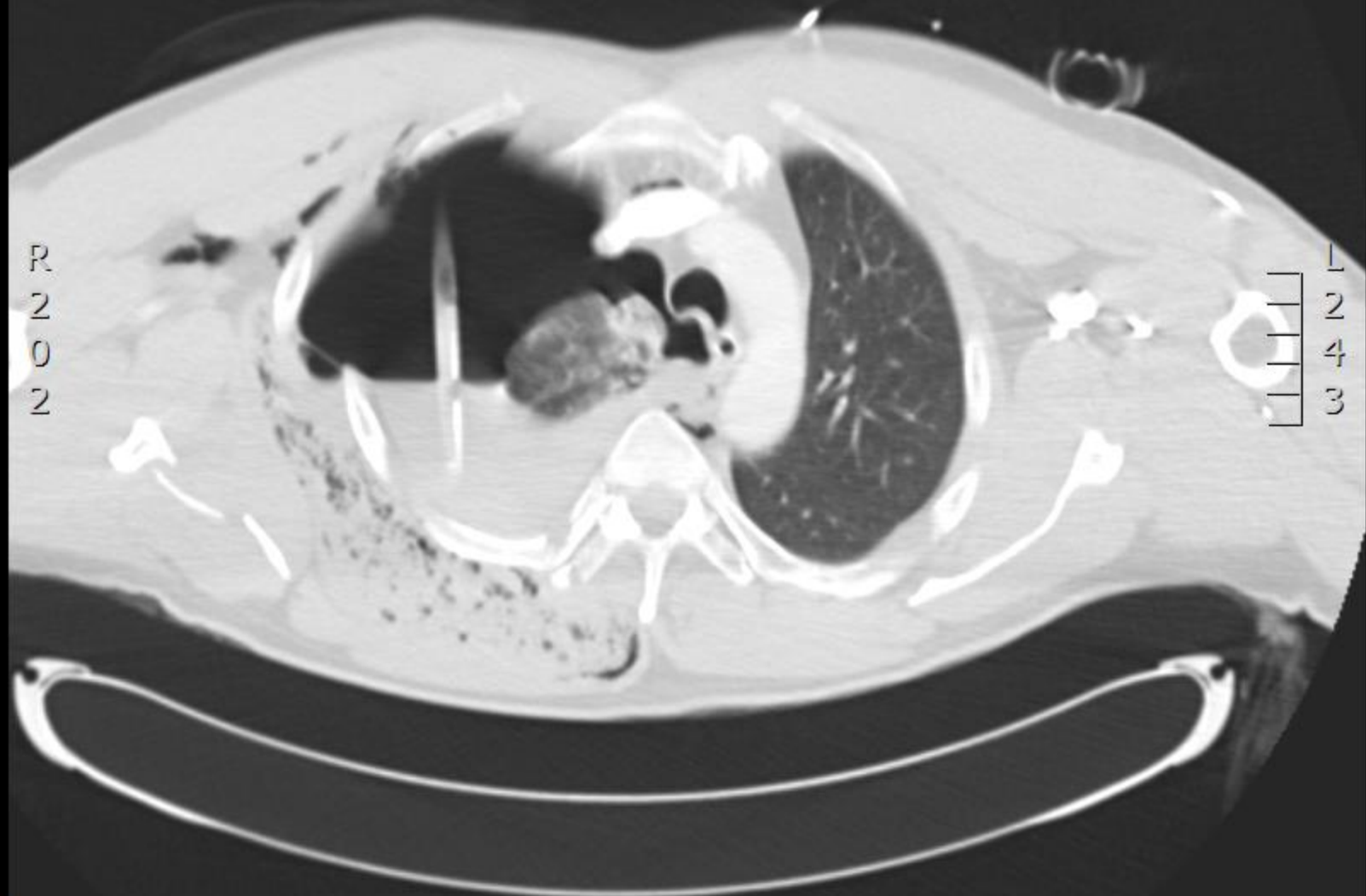
R
2
0
2

L
2
4
3



R
2
0
2

L
2
4
3

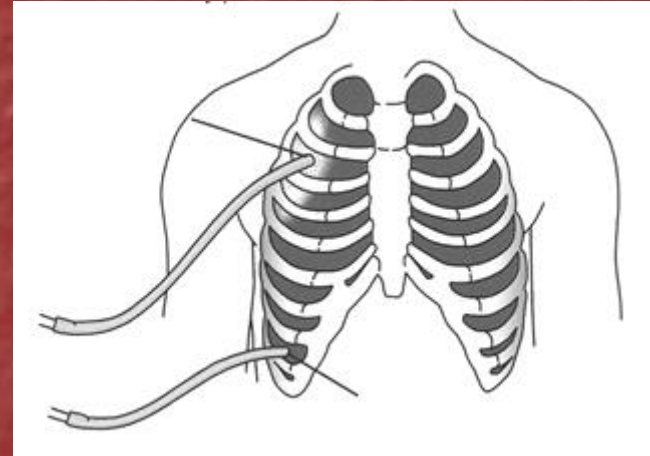


R
2
0
2

L
1
2
4
3

Hrudní drenáž

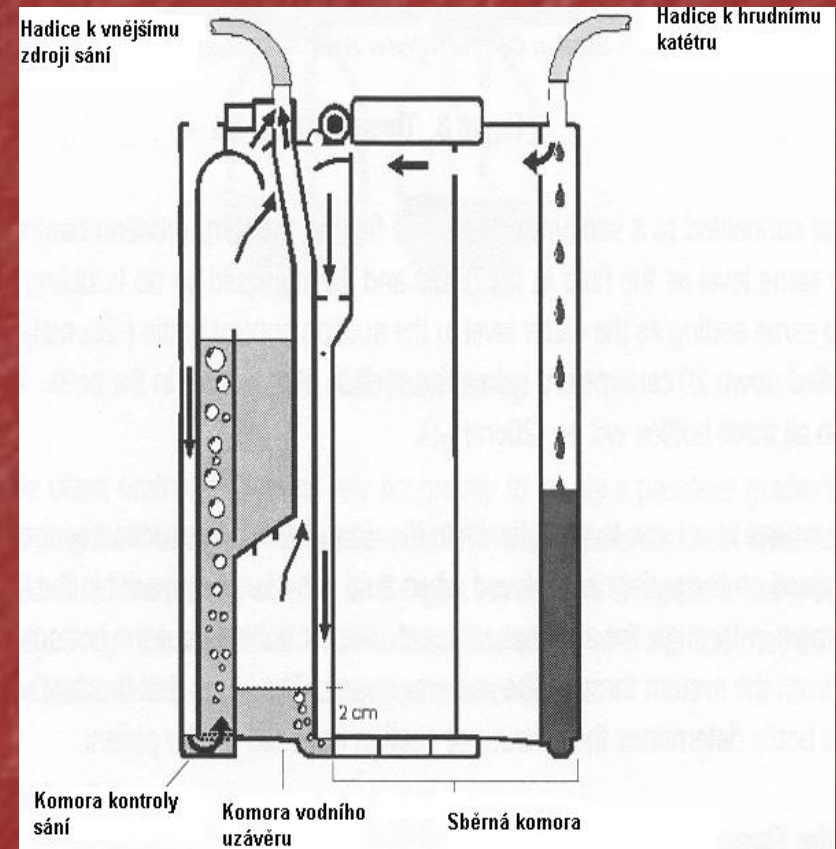
- Evakuace arteficiálního vzduchu a tekutiny z pleurálního prostoru externí cestou.
- Krátkodobá hrudní drenáž – evakuace plicního výpotku silnější jehlou zavedenou v typické lokalizaci (nejčastěji zadní axilární čára 7.-8.mezižebří nad horním okrajem žebra). Typicky časově do 1 hod.
- Dlouhodobá hrudní drenáž – časově několik hodin i dní - **po traumatu nebo operačním zákroku** s narušením integrity viscerální, parietální pleury a průniku vzduchu (PNEUMOTHORAX) a/nebo tekutiny,nejčastěji krve (HEMOTHORAX) do pleurální dutiny.



POZN. Většina pacientů toleruje malé množství vzduchu nebo tekutiny v pleurálním prostoru. Pokud zabírají více než 10% objemu pleurálního prostoru, je nutno přistoupit k jejich evakuaci.

Tříkomorové drenážní jednotky

- **Sběrná komora**, kde se hromadí hrudní výpotek
- **Komora vodního uzávěru** tvořící mechanický jednocestný ventil který zabraňuje zpětnému průniku vzduchu do pleurálního prostoru
- **Komora regulace sání**, která používá regulaci intenzity sání pomocí vodního sloupce nebo suchou cestou a může být napojena na vnější zdroj sání.



Polytrauma intenzivní péče

■ C

- Traumatický šok
- Hemoragický šok
- Neurogenní – spinální šok
- Kontuze myokardu
- SIRS
- infekce - sepse

Koagulopatie

- CZP
- EBR – cílový hemoglobin 100 / pak 70-80
- Fibrinogen
- Antifibrinolytika - *kyselina tranexamová*
- Trombocyty
- Koagulační faktory (*novoseven, protromplex*)

Polytrauma intenzivní péče

- C

- Volumoterapie *krystaloidy/koloidy*

- Hemoterapie

- Katecholaminy

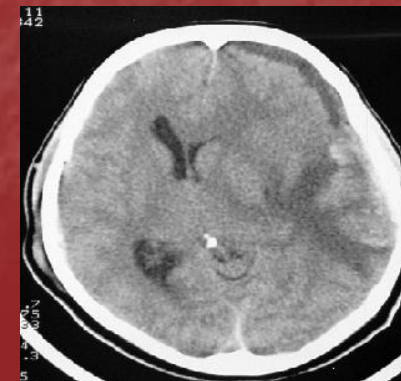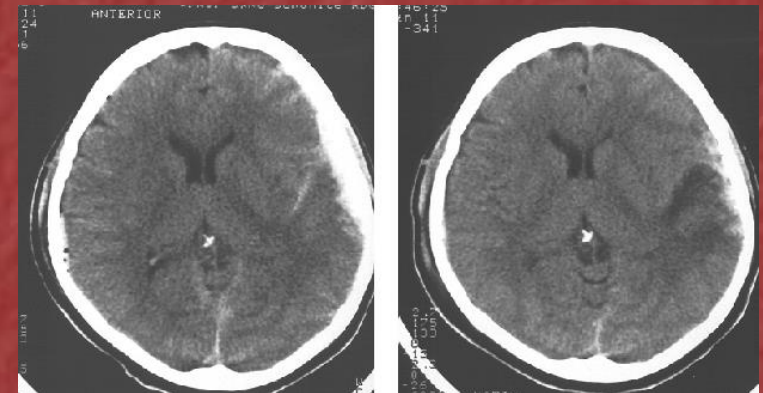
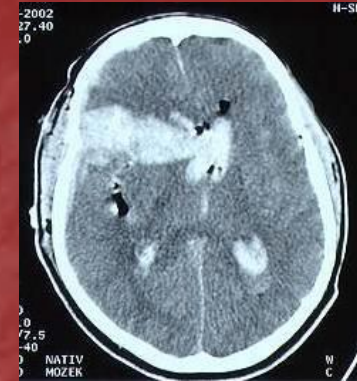Polytrauma intenzivní péče

- **D**
- Monitoring neurologického stavu
- Kraniotraumata
- Multioborový přístup

Patofyziologie poranění mozku

- Primární poranění - fokální :
kontuze, hematomy
- Difuzní Axonální Poranění
- Sekundární inzulty
vlivy systémové (hypotenze,
hypoxie, hypertermie

= edém, nitrolební
hypertenze, ischemie



$$\text{CPP} = \text{MAP} - \text{ICP}$$

CPP.....mozkový perfúzní tlak

MAP.....střední arteriální tlak krevní

ICP.....nitrolební tlak

$$\text{ICP} < 20$$

$$\text{CPP} \geq 65 \text{ mmHg}$$

Léčebný práh pro hodnotu nitrolebního tlaku

Léčba nitrolební hypertenze by měla být zahájena při hodnotě nitrolebního tlaku **20 mmHg**.

Hodnoty nitrolebního tlaku a léčba nitrolební hypertenze by měla být interpretována v korelaci s údaji o CPP a klinickém nálezu.

Indikace k ICP monitoringu

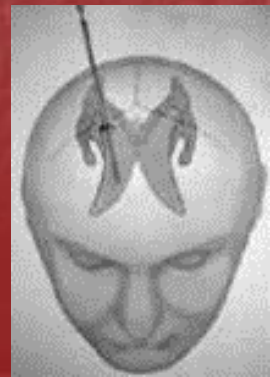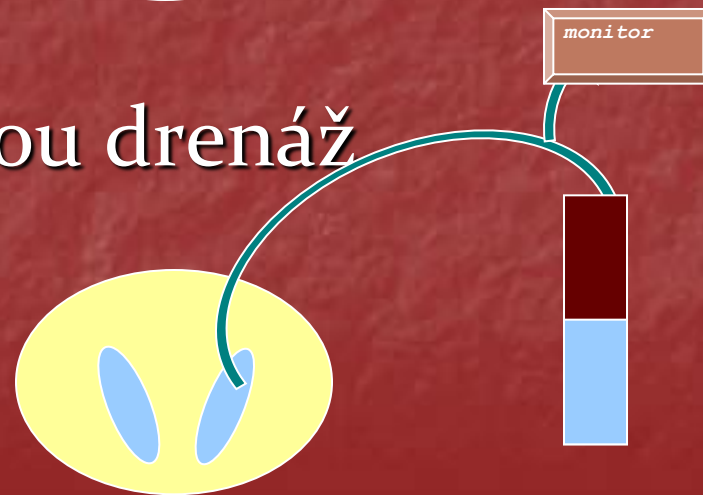
1. **GCS \leq 8 + abnormální CT nález (hematom, kontuze mozku, edém mozku, komprese basálních cisteren)**
2. **GCS \leq 8 + normální CT nález při přítomnosti aspoň 2 z těchto podmínek: věk $>$ 40 let
porucha hybnosti
TKsyst $<$ 90 mmHg.**
3. **Není doporučení pro rutinní monitoring u pacientů s GCS $>$ 8**

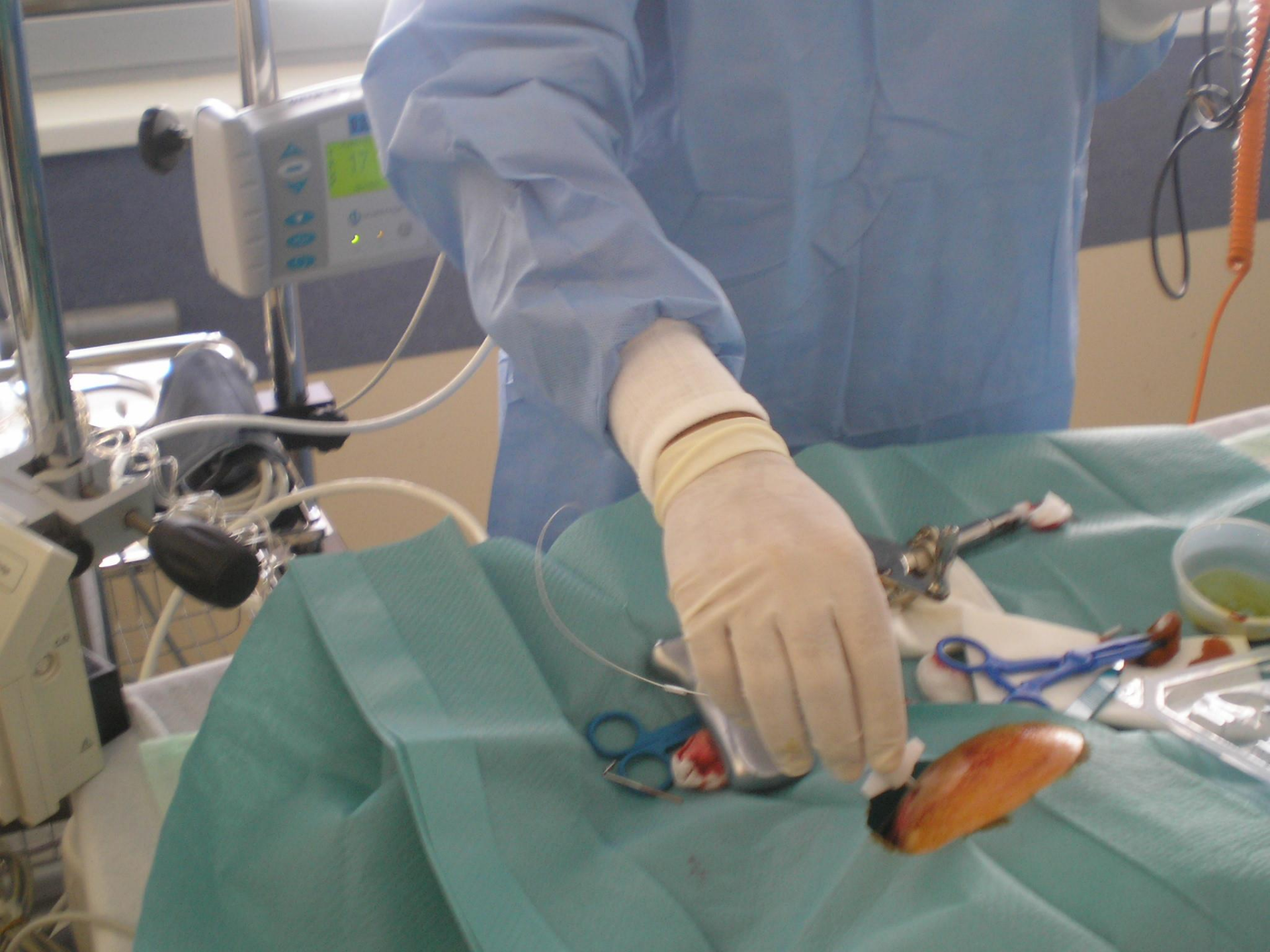Technologie měření ICP

- Intraparenchymové čidlo

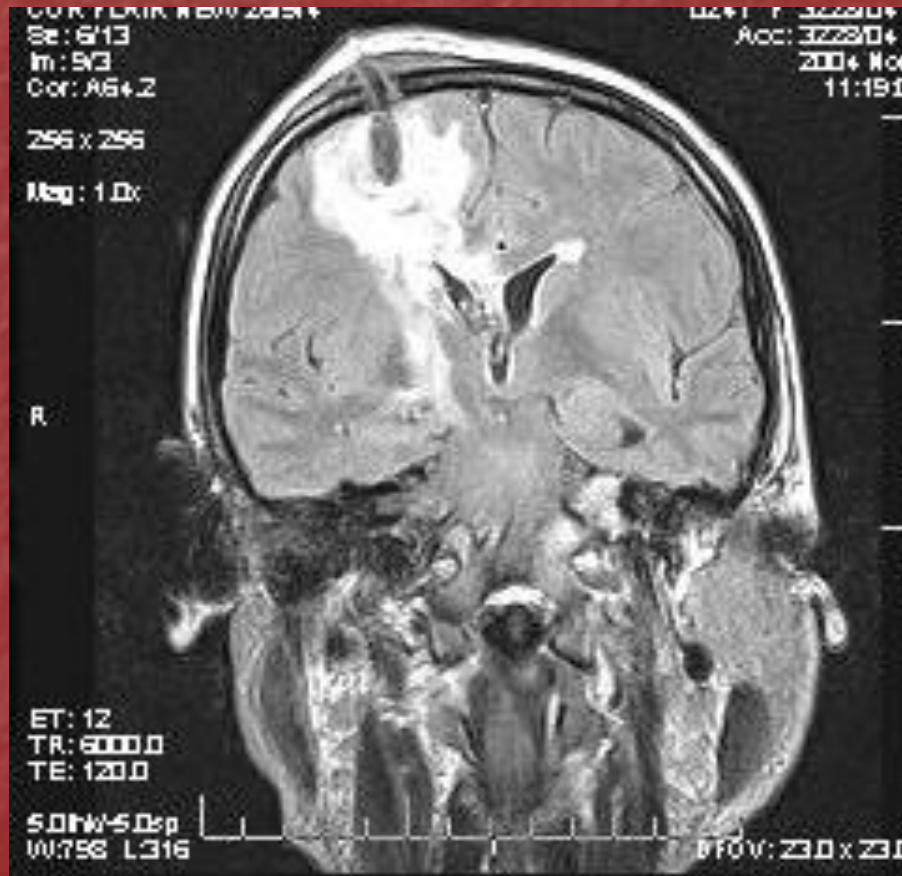


- Přes zevní komorovou drenáž





..nic není bez rizika



Příčiny zvýšeného ICP

- Prostorové léze: **hematom, kontuze**
- Nárůst CSF: **hydrocefalus**
- Vazogenní edém: **porušení HEB, zvýšený CBF, extravazace vody a proteinů, bradykinin, kyselina arachidonová, histamin, volné radikály**
- Cytotoxický edém: **ischémie, energetický kolaps buněk, porucha Na/K pump, Ca⁺⁺, akumulace vody**

Léčba nitrolební hypertenze

- Odstranitelné příčiny - *neurochirurgická intervence*
- Sedace
- Osmoterapie (20% manitol, 10% NaCl)
- Optimalizace CPP
- *Hyperventilace*

- **Specifická neuroprotektivní terapie**
 - **barbituráty**
 - **hypotermie**

Chirurgická léčba

- Zevní komorová drenáž
- Evakuace hematomu, expanzivní kontuze
- Dekompresní kraniektomie

Kraniektomie

- Expandující mozková hemisféra může mít nárůst objemu až o 75 ml (50 ml likvorový prostor + 25 ml při přesunu střední čáry)
- Kraniektomie poskytuje rezervní prostor až 45 ml.

High ICP

Remove remediable causes

CONSIDER
SURGERY

MEDICAL
TRETAMENT

CSF drainage

Sedation

Osmotic

CPP optimization

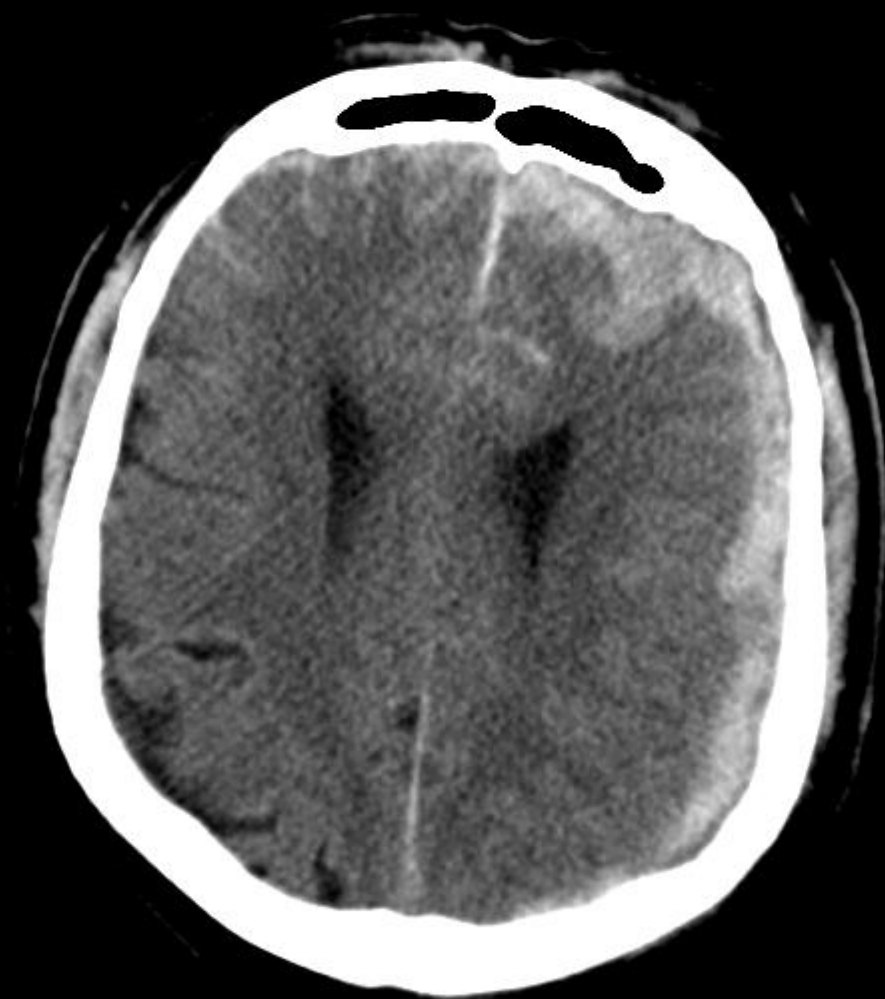Hyperventilation

2° tier

A3

R
1
1
4

L
1
3
6



D247

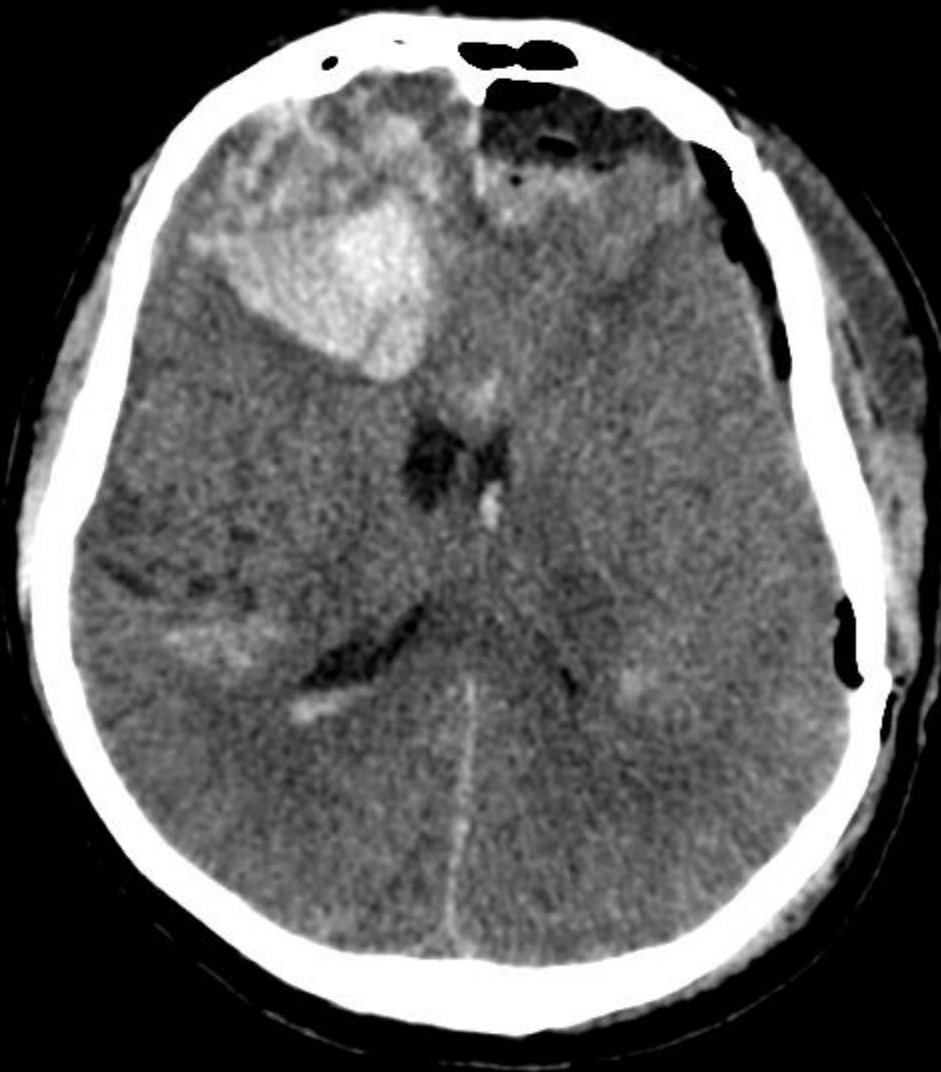polytra

ALI

R
A
I

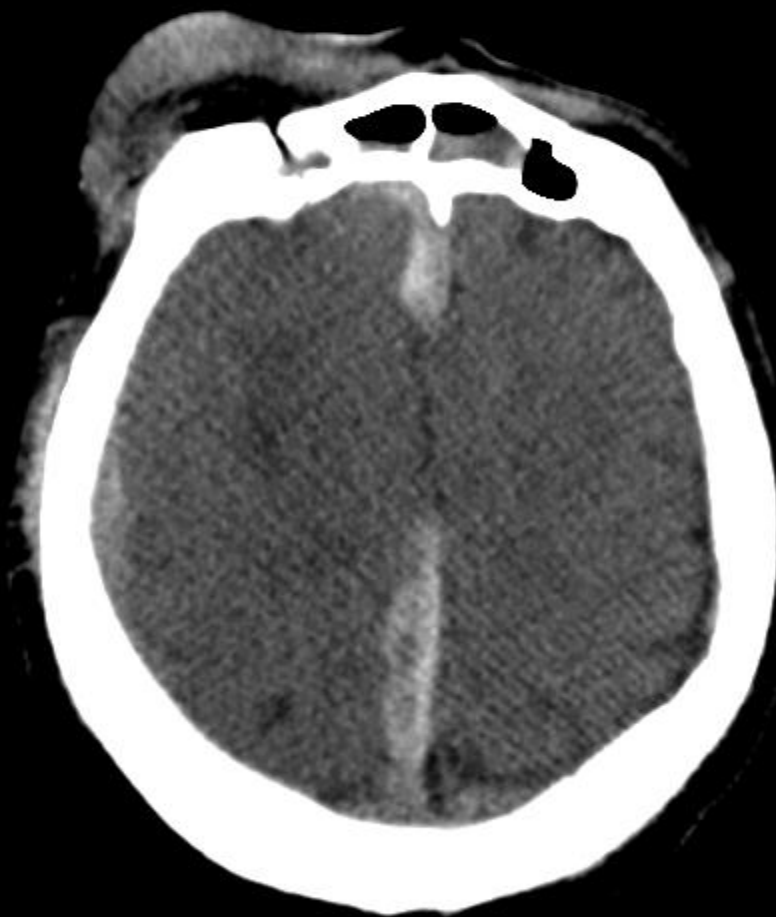L
P
S

DRS



A6

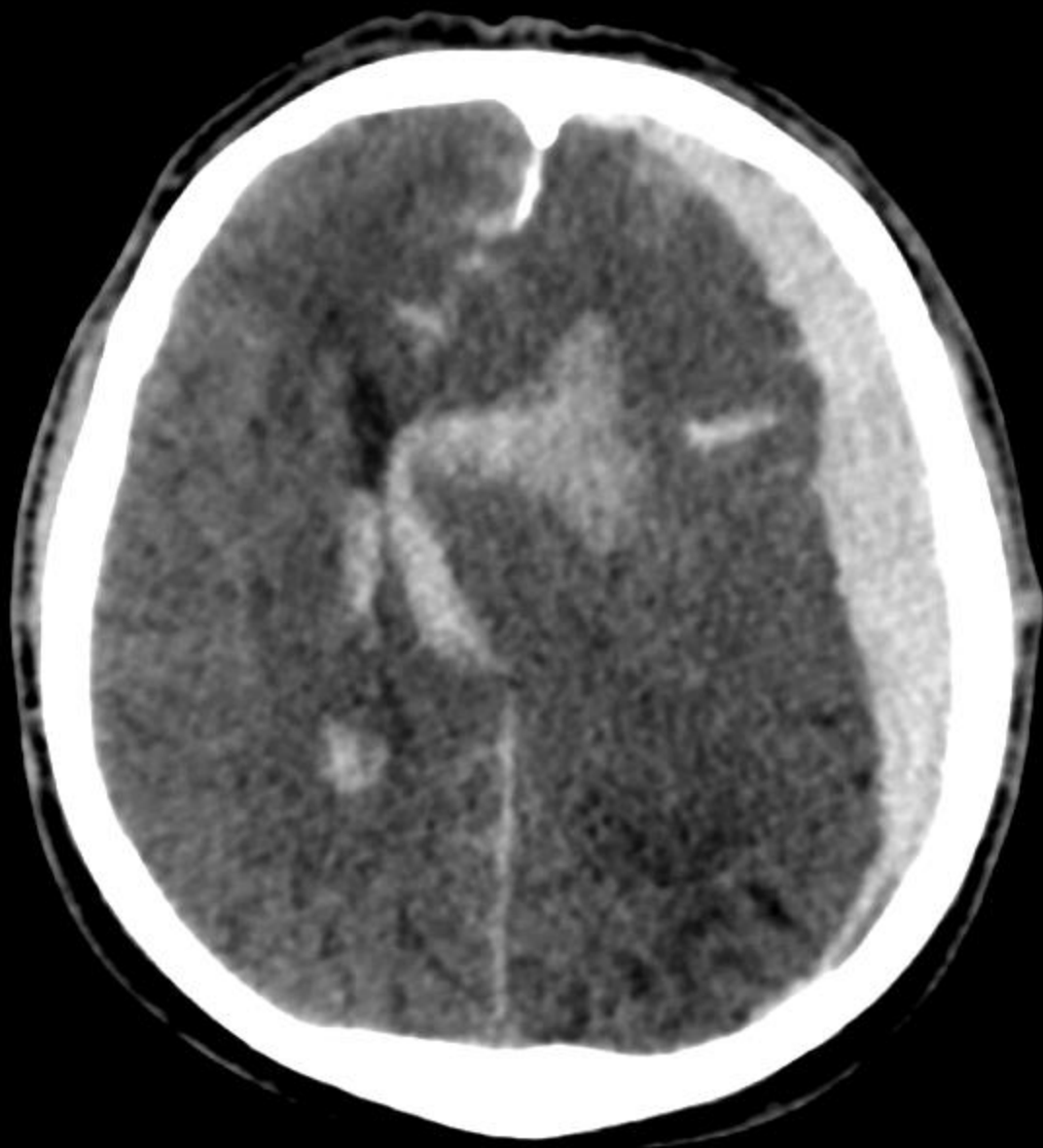
R
9
3



L
1
5
7

D244

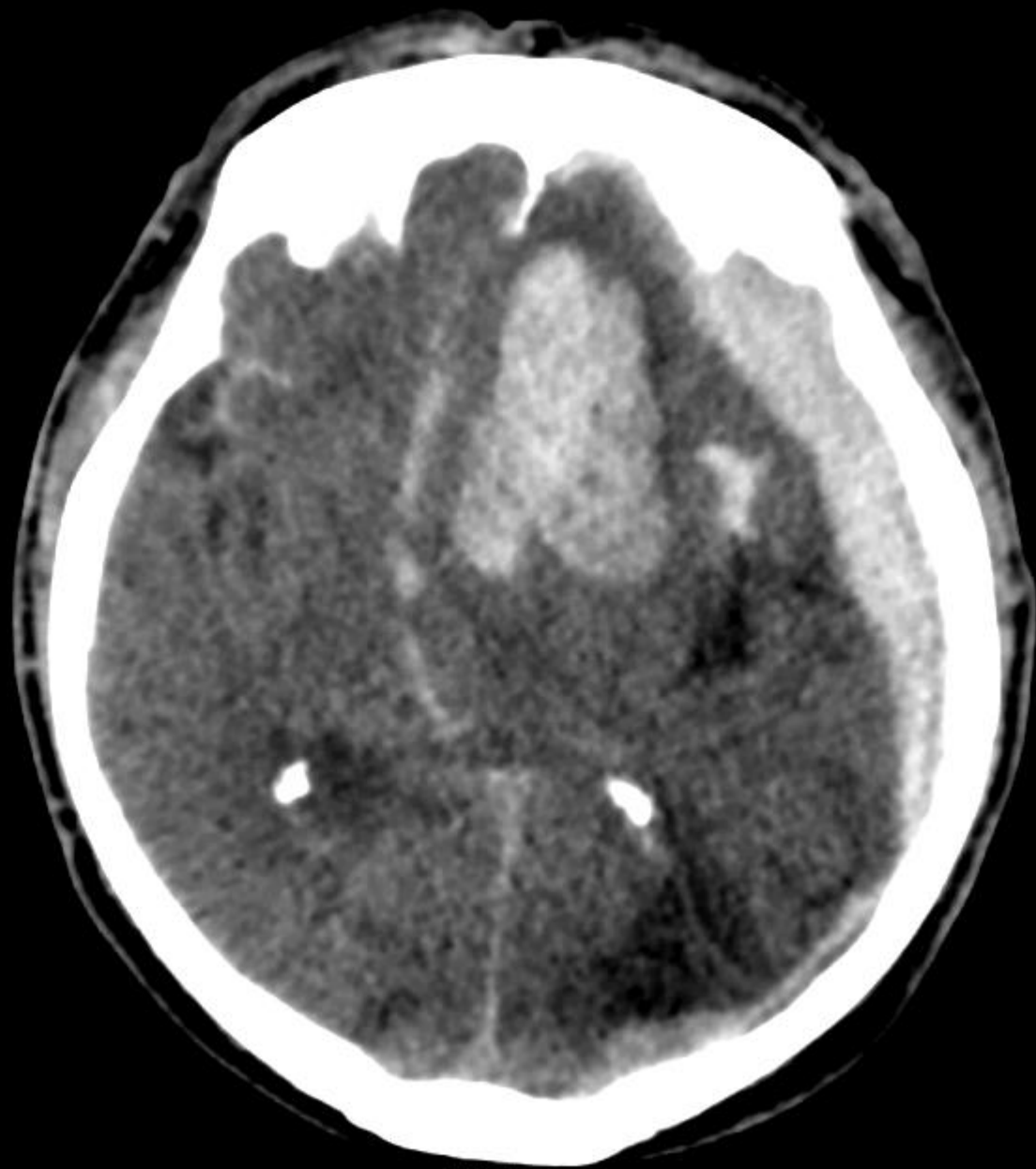
polytra



L
I
A

PIR

mo



L
I
A

PIR

GIT + výživa

- Časná enterální – NGS, postpyloricky
- Parenterální výživa
- do 7 dnů plný kalorický příjem
- Prevence stresového vředu (*H₂blokátory, blokátory protonové pumpy*)

III. Rehabilitačně rekonstrukční

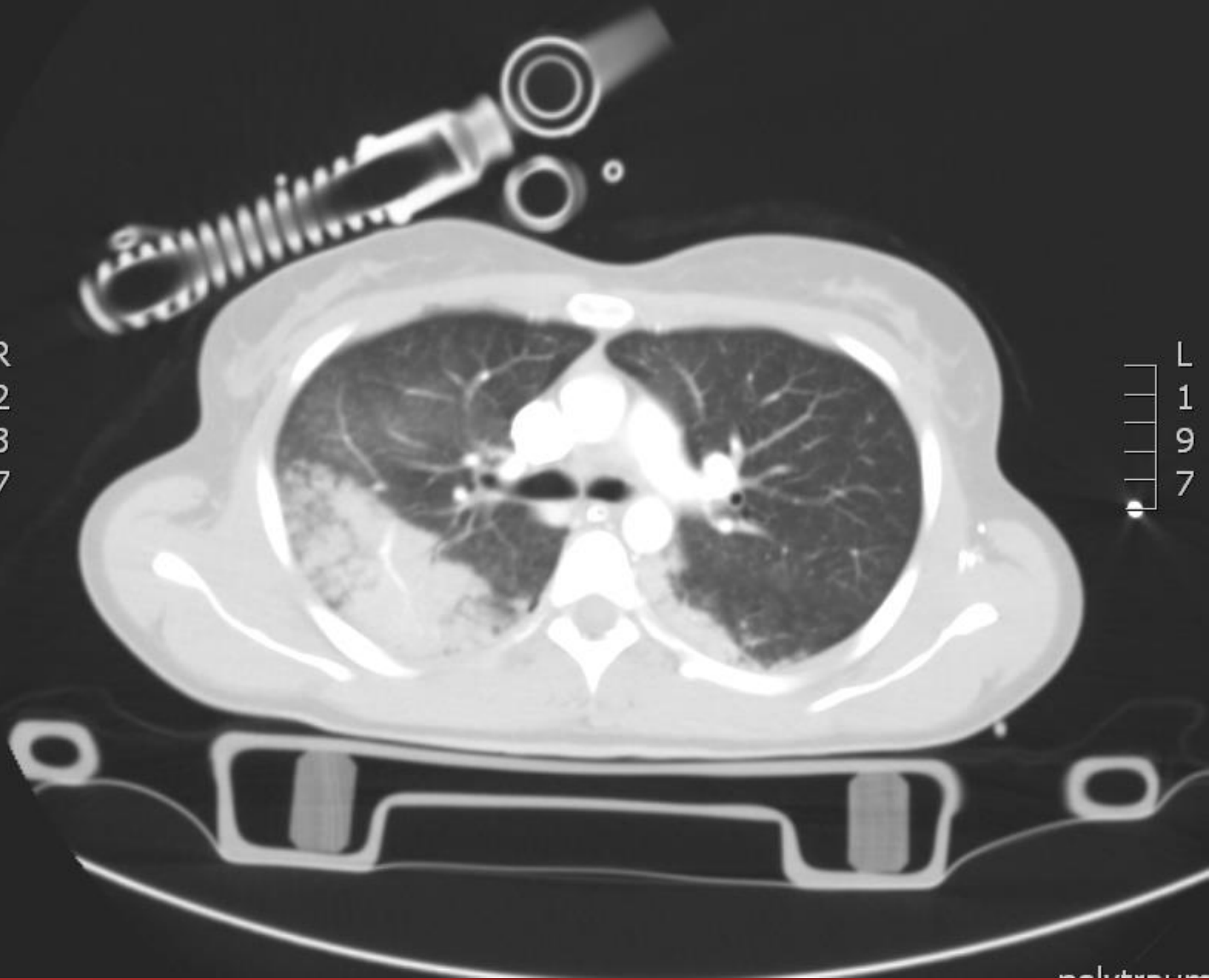
- Intenzivní rehabilitace
- Realimentace s přechodem na p.o. příjem
- Cílené změny ATB
- Rekonstrukčně plastické výkony
- Sekundární chirurgické výkony
- Protetická péče
- Edukace
- Rehabilitace
- Léta... až do konce života

Pacientka

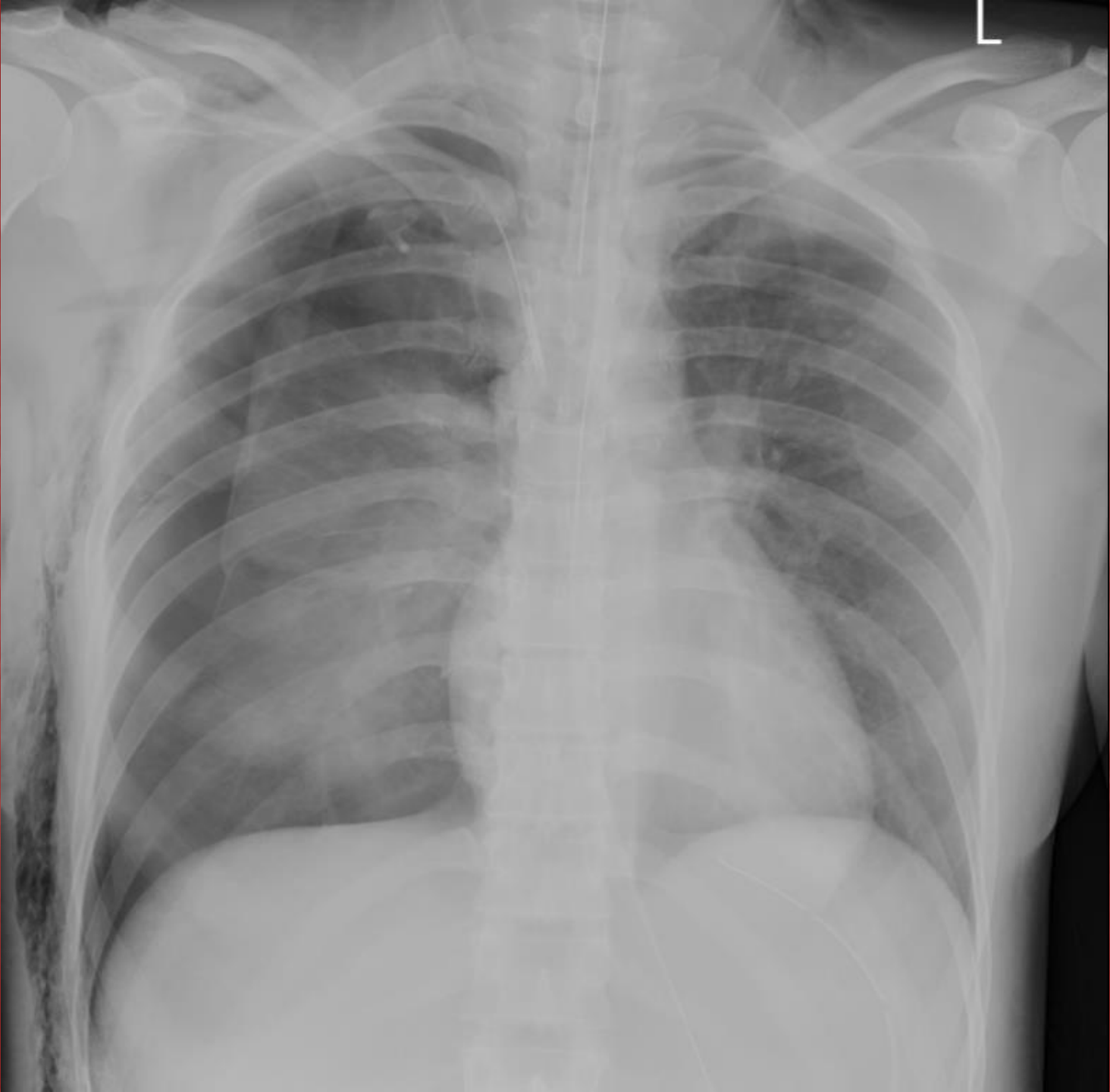
- 1985, autonehoda
- Kraniotrauma
- Vstupní CT hrudníku

R
2
3
7

L
1
9
7



- 3. den hospitalizace
- Auskultačně oslabené dýchání vpravo v celém rozsahu
- Podkožní emfyzém hrudníku vpravo.
- Vyšetření?



Důvod?

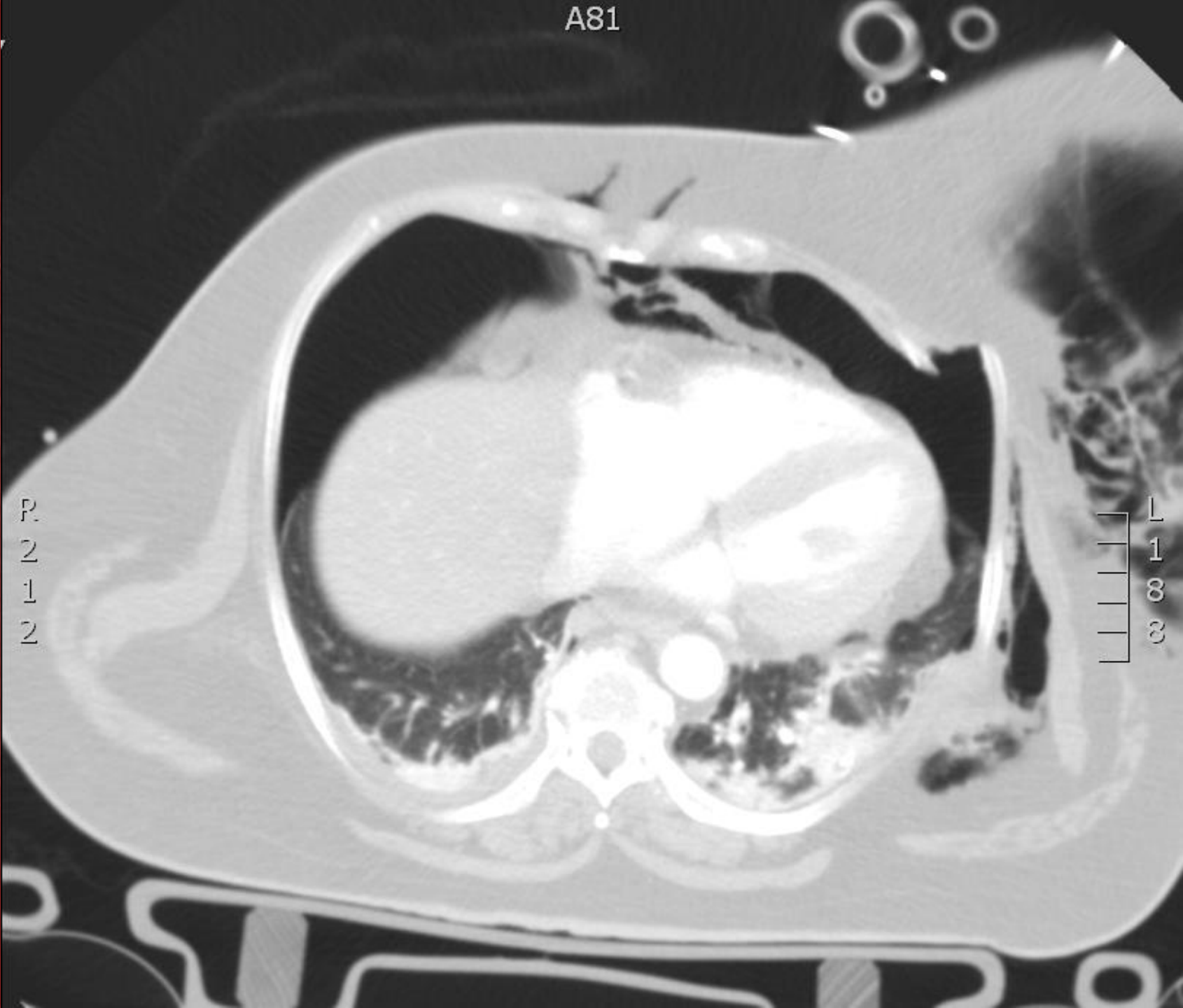Pacientka 4

- spolujezdkyně v OA sedící vpravo za řidičem. Čelní střet s druhým OA – řidič exitus na místě. Vyprošťována. Dominuje poranění hrudníku - pro desaturaci na místě OTI s akutní drenáží vlevo. Oběhově nestabilní na OUP.

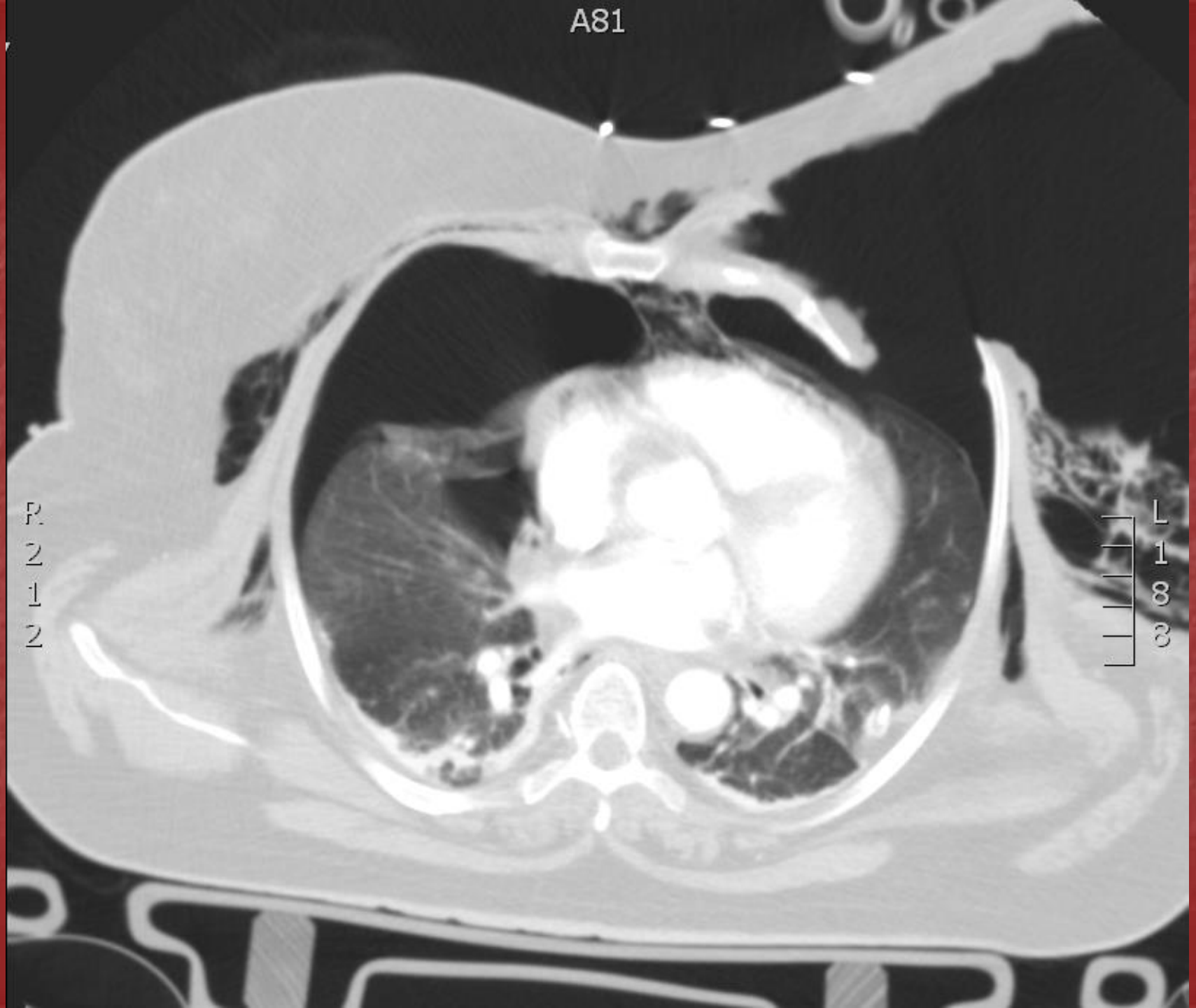A81

R
2
1
2

L
1
8
2



A81



R
2
1
2

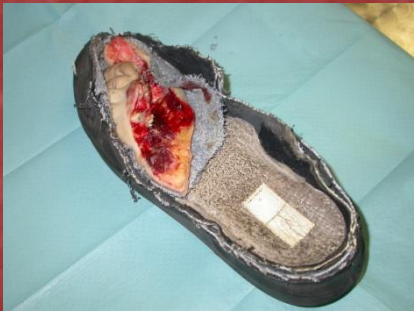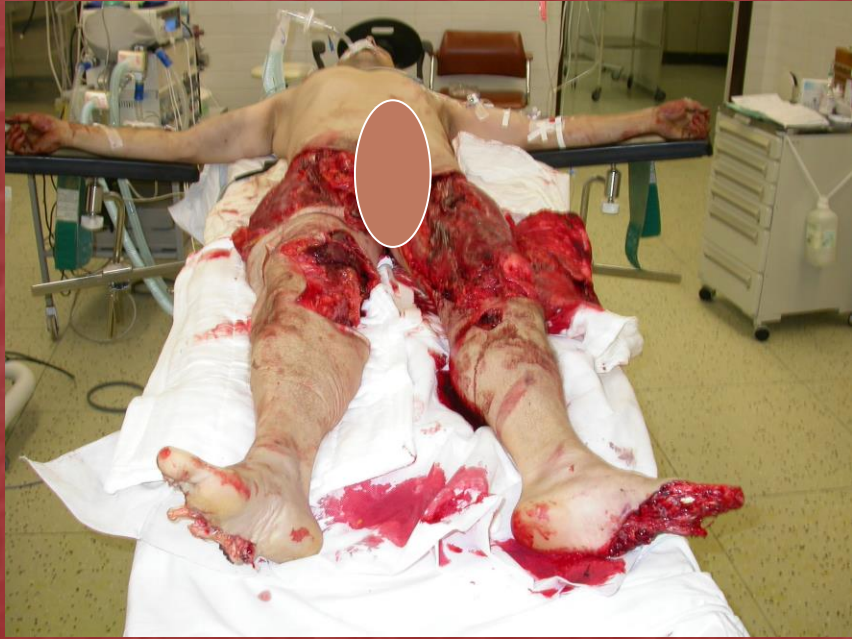1
8
3

Muž 46let, vtažený do baličky, při vědomí, devastující poranění DKK



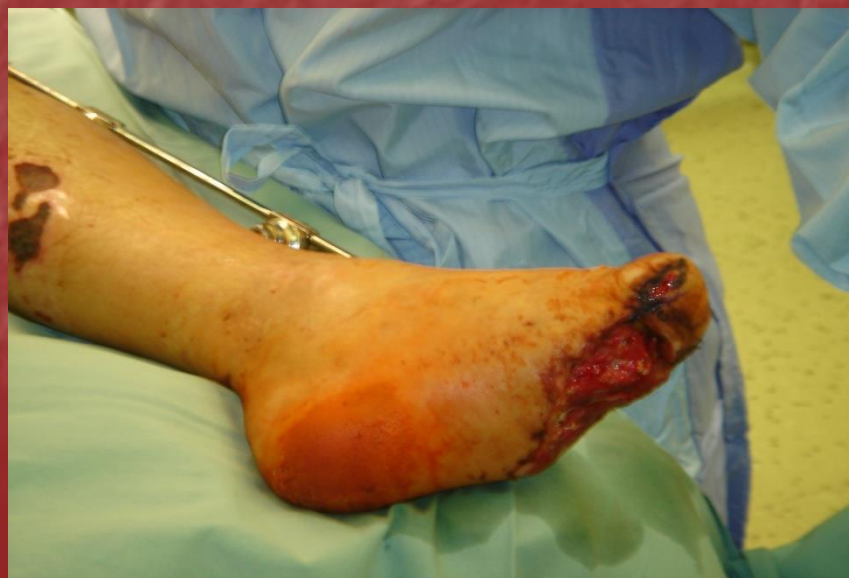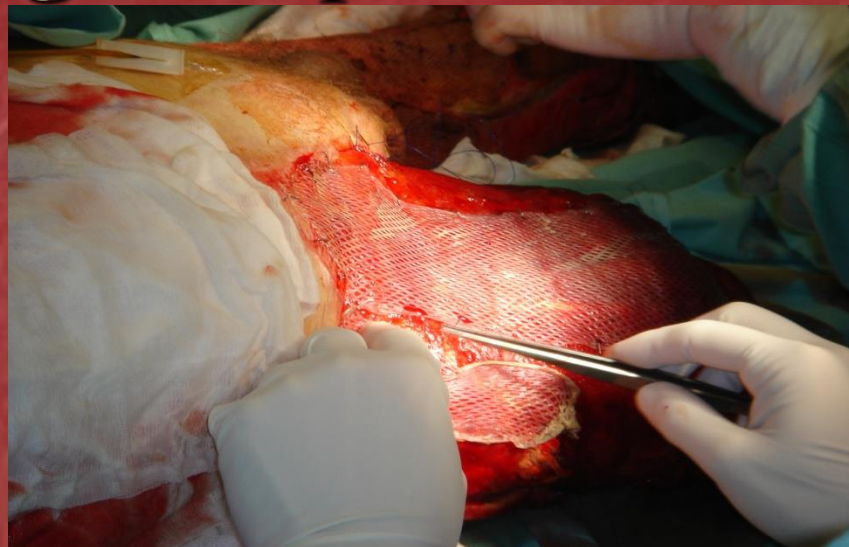
PŽ, analgosedace, OTI, UPV, vyproštění
ze stroje zpětným chodem, objemová
náhrada, transport na UP FN Brno



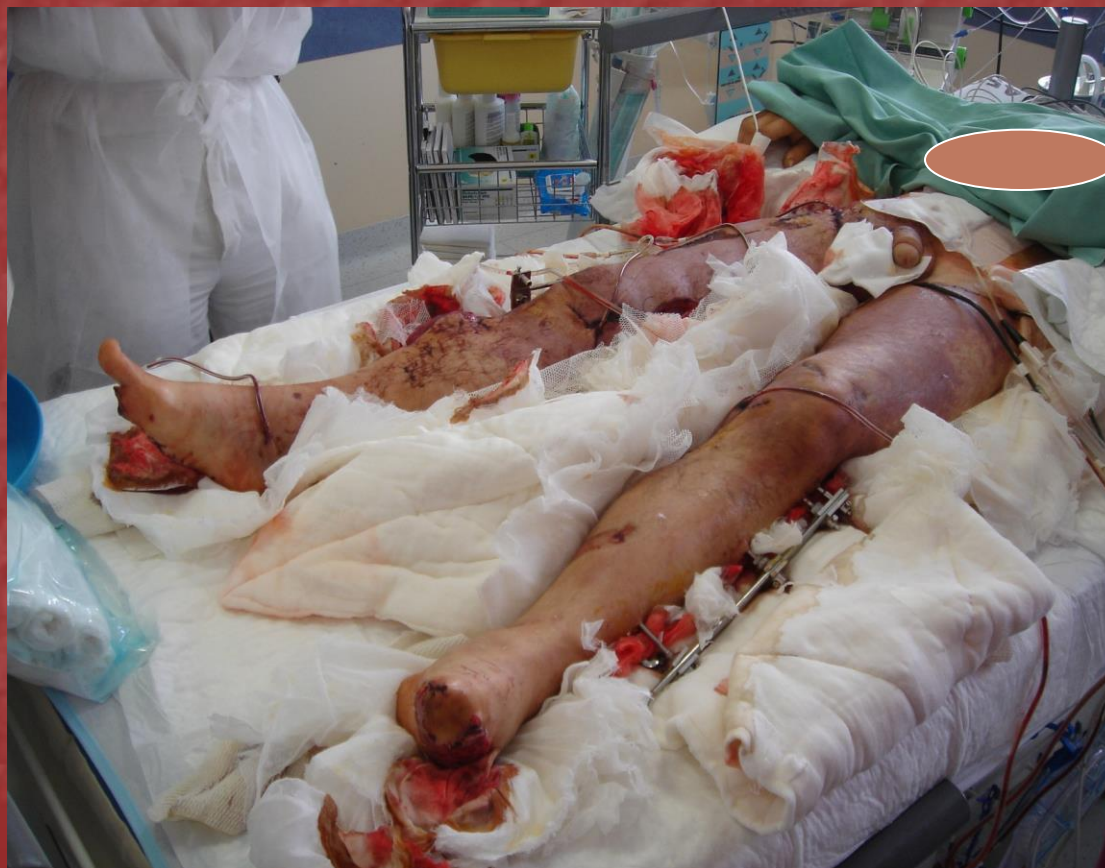

Chirurgická péče

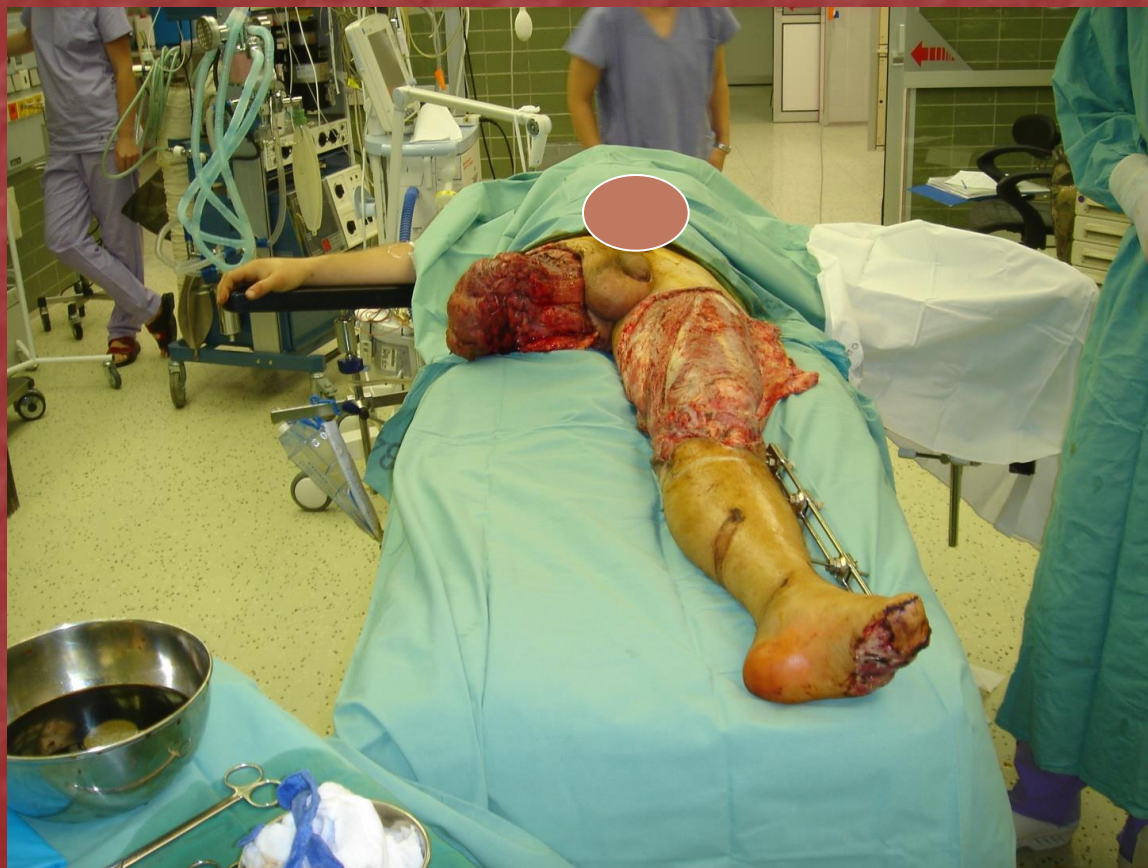- Po primárním výkonu – stavění krvácení
- Nekrektomie
- Cystostomie, tracheostomie, kolostomie
- Nekrektomie, amputace PDK
- Autotransplntace kůže

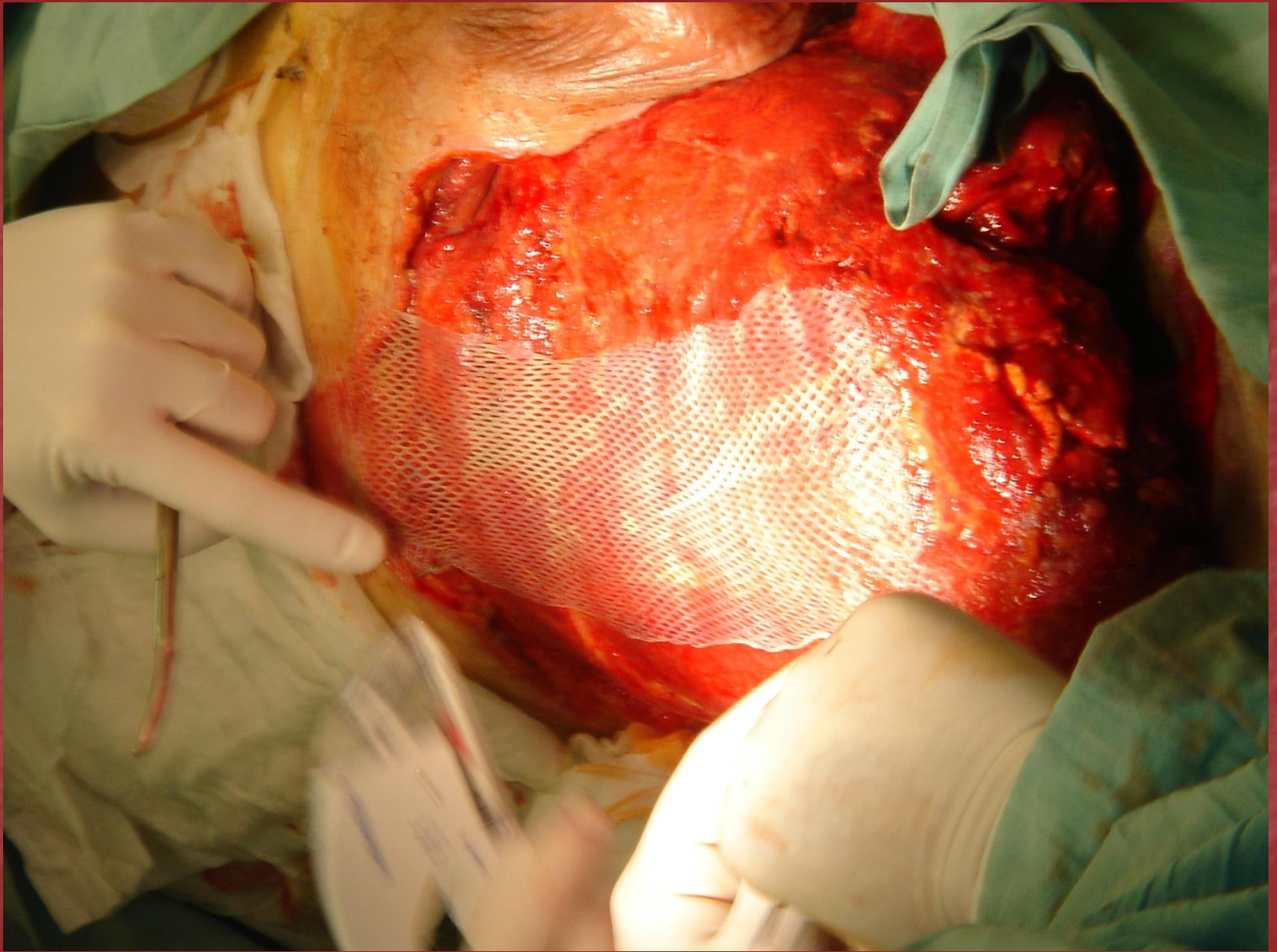


4. den po přijetí



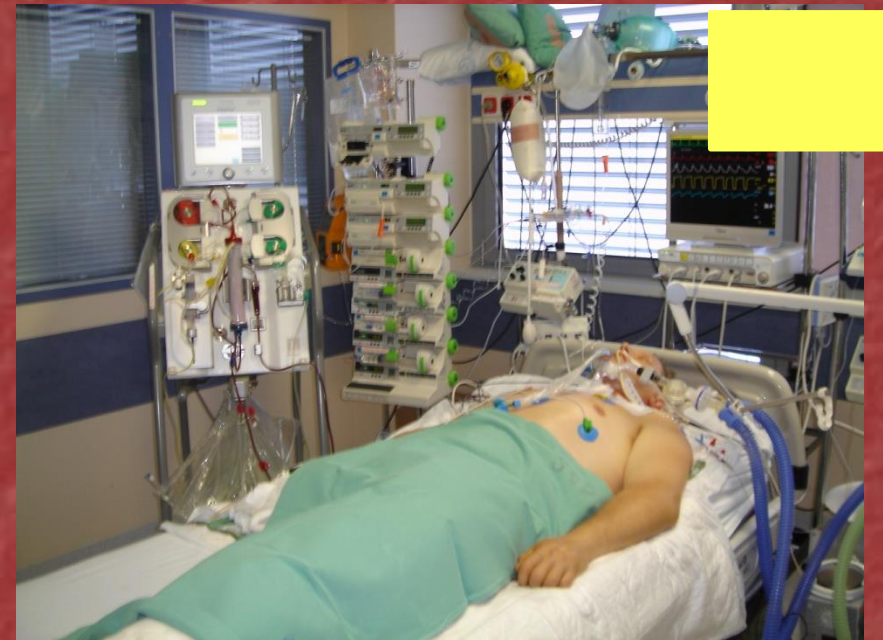10. den od úrazu





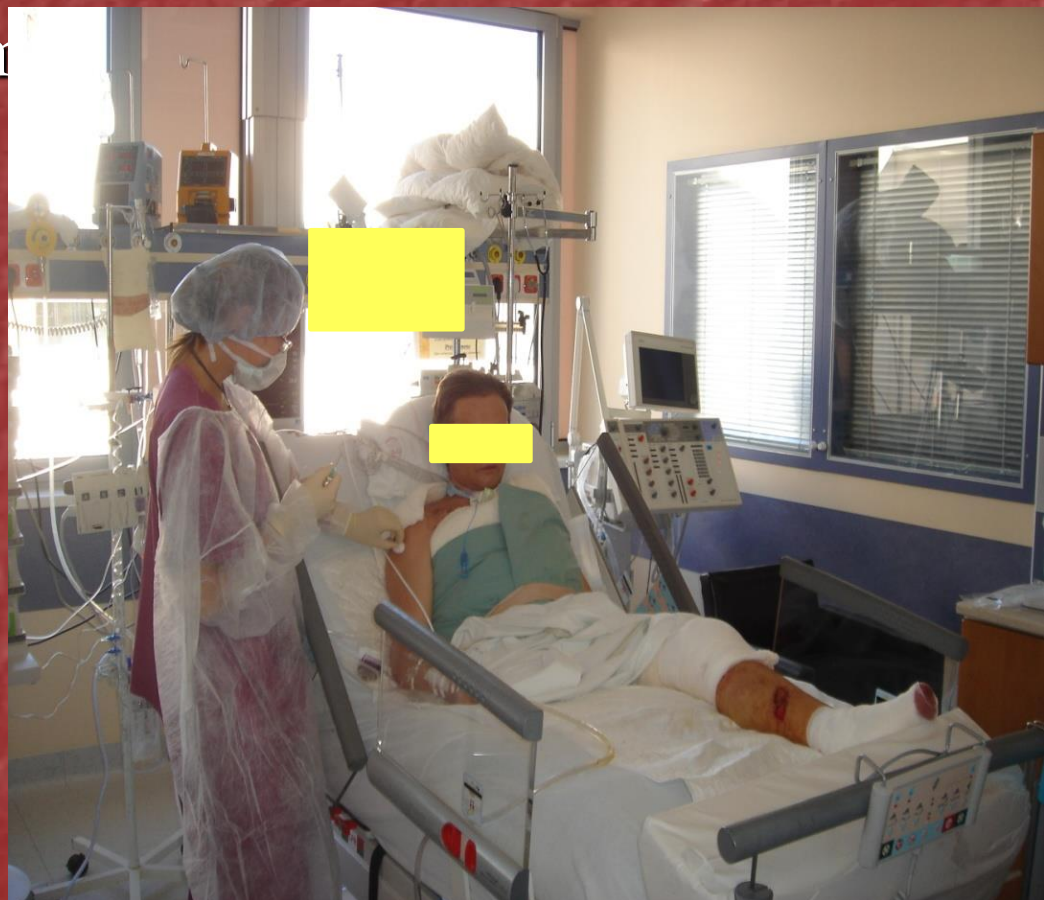40 dnů UPV

- Analgosedace, UPV
- CVVHDF...HD
- Katecholaminy
- Osmo-onko terapie
- Cílená ATB terapie
- Podpora koagulace
- Kontrola minerálového hospodářství
- Realimentace
- Rehabilitace



52. den od úrazu

- Těsně před překladem
- Rehabilitace do sedu
- P.o.příjem
- Zrušení invazivních vstupů
- Spolupráce s rodinou
- Psychologická péče
- Antidepresiva



Velikonoční pondělí

- Muž 19let, student
- V ebrietě vylezl na sloup vysokého napětí –
důsledek:
- Úraz el. proudem o vysokém napětí
- Pád z výšky cca 10m
- Volána ZZS

UP

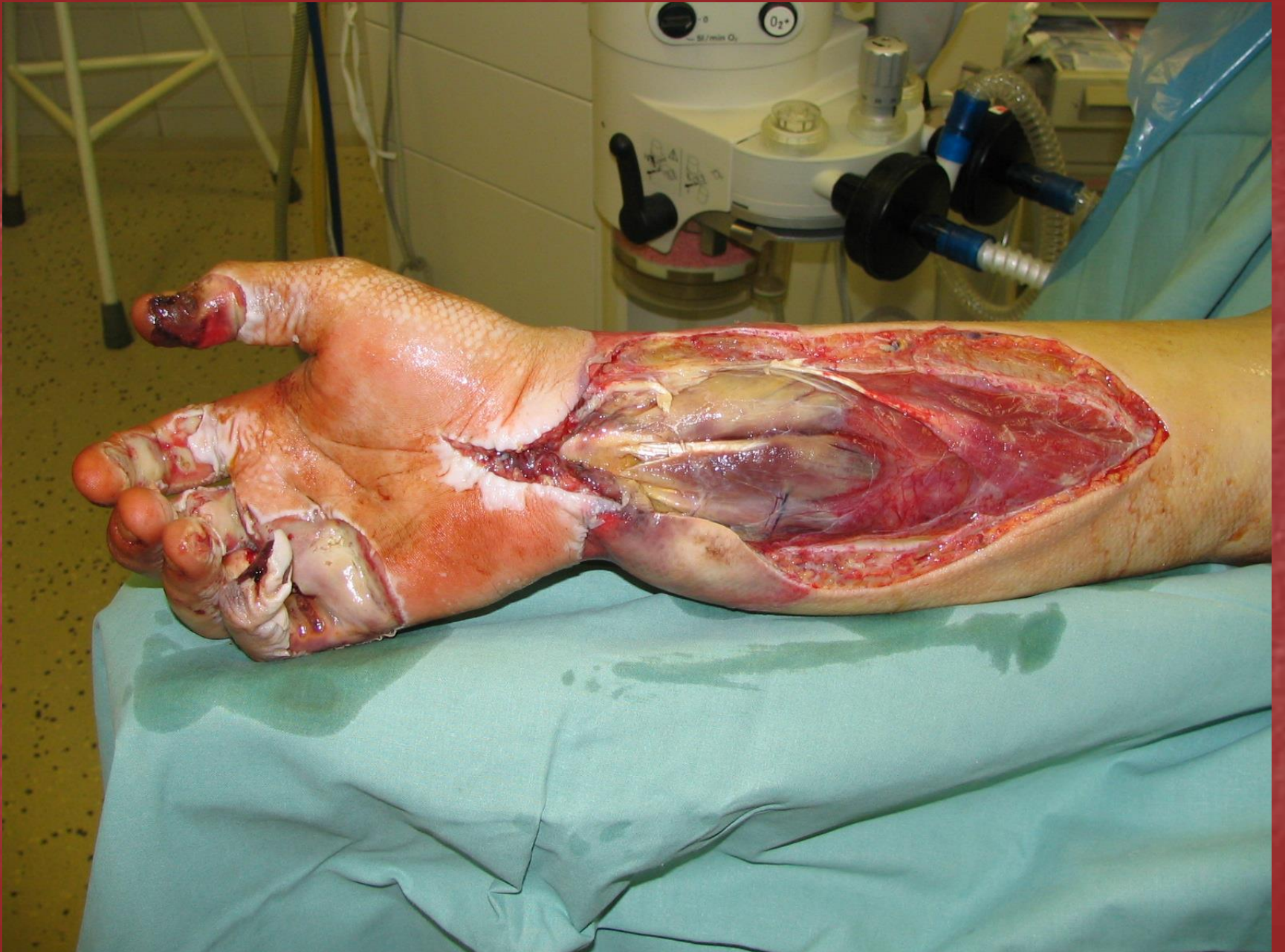- UP: neurologické vyšetření – stanovení místa míšní léze – Th 7,8, kortikoidy v max dávce: metyl prednisolon(Solu-Medrol)
- Tlumení, intubace, UPV, kompletní zajištění pacienta
- Diagnostika: CT! selektivní snímek na Th páteř dle neurologie, CT mozku a krční páteře a následně kontrast a spirální celotělový sken,

Dg: Polytrauma To68

- SAK
- Tříštvá fraktura Th 7, 8, 9 s dislokací
- Transverzální míšňí léze
- Kontuze plic
- Kontuze ledvin
- Popálení el. proudem o vysokém napětí vstup: PHK, výstup: LHK, PDK
- Na postižení vnitřních orgánů se podílí i průchod el. proudem

Priorita ošetření

- NCH výkon není indikován
- Nebezpečí z prodlení - nejvíce hrozí compartment sy, proto:
- Drenáž obou hrudníků na UP, následně převoz na popáleninový sál
- Pacient ošetřován na mobilním lůžku UP, pro naprostou instabilitu páteře

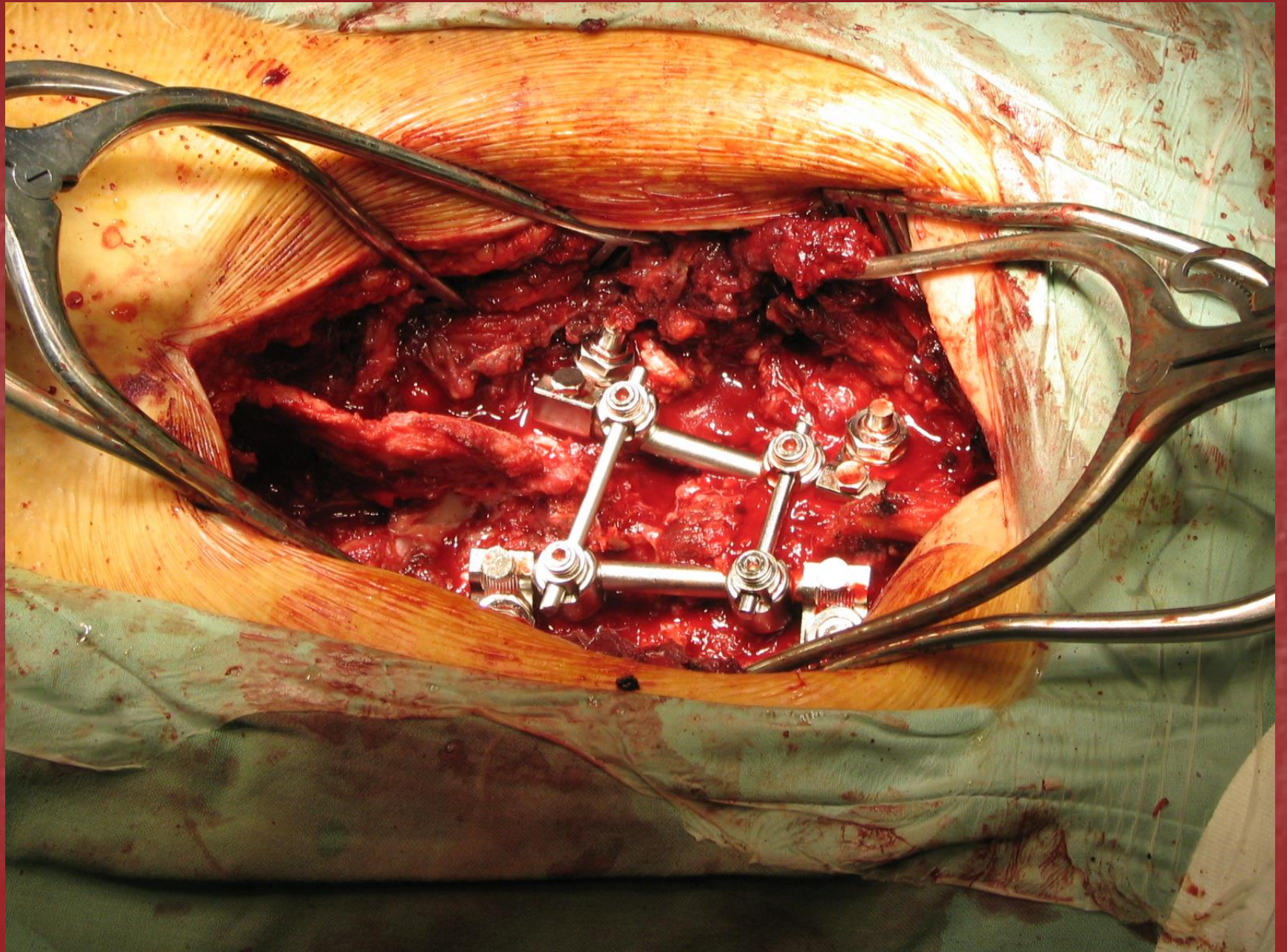


Primární ošetření popálenin

- Dezinfekce a ošetření popálených ploch
- Uvolňující nářezy
- Kontinuálně resuscitace tekutinami, katecholaminy
- Zavedena kontinuální axilární blokáda ke zlepšení prokrvení PHK
- Převoz na ortopedický sál

Ortopedický sál

- Pronační poloha
- Skeletizace páteře, v páteřním kanálu pouze zbytky nerv. vláken
- Repozice
- Parciální laminektomie
- Fúze



Hospitalizace na KARIM

- Obtížně řešitelná kombinace úrazu: kontuze plic a SAK s nutností restrikce tekutin na straně jedné a
- popálení a transversální míšní léze s nutností intenzivní náhrady tekutin

Terapie

- Agresivní UPV
- Kontinuálně: sedace, analgezie, bronchodilatancia,
- Fragminu(SAK) s důslednou monitorací a substitucí ATIII – popálenina s vysokým rizikem TEN
- Osmo-onko terapie
- Důsledná korekce vnitřního prostředí(při příjmu pH 7.14!)
- 1.den celkem 8TU EBR, 8 TU CZP, 8000ml krystaloidů, 1500ml koloidů

Chirurgická péče

- Obden převazy na PC
- Postupné nekrektomie demarkovaných ploch, rekonstrukční výkony a autotransplantace
- Maximální snaha o záchranu PHK
- 7 dnů kont. axilární blokáda

- Postupně se oběhově stabilizuje
- Od počátku se daří udržet peristaltiku a enterální příjem s kombinací parenterálu
- Opakované změny ATB dle citlivosti
- Zahájen weaning, odpojen od ventilátoru
- Přeložen k definitivnímu dořešení popálených ploch

KPRCH

- nekrosy PHK - amputace PHK v předloktí s následnou úpravou pahýlu
- Autotransplantace kůže
- Stav se komplikuje rozvojem bronchopneumonie, nutná UPV, postupně s využitím podpůrných ventilačních režimů.
- Překlad do rehabilitačního ústavu po 110 dnech od úrazu
- cca 30 x na operačním sále

Současný stav pacienta – 2 roky poté

- Paraplegie DKK
- Stp. amputaci PHK v předloktí
- Neurologický deficit LHK, rehabilituje
- Inkontinence moče
- Parciálně soběstačný v základních hygienických úkonech
- Z postupné apatie zlepšený psych. stav
- Střídavě v rehabilitačním ústavu a doma

slečna K. 1994

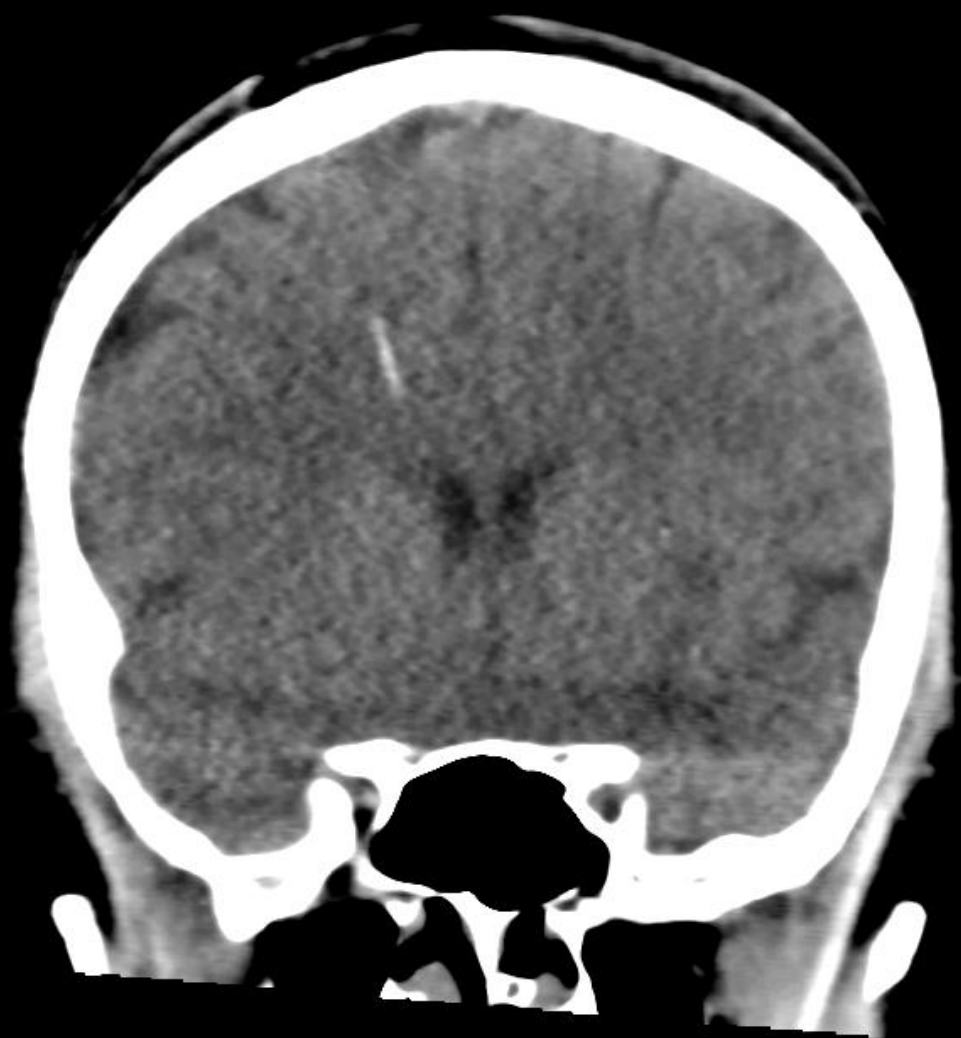- spolujezdkyně v autě, čelní střet, zaklíněna, chrčící, koma, anisokorie

SE:80240

IM:11

10.09.2014

10:01:02



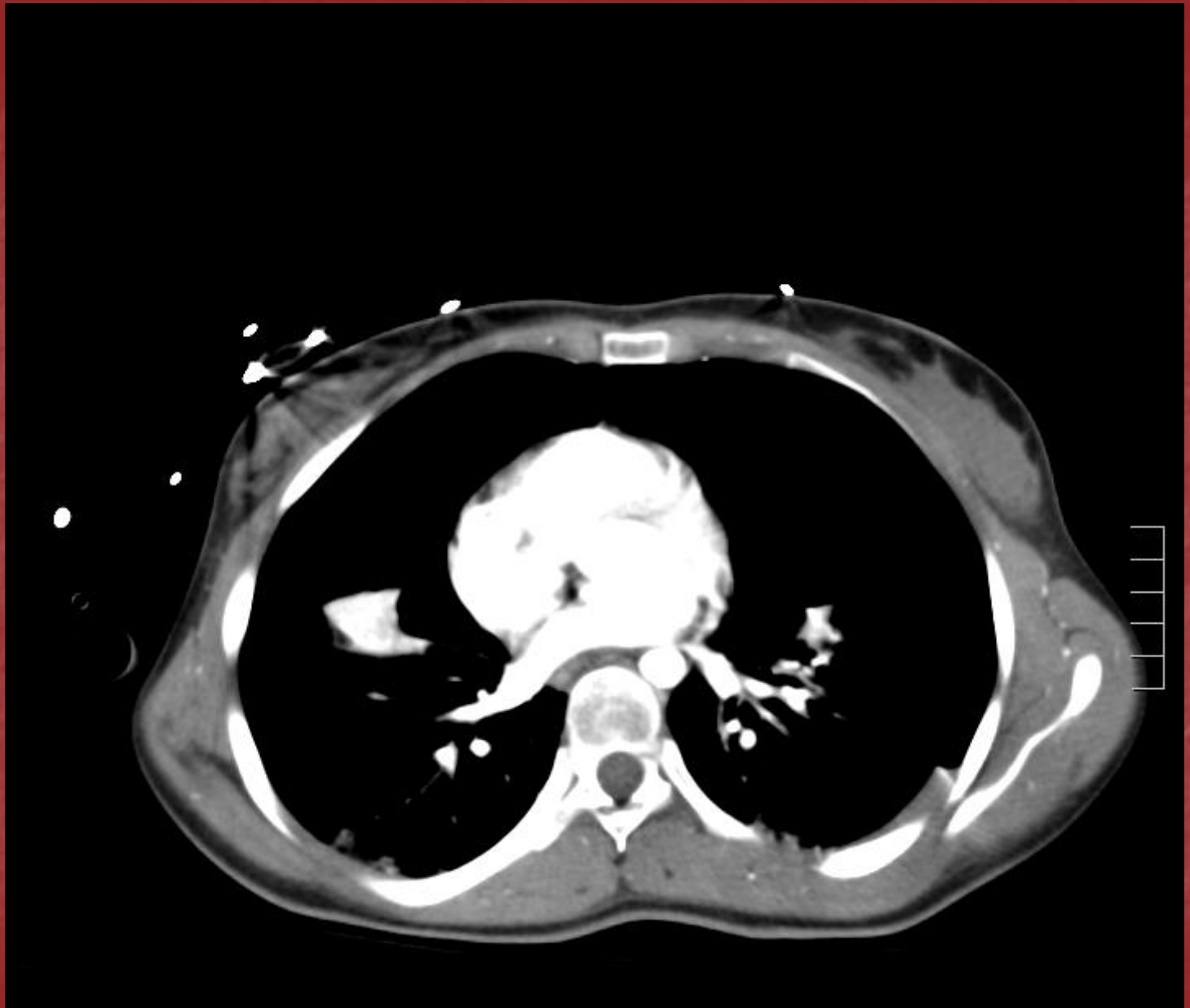R
P
I

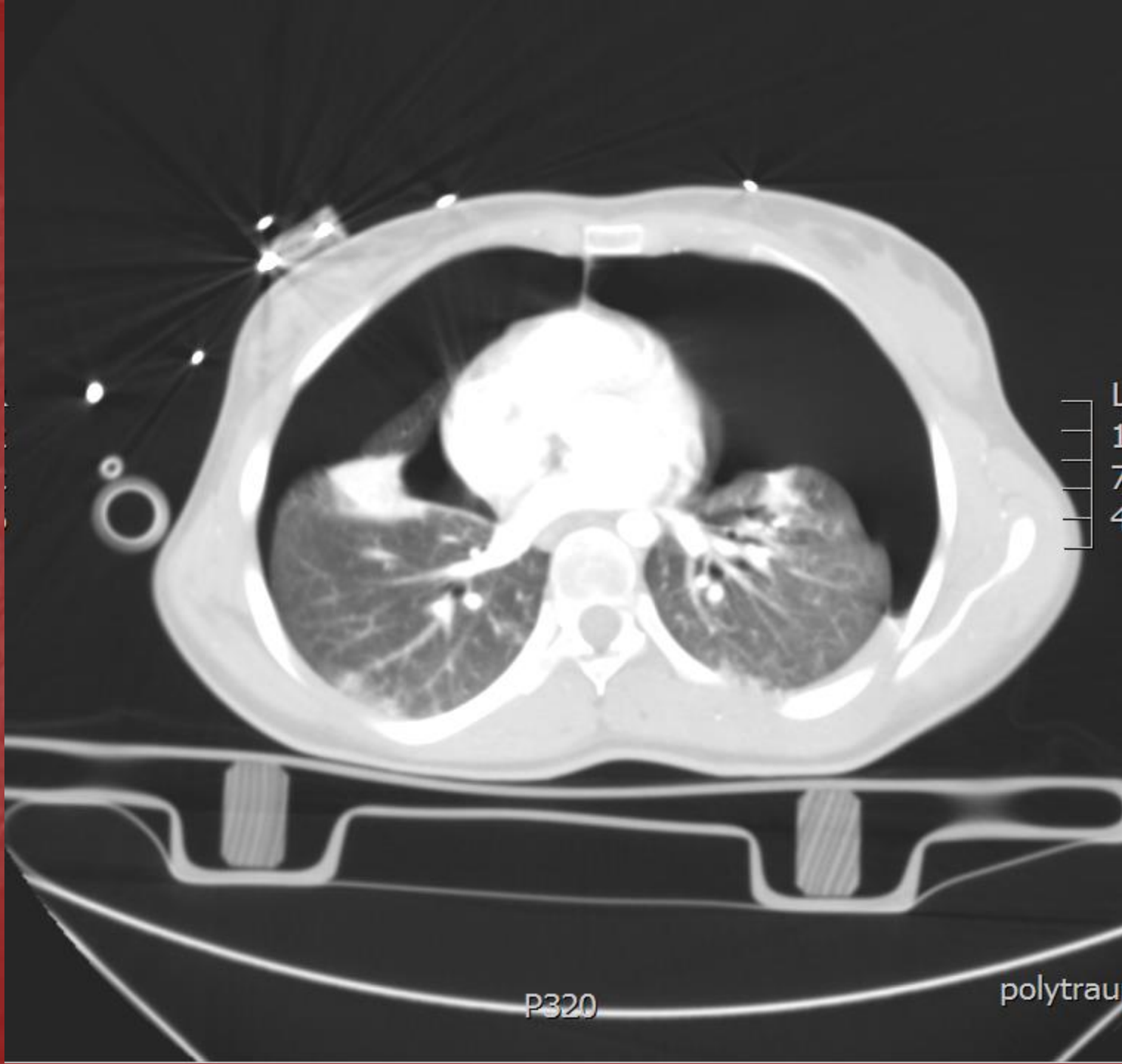


L
A
S

ILA

50
5mm
COR.5/5
mozek nativ,,,

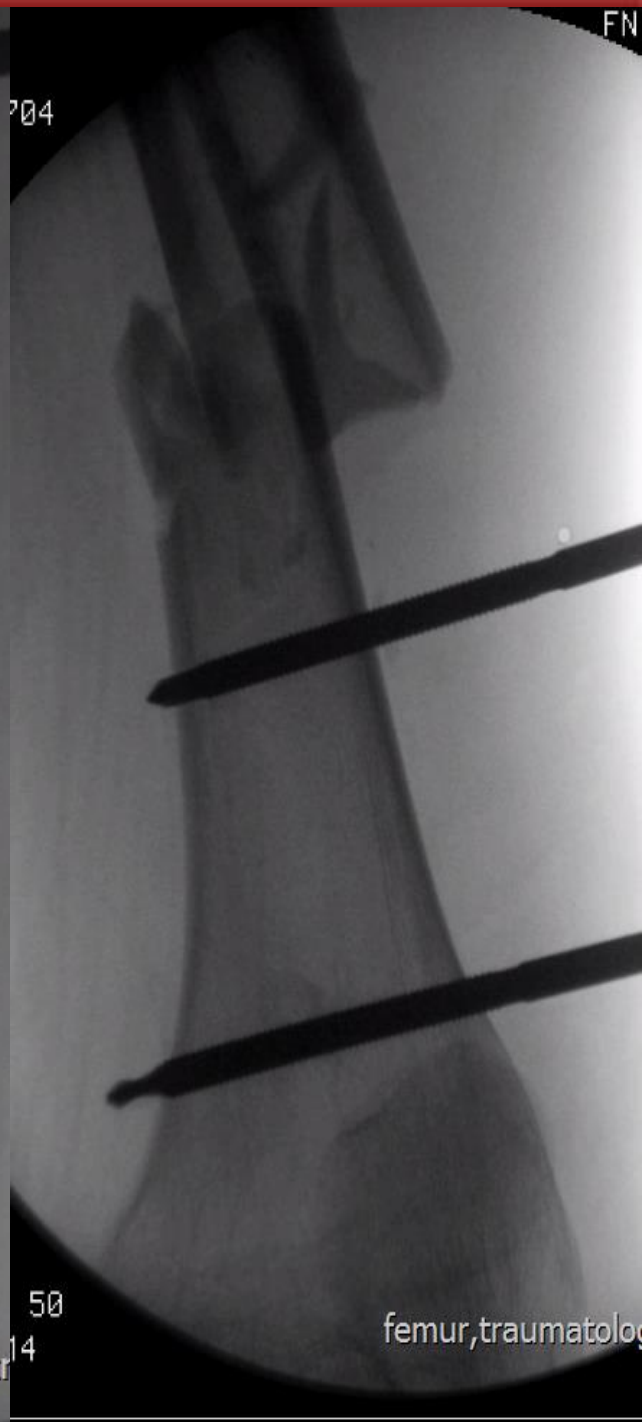
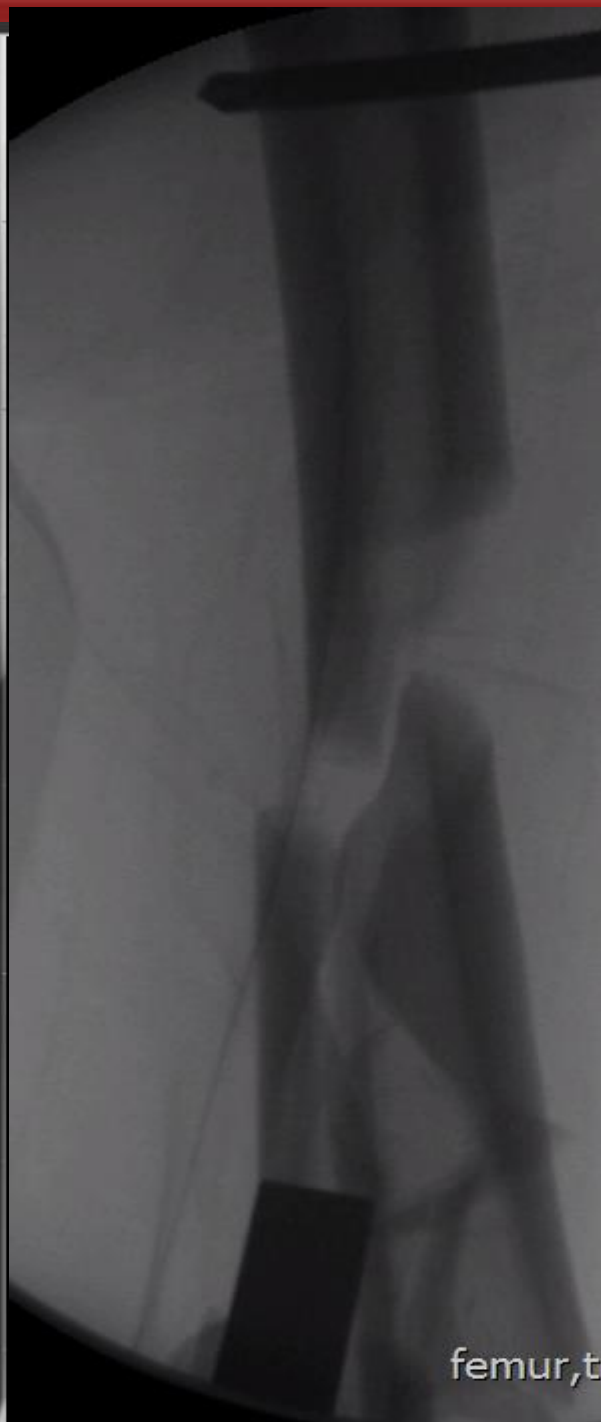
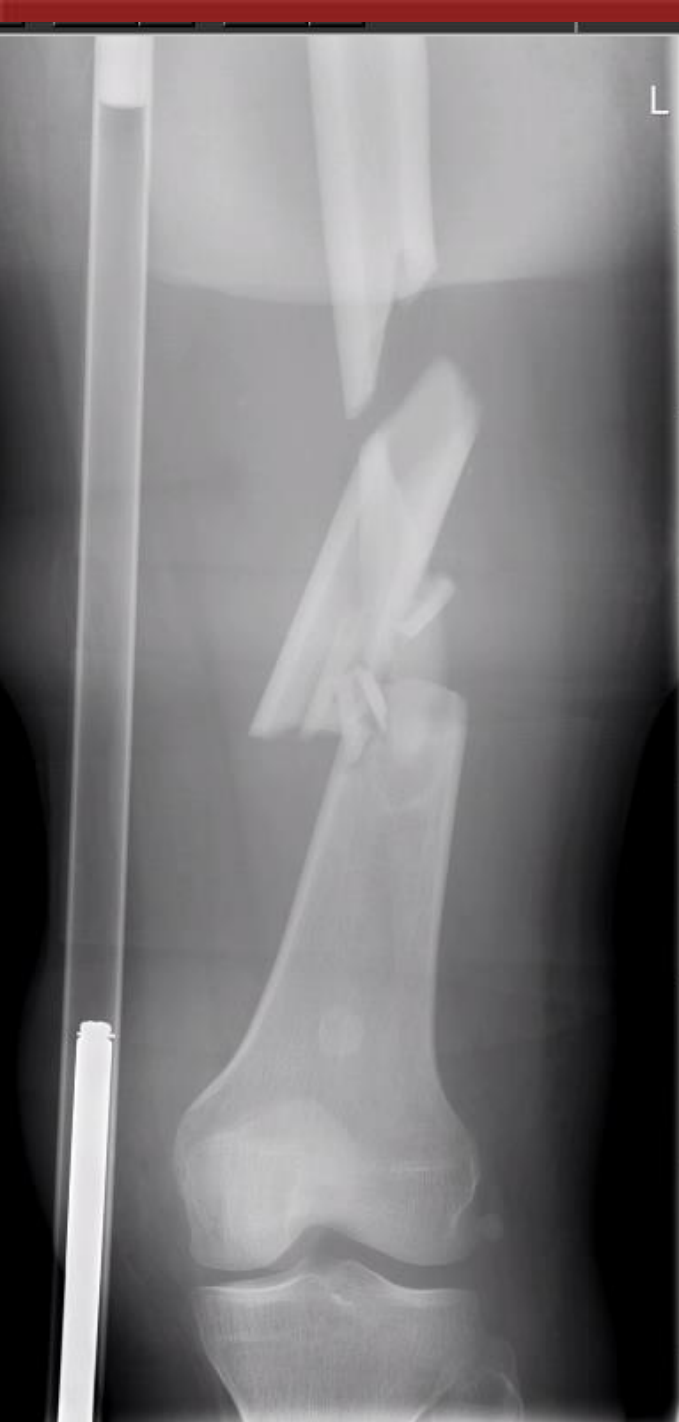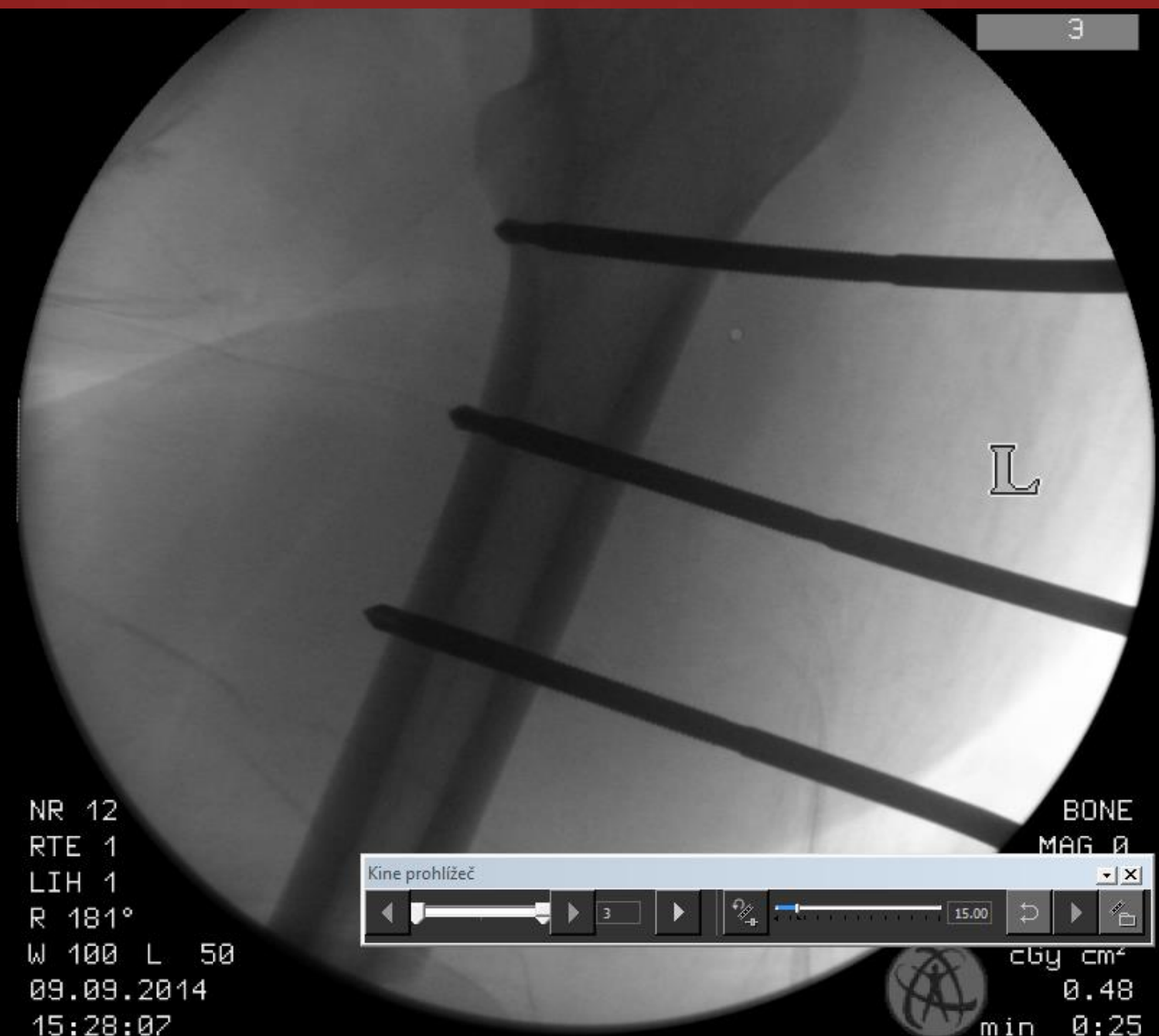


L
1
7
4

P320

polytrau





NR 12
RTE 1
LIH 1
R 181°
W 100 L 50
09.09.2014
15:28:07

BONE
MAG 0

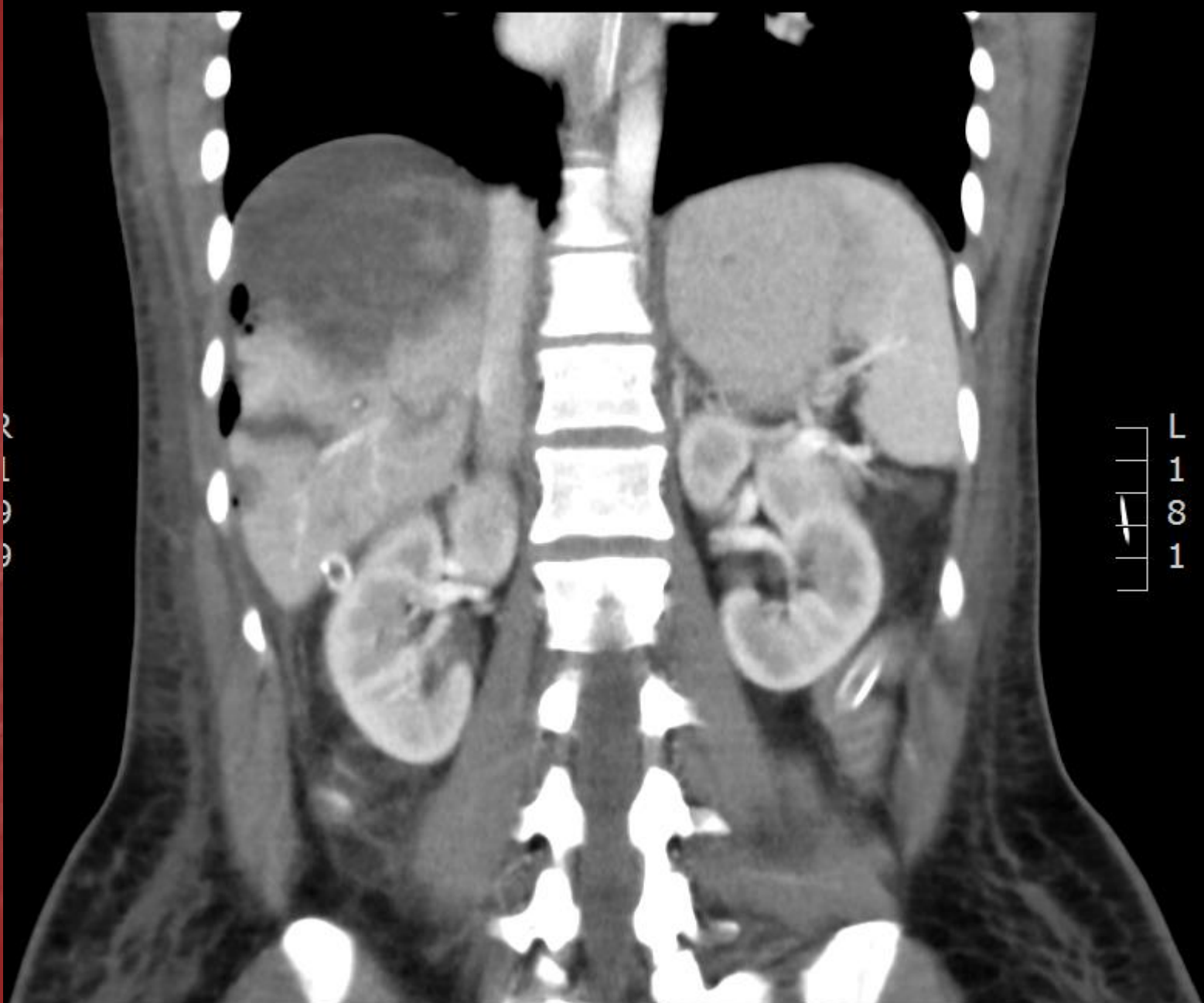Kine prohlížeč

Navigation controls: left arrow, play/pause, right arrow, '3' in a box, right arrow, 'C' in a box, slider (15.00), refresh, play, and close icons.

cbv cm²
0.48
min 0:25



11.09
12:



L
1
8
1

COR 5/

bricho nativ+k.l.

1252

