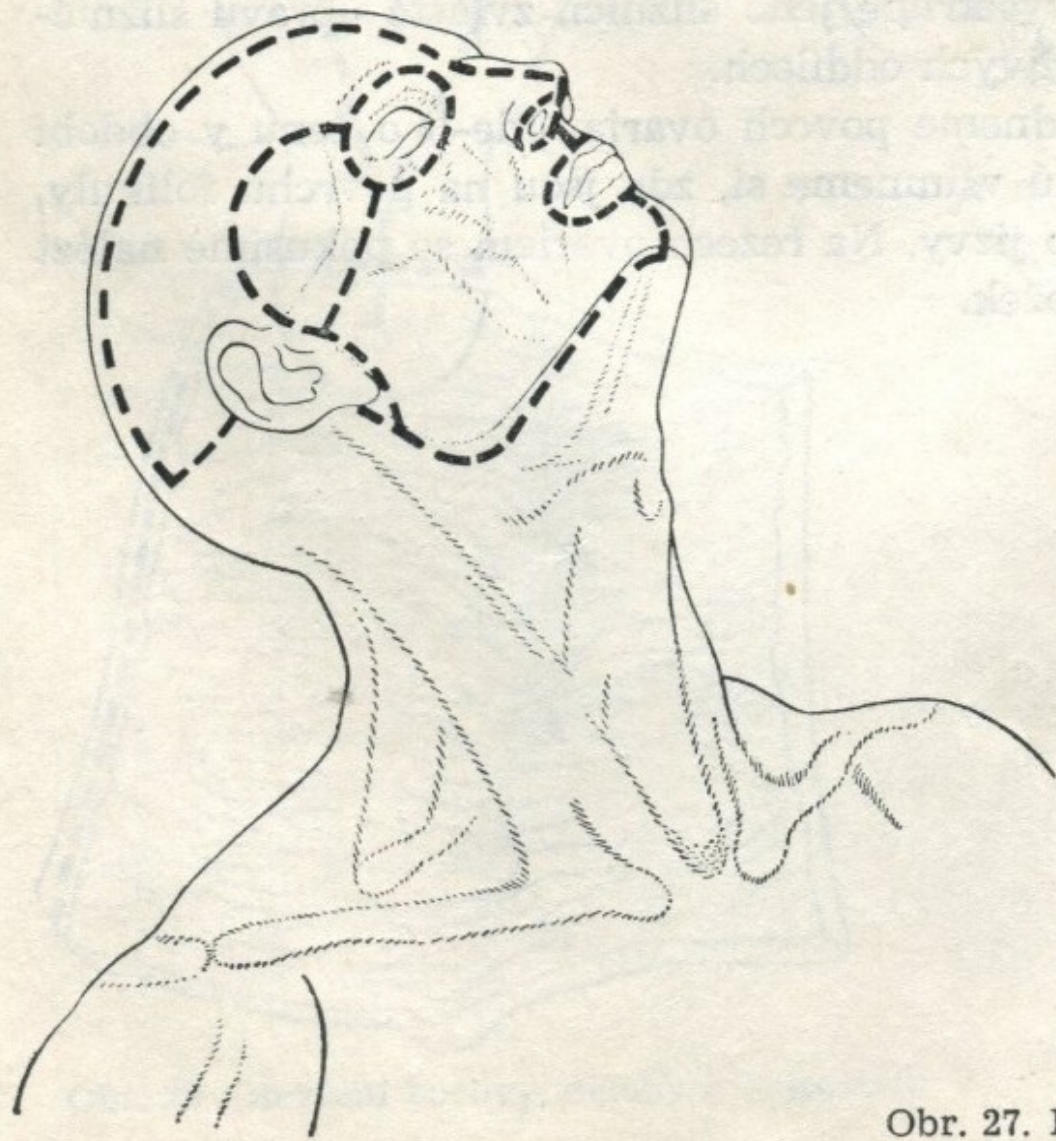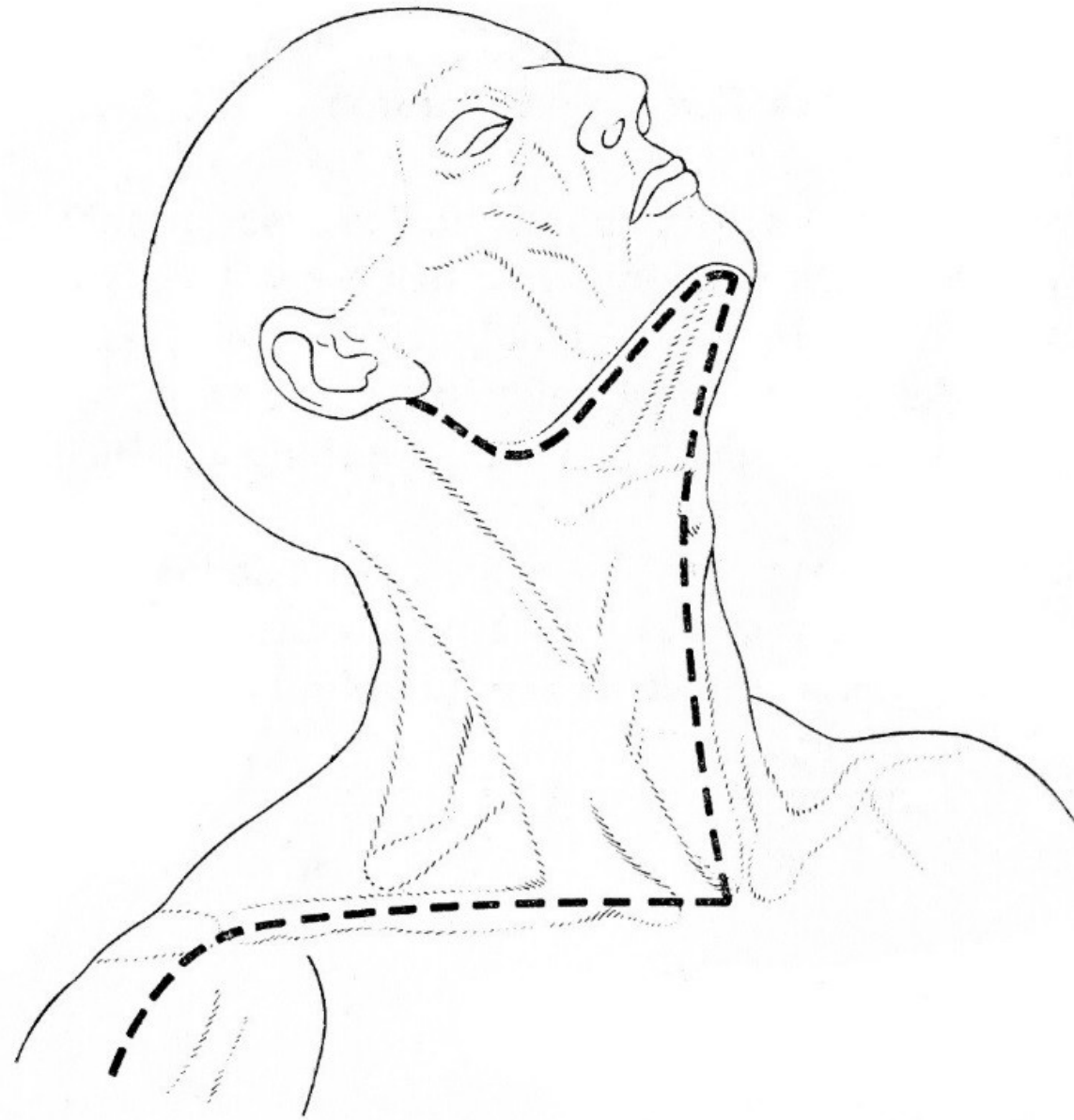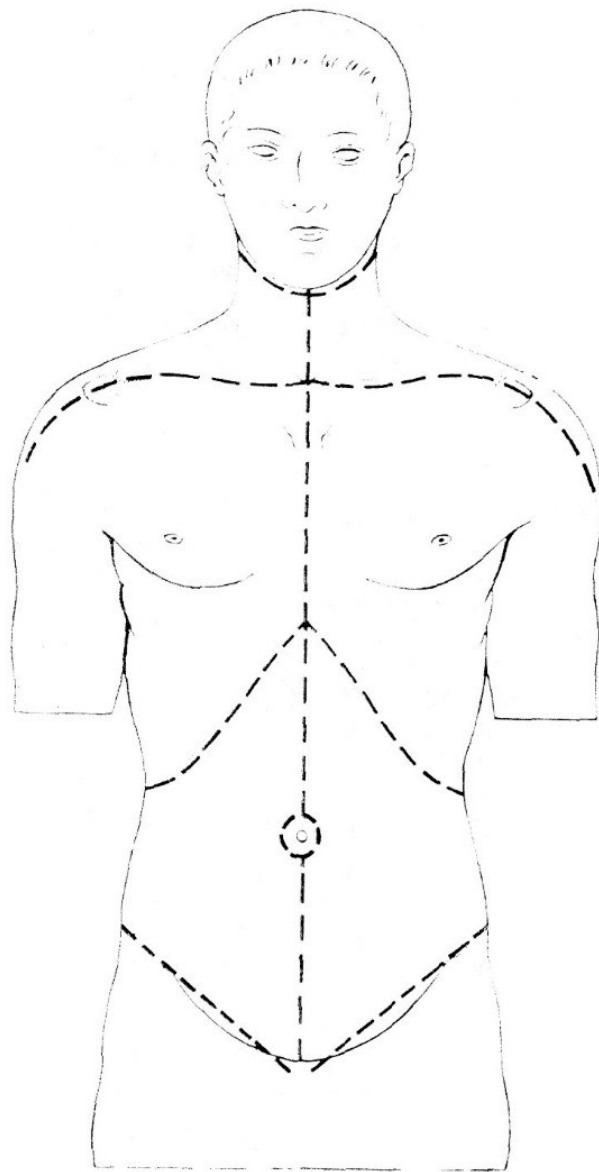
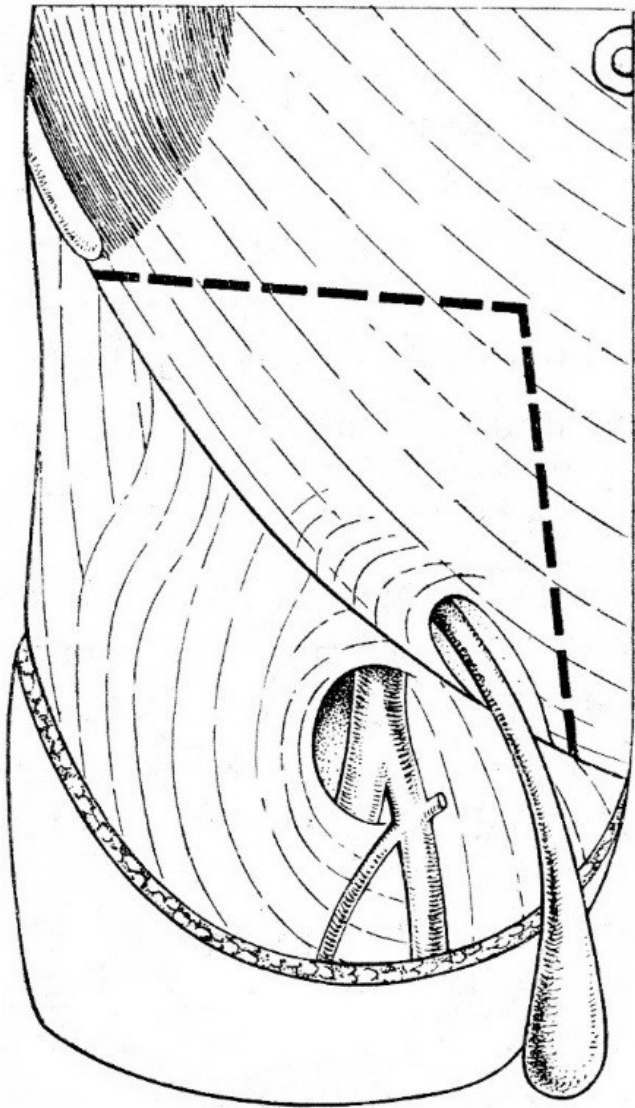


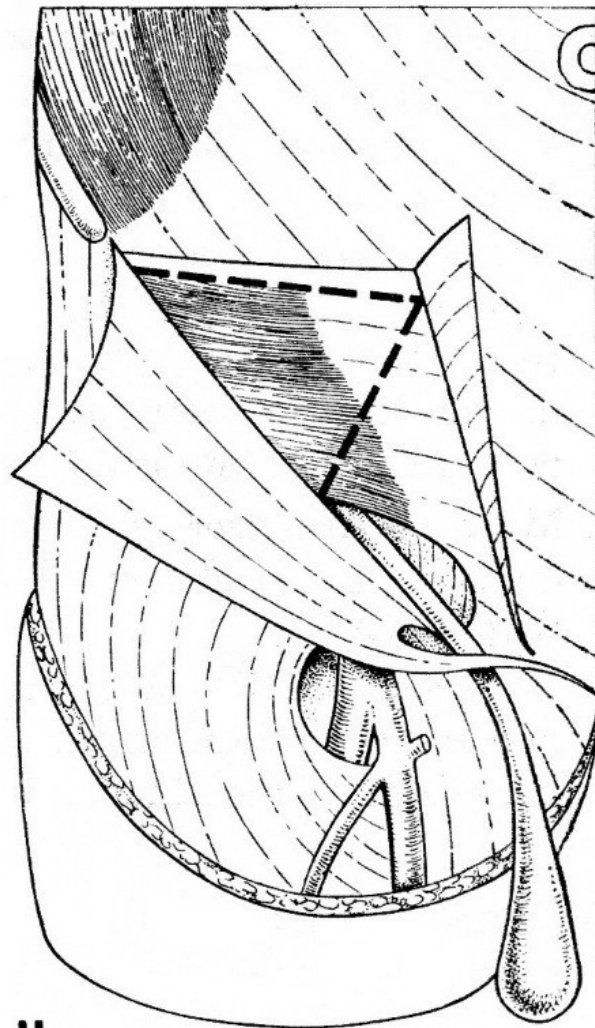
Obr. 7. Kožní řezy na ventrální straně krku



Obr. 8. Kožní řezy na ventrální straně trupu

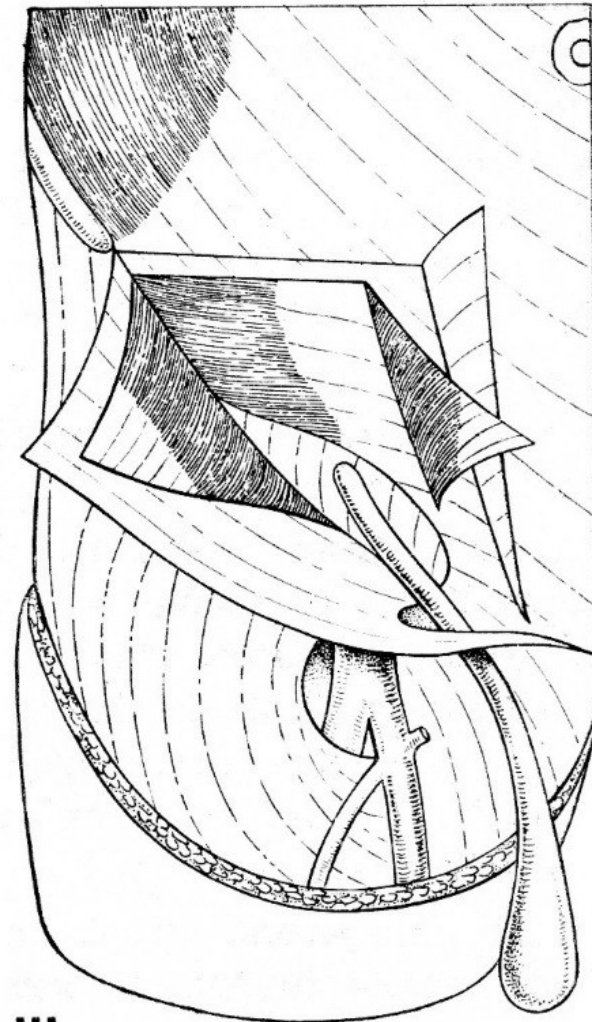


Obr. 17. Preparace tříselného kanálu I.
Řez aponeurózou musculus obliquus
externus abdominis



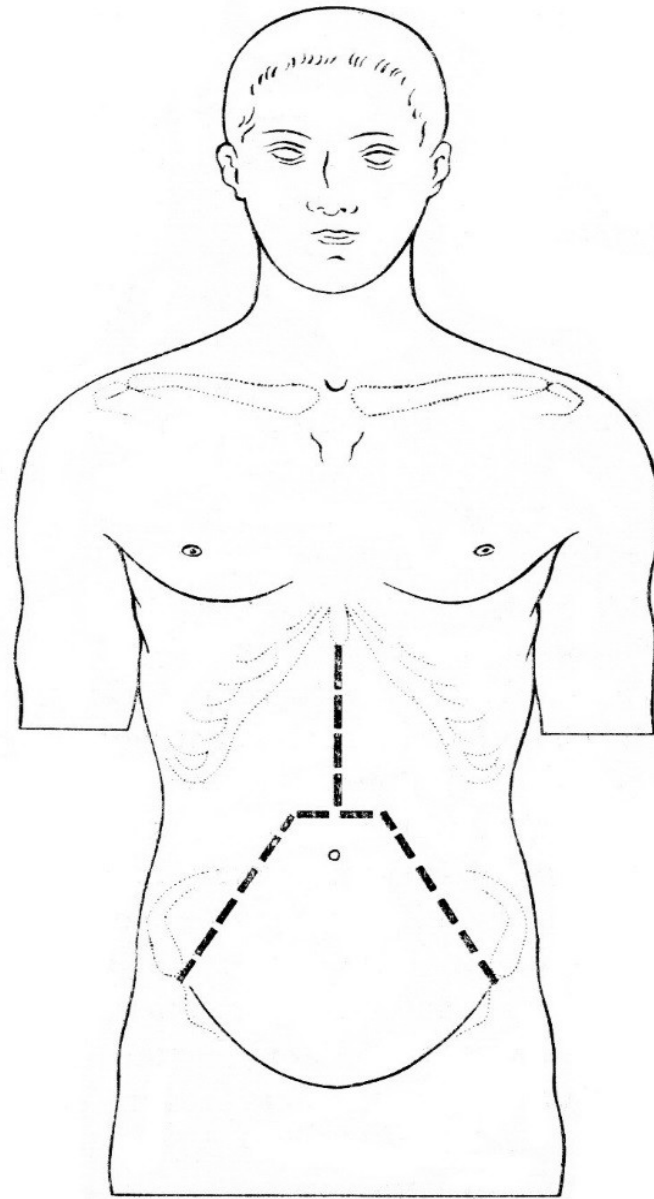
II

Obr. 18. Preparace tříselného kanálu II.
Protěti musculus obliquus internus
abdominis

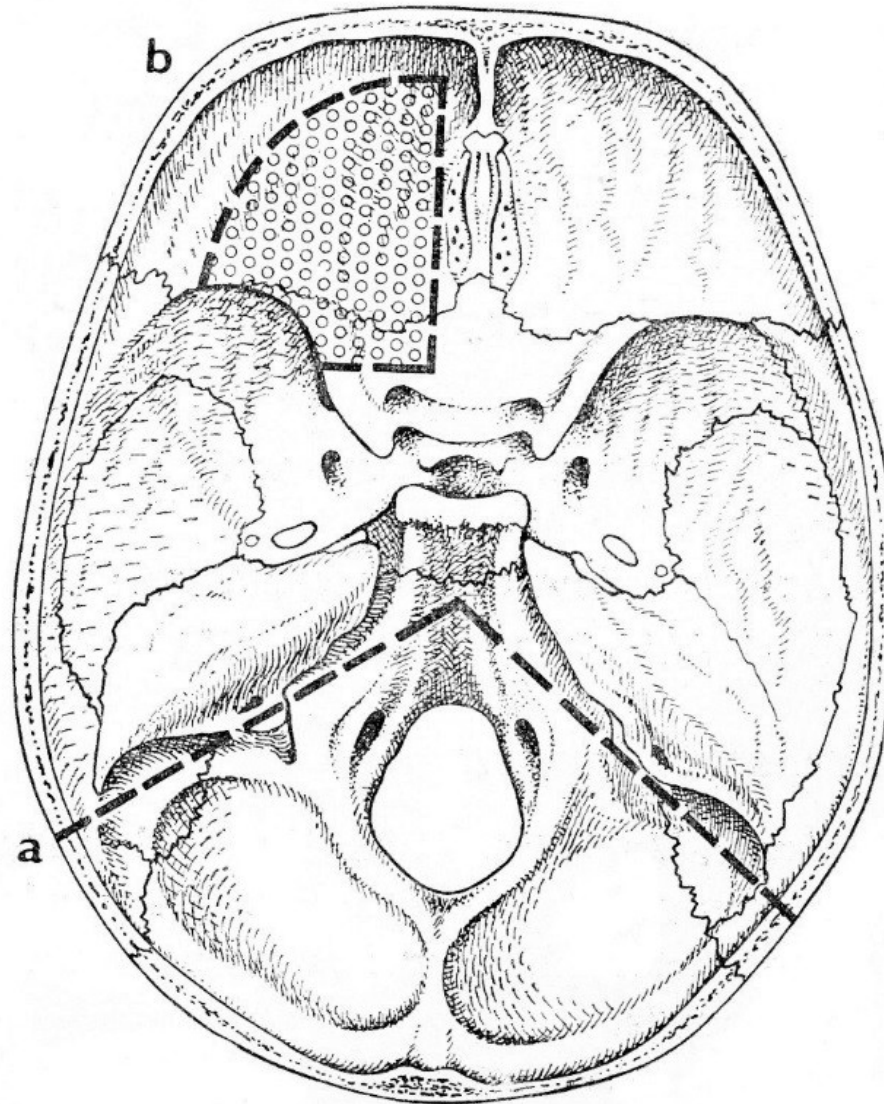


III

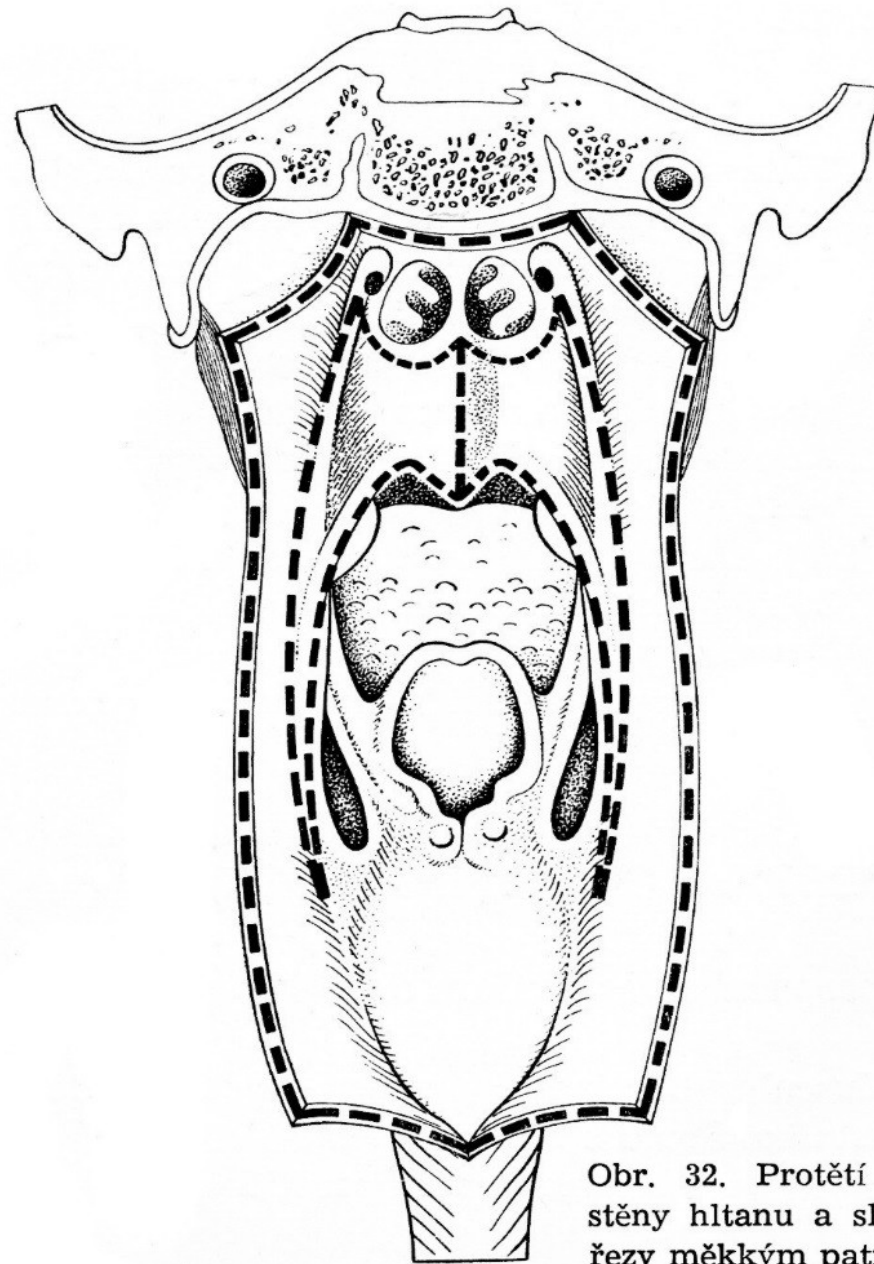
Obr. 19. Preparace tříselného kanálu
III. Odklopení profaté části musculus
obliquus internus abdominis a očistění
musculus transversus abdominis



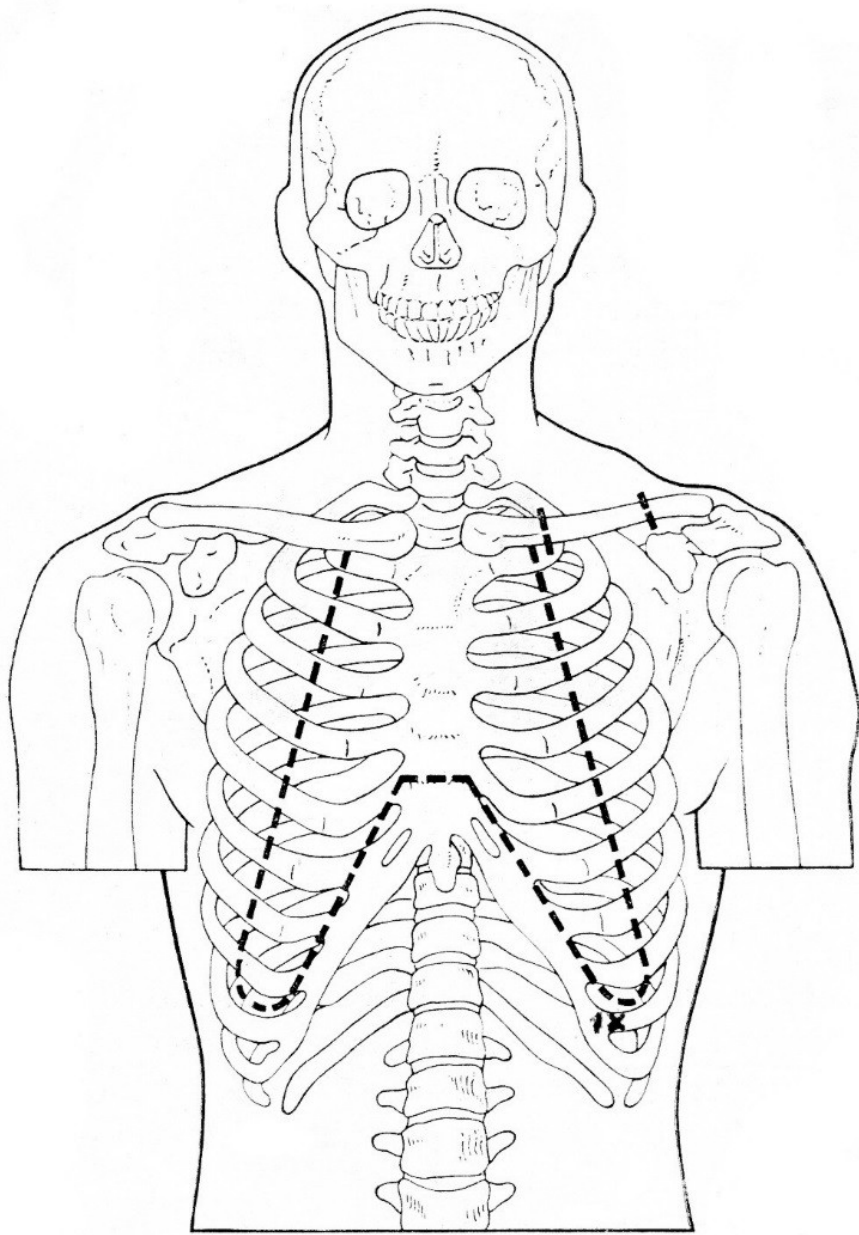
Obr. 20. Protěti stěny břišní a
otevření dutiny peritoneální



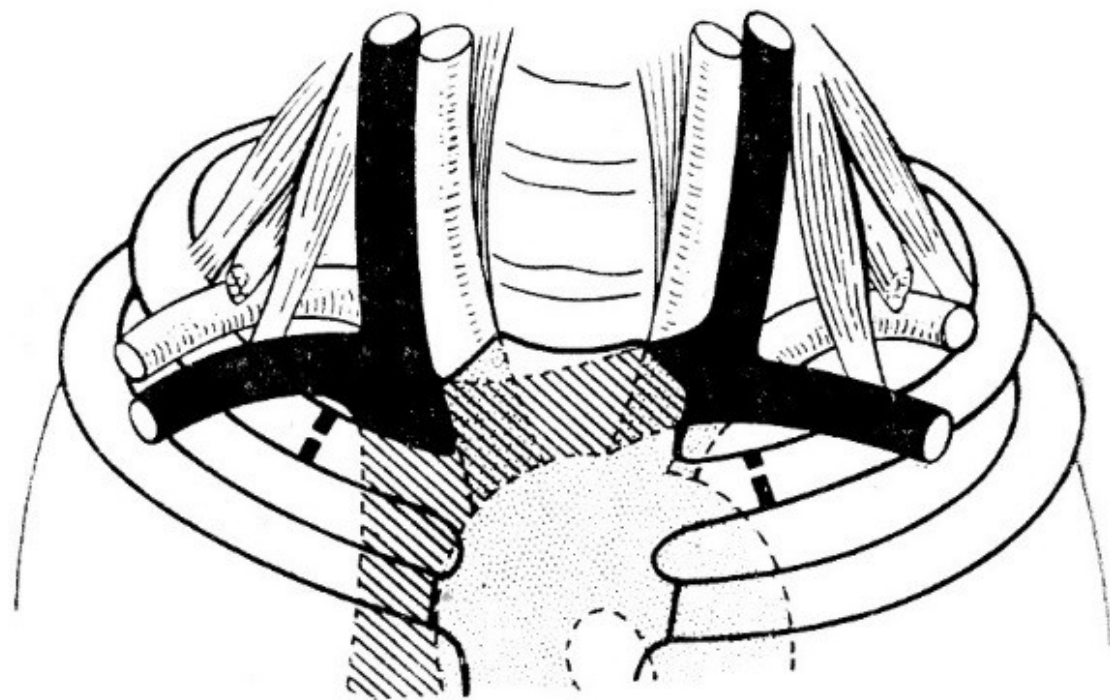
Obr. 31. Pitva lebky: a) řez na pharynx
b) odstranění stropu očnice



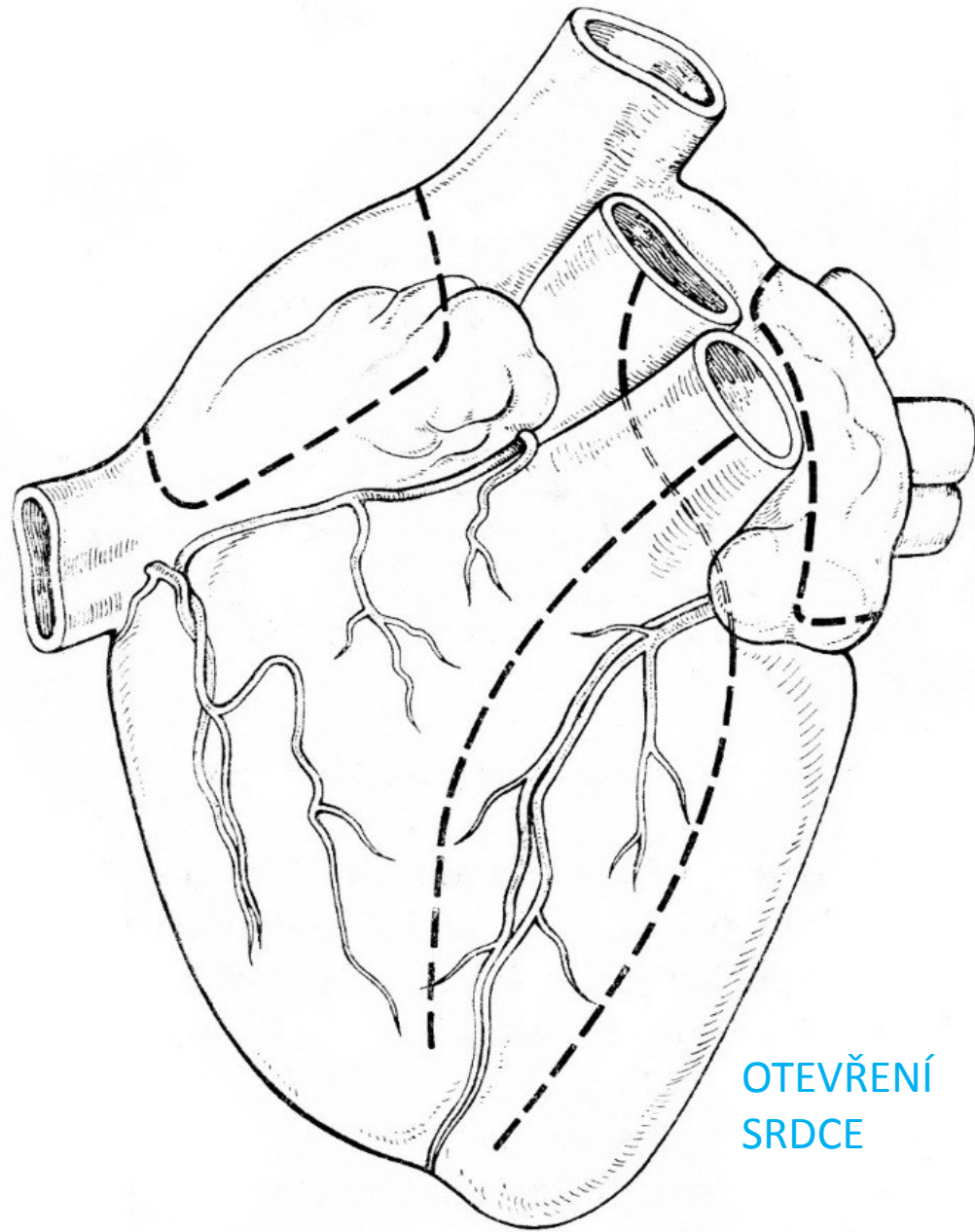
Obr. 32. Protěti zadní stěny hltanu a slizniční řezy měkkým patrem



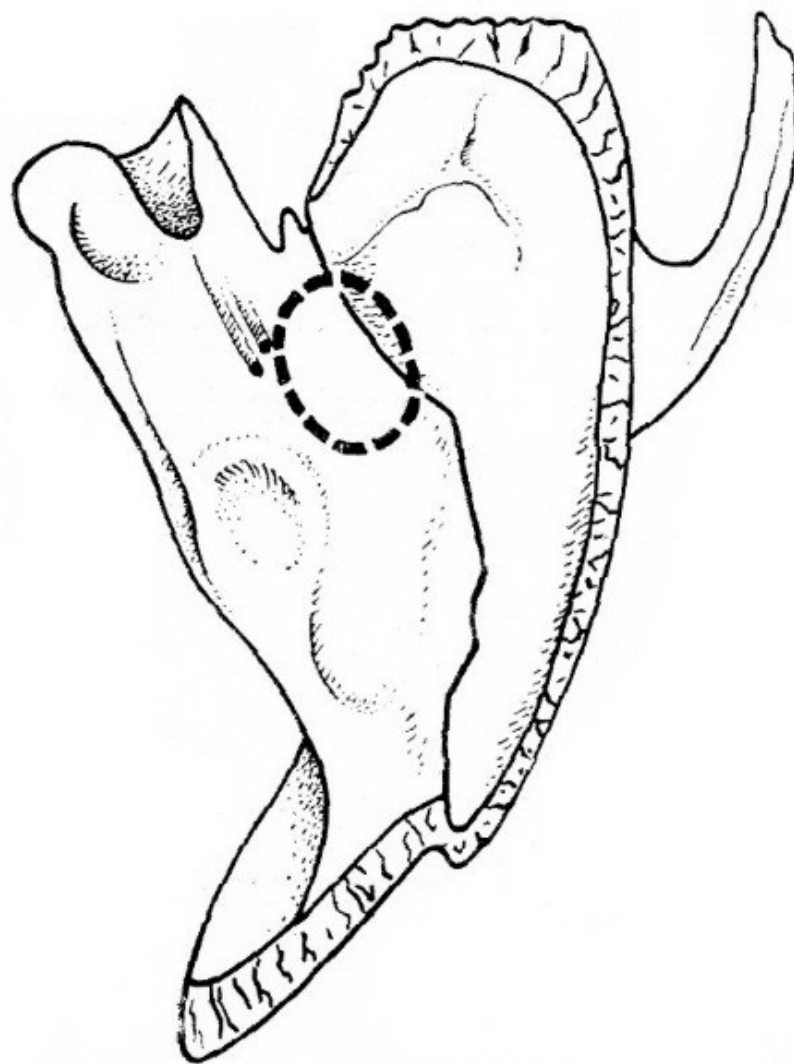
Obr. 12. Protětí klíčku, žeber a hrudní kosti při otevírání hrudníku



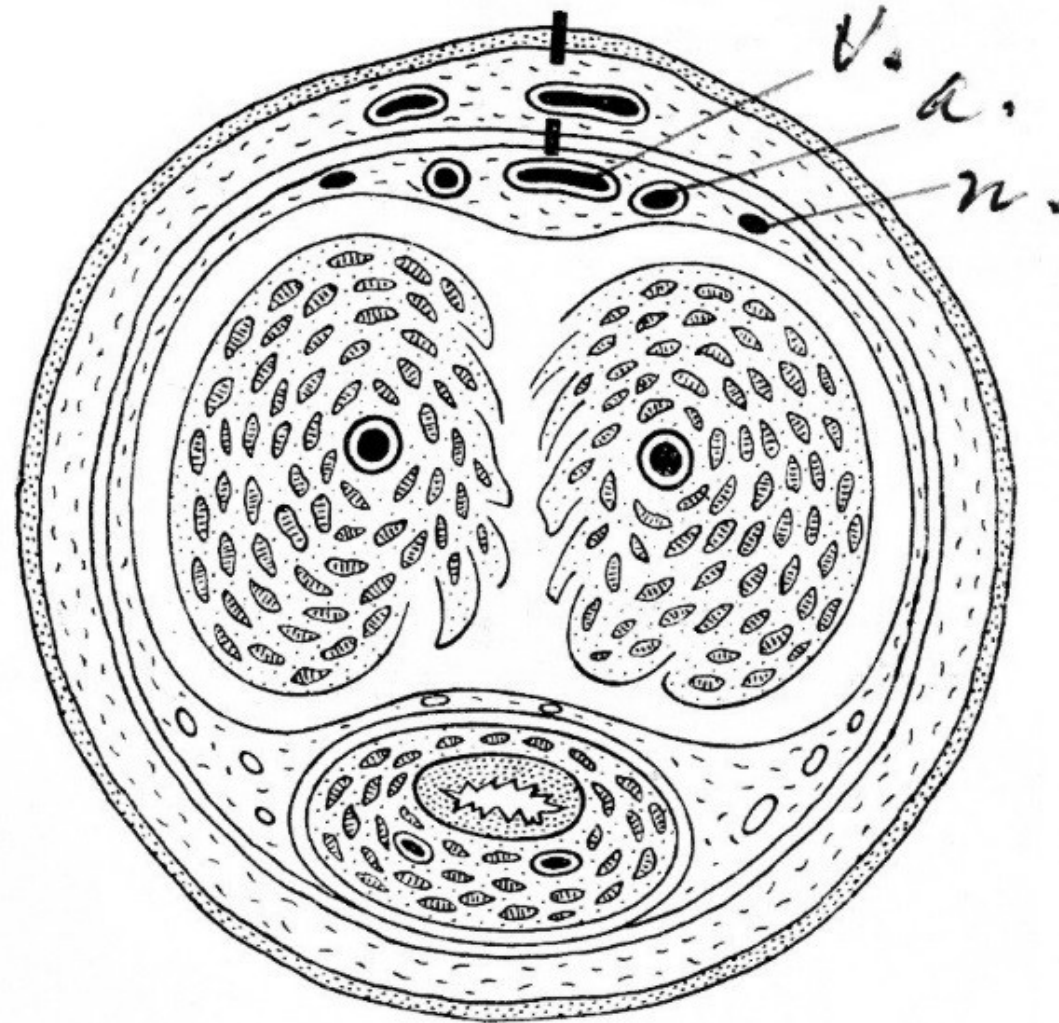
Obr. 11. Protětí 1. žebra



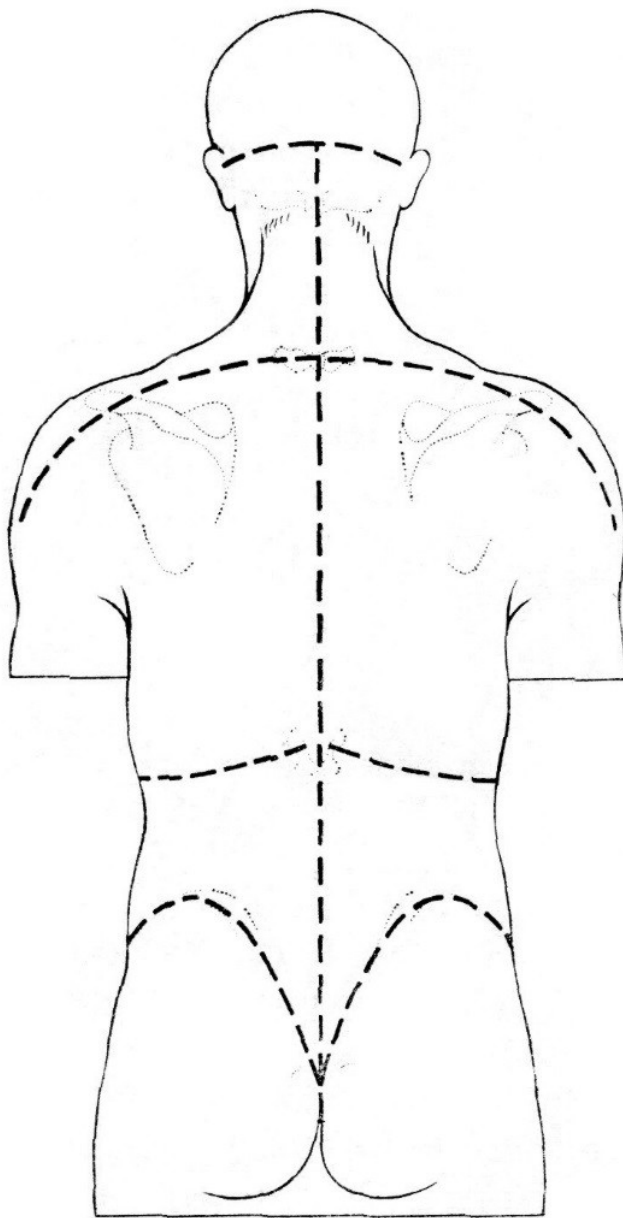
OTEVŘENÍ
SRDCE



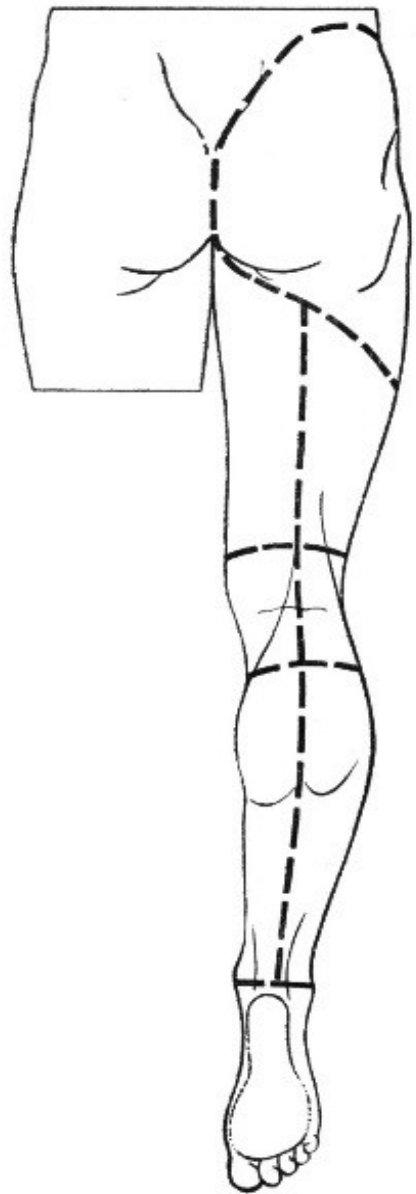
Obr. 35. Otevření dutiny bubínkové shora



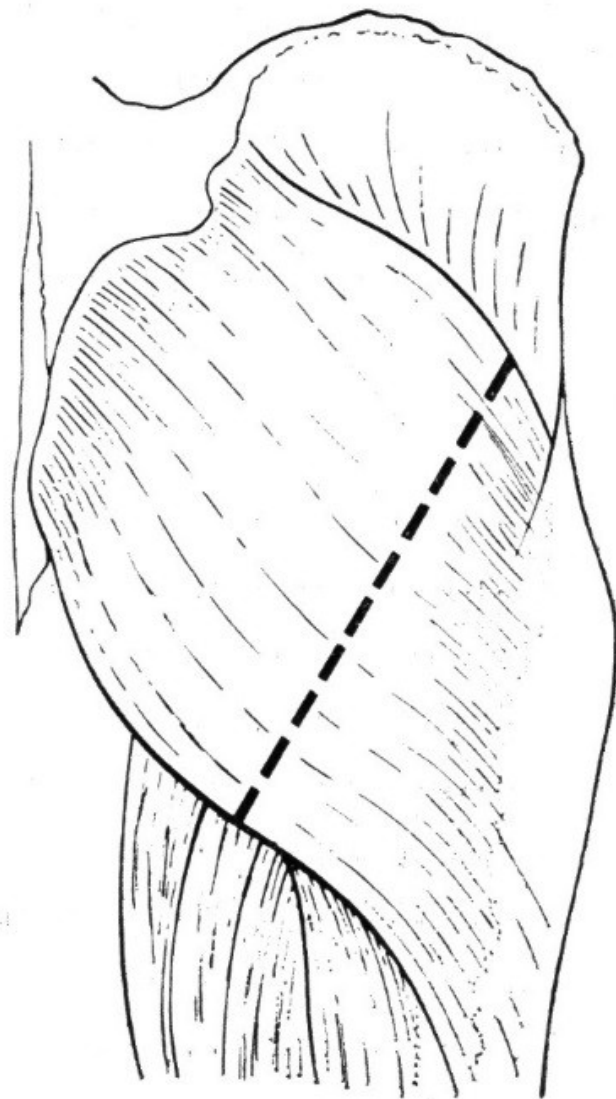
Obr. 21. Protěti kůže a fascia penis profunda na dorsum penis



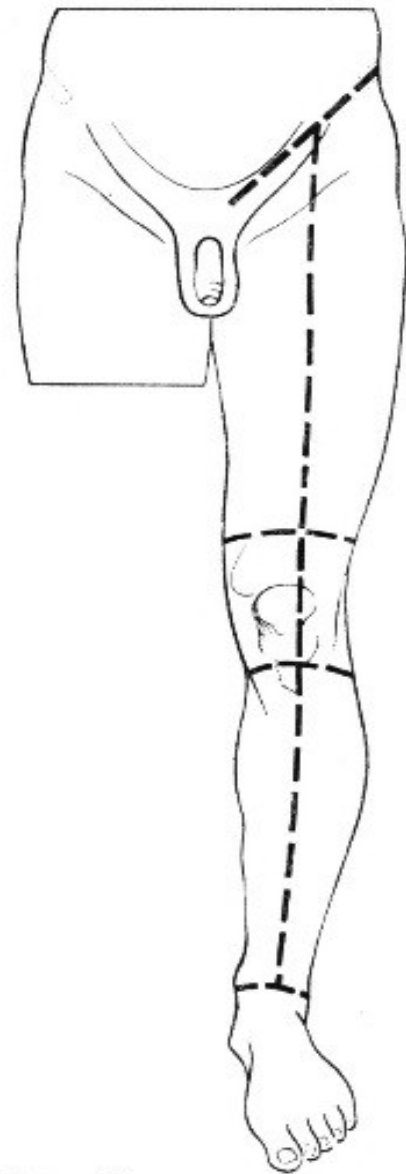
Obr. 5. Kožní řezy na hřbetu



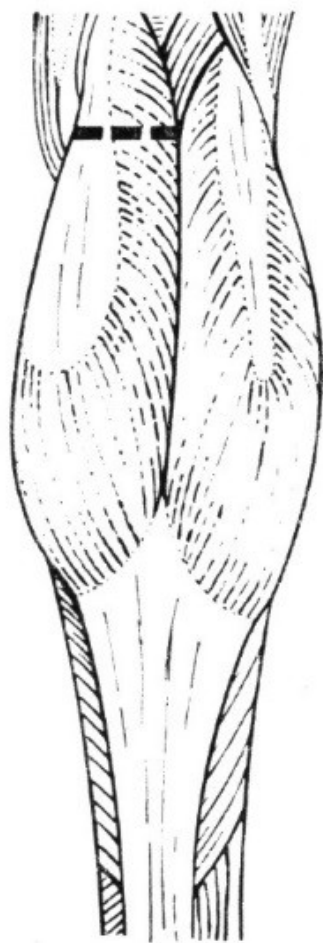
Obr. 44.
Kožní řezy na zadní
straně dolní končetiny



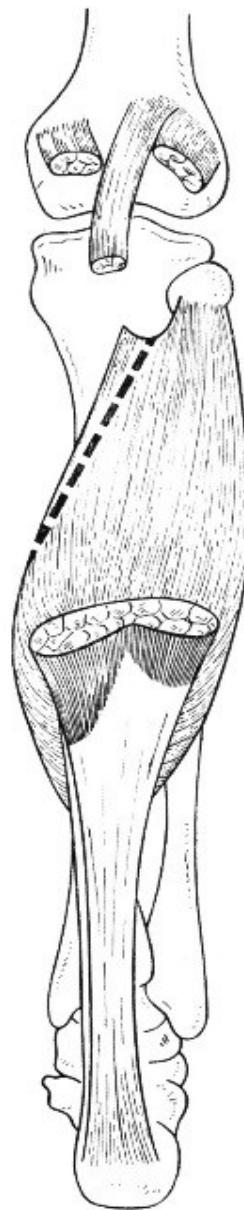Obr. 45
Protětí musculus glutaesus
maximus



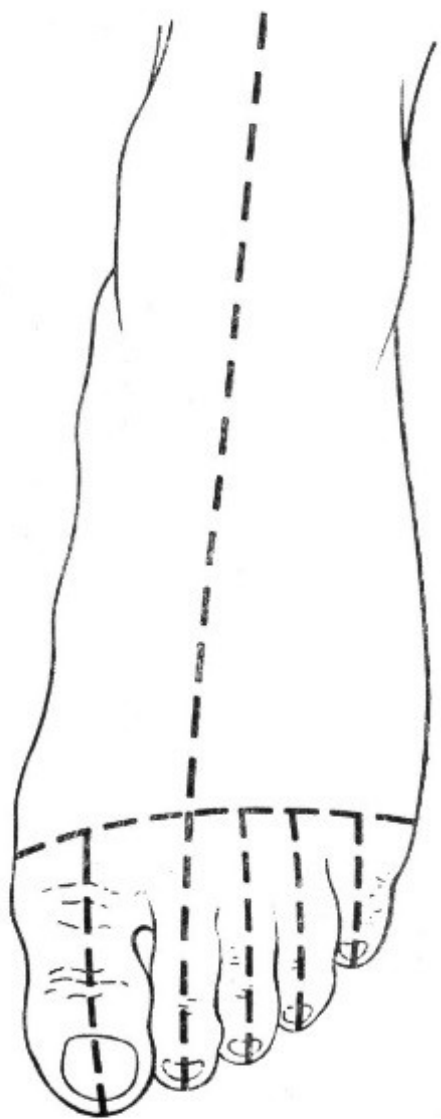
Obr. 46
Kožní řezy na přední
straně dolní končetiny



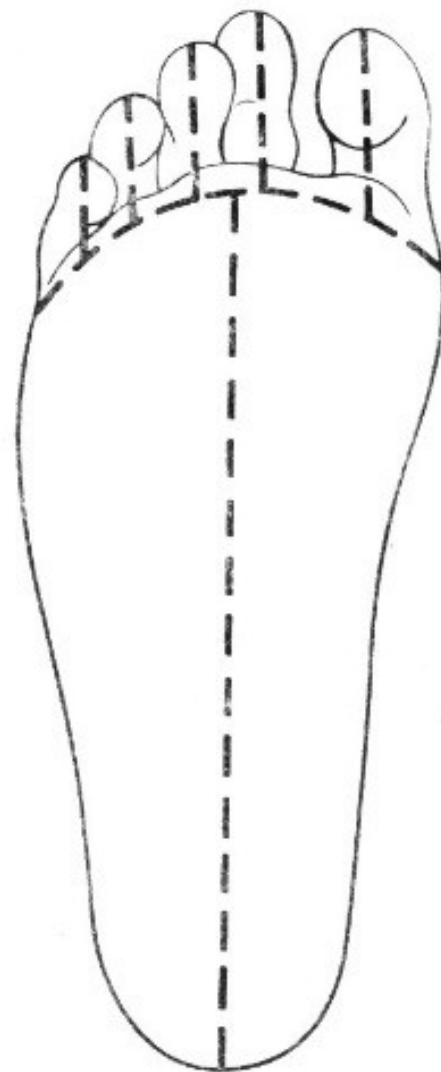
Obr. 47
Protěťí caput mediale
musculi gastrocnemii



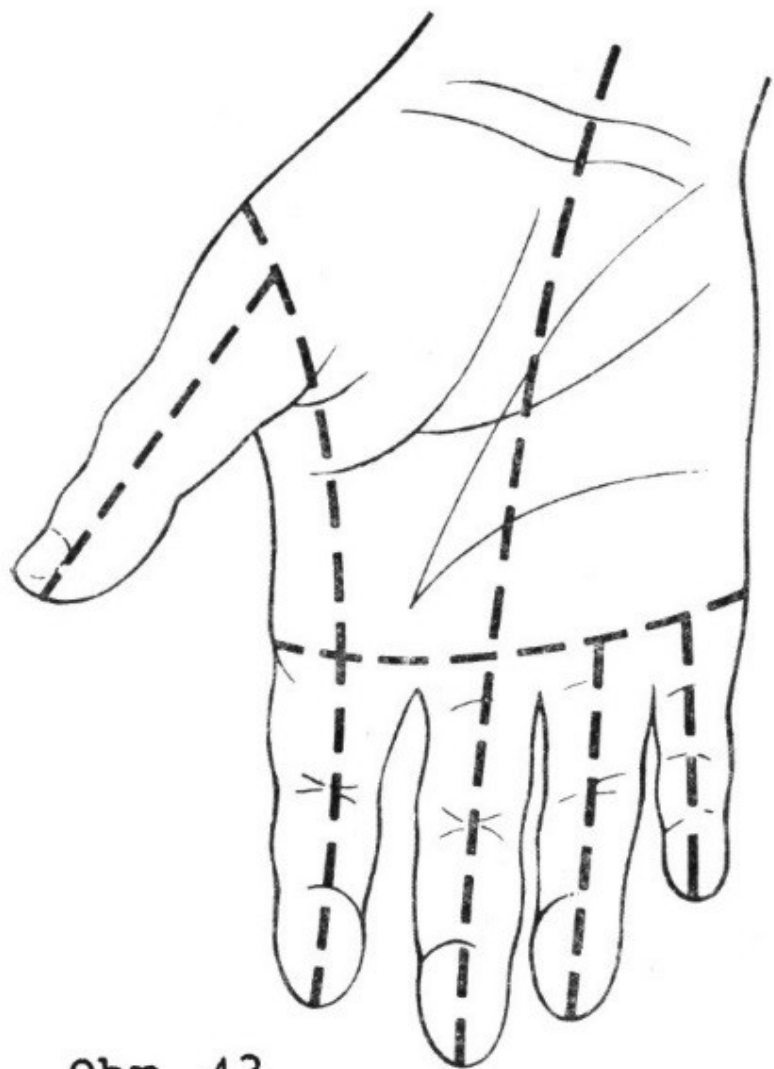
Obr. 48
Protěťí musculus soleus



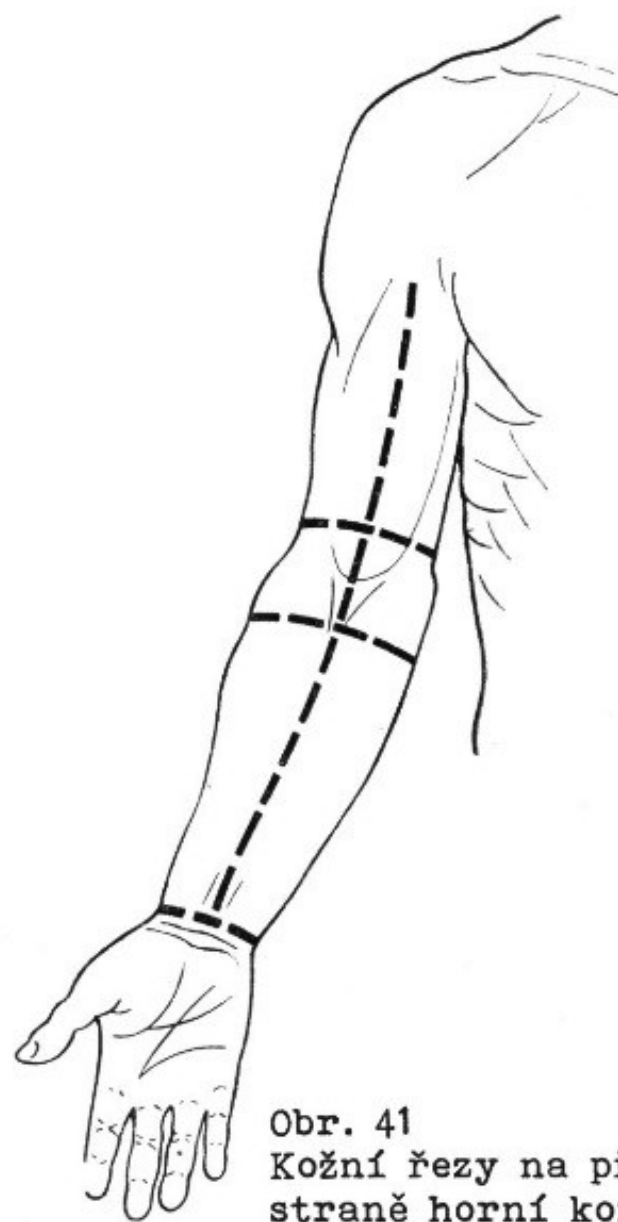
Obr. 49
Kožní řezy na dorsum pedis



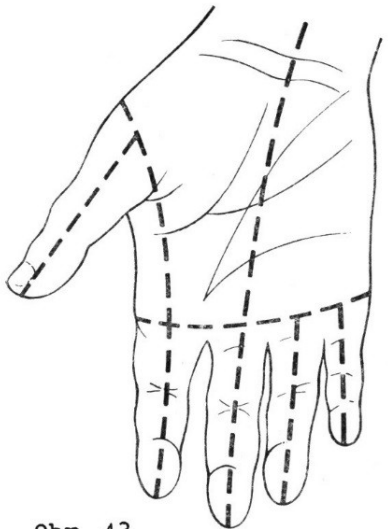
Obr. 50
Kožní řezy na planta pedis



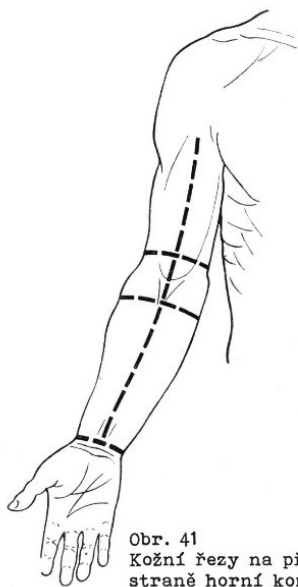
Obr. 43
Kožní řezy na palmární
straně ruky



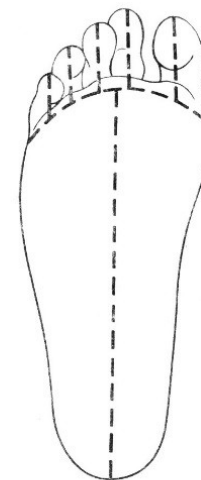
Obr. 41
Kožní řezy na přední
straně horní končetiny



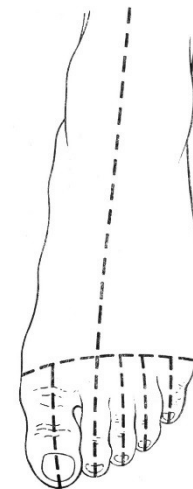
Obr. 43
Kožní řezy na palmární
straně ruky



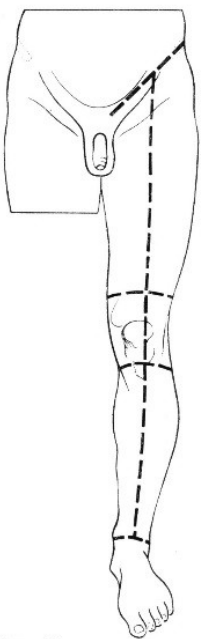
Obr. 41
Kožní řezy na přední
straně horní končetiny



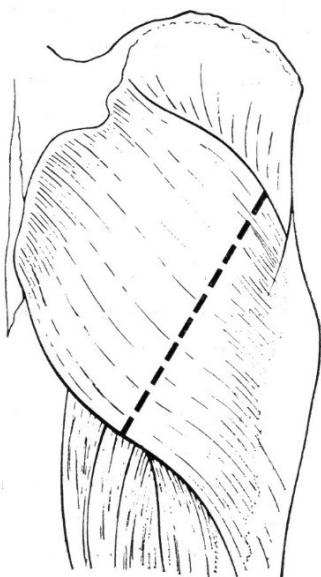
Obr. 50
Kožní řezy na planta pedis



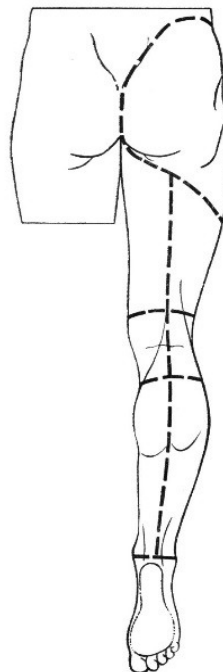
Obr. 49
Kožní řezy na dorsum pedis



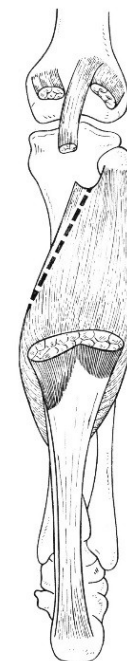Obr. 46
Kožní řezy na přední
straně dolní končetiny



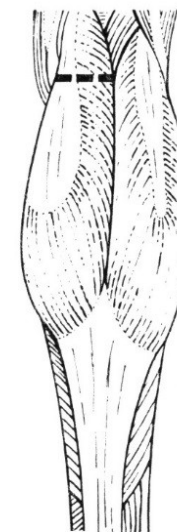Obr. 45
Protětí musculus gluteaeus
maximus



Obr. 44.
Kožní řezy na zadní
straně dolní končetiny



Obr. 48
Protětí musculus soleus



Obr. 47
Protětí caput mediale
musculi gastrocnemii