

# Základy rtg anatomie

2019

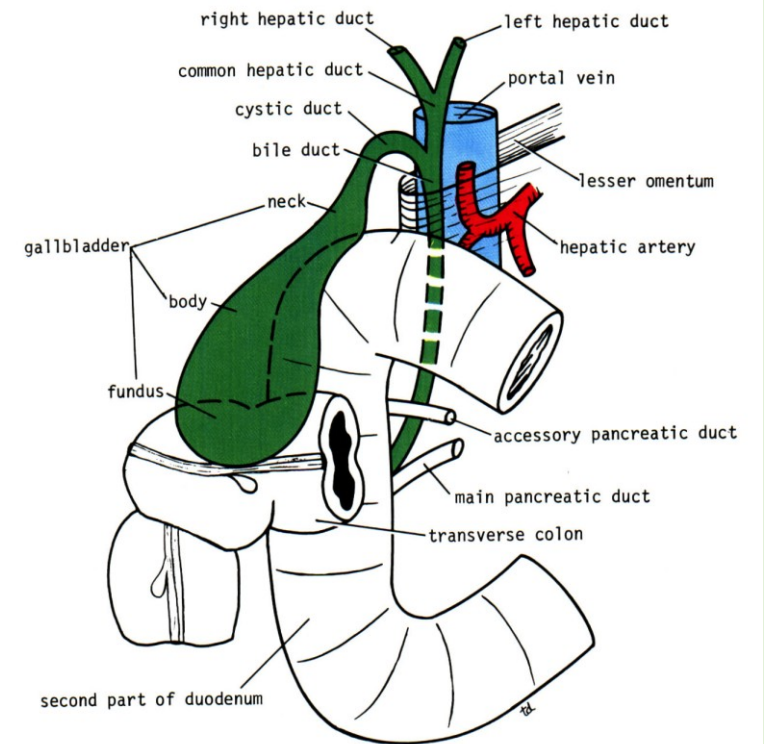
prezentace: Anatomie pro samostudium

<https://is.muni.cz/el/med/podzim2015/VSAN0131p/um/59291451/>

## **Popis rtg snímku:**

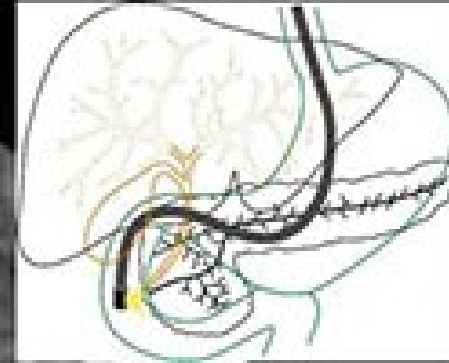
- 1) Oblast ( břicho, pánev...)
- 2) Typ snímku - a)nativní-prostý, b)kontrastní : BaSO<sub>4</sub> nebo 3J,4J jodidované steril. vodné roztoky
- 3) Projekce – sagitální, koronární, boční
- 4) Vlastní popis struktur s event. konkrétním názvem Rtg: koronarografie, HSG, urografie, ERCP...
- 5) Variety, artefakty, klinika

# ERCP



**Endoskopická  
Retrográdní  
Cholangio  
Pancreatico-grafie**

ERCP  
Endoskopická retrográdní  
cholangio-pankreatografie



dct. hepaticus comm.

dct. cysticus

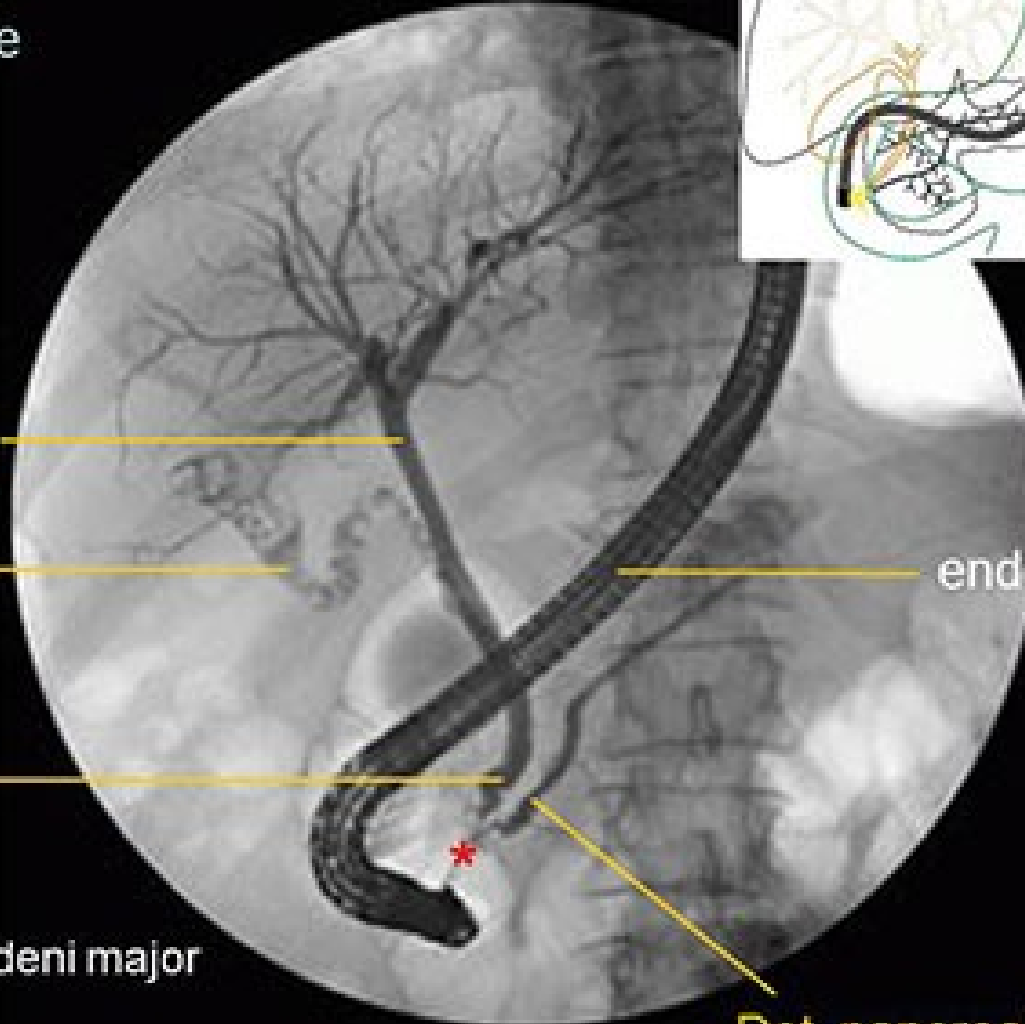
Dct. choledochus

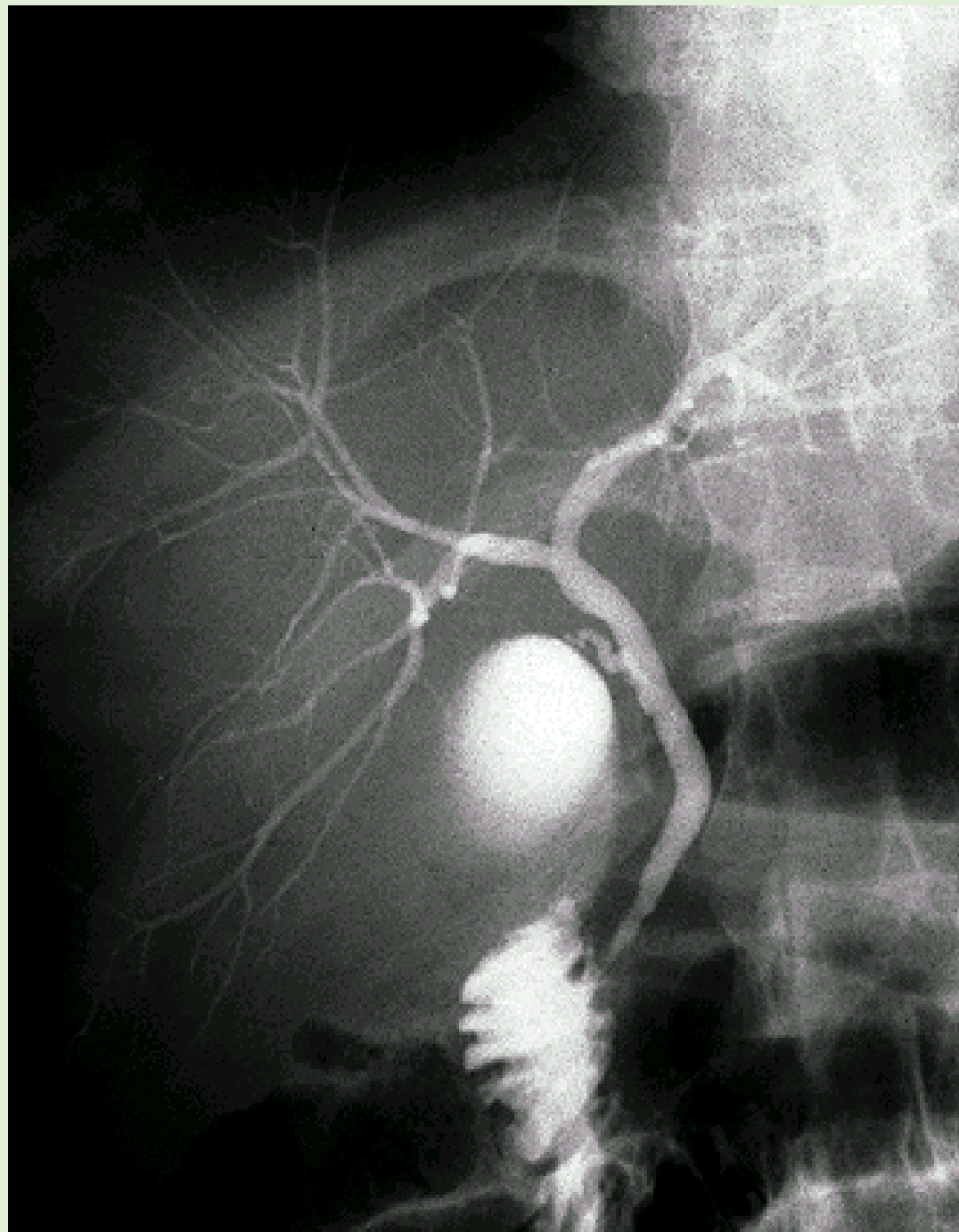
\* papilla duodeni major

Dct. pancreaticus

endoskop

ERCP





## ERCP

Intra a extrahepatální žluč.cesty