

Benigní muskuloskeletální nádory

Klasifikace benigních nádorů

- kostní tkáň (osteom, osteoid osteom, osteoblastom)
- chrupavčitá tkáň (chondrom, osteochondrom, chondroblastom, chondromyxoid fibrom)
- fibrózní a histiocytární tkáň (neosifikující fibrom, fibrózní histiocytom)
- cévní tkáň (hemangiom, hemangiopericytom)
- kostní obrovskobuněčný nádor- OBN
- tuková tkáň (lipom)
- další benigní nádory měkkých tkání

Benigní kostní nádory

- osteoid osteom
- osteoblastom
- chondroblastom
- chondromyxoid
fibrom
- desmoplastický fibrom
- Osteochondrom
- Chondrom
- Haemangiom
- Neosifikující fibrom
- Lipom
- OBN

Surgical staging system (Enneking)

- Stupeň 1 – latentní (G0, T0, M0)
- Stupeň 2 – aktivní (G0, T0, M0)
- Stupeň 3 – agresivní (G0, T1-2, M0-1)

Stupeň 1 - latentní

- bez subjektivních obtíží, často náhodný nález
- kostní scintigrafie – minimální nález
- angiografie – negativní
- CT – ostře ohraničené hranice

Stupeň 2 - aktivní

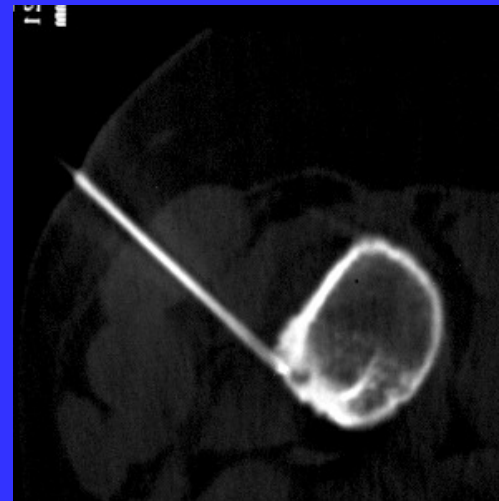
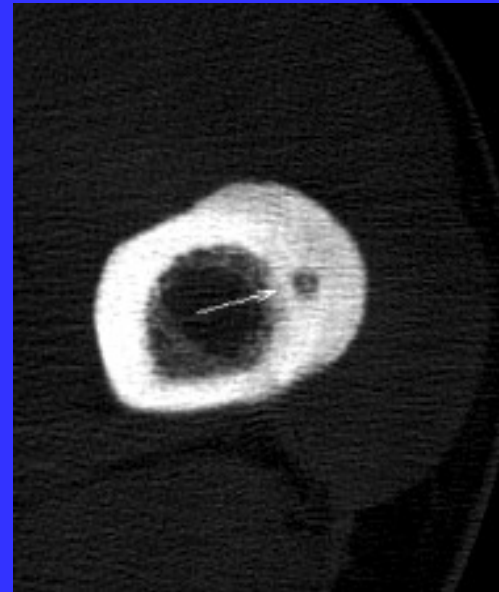
- mírné subjektivní obtíže
- kostní scintigrafie – výraznější pozitivní nález
- angiografie – mírná neovaskulární reakce
- CT – lehká expanze

Stupeň 3 - agresivní

- velké subjektivní obtíže
- kostní scintigrafie – výrazně pozitivní nález
- angiografie – střední neovaskulární reakce
- CT – extrakompartmentální šíření nádoru

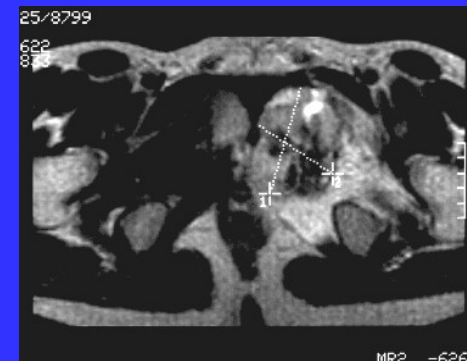
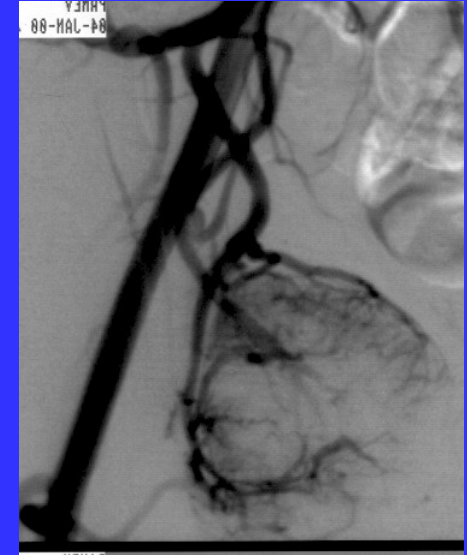
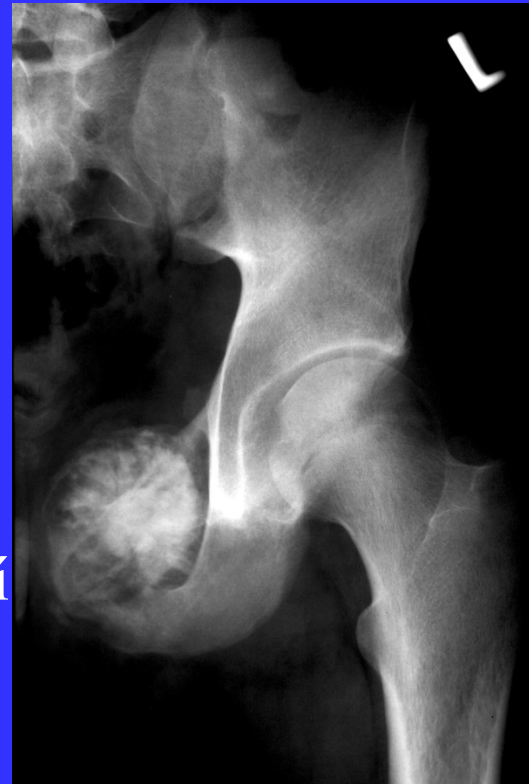Osteoid osteom

- 5 – 25 let
- femur, tibie, páteř
- bolest, často v noci
- kortikální, spongiózní, subperiostální
- RTG, CT, scinti skeletu, angiografie
- nidus – osteoidní tkáň
- diff.dg osteoblastom, osteomyelitis (Garré)
- chirurgické, radioablace- RFA



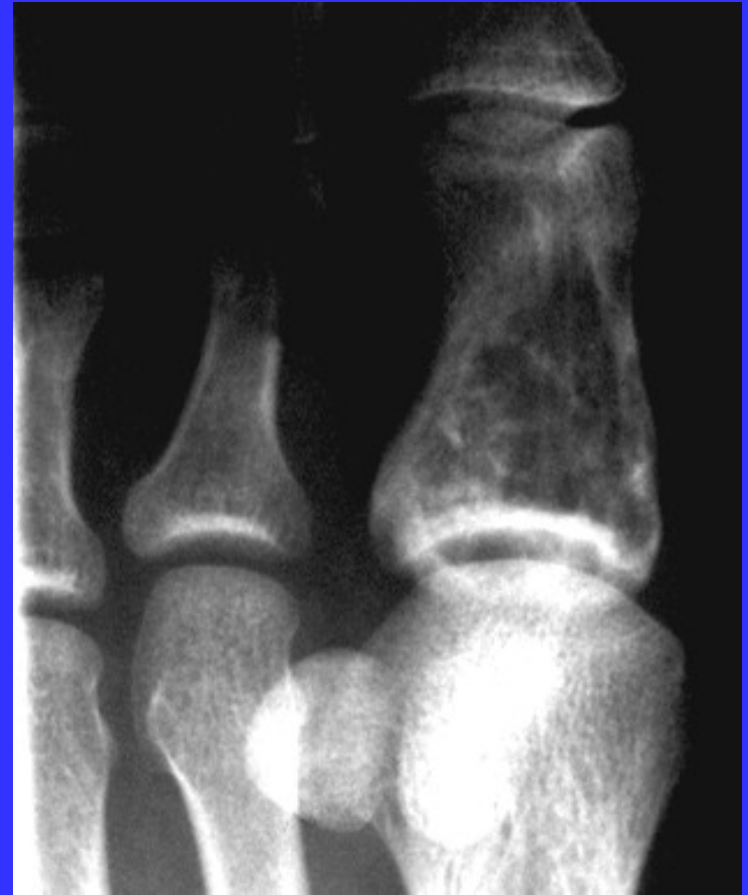Osteoblastom

- 10-20 let, muži
- bolest, neurologické příznaky
- kortikální, spongiózní, periostální
- RTG, CT, scinti, angiografie
- větší nidus, kalcifikace, šíření do měkkých tkání
- diff.dg. osteoid osteom, osteosarkom, OBN
- resekce, exkochleace
- někdy agresivní až maligní



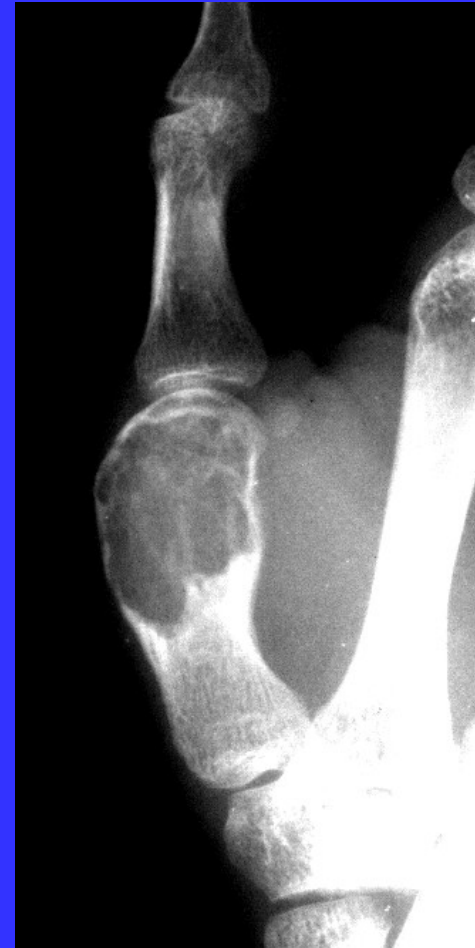Chondroblastom

- 5-25 let, muži
- epifýza, metafýza
(femur, humerus, tibiae)
- solitární
- bolest, kloubní
příznaky (synovitis)
- RTG, CT, scinti
(nepatrně)
- někdy expanze mimo
kost, kalcifikace
- diff.dg. OBN, chosa
- exkochleace a výplň
štěpy



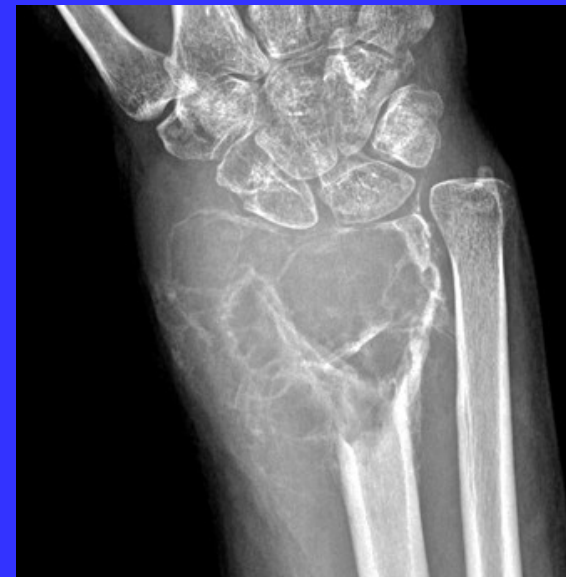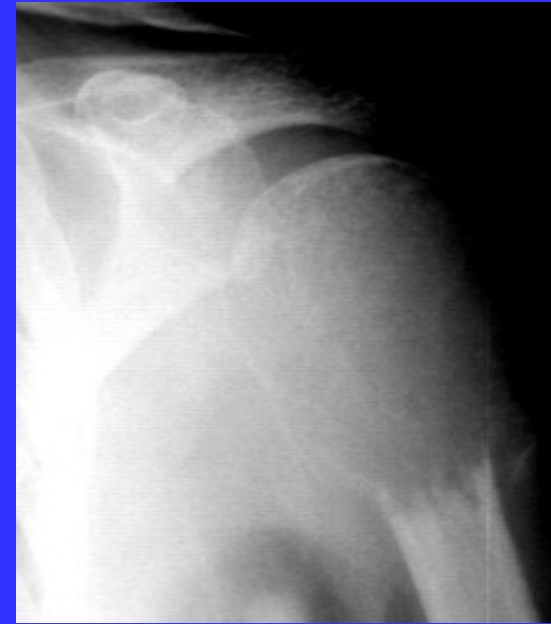Chondromyxoidní fibrom

- do 30 let, muži
- tibie, femur (metadiafýza)
- solitární
- bolest, kloubní příznaky
- RTG, CT, scinti
(nepatrně)
- aroze kortikalis
- vzácně malignizace
- diff.dg. chondroblastom,
OBN, chondrosarkom
- resekce (štěp), méně
exkochleace (štěpy)



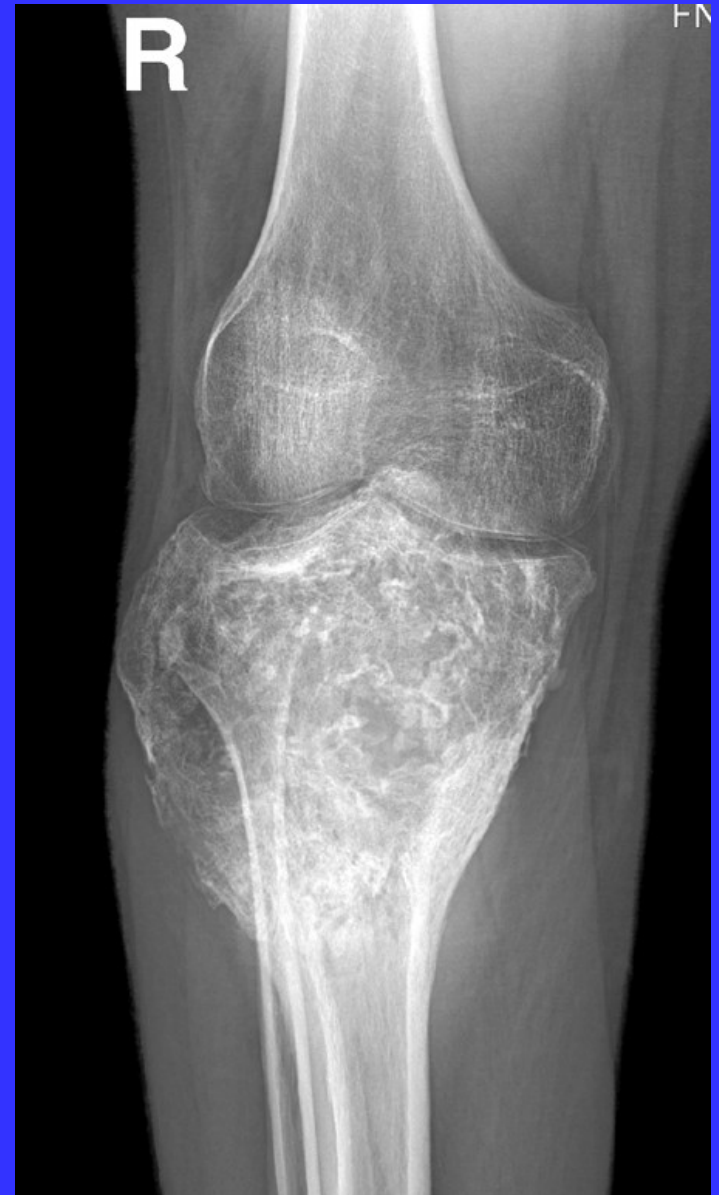Obrovskobuněčný kostní nádor

- 15-50 let, ženy
- epimetafýzy, femur, tibia
- bolesti, kloubní příznaky, zduření, patol. zlomenina
- RTG, CT, scinti, angiografie, CT plic
- aroze až perforace kortikalis, bohatá vaskularizace
- malignizace benign. formy
- diff. dg. an. k. cysta, hnědý nádor
- Exkochleace (fenol, kryo, cement, štěpy), resekce



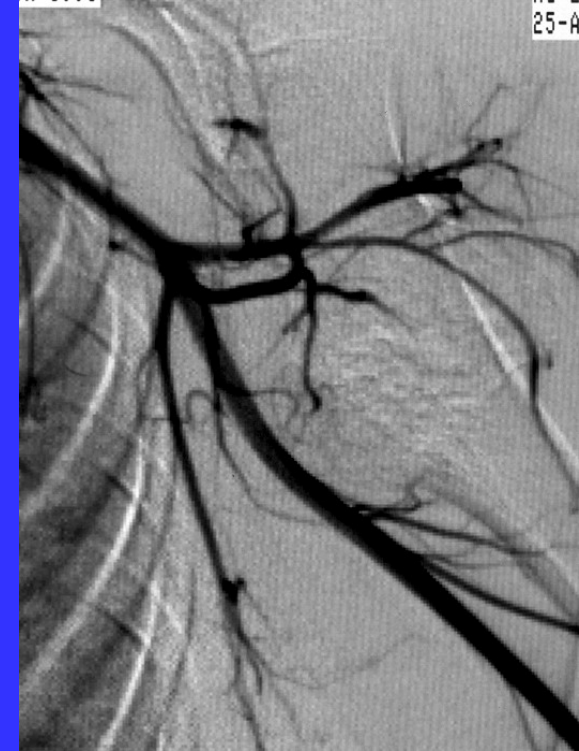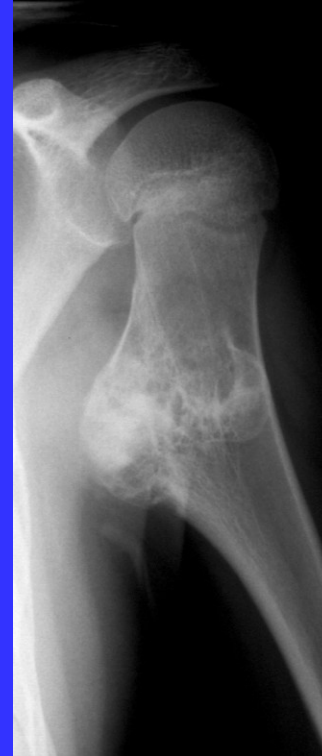Obrovskobuněčný kostní nádor

- 15-50 let, ženy
- epimetafýzy, femur, tibiae
- bolesti, kloubní příznaky, zduření, patol. zlomenina
- RTG, CT, scinti, angiografie, CT plic
- aroze až perforace kortikalis, bohatá vaskularizace
- malignizace benign. formy
- diff. dg. an. k. cysta, hnědý nádor
- Exkochleace (fenol, kryo, cement, štěpy), resekce



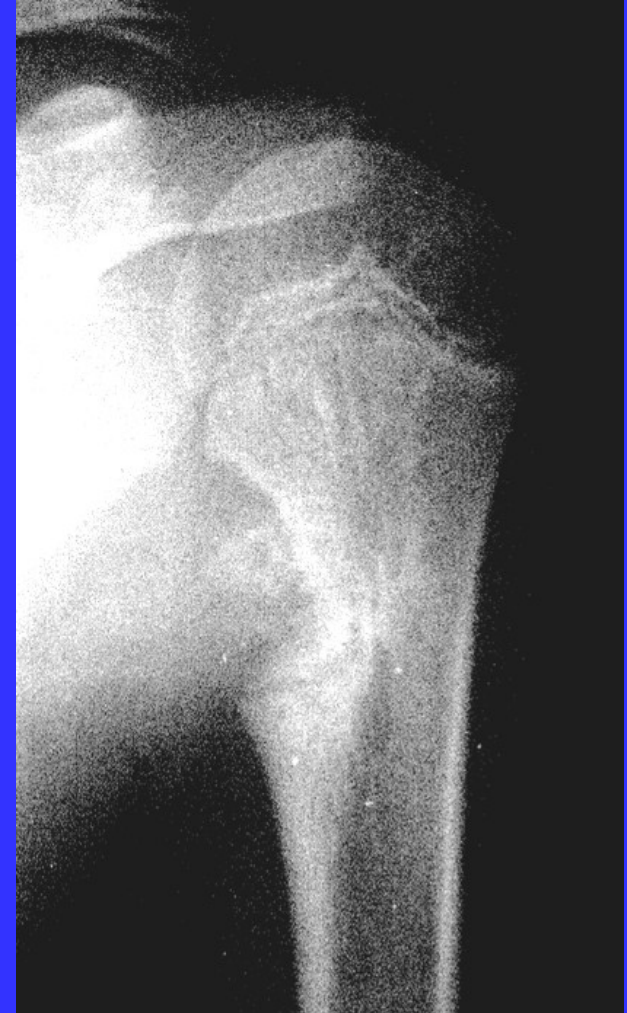Osteochondrom

- častý do 20 let, muži
- metafýzy, femur, tibiae
- zduření, bez bolesti, náhodný nález, tlak na okolí
- exostózová nemoc)
- RTG, CT, sono (síla chrup. čepičky do 10 mm)
- vzácně malignizace (bolest, růst, čepička nad 20 mm)
- diff.dg. parostál. osteosa, juxtakortikál. Chondrosa
- sledování, ablace



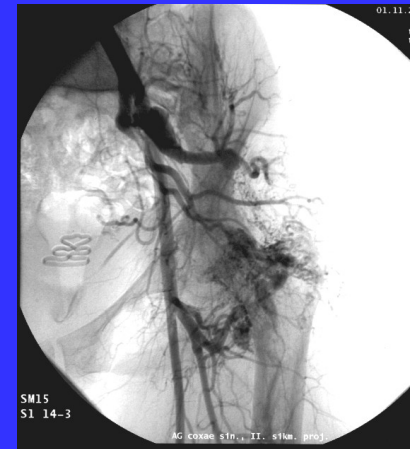
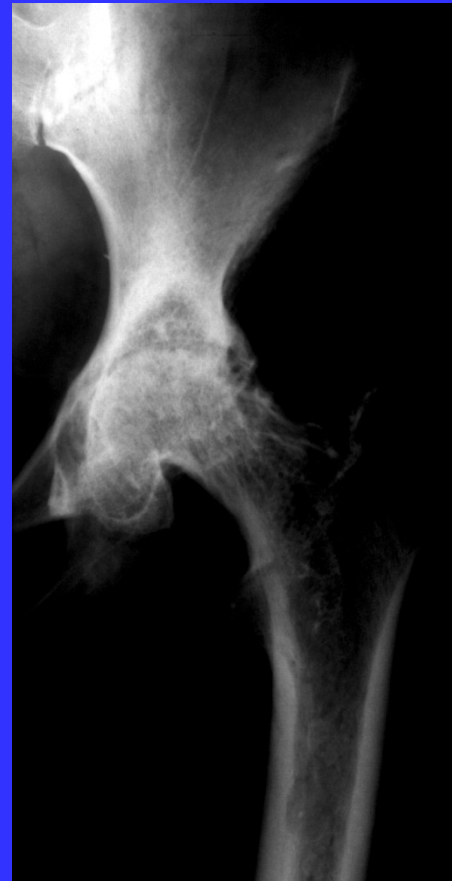
Chondrom

- 10-50 let, častý
- drobné kosti, dlouhé kosti, trup
- nebolest. zduření, vzácně pat. zlom., náhodný nález
- enchondromatóza (Ollier), hemangiomy (Mafucci)
- RTG, CT. angiografie negat., scinti minim. nález
- malignizace (prolif. chondrom), dl.kosti, trup, zvětšení, bolest, nad 25 let, diff.dg chondrosarkom
- exkochleace (štěpy), sledování, resekce



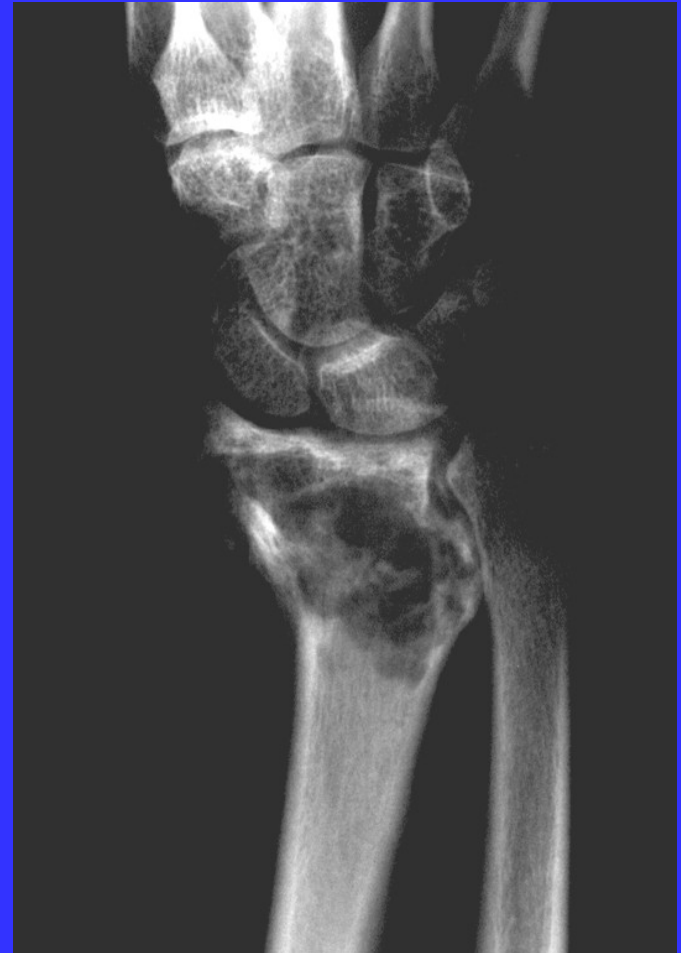Hemangiom

- kostní - páteř, lebka
- solitární, mnohočetné
- asymptomat., bolest méně
- RTG, CT, angiografie (vzácně)
- voštinovitý vzhled
- diff.dg. fibrózní dysplasie, histiocytosis X
- sledování, embolizace, radioterapie, vertebroplastika (kostní cement do těla obratle)
- výjimečně resekce



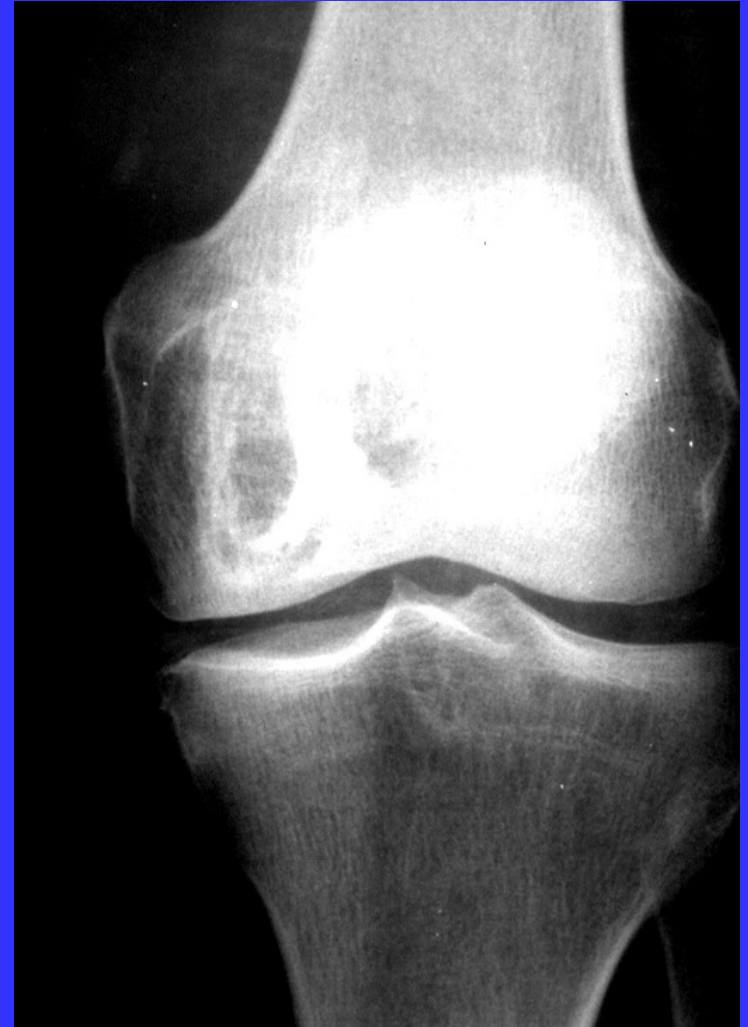Neosifikující fibrom

- do 30 let, častý
- dist. metafýza femuru, tibie
- asymptomatický (možnost regrese)
- RTG, CT (angio a scinti negativní)
- diff.dg. eosinofilní, granulom, OBN, MFH
- sledování, exkochleace a štěpy (velké afekce)



Intraoseální lipom

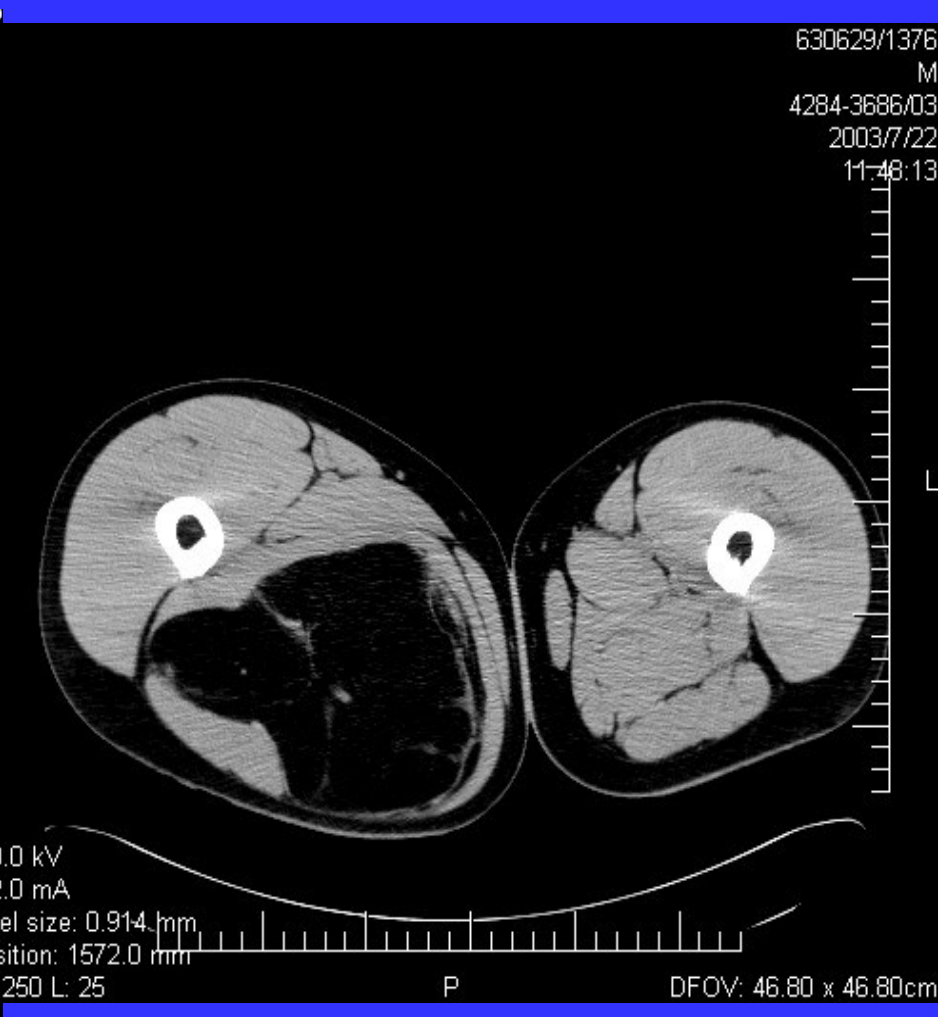
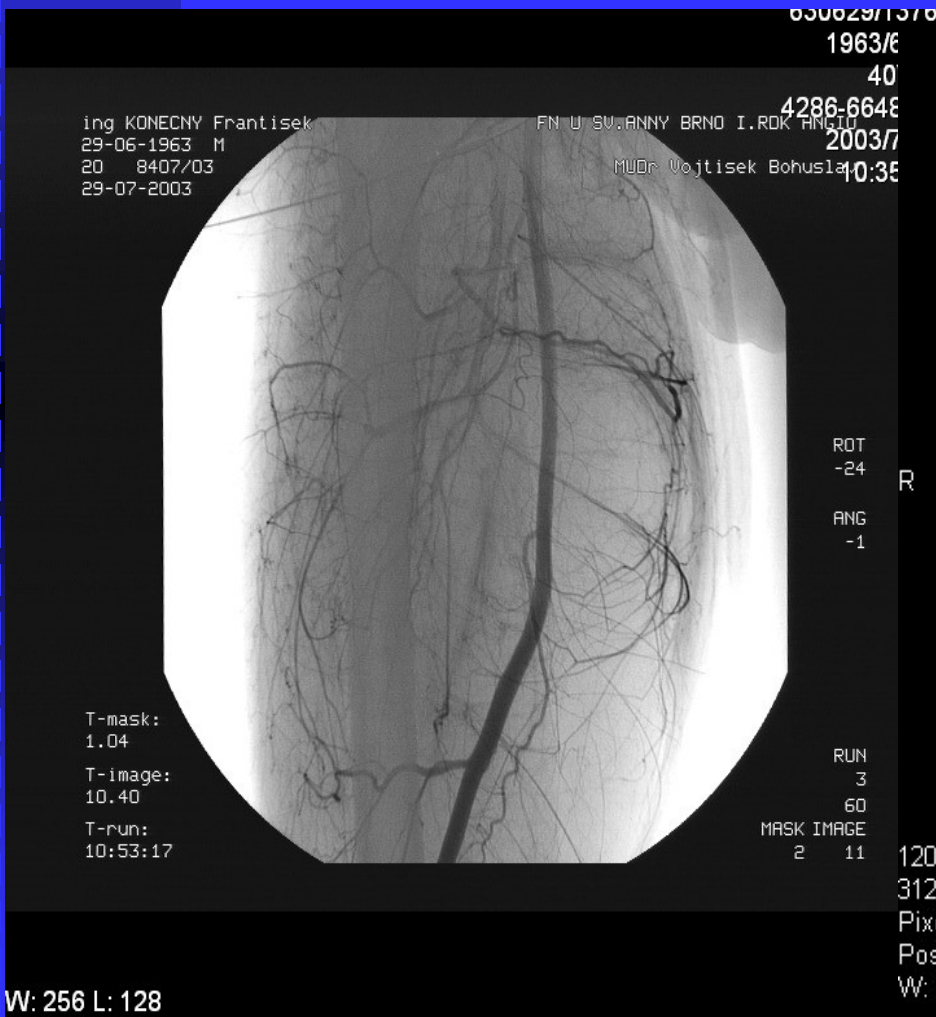- vzácně v kostech
- asymptomatický, méně lehká bolest
- centrální, periostální
- RTG, CT (tuková tkáň), angio negat.
- diff. dg. kostní infarkt
- sledování, exkochleace (štěpy)



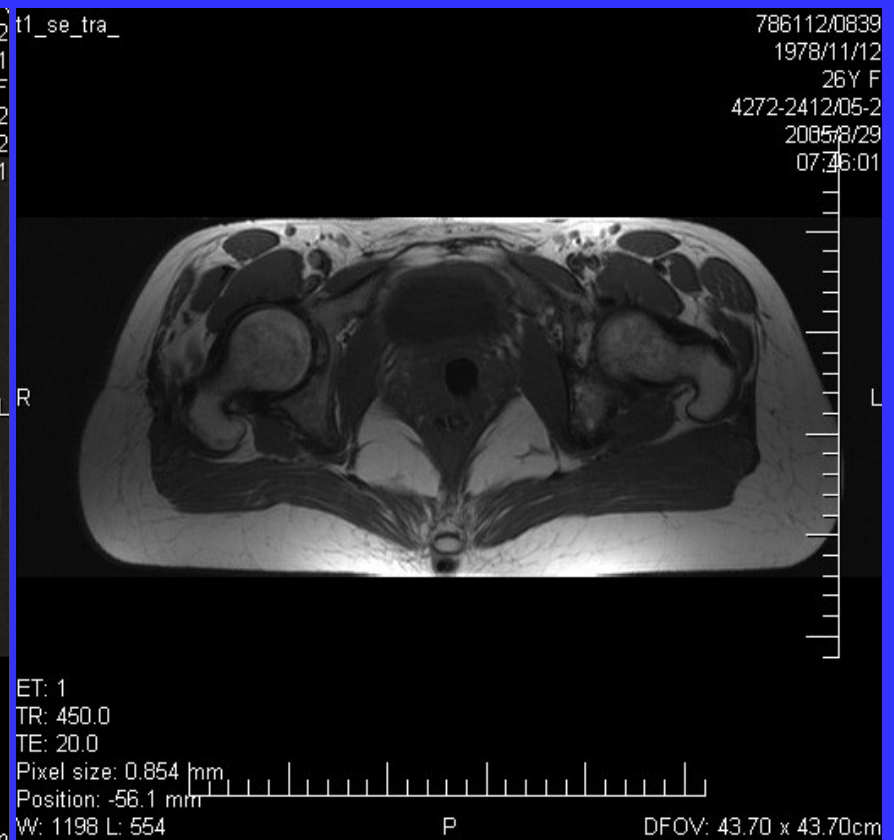
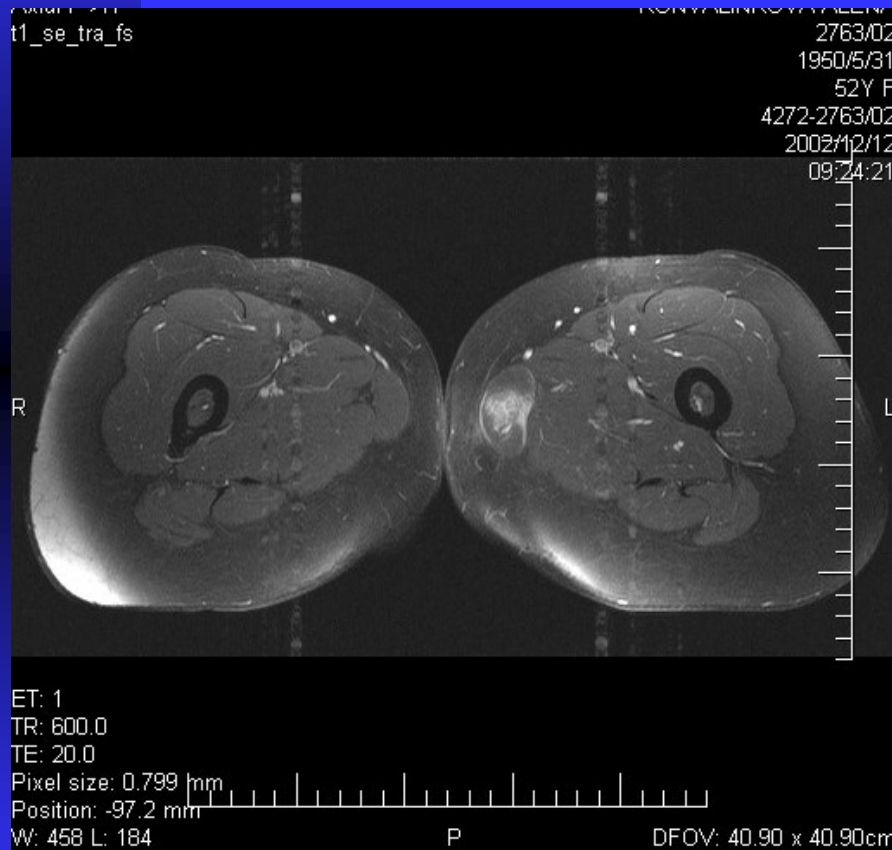
Benigní nádory měkkých tkání

- Lipom
- Fibrolipom
- Desmoid
- Synovialní chondromatóza
- Haemangiom
- Další

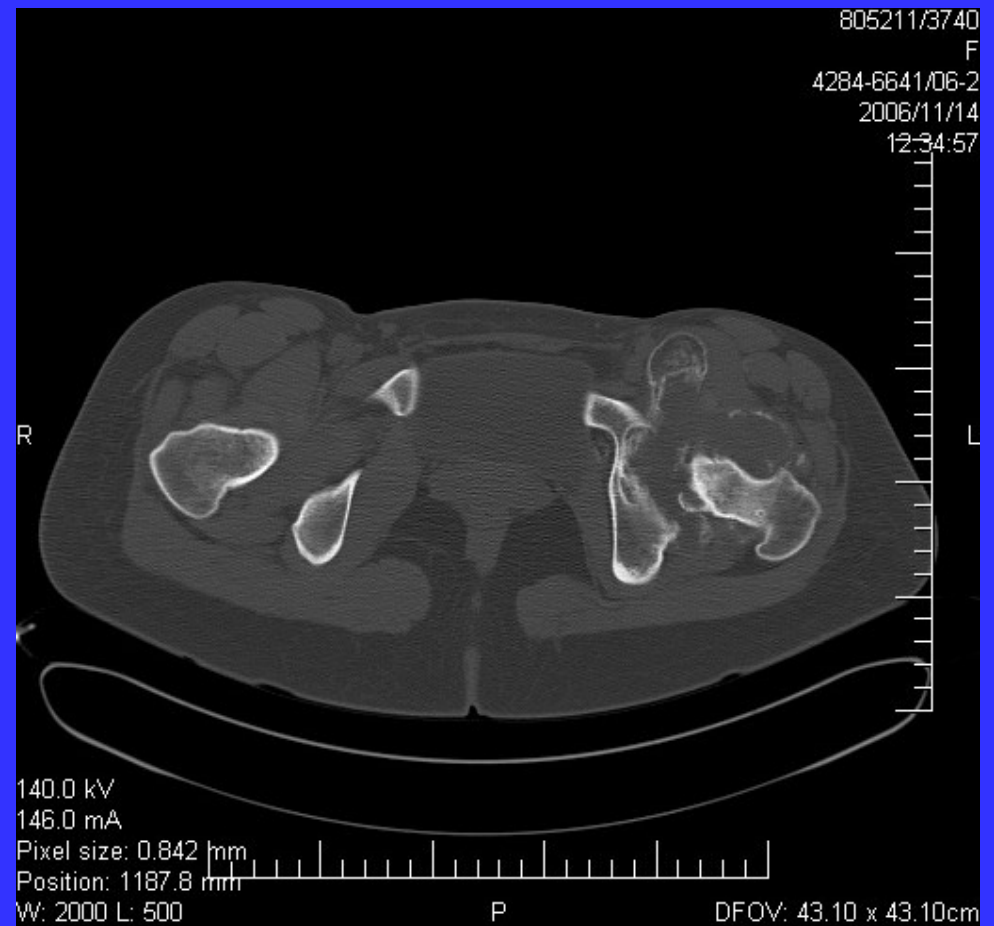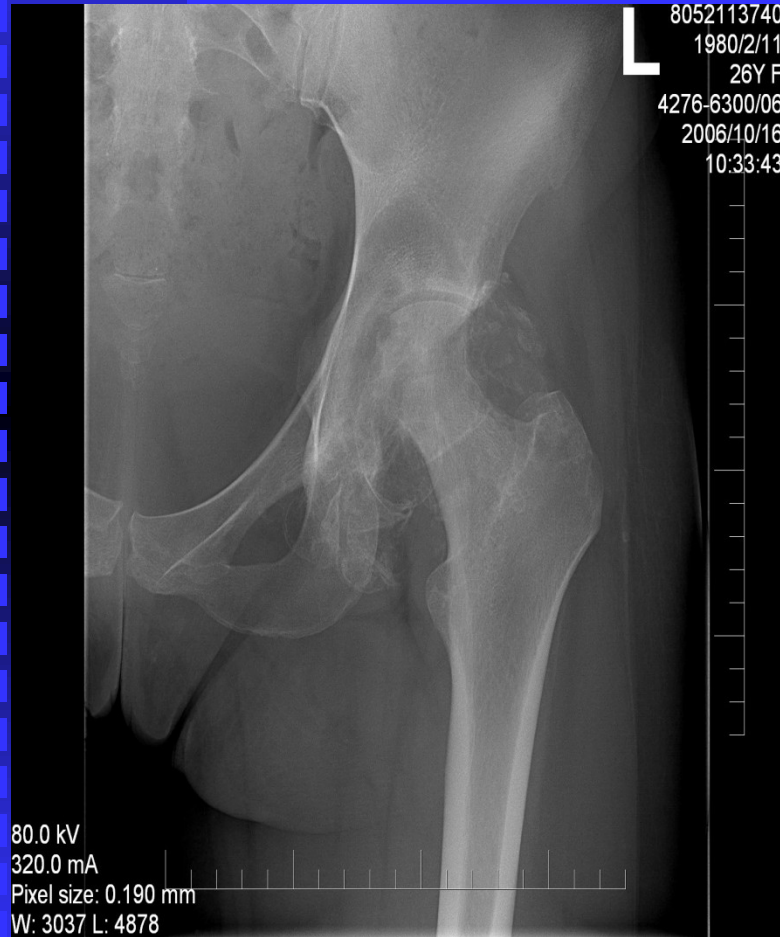Lipom



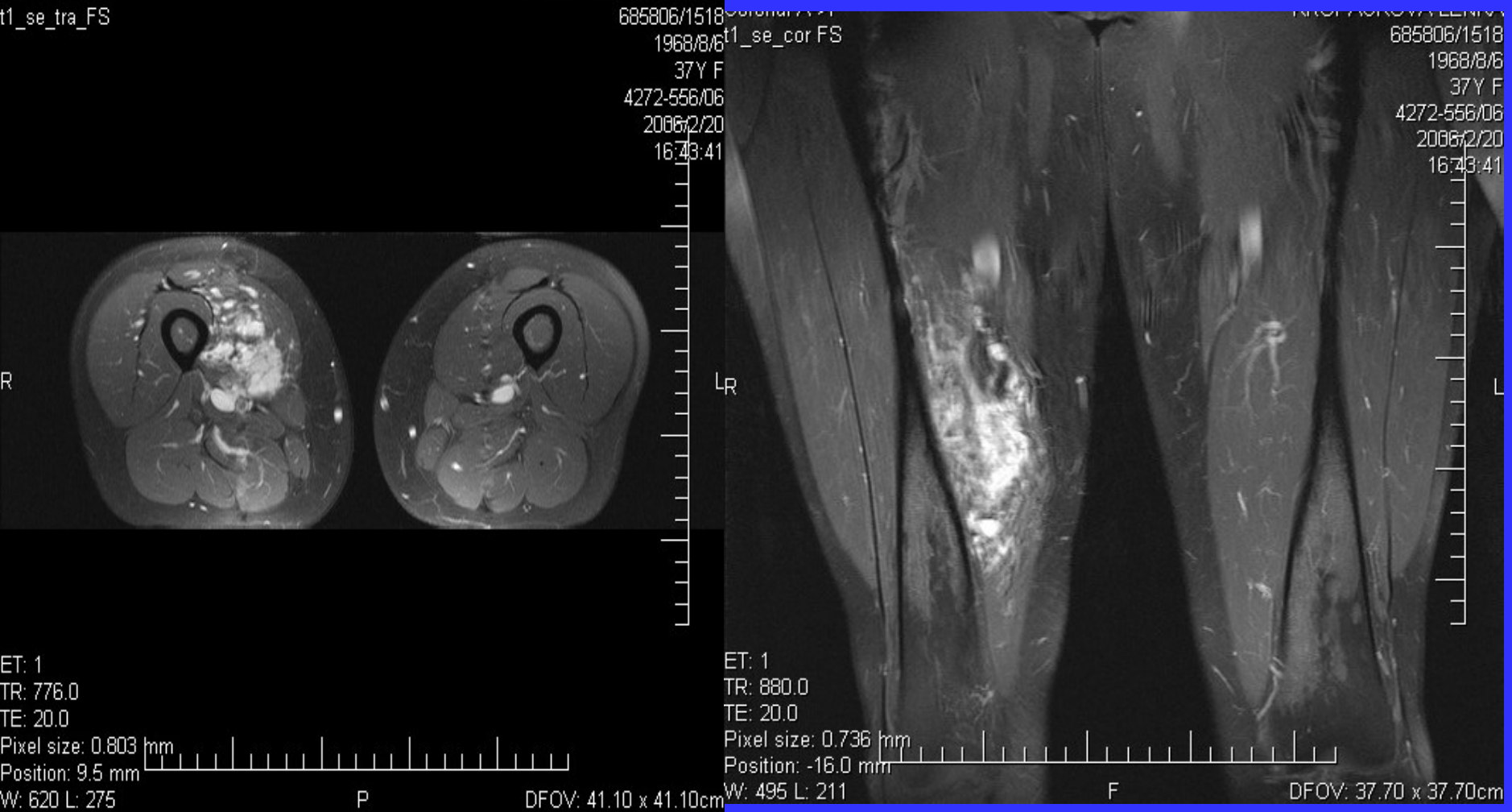
Desmoid



Synoviální chondromatóza



Haemangioma



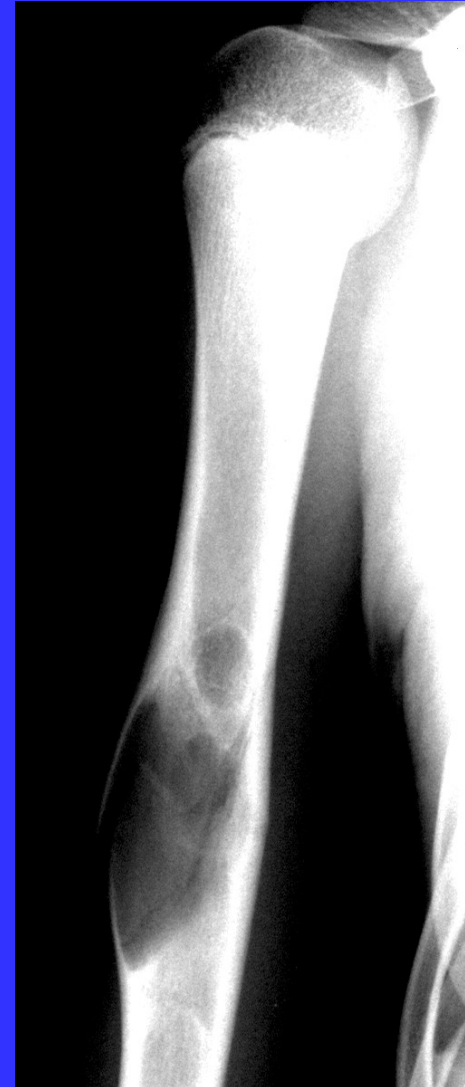Nádorům podobné afekce

Nádorům podobné afekce

- juvenilní kostní cysta
- aneuryzmatická kostní cysta
- fibrózní kostní dysplasie
- eosinofilní granulom
- myositis ossificans
- intraoseální ganglion
- hyperparatyroidismus (hnědý tumor)
- desmoid
- jiné afekce

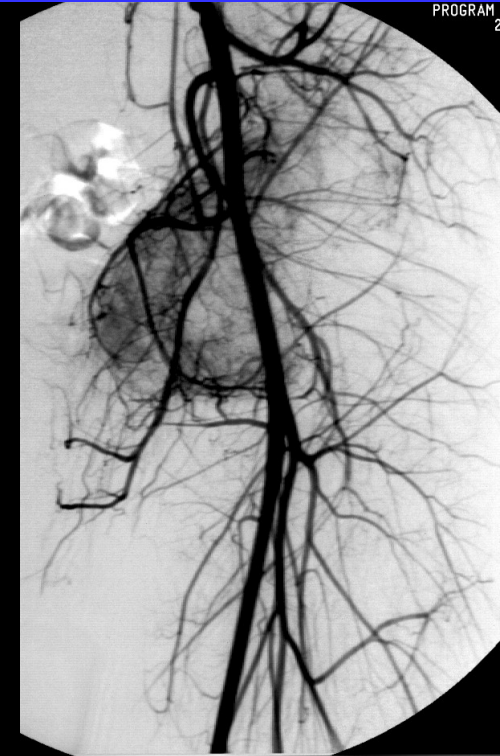
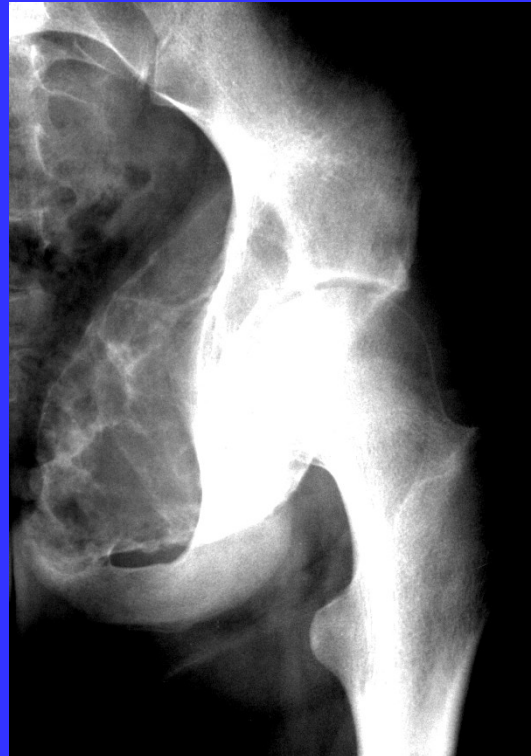Juvenilní kostní cysta

- do 20 let,
- prox. humerus, femur
- náhodný nález,
patologická zlomenina
- RTG (obvykle stačí)
- diff. dg an. kostní cysta
(při zlomenině),
eosinofilní granulom
- menší část se spont. zhojí
(po zlomenině)
- kortikoidy (lokálně 2-3x),
exkochleace (štěpy,
sklokeramika), autologní
kostní dřeň



Aneuryzmatická kostní cysta

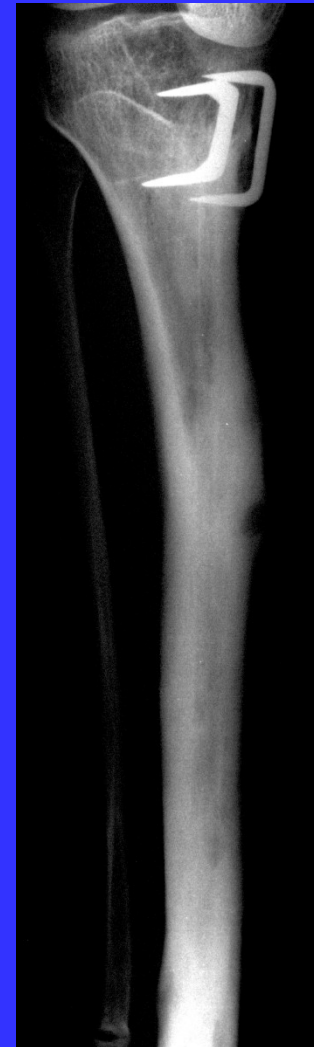- 5-30 let
- výskyt s jinou afekcí (OBN, chondroblastom)
- RTG, CT, angiografie, scinti, MR (tekutý obsah)
- centrálně i excentricky
- diff.dg.OBN, j.k. cysta, teleangiektatický osa
- resekce, exkochleace (cement, fenol), embolizace a radioterapie



Fibrózní dysplazie

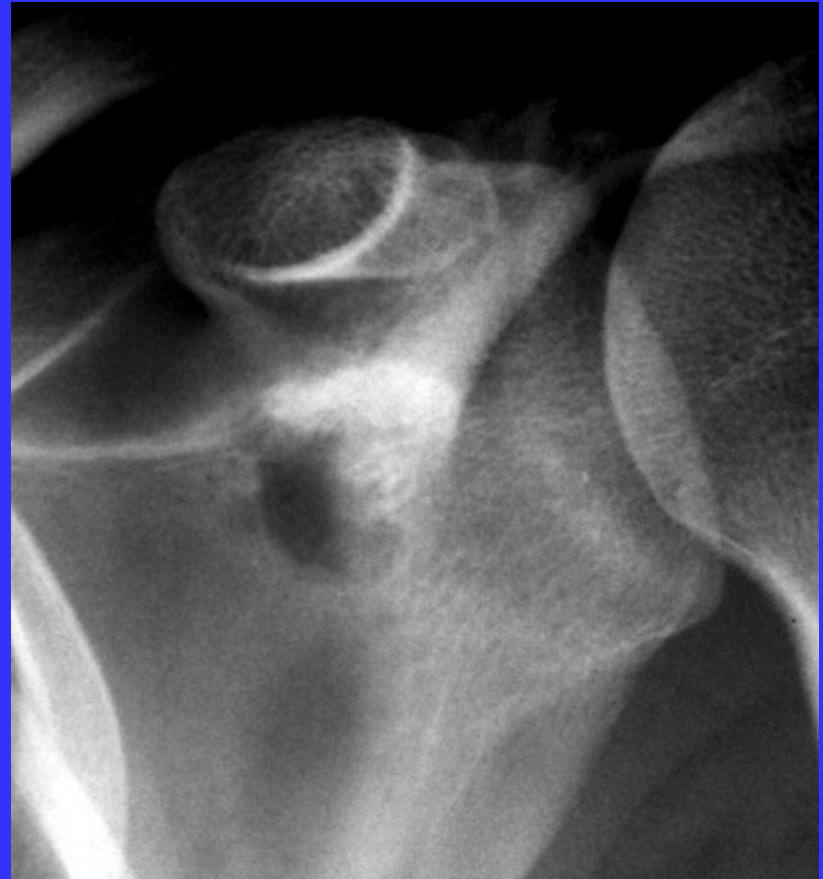M. Jaffe-Lichtenstein

- do 20 let, ženy
- mono- i polyostotická forma (Albrightův sy – pubertas praecox)
- náhodný nález, někdy deformace, pat.zlomenina
- RTG (pastýřská hůl), CT, angio (hypervaskularizace x negativní), scinti pozitivní
- kostní cysta, neos. kostní fibrom, osteosarkom
- malignizace (1%)
- sledování, exkochleace (štěpy)



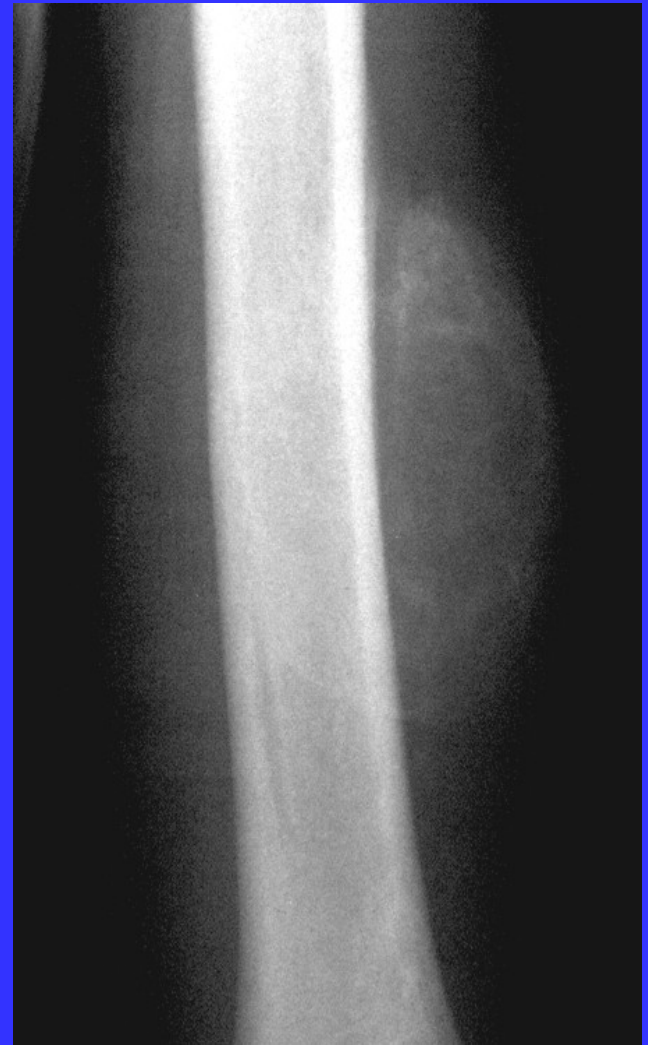Eosinofilní granulom

- do 20 let
- lebka, žebra, femur
- solitární, mnohočetný
- histiocytosis X (Letterer-Siwe, Hand-Schüller-Christian)
- mírné bolesti, zduření
- RTG, CT, angio negativní, scinti pozitivní. i negativní
- Ewing sa, osteomyelitis
- spont. regrese, sledování, exkochleace (štěpy)

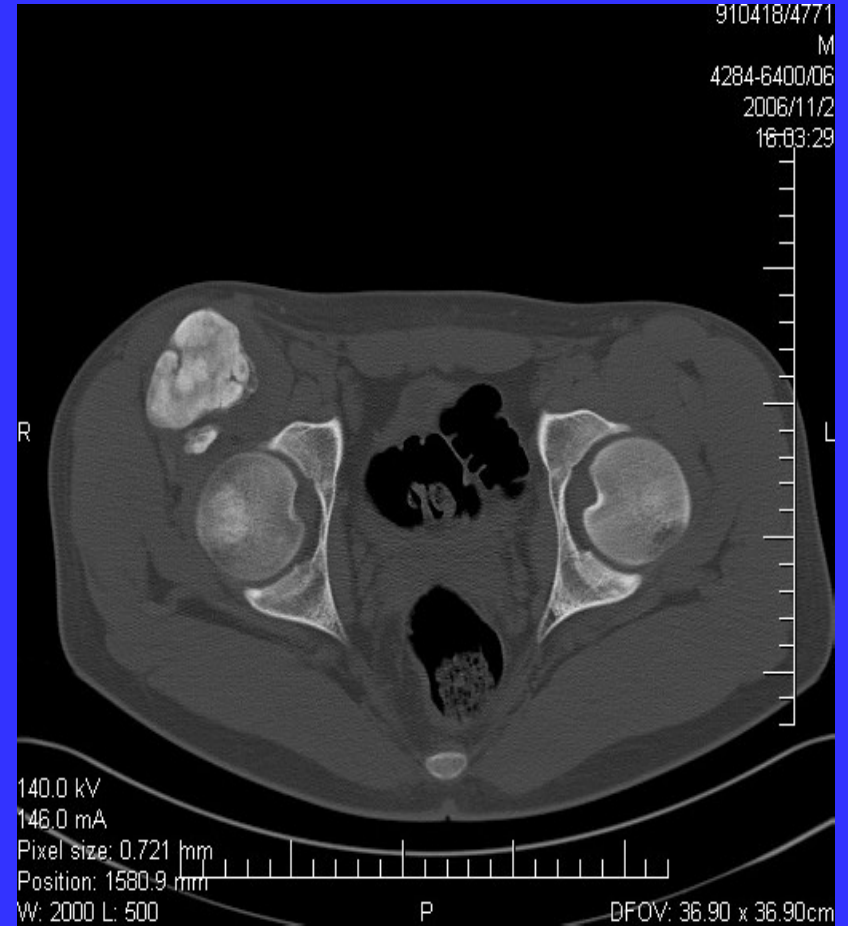
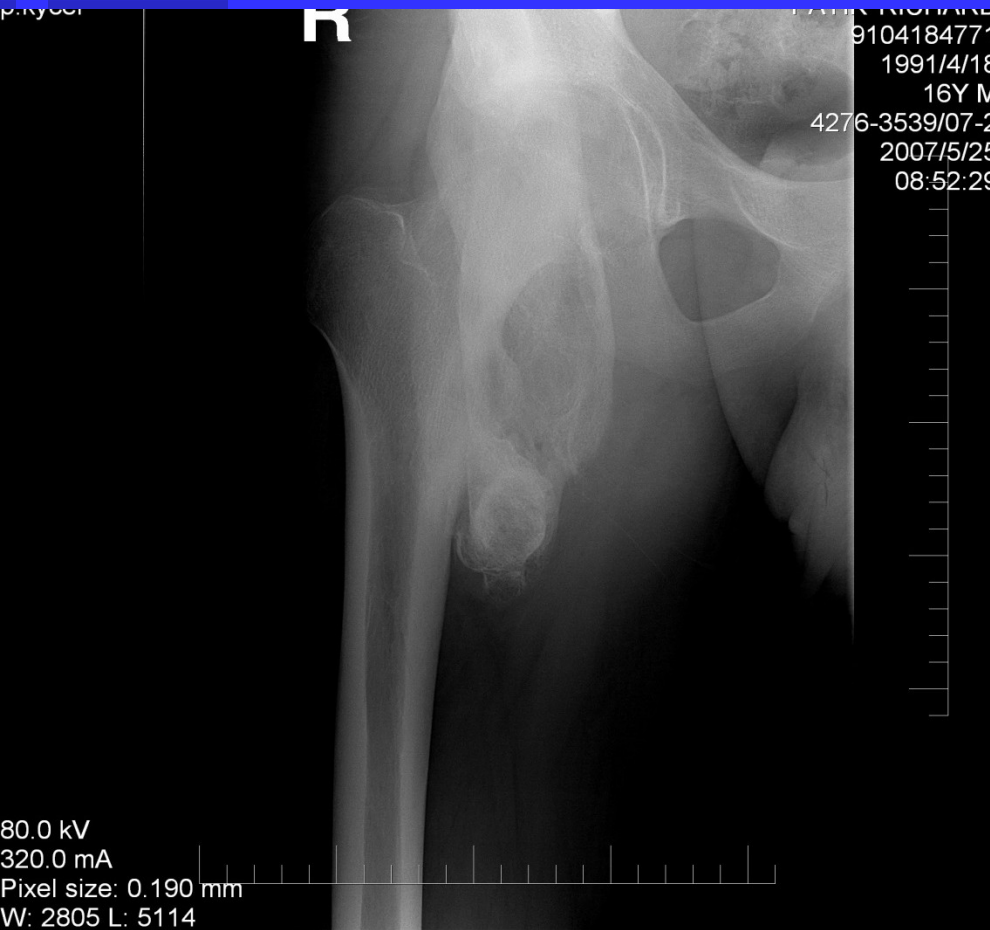
Myositis ossificans

- úraz, bezvědomí, hemofilie, dialýza, idiopatické
- v měkkých tkáních, parostálně
- zduření, bolest (později ústup bolesti a zmenšení)
- RTG (vývoj), CT (zonální uspořádání), angio(zmnožené cévy), scinti pozitivní
- diff. dg. osteosarkom (parostální, periostální)
- sledování, exstirpace (vyčkat osifikace)

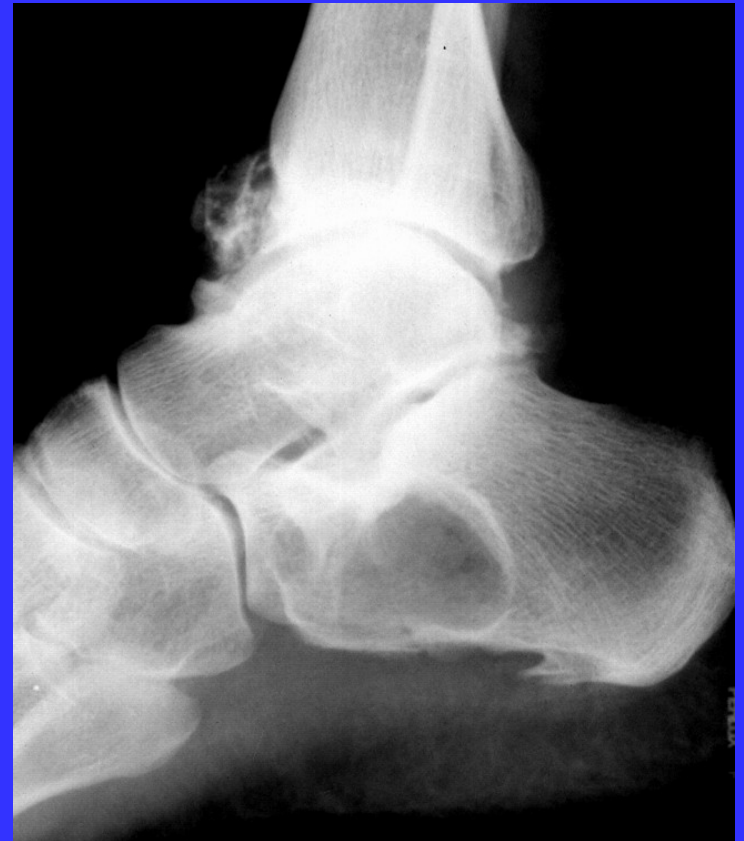

Myositis ossificans pseudomaligna



Intraoseální ganglion

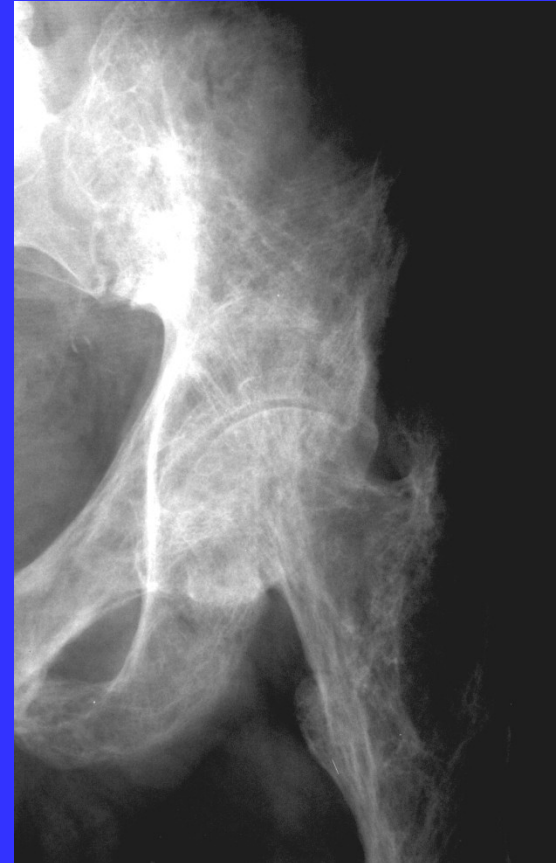- 20-60 let
- dlouhé kosti končetin
- náhodný nález, bolest
- nitrokostní, arodující kost zvenku
- RTG, event. CT, scinti jen mírně pozitivní
- chondroblastom, enchondrom
- sledování, exkochleace (štěpy)



Pagetova choroba

ostitis deformans

- střední a vyšší věk, endemické oblasti
- nejasná etiologie
- kostní destrukce i reparace
- mono- i polyostotická forma
- RTG, CT, vyšší ALP, scinti posit.
- malignizace (osteosa, fibrosa, chondrosa, MFH, OBN)
- diff.dg – metastázy, jiné benigní i maligní nádory
- sledování, kalcitonin, Bisfosfonáty



Kostní infarkt

- náhodný nález
- asymptomatický
- diff. dg. chondrom,
kostní lipom
- terapie není třeba

