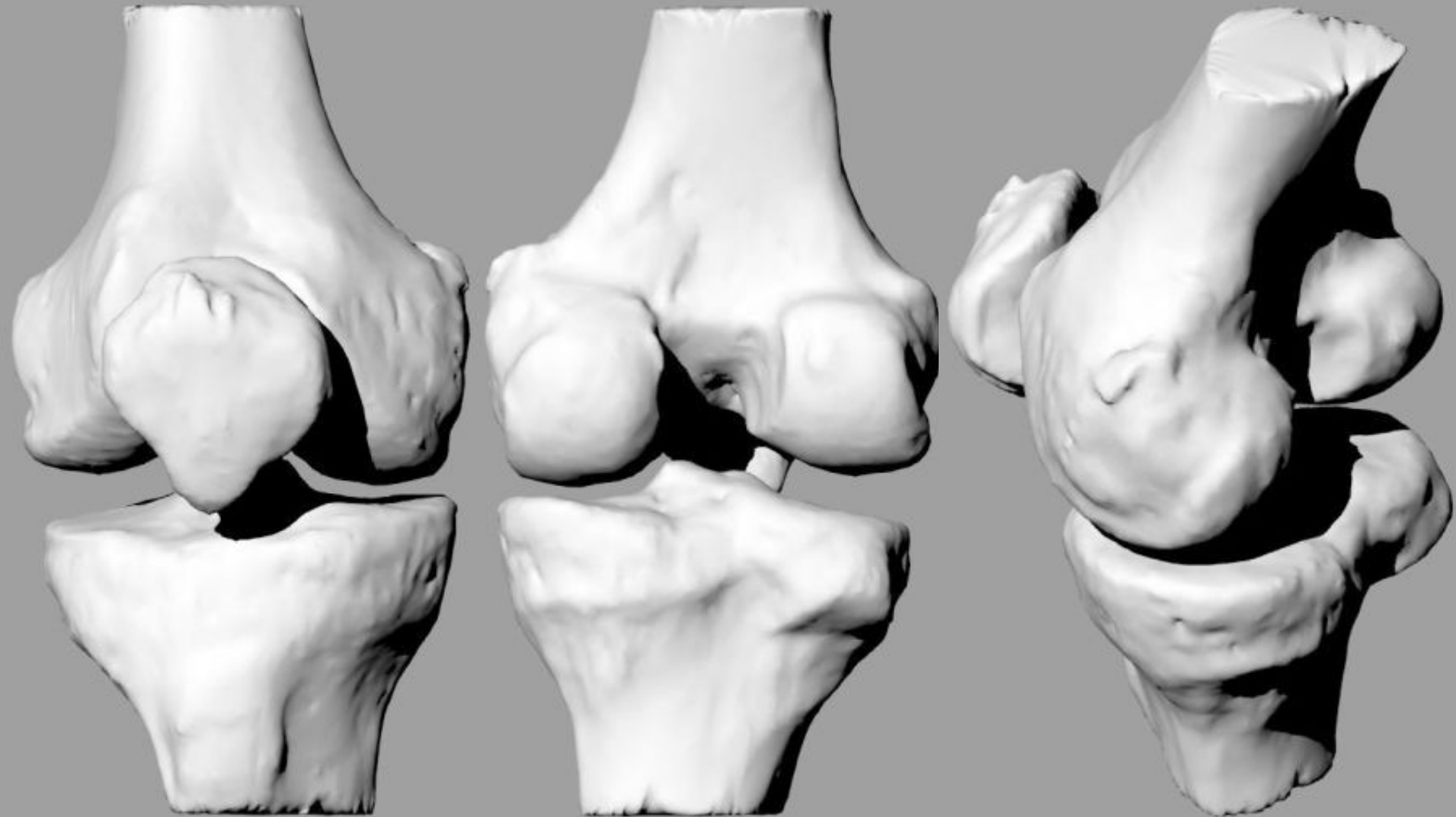

Kolenní kloub

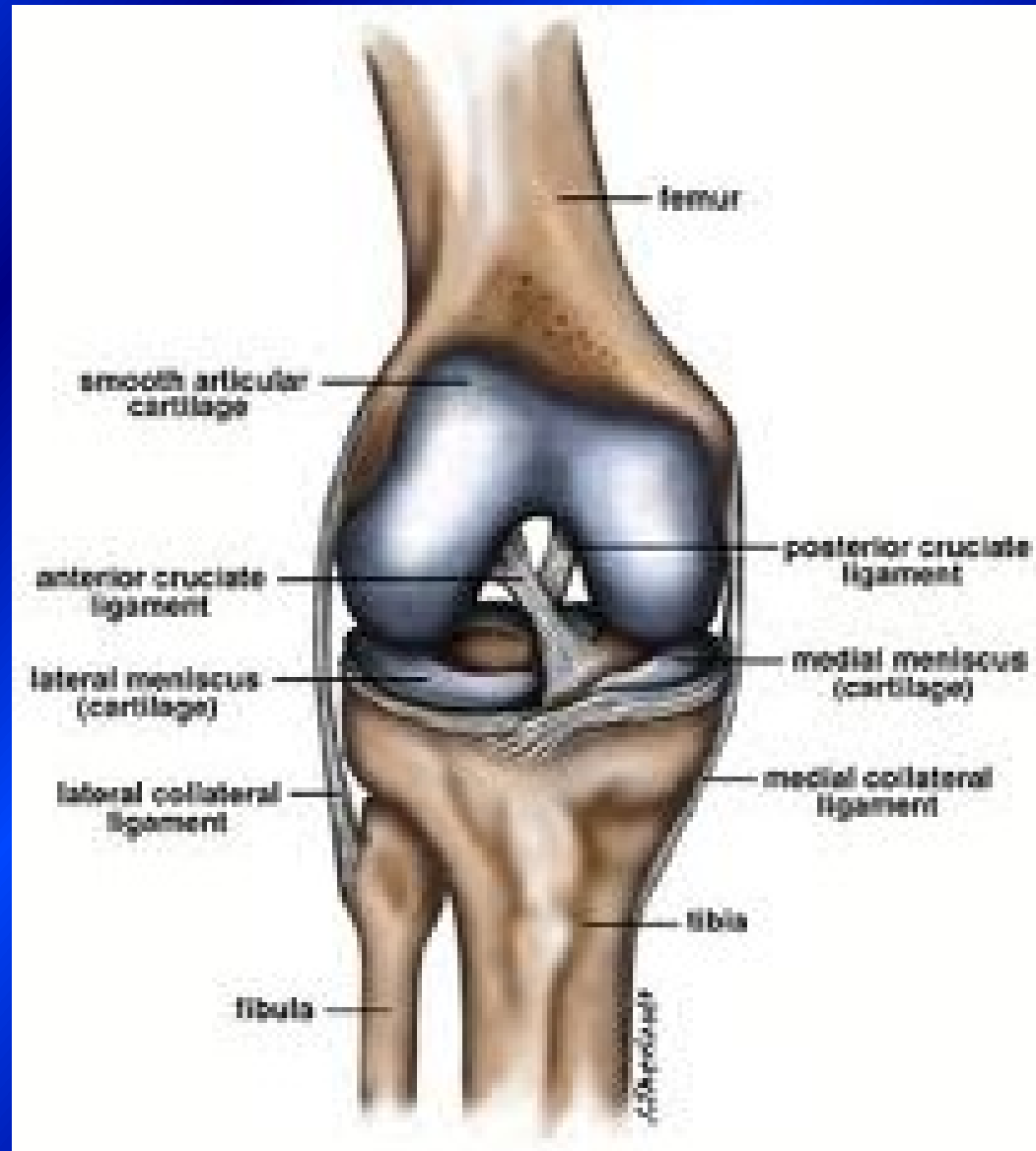Anatomie, klinické vyšetření,
zobrazovací metody, patologie

Anatomie - skelet

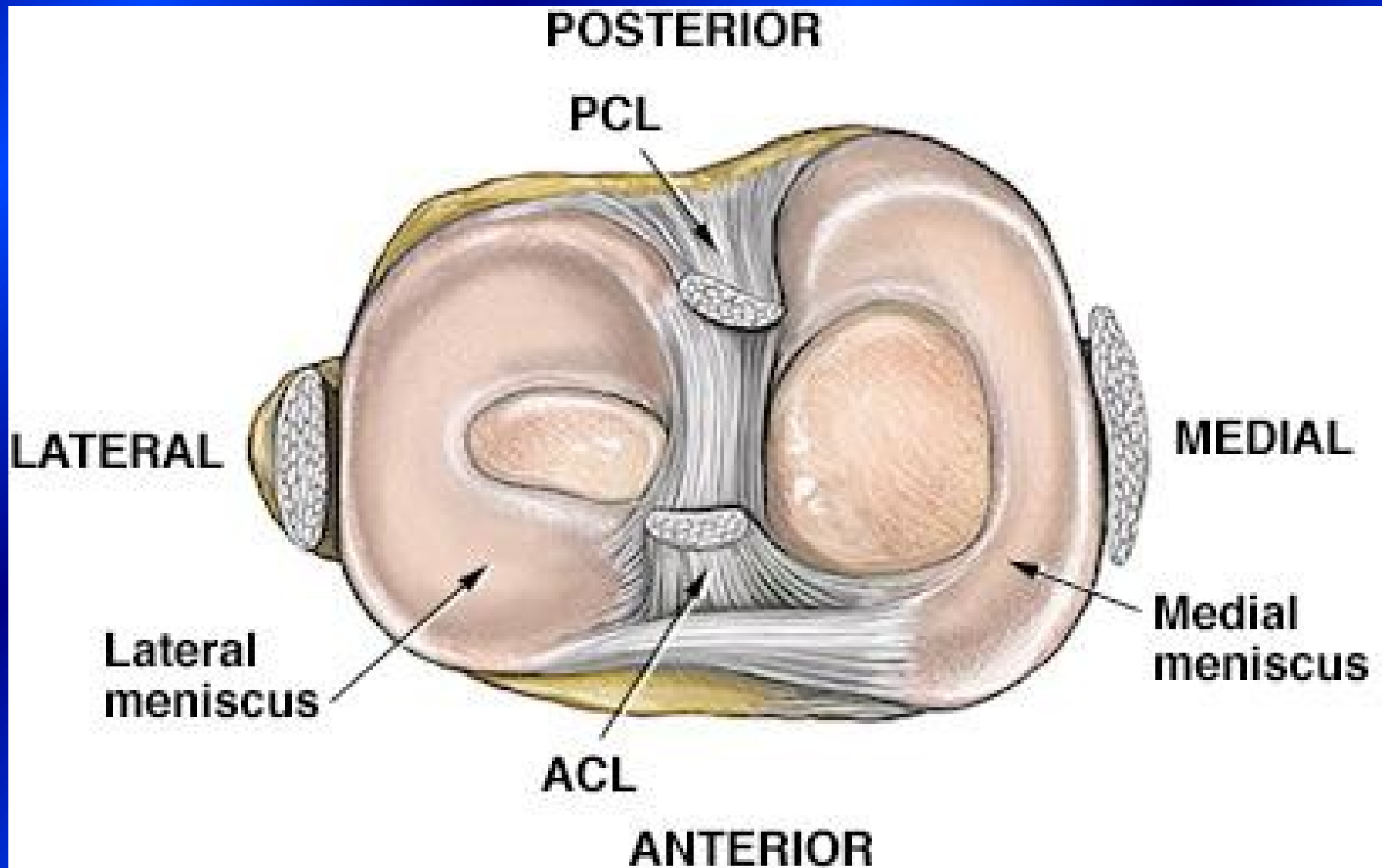


Stabilitu kloubu je nutno zajistit dalšími strukturami

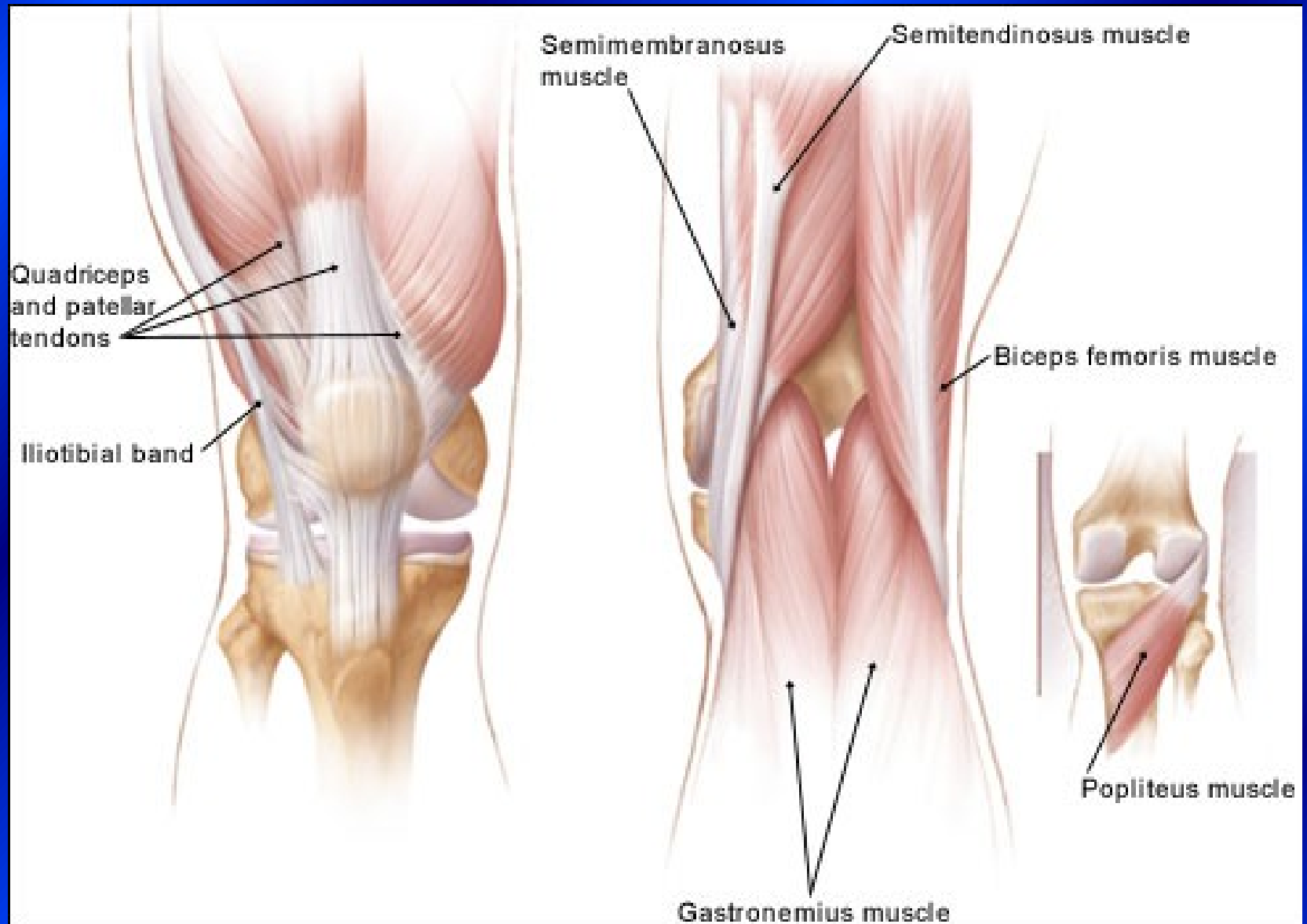
Stabilita kolena - mohutný vazivový aparát



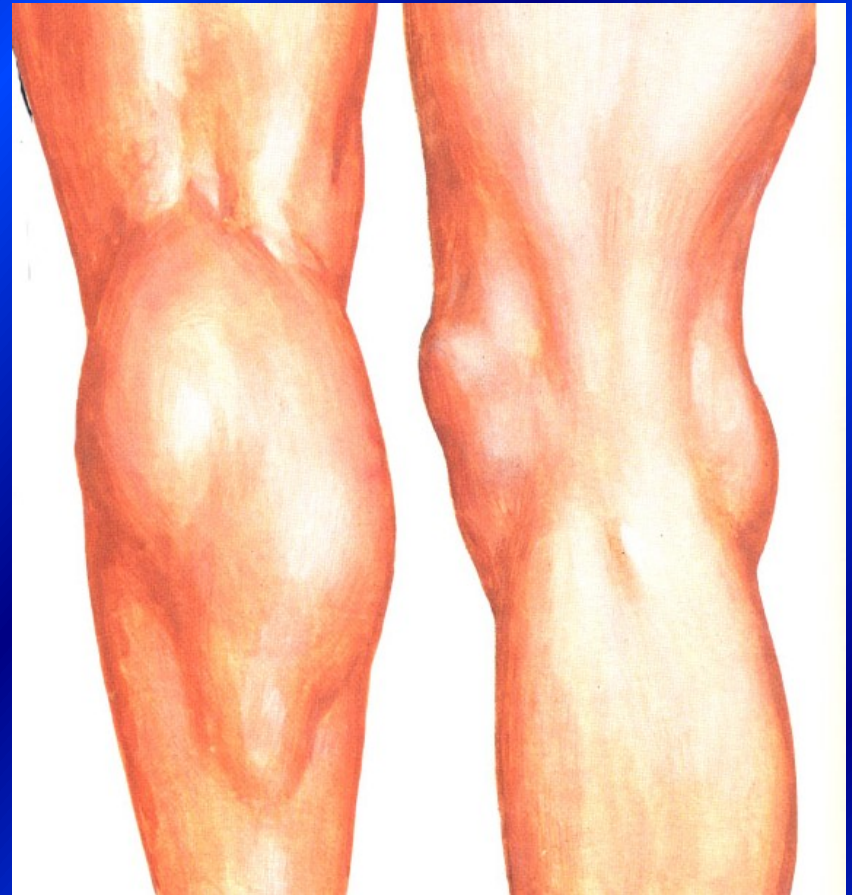
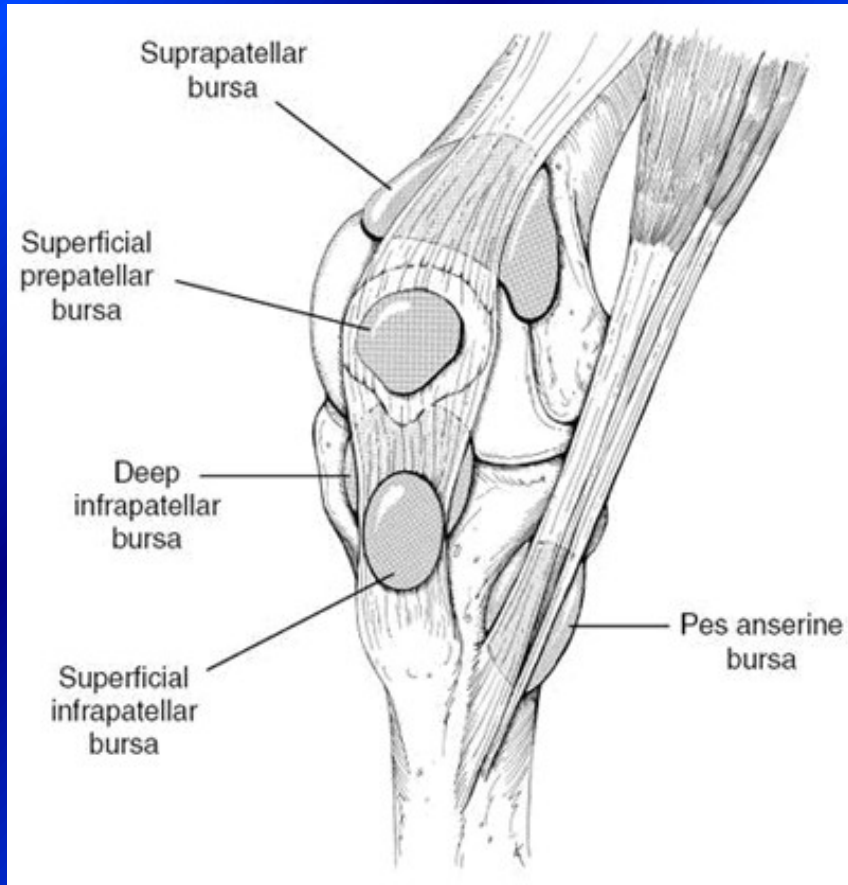
Stabilita kolena – mediální a laterální meniskus



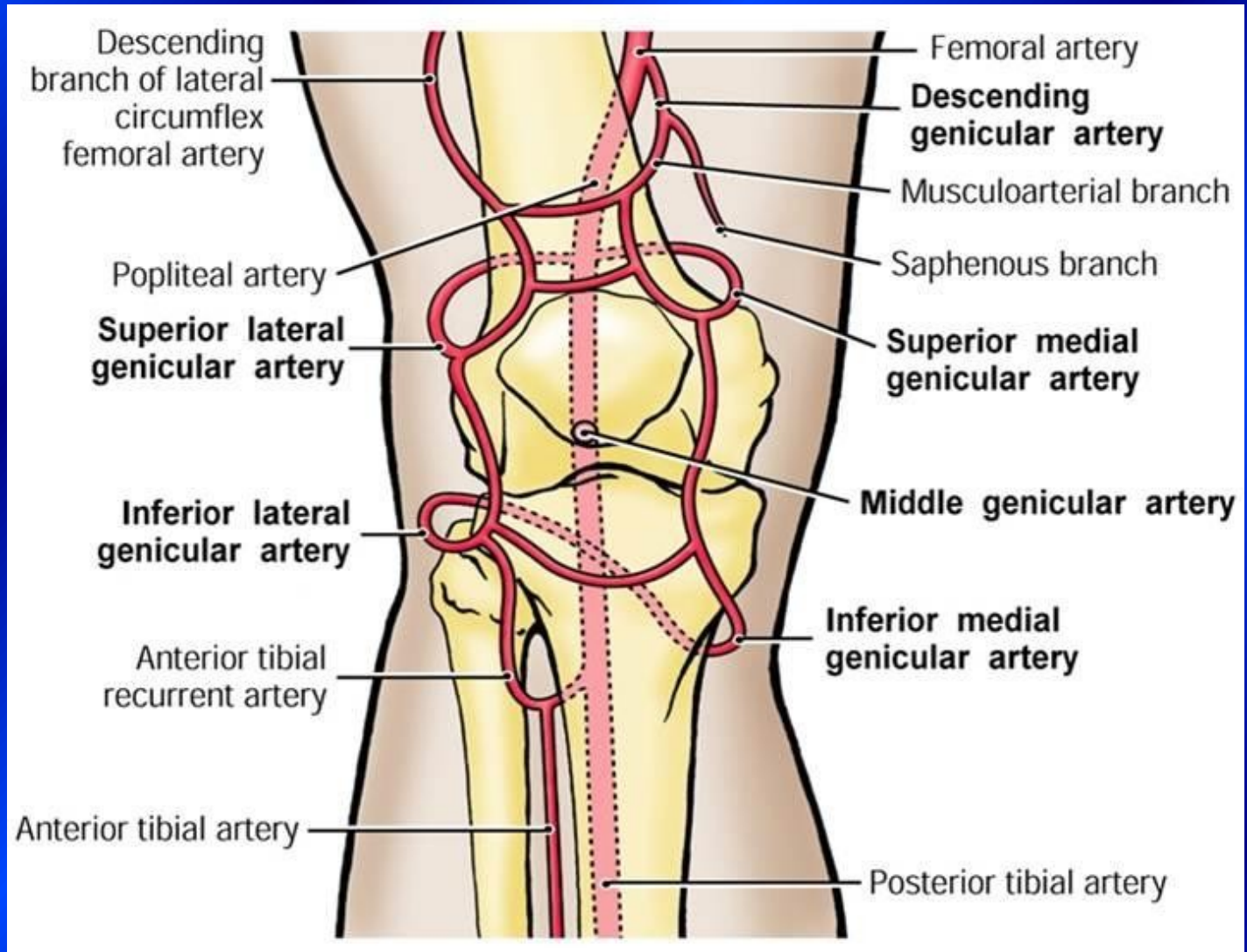
Stabilita kolena - silné kolemkloubní svaly



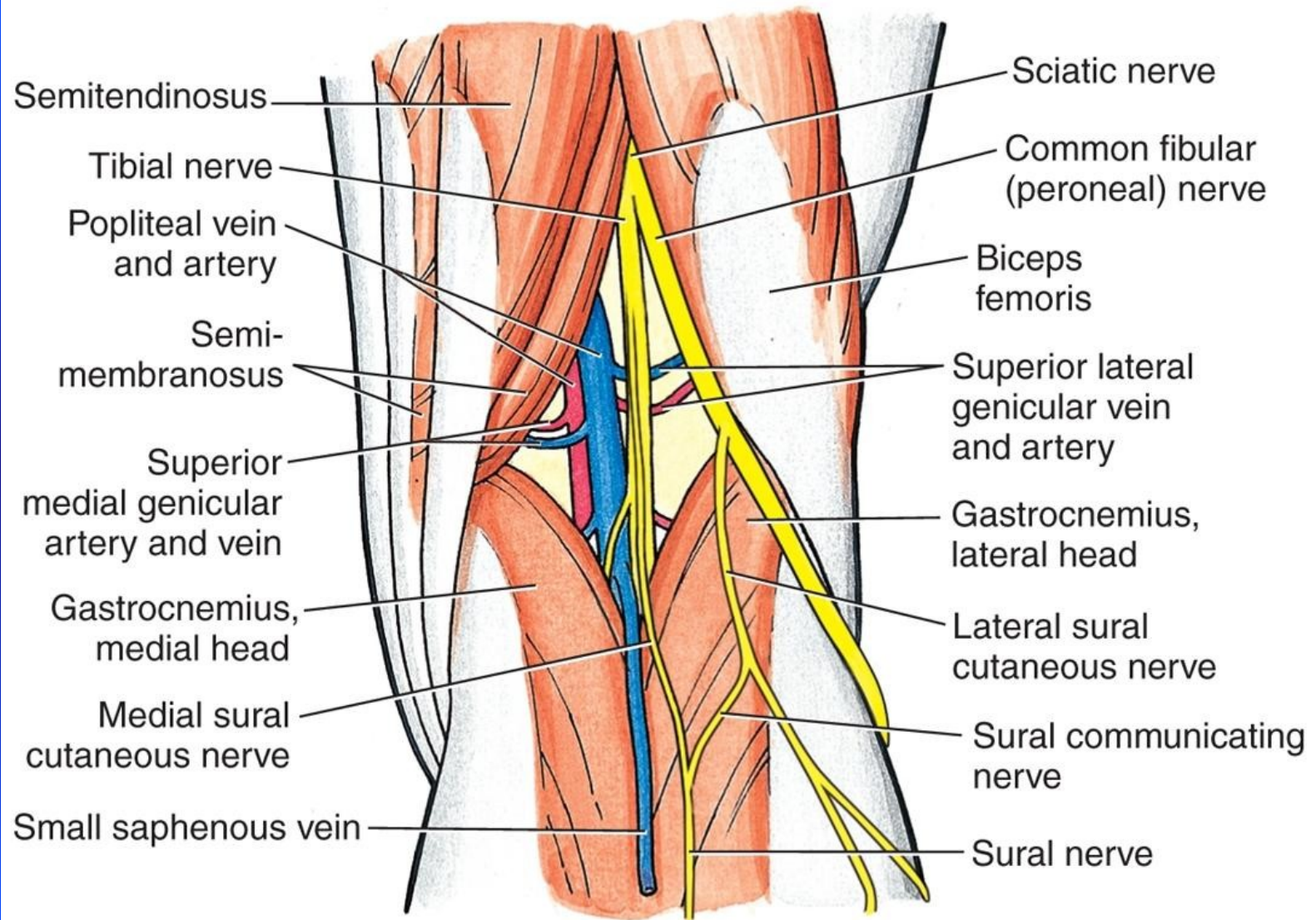
Anatomie - burzy



Anatomie – cévy



Anatomie – nervy



Aktivní pohyb v koleni

Rovina:

Pohyb

Sagitální

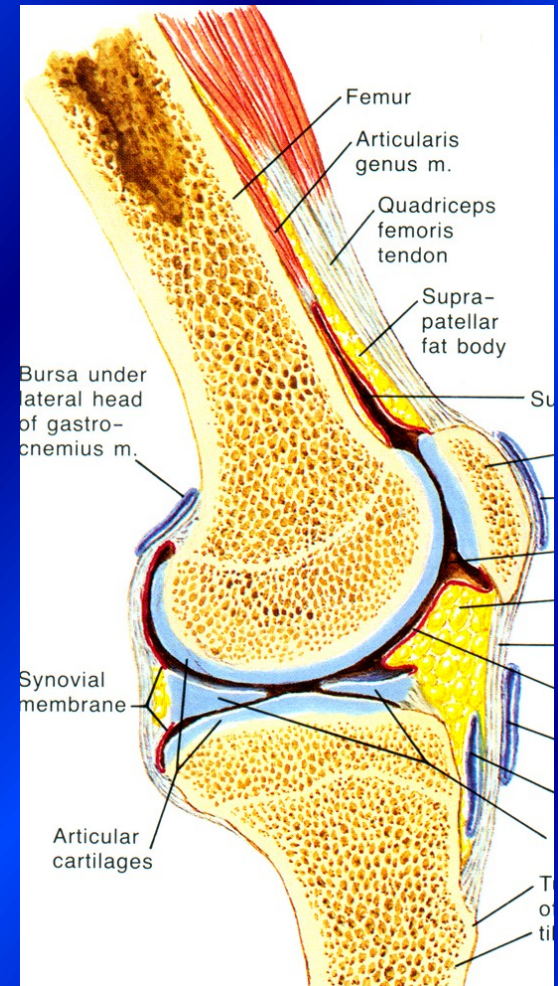
flexe/extenze
- valivý pohyb
- klouzavý pohyb

Transverzální

zevní/ vnitřní rotace

Frontální

addukce /abdukce



Klinické vyšetření

- aspekce, palpace a funkční vyšetření -

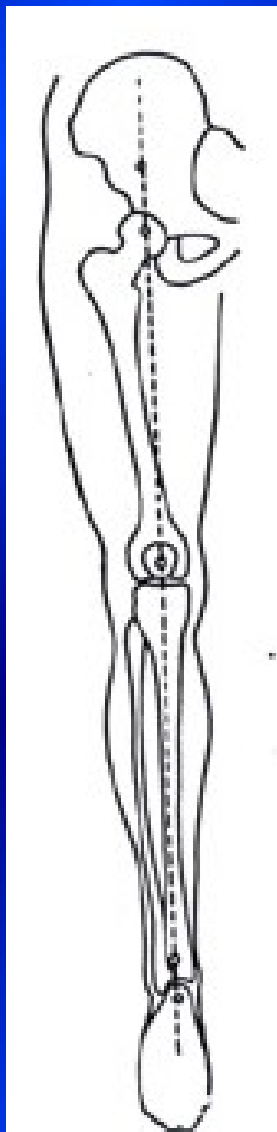
- stav kůže
- otok, zduření
- osa DKK
- deformita
- postavení v kloubu
- kontraktura
- aktivní a pasivní pohyb
- stabilita (vazy)
- manévry na menisky
- FP manévry



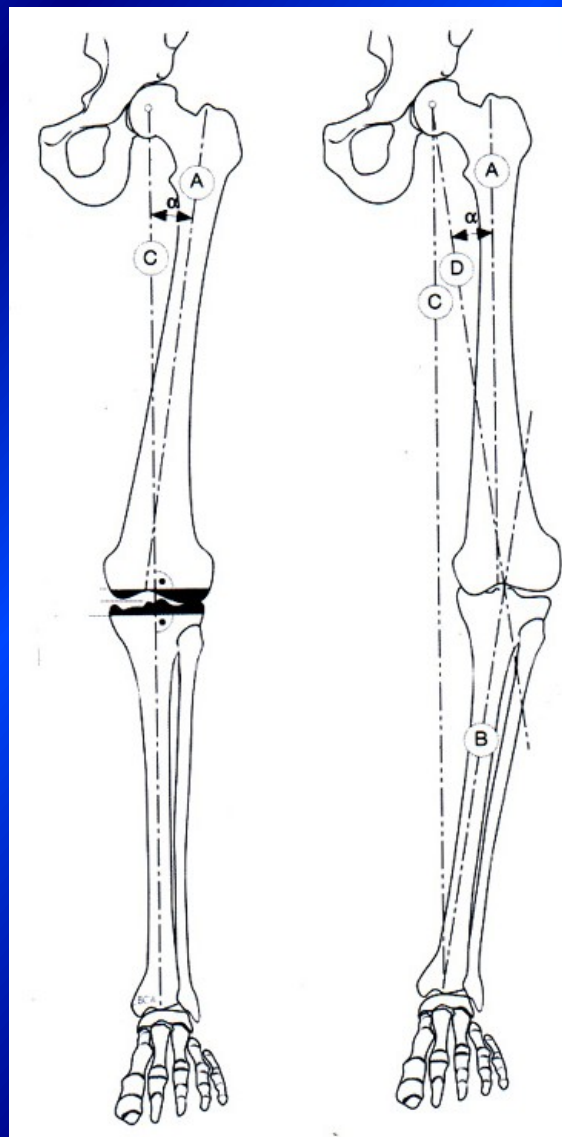
Otok v oblasti kolenního kloubu

- Výpotek - balottement pately
 - punkce
 - charakter výpotku (haemarthros, mastná oka, serózní, serofibrinózní, hnisavý)
 - další vyšetření výpotku (mikroskopie, mikrobiologie, biochemie, cytologie, PCR)
- Synovitis – těstovité ztluštění s otokem
- Burzy, Bakerská cysta, ganglia
- Tumory
- Otok v měkkých tkáních, hematom, otok cévní etiologie

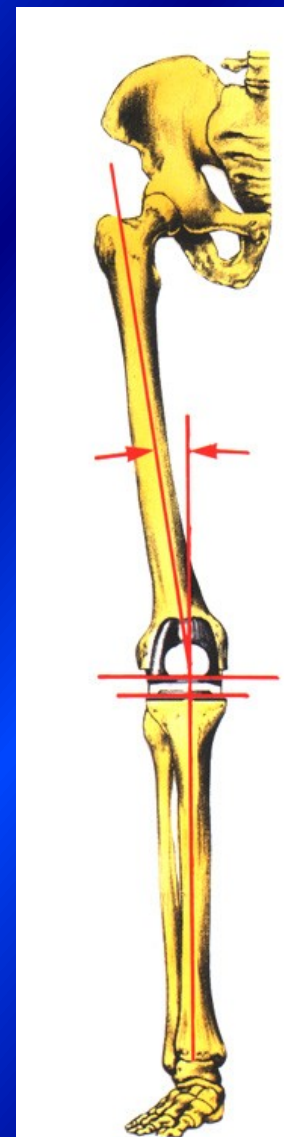
Osa DKK



Mikuliczova linie

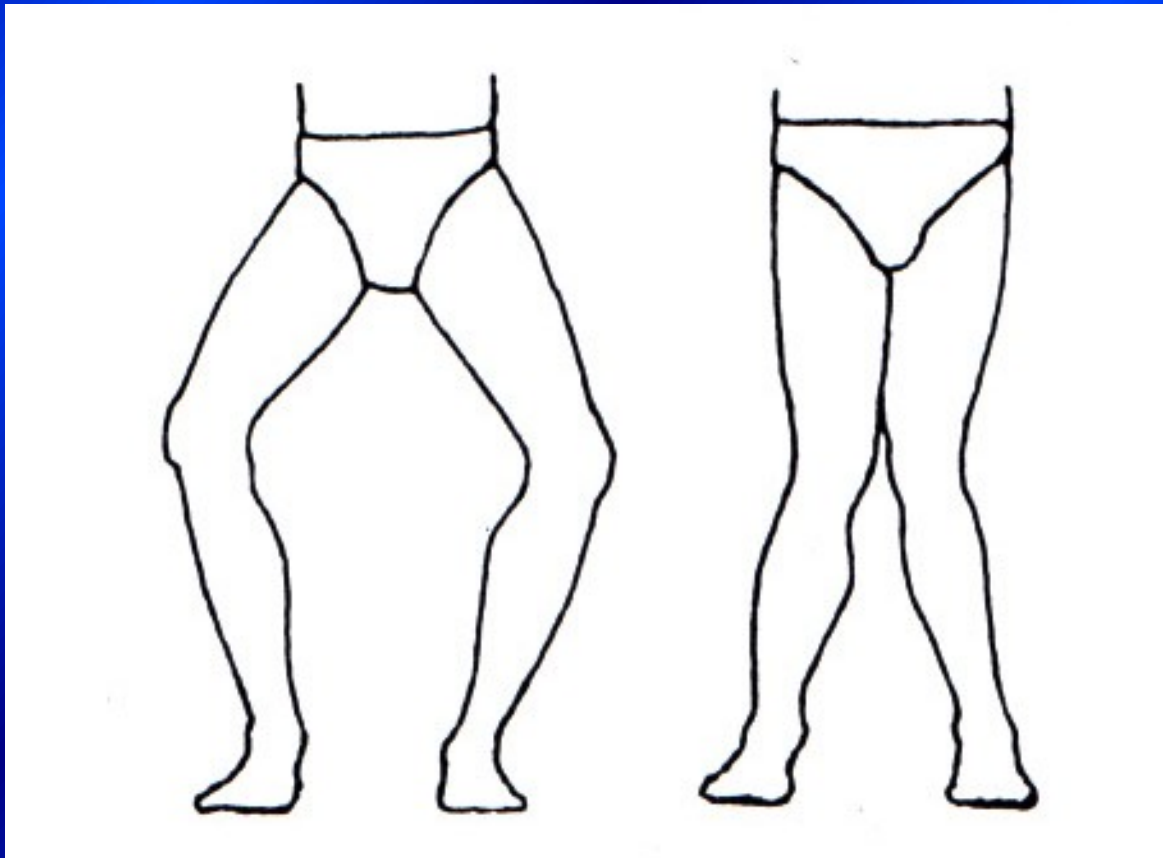


Mechanická osa DKK



Anatomická osa DKK

Osové deformity kolena

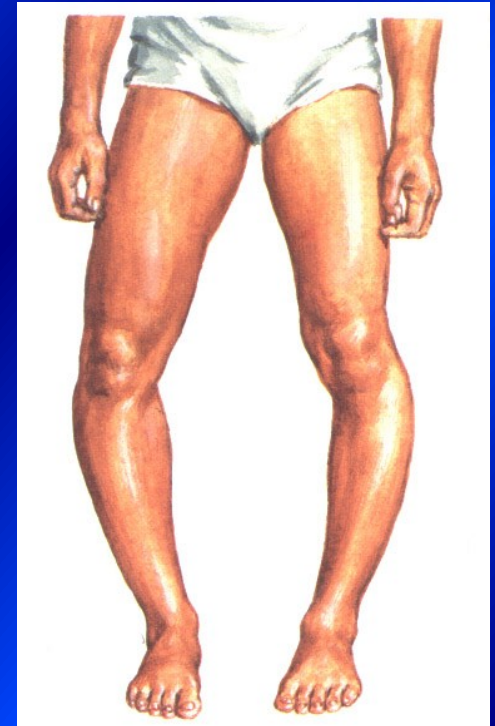

Genu varum

Genu valgum

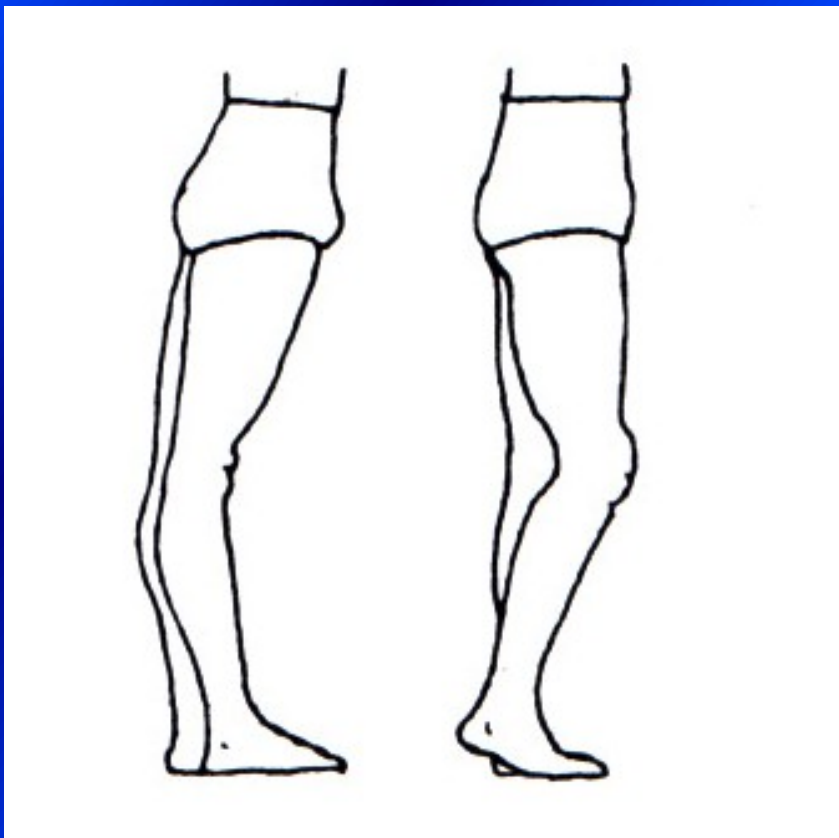
- M.Blount
 - rachitis
 - poúrazová deformita
 - artróza
- rachitis
 - poúrazová deformita
 - RA
 - artróza

M. Blount



Porucha med. části
růstové ploténky

Osové deformity kolena



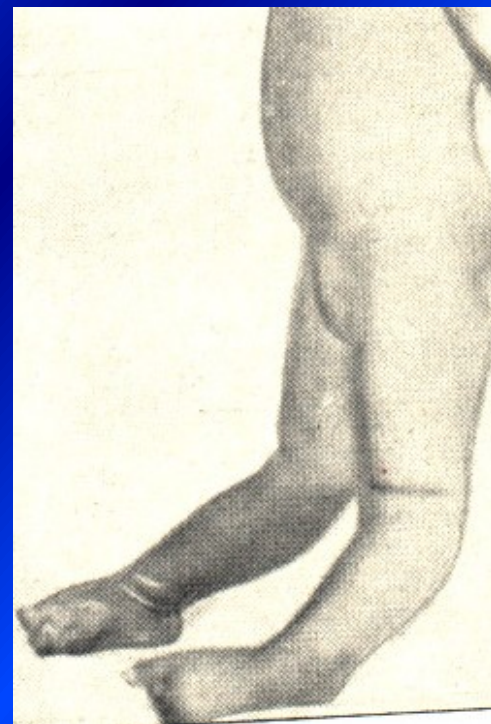Genu recurvatum

- VV proxim. tibie
- aplazie extenz. aparátu
- laxicita mesenchymu

Genu flectum

- DMO a další neurol. postiž.
- při destrukci kl. artrózou, RA, infekčním zánětem

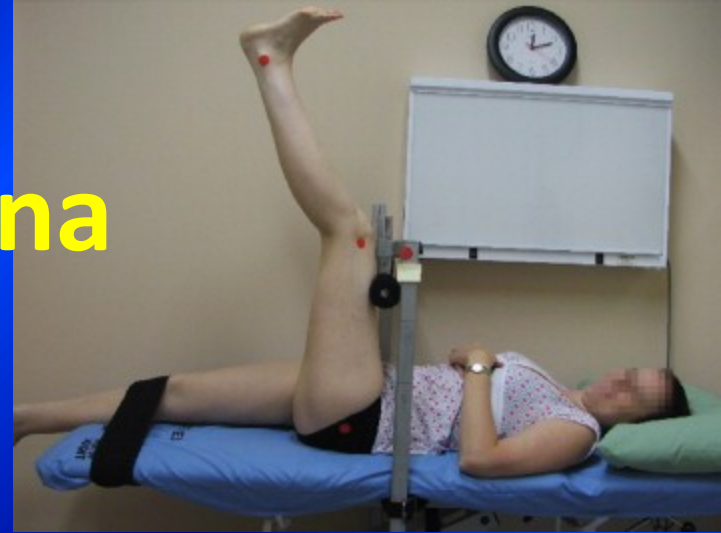Genu recurvatum congenitum



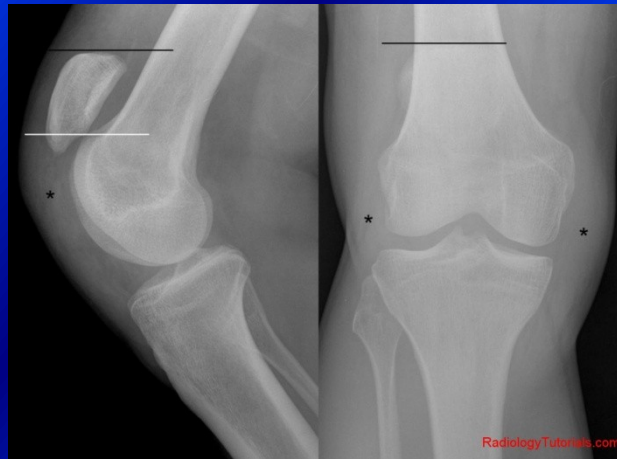Postavení kolena

- **Semiflexe (úlevová poloha):**
 - **antalgicky**
 - při zánětech
 - při úrazech
 - **extenční blok kolena (není možná plná extenze, další flexe možná)**
 - ruptura menisku
 - volné tělísko
 - uskřinutí synoviální pliky

Flekční kontraktura kolena u spastické DMO

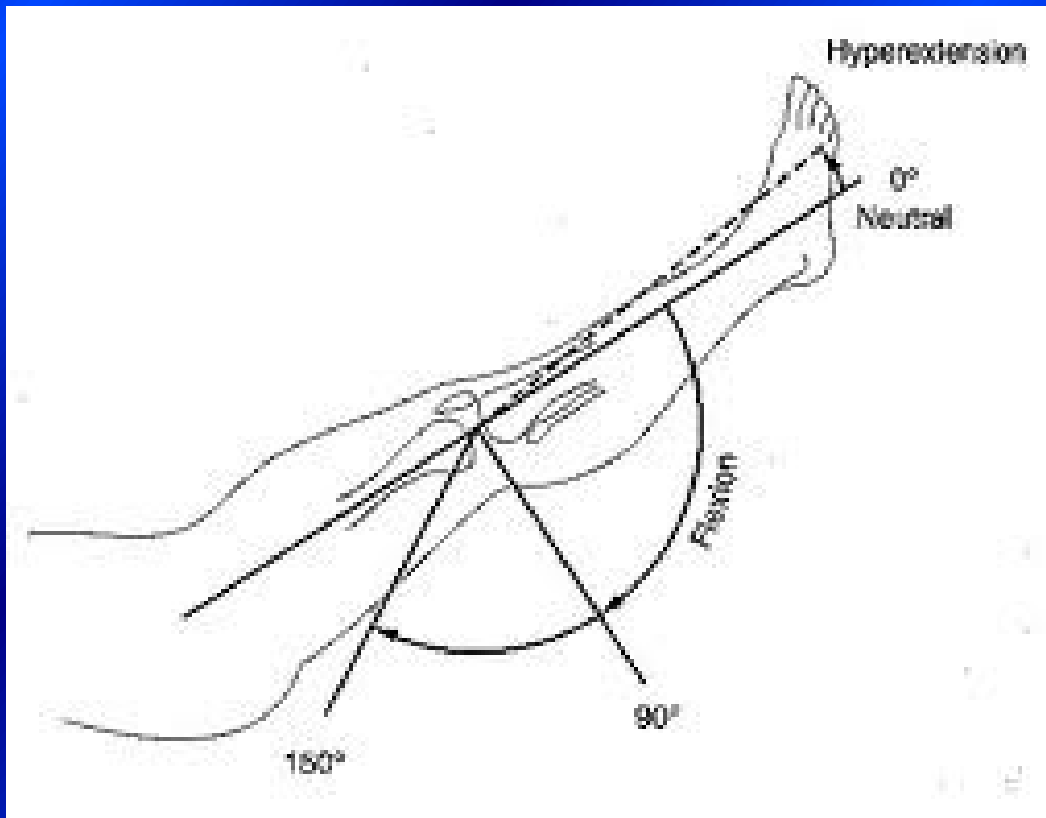


- kontraktura hamstringů (m.semitendinosus, m.semimembranosus, m.gracilis, m.biceps femoris)
- hodnocení **Bleckova popliteálního úhlu**
- další změny u DMO v oblasti kolena:
 - patela alta
 - stiff knee gait



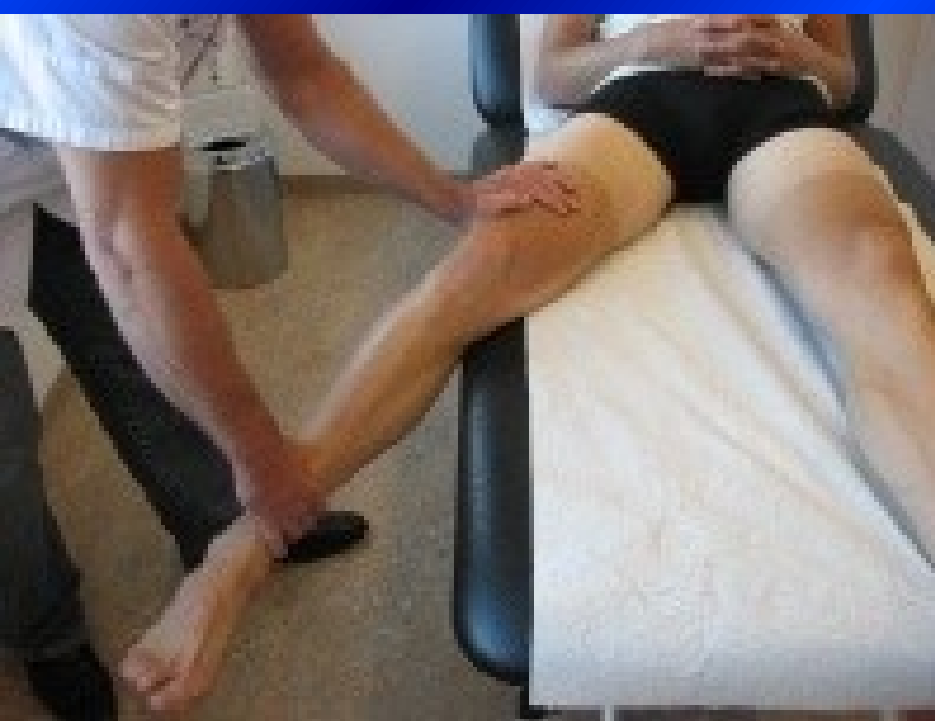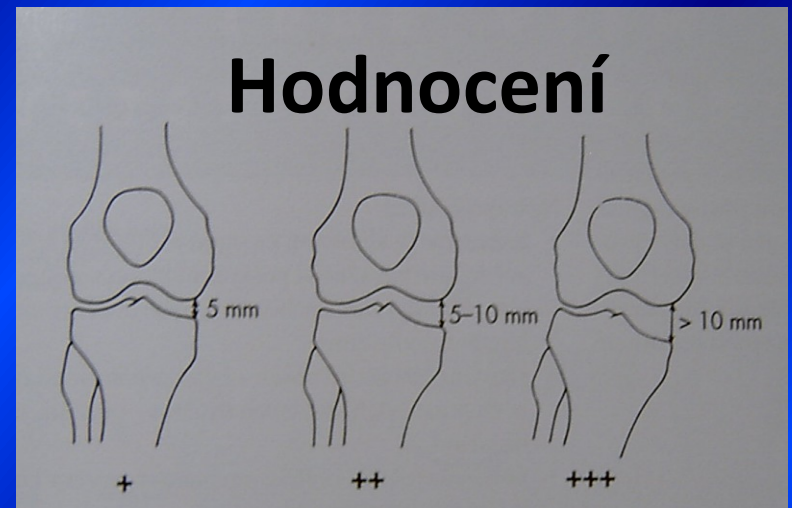
Pohyb v kolenním kloubu

- aktivní i pasivní

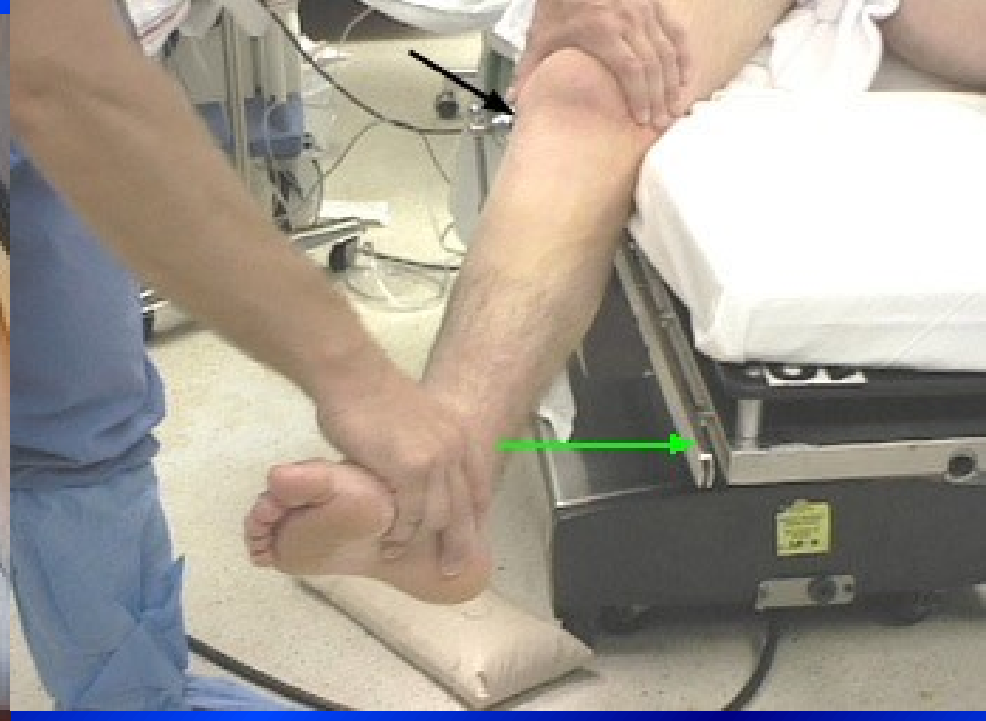

S: extenze - 0 - flexe
0 - 0 - 140

Testy na nestabilitu – postranní vazy



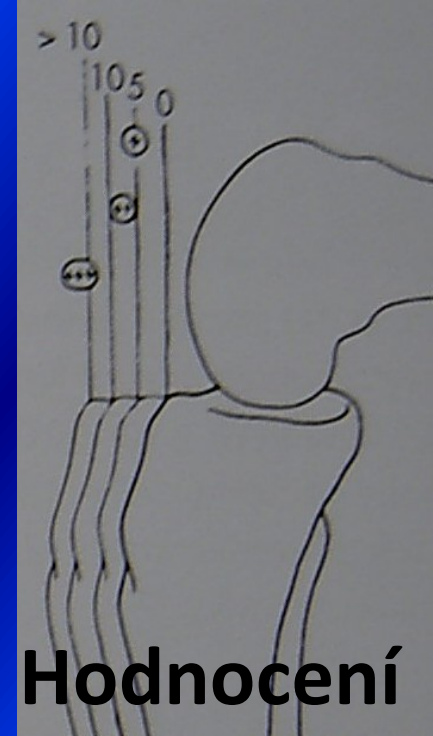
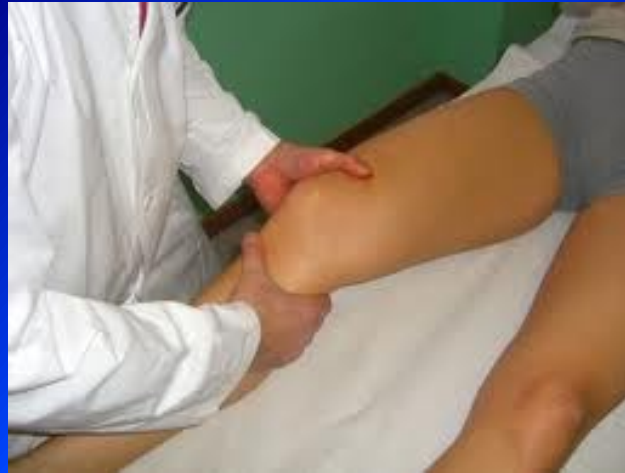Valgus stress test (na LCM)



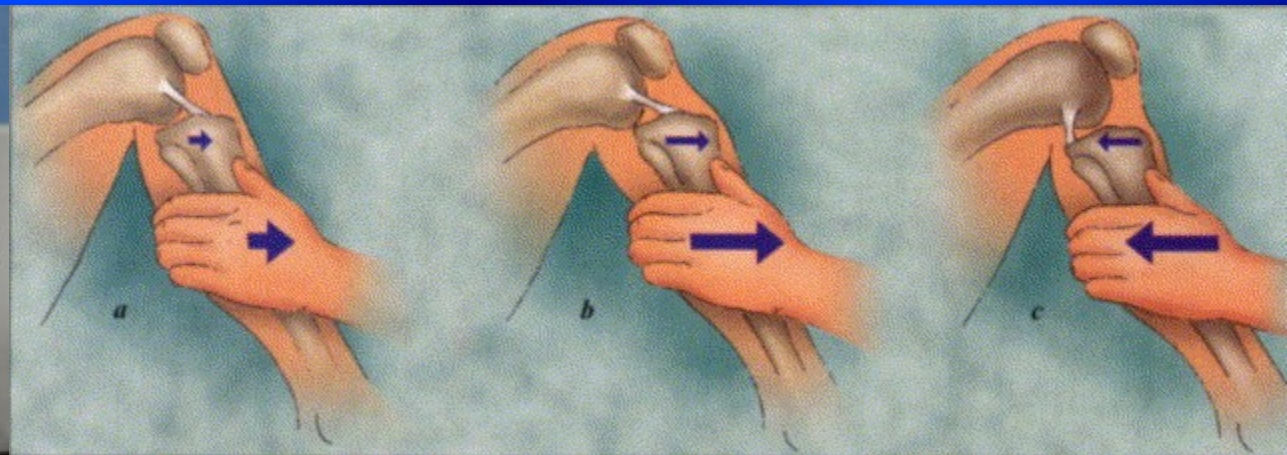
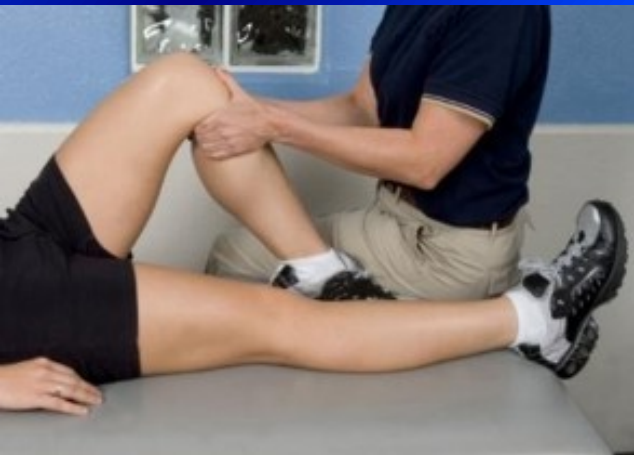Varus stress test (na LCL)

Testy na nestabilitu – zkřížené vazy

Lachmannův test:



zásuvkové testy – přední (LCA) a zadní (LCP):



norma

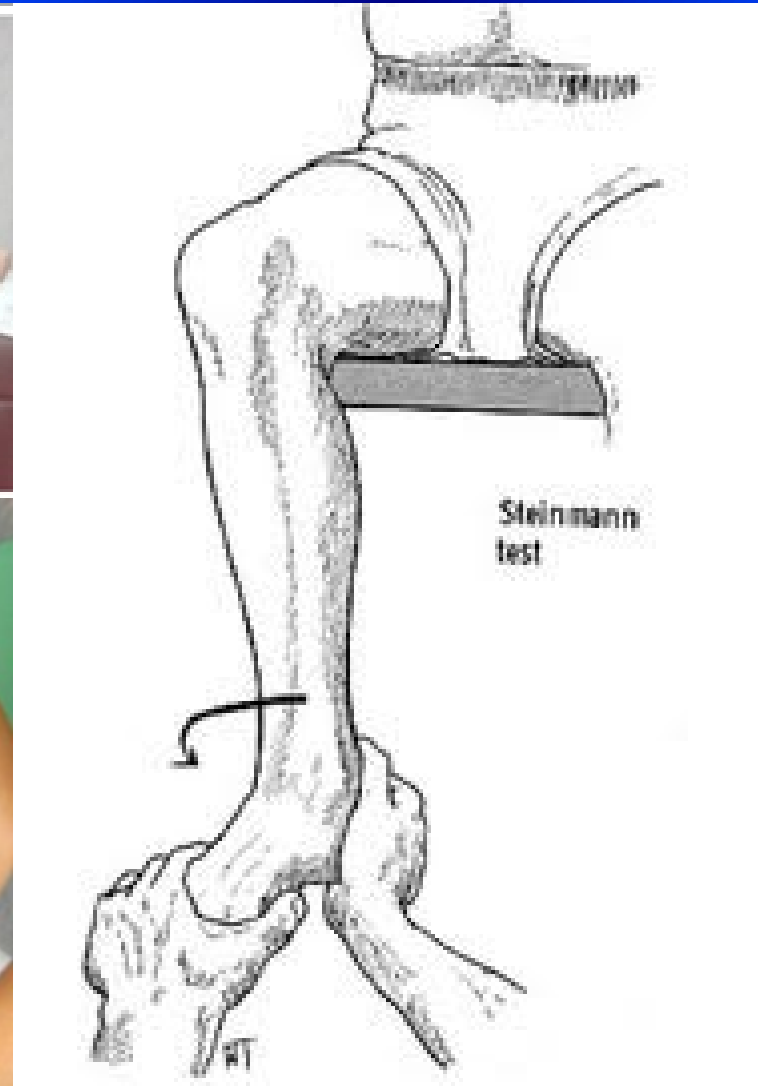
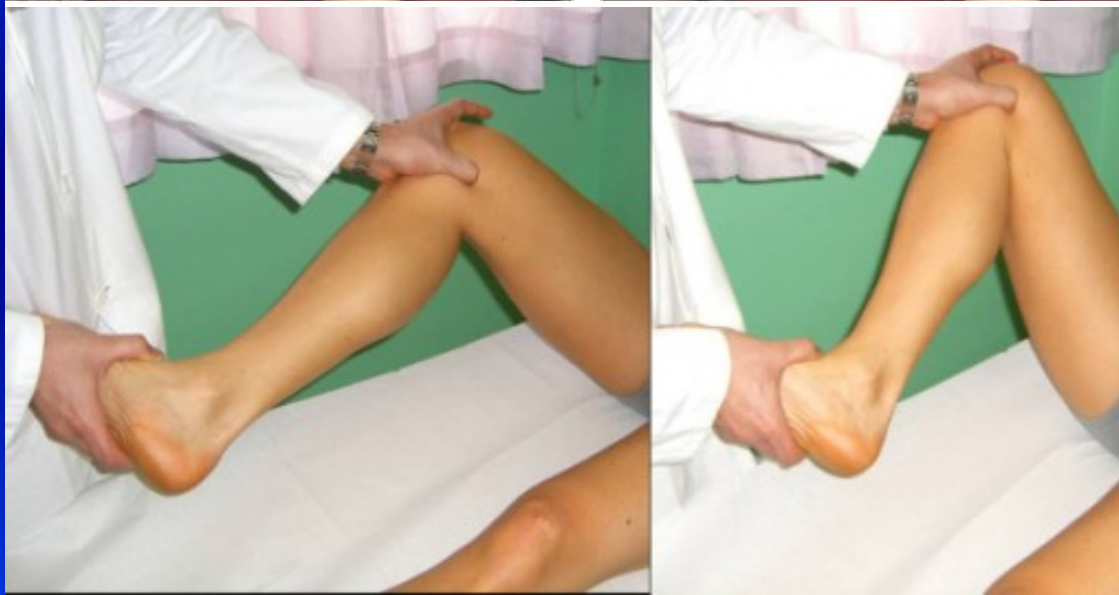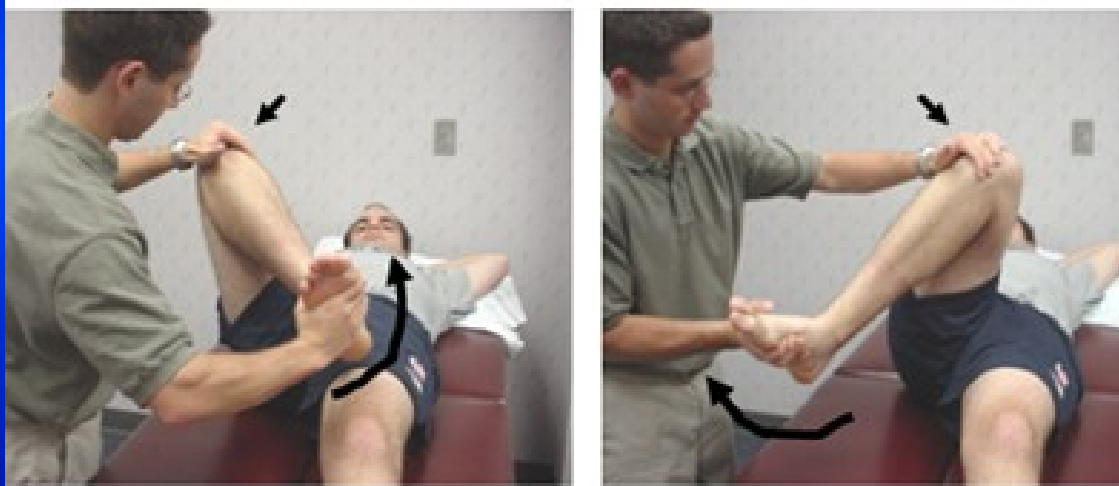pozit. přední
zásuvka

pozit. zadní
zásuvka

Manévry na menisky

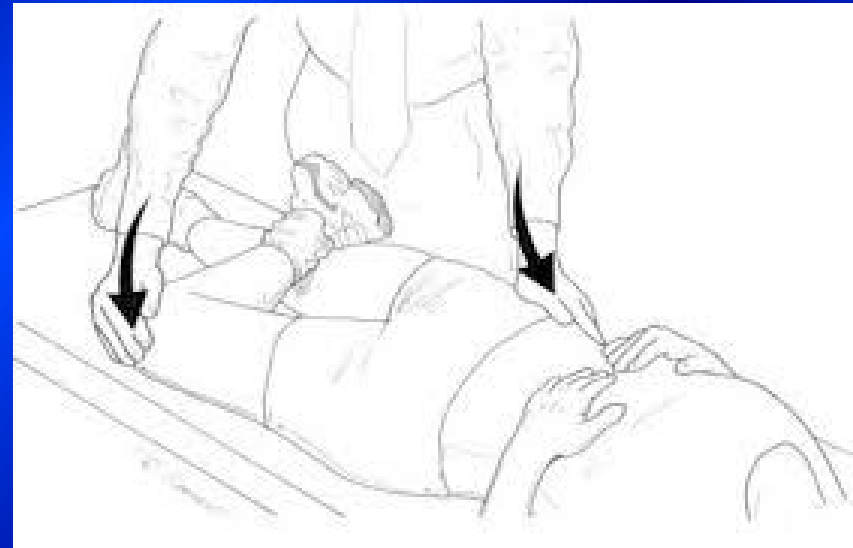McMurray test

Steinmannův test

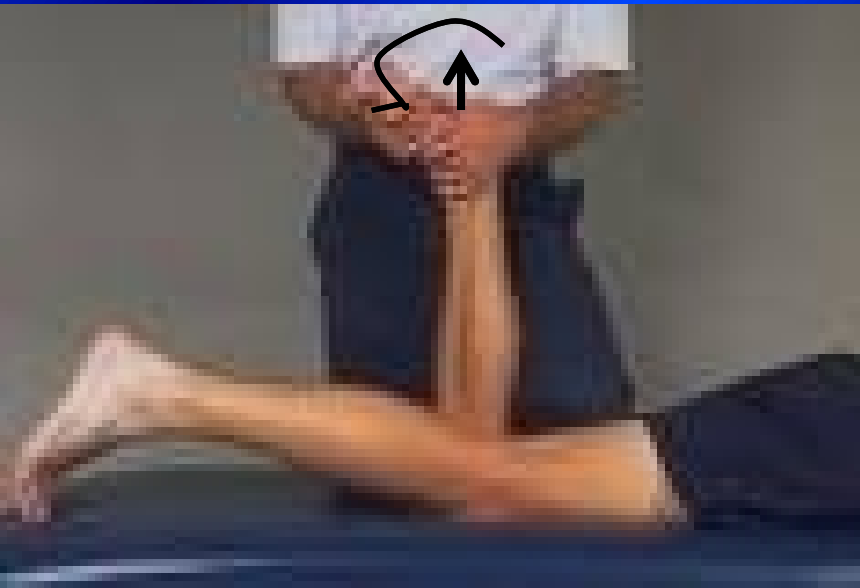


Manévry na menisky

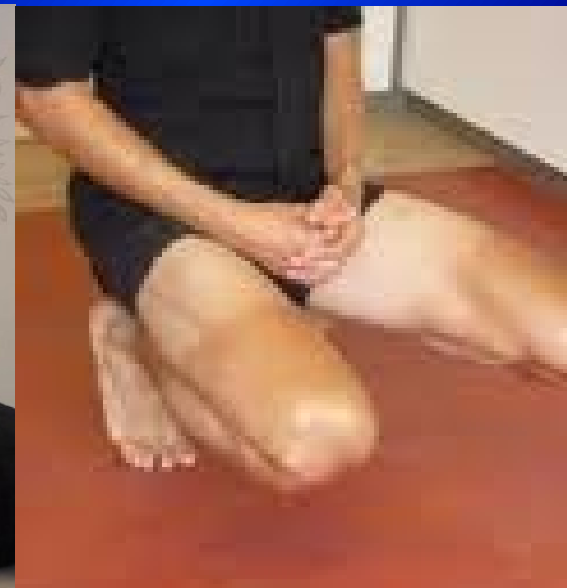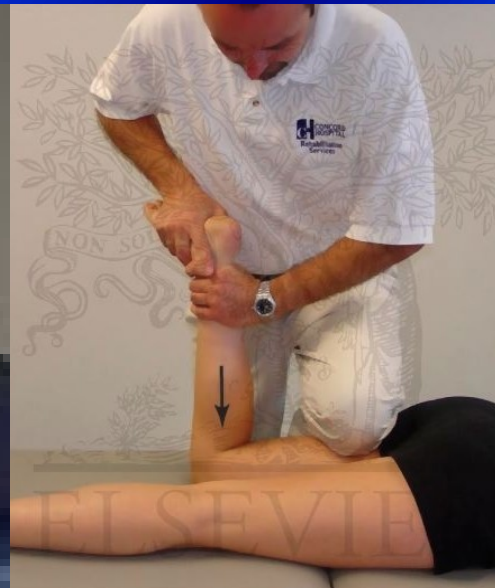Payerův test



Appley test

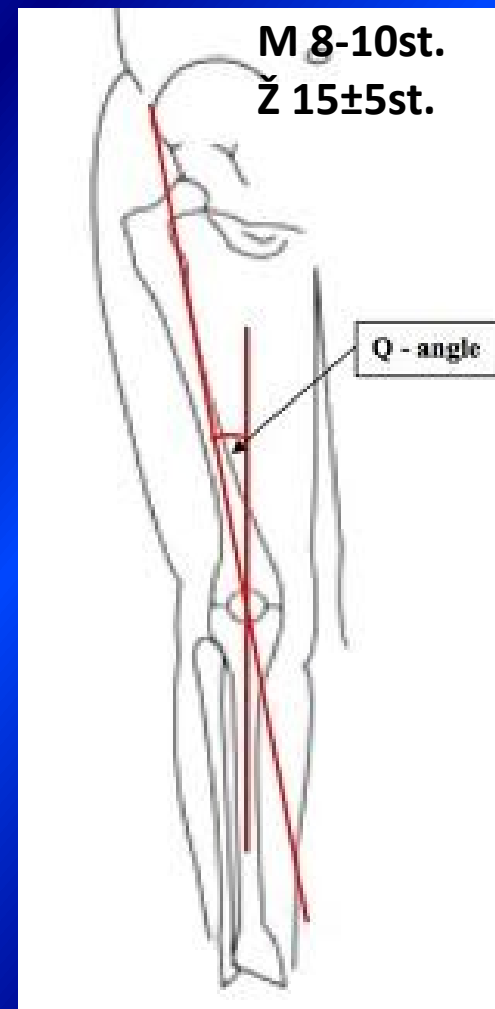


Childress test



Vyšetření pately a FP manévry

- **anamnesticky obtíže** obtíže ze schodů a méně i do schodu, problémy při dřepu a kleku, delší flexi kolena, pseudoblokády, giving away fenomén)
- **postavení pately:**
 - kraniokaudálně (alta / baja)
 - mediolaterálně (lateralizace)
- **patelární tracking s event. lateralizací**
- **vyšetření stability**
 - tlakem med. i lat.
- **posouzení retinákul**
 - poranění? – hl. mediálně
- **palpace facet, baze a apexu pately, retinakul**
- **FP manévry** (Zohlen, hoblík,..)
- **zhodnocení Q-úhlu**



Zobrazovací metody

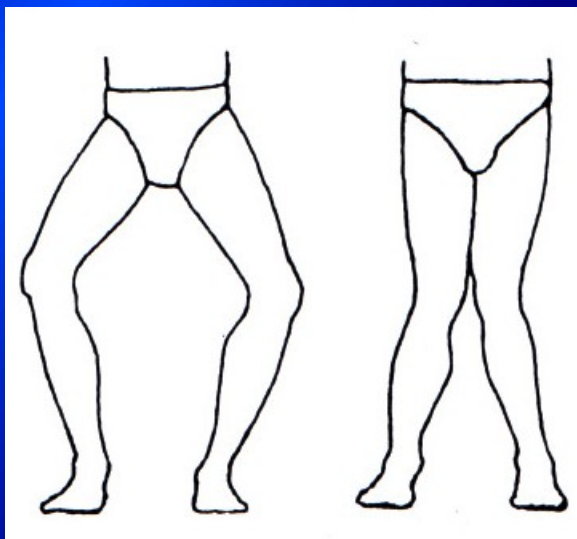
- **RTG**
 - ap a bočná projekce
 - axiální projekce na patelu, event. defilé pately
- **Sono**
- **CT a MRI**
- **Scintigrafie**
- **ASK**

Nejčastější patologie

- Osové deformity
- Postižení menisků
- Poranění vazů a nestability
- Luxace pately a další femoropatelní obtíže (chondropatie pately)
- Chondropatie / Gonartróza
- Poranění kloubní chrupavky / disekující osteochondróza
- Entezopatie (jumper's knee), burzitidy a ganglia menisků
- Bakerská pseudocysta
- M.Osgood-Schlatter
- Záněty (gonitis, RA synovialitis, parinfekční synovialitida,..)
- Tumory
- Charcotův kloub, postižení při DMO, vrozených vadách apod.

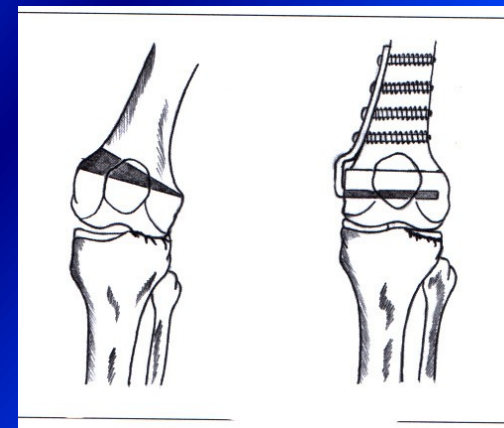
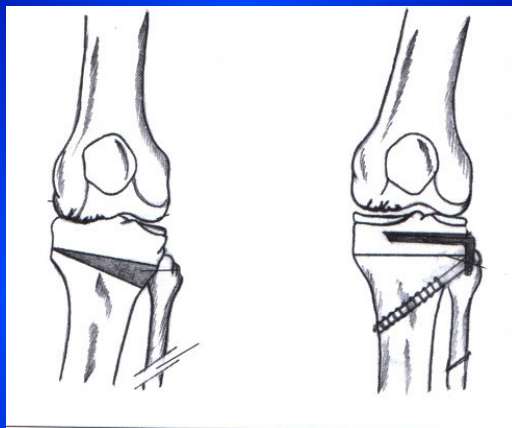
1.) Osově deformity kolena

Nejčastěji:



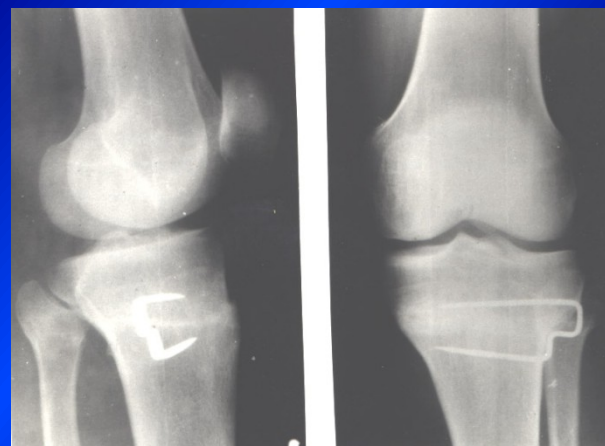
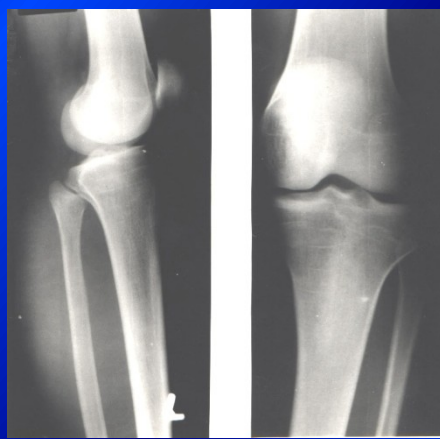
Řešení:

- v dětství - hemiepifyzeodéza
- v dospělosti při artróze - osteotomie



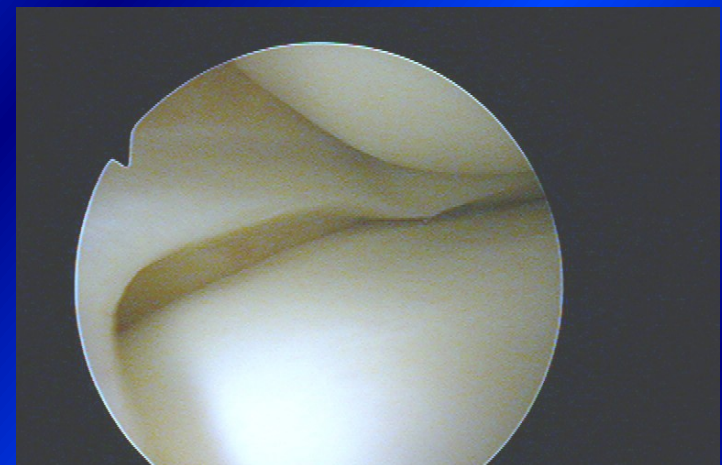
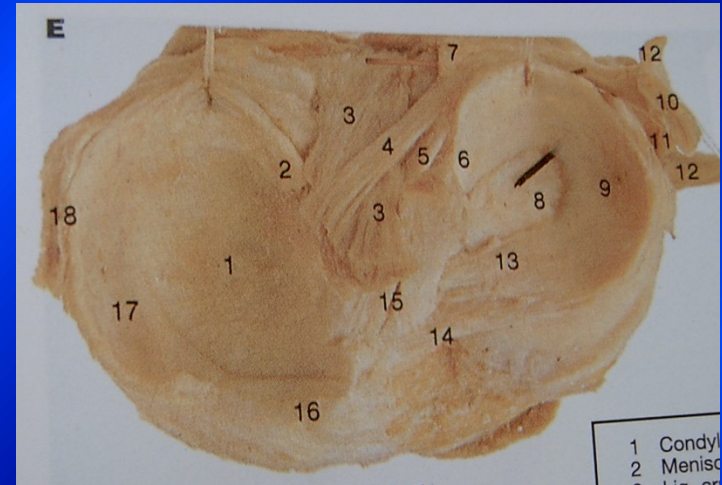
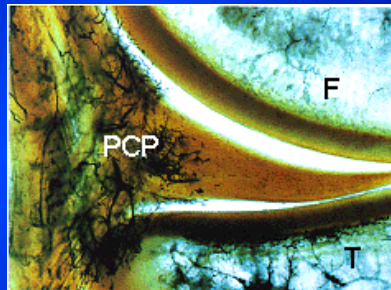
genu varum / genu valgum

valgizační (proxim. tib.) / varizační (dist. fem.)



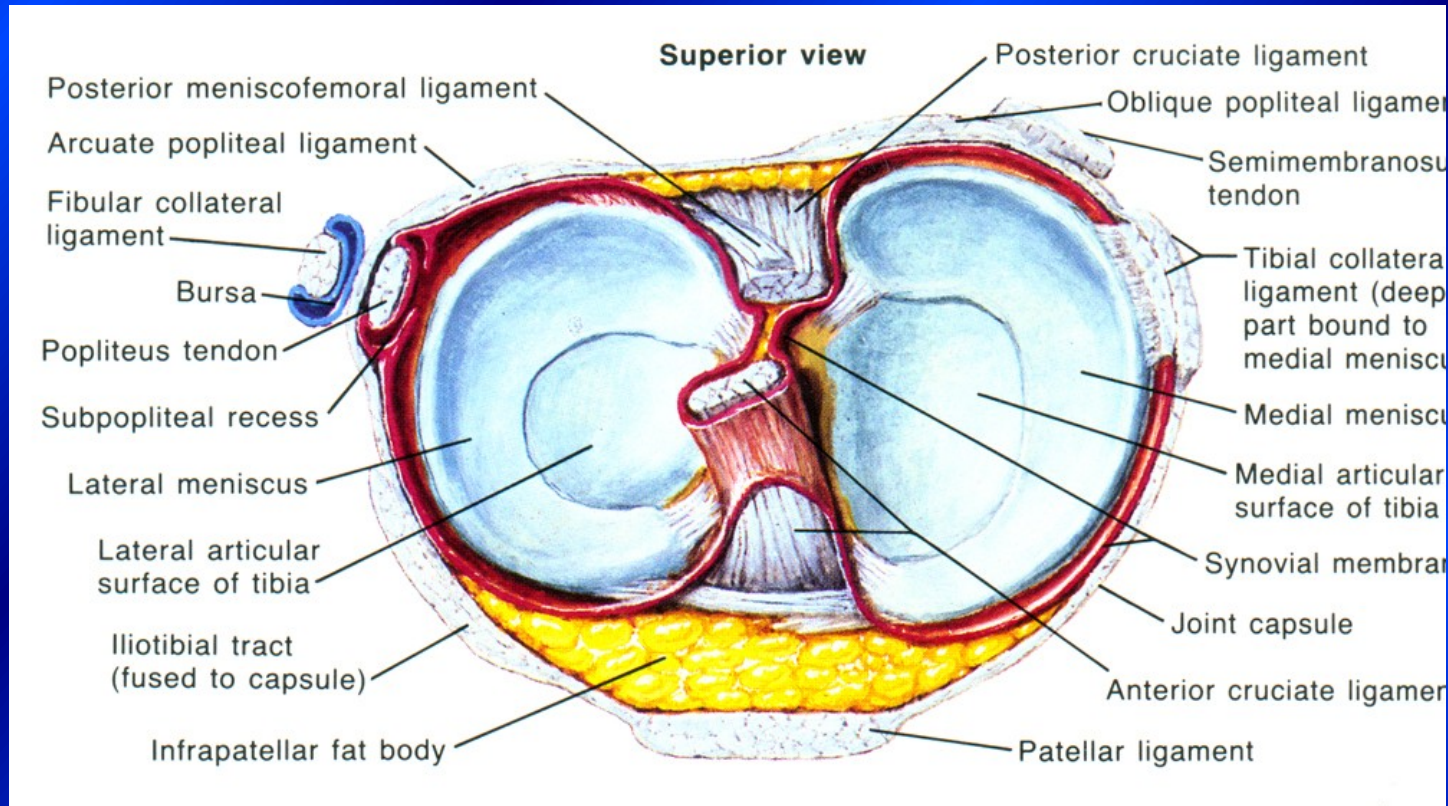
2.) Menisky a jejich postižení

- mediální + laterální
- fibrokartilago – vysoká elasticita
- parakapsulární R-R zona - cévně zásobená - šance k přihojení



- intaktní meniskus

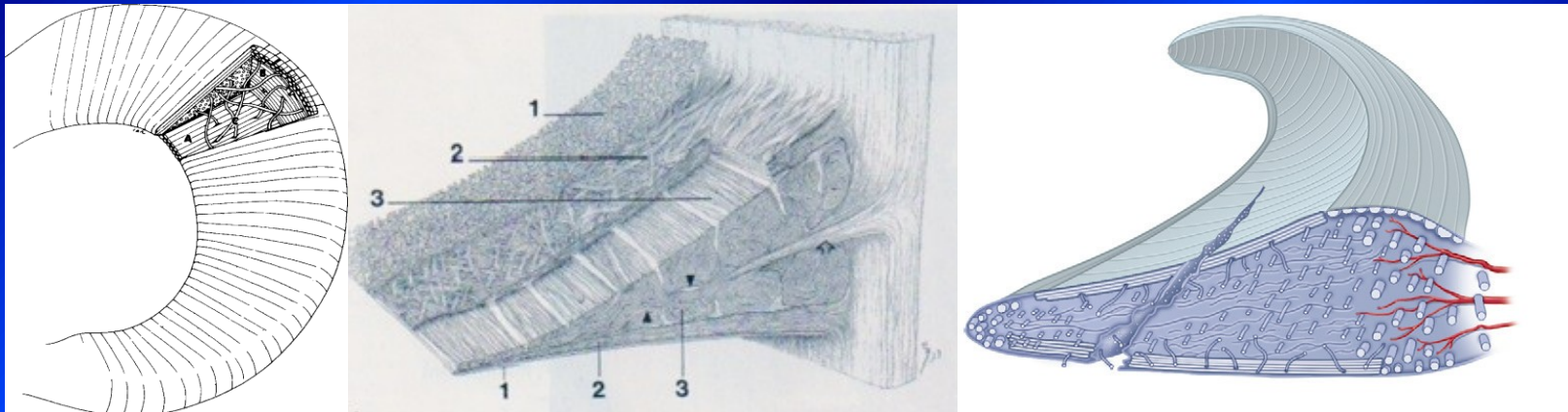
Funkce



- nárazník
- stabilizátor
- vyrovnávač kloubních ploch
- rozdělovač kloubní tekutiny
- LM – mobilnější
- MM - zranitelnější


Struktura menisku

- Fibrokartilaginózní struktura
- Relativně acelulární
 - vaskulární zóna – fibroblast-like cells
 - avaskulární zóna – chondrocytes-like cells
- Kolagenová vlákna v matrix -
 - rozložení k přenosu kompresního tlaku + hoop stresu



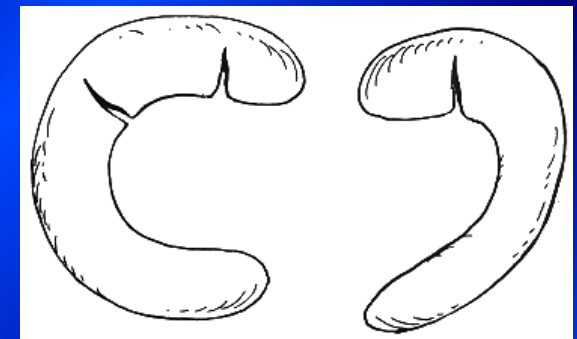
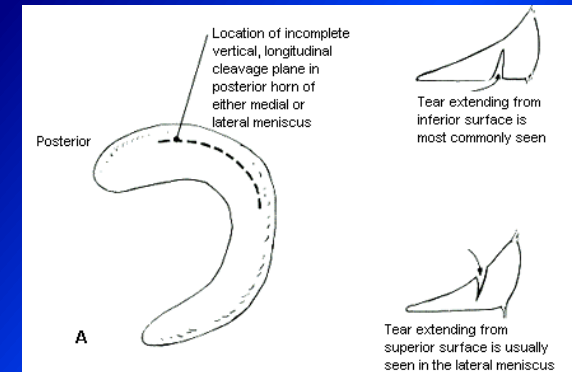

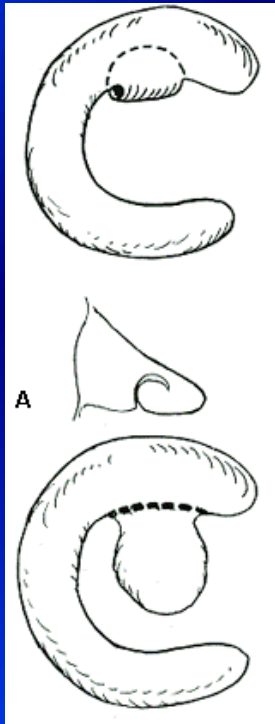
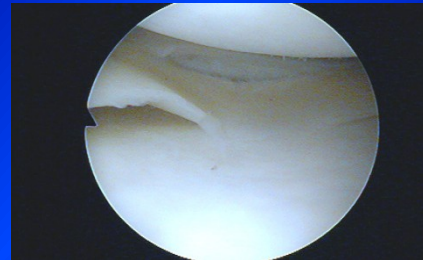
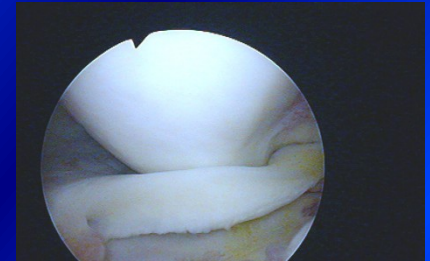
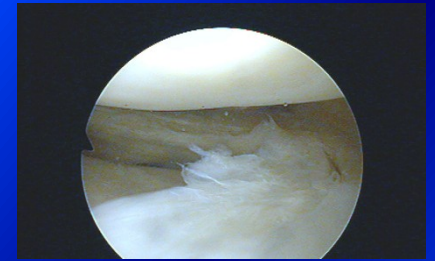
Typy ruptur menisku

- Longitudinální
- Radiální
- Horizontální
- Šikmá
- Bucket handle
- Komplexní



Ruptury menisků

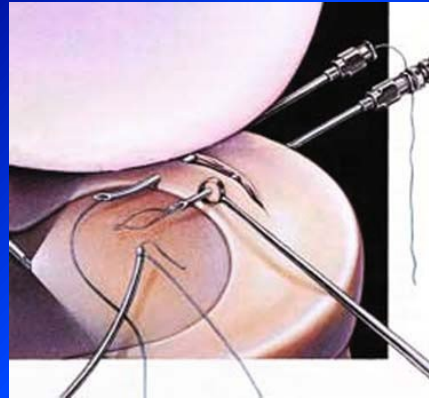
- longitudinální, horizontální, radiální
- „ucho od koše“
 - typické bloky kolena
- degenerativní léze



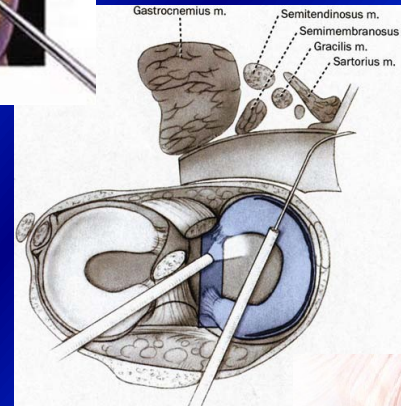
- Limitována kapacita hojení menisku
- Nejlepší výsledky v red zóně
- Trhliny v rozsahu 0-2mm od pouzdra – nejlepší potenciál k zhojení
 - sutura v avaskulární zóně – poop. 75% pac. asympt.
/ follow-up 51m /
- Vertikální horizontální rpt. - ↑ potenciál k zhojení
- Traumatická vs. degenerativní ruptura

Techniky sutury

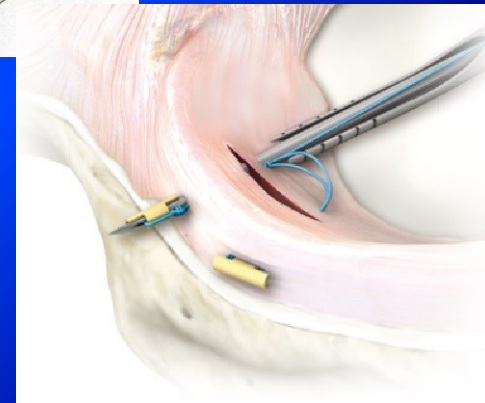
Outside – in



Inside – out

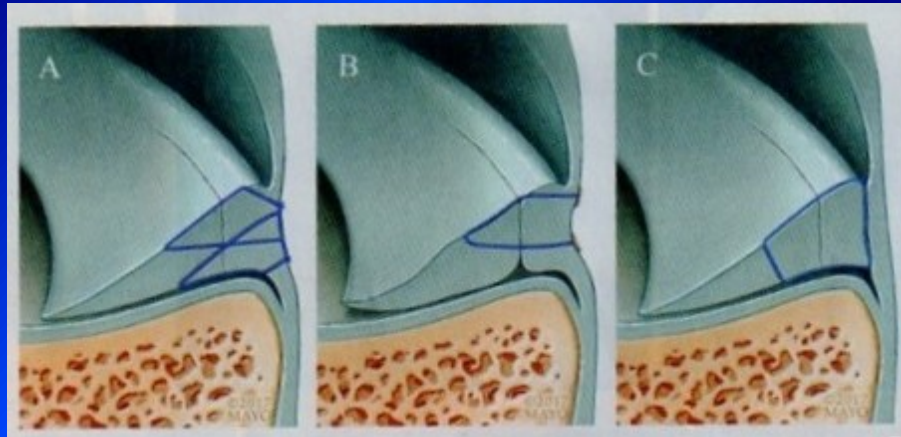


All – inside



Vertikální longitudinální ruptura

- Resekce vede k 3x ↑ kontaktnímu tlaku
- Zlatý standard – inside-out
- Dop. vertikální matracový steh, odstup 3-5mm
 - biomechanicky výhodnější než horizontální steh

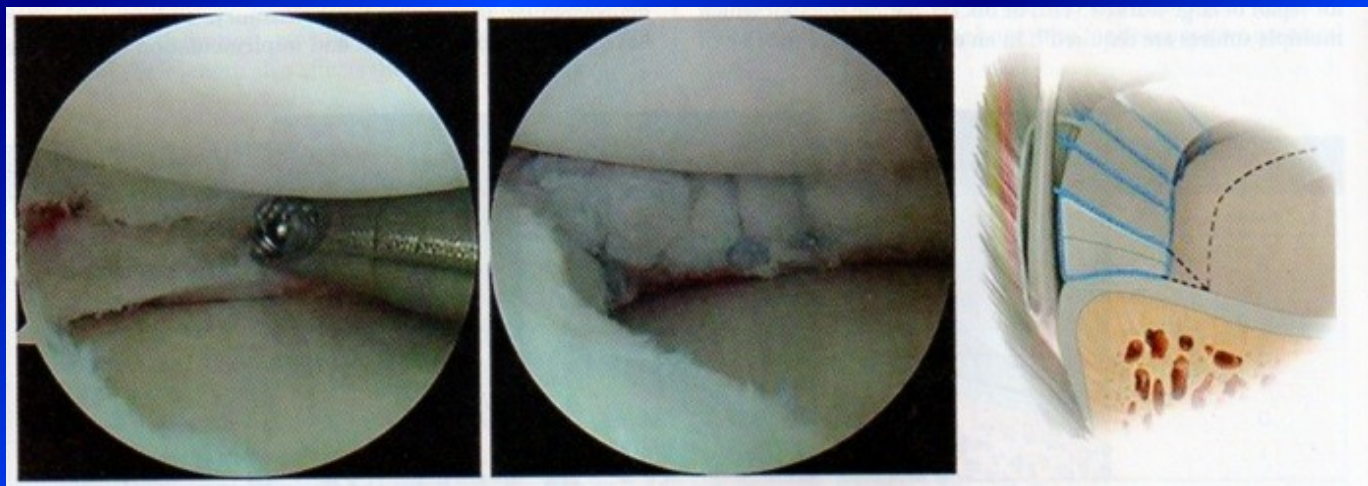


- A: Inside-out B: All-inside C: All inside knot tying tech.

Horizontální ruptura

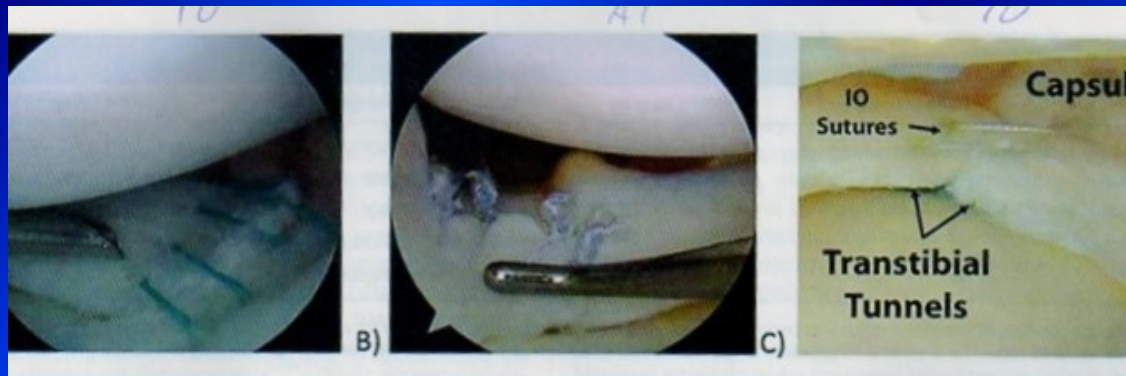- Nevede k ↑ tlaku
- Resekce 1 lišty => redukce kontaktní plochy o 59 % => ↑ tlaku
- Sutura horizontální rpt. snižuje kontaktní tlak k minimálním hladinám
- Menší potenciál k zhojení
- Snaha o zachování obou lišt menisku
- Healing rate 78,6 %

- Excelentní výsledky zhojení u mladých pac.
- All – inside – kompresní cirkumferentní steh po obvodu léze



Radiální ruptura

- Rpt. 60 % centrální zóny nemá vliv na \uparrow tlaku
- parc. menisektomie
- Rpt 90 % signifikantně \uparrow tlak
- sutura

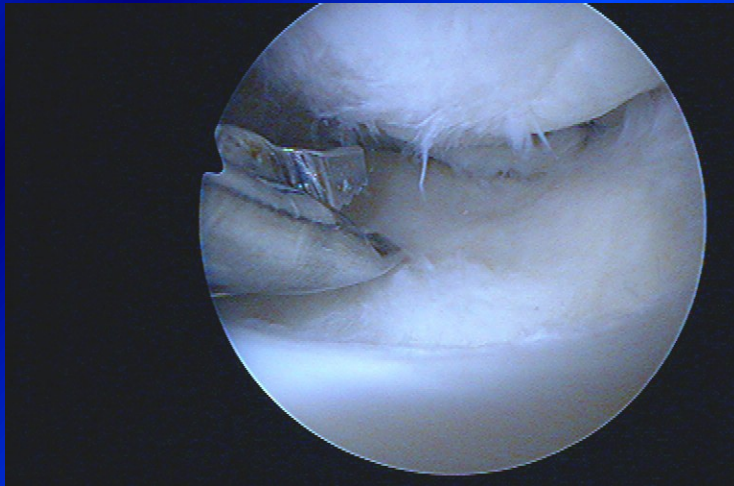


- A: Inside-out -horizontální matracový steh
- B: All-inside knot tying
- C: Transtibiální technika

Ošetření menisků

Menisektomie

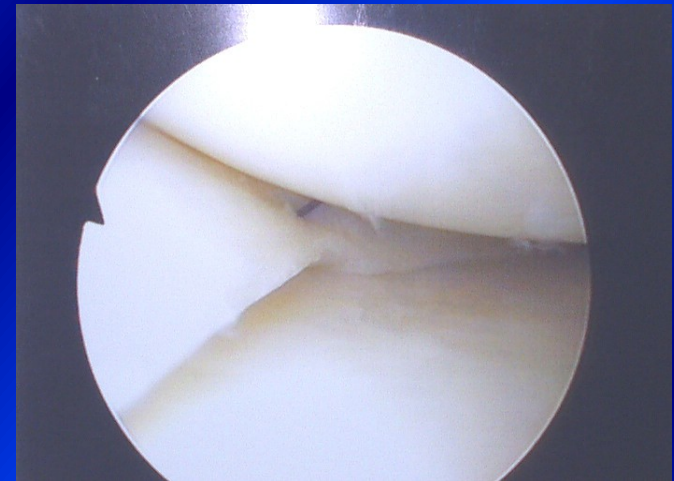
- parciální
- subtotální
- totální



Punch „v akci“

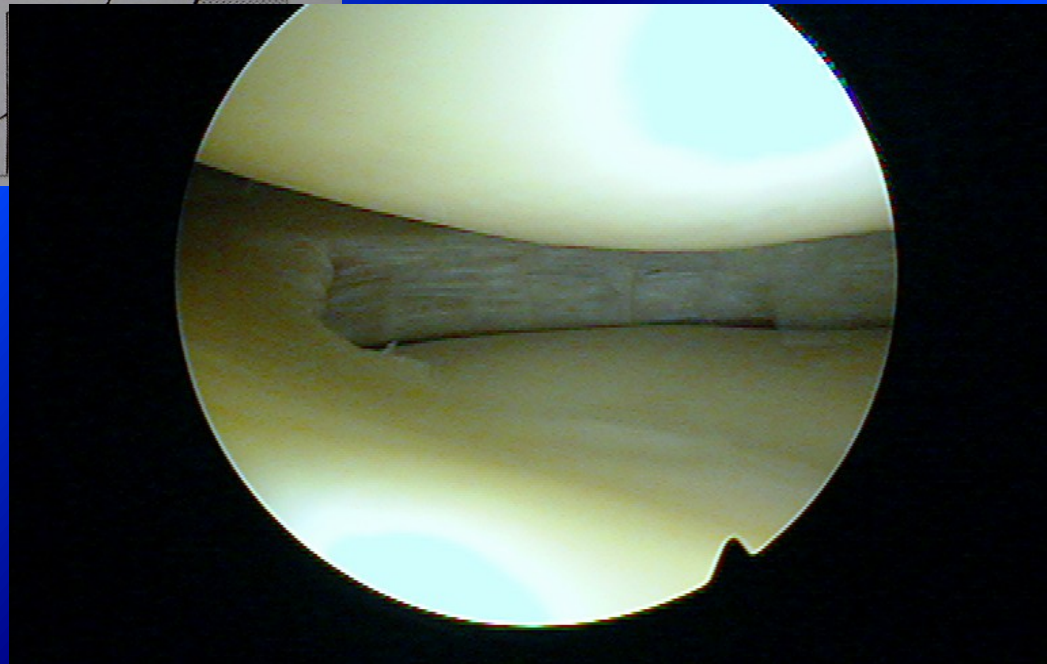
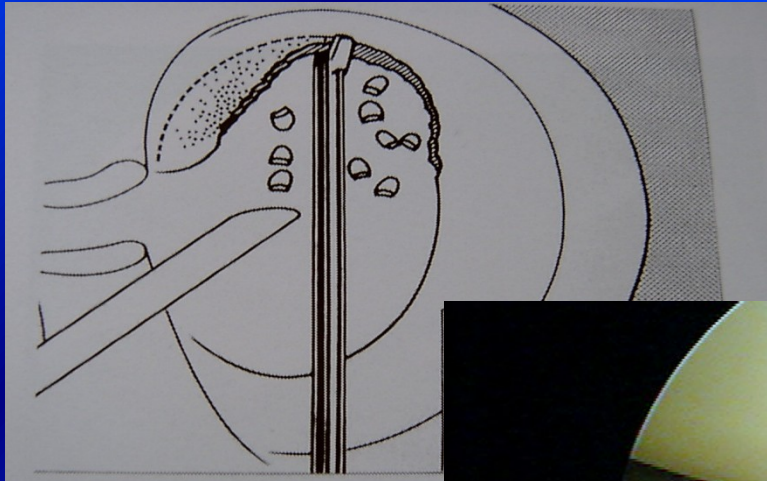
Sutura

- outside-in
- inside-out
- all-inside

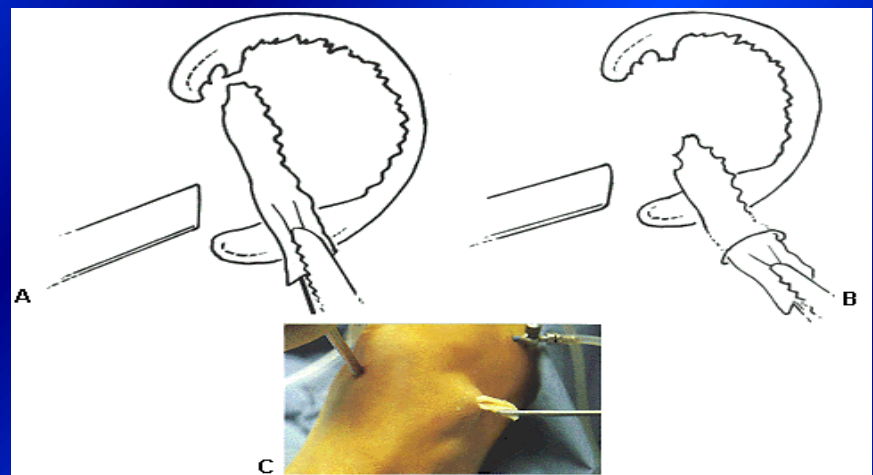
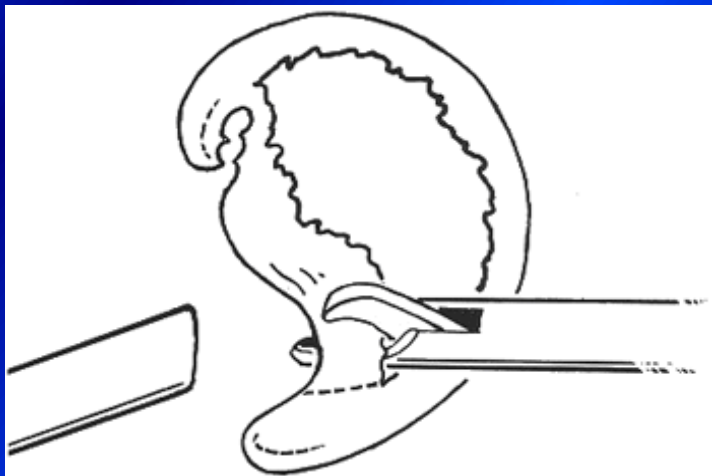
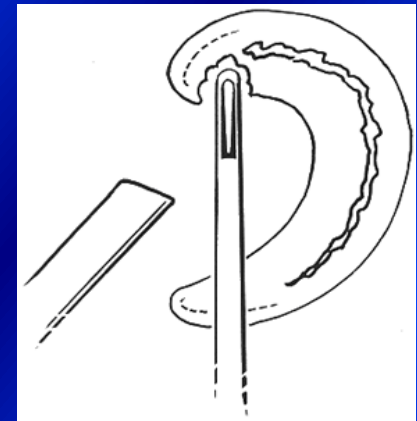
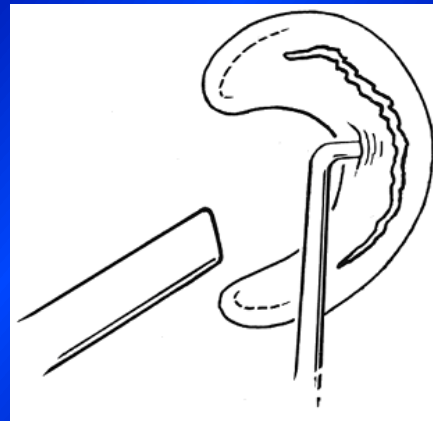
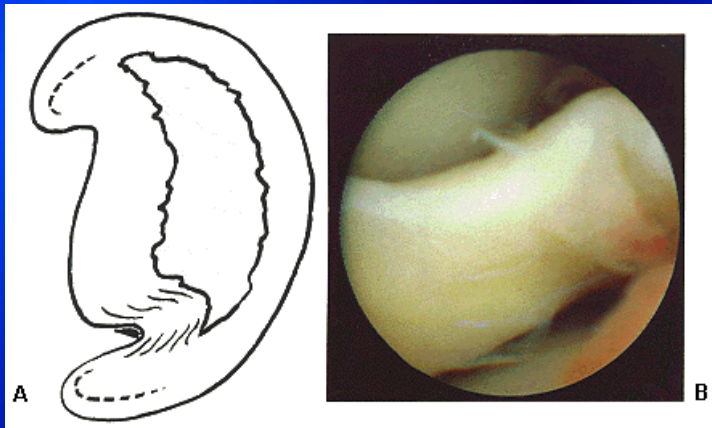


Sutura menisku

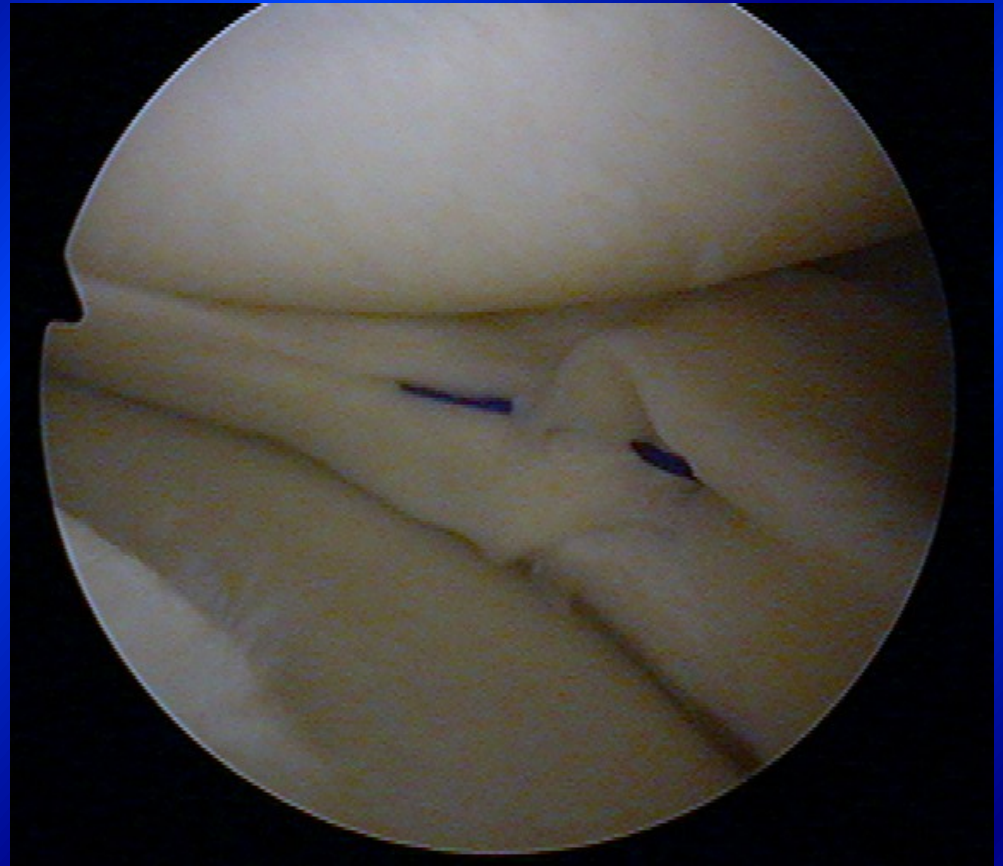
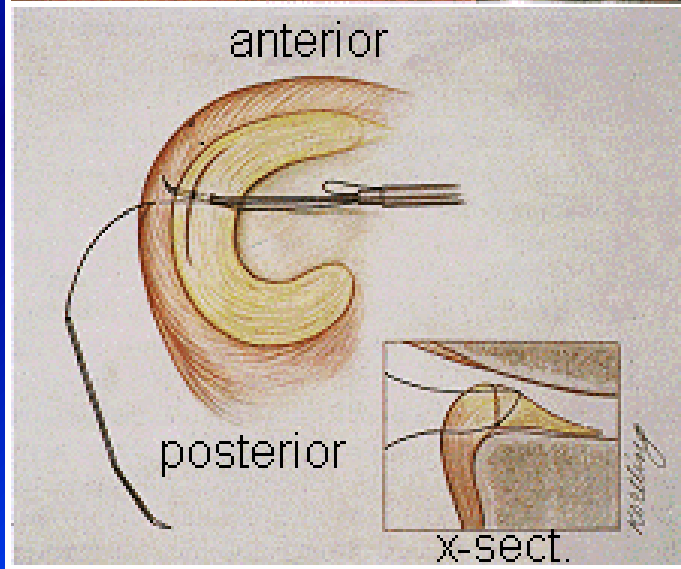
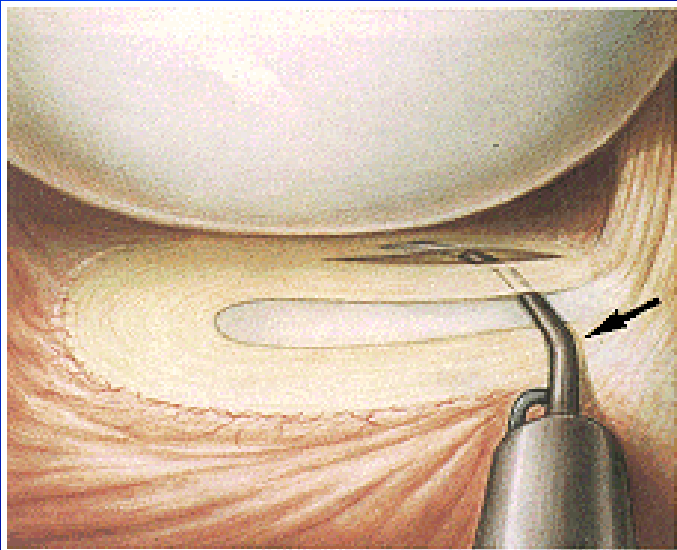
Parciální menisektomie



Subtotální menisektomie

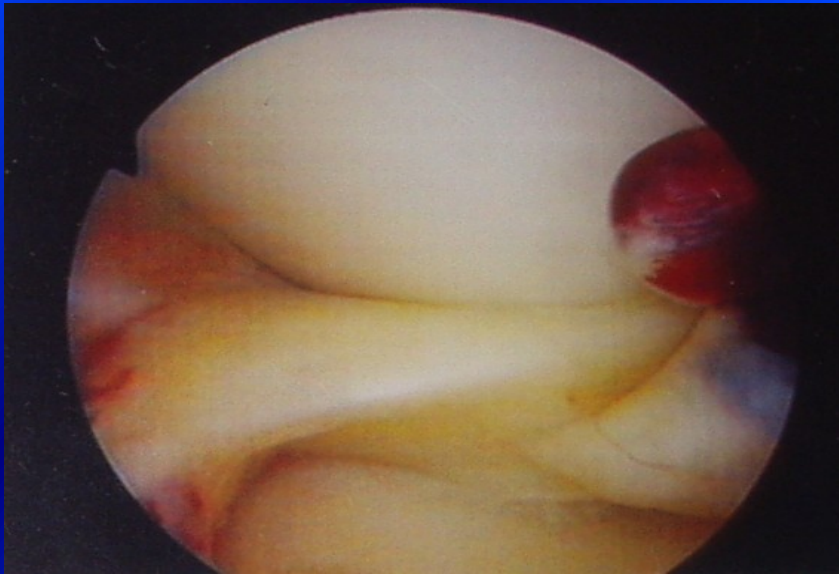


ASK sutura menisku

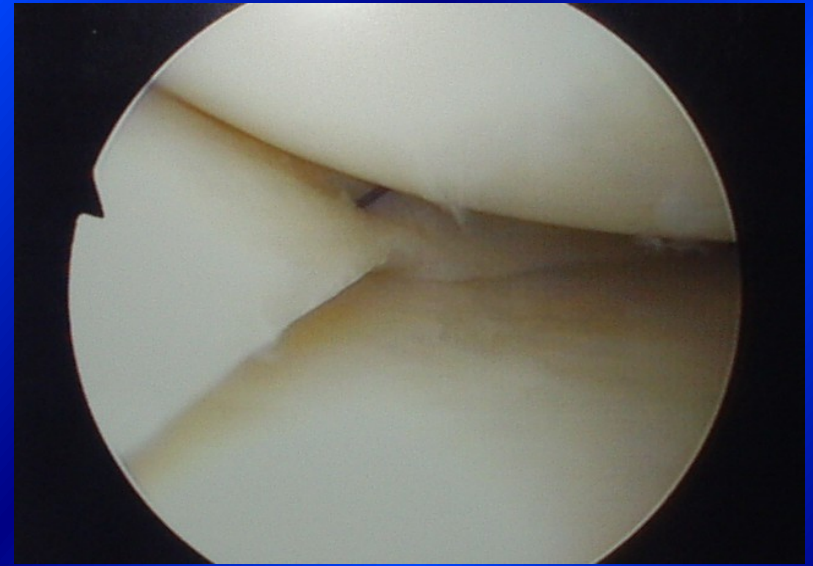


PDS vlákno

Ruptura MM „ucho od koše“



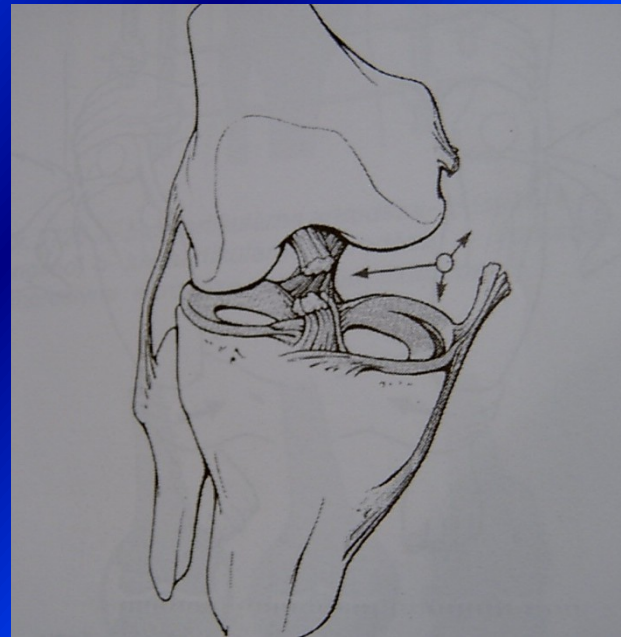- blok kolena
- hemartros



- meniskopexie PDS
vláknem inside-out

3.) Vazy a jejich postižení

- Postranní (LCM a LCL) a zkřížené (ACL a PCL)
- důležité statické stabilizátory
- insuficience kolenních vazů – chronická instabilita
- zhodnocení mechanismu úrazu a klinické vyšetření
- zhodnocení stupně poranění :
 - **distenze**
 - **parciální ruptura**
 - **totální ruptura**



„unhappy trias“

Ruptura LCM

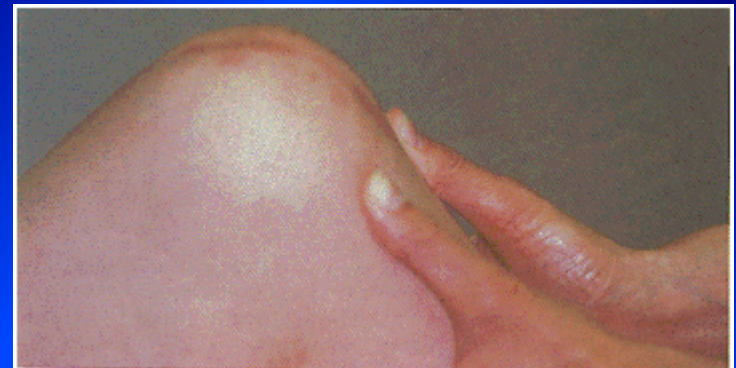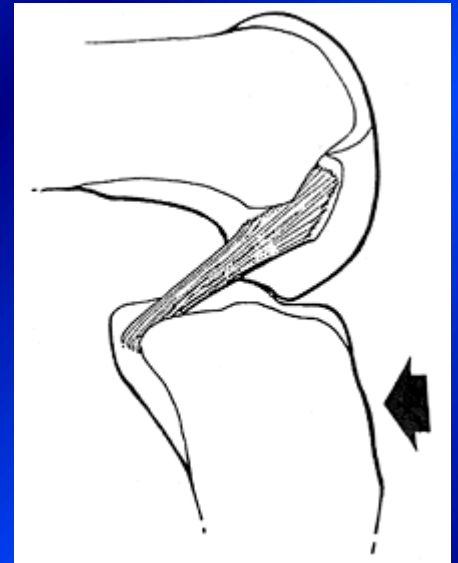
- **funkční léčba** v dlouhé ortéze s kloubem
- časná RHB hybnosti
- dobrý funkční výsledek i u totálních ruptur
- pokud intaktní PZV – není chronická instabilita

Ruptura LCL

- poranění celého **posterolaterálního komplexu**
- problém chronické instability
- nutnost rekonstrukční operace

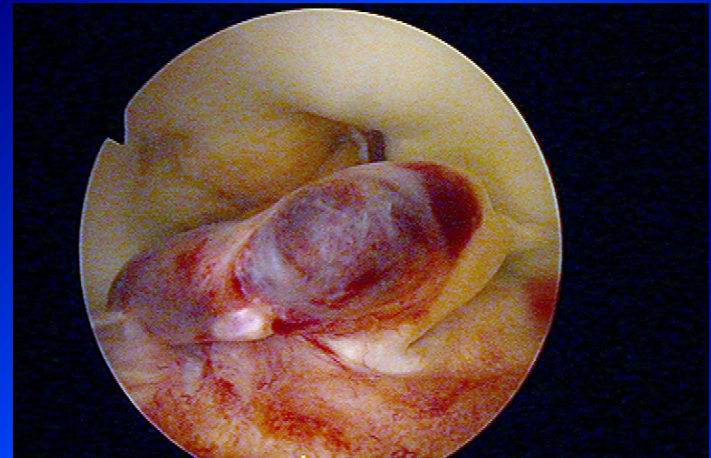
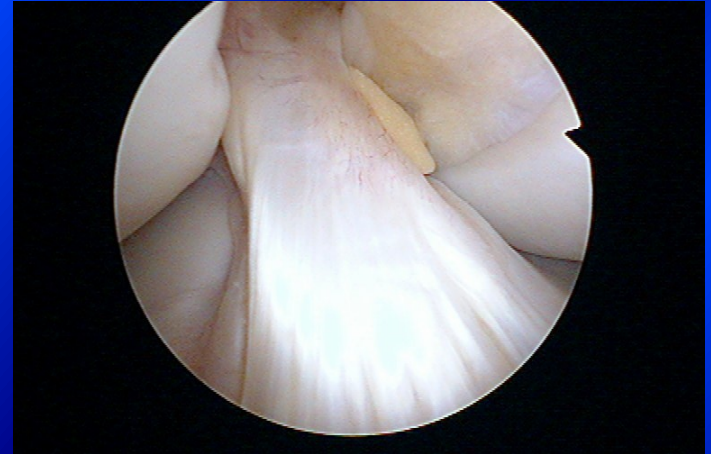Ruptura PCL

- relativně vzácně izolované sportovní poranění
- součást komplexu **dashboard injury**
- kombinované postižení kolenních vazů při posterolaterální instabilitě nebo po luxaci kolene
- CAVE zadní zásuvkový příznak
- rekonstrukce při chronické instabilitě



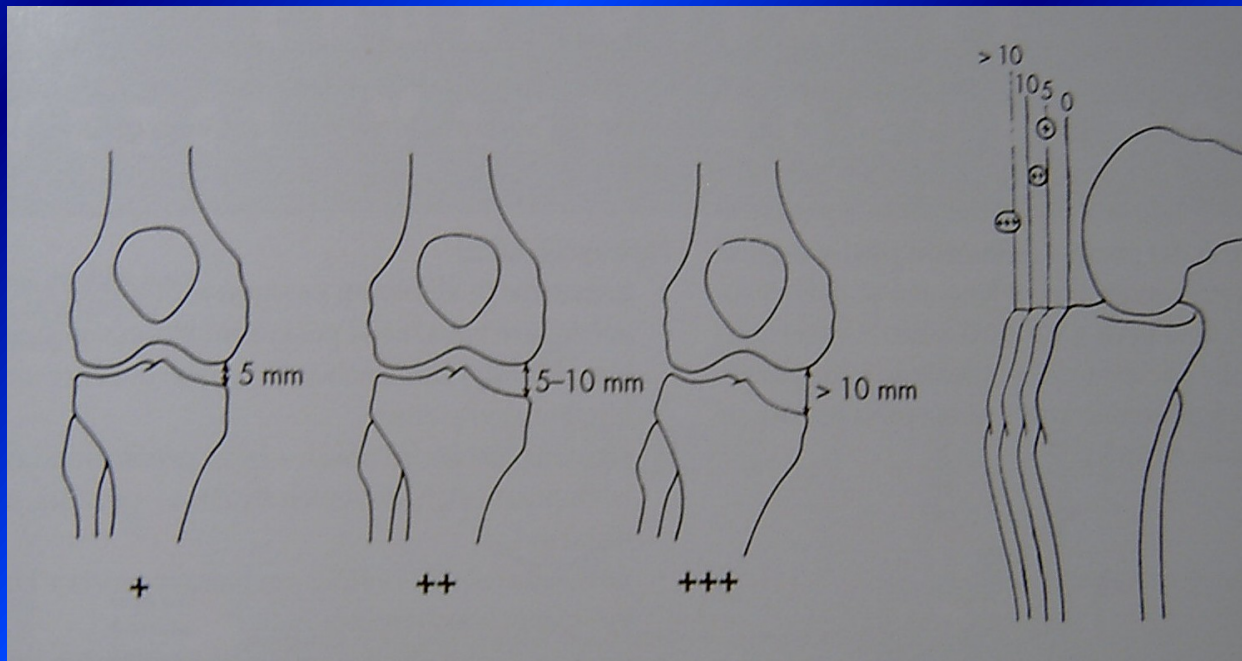
Ruptura ACL (PZV)

- ruptura PZV
 - časté sportovní poranění
 - 60/100 000 obyvatel ročně
- různá taktika ošetření
- různé typy **rekonstrukcí (plastik)** při chronické instabilitě



Instabilita anteromediální

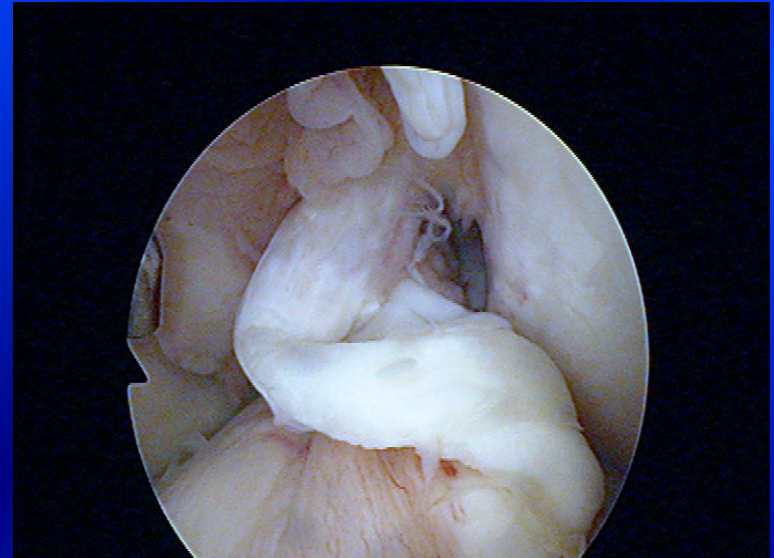
- v praxi nejčastější typ instability kolena
- následek páčení do valgozity – unhappy trias



valgus stress test + přední zásuvka

Indikace k rekonstrukci

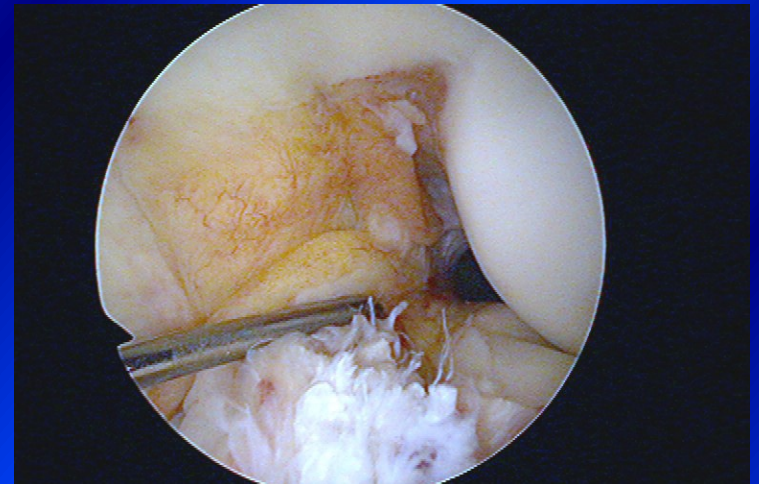
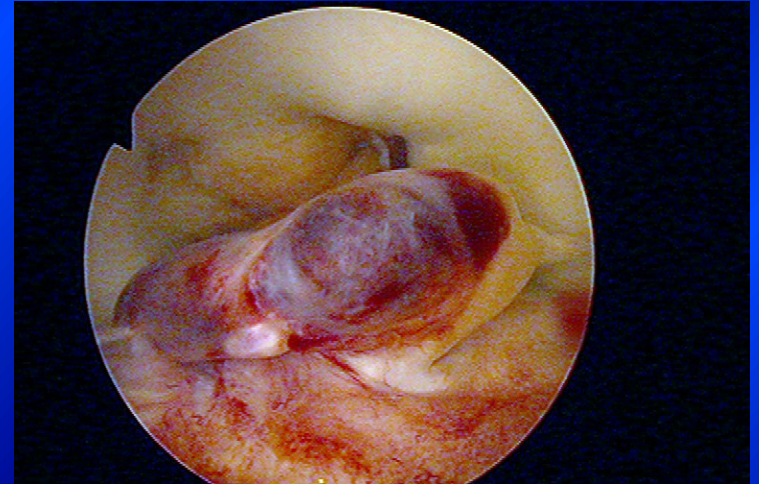
- 1/3 kompenzovaná i na sport
- 1/3 kompenzovaná jen po modifikaci sport. aktivit
- 1/3 nutnost rekonstrukce PZV



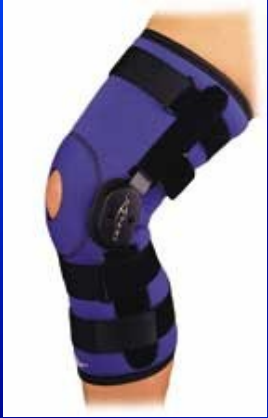⇒ **individuální přístup k pacientovi**

Akutní ruptura PZV

- **Artroskopie**
 - debridement PZV
 - ošetření přidružených poranění (menisků, chrupavek)
- **Pooperační režim**
 - RHB program - hamstringy
 - propriocepce
- **Modifikace sport. aktivit**
 - omezení rizikových sportů
 - ortéza



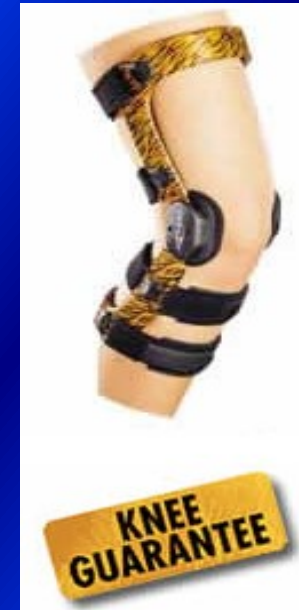Kolenní ortézy



postranní výztuhy



skořepinové



individuální

- propioceptivní mechanismy
- psychologický efekt

Rekonstrukce PZV ve II. době

- selhání konzervativního postupu

výhody:

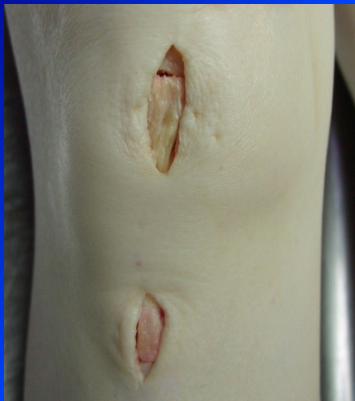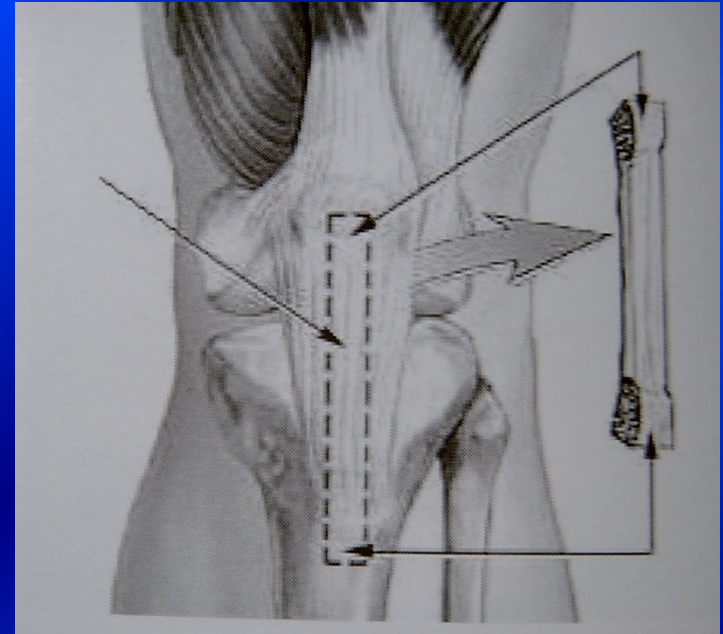
- motivovaný, spolupracující pacient, který má realistické představy o operaci, čas na RHB
- koleno s plným pohybem bez hypotrofie stehenního svalstva = **předoperační RHB**

Typy štěpů a fixace

- autoštěp – vlastní tkáň
- štěp z kadaveru
- štěp z lig. patelea /BTB/
- šlachy hamstringů
- fixace titanovými nebo vstřebatelnými materiály
- press-fit fixace

BTB štěp = zlatý standard

- **Bone-Tendon-Bone**
- autoštěp ze střední třetiny ligamentum patellae
- vhojení kostních bločků
- potíže z odběrového místa

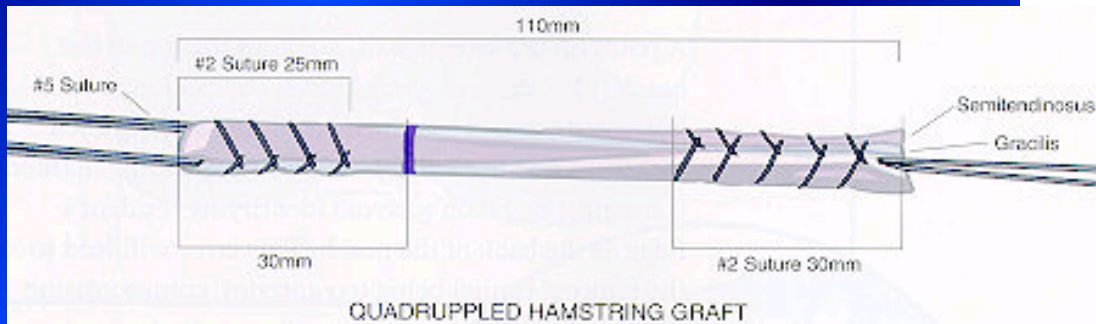
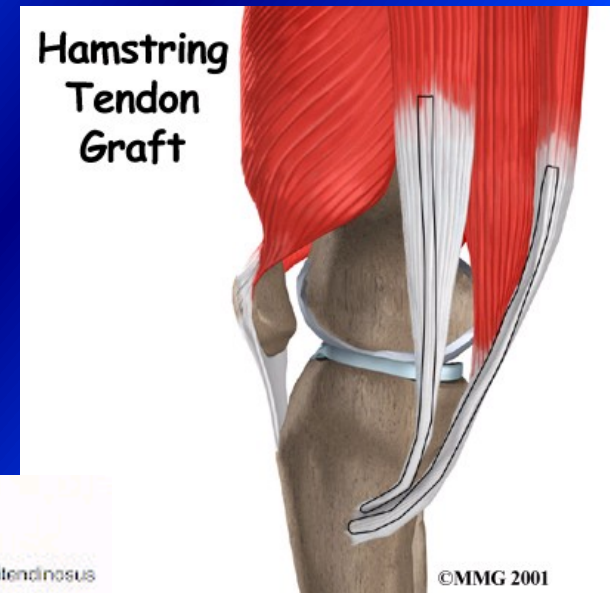


- **miniincize** - šetří r. infrapatellaris n. sapheni

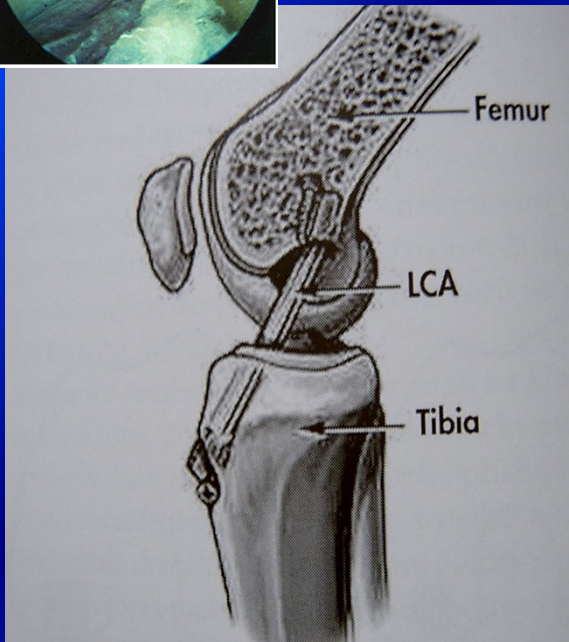
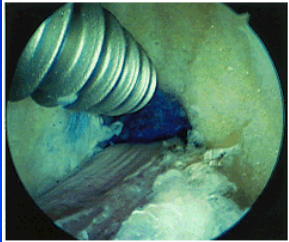
Hamstringy

(m. semitendinosus + m. gracilis)

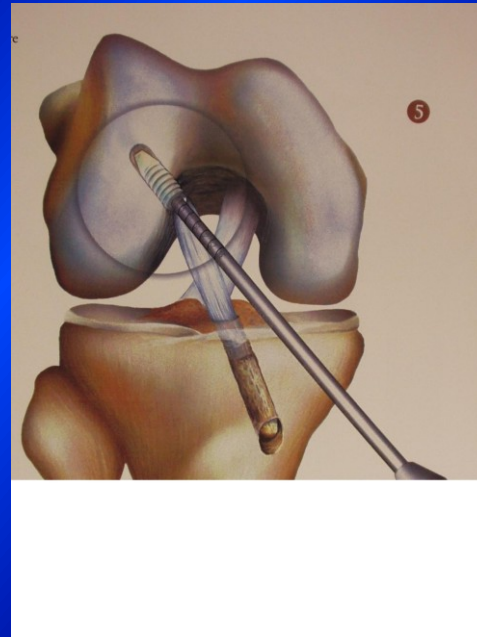
- nejsou potíže z odběrového místa
- oslabení flexorů
- častější selhání
 - B-T-B **1,9 %**
 - hamstringy **4,9%**



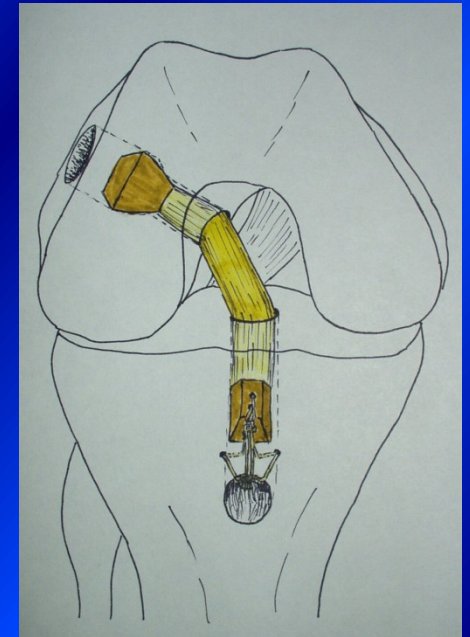
Fixace štěpu



interferenční šroubky



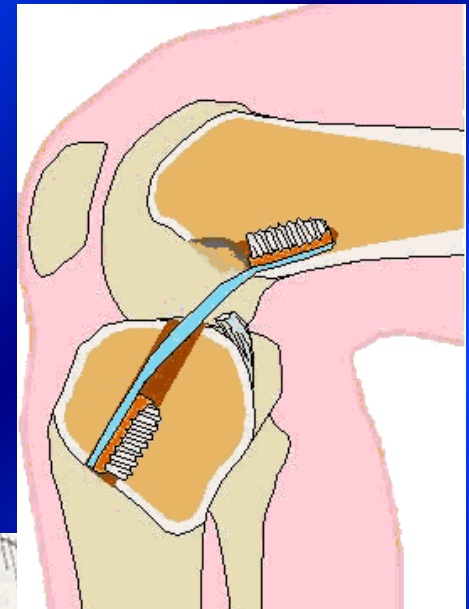
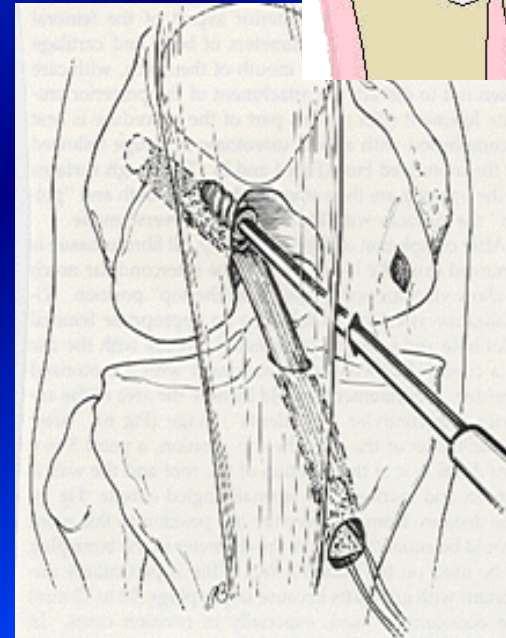
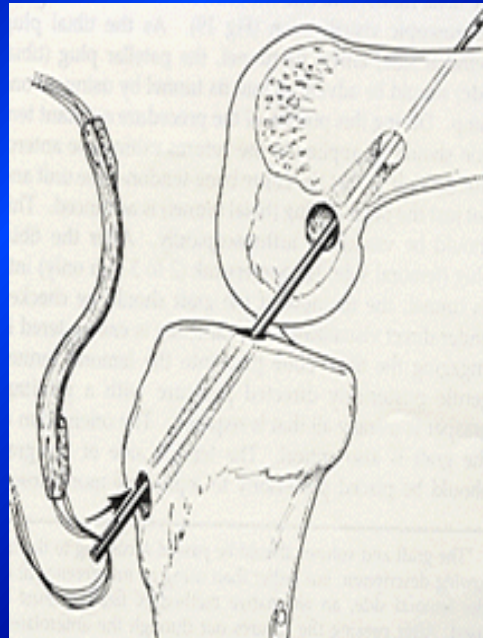
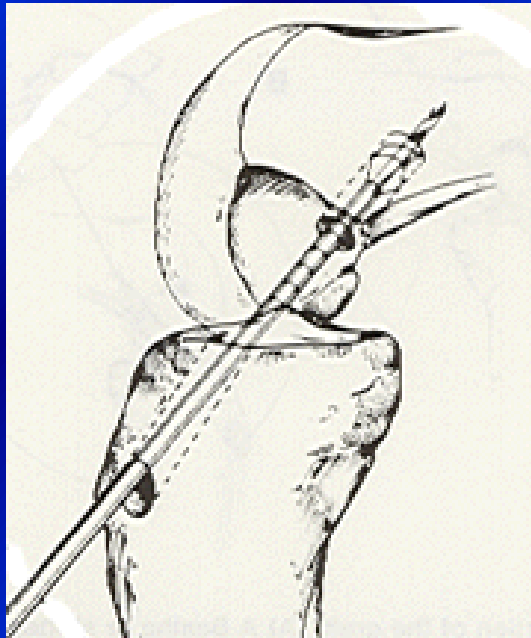
vstřebatelné klínky



press-fit

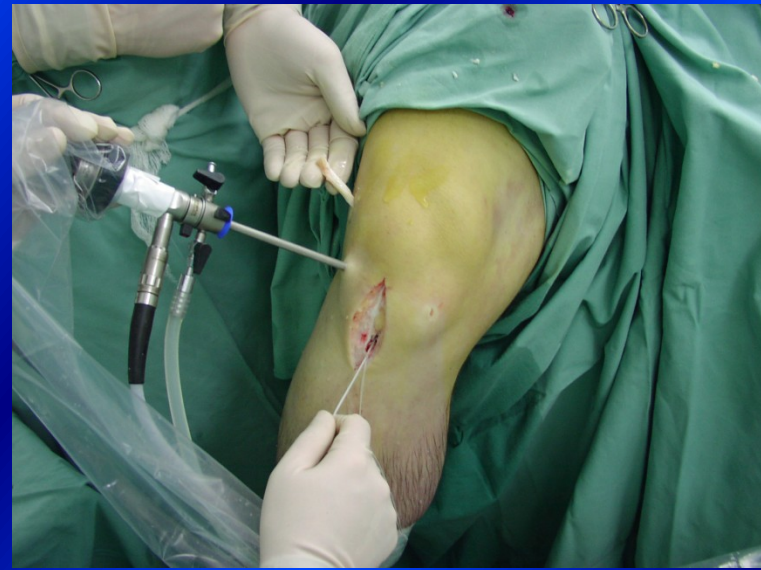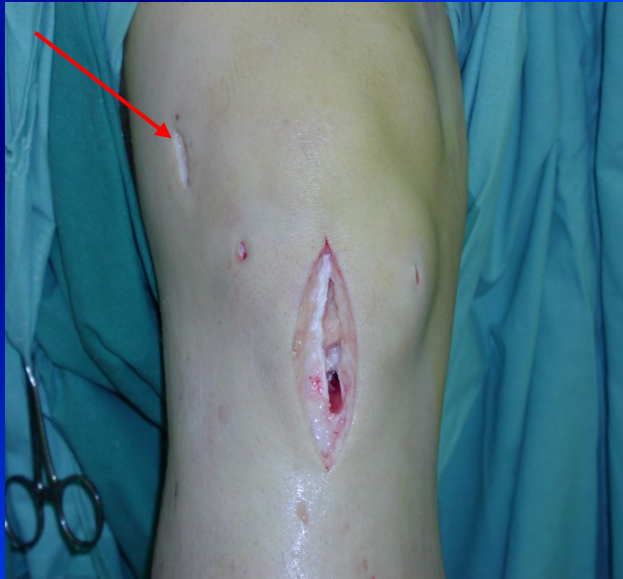Techniky operace

- **transtibiální techniky** - štěp se protahuje přes T kanál do F kanálu

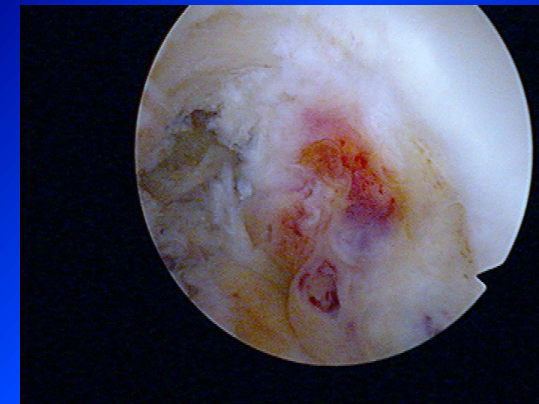
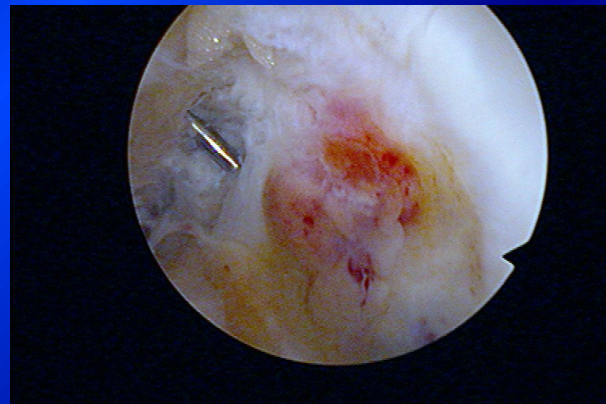
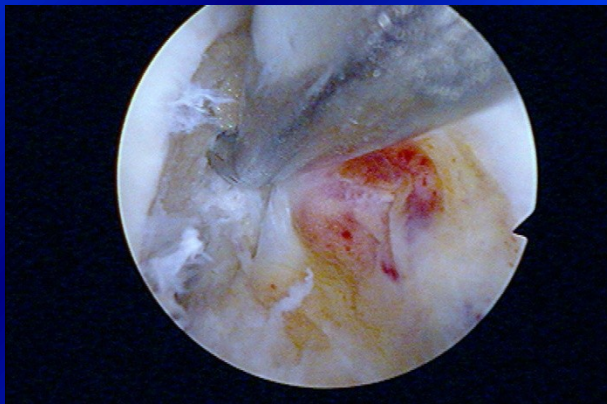
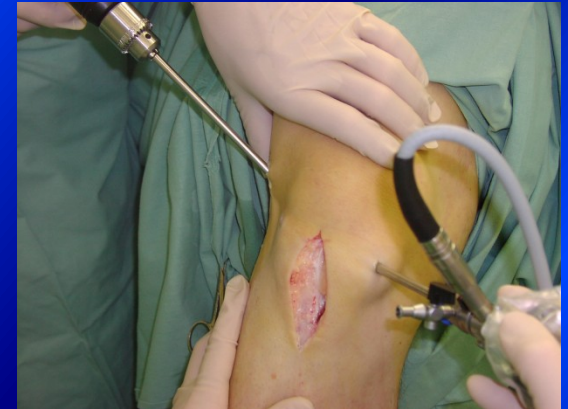
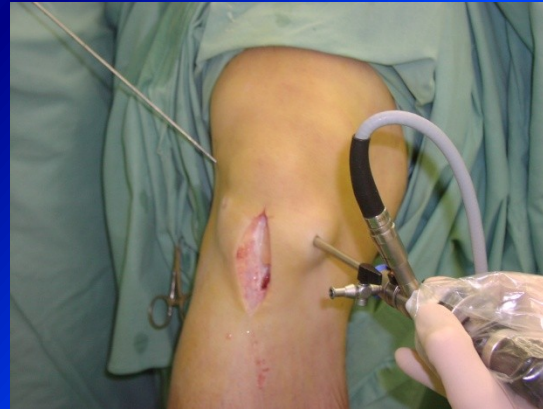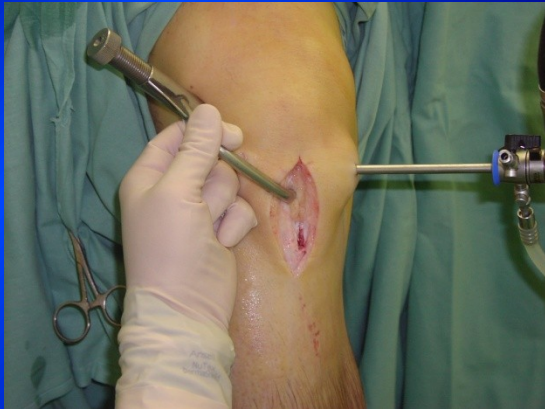Techniky operace

- **s pomocnou laterální miniincizí** - štěp se protahuje přes F kanál do T kanálu

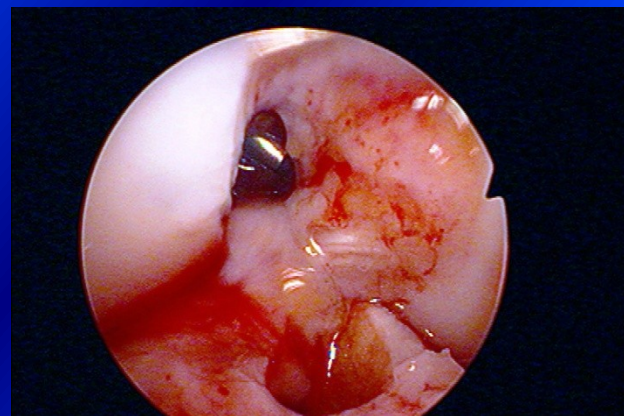
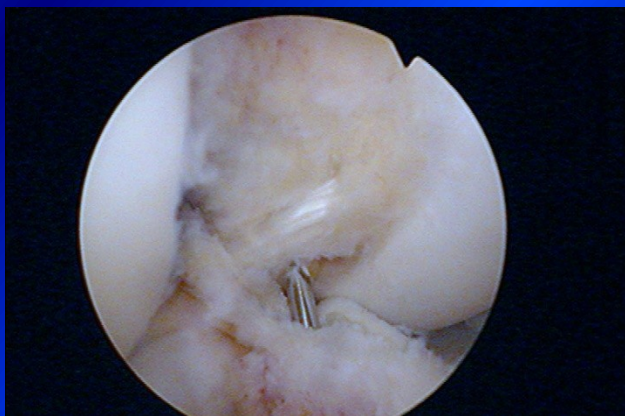
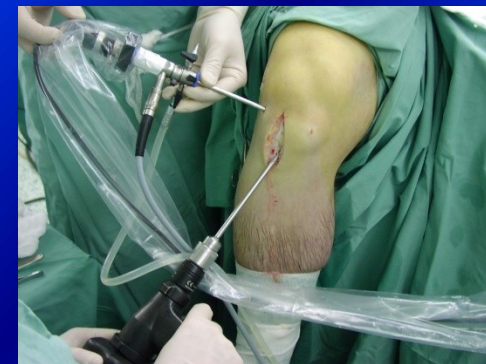
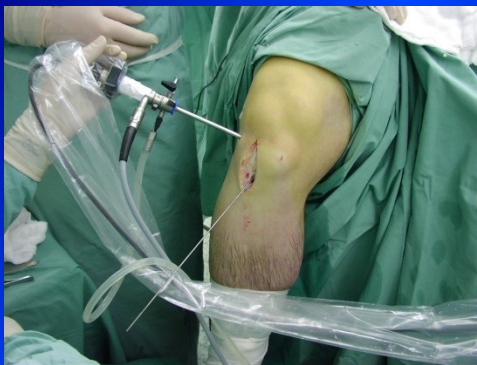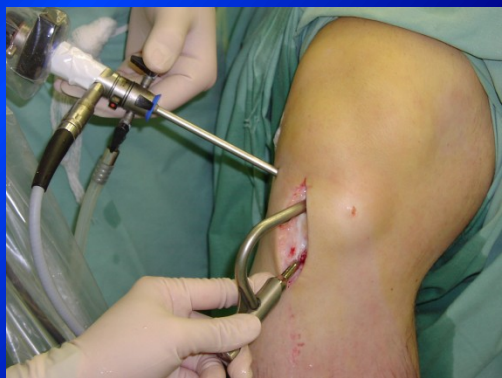Femorální kanál



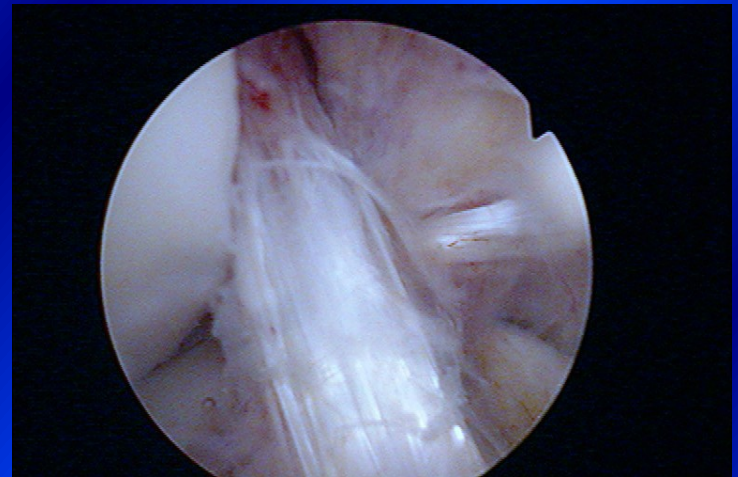
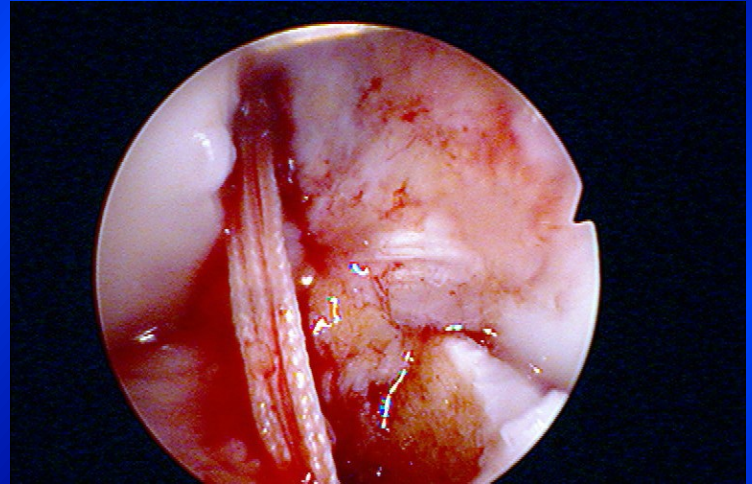
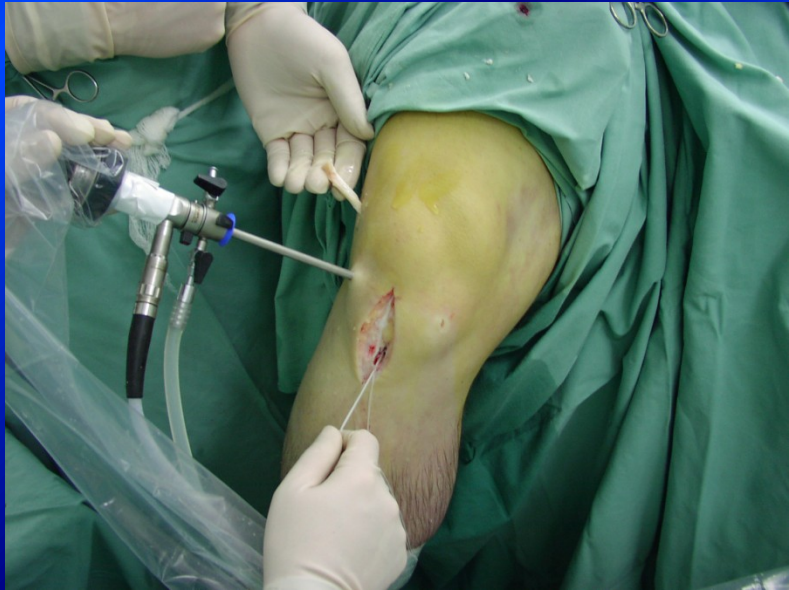femorální cílič + vrtání femorálního kanálu pod
ASK kontrolou

Tibiální kanál



tibiální cílič + vrtání tibiálního kanálu pod ASK
kontrolou

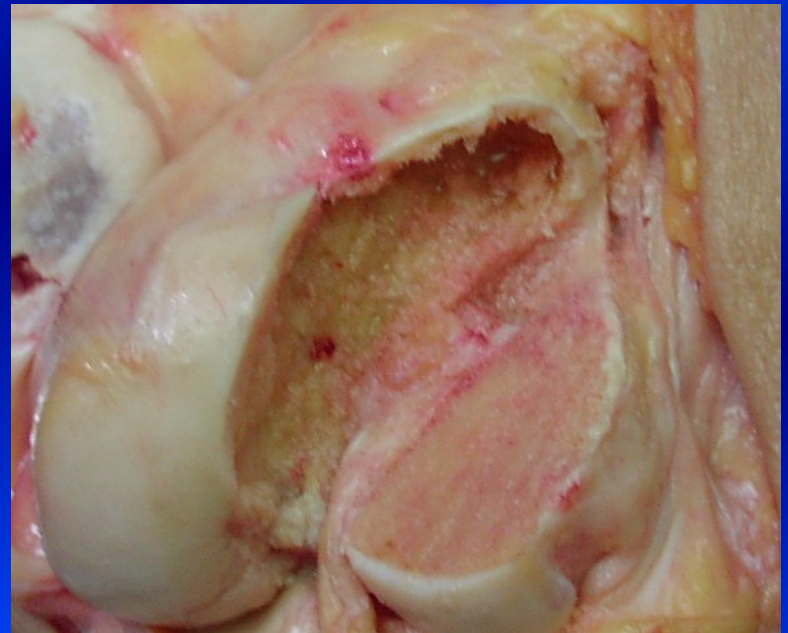
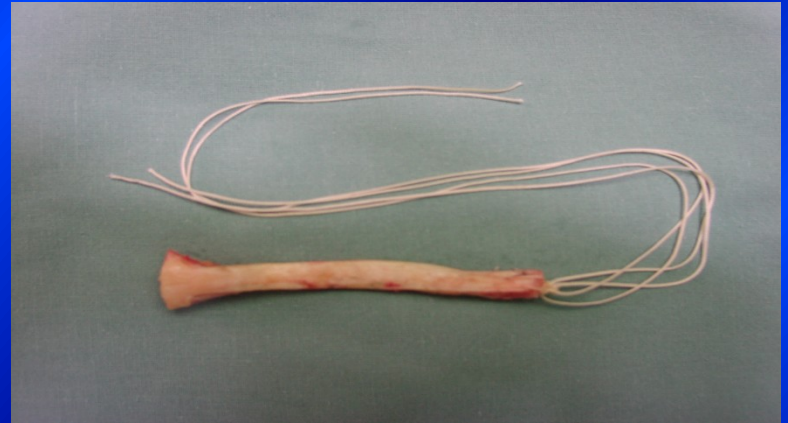
Protažení štěpu



- protažení vláken nejprve přes femorální kanál a poté přes tibiální kanál
- protažení štěpu tahem za vlákna pod ASK kontrolou

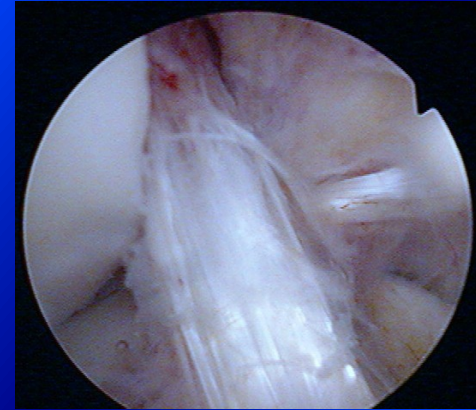
BTB štěp pro **press-fit** fixaci

- proximální konec na řezu **lichoběžníkovitý tvar**
- press-fit fixace v **zužujícím se** femorálním kanálu



REHABILITACE

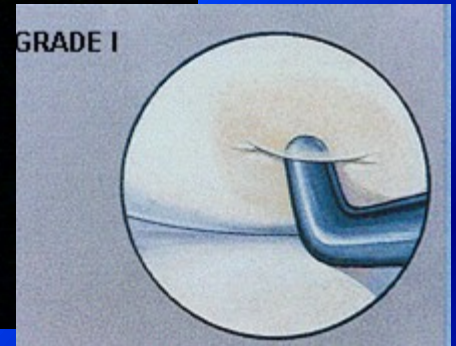
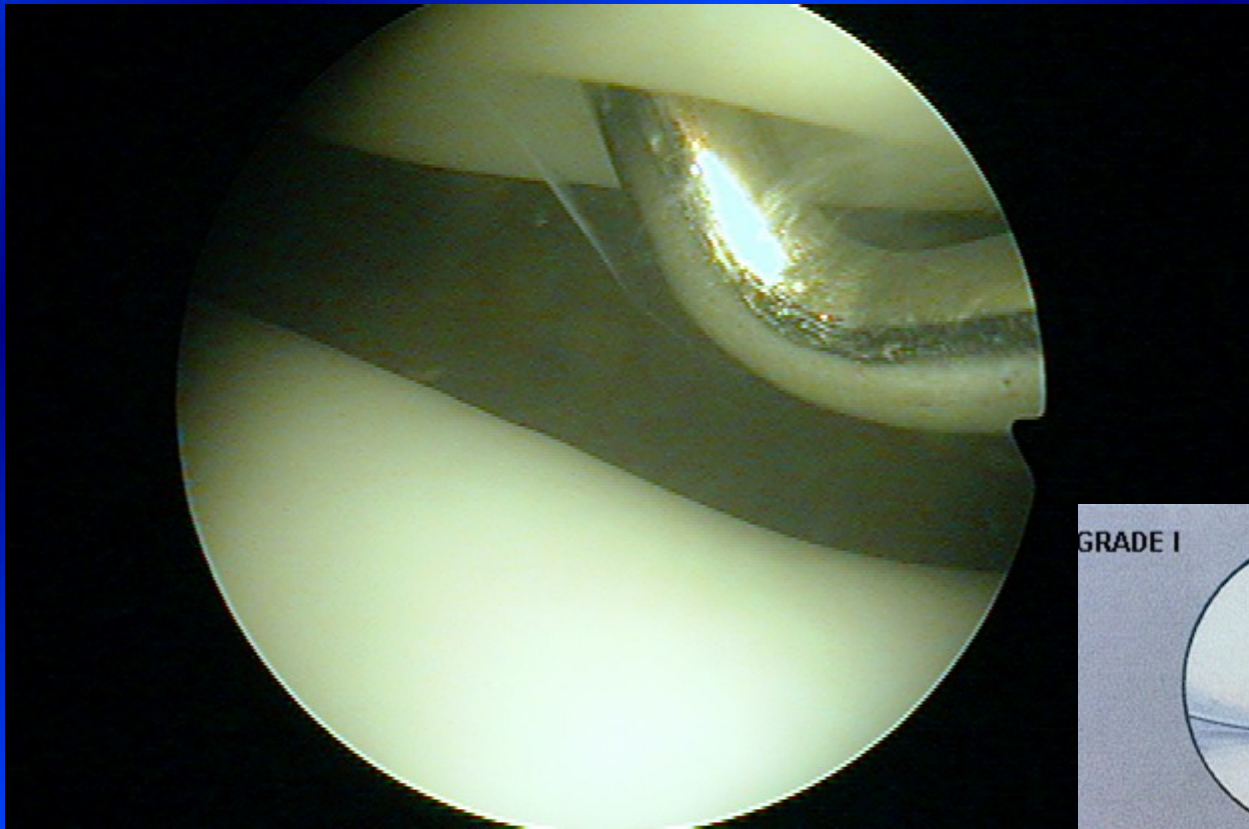
- předoperační RHB
- pooperační **RHB protokol**
 - ortéza 0-30 st.
 - pohyb ihned po operaci
 - polohování do plné extenze
- RHB protokol respektující jednotlivé fáze vhojování štěpu
 - hojení kostních štěpů – 6 týdnů dlouhá ortéza s kloubem
 - reedukace reflexních ochranných mechanismů
 - revaskularizace štěpu = přestavba - **rizikové sporty až za 8 - 10 měsíců**



3.) Chrupavka a její postižení

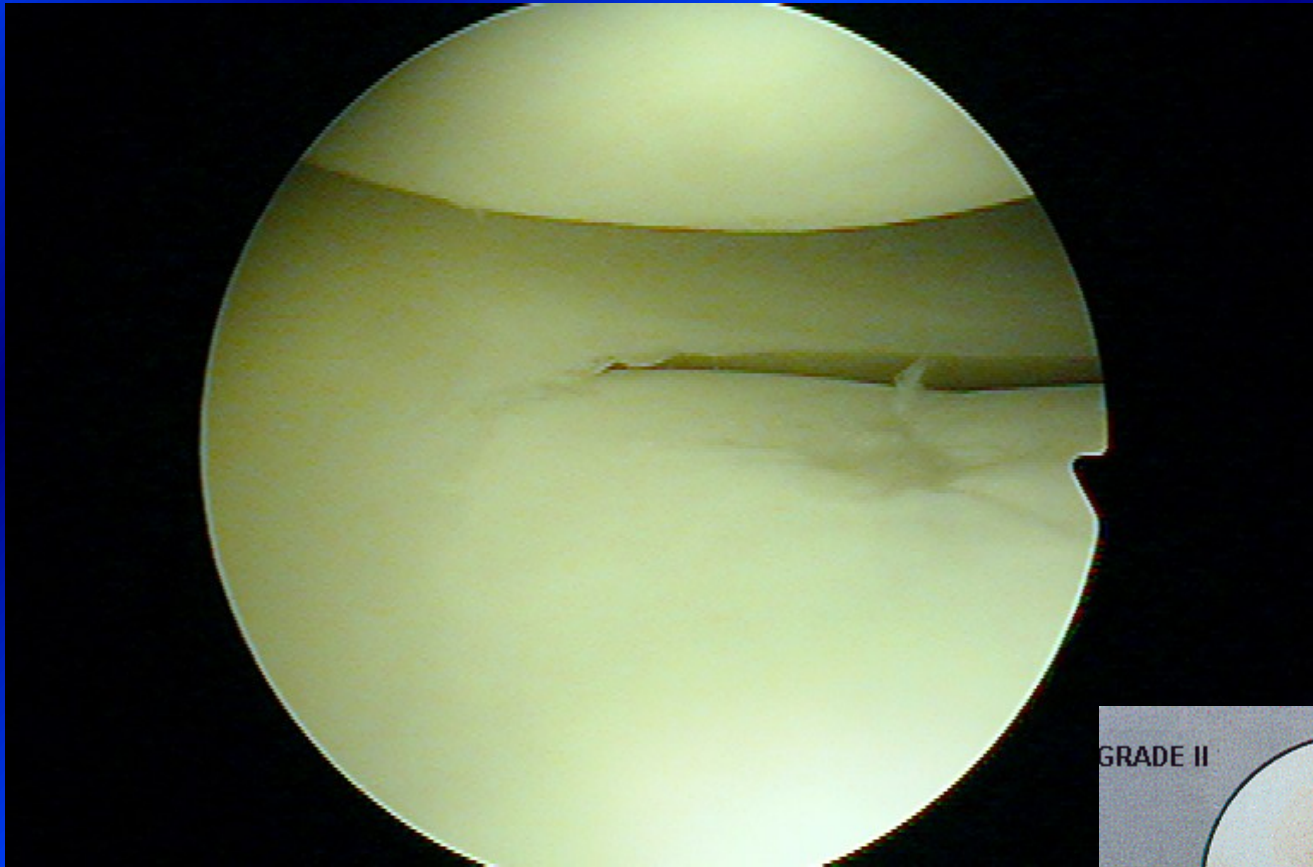
- Difuzní změny
 - Chondropatie
 - Artróza
- Ložiskové defekty
 - v rámci celkových artrotických změn
 - traumata chrupavky
 - tranaschondrální fraktury
 - osteochondrální fraktury
 - dissekující osteochondróza

Chondropatie I. st.

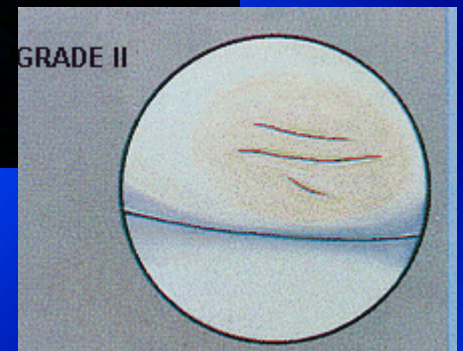


Chondromalacie - změknutí chrupavky

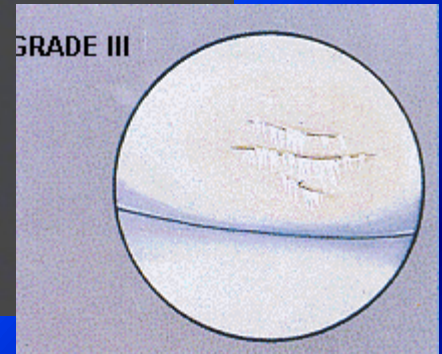
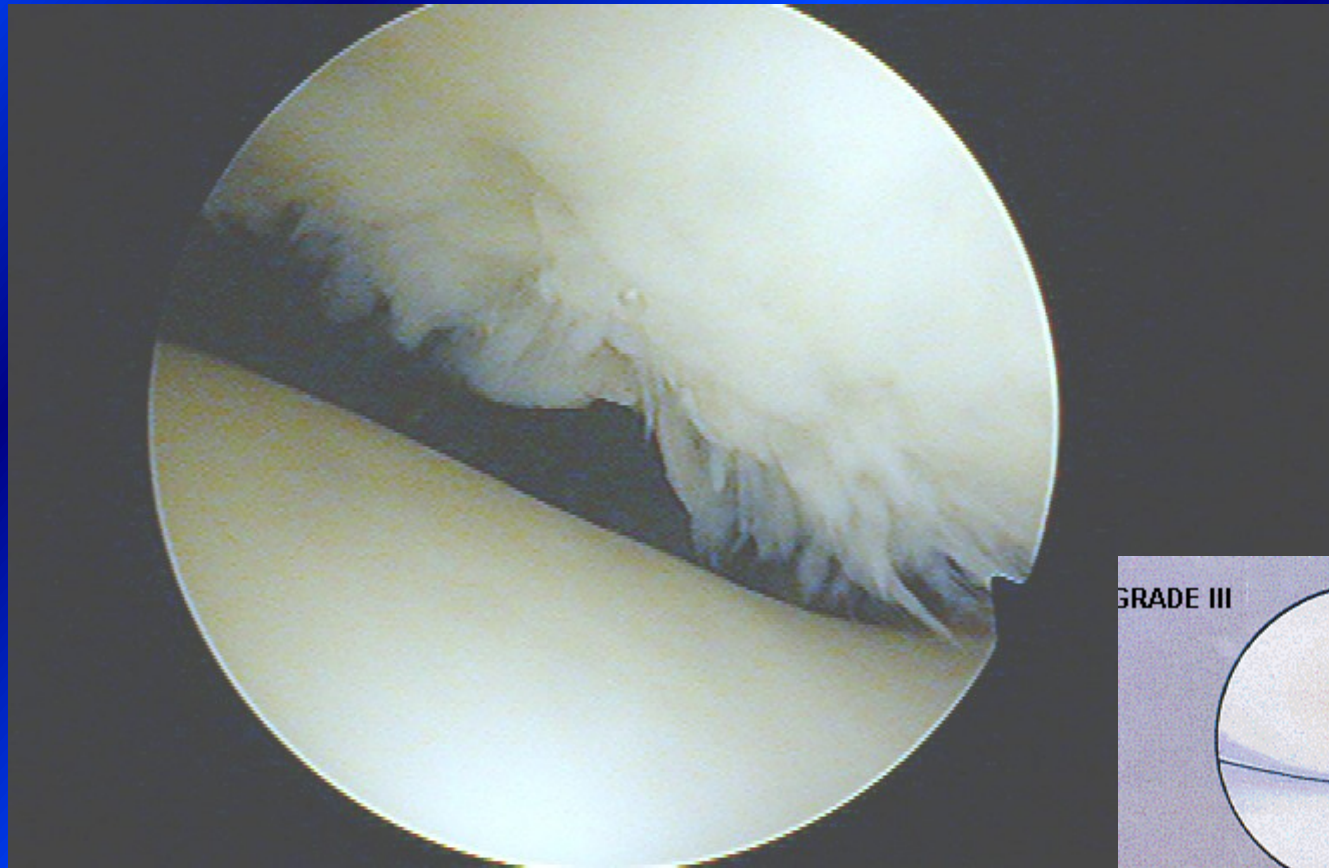
Chondropatie II. st.



Fisury chrupavky

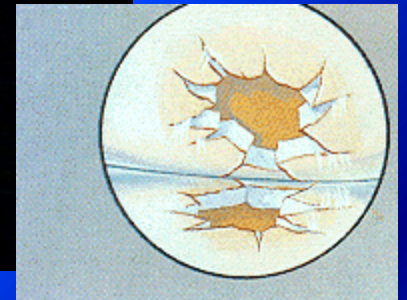
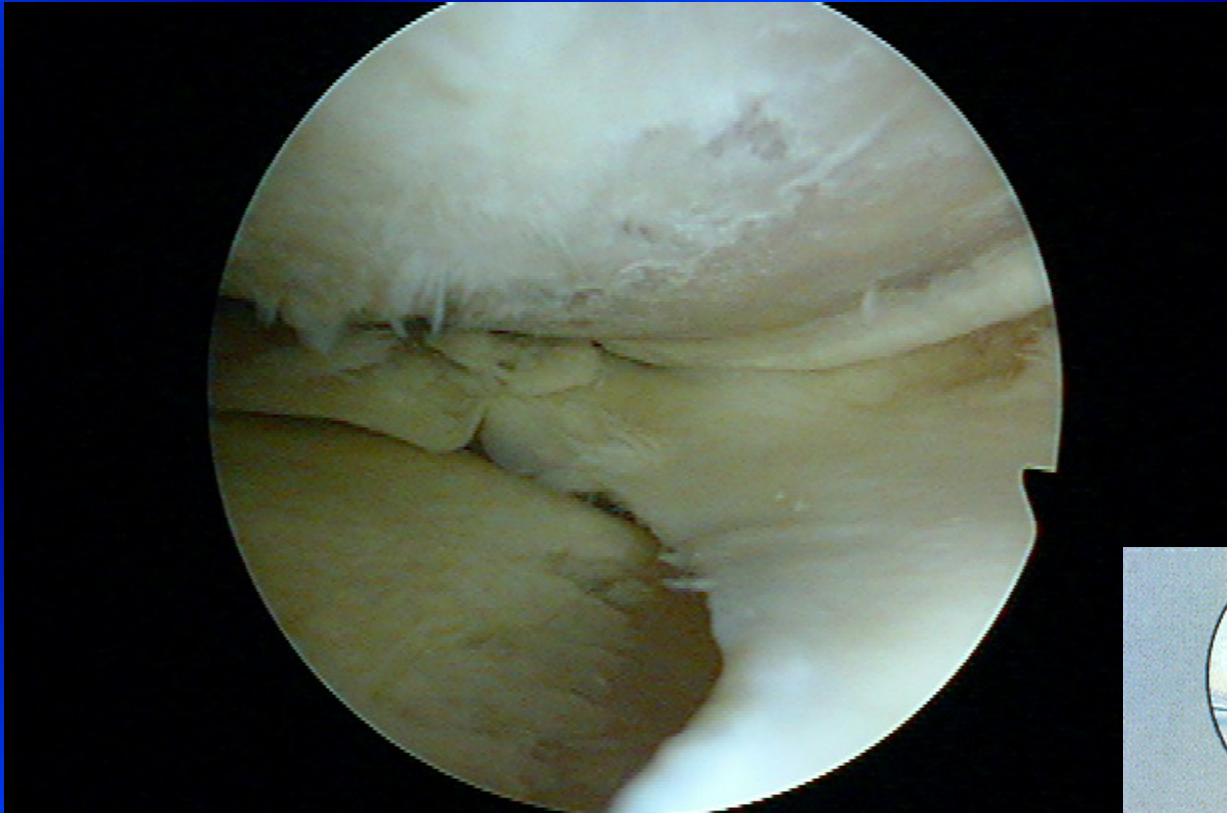


Chondropatie III. st.



Fibrilace chrupavky - „krabí maso“

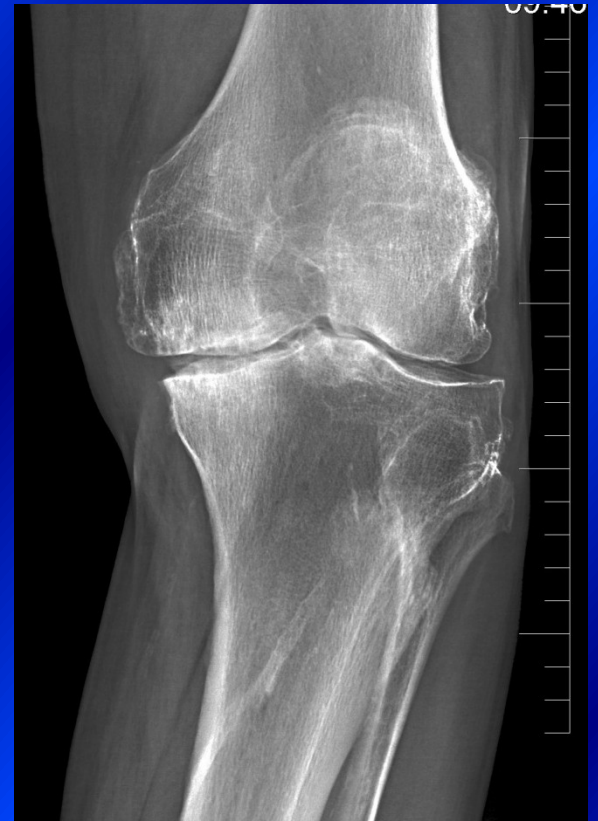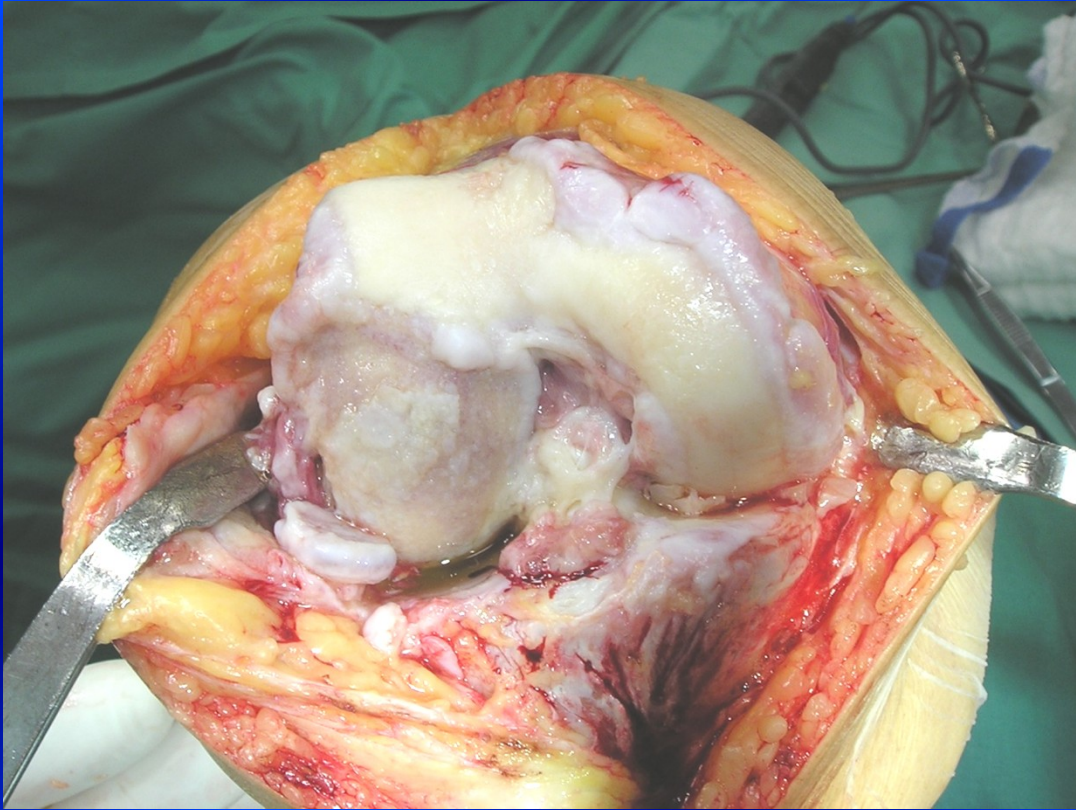
Chondropatie IV. st.



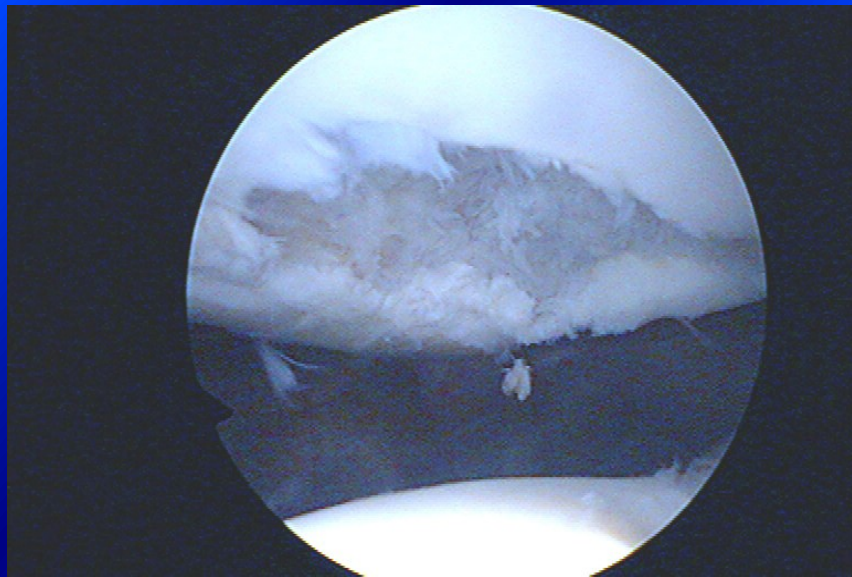
Degenerativní nález ve vnitřním kompartmentu

- plošně obnažená subchondrální kost

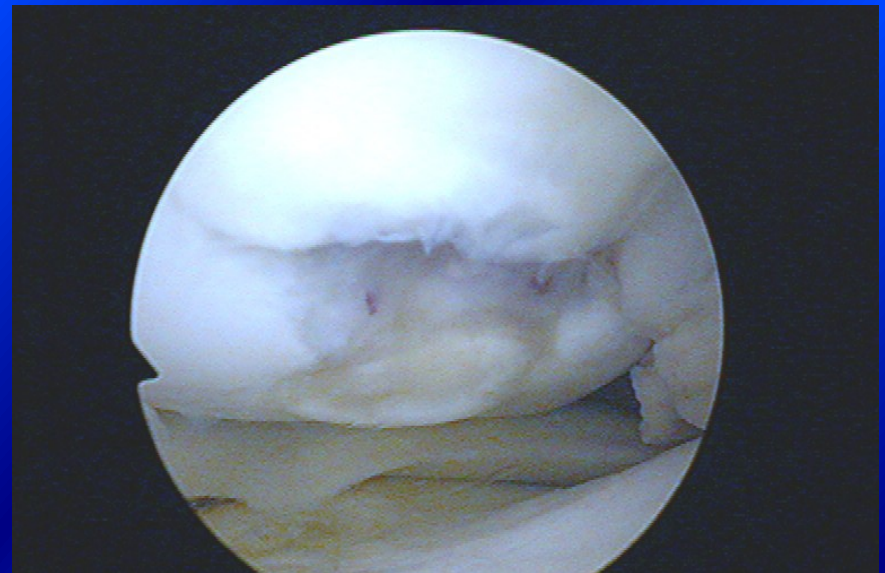
Gonartróza



Ložiskový defekt chrupavky IV. st. při artrotických změnách

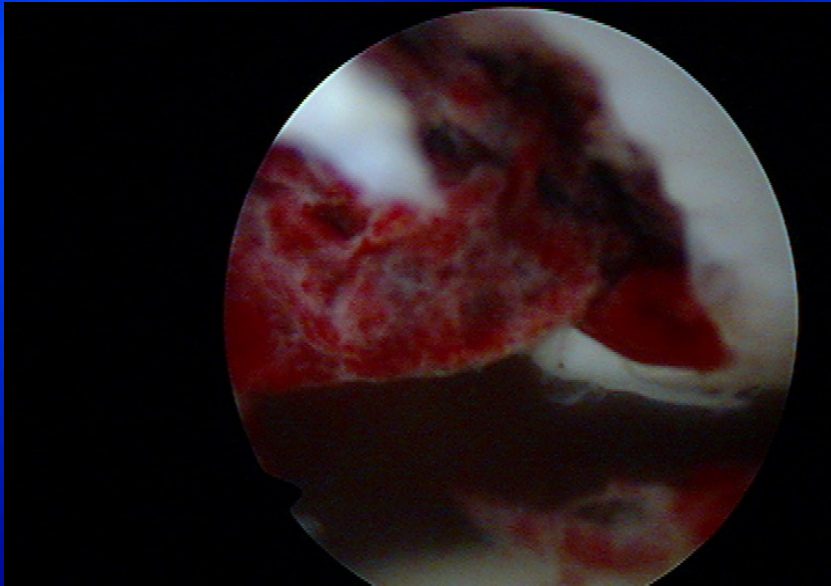


Patela

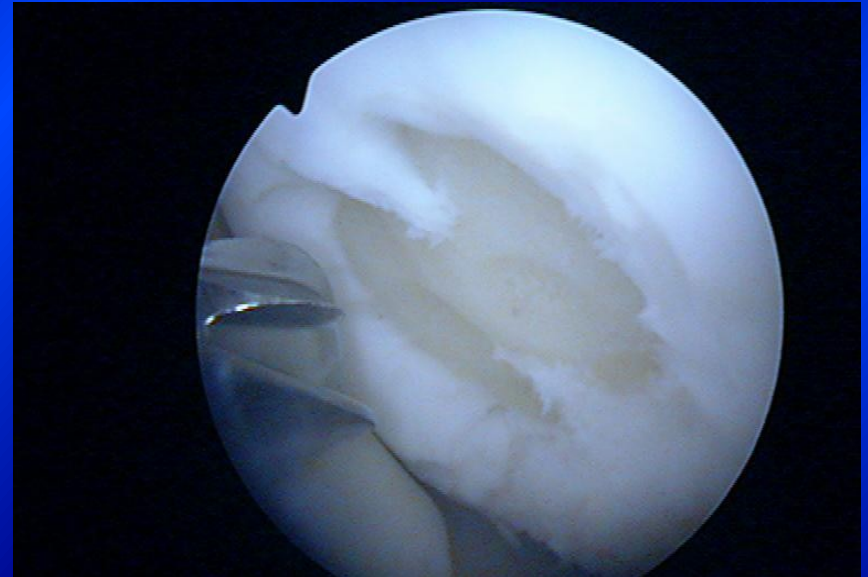


Mediální kondyl femuru

Transchondrální fraktura



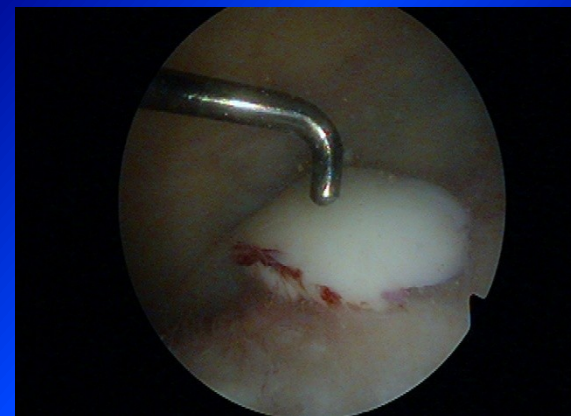
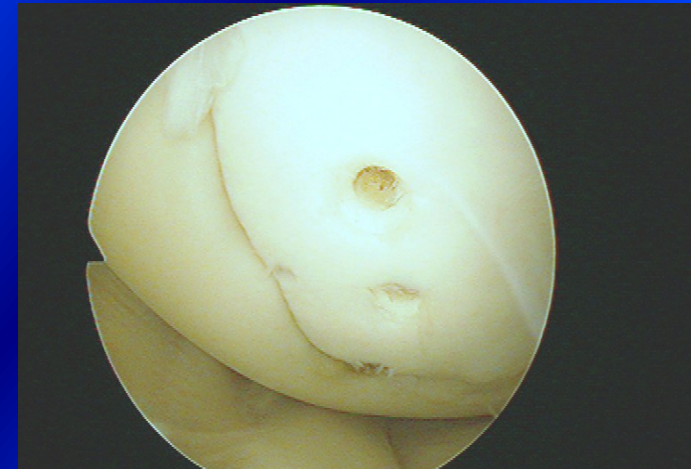
- odstranění poškozené chrupavky



- subchondrální abraze
- přehojení vazivovou chrupavkou

Osteochondrální fraktury

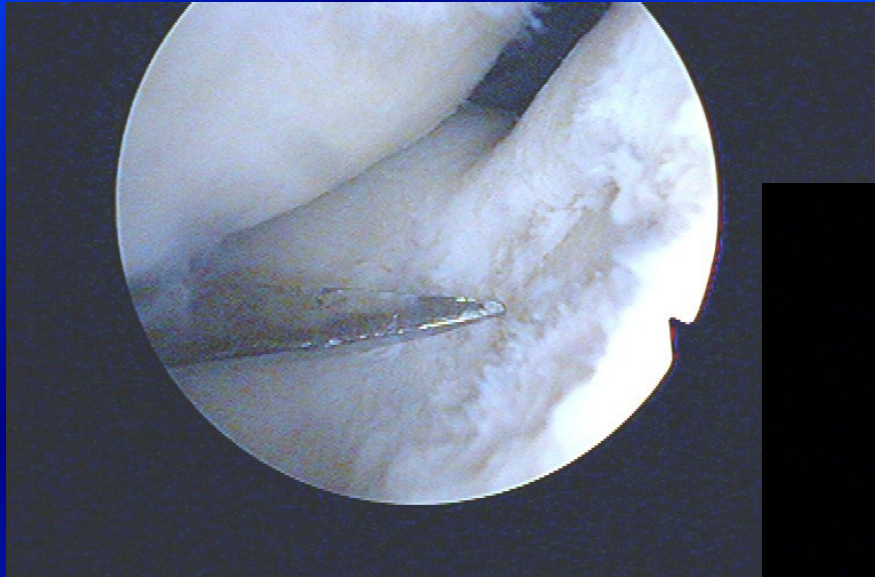
- Menší fragmenty - extrakce
- Refixace pokud lze
 - vstřebatelné šroubky, hřebíčky
 - **kongruence** kloubu
- Neošetřené - volné tělísko = kloubní myš



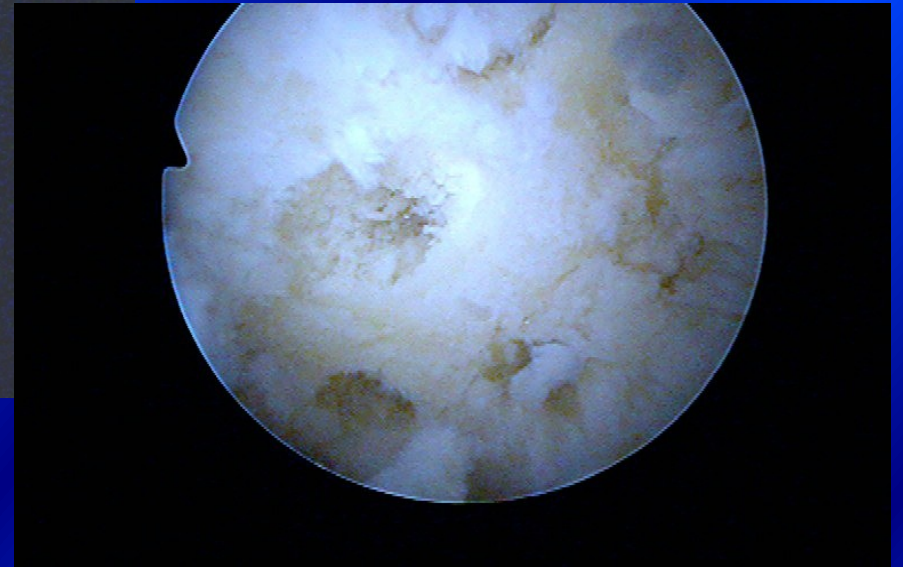Možnosti řešení ložiskových chondrálních defektů

- Subchondrální mikrofraktury /návrty/ - přehození vazivovou chrupavkou
- Mozaiková plastika
- Transplantace kultivovaných chondrocytů
- Genová léčba - výzkum

Návrtý

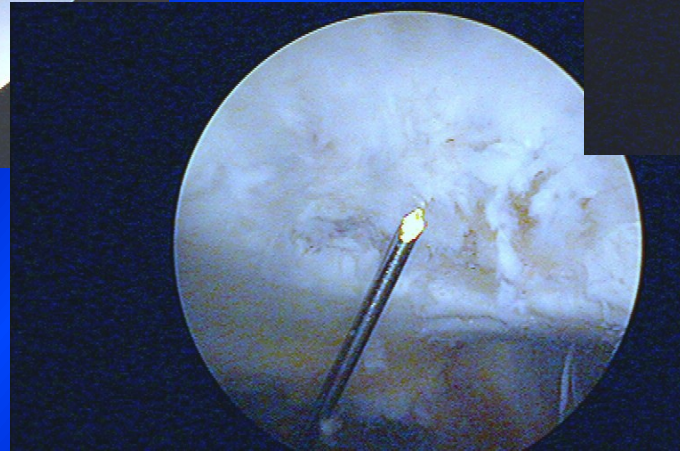
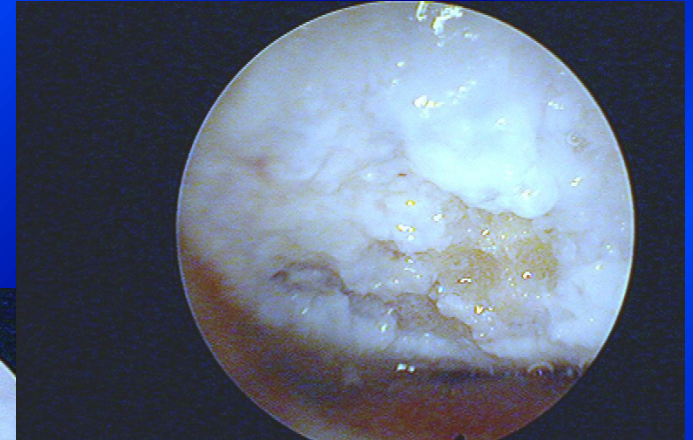
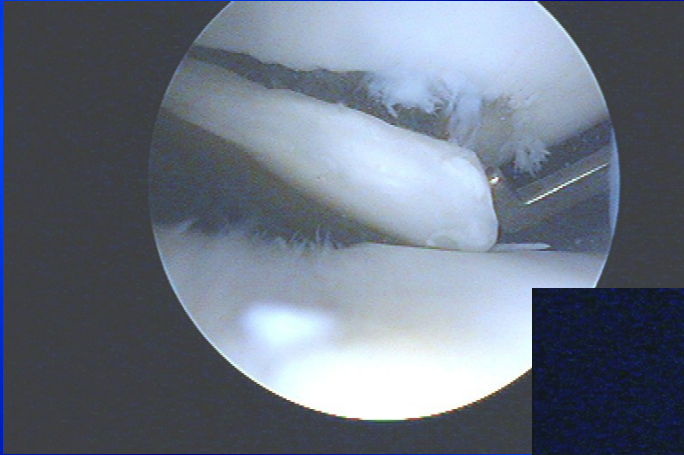


- návrtý šídlem



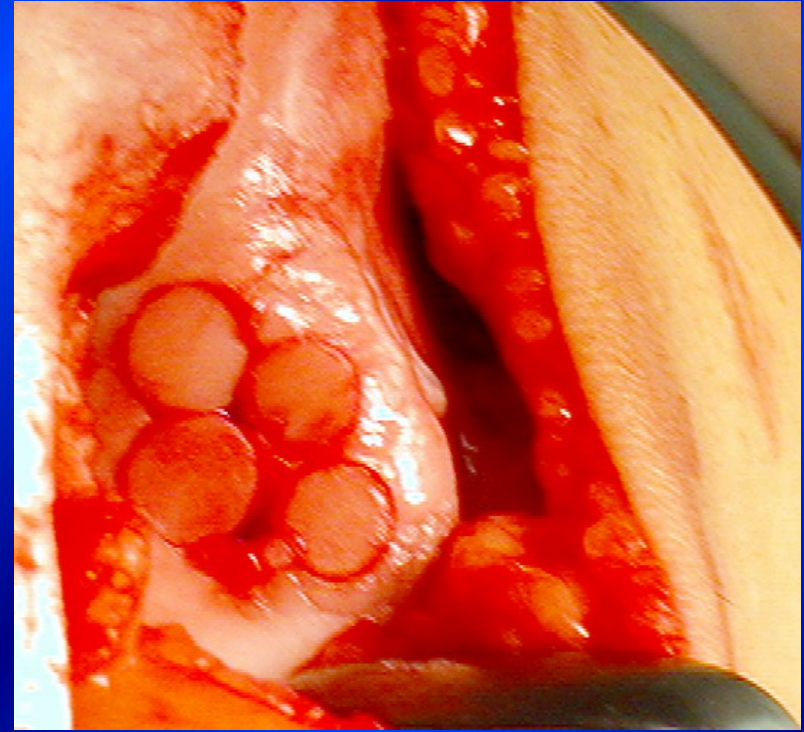
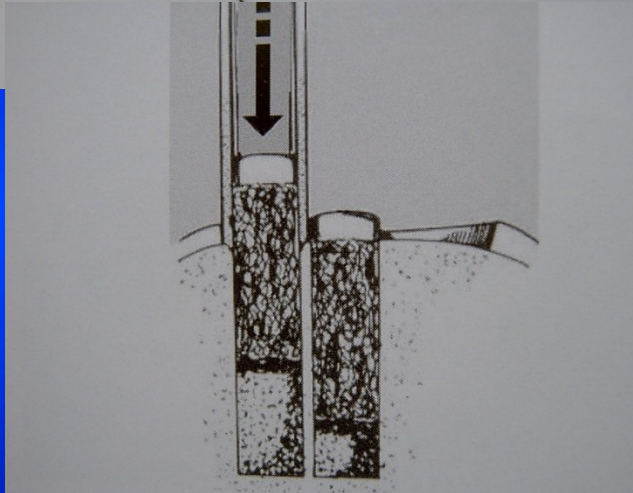
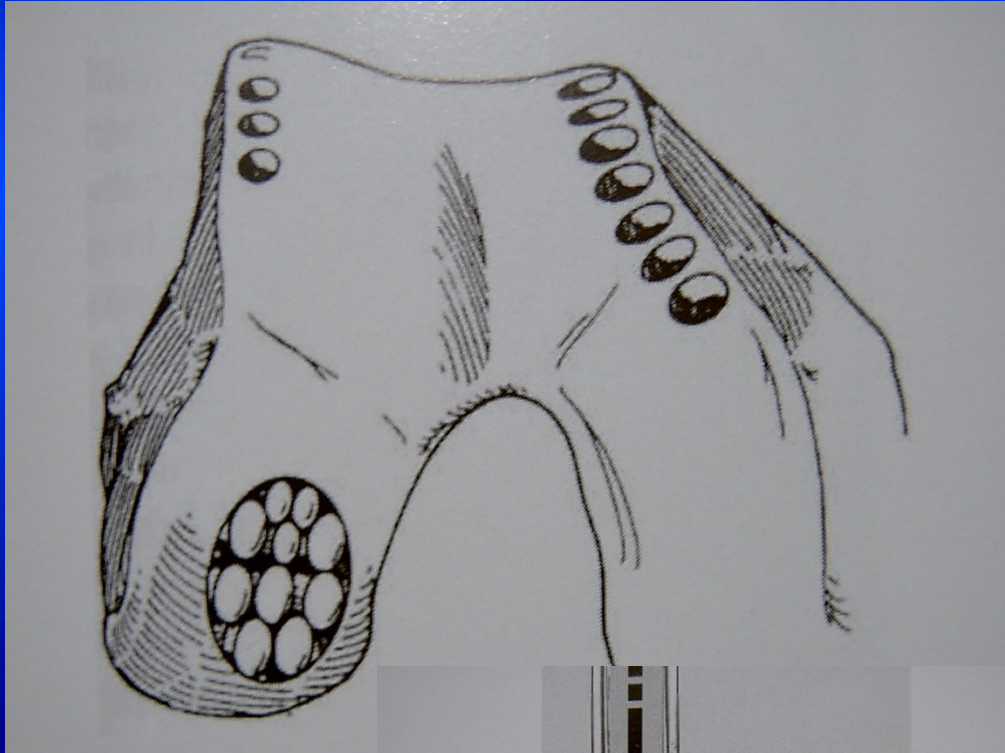
- konečný stav

Návrtý - defekt pately



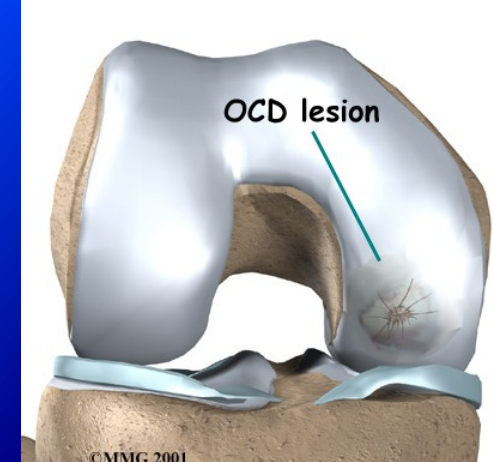
- návrtý spodiny K - drátem
- subchondrální abraze shaverem

Mozaiková plastika



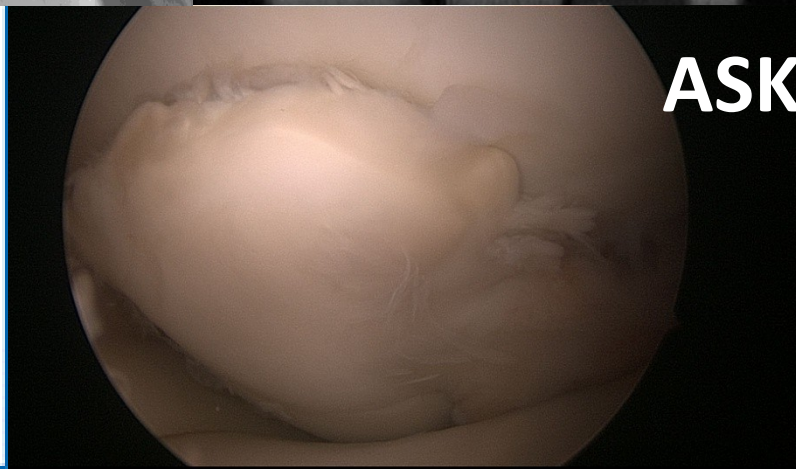
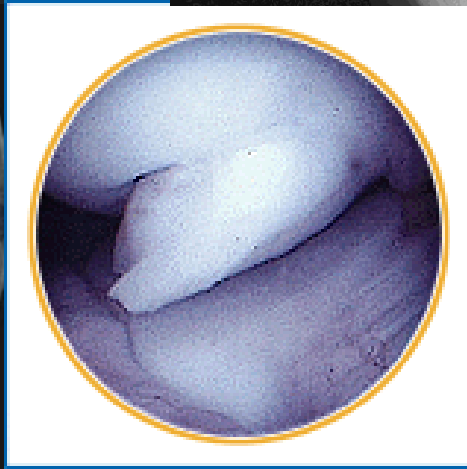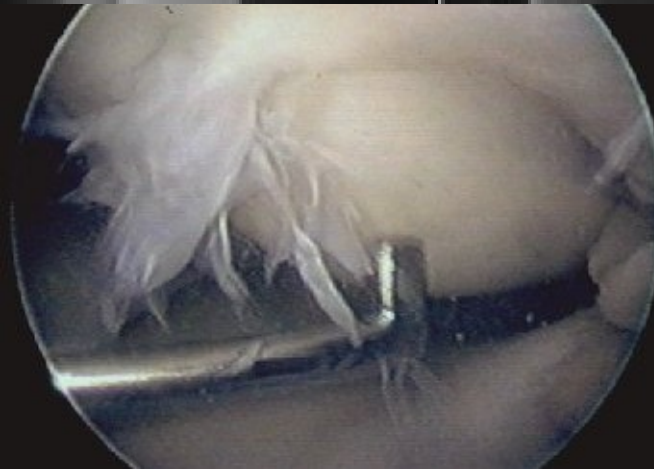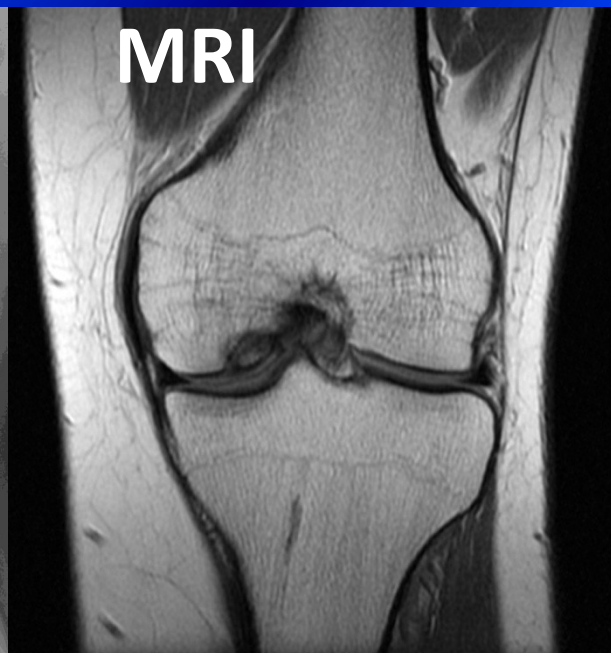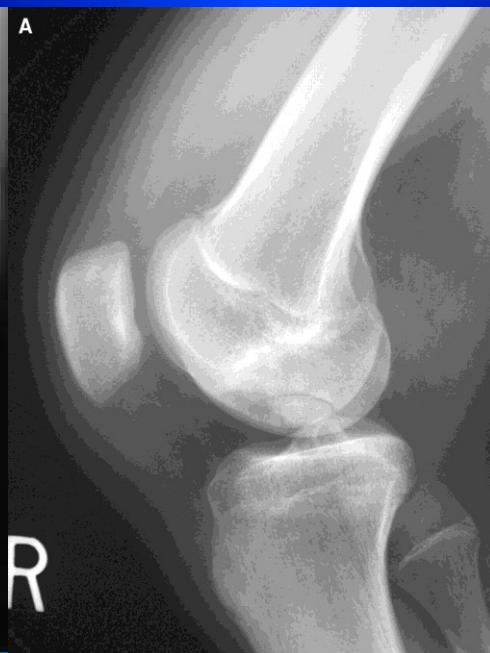
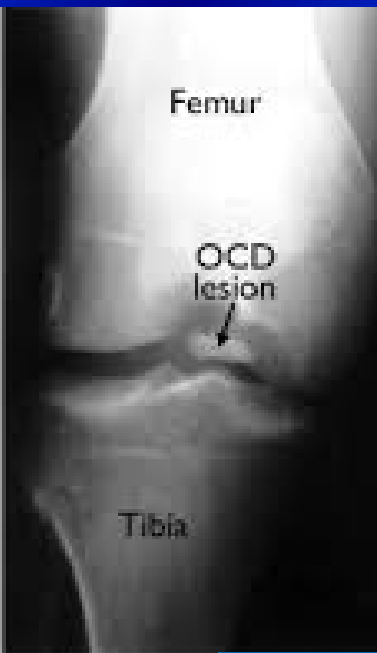
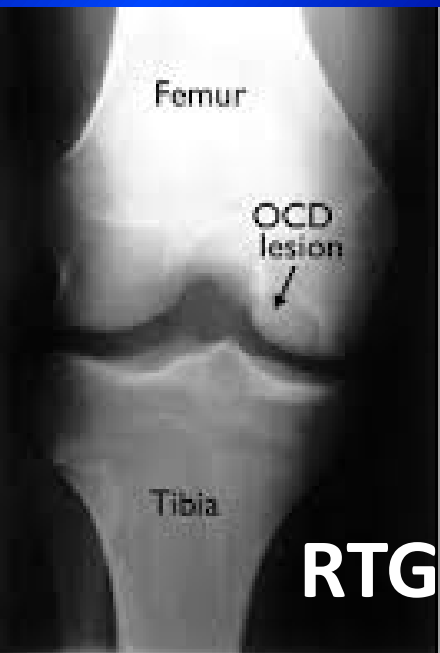
Dissekující osteochondróza

Osteochondrosis dissecans



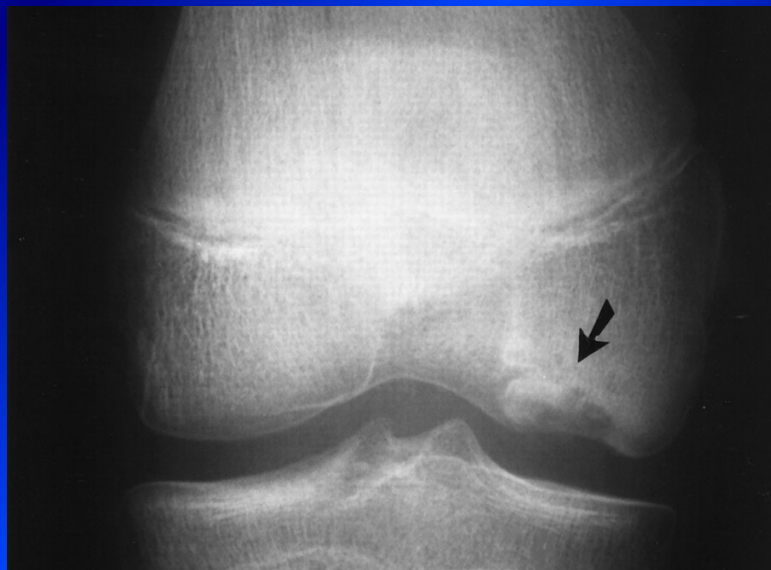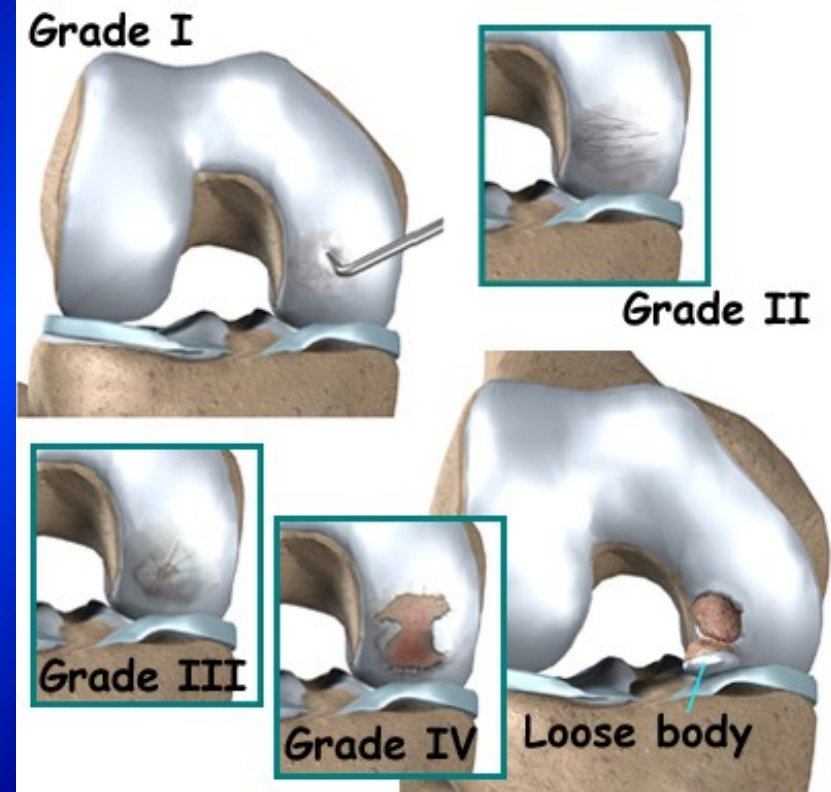
- Lokální aseptická nekróza vznikající v subchondrální kosti kloubních ploch hl. kolena a hlezna
- → zhojení ad integrum
- → oddělení fragmentu kosti, později i nad ní ležící chrupavky → uvolnění tzv. dissekátu do kloubu
 - → vznik defektu kl. plochy
 - → vznik kl. myšky – blokády, abraze kl. povrchů
- **lokalizace** - 80% med. kondyl, 15% lat. kondyl, 5% patela
- **etiologie** – trauma, mikrotraumatizace, cévní příčina

- **Diagnostika:** klinika (nespec.) + zobrazovací metody (RTG, CT, MRI, scinti) + ASK



ASK klasifikace

1. Intaktní chrupavka
2. Stabilní dissekát
(chondropatie I-II)
3. Částečně uvolněný dissekát
4. Kompletně uvolněný dissekát – kl.myška



RTG stádia

1. Negat.
2. Projasnění
3. Skleróza
4. Volný fragment

Klasifikace dle věku

Juvenilní forma

- 5 – 15 let
- otevřené fýzy
- oboustranně 30%
- začátek pozvolný
- trauma je vedlejší
- léčba hl. konzervativní
- prognóza výborná

Adultní forma

- nad 15 let
- zavřené fýzy
- oboustranně vzácně
- začátek akutní
- většinou trauma
- léčba operační
- prognóza horší

Terapie

Juvenilní forma

- většinou konzervativně
 - omezení aktivity
 - odlehčení o berlích
 - dočasně fixace
- event. ASK s návrty

Adultní forma

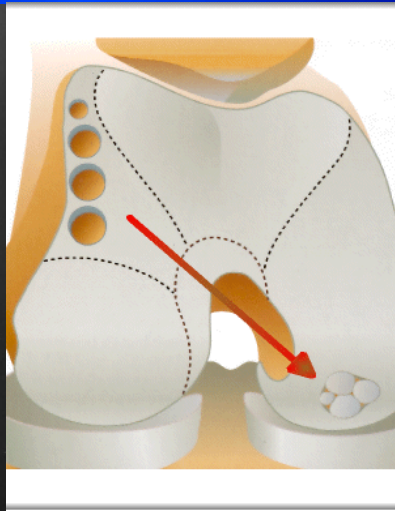
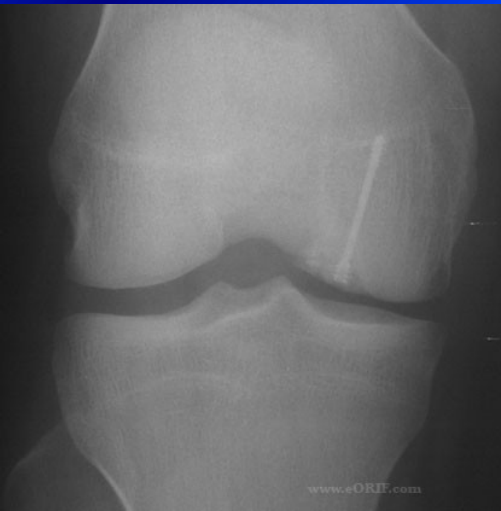- ložiska nad 10mm v zátěžové zóně indik. k op.

1. Intaktní chrupavka

- transchondrální návrty
- retrográdní návrty

2. Částečně nebo kompletně uvolněný dissekát

- debridement, návrty, event. spongioplastika + refixace fragmentu
- odstranění fragmentu + debridement, návrty + mozaikoplastika či autologní kultiv. chondrocyty

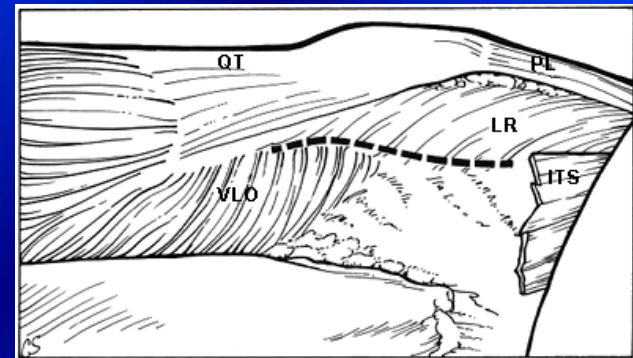


Patela a femoropatelární obtíže

- největší sezamská kost, mediální + laterální retinakula

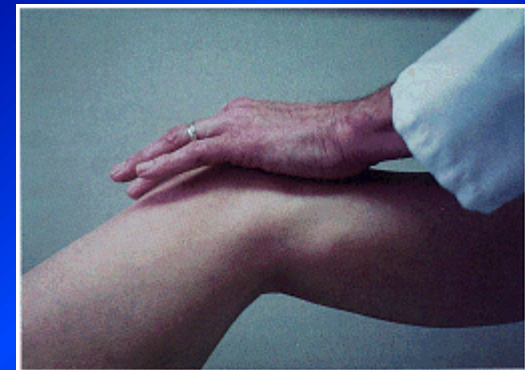- **(sub)luxace**

ruptura med.retinakul pately
osteocondrální fraktura



- **chondropatie** - syndrom

laterální hyperprese

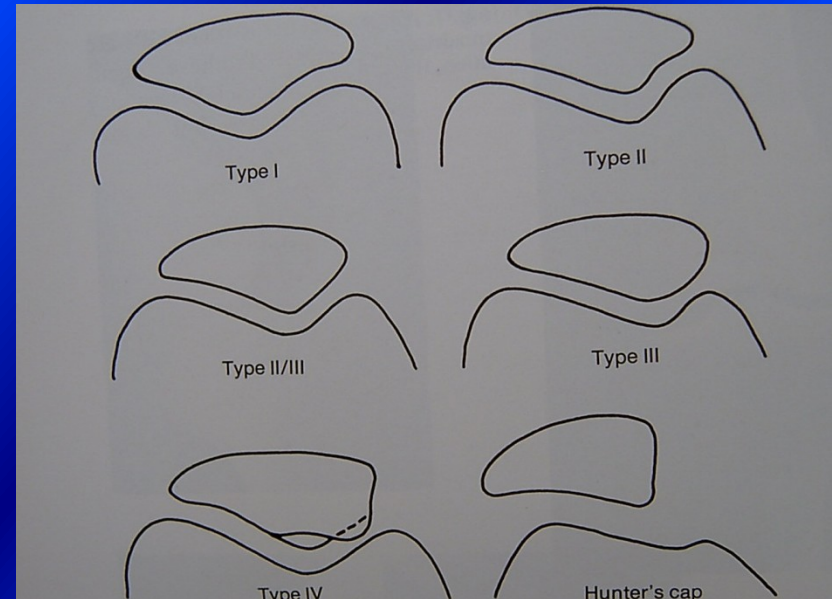


Traumatická luxace pately

- luxace **vždy laterálně**, často spontánní repozice
- úder při semiflexi z mediální strany, kombinace rotace tibie a valgozity
- léčení konzervativní – repozice, punkce, ortéza, RHB
- léčení operační – ASK, ošetření osteochondrální léze
- riziko recidivujících luxací pately v budoucnosti

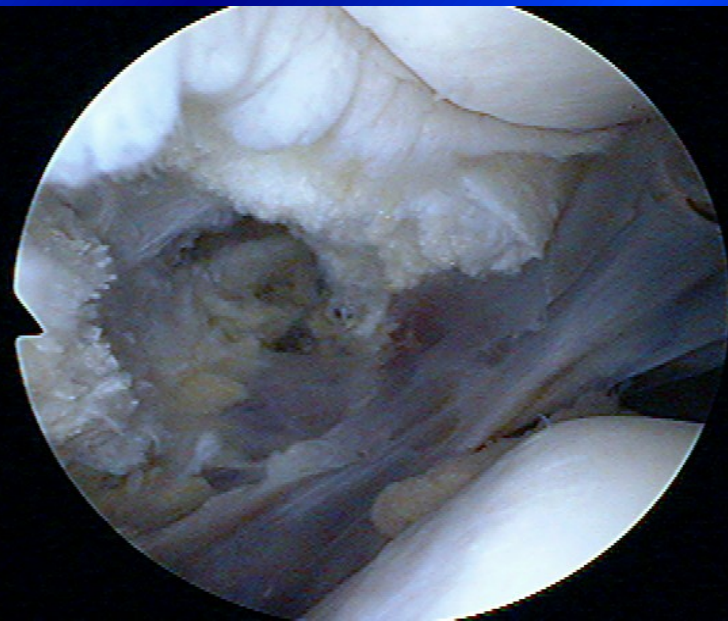
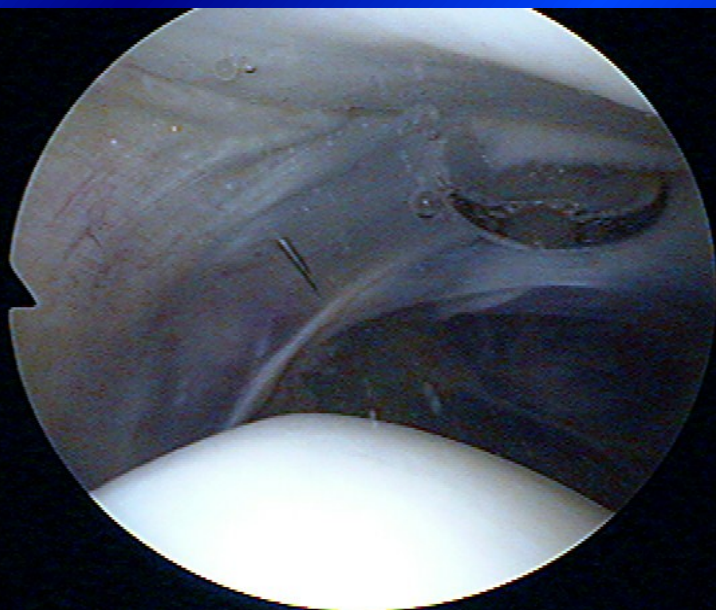
Recidivující luxace pately

- **posttraumatické**
- **vrozené** - hypoplazie čéšky a lateralizace MQF
- **habituální** - změny FP poměrů během růstu



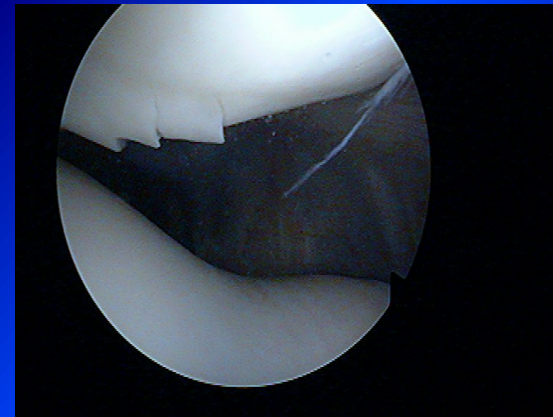
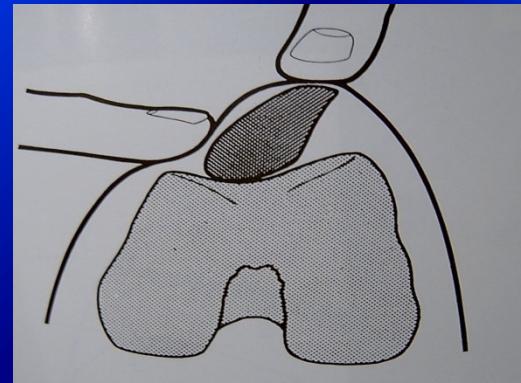
Recidivující luxace pately - operace

- ASK - laterální release + mediální kapsulorhafie
- otevřeně - mnoho operací
 - princip: **medializace pately**



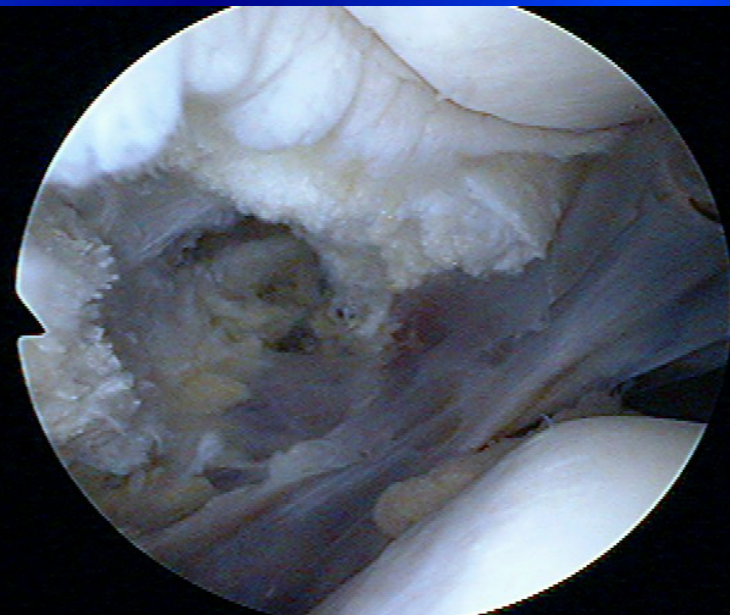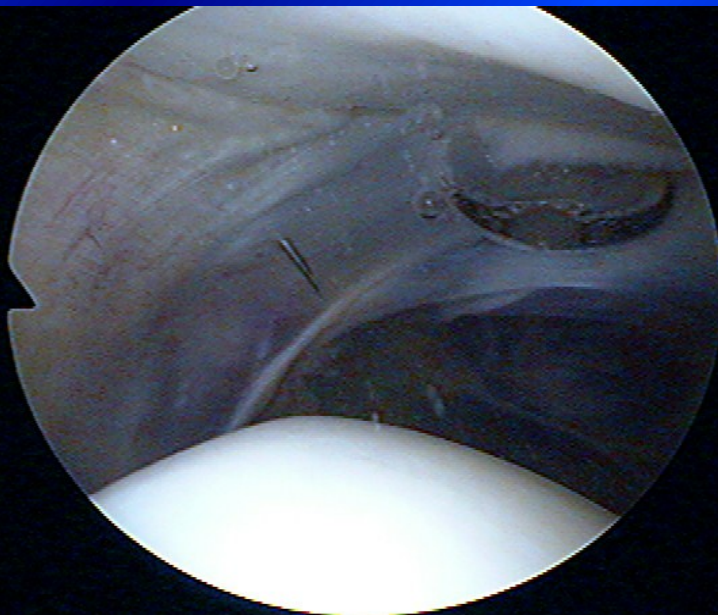
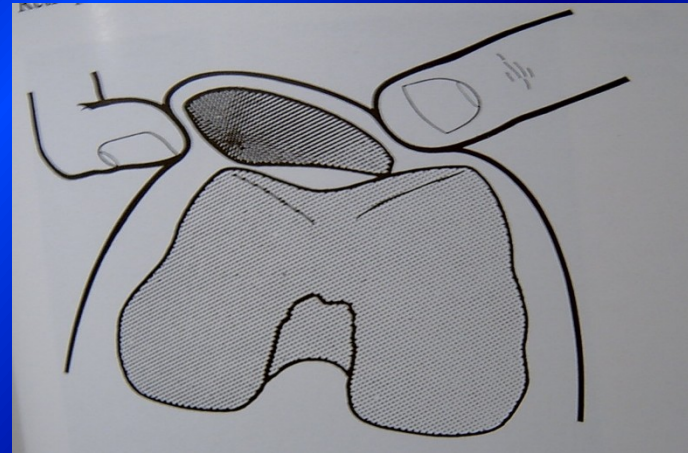
Chondropatie pately

- porucha centrace spojená s přetížením čéšky
- peripatelární bolesti
- krepitus při flexi
- **Konzervativní terapie:**
 - Režimová opatření
 - RHB (posílení MQF)
 - NSA, obstřiky
 - Chondroprotektiva a viskosuplementace
 - Ortézy



Chondropatie pately

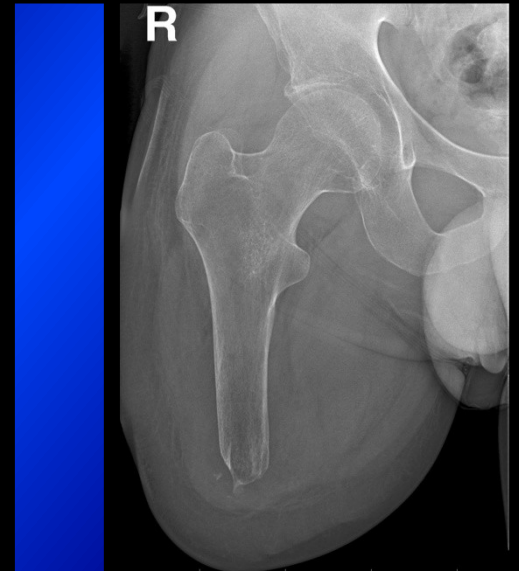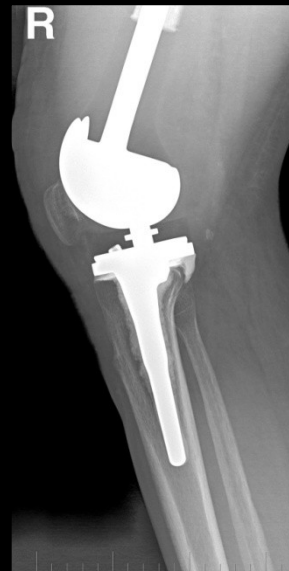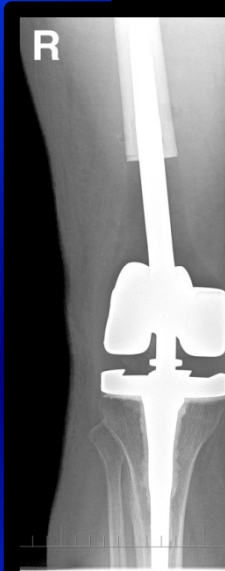
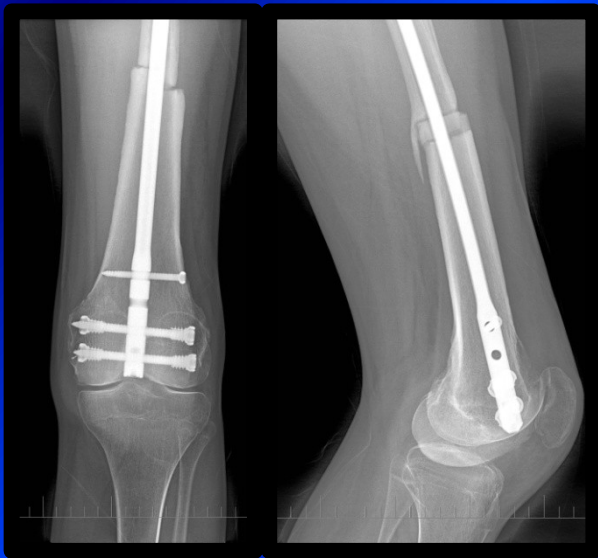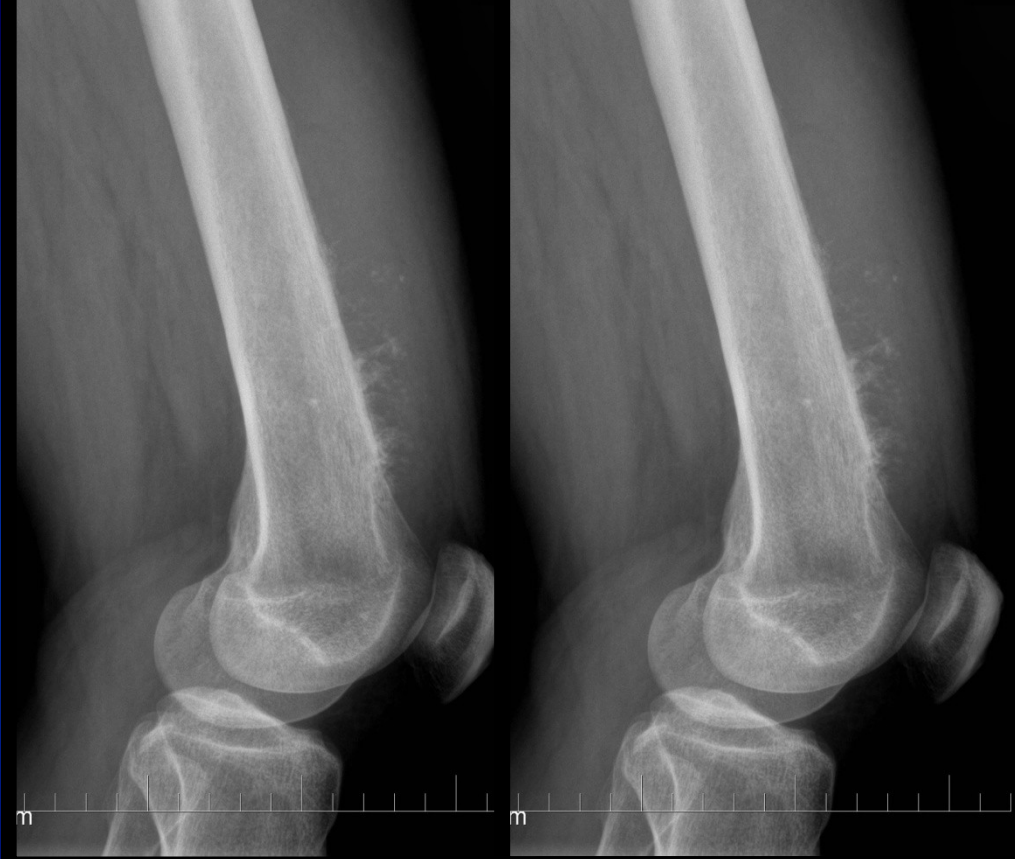- **Operační terapie:**
 - laterální release při syndromu laterální hyperprese



Tumory

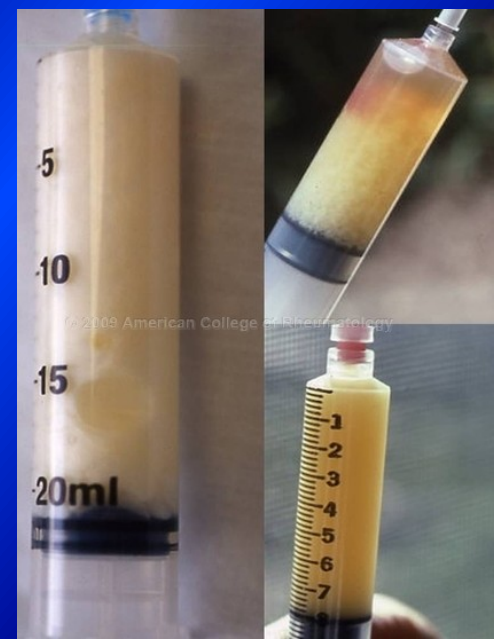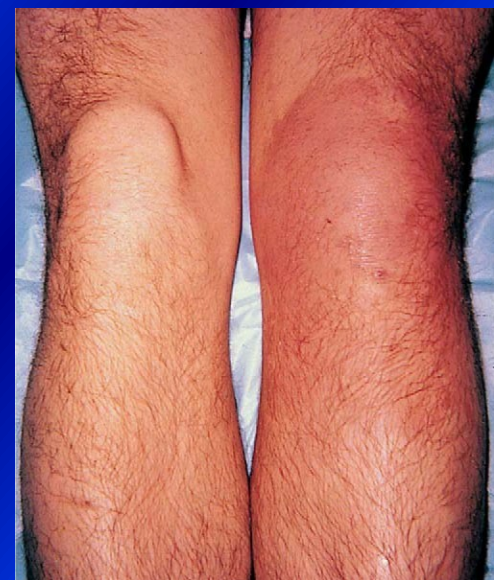- Osteosarkom,
Ewingův sarkom
- OBN
- Chondrosarkom,
kostní metastázy,..

věk



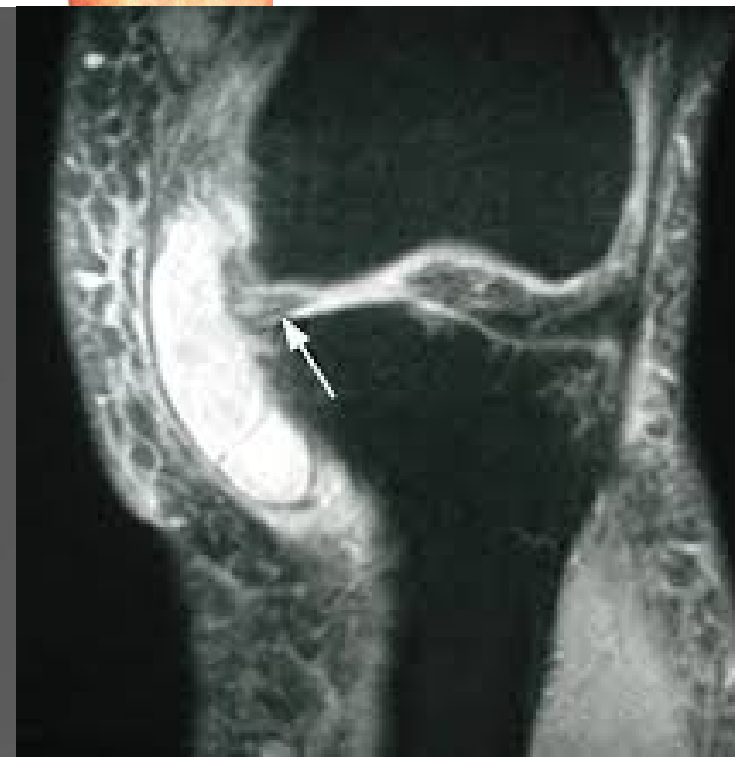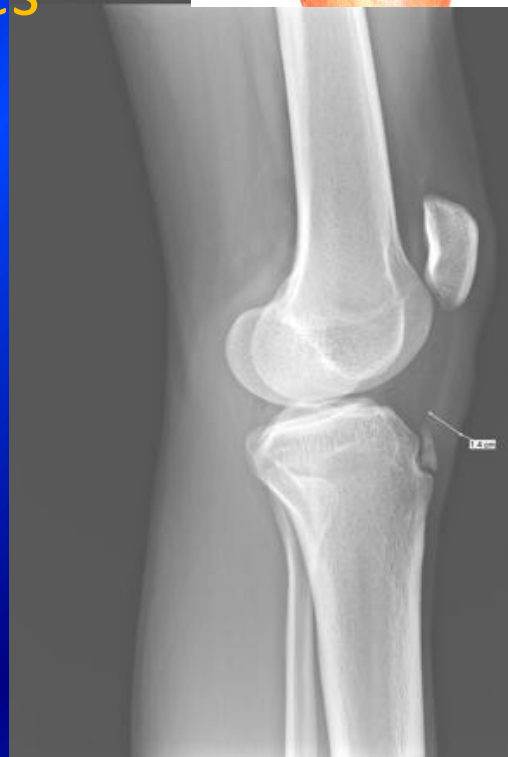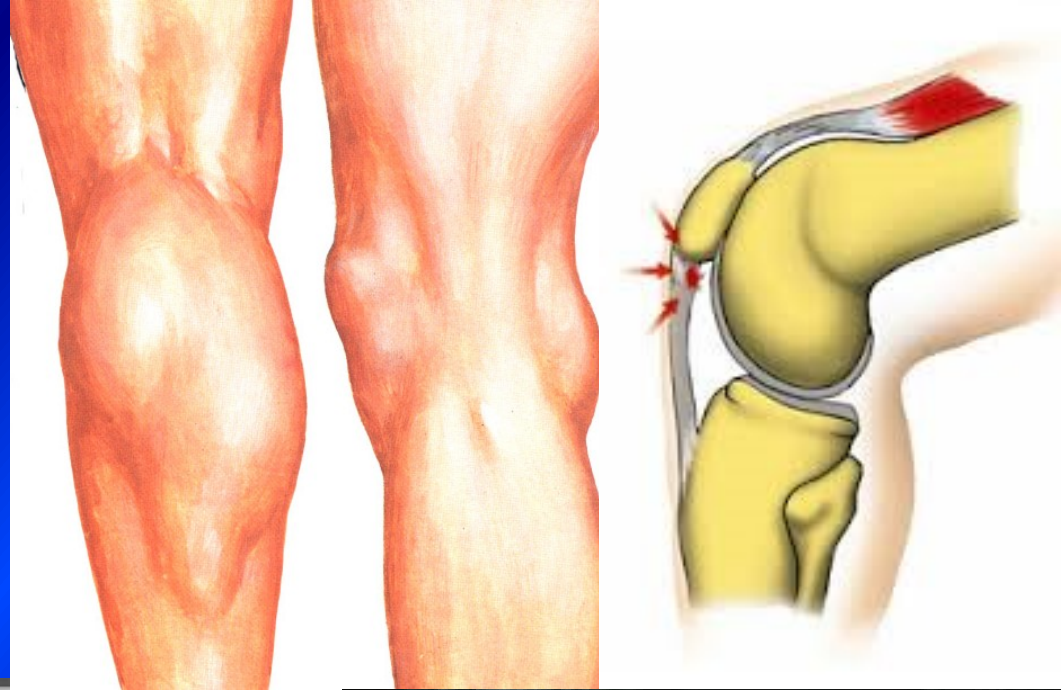
Gonitis

- Punkce – ad bakter /ev. I PCR), NSA..
- Lab. - elevace FW, CRP, KO
- RTG a sono - v normě
- **Terapie:**
 - dlouhodobě ATB
 - klid, analgetizace, ortéza
 - lavage
 - ev. otevřená synovectomie



Další:

- M. Osgood – Schlatter
- Jumper's knee
- Bakerská pseudocysta
- Další burzy (prepatelární, infrapatelární, pedes anseriny)
- Ganglia menisků



Děkuji Vám za pozornost