

MALIGNÍ NÁDORY

musculoskeletálního systému

Janíček, P., Pazourek L.,
Ondrůšek Š., Rozkydal, Z.

KOSTNÍ SARKOMY

OSTEOSARKOM

Nejčastější primární maligní kostní nádor
po mnohočetném myelomu

Je charakterizovaný tvorbou
nádorového osteoidu

Epidemiologie

- 2 nové případy za rok na 1 mil. obyv.
- nejčastěji v 2. dekádě věku
- nejčastěji v metafýzách dlouhých kostí

Nejčastěji: oblast kolena

1. dist.femur
2. proxim.tibie
3. proxim.humerus

Klasifikace

Primární

Centrální

- **Konvenční (80 – 90%)**
 - Osteoblastický
 - Chondroblastický
 - Fibroblastický
- **Telangiektatický**
- **Malobuněčný**

Periferní

- **Parostální**
- **Periostální**

Sekundární (postradiační, při M.Paget, ...)

Symptomy

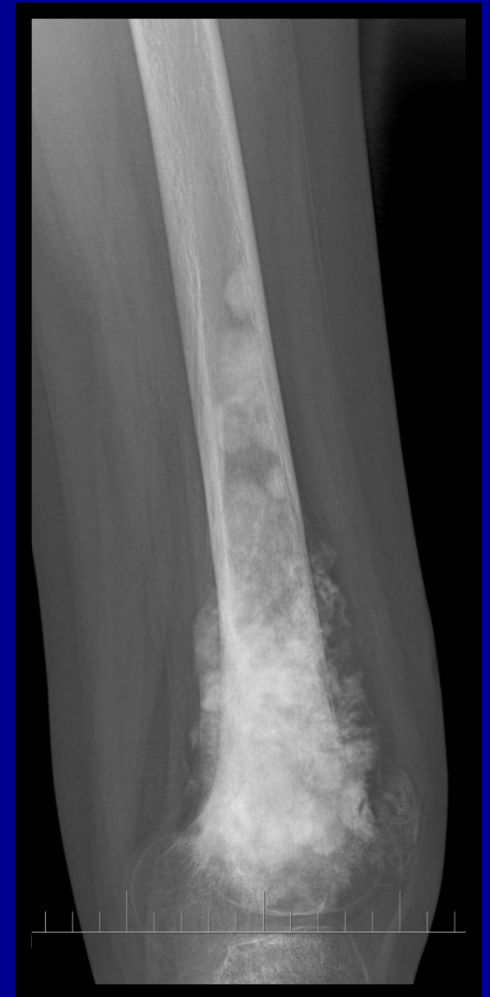- bolest
 - typicky klidová a noční
 - často anamnesticky spojována s traumatem nebo fyzickou aktivitou
- zduření (nemusí být palp. bolestivé)
- patologická fraktura
- metastázy v době stanovení dg. v 10-25% pac.

Diagnostika

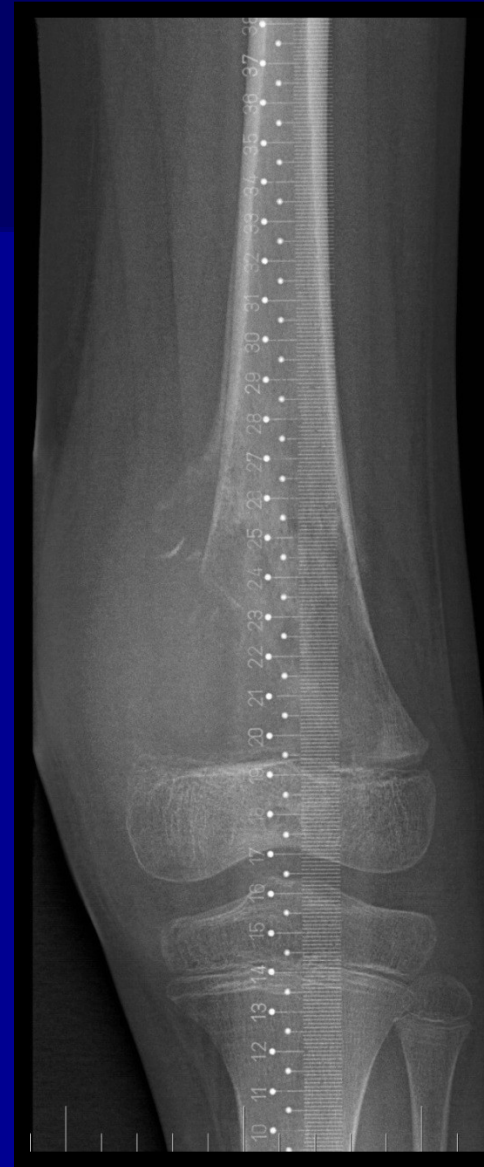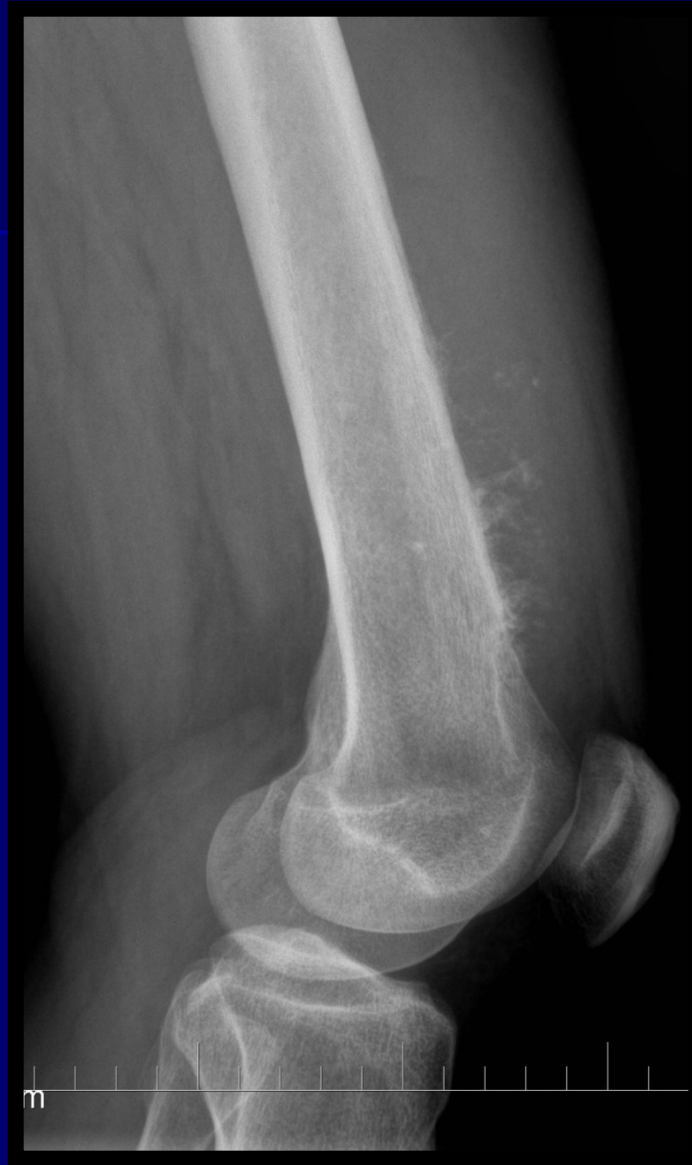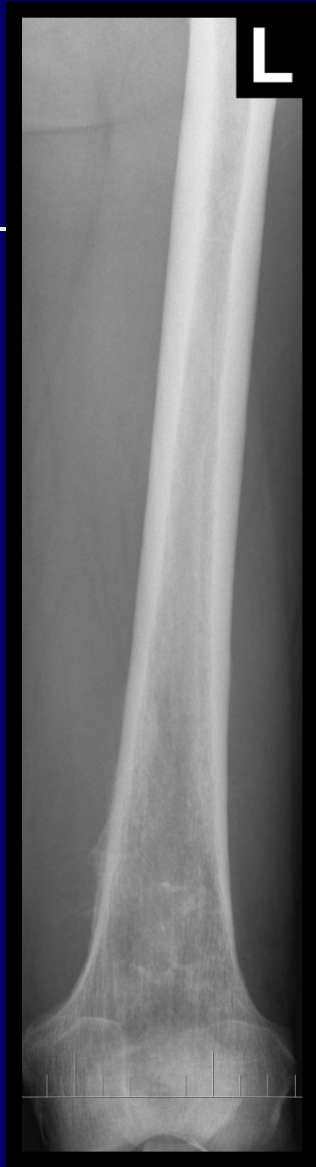- RTG
- CT / MRI
- Scintigrafie skeletu
- RTG a CT plic
- Sono břicha
- Biopsie

Typický RTG obraz konvenčního OSA

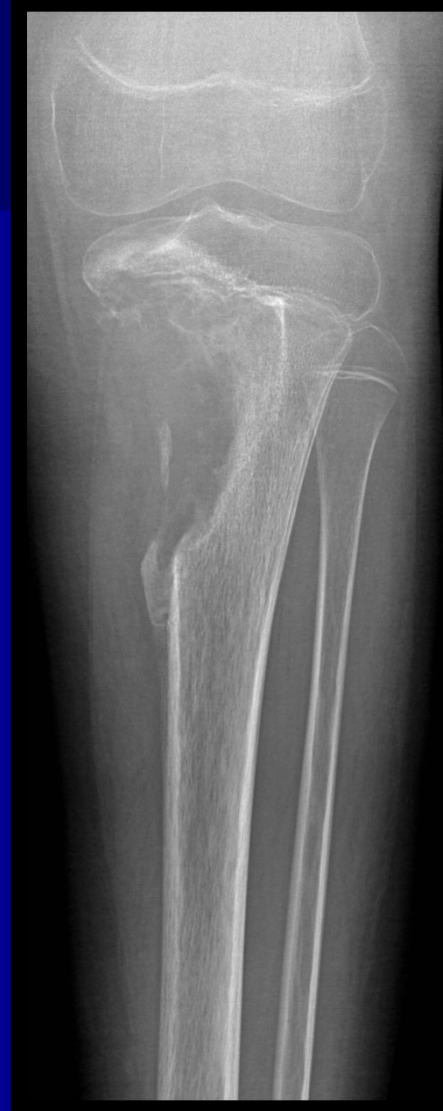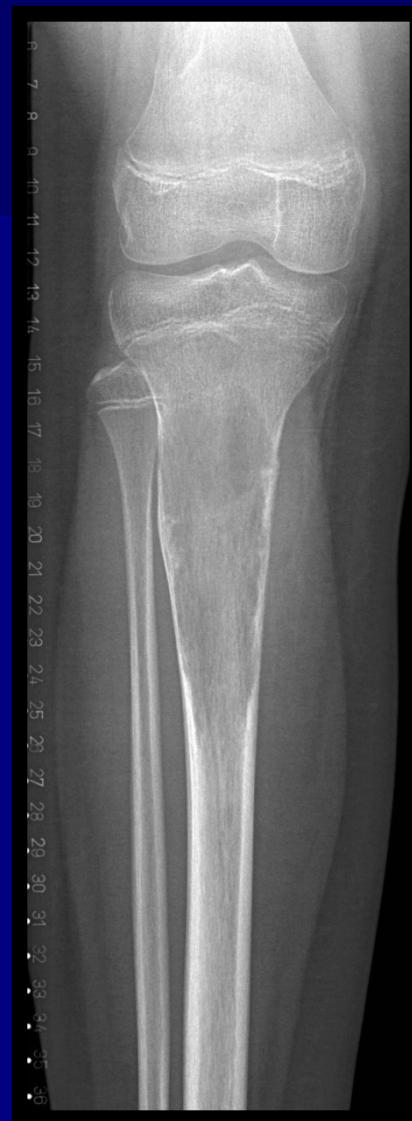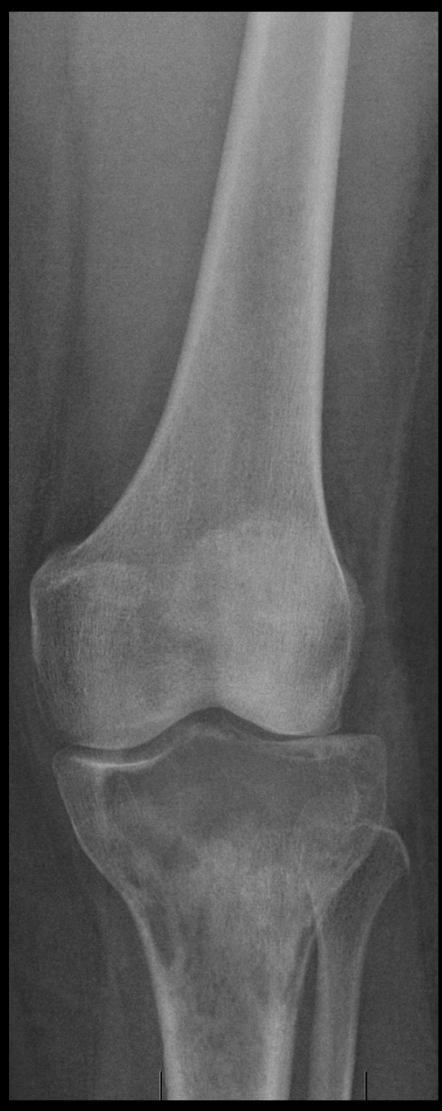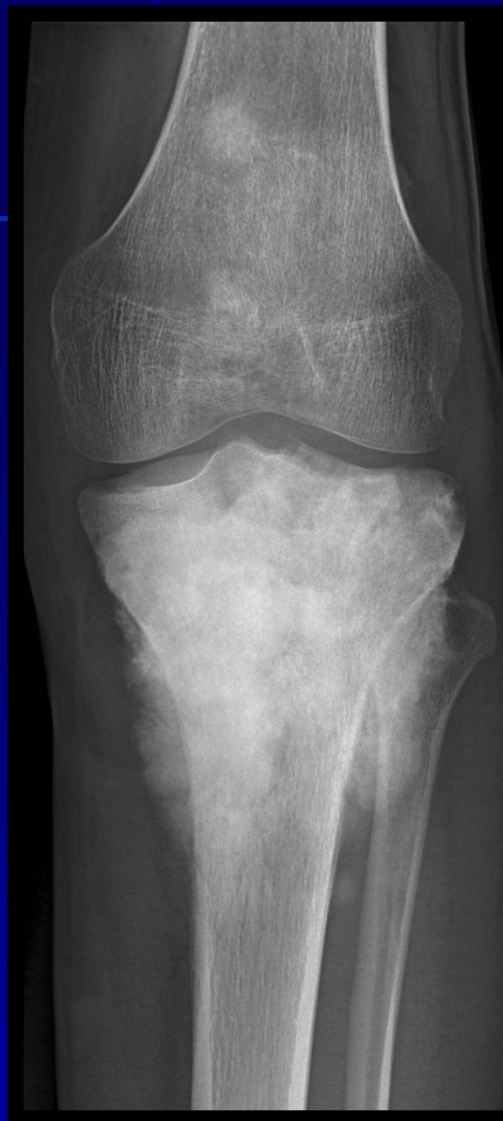- ložisko změněné struktury kosti
 - sklerotické
 - lytické
 - smíšené
- neohraničenost
- periostální reakce
 - Codmannův trojúhelník
 - spikuly
 - hořící prerie (sunburst)
- lokalizace – metafýzy dlouhých kostí



RTG obraz konvenčního high-grade osteosarkomu – distální femur



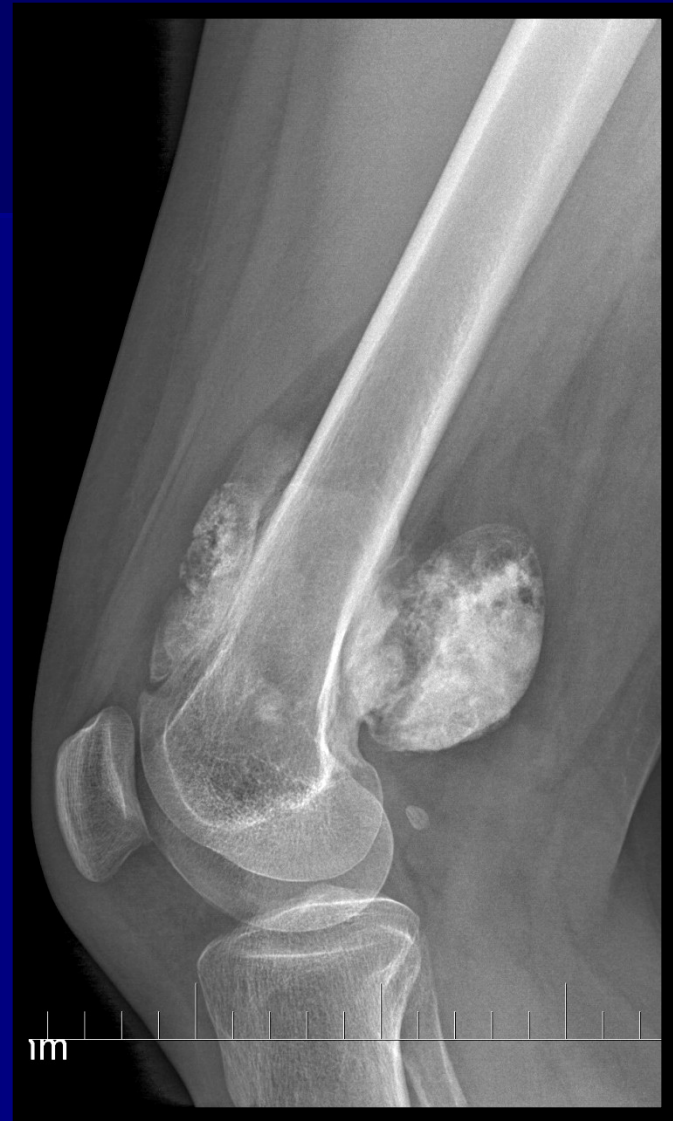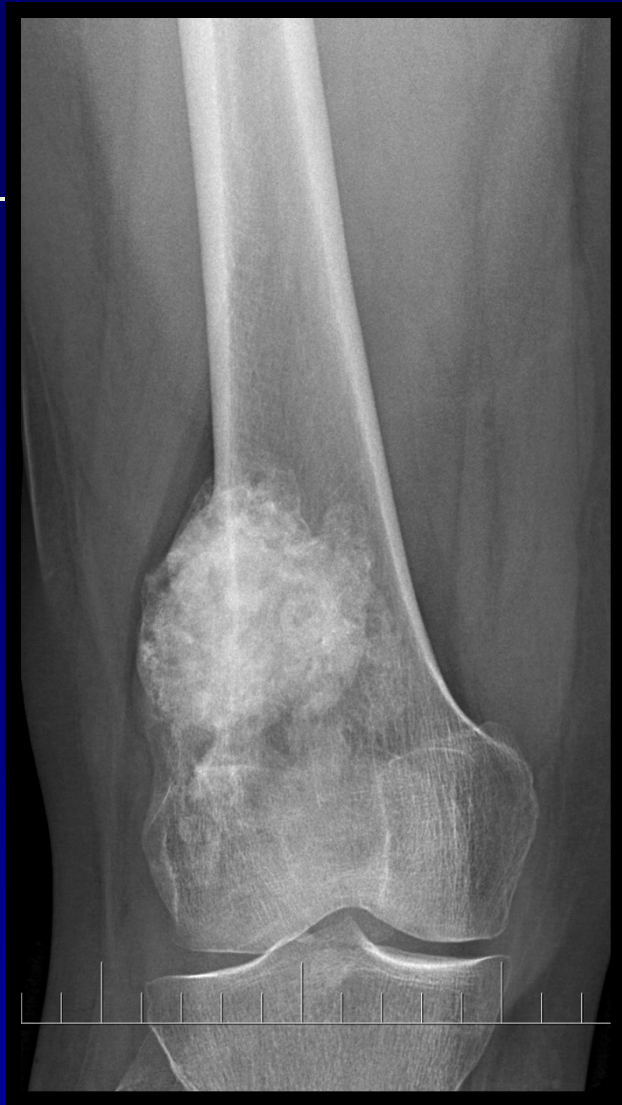RTG obraz konvenčního high-grade osteosarkomu – proximální tibie



Typický RTG obraz parostálního OSA

- Osifikovaný laločnatý útvar vycházející z povrchu kosti
- Bez souvislosti se dřevnou dutinou
- Centrum léze je nejvíce osifikované
- Lokalizace – dorzální strana distálního femoru a proximální tibie

RTG obraz parostálního osteosarkomu distálního femoru



Terapie

- neodjuvantní chemoterapie
- operace - široká resekce / amputace
- adjuvantní chemoterapie
- event. + plicní metastazektomie

- chemoterapie podle protokolu EURAMOS
 - užívaná cytostatika: (metotrexat, doxorubicin, adriamycin, cisplatina, ifosfamid, etoposid)
- u low-grade OSA většinou pouze chirurgická terapie

- radiorezistentní nádor

Prognostické faktory

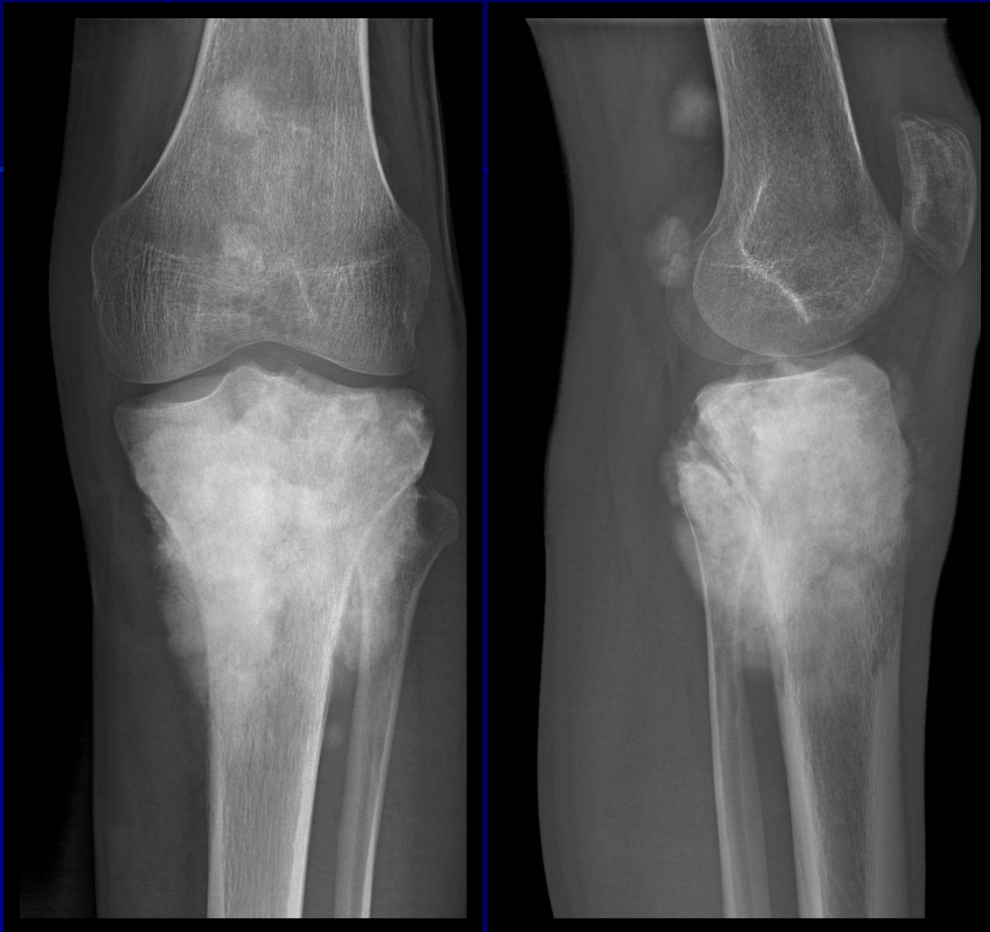
- přítomnost metastáz
- velikost nádoru
- axiální lokalizace
- histolog. typy (lepší prognózu má parostální a periostální OSA)

- radikalita chir. výkonu
- odpověď na chemoterapii
- genetické markery

Prognóza (5-leté přežití)

- 60- 70% - konvenční high-grade OSA
 - bez makroskop. zn. disseminace
 - dobrá odpověď na CHT
 - do 10% vitálních nádorových buněk
 - Špatná prognóza:
 - pac. s metastázami
 - špatnou odpovědí na CHT a kde není možné kompletní chir. odstranění
- 90% - u low-grade typů OSA po adekvátní op.

Kasuistika – muž 25 r.



- Sportovec, fotbalista
- **Bolesti L kolena**
- Léčen více než 1/2 roku u PL lok. NSA
- **Nebylo ani RTG ani ortopedické vyšetření**
- Nakonec při stanovení dg. již disseminace do skeletu a plic
- **Prognóza infaustní, jen paliativní terapie**

Základem je včasná diagnostika

tj. mít onkologický reflex

CHONDROSARKOM

Primární maligní kostní nádor vycházející
z chrupavky

Epidemiologie

- Tvoří asi 10% primárních malign. kostních nádorů
- Nejčastěji ve věku:
 - primární CHoSA: 40 – 60 let
 - sekundární CHoSA: 25 – 45 let
- Lokalizace – nejčastěji pánev, proximální femur, lopatka, proximální humerus

Etiologie

- Primární – neznámá
- Sekundární – malignizace preexistujících benigních chrupavčitých lézí:
 - Mnohočetné enchondromy- M.Ollier, Maffucci sy, event. i solitární enchondromy
 - Exostózová choroba, event. u solit. osteochondromů (chrupavčitá čepička nad 2 cm)
 - Další (chondroblastom, chondromyxoid-fibrom)

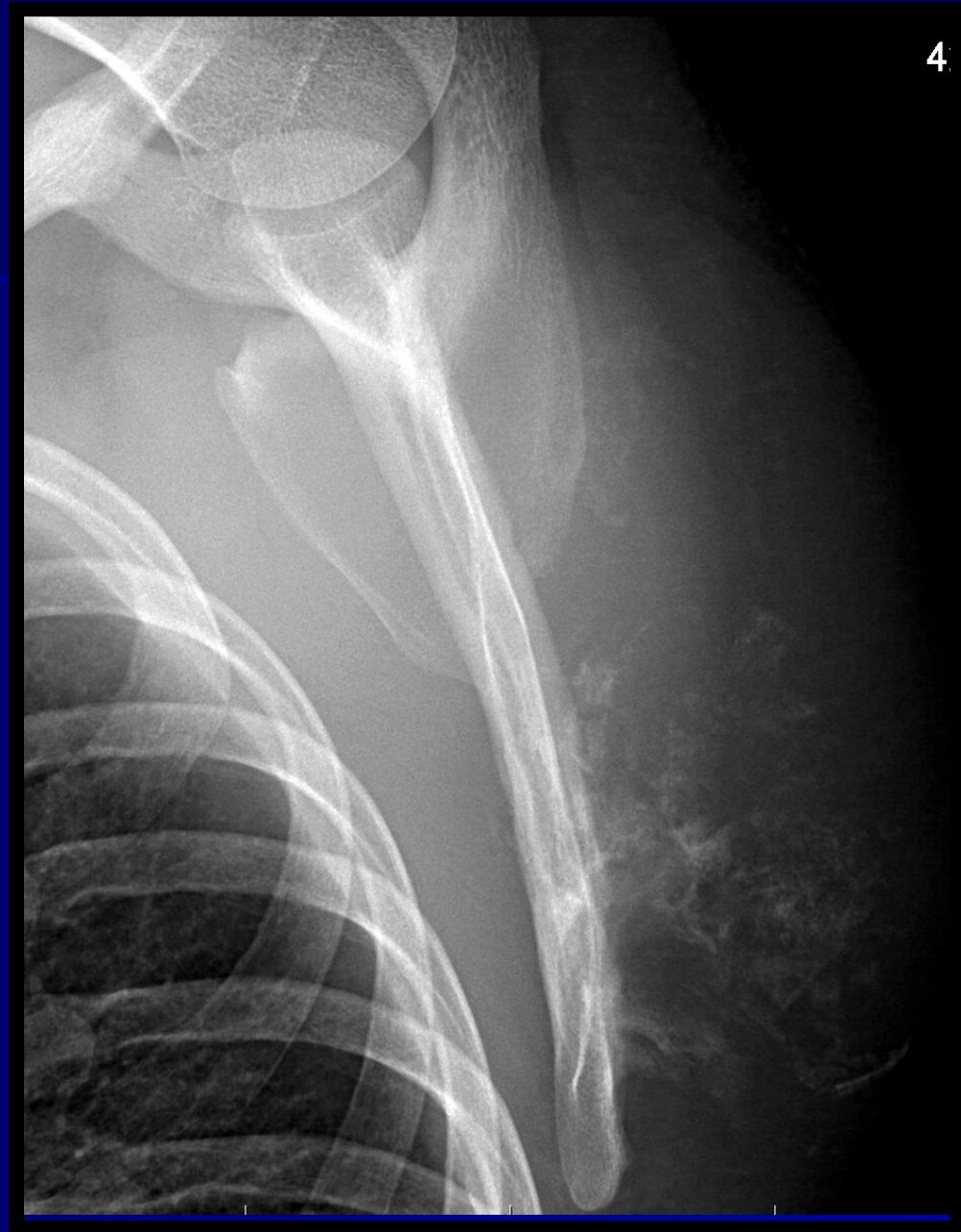Klasifikace

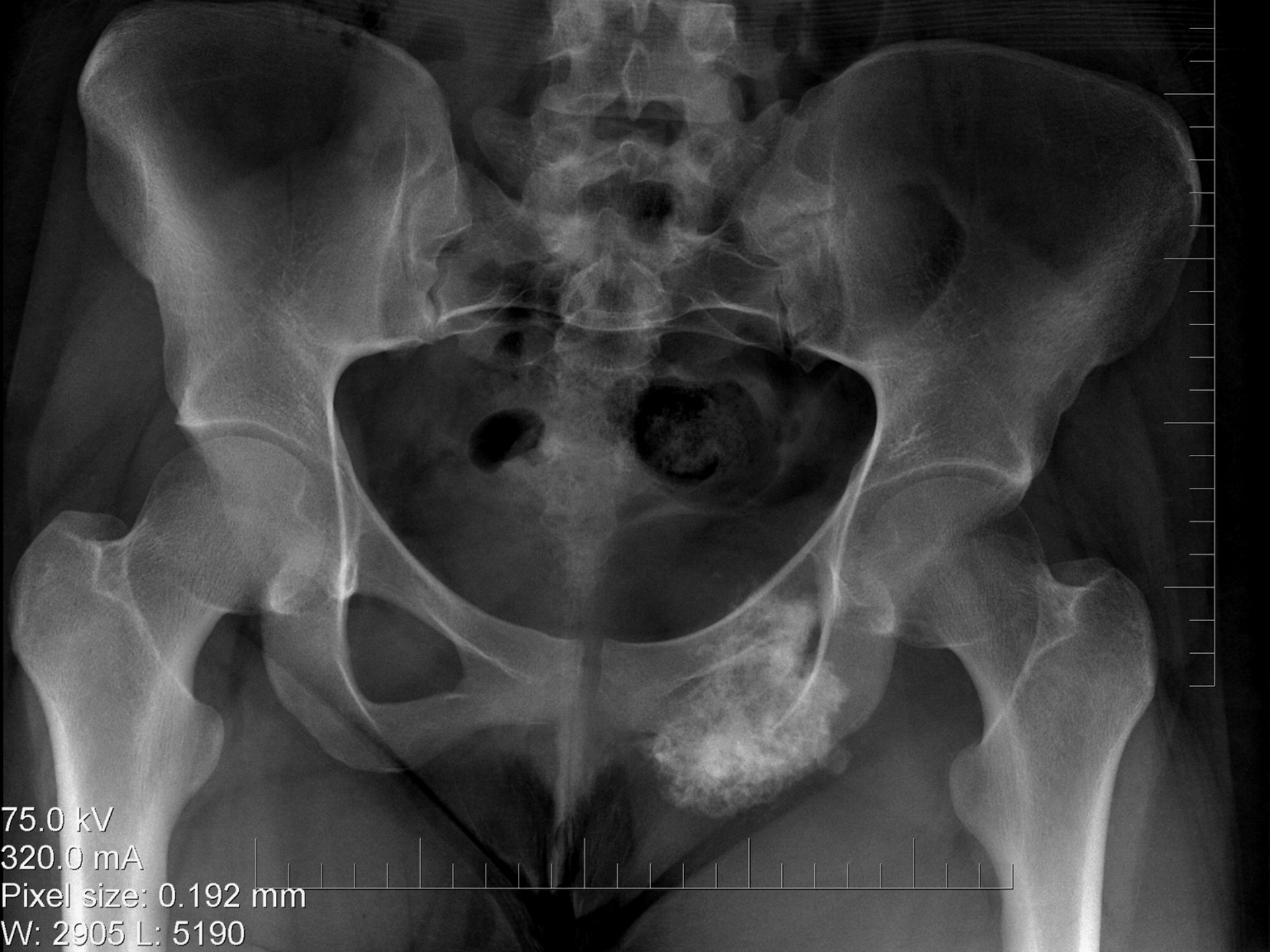- Konvenční (80%)
 - Primární
 - Sekundární
- Důležitý je Grading (GI-GIII)

Symptomy

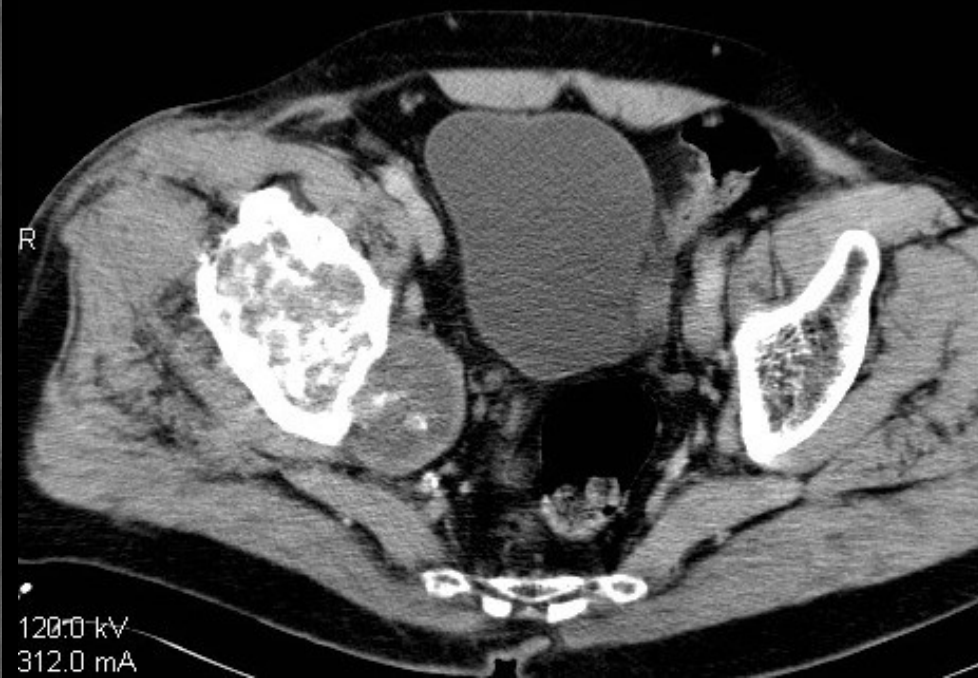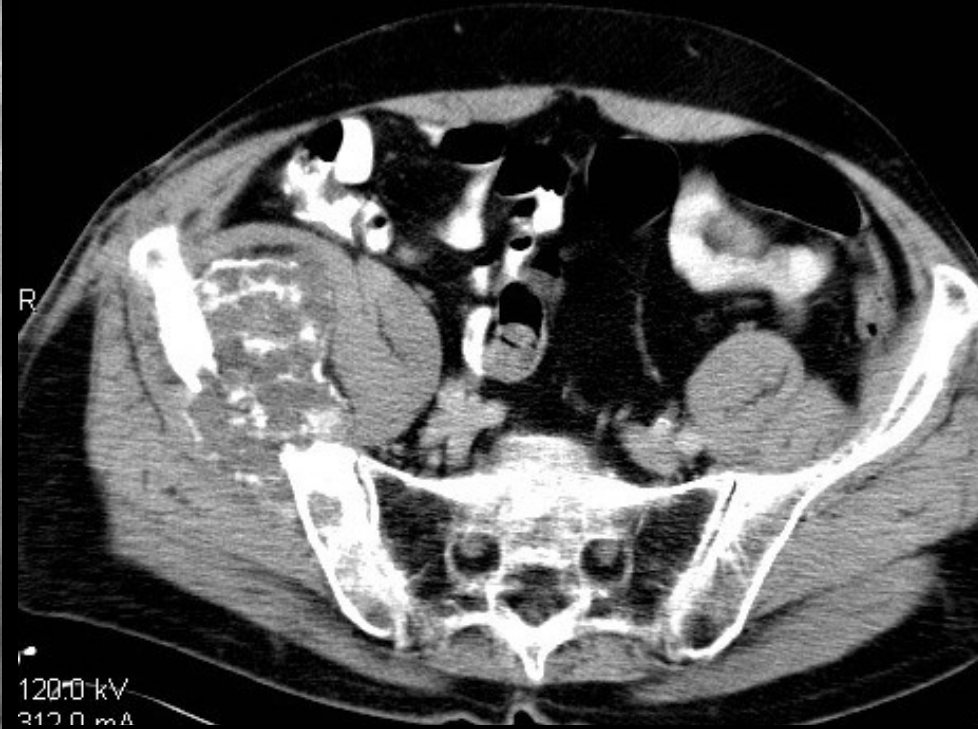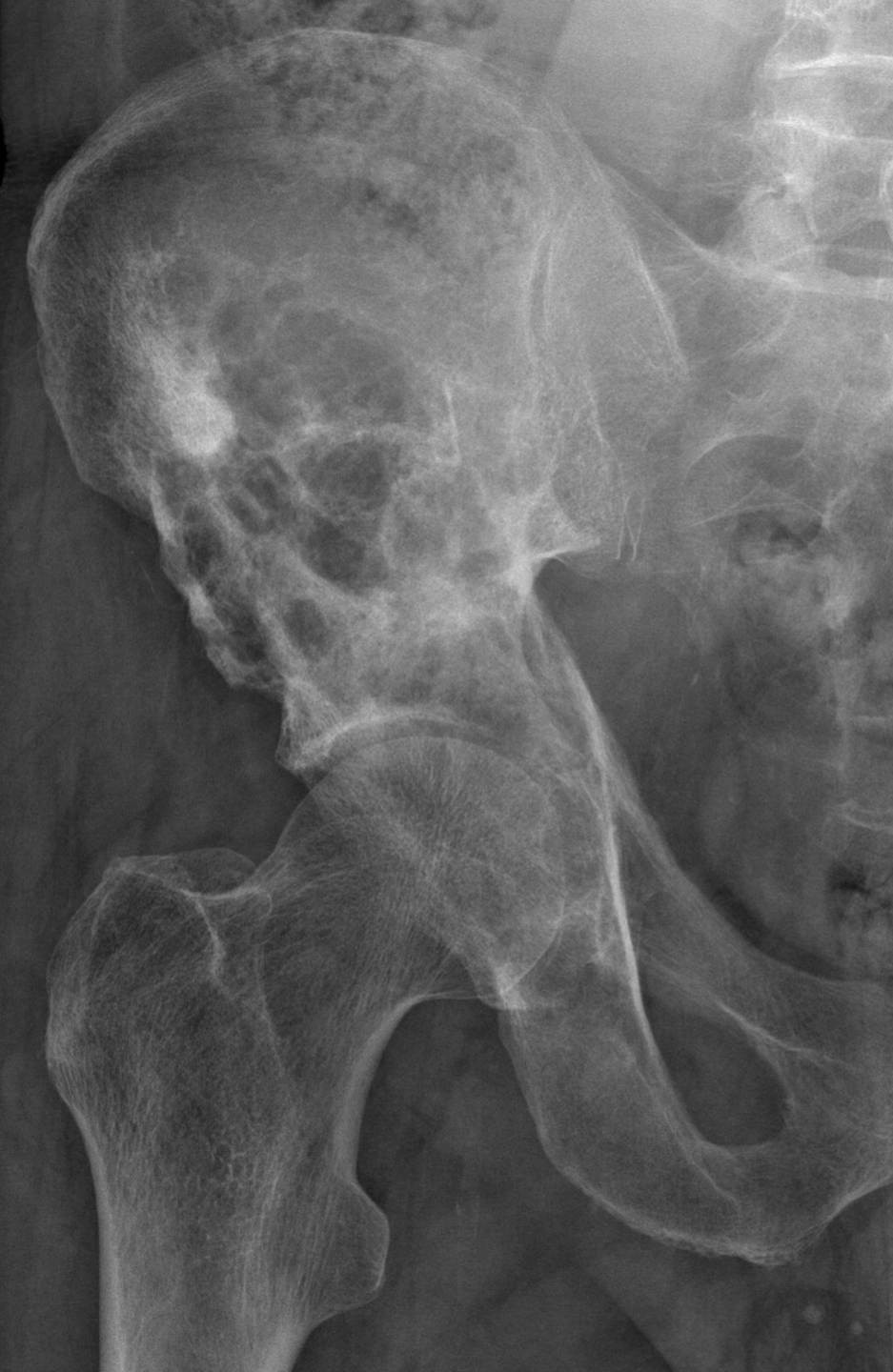- Zduření
- Narůstající bolest
- Typický pomalý růst u konvenčních low-grade CHoSA, příznaky se rozvíjí pomalu
- Bolest bez patolog.fr. je důležitým diff.dg. znakem mezi enchondromem a low-grade CHoSA
- Metatazuje relativně později (hlavně do plic)

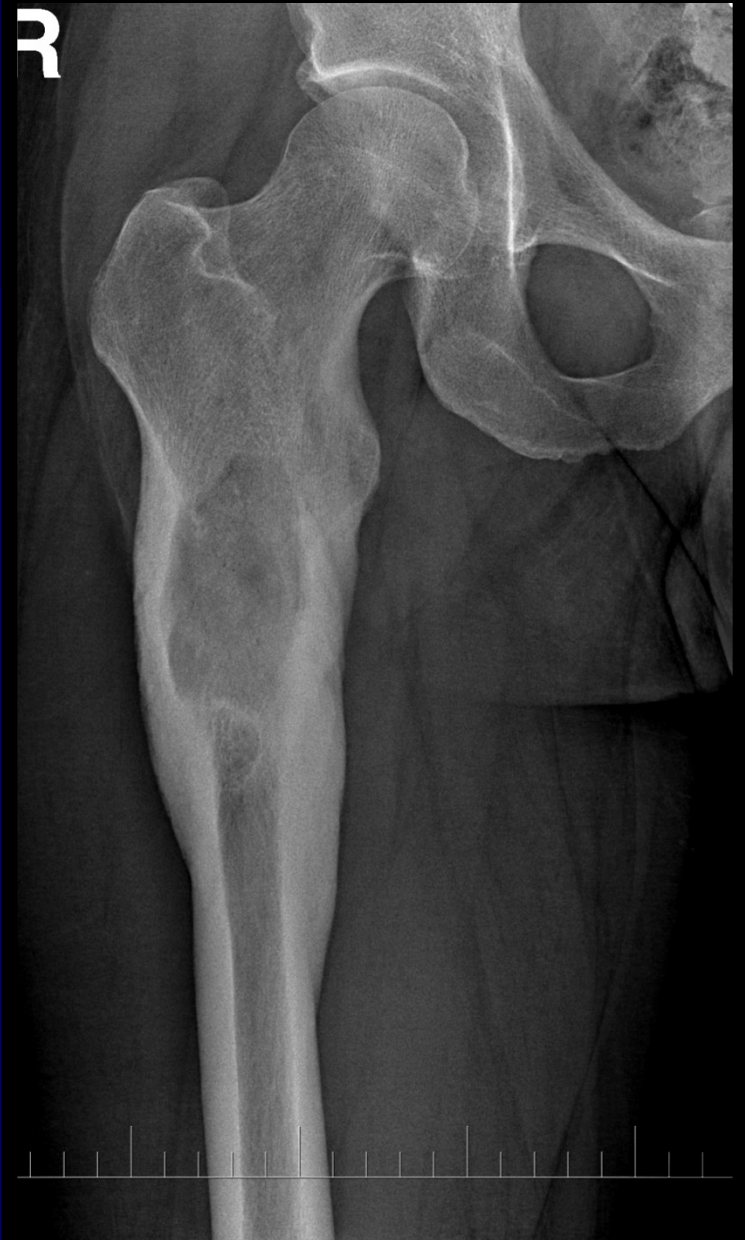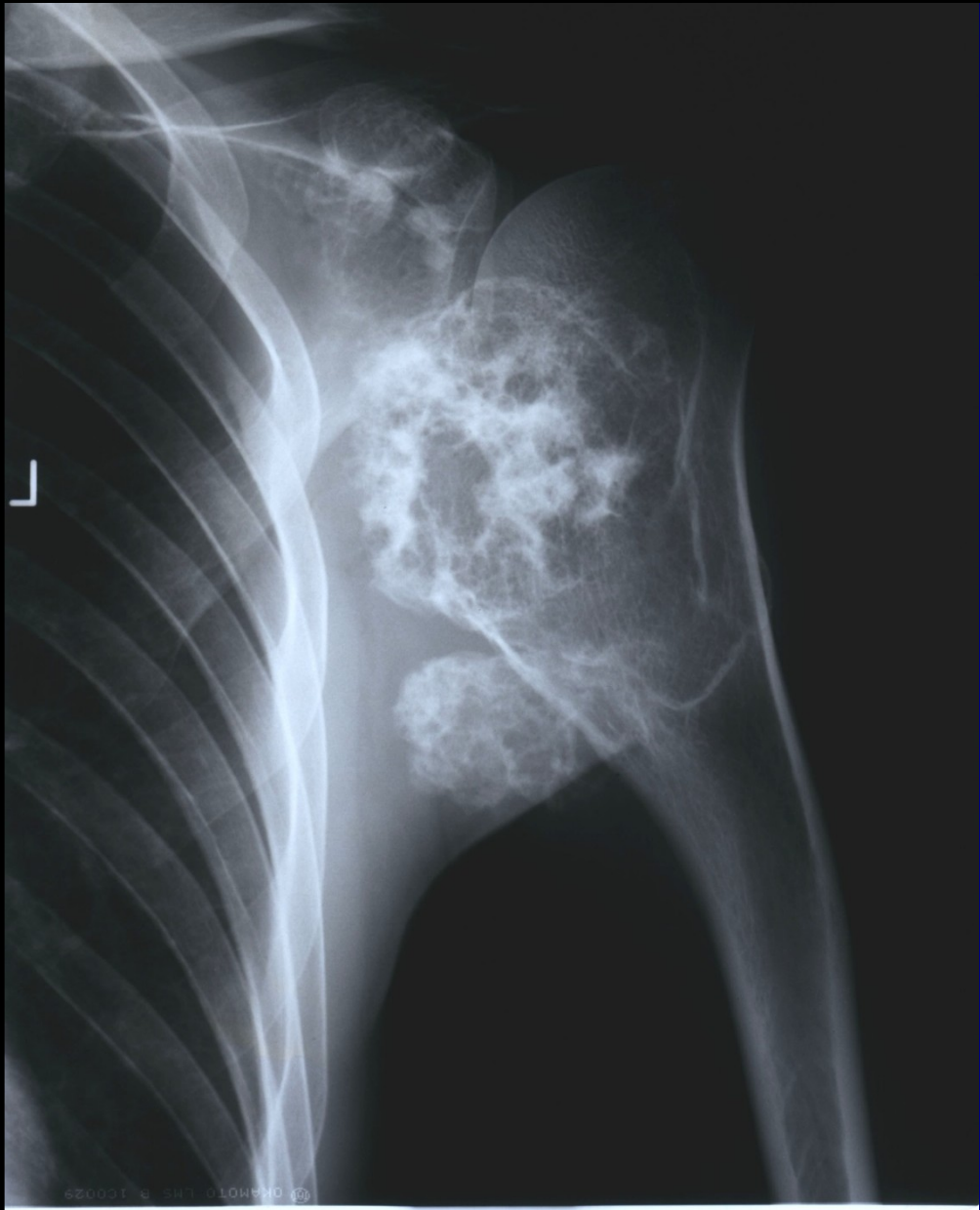Chondrosarkom

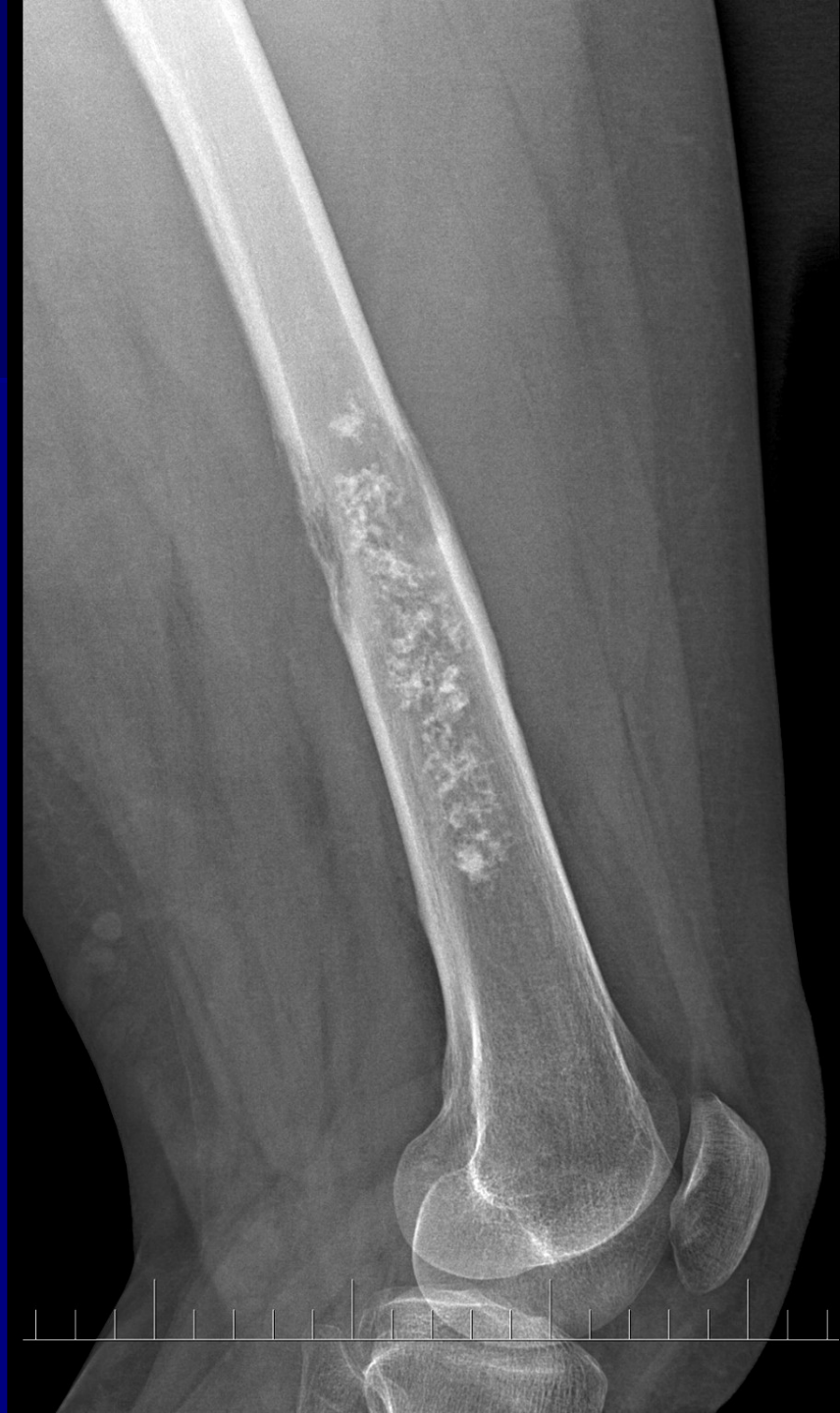
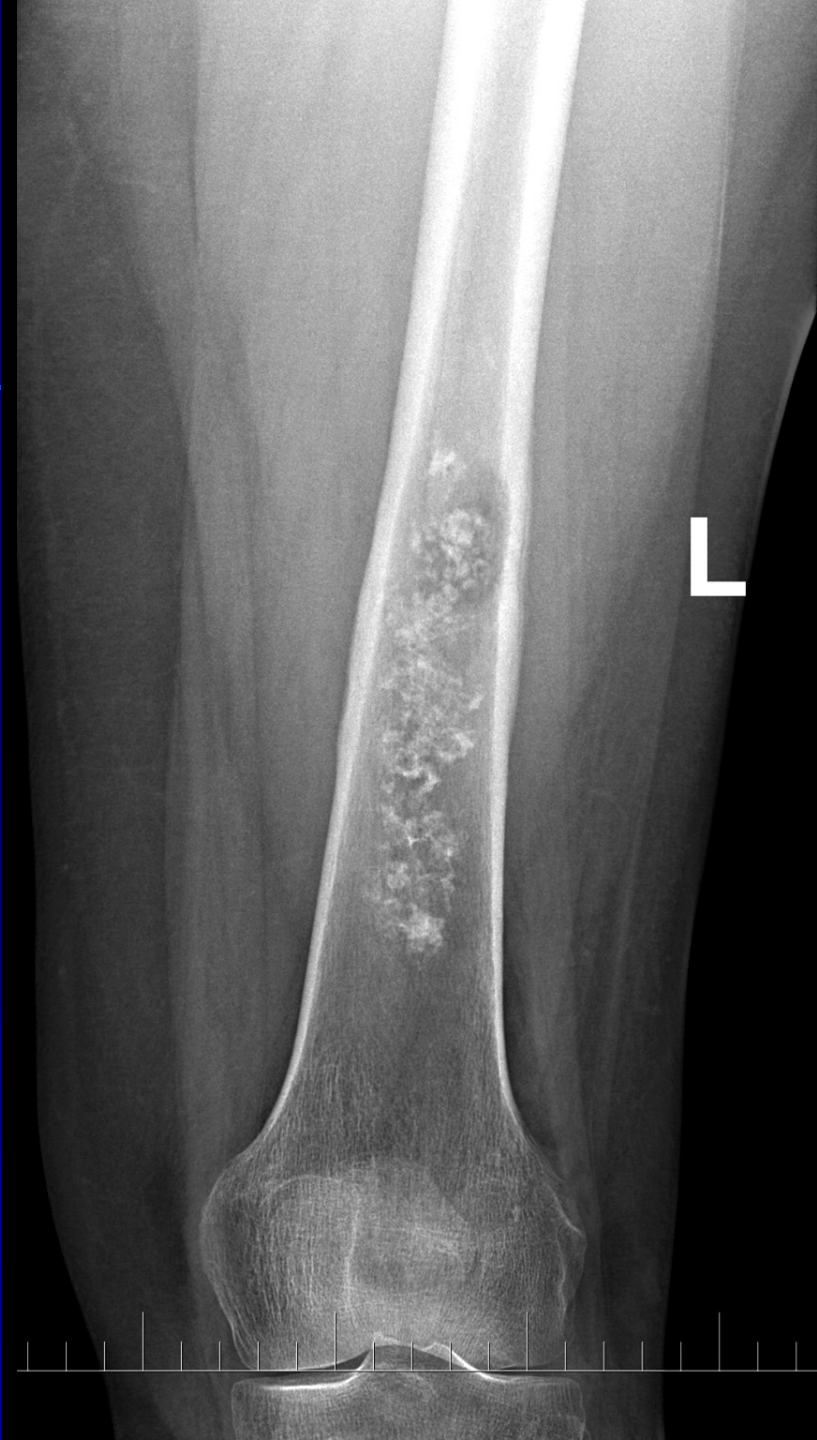


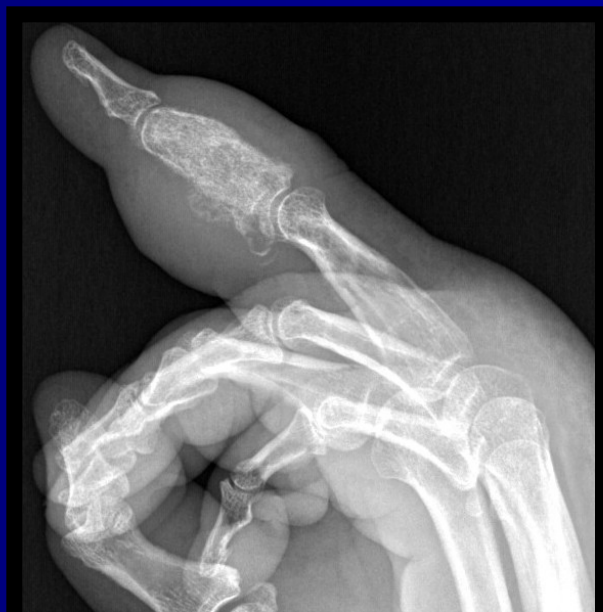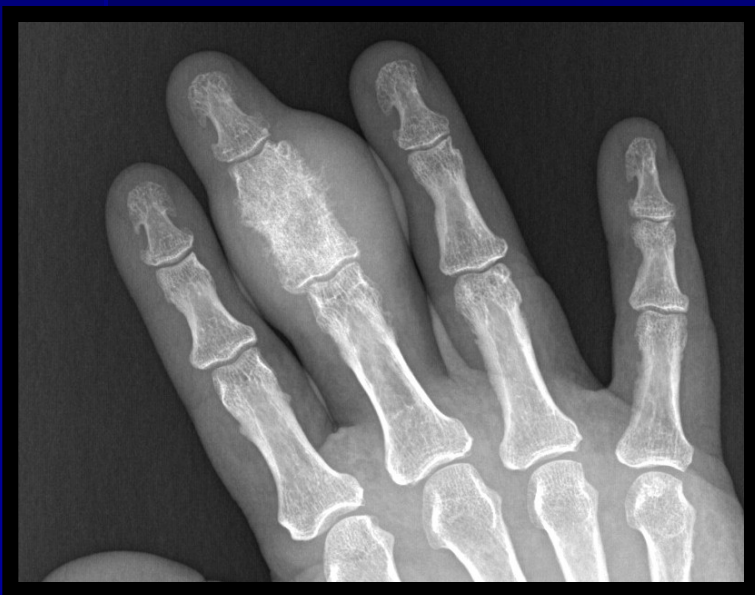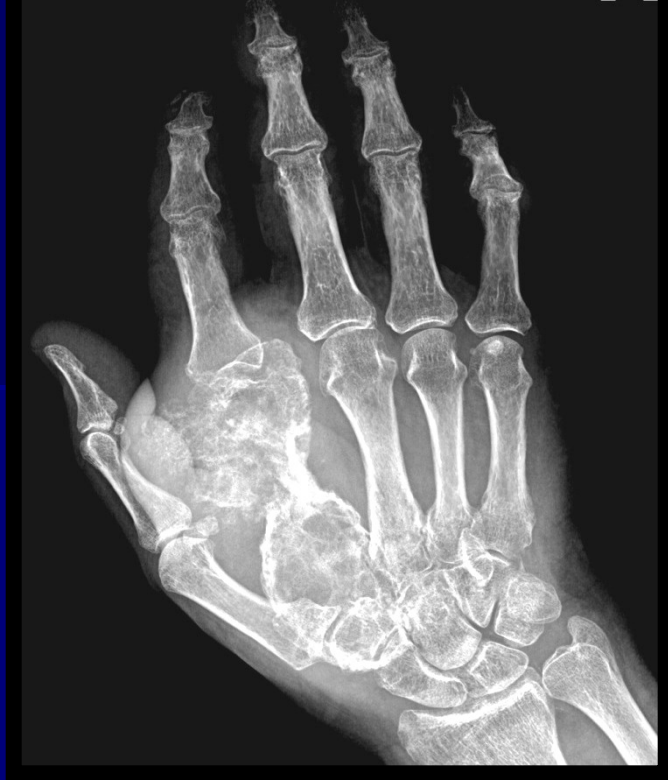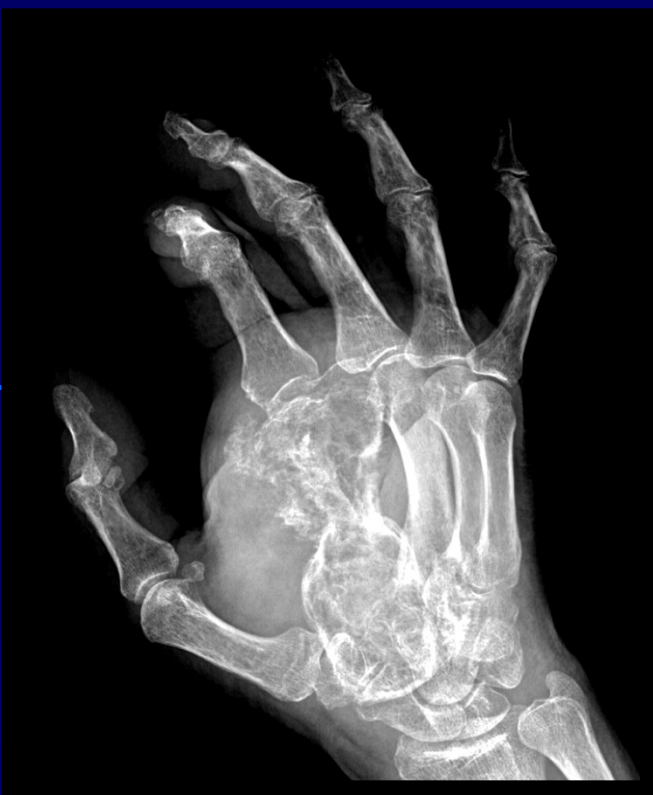75.0 kV
320.0 mA
Pixel size: 0.192 mm
W: 2905 L: 5190









Terapie

- Operace - radikální resekce / amputace
 - Neotevřít nádor (schopnost tvorby implantačních metastáz !)
 - Plicní metastazektomie
- Chemorezistentní nádor
- Radiorezistentní nádor

Prognóza

- Prognostické faktory:
 - možnost široké resekce (tj. lokalizace a velikost)
 - histologický grade
- Intratumorózní výkon.- vysoké riziko lok. Recidivy
- Prognóza:
 - Konvenční low-grade CHoSA 90% 10 let
 - Konvenční High-grade CHoSA 20- 40% 10 let
 - Dediferenciovaný CHoSA 15% 5let

EWINGŮV SARKOM

Skupina vysoce maligních kulatobuněčných sarkomů s neuroektodermální diferenciací a specifickou genovou translokací, do které patří:

Ewing family:

- Ewingův sarkom
- PNET (periferní neuroektodermální nádor)
- Askinův nádor hrudní stěny
- Neuroblastom dospělých

Epidemiologie

- Nejčastější prim. malign. kostní tumor do 10 let
- 1 nový případ na 1 mil. obyv. / 1 rok
- Nejčastěji ve věku 5 -25 let
- Nejčastěji v oblasti metafýz dlouhých kostí, v plochých kostech (pánev a lopatka)
- Etiologie neznámá

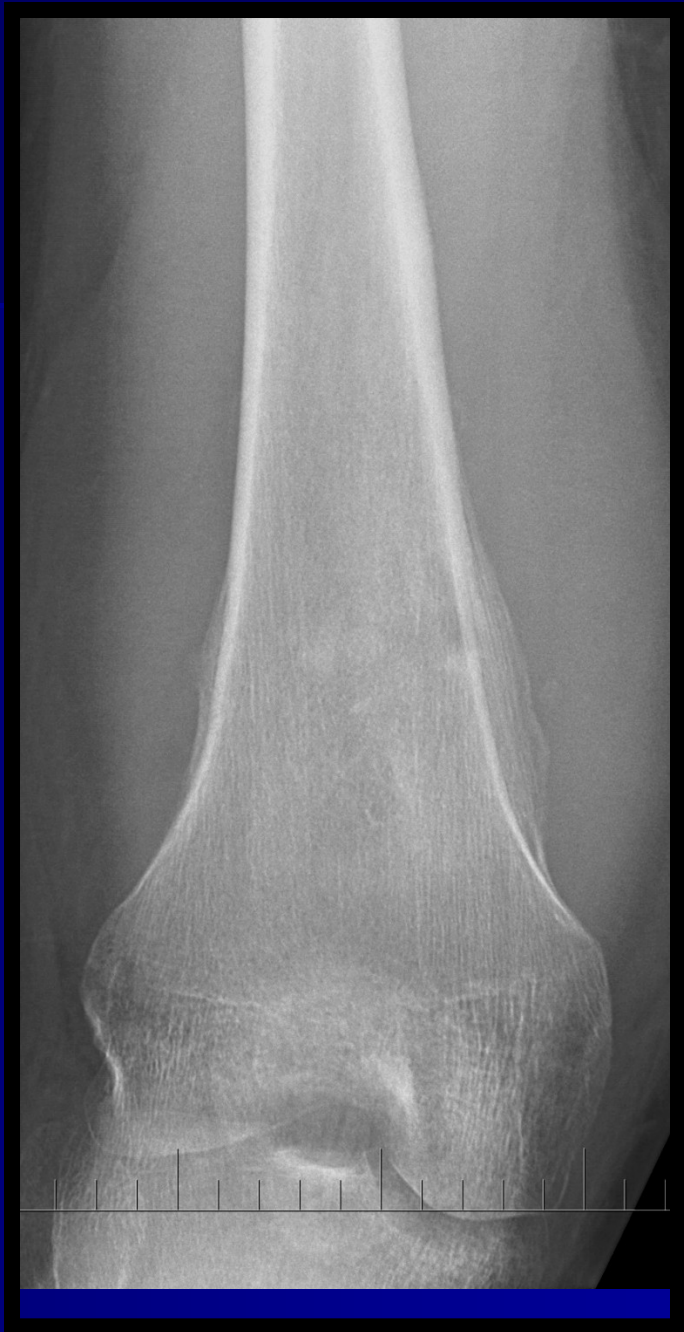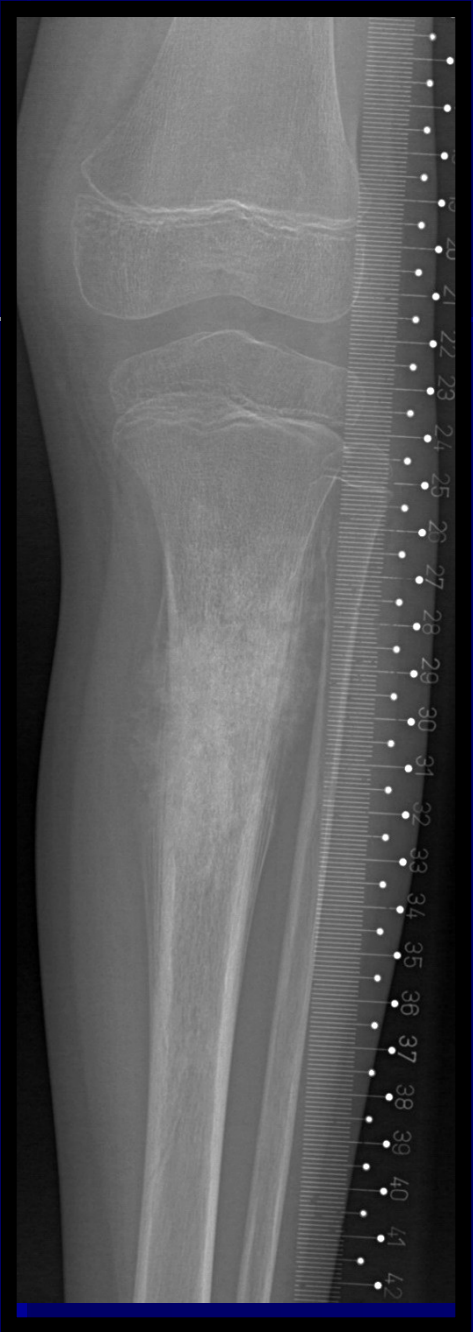Symptomy a diagnostika

- Bolest
- Zduření
- Horečka, zarudnutí, otok
- Lab.: zvýšení Leu, FW a CRP

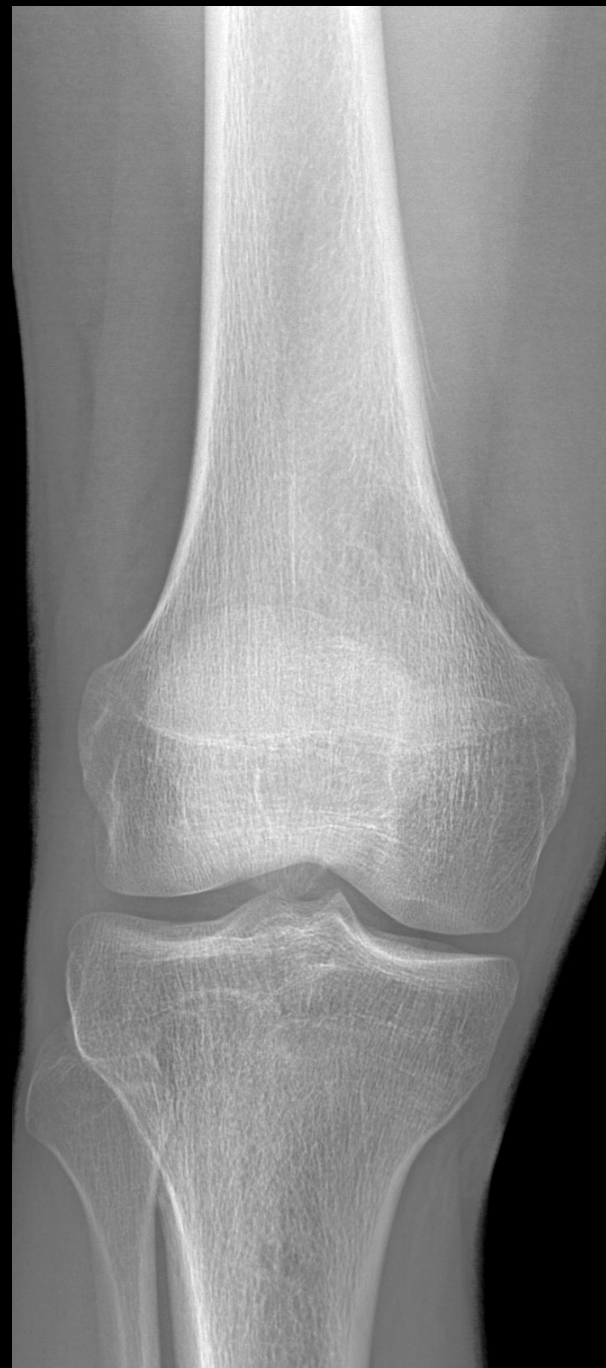- Diagnostika:
 - RTG, MRI, CT
 - Scinti skeletu, RTG a CT plic, sono břicha
vyšetření kostní dřeně
 - Biopsie
 - specifická genová translokace t(11,22)q(24,12)

Typický RTG obraz EwingSA

- „klasický“: destruktivní léze v meta-diafýze dlouhé kosti s cibulovitou (onion-like) periostální reakcí
- V plochých kostech necharakteristický obraz destruktivní léze
- Velká měkkotkáňová složka (vzhled rybího masa)

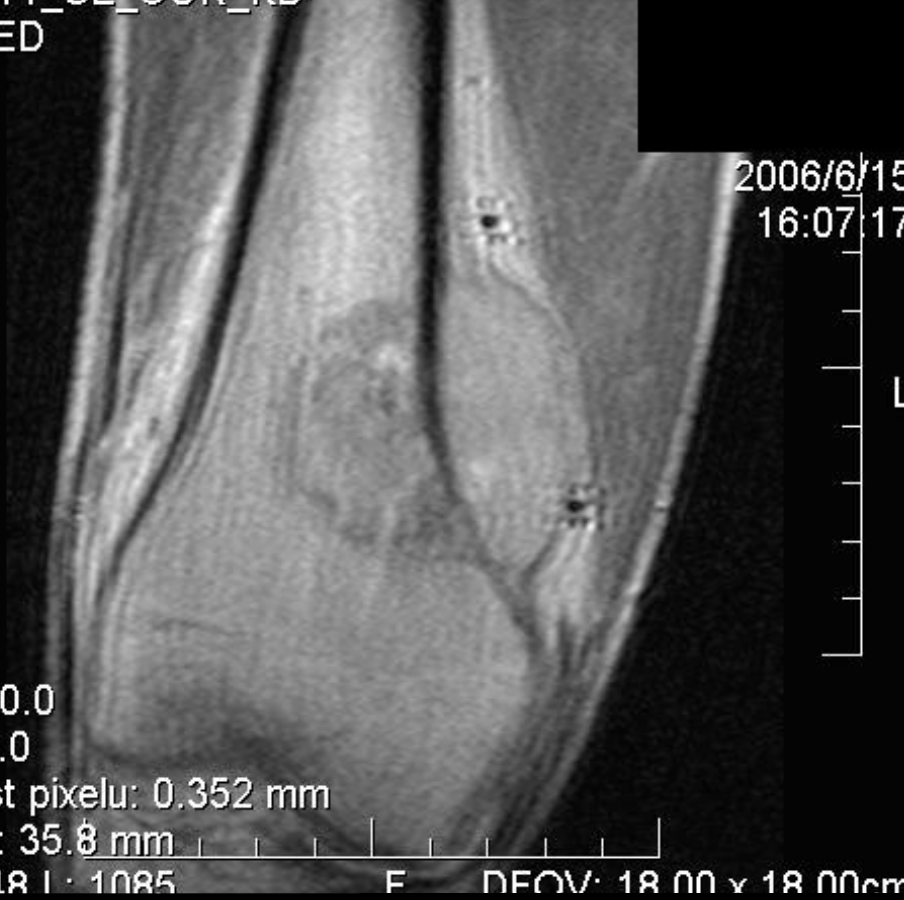

KNEE_T02_COR_T1
APPLIED



R

ET: 1
TR: 720.0
TE: 26.0
Velikost pixelu: 0.352 mm
Pozice: 35.8 mm
W: 2248 L: 1085



2006/6/15
16:07:17

L

F DFOV: 18 00 x 18 00cm

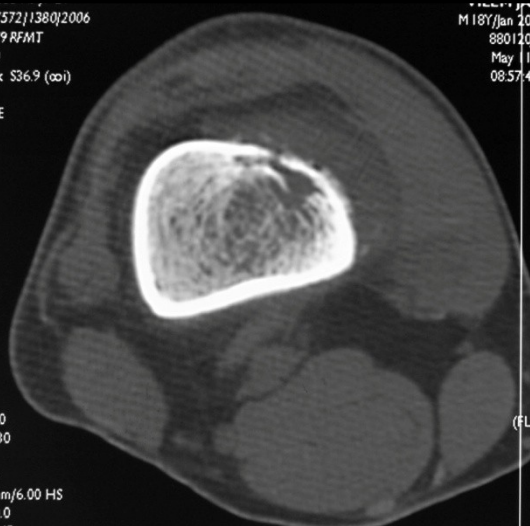
Ex 17572|1380|2006
Se: 779 RFMT
Im: 21
K. Ax S36.9 (∞)

BONE

R
1
5
8

kV 120
mA 130

Large
0.63mm/6.00 HS
Tilt: 0.0
0 Re /HF



M18Y/jan 40 I
8801205
May 12
08:57:47

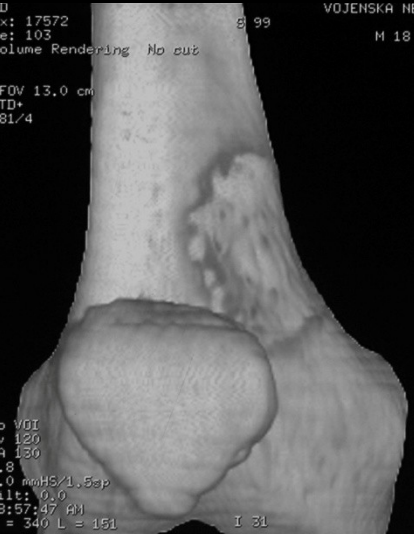3D
Ex: 17572
Se: 103
Volume Rendering No cut

DFOV 13.0 cm
STD+
781/4

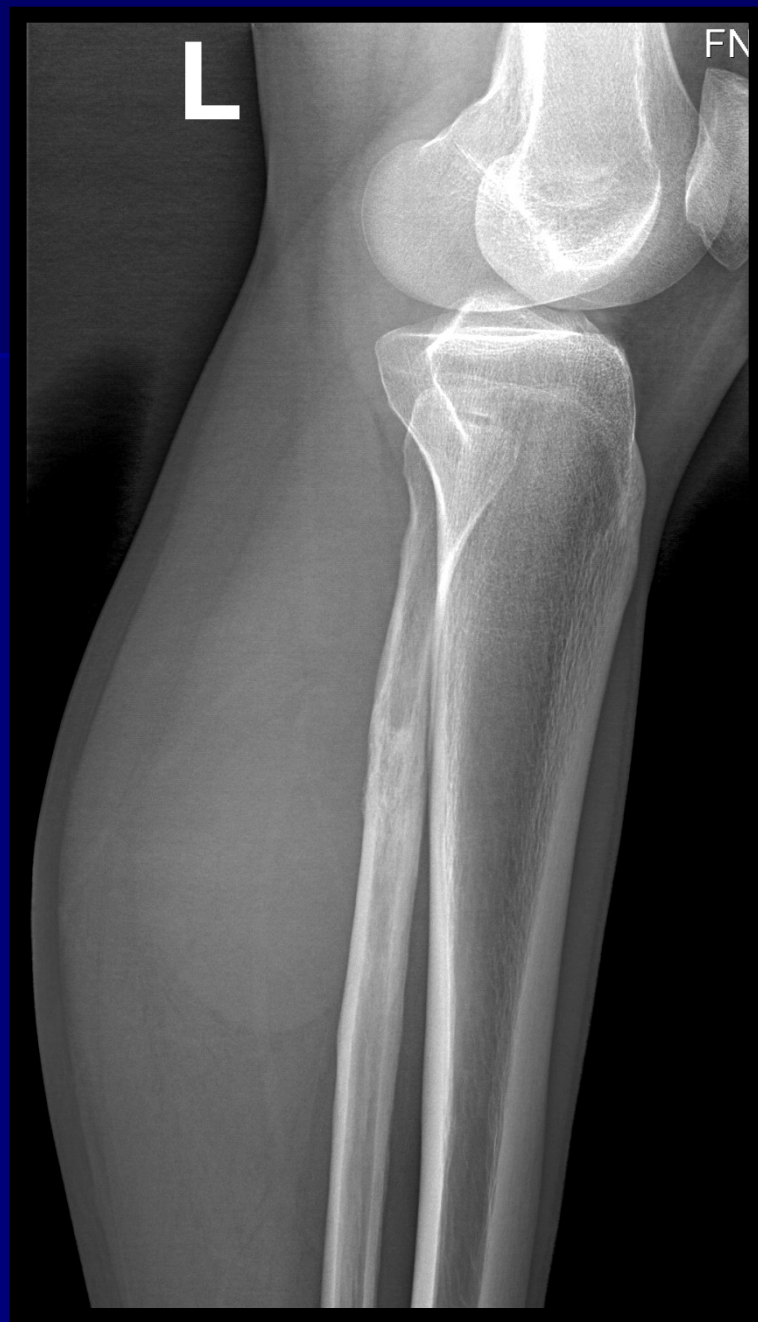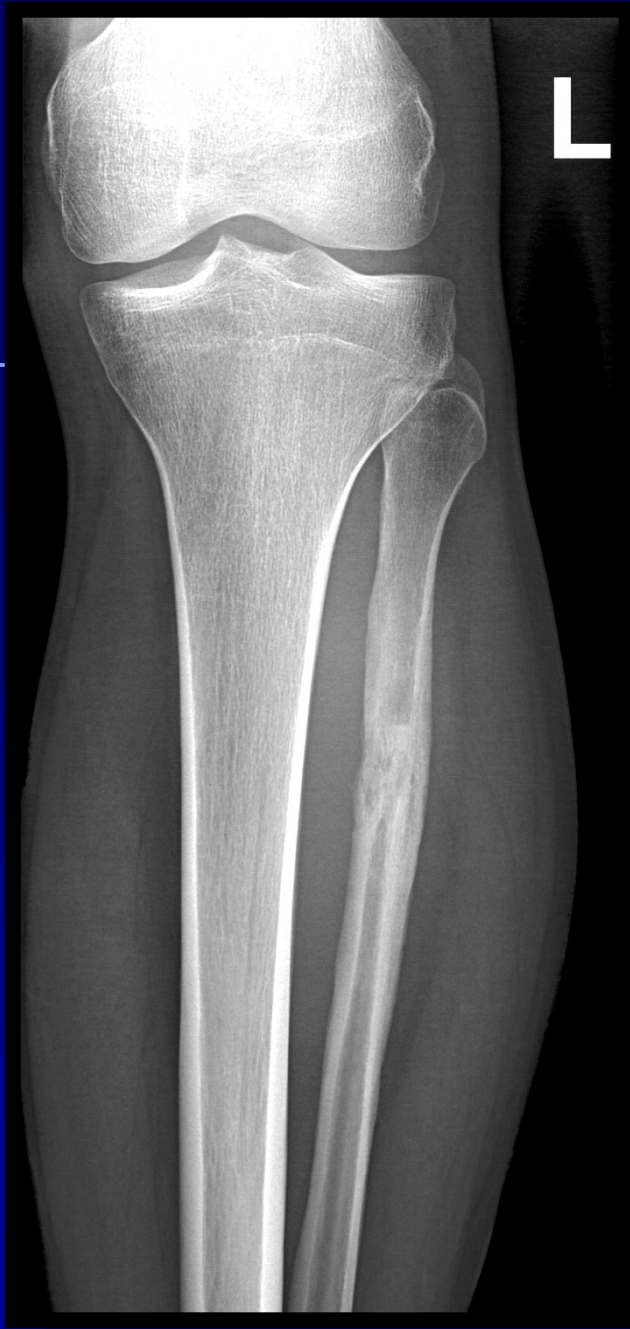(FLT)

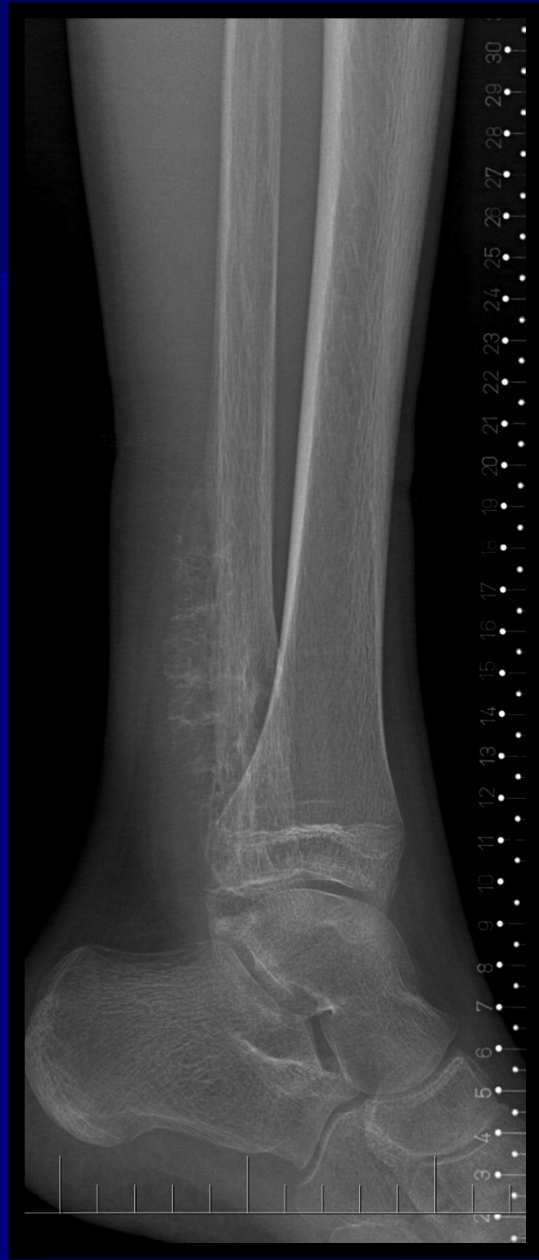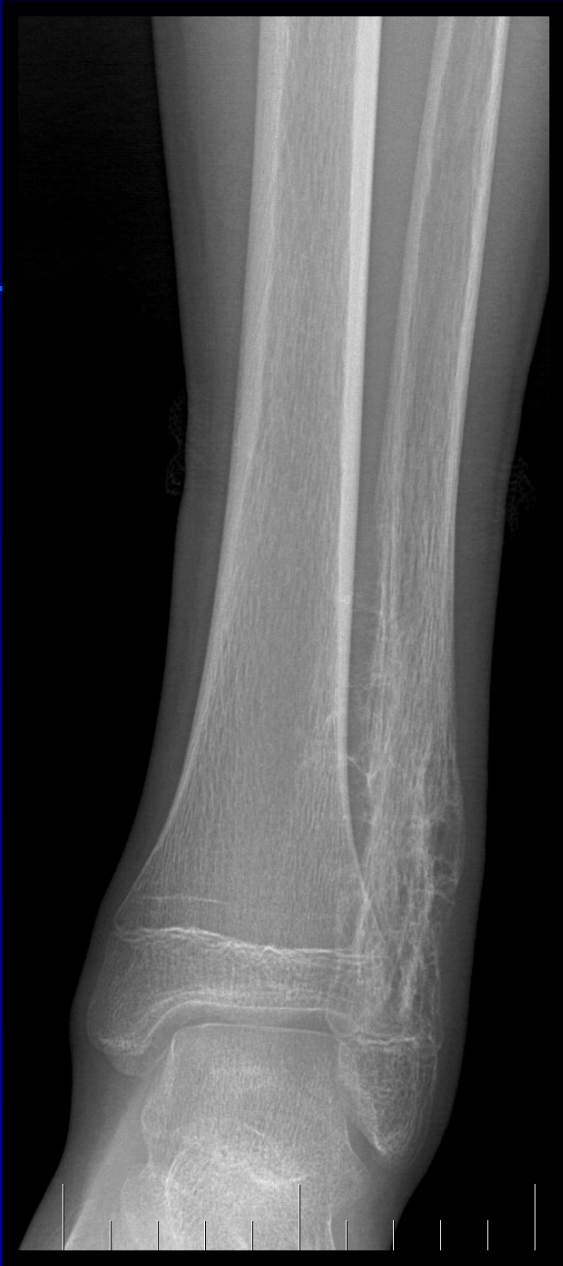No VOI
W 120
H 150
) .8
3.0 mm HS/1.5sp
Tilt: 0.0
08:57:47 AM
J = 346 L = 151

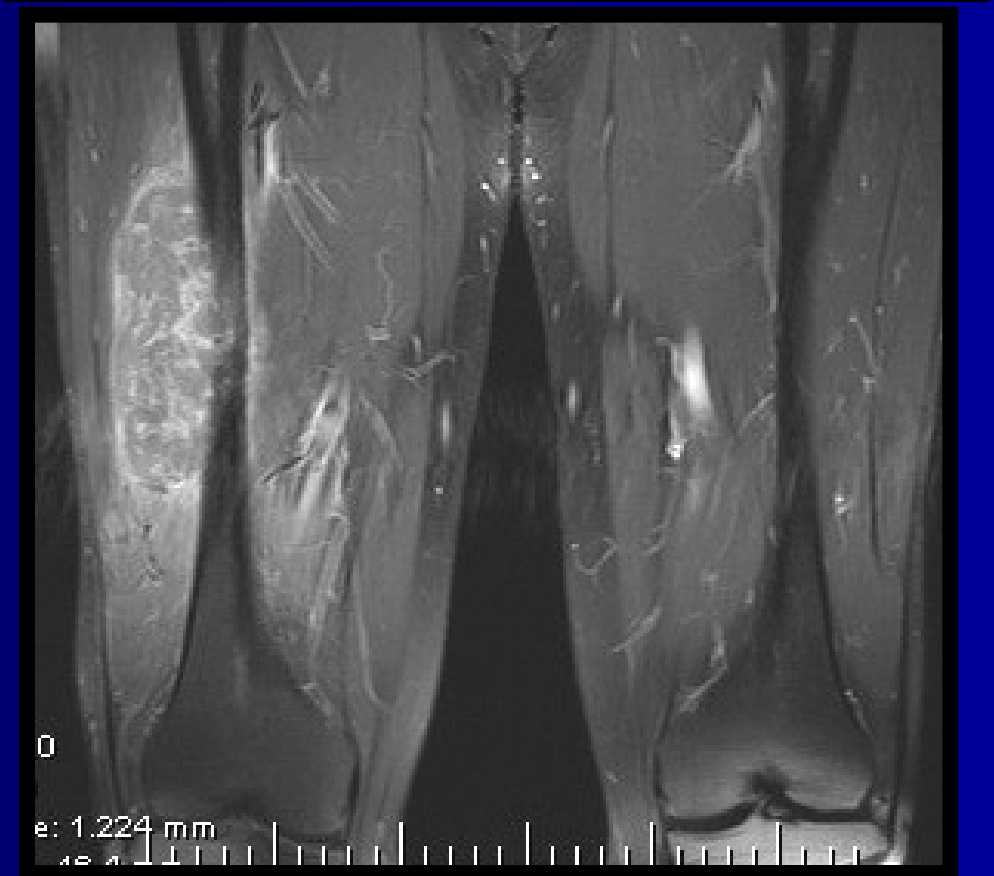
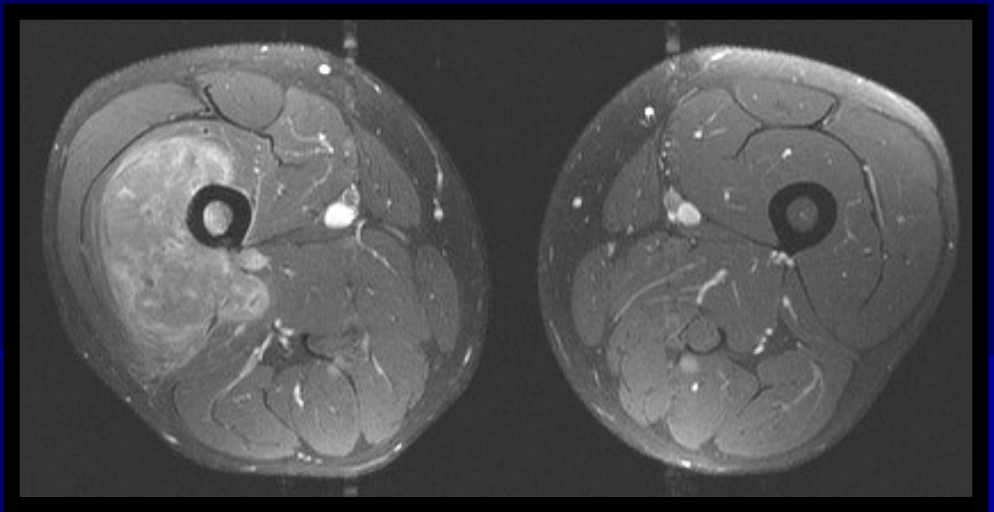
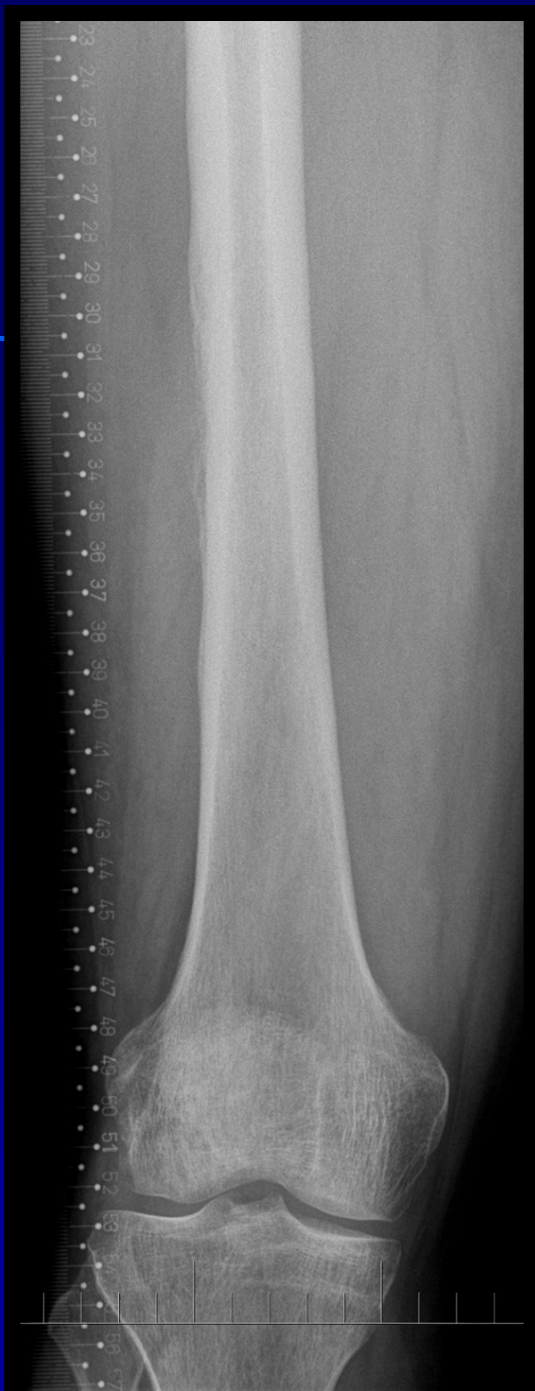VOJENSKA NEBOZHICE, BRNO
M 18
May 11 2006



R
1
5







Terapie

Výrazně chemo- i radiosenzitivní nádor

1. Neoadjuvantní chemoterapie

2. Lokální terapie:

- Operace t.j. radikální či široká resekce /
vyjímečně amputace
- Radioterapie u inoperabilních nádorů

3. adjuvantní chemoterapie

+ event. plicní metastazektomie

Prognóza- faktory

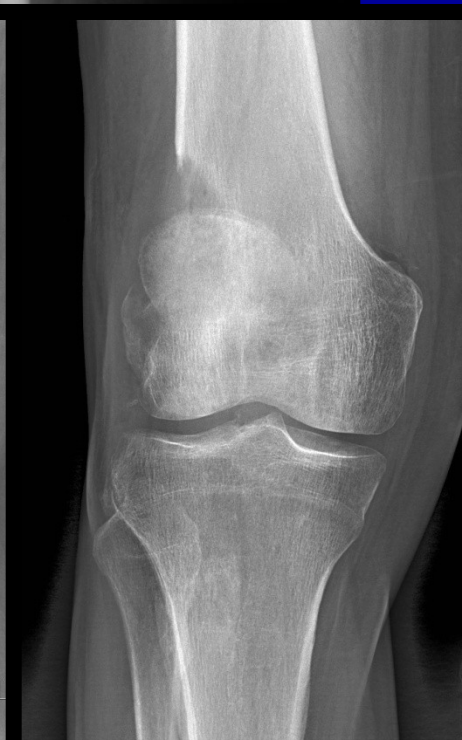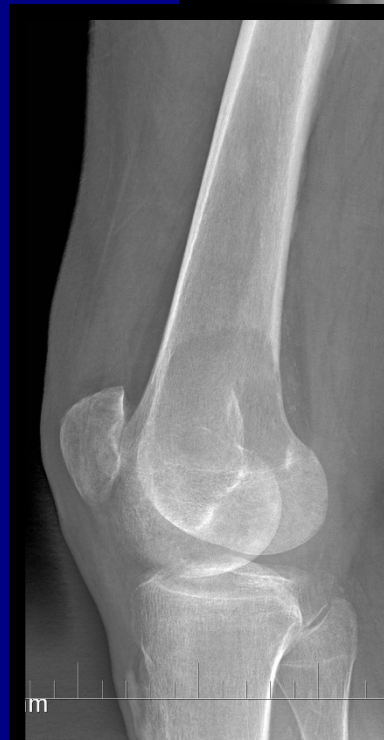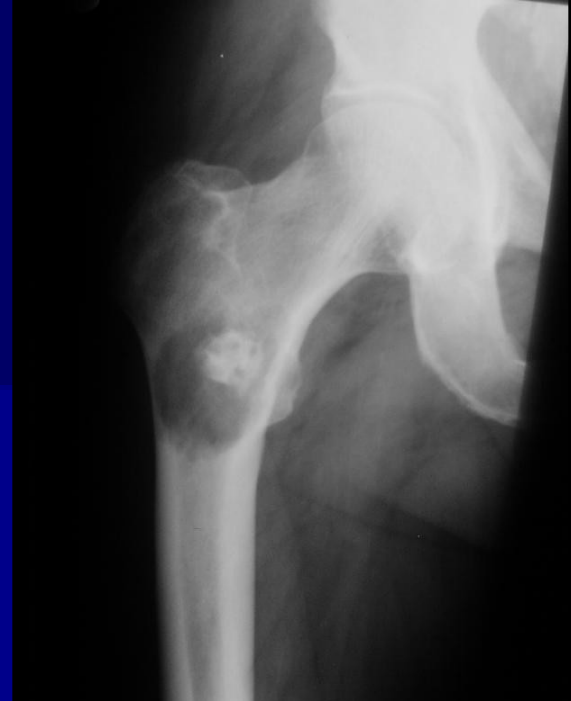- Pokročilost onemocnění, tj. velikost primárního nádoru, přítomnost metastáz event. postižení kostní dřeně
- Onemocnění považováno za systémové
 - zásadní chemoterapie a odpověď na ni
- 5-tiletého přežití je dosaženo u 60-70% pac.
- Špatná prognóza:
 - meta postižení (horší u kostních meta než u plicních)
 - velký primární nádor (nad 100cm³)
 - inoperabilního nádor
 - axiální lokalizace
 - špatná odpověď na chemoterapii
 - lokální recidiva
 - některé genetické varianty

OSTATNÍ KOSTNÍ SARKOMY

Kostní MFH

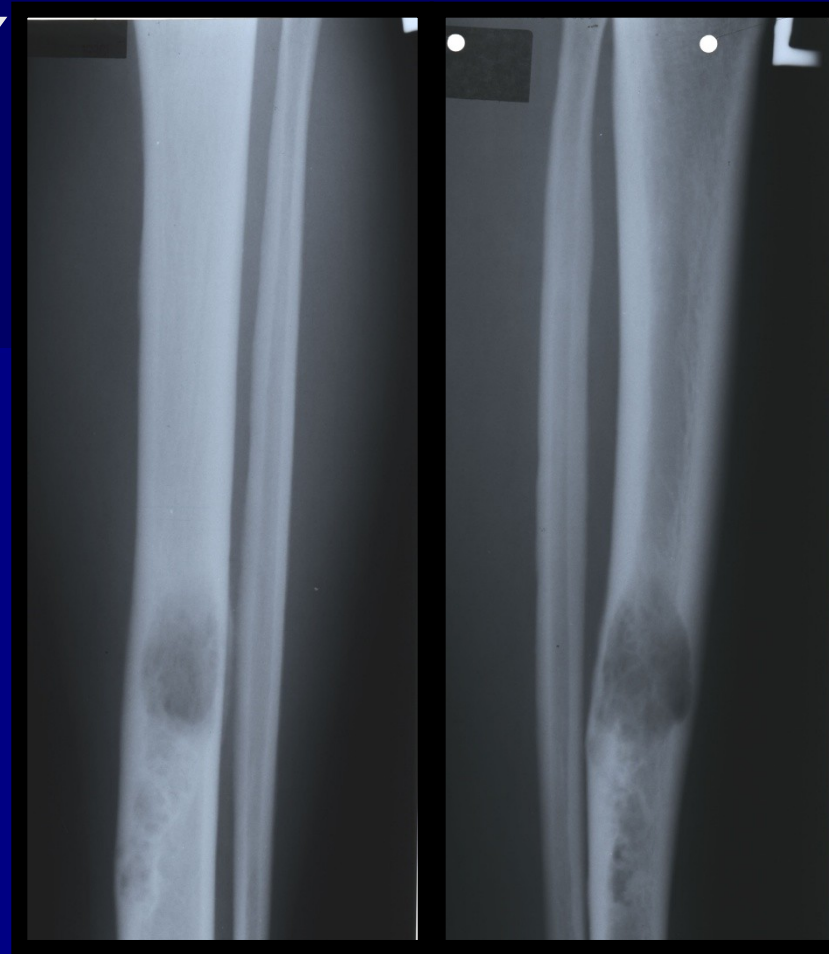
(maligní fibrózní hystiocytom)

- **MFH je nejčastější sarkom měkkých tkání**, pod tuto dg. je řazena většina nediferencovaných pleomorfních sarkomů nejisté etiologie
- Primární kostní MFH je vzácný (méně než 1% malig.kost.TU)
- Nejčastější výskyt v **5.dekádě, v dlouhých kostech, nejčastěji v blízkosti kolenního kloubu**
- **Symptomy – bolest, otok trvající delší dobu (i 6 a více měs.), časté patol.fraktury**
- **RTG obraz – čistě osteolytická agresivní léze s destrukcí kortikalis a často měkkotkáňovou extraosseální složkou**
- **Terapie: neoadjuvantní chemoterapie + široká resekce/amputace + adjuvantní chemoterapie**
- **Radiorezistentní nádor**
- **Prognóza:** pětileté přežití 35-65% v závislosti na radikalitě op. výkonu a chemoterapii



Adamantinom dlouhých kostí

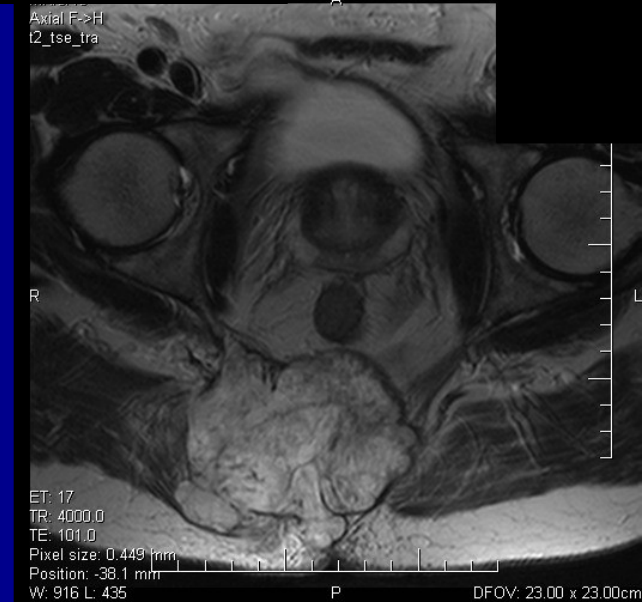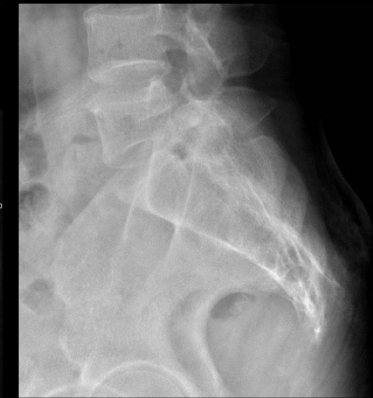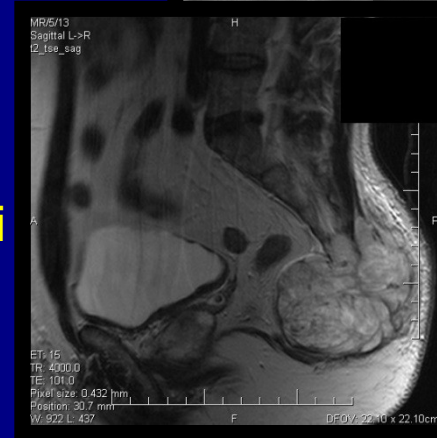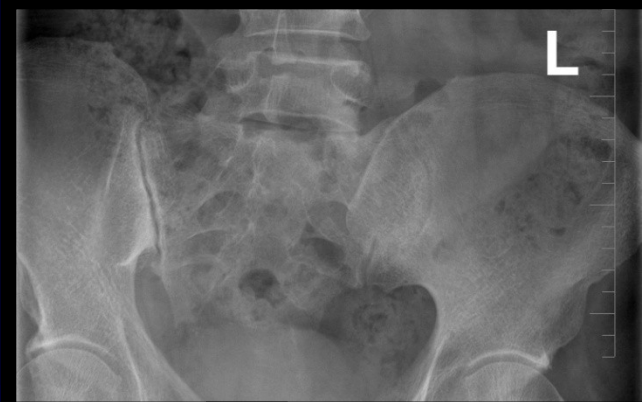- **Maligní nádor charakterizovaný ložisky epitelálních buněk obklopených vřetenobuněčnou tkání** který získal název na základě histol. podobnosti se stejnojmenným nádorem postihujícím čelisti
- **Vzácný nádor** (méně než 0,5% všech malig.kost. TU)
- **Lokalizace v 90% v diafýze tibie**
- **Nejčastěji ve 2. – 3. dekádě**
- **Dlouhodobá anam. neurčitých obtíží, plošné zduření, s progresí velikosti – bolesti**
- **Terapie – radikální resekce s náhradou homo- či autoštěpem, event. amputace/exartikulace (rozsáhlý TU, recidiva)**
- **Chemoradiorezistentní nádor**
- **Prognóza nejistá**, sklon k lokálním recidivám, v 30% meta (plíce, kosti, uzliny)



RTG obraz: multikamerální ostře ohraničená osteolytická léze, připomínající osteofibrózní dysplazii, místy i rozrušující kortikalis

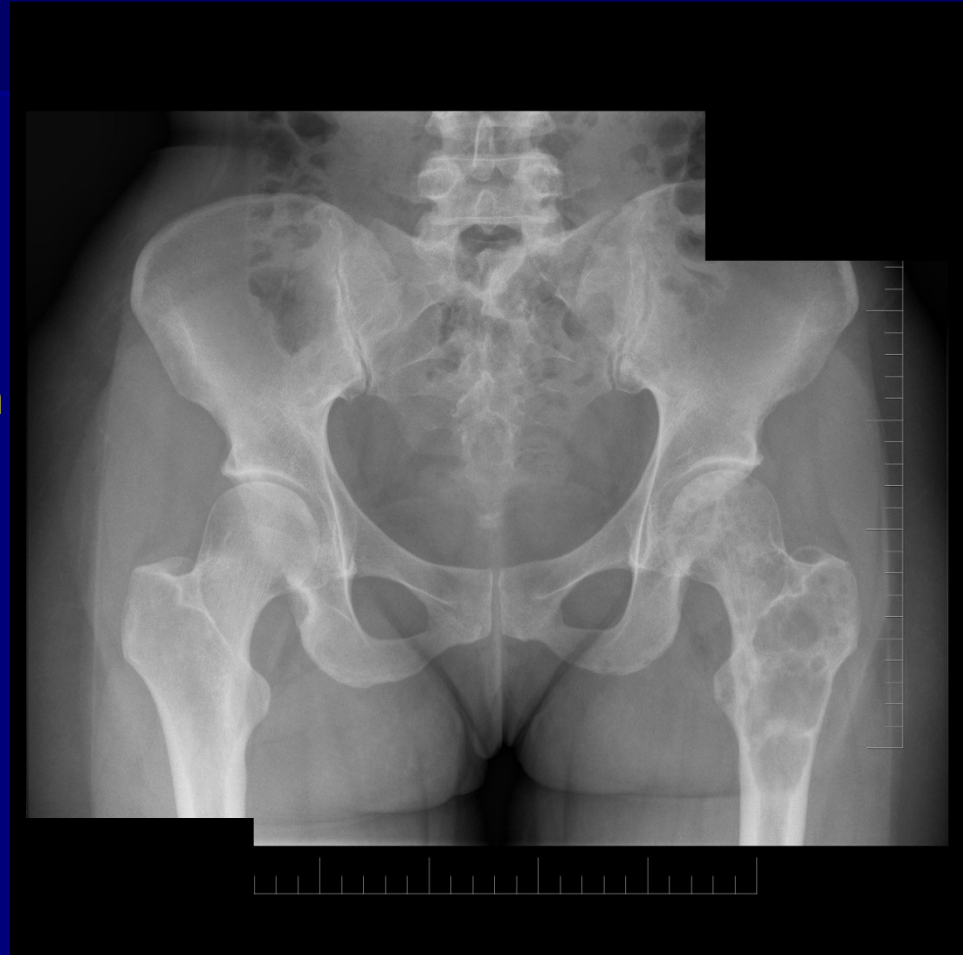
Chordom

- **Nádor vznikající ze zbytků embryonální notochordy v axiální lokalizaci** (z chorda dorsalis vznikají norm. nucleu pulposi)
- **Méně častý nádor** (méně než 5% malig.kost.TU)
- **Lokalizace:** cca 50% v oblasti sakrokokcygeální, cca 40% oblast sfenookcipitální, zbylých 10% zbytek páteře (často více než jeden obratel)
- **Většinou po 30. roce věku** – mladší pacienti mívají spíše chordomy ve sfenookcipitální oblasti
- **Symptomy se rozvíjí pozvolna roky až měsíce**
 - **Sakrálně** – až při velké velikosti, bolesti, zácpa a jiné projevy útlaku orgánů malé pánve
 - **Kraniálně** – dřívější dg., bolesti hlavy, komprese mozkových nervů, zrakové poruchy, nitrolební hypertenze
- RTG obraz (sakrálně): **osteolýza s bublinovitou expanzí měkkých tkání na ventrální str. sakra** (lépe na bočním snímku, CT a MRI)
- **Terapie: co nejradikálnější odstranění, pokud neradik.op. či inop.TU tak radioterapie**
- **Prognóza: velmi pomalá progresse, pozdní meta, na druhé straně obtížná op. terap.**



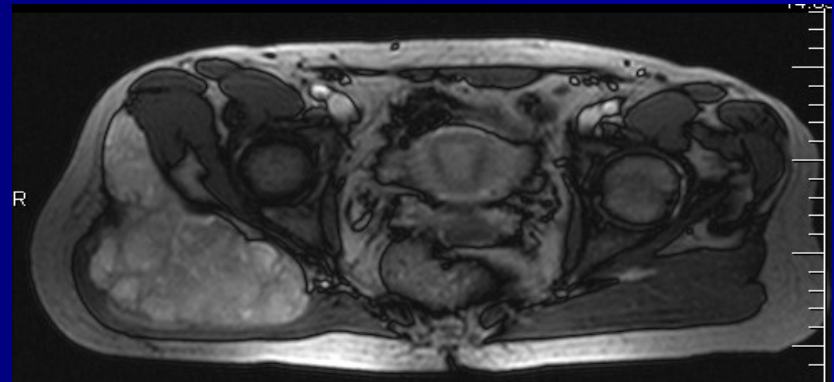
Maligní vaskulární nádory

- **Velmi vzácné nádory tvořící méně než 1% všech maligních kostních nádorů**
- **Klasifikace:**
 - **Semimaligní / Low-grade:**
 - **Hemangioendoteliom**
 - **Hmeangiopericytom**
 - **Maligní high-grade**
 - **Angiosarkom**
- **Klinika: bolest, poměrně často patologická fraktura**
- **RTG obraz – čistě osteolytická léze, jejíž ohraničení odpovídá malignitě nádoru (gradingu), často multicentrický výskyt (většinou v rámci jedné kosti či v rámci jedné končetiny)**
- **Terapie:**
 - **Operační** (široká resekce či amputace)
 - **Chemoterapie** (u high grade)
 - **Radioterapie** (u inoperabilních nádorů)
- **Prognóza: závisí na gradingu**

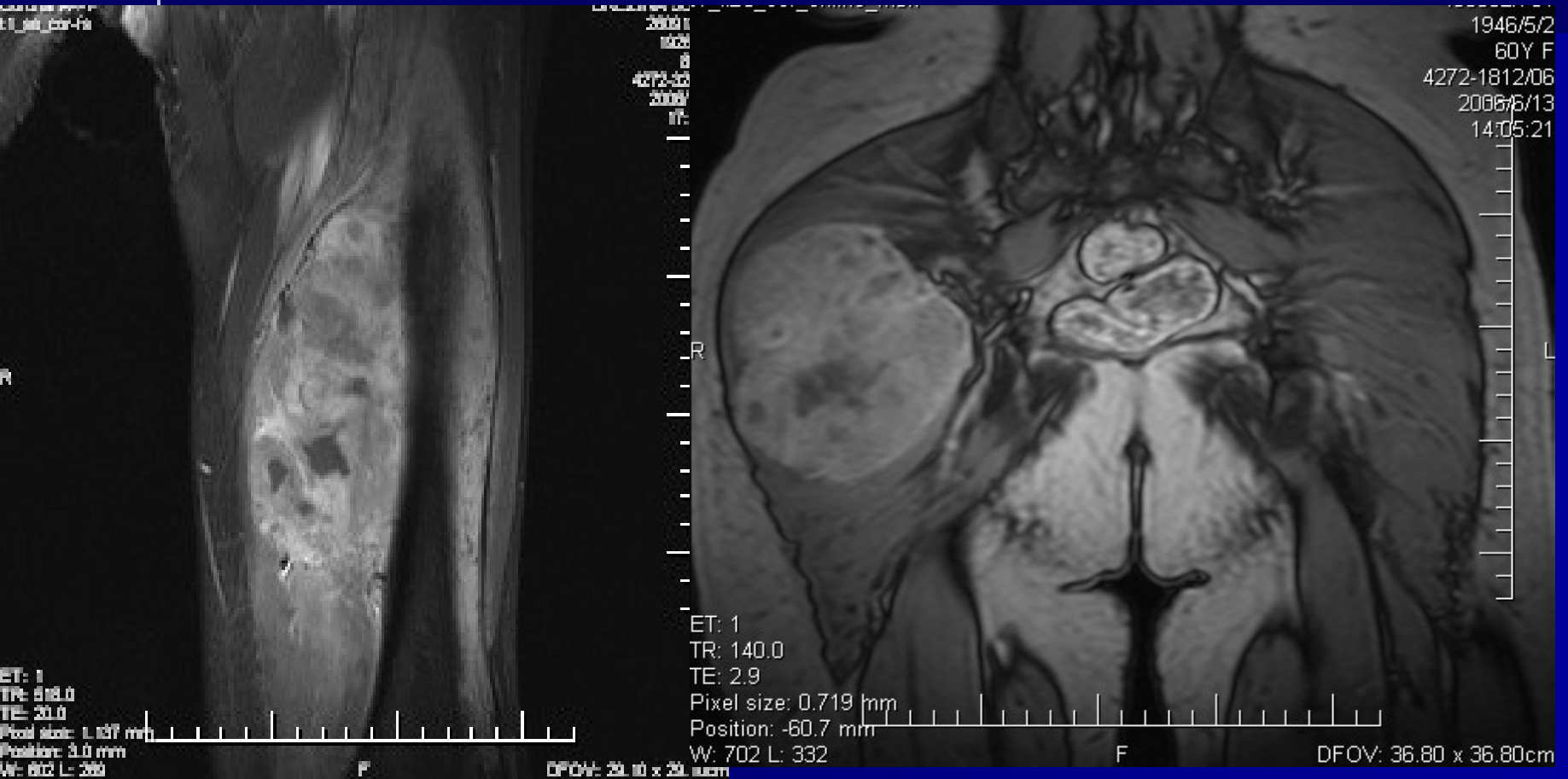

Primární maligní nádory měkkých tkání

- Maligní fibrózní histiocytem MFH
- Synovialo-Sa
- LIPO-Sa
- Leiomyo-Sa
- Fibro-Sa
- Maligní Schwanom



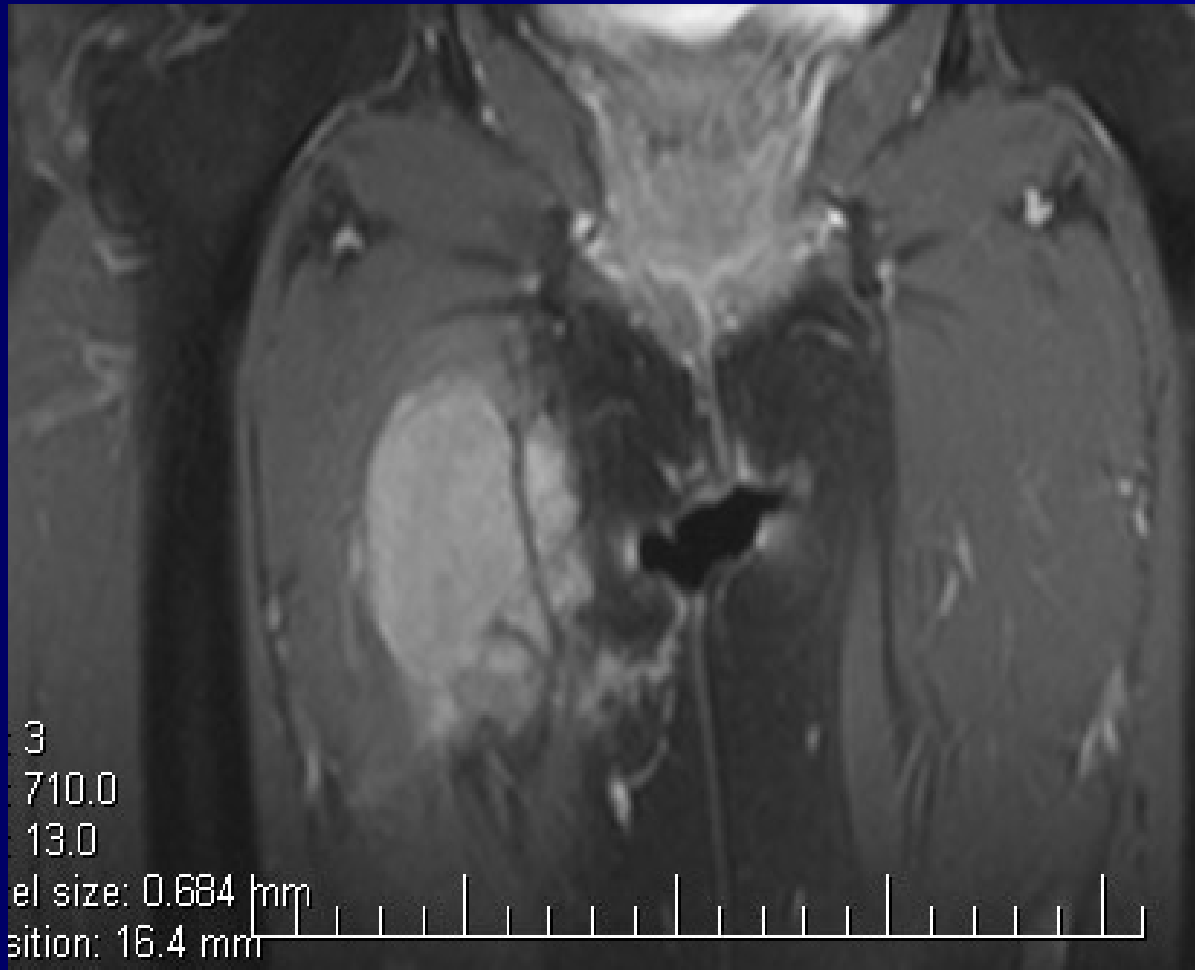
Maligní fibr.histiocytom



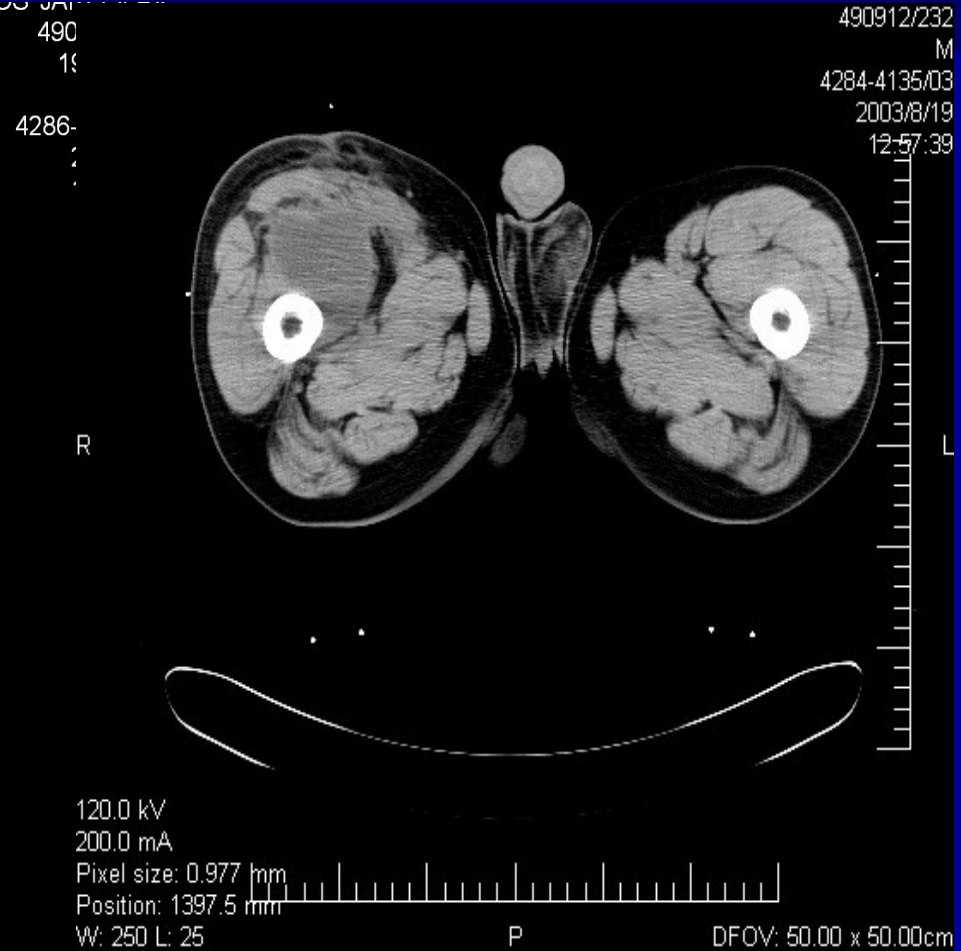
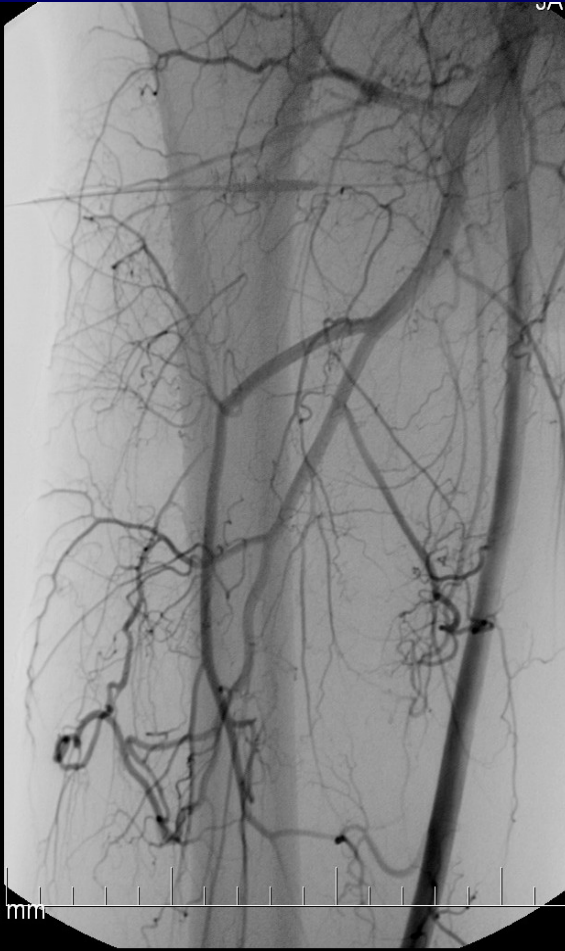Maligní fibr.histiocytom - schéma léčby

- Neoadjuvantní chemoterapie u GIII
- Operační zákrok radikální resekce(histologické vyhodnocení efektu chemoterapie)
- Adjuvantní chemoterapie
- Pooperační radioterapie jizvy
- Radioterapie inoperabilních nádorů.

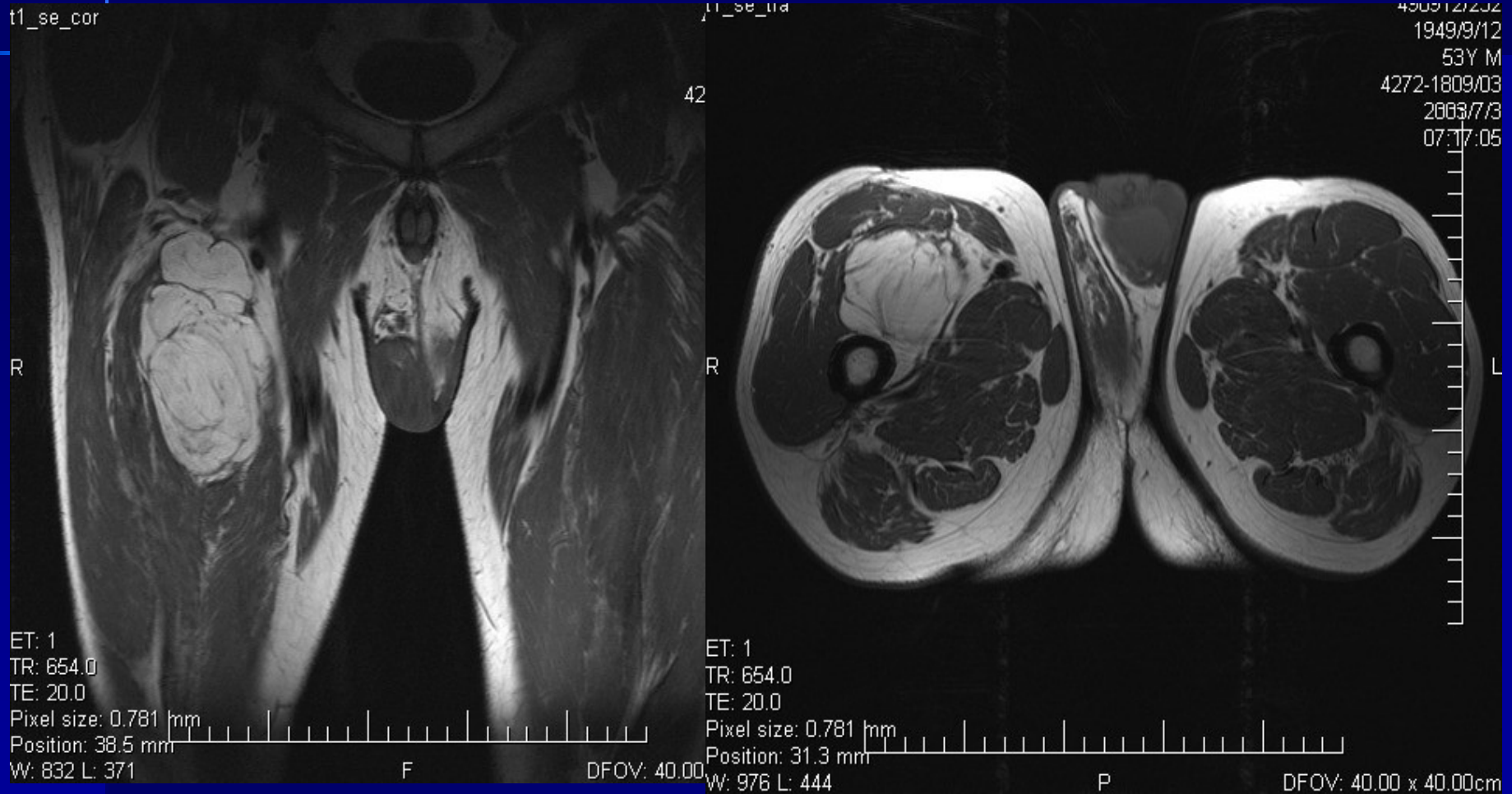
Synovialo-Sa



Liposarkom



Liposarkom

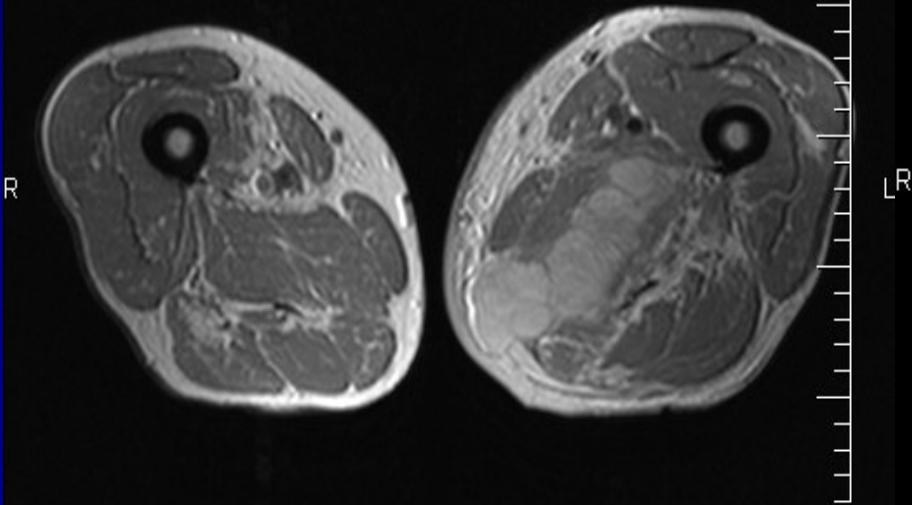


Maligní Schwanom

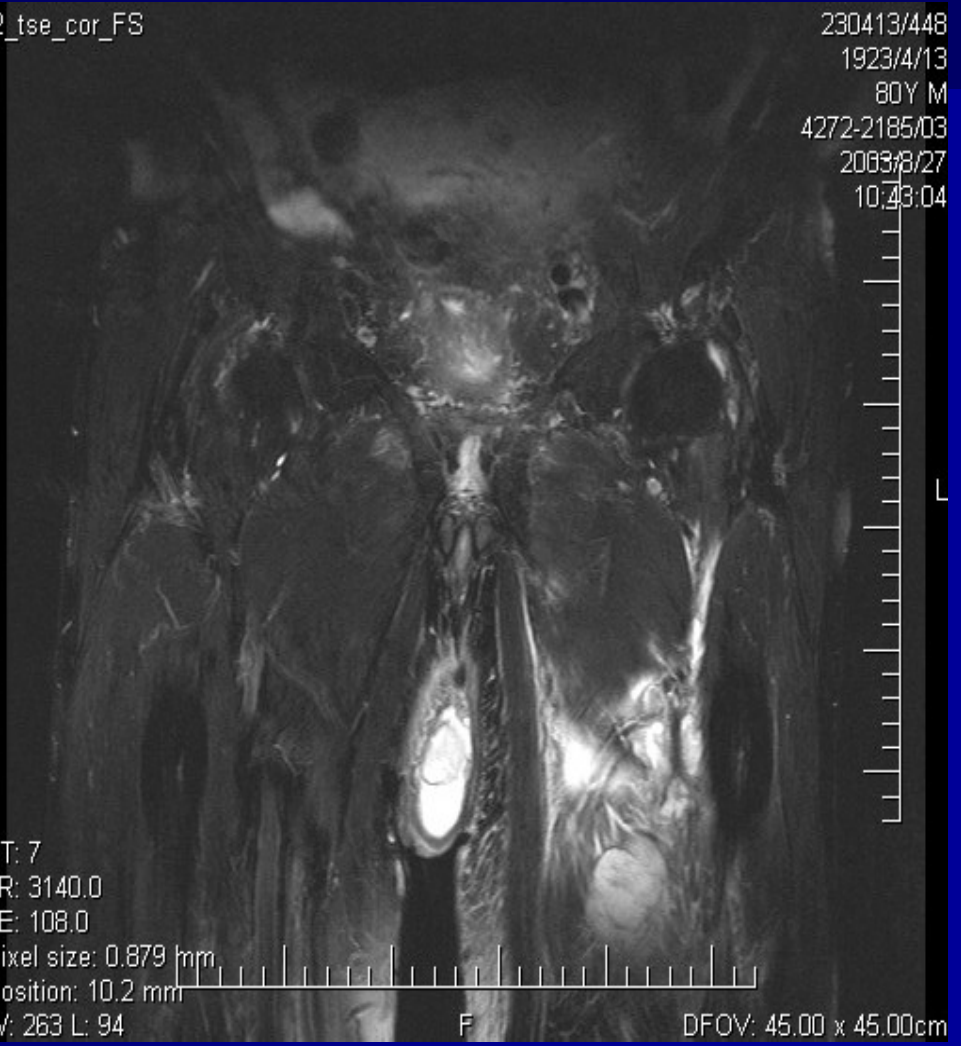
AXIAL T2-PD
pd+t2_tse_tra

REZINAK JAVIT2_tse_cor_FS
230413/448
1923/4/13
80Y M
4272-2185/03
2083/8/27
10:43:04

230413/448
1923/4/13
80Y M
4272-2185/03
2083/8/27
10:43:04



ET: 5
TR: 4880.0
TE: 14.0
Pixel size: 0.781 mm
Position: -8.6 mm
W: 1087 L: 517
P DFOV: 40.00 x 40.00cm



ET: 7
TR: 3140.0
TE: 108.0
Pixel size: 0.879 mm
Position: 10.2 mm
W: 263 L: 94
F DFOV: 45.00 x 45.00cm

2. HEMOBLASTÓZY VE SKELETU

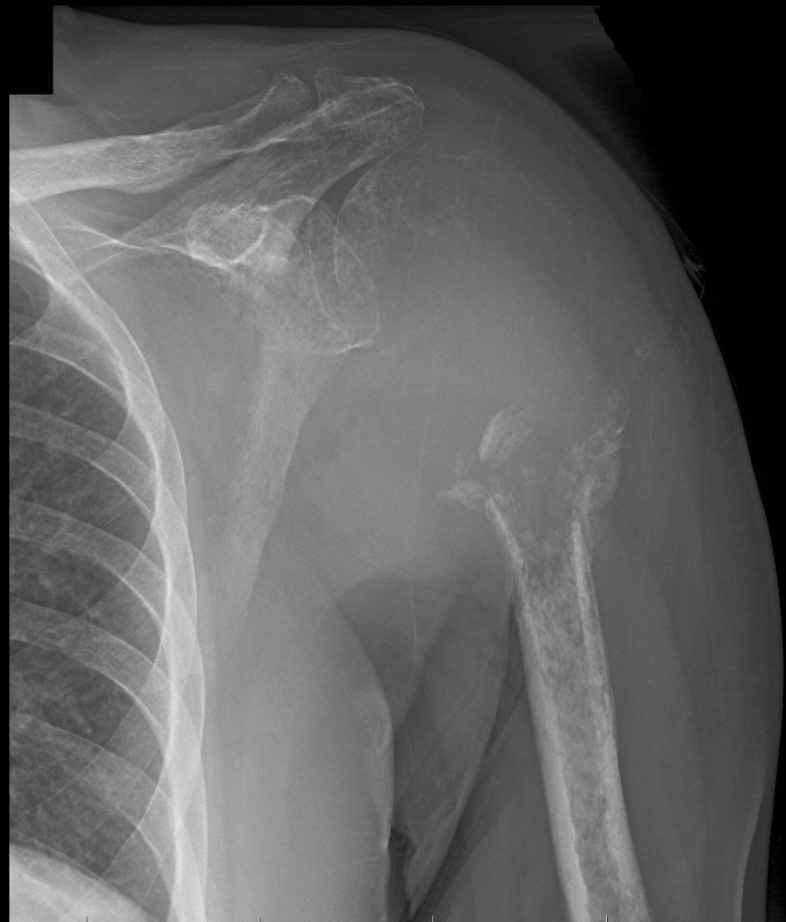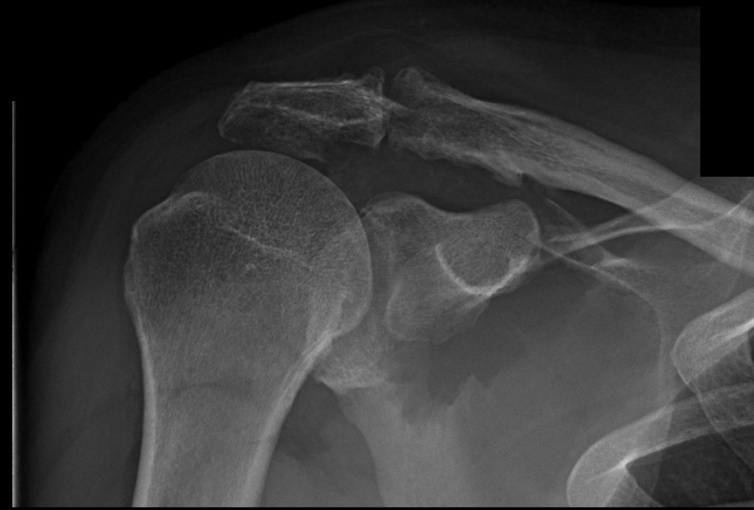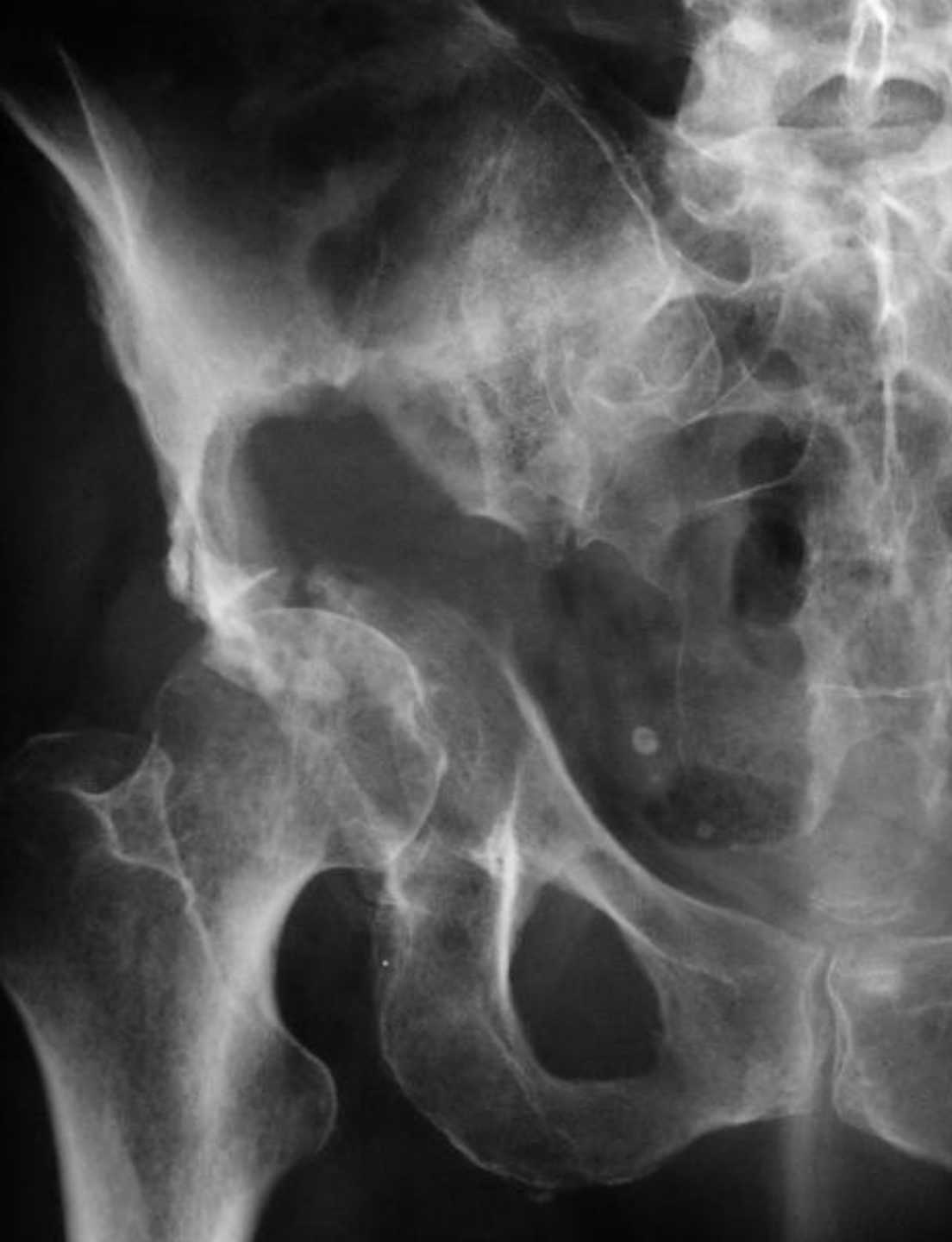- **Primární kostní nádory**
 - Mnohočetný myelom (plasmocytom)
 - Solitární plasmocytom (myelom)
 - Primární kostní lymfom
- **Sekundární postižení skeletu u systémových hemoblastóz**
 - Hodgkinův lymfom
 - Non-Hodgkinský lymfom (NHL)
 - Leukémie

Jak primární tak sekundární hemoblastózy ve skeletu spadají do **kompetence hematonekologie, základem jejich terapie je chemo- a radioterapie.**

Ortoped se podílí jen na řešení komplikací (již přítomná, či hrozící patologická fraktura) a na diagnostice

Mnohočetný myelom (plasmocytom)

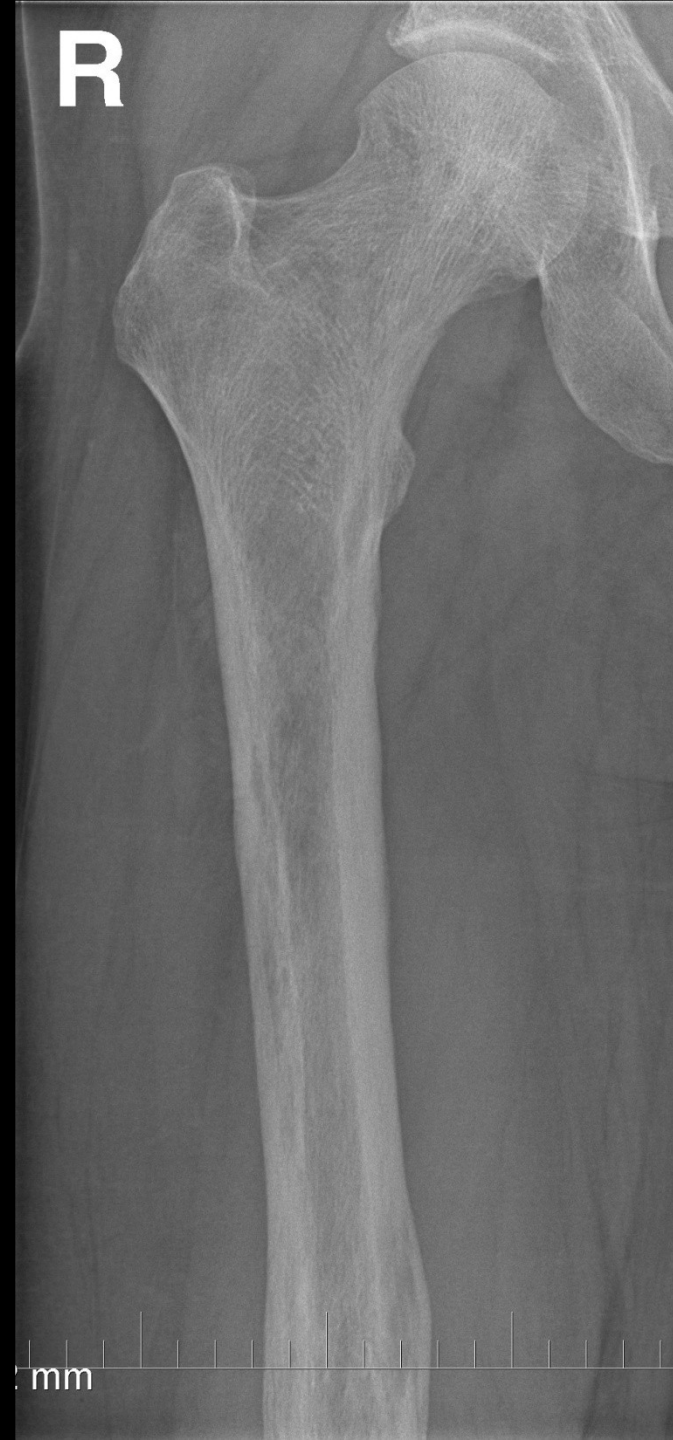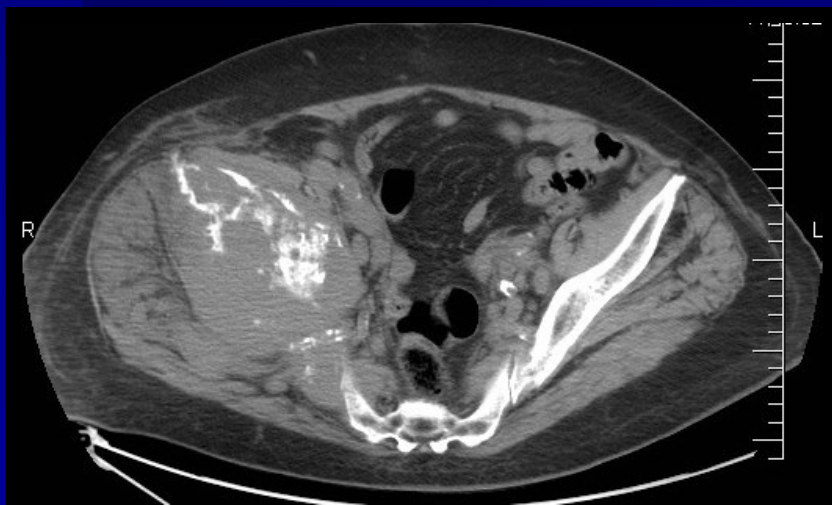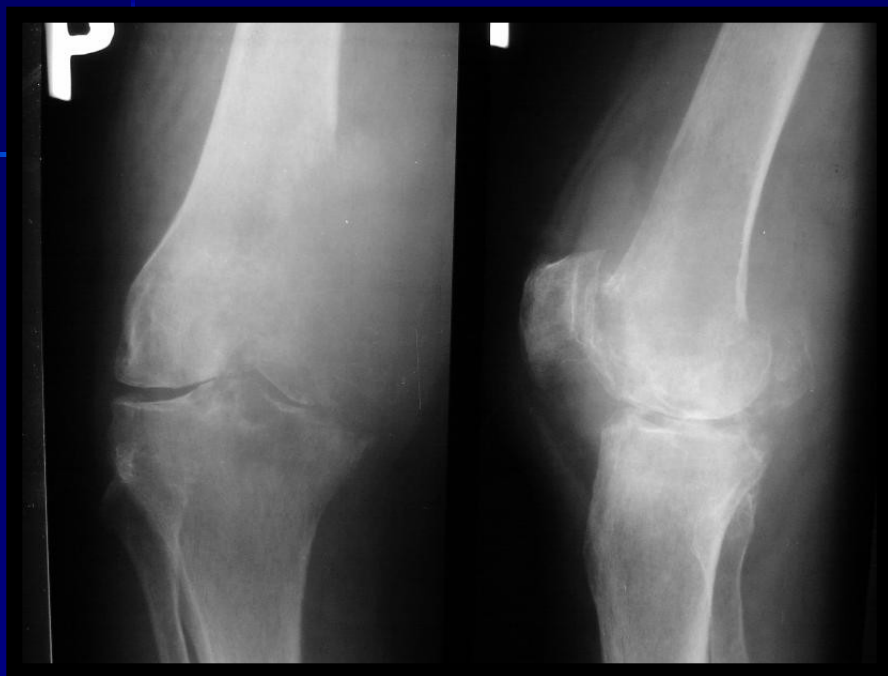- Nejčastější primární maligní kostní nádor (cca 40%), cca 1% všech malignit
- **Definice:** Maligní prolyferace B-lymfocyту na úrovni jeho diferenciacе v plazmatickou buňku, vzniká tak klon buněk produkujících imunoglobulin stejných fyz., chem. a imun. vlastností tzv. monoklonální protein (M-komponenta, paraprotein)
- **Výskyt:** převážně ve vyšším věku (max. 5.-6. dekáda), více u mužů
- **Klinická symptomatologie:**
 - **bolest** (v zádech, žebrech, event. v jiných lokalitách dle skeltálního postižení, typicky po zátěži, navození progresivní osteoporózy hl. při imobilizaci)
 - **patologická fraktura** (v případě fraktury v obl. páteře event. neurologický deficit)
 - **malátnost, dušnost** (při anémii)
 - **deprese, letargie, slabost** (při hyperkalcémii)
 - **vysoká incidence infekcí, často závažných** (při nedostatku funkčních Ig)
 - **postiž. ledvin až urémie** (nefrotox. λ řetězce, hyperkalcémie, hyperurikémie)
 - **bolesti hlavy, poruchy vidění** (hyperviskózní syndrom)



Solitární plasmocytom

- **Vzácná solitární varianta myelomu**
- **Projevy spíše jako u klasických kostních nádorů** (bolest, zduření, omezení fce, patologická fr.)
- **Laboratorní markery často negat.**, ke stanovení dg. nutná histologie
- **RTG obraz – solitární osteolytické ložisko**
- **Terapie – operační** (resekce s náhradou či bez ní) **+ chemoterapie**
- **Prognóza – mnohem lepší než u mnohočetného myelomu**
 - část pac. se plně vyléčí
 - část dosáhne dlouhodobé remise, ale časem přejde do klasického mnohočetného myelomu

Primární kostní lymfom



3. Skeletální metastázy

Nádory nejčastěji metastazující do skeletu a možnosti jejich záchytu při onkoscreeningu

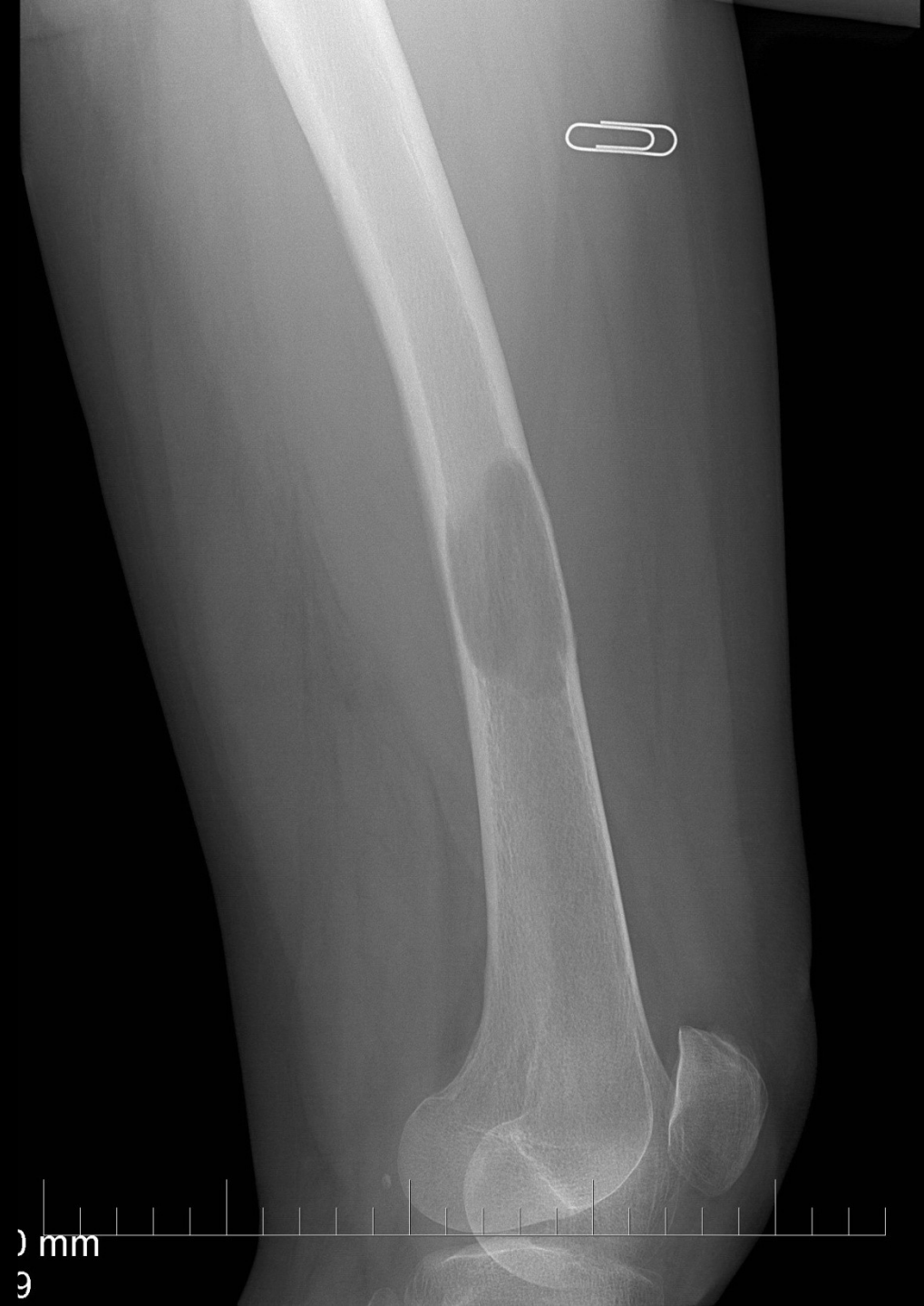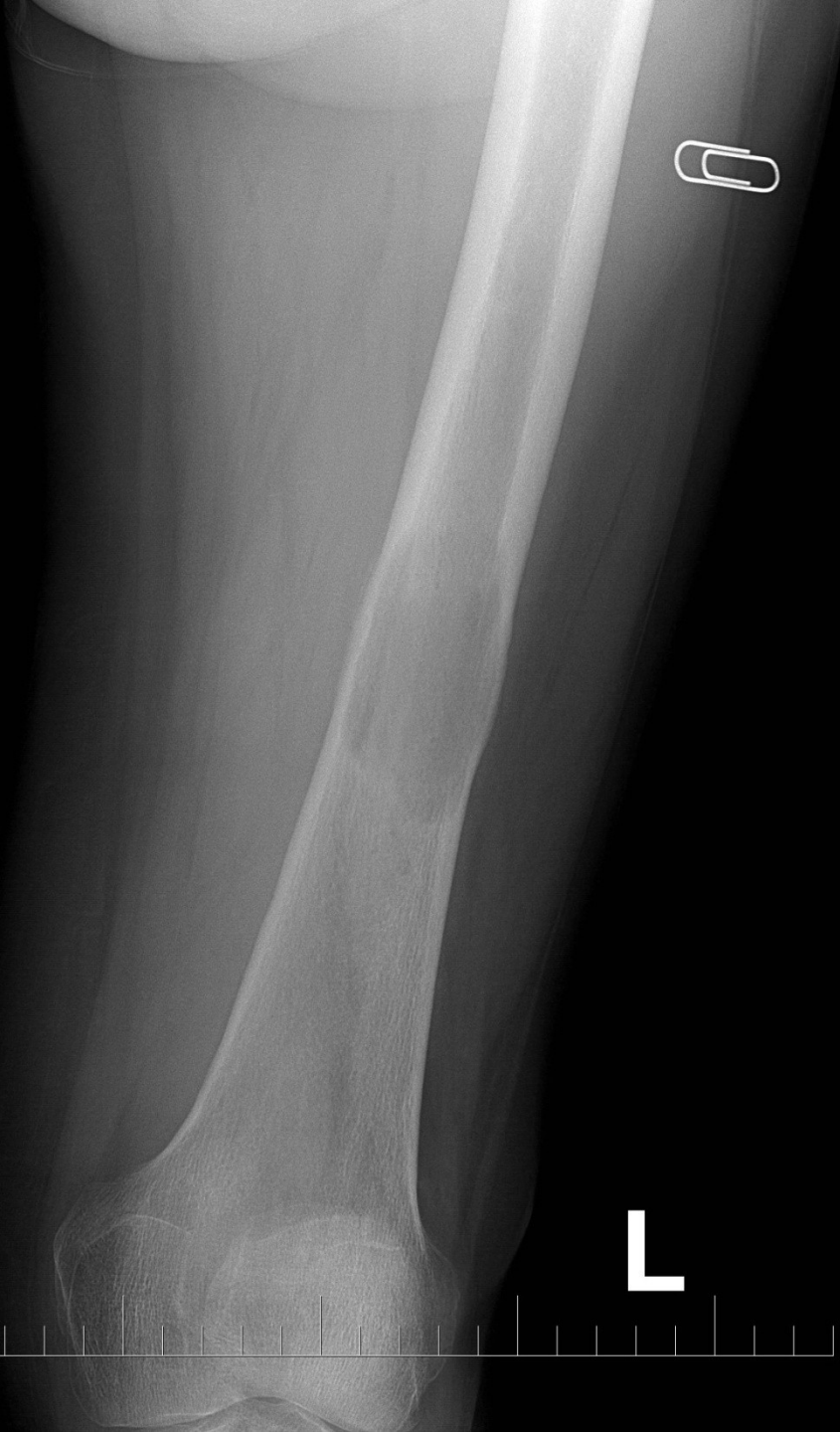- Ca prsu (klinické vyšetření prsů, USG, mamografie)
- Ca prostaty (vyšetření per rectum, PSA)
- Ca plic (RTG S+P)
- Ca ledviny (sono břicha)
- Ca štítnice (sono štítnice)

Lokalizace kostních metastáz

- Nejčastěji oblasti skeletu s hojnou křevetvornou dření – t.j. axiální skelet (páteř, pánev, žebra, sternum a lebka)
- Z končetinového skeletu je nejčastěji postižen proximální femur a humerus

RTG obraz kostních metastáz

- Osteolýza, osteoskleróza, periostální reakce , skvrnitá struktura kosti
- Typy metastáz: osteolytické x osteosklerotické x smíšené
- 30% kostních metastáz je RTG němých



) mm
9



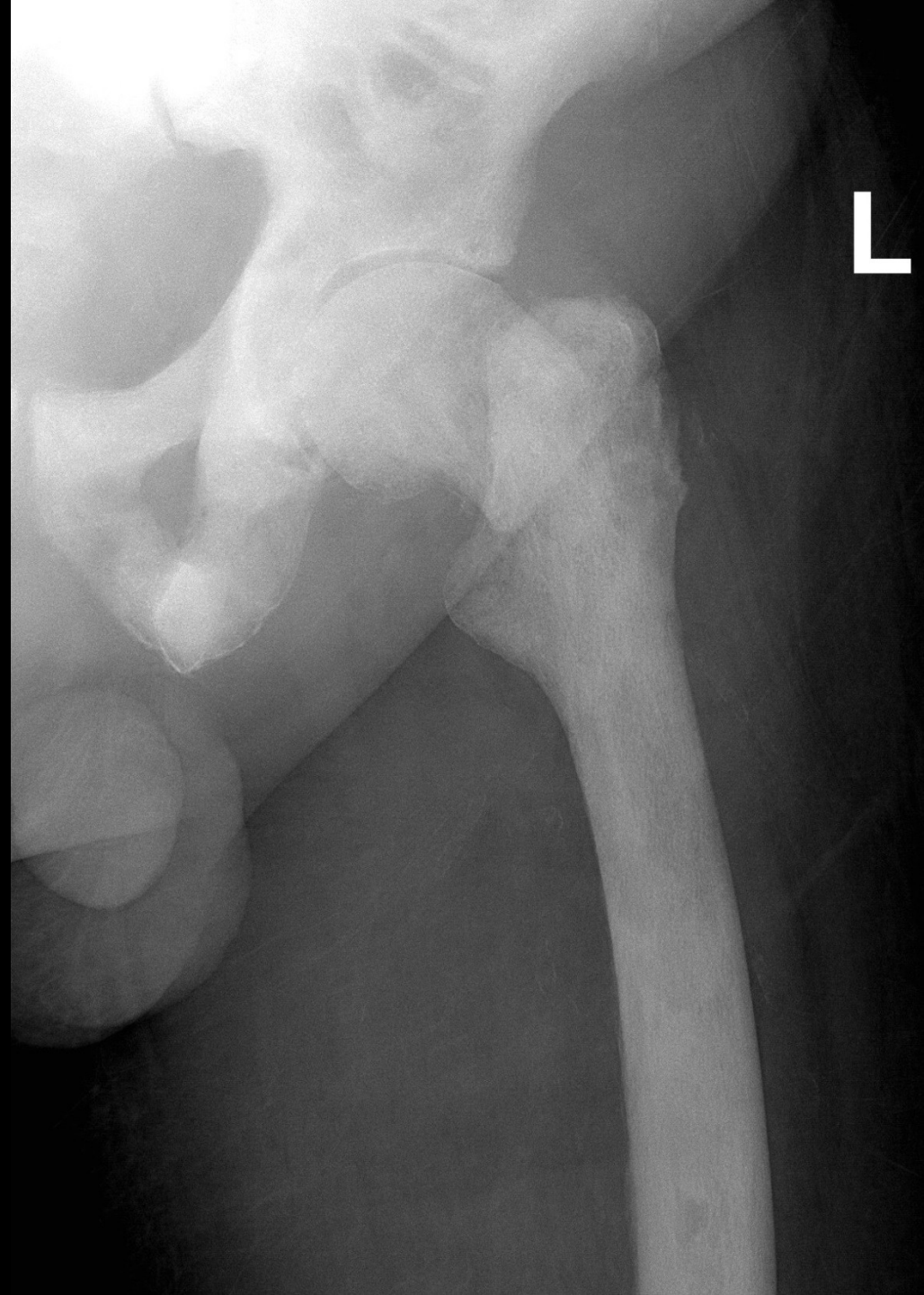
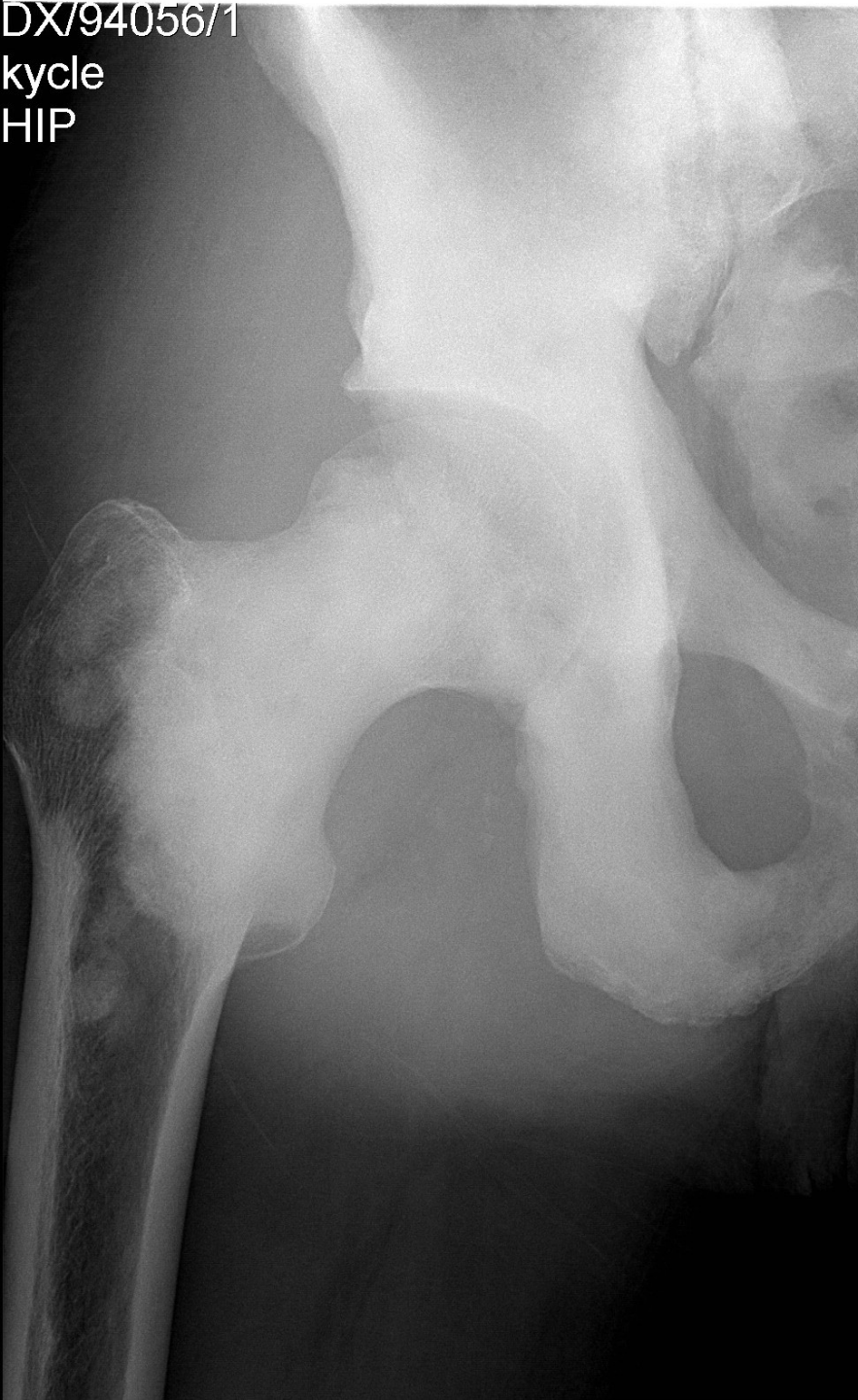0 kV

0.0 mA

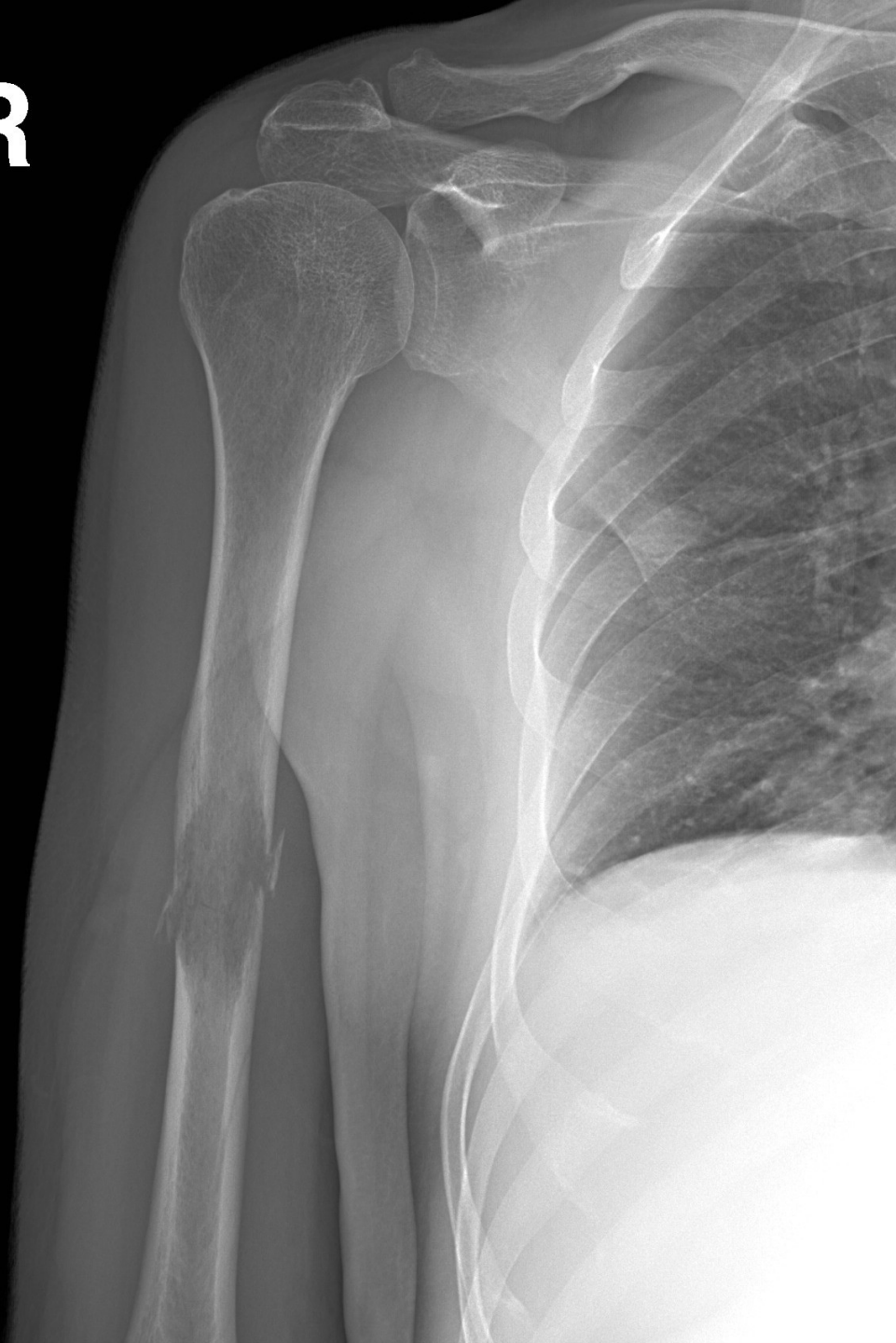Velikost pixelu: 0.194 mm

3009 L: 4560

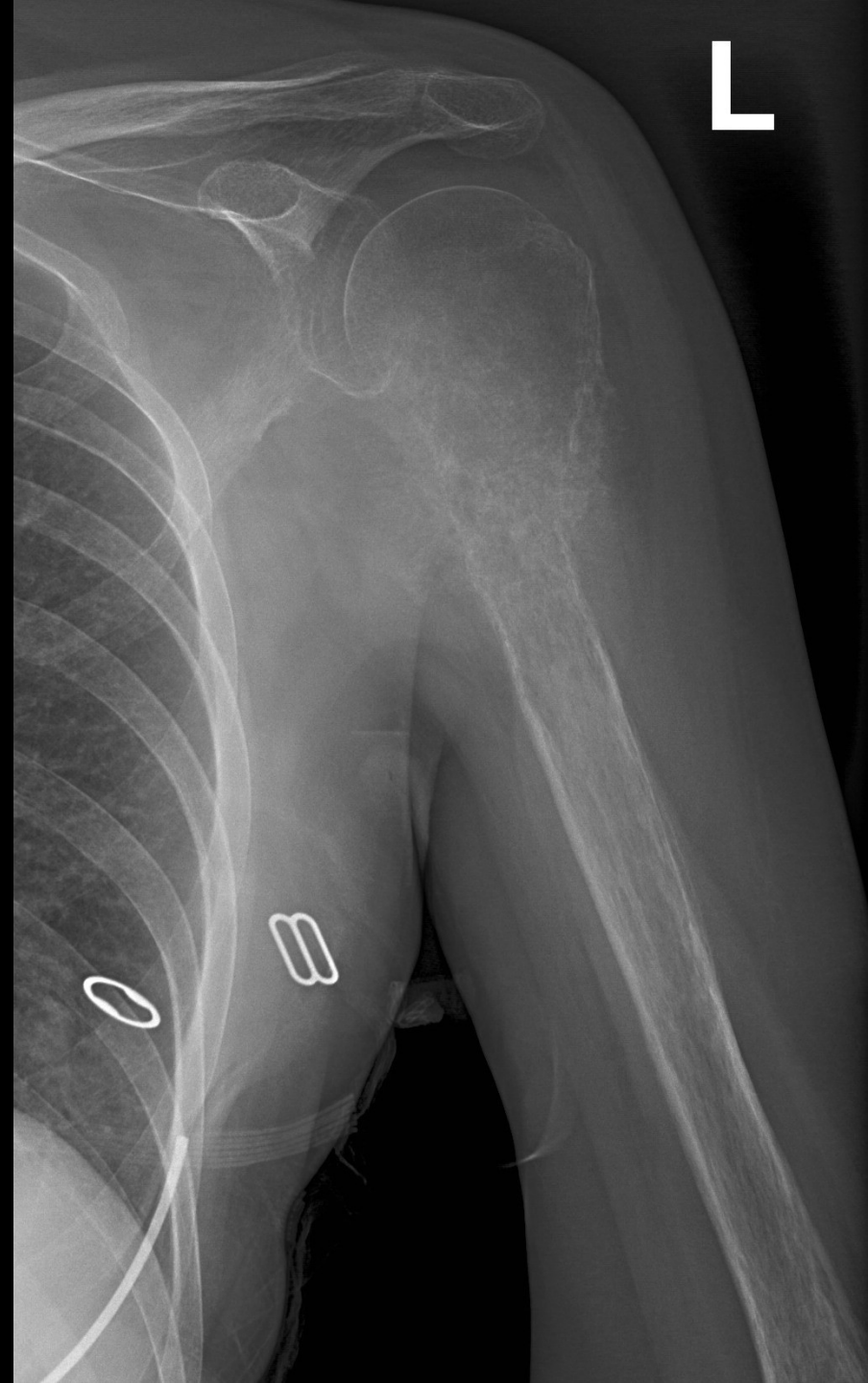
DX/94056/1
kycle
HIP



R



L



Specifika kostních metastáz některých nádorů

- Osteosklerotické meta (ca prostaty)
- Výrazně vaskularizované meta (ca ledviny a štítnice)
- Akrální lokalizace meta (ca plic)

Diagnostika - obecně

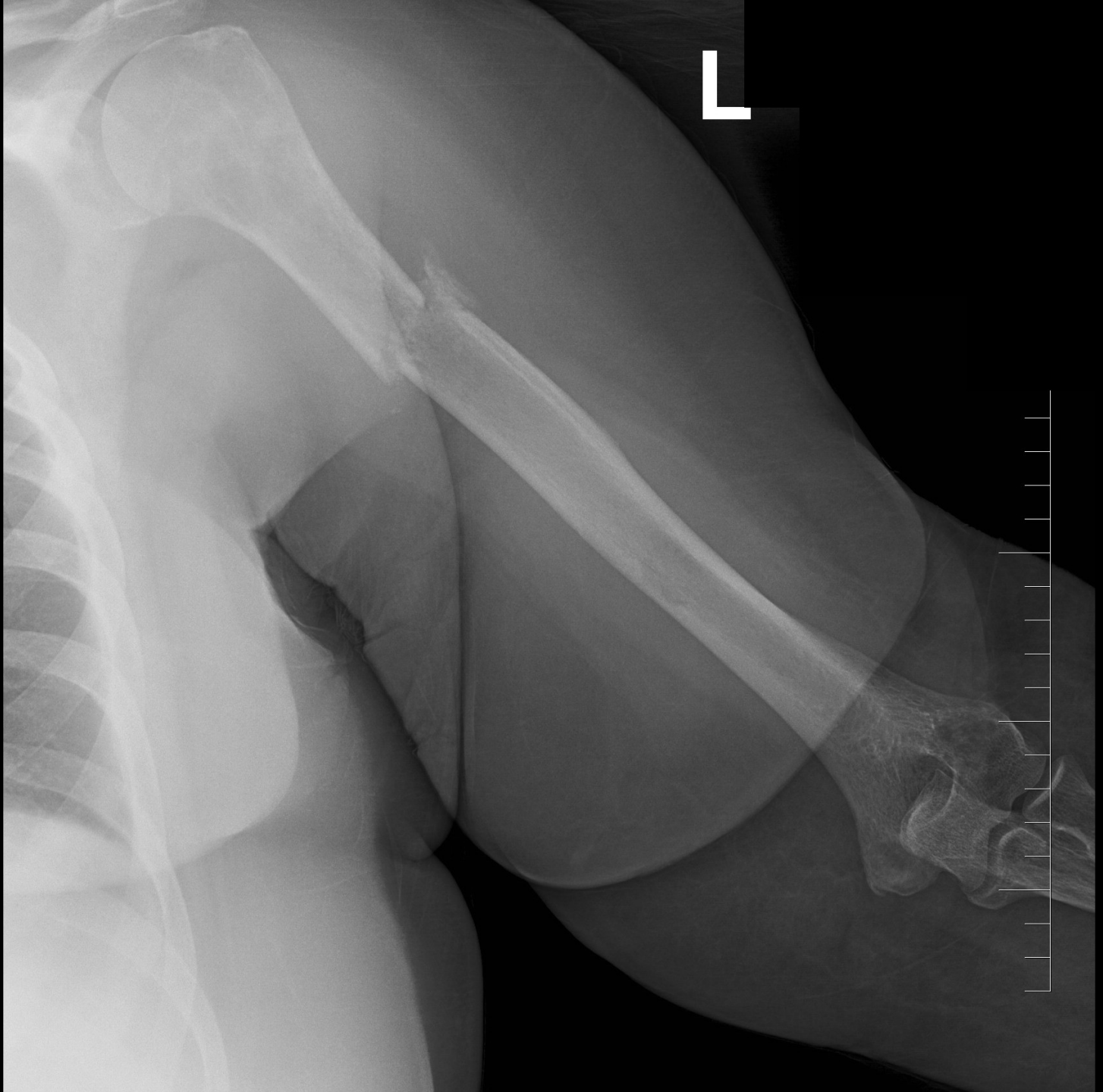
- U pacientů středního a staršího věku s ložiskovým postižením skeletu je vždy třeba myslet na možnost skeletálních metastáz
- Metastáza může mít prakticky jakýkoliv RTG obraz
- Kostní metastáza event. její komplikace (patol. fr.) může být prvním projevem nádorového onemocnění

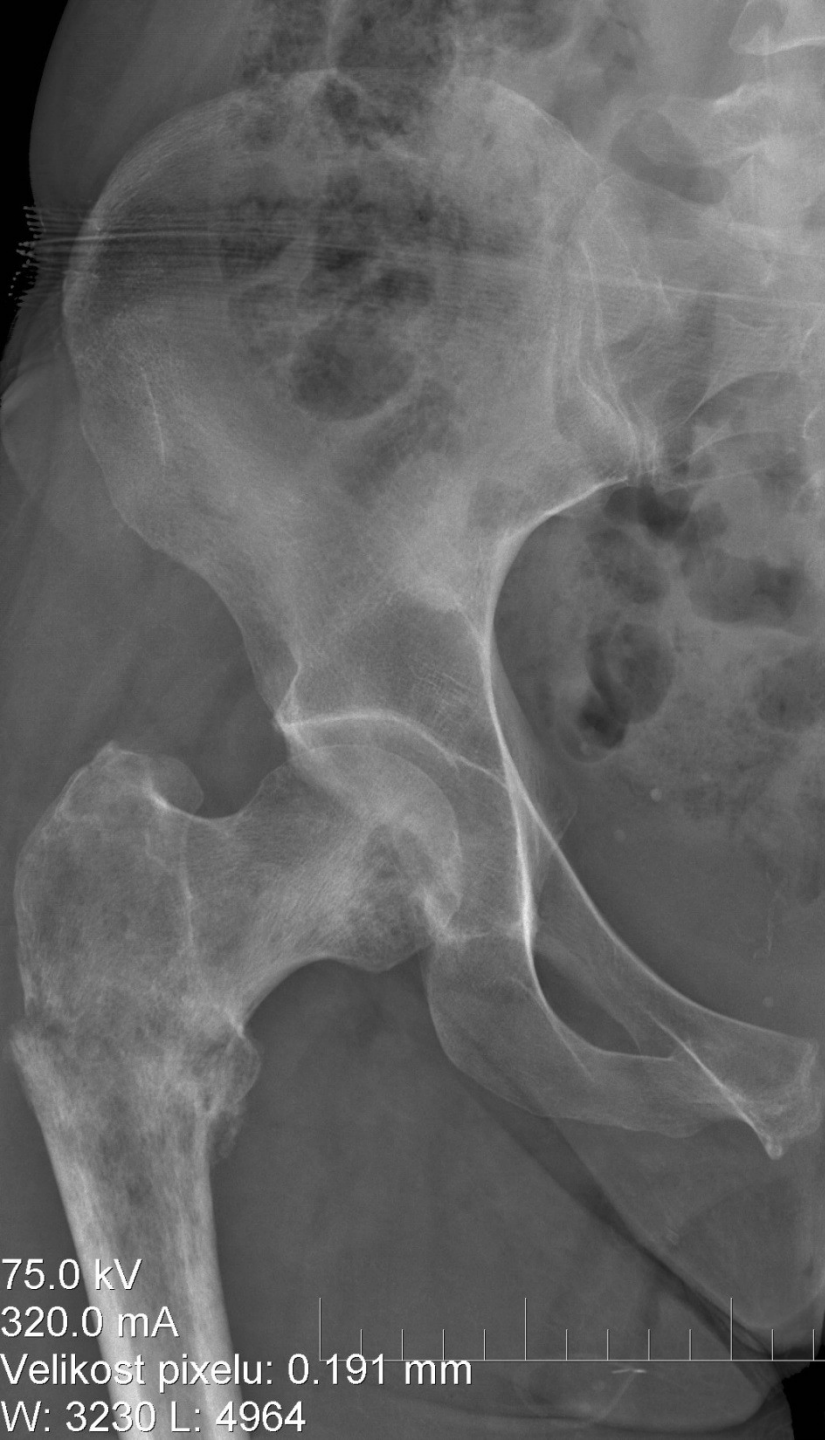Diagnostika - konkrétně

- Anamnéza: věk a onkologická anamnéza
- Vyšetření vlastní kostní léze (RTG, CT, MRI)
- Celotělová Tc scintigrafie skeletu (posouzení lokální akumulace radiofarmaka, rozlišení solitární meta a mnohočetné disseminace)
- Onkoscreening (RTG S+P, sono břicha, vyšetření prsů u žen, (klinicky, mamografie, sono), odběr PSA u mužů, sono štítnice)
- Pokud je i tak etiologie nejistá (origo), tak:
 - Další pátrání po origu zdlouhavé a nákladné
 - Přímé bioptické ověření s výhodou

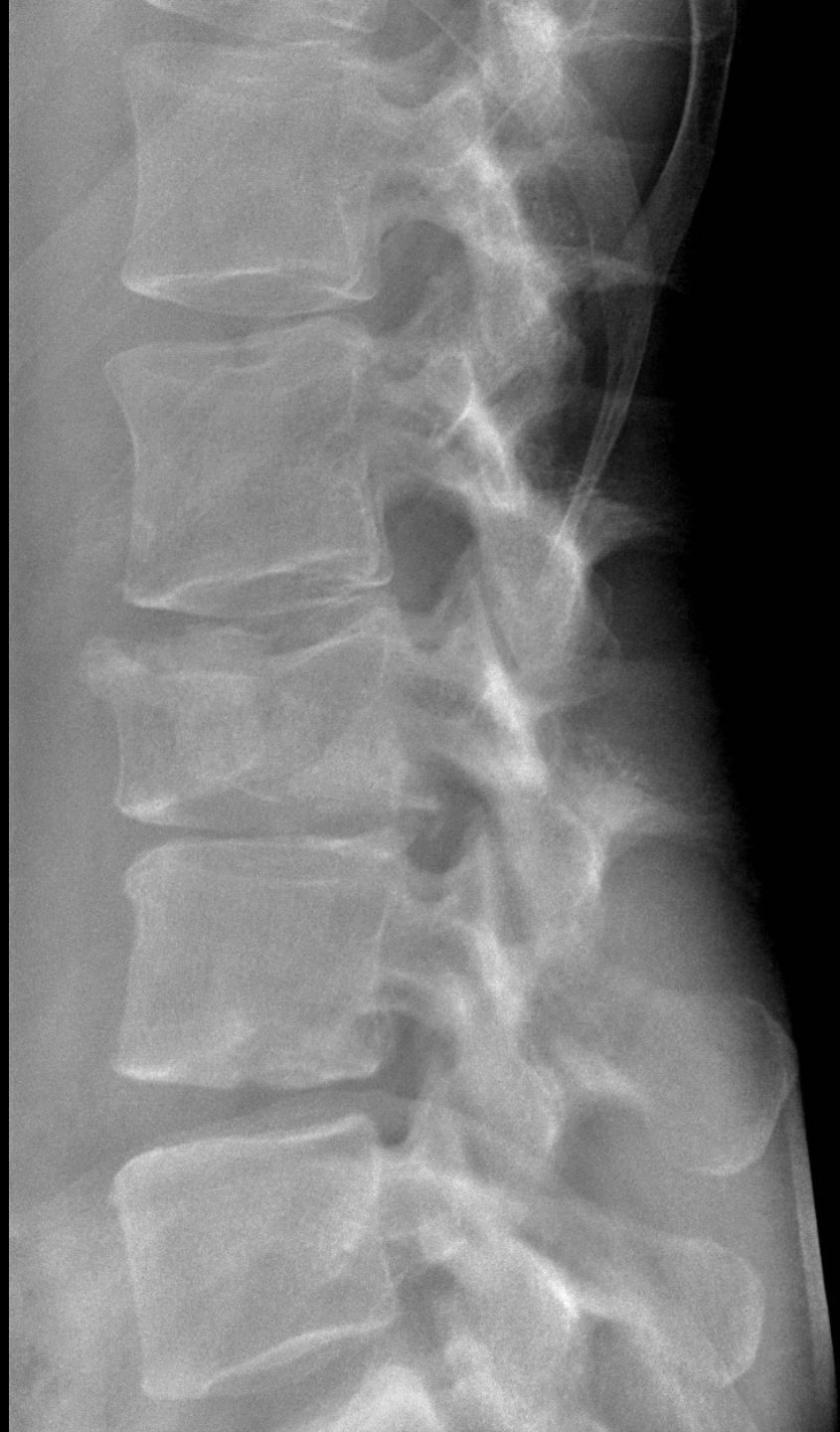Komplikace

- Patologická fraktura
- Hyperkalcémie
- Míšní komprese
- Anémie

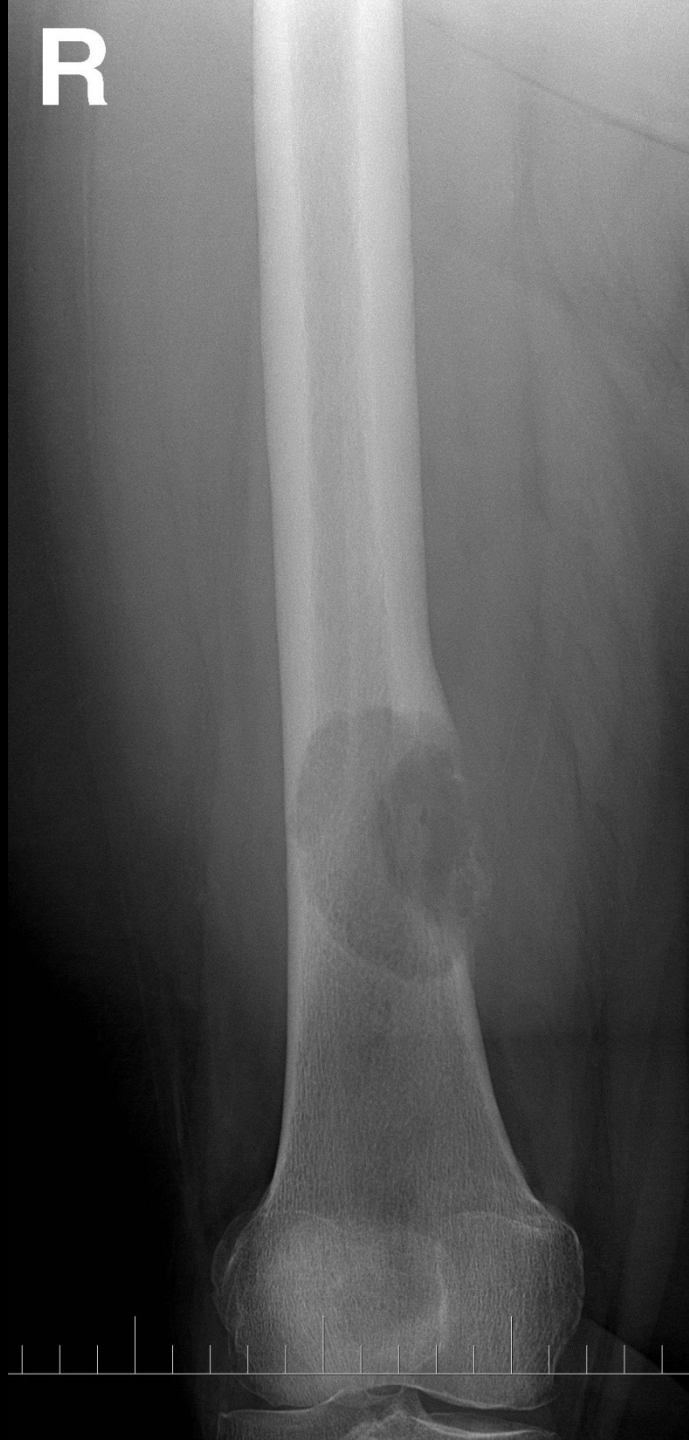



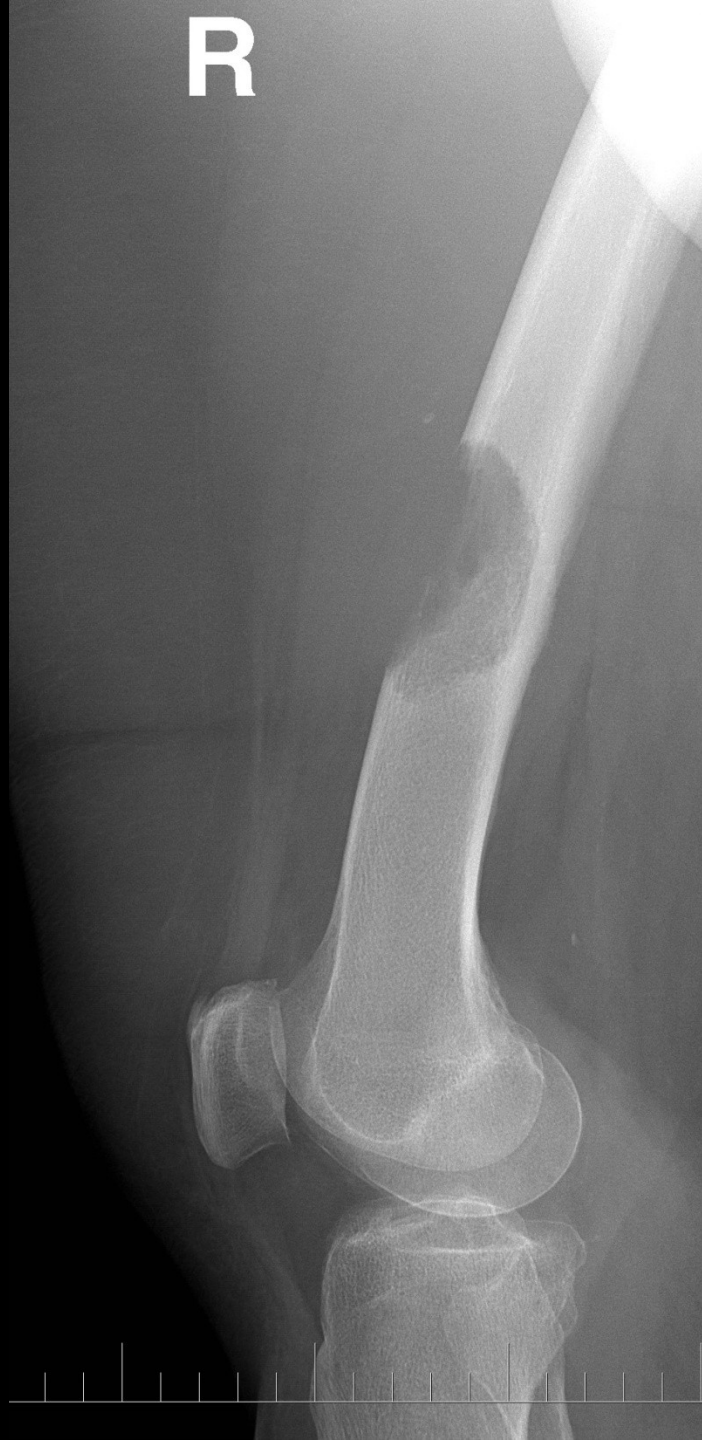75.0 kV
320.0 mA
Velikost pixelu: 0.191 mm
W: 3230 L: 4964



R



R



Posouzení prognózy pacienta

- Rozsah onemocnění
 - Primární nádor
 - Postižení uzlin
 - Vzdálené metastázy
- Rychlost progresu nádorového onemocnění
- Možnosti terapie nádorového onemocnění a odpověď na ni
- Velikost metastázy, riziko patologické fraktury event. její přítomnost
- Subjektivní obtíže, věk, individuální stav (Karnofsky index), interní stav

Přehled možností terapie

- **Systemová terapie základního onemocnění**
 - Chemoterapie
 - Hormonální terapie
 - Imunoterapie, biologická terapie, ...
- **Terapie kostních metastáz**
 - Bisfosfonáty
 - Radioterapie
 - Ortopedická léčba
 - Chirurgická
 - Radikální
 - Paliativní
 - Konzervativní
 - Další invazivní postupy (RFA, angiografie s embolizací,..)
- **Paliativní a podpůrná léčba**

Chirurgická terapie kostních metastáz

Radikalita

X

Co nejjednodušší
výkon s časnou
mobilizací



- Solitární metastáza

Dobrá prognóza

- Mnohočetné metastázy

Horší prognóza

Typy operačních výkonů při řešení kostních metastáz

ODSTRANĚNÍ NÁDORU	NÁHRADA / STABILIZACE
žádné	nitrodřeňové hřebování
exkochleace	cementoplastika + event. OS
resekce	CKP, TEP, TU-TEP, interkalární spacer, náhrada celé kosti
Amputace/exartikulace	Žádná
Laminektomie a dekomprese míchy	ventrální, dorzální či kombinovaná fúze