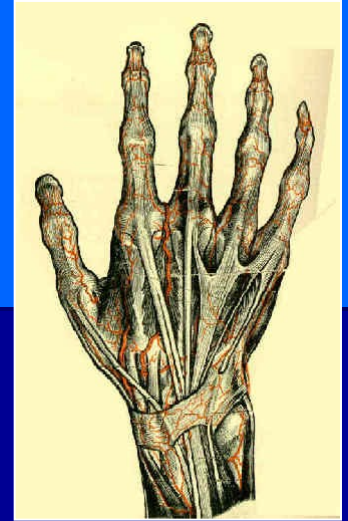
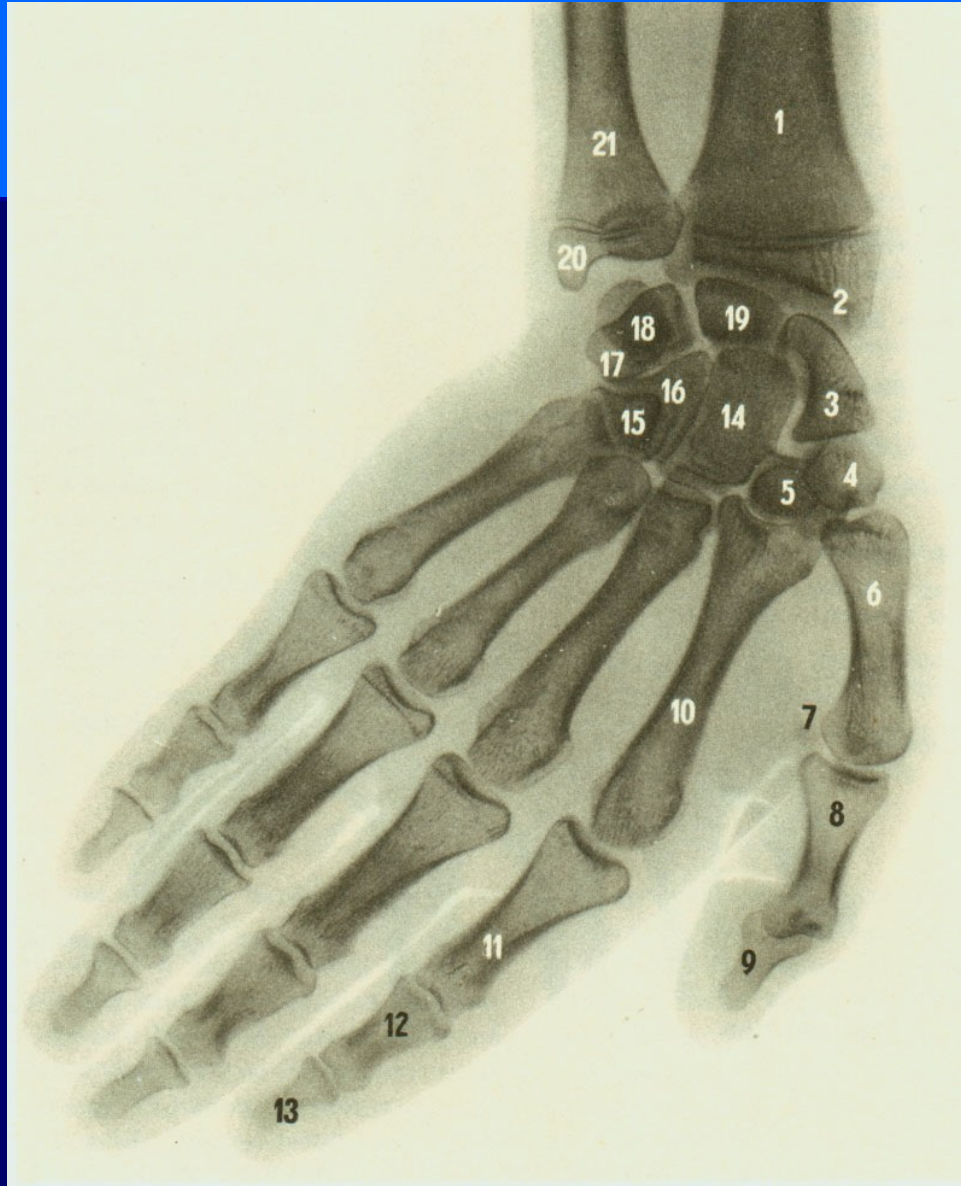

Zápěstí a ruka

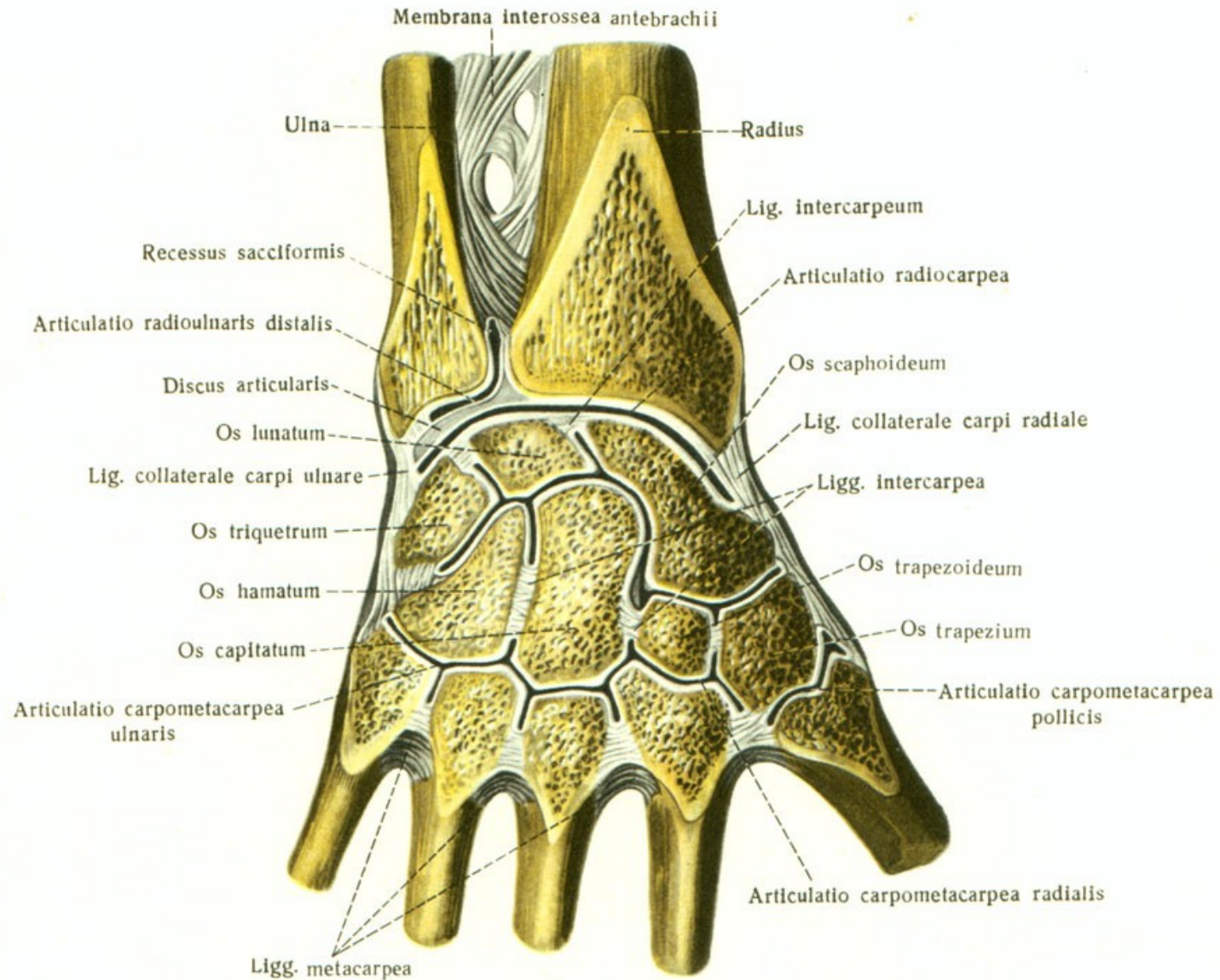


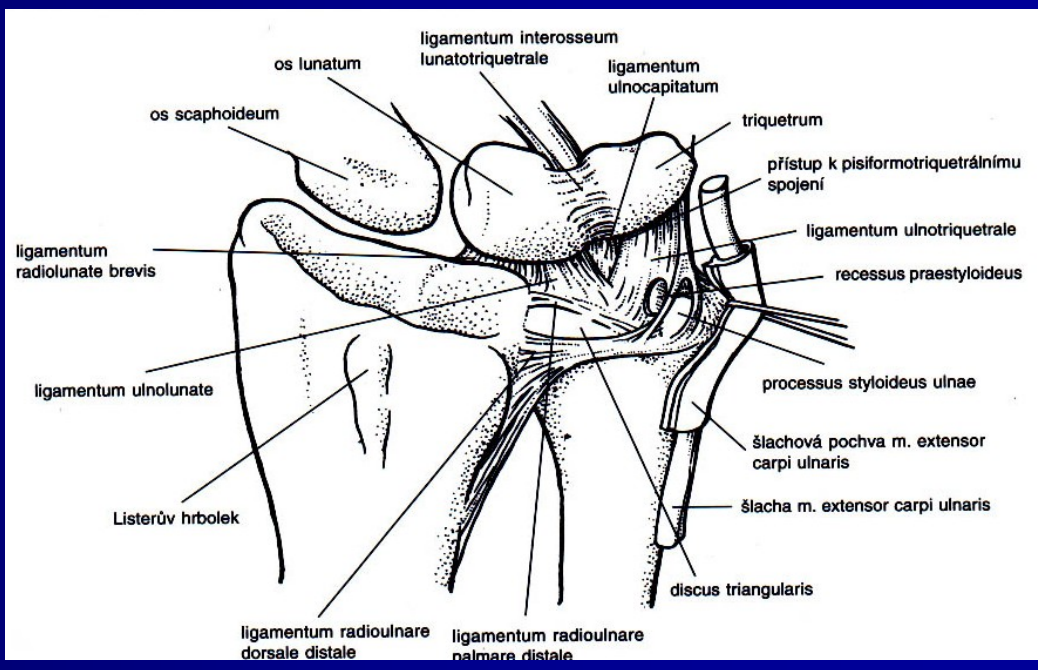
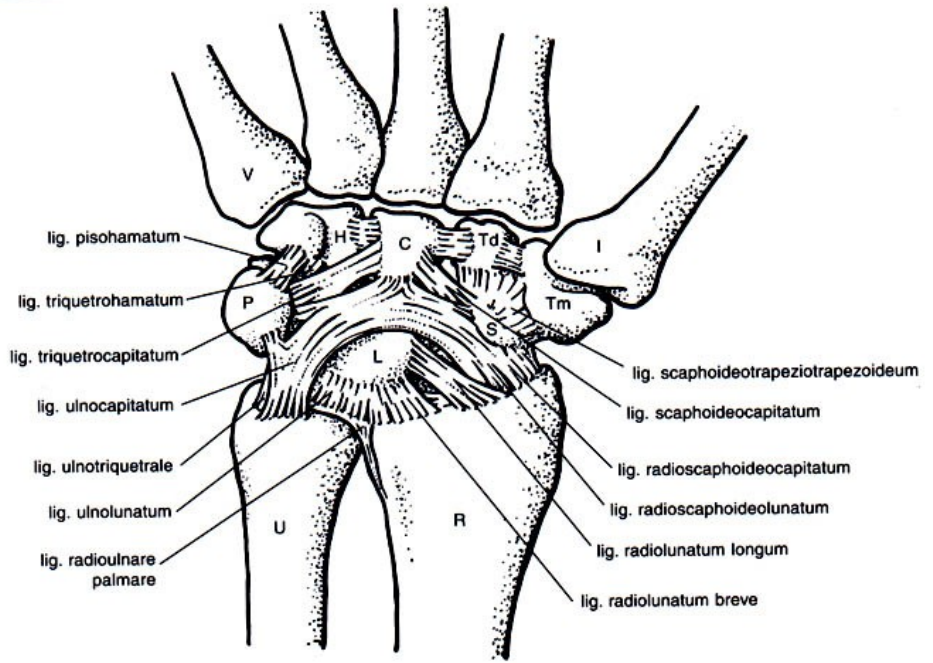
**Rozkydal, Z. Nachtnebl L.,
Bartes, A.**

Skelet

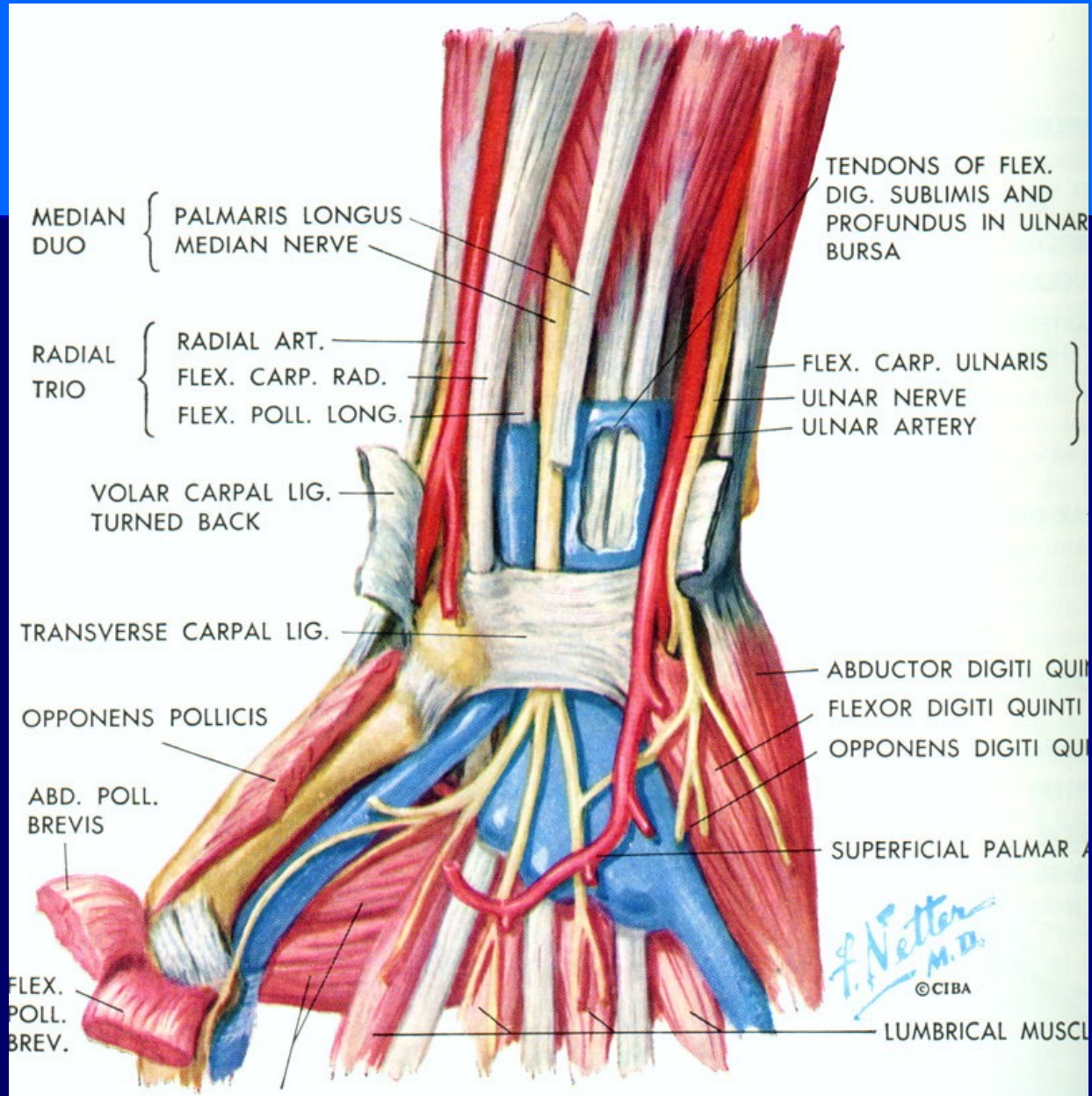


Zápěstí

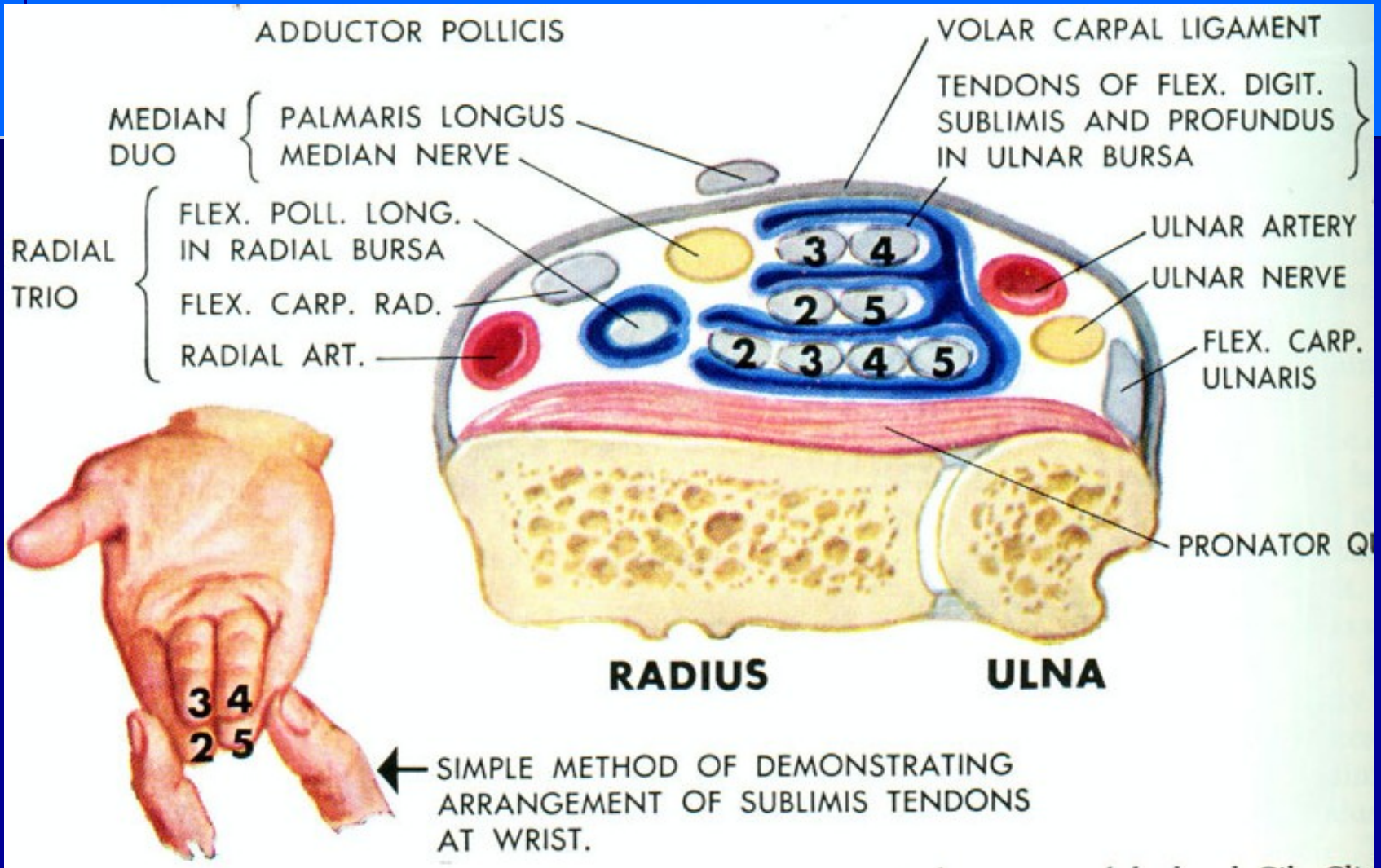




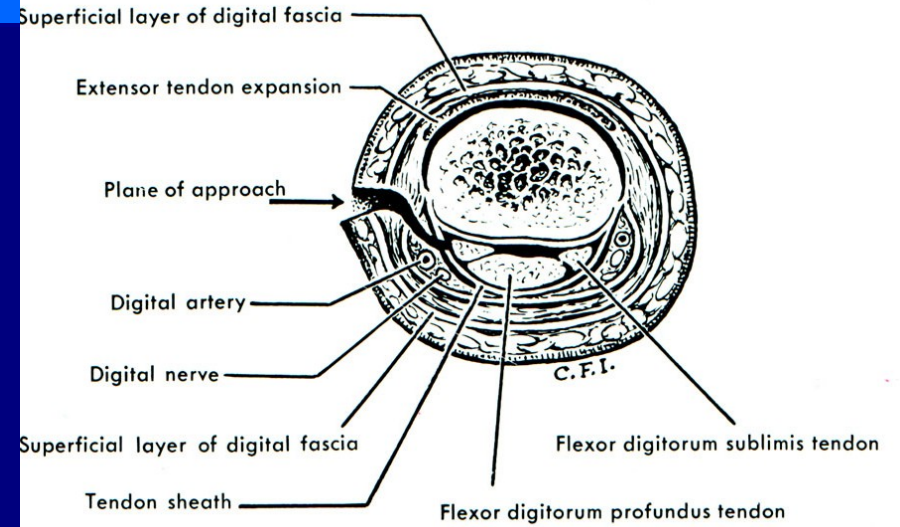
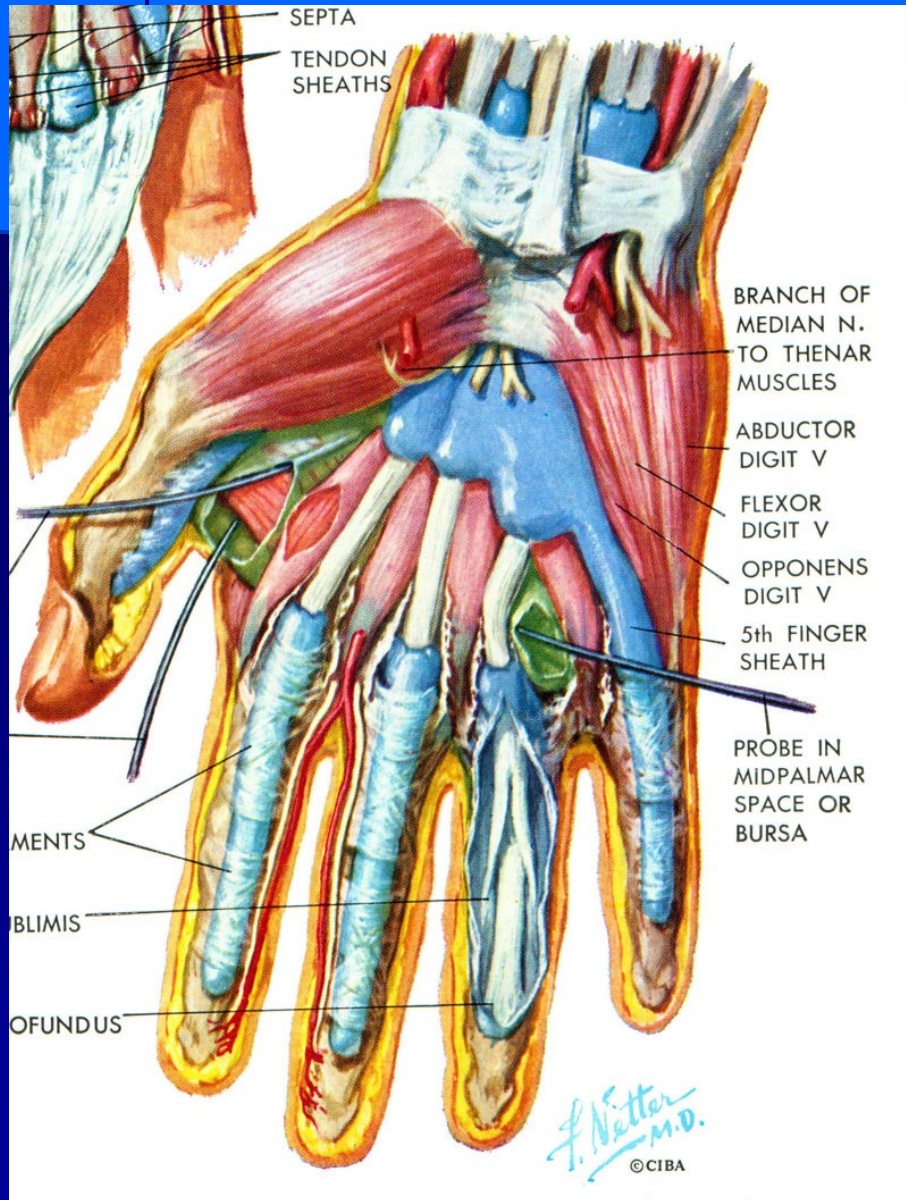
Anatomie



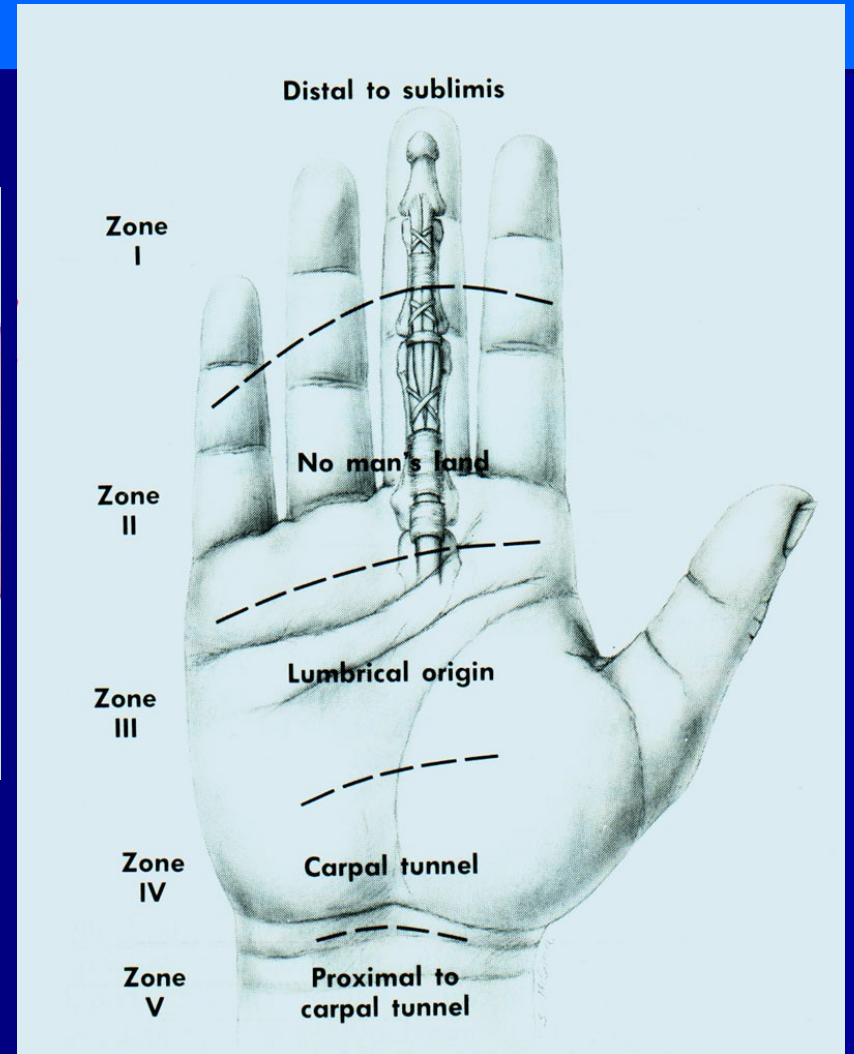
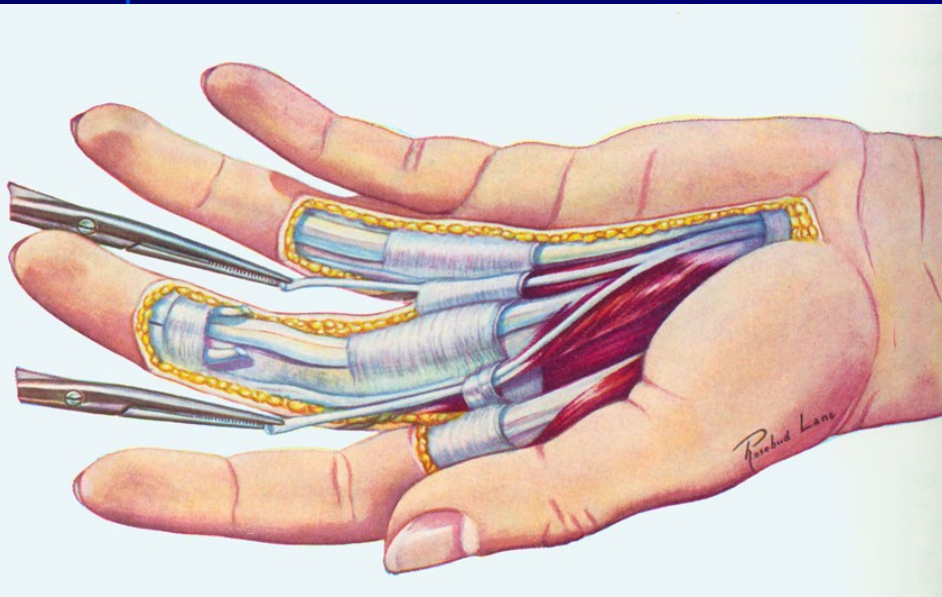
Anatomie



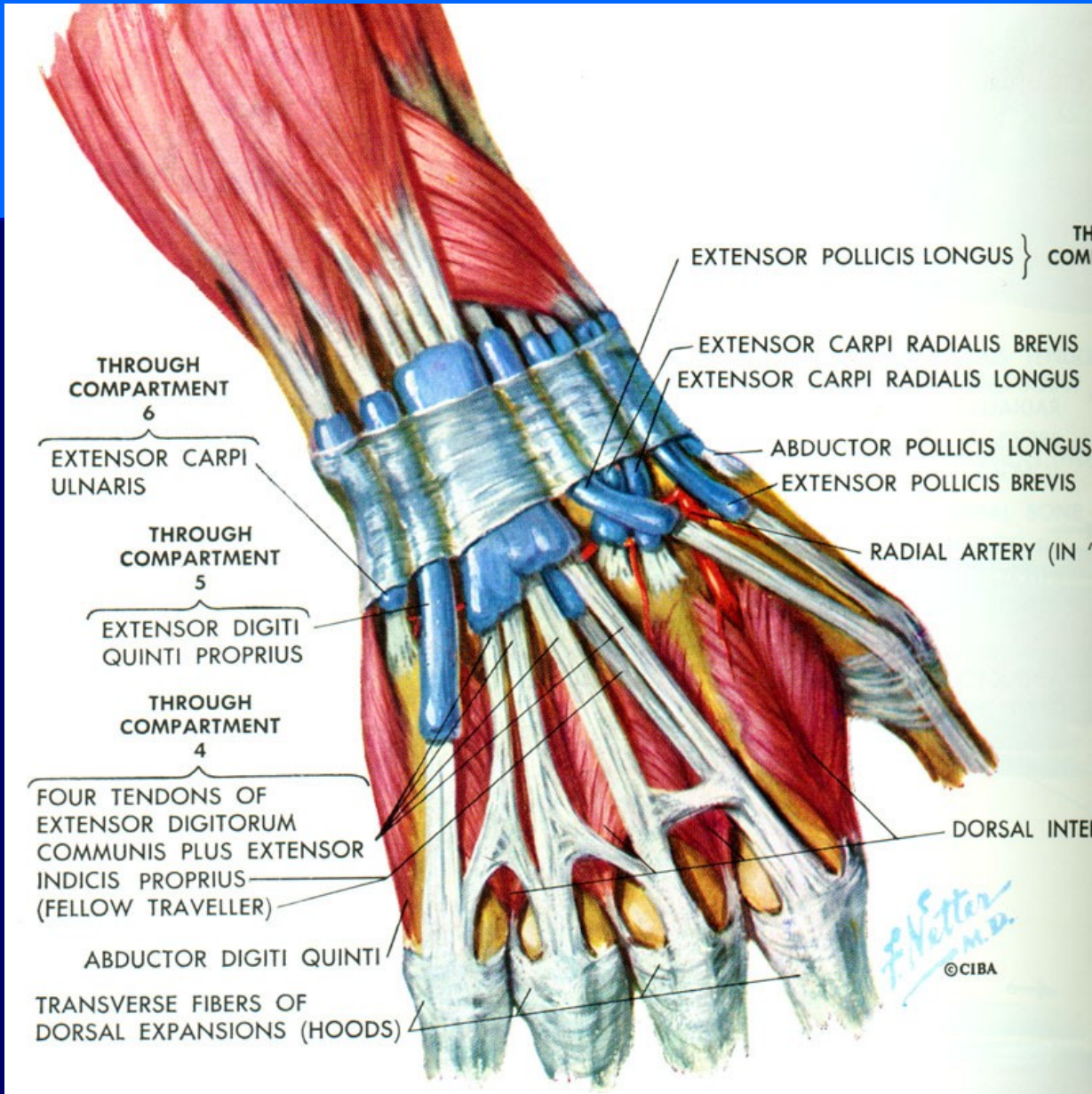
Anatomie



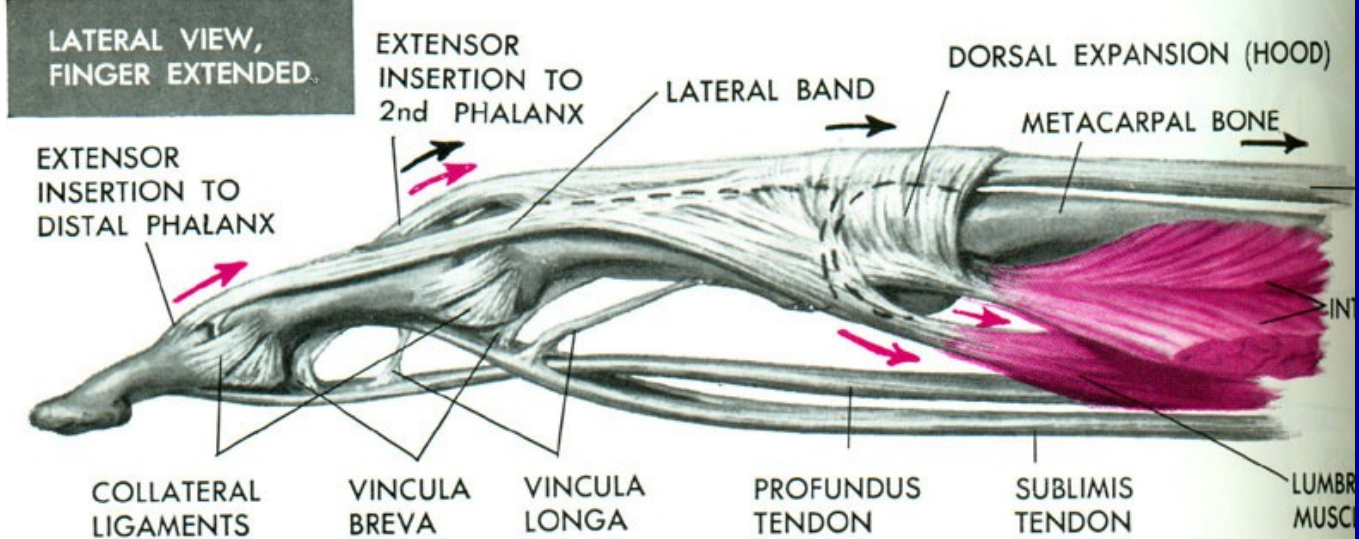
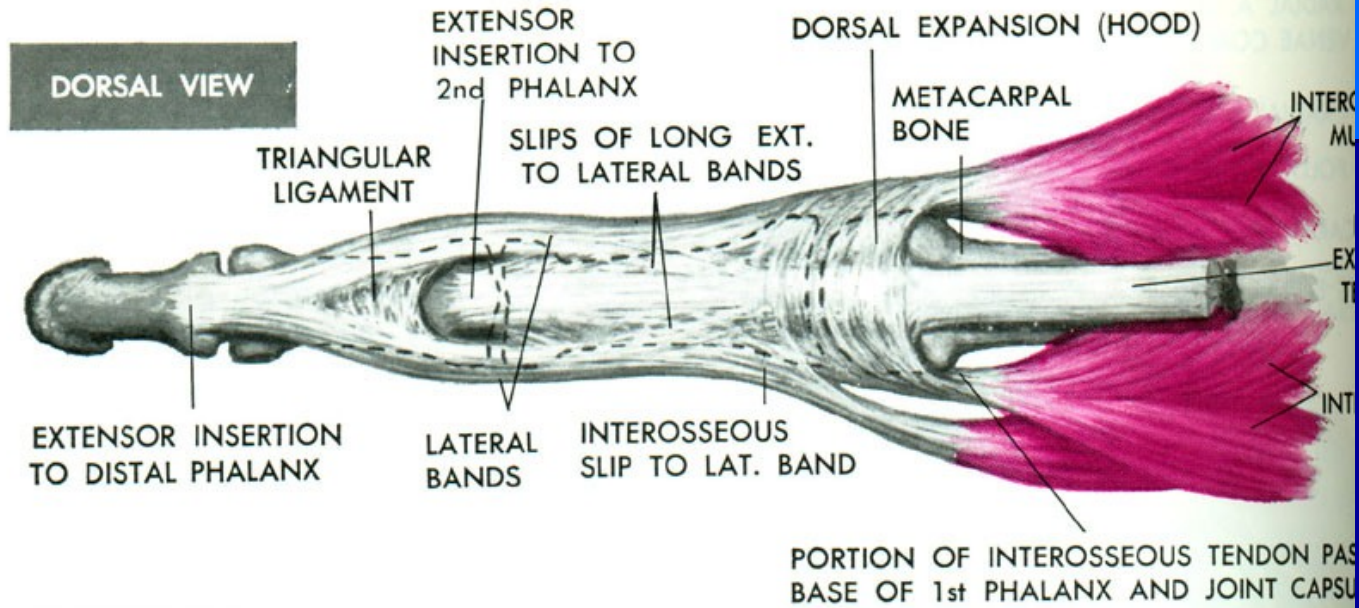
Zóny flexorů



Anatomie



Anatomie extenzorového aparátu

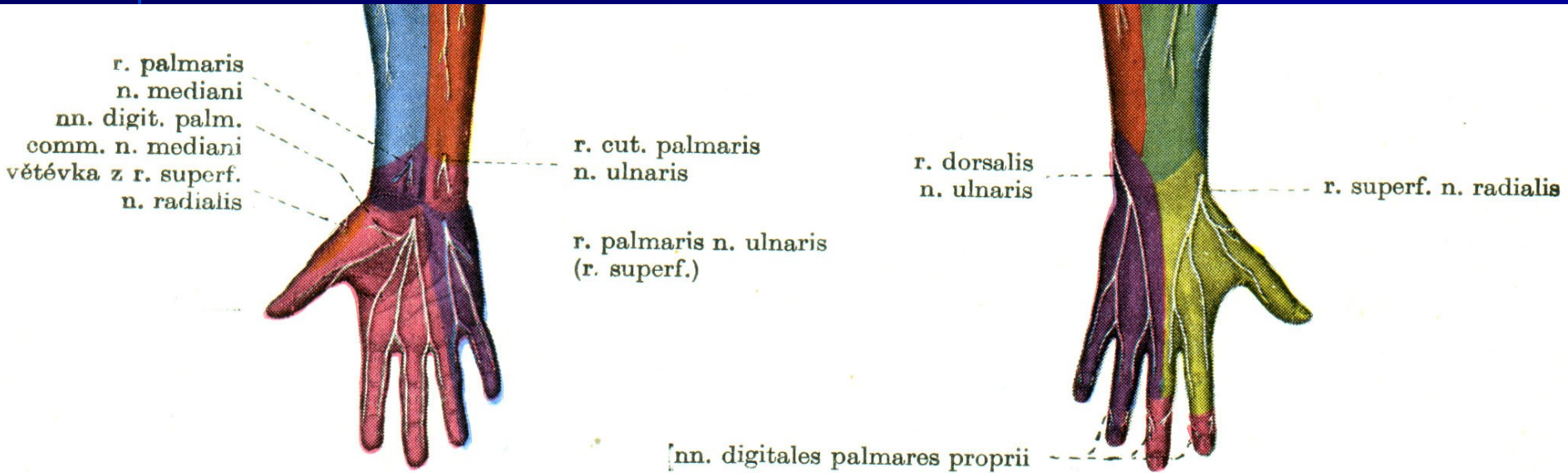


Extenzorový aparát

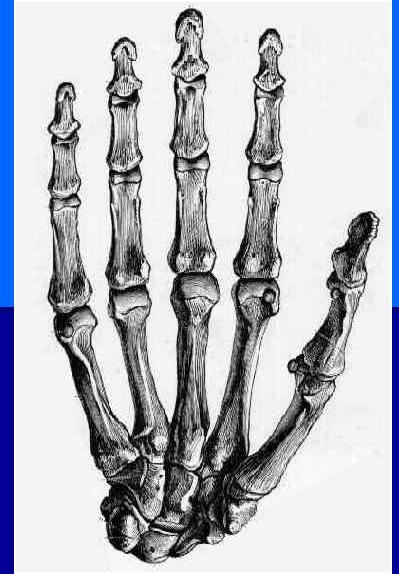


**Laterální pruhy z mm. lumbricales
et mm. interossei**

Inervace kůže ruky



Funkce ruky

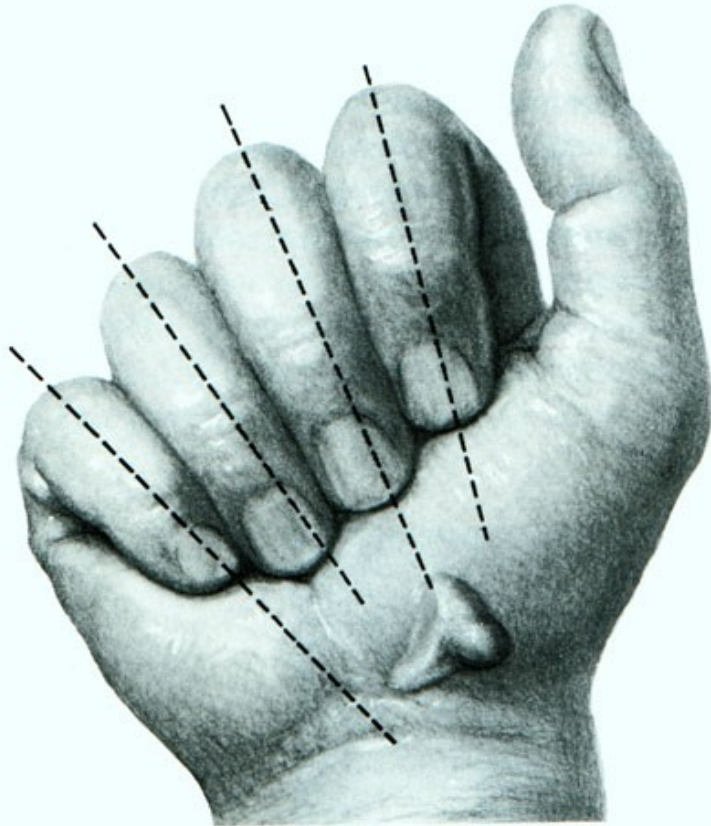


- **hák**
- **pevný stisk (silové výkony)**
- **jemný přesný úchop**
 - intrinzické svaly
 - opozice palce

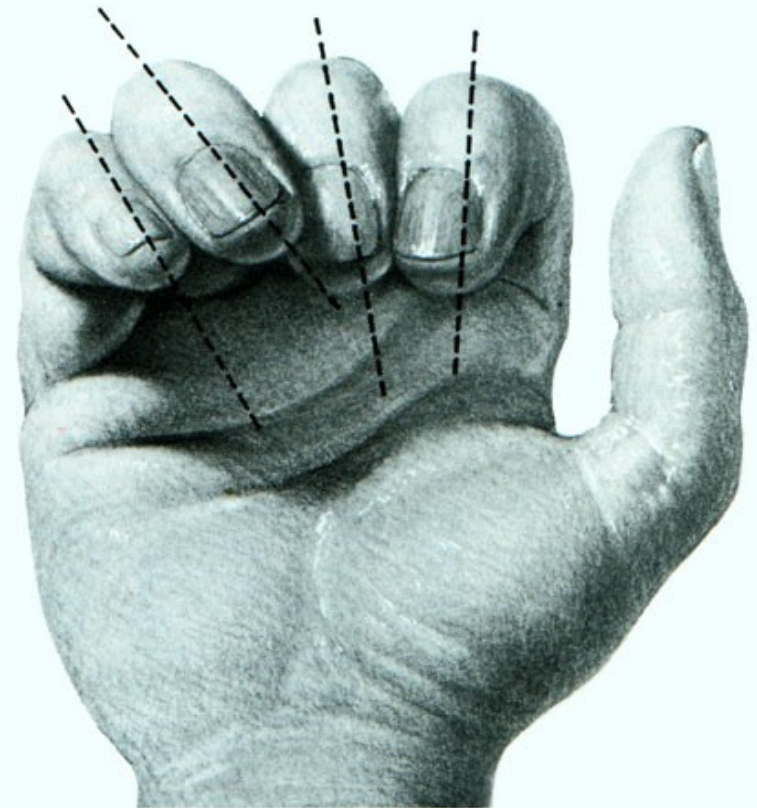Klinické vyšetření

- **pohyblivost**
- **funkce svalů**
- **stav kůže**
- **trofika**
- **vyšetřit C páteř, rameno, loket**
- **celková postižení**
(**syringomyelie, revmatismus,**
systemová onemocnění)

Osa prstů a rotace

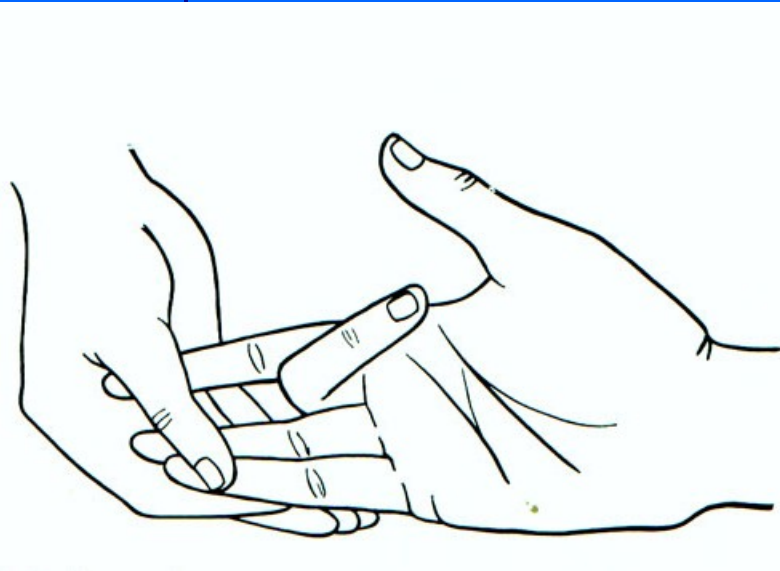


Normal flexion of fingers

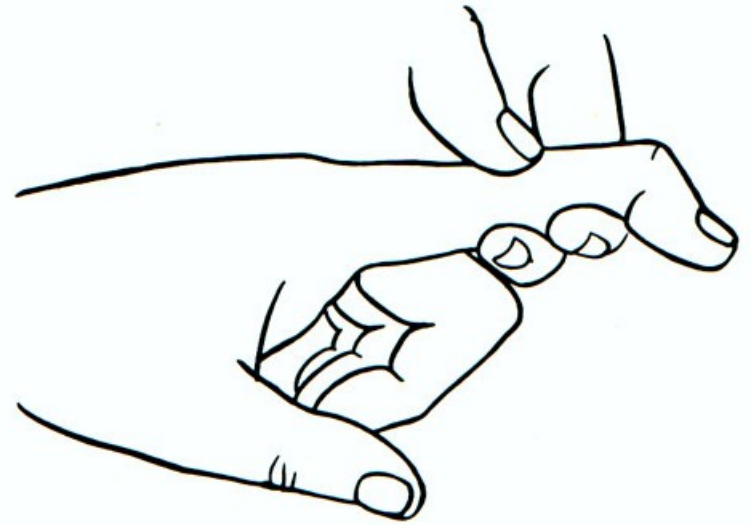


Flexion of fingers with
malrotation of ring finger

Test na funkci flexorů

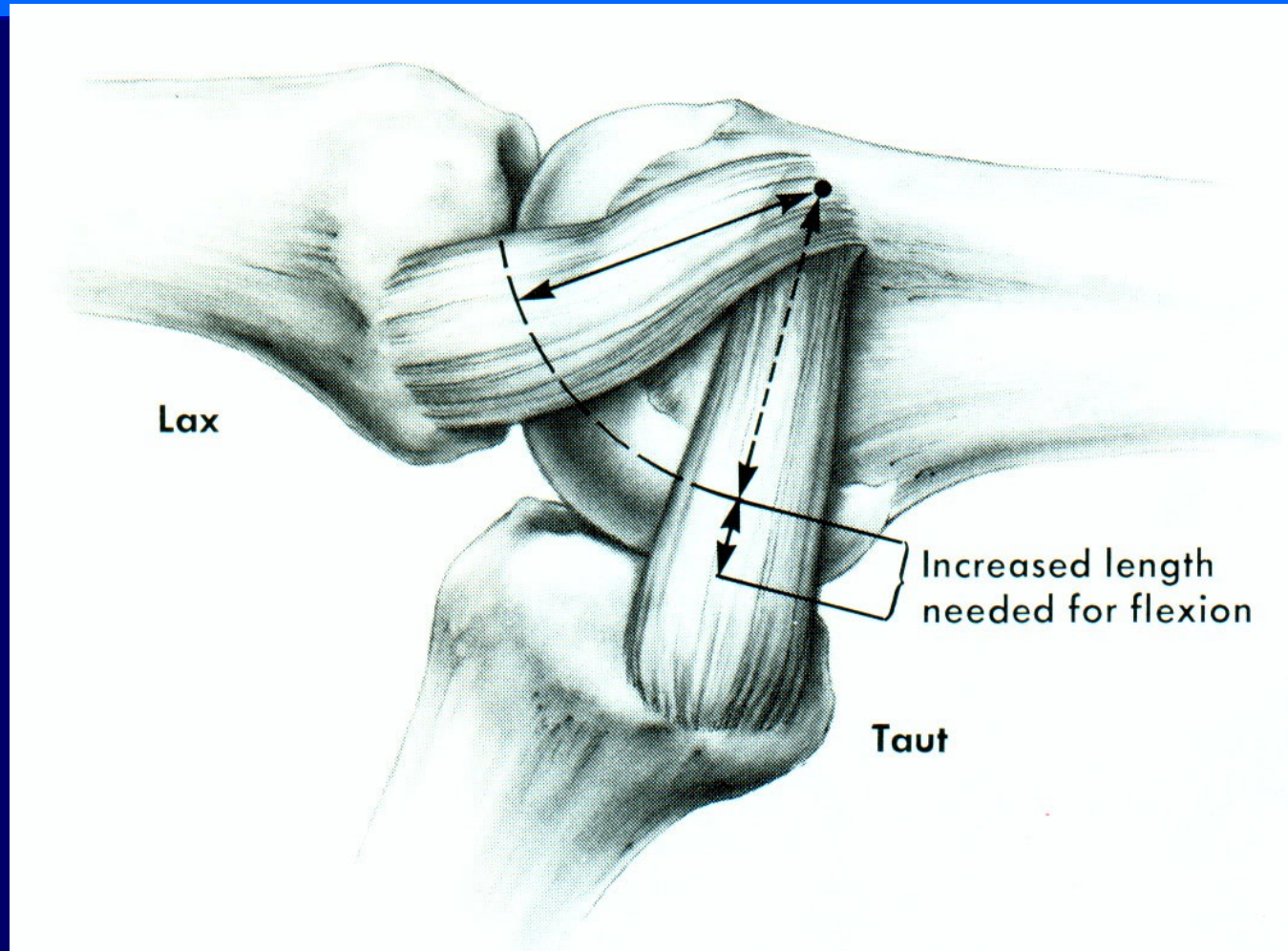


M. flexor dig. superficialis.



M. flexor dig. profundus.

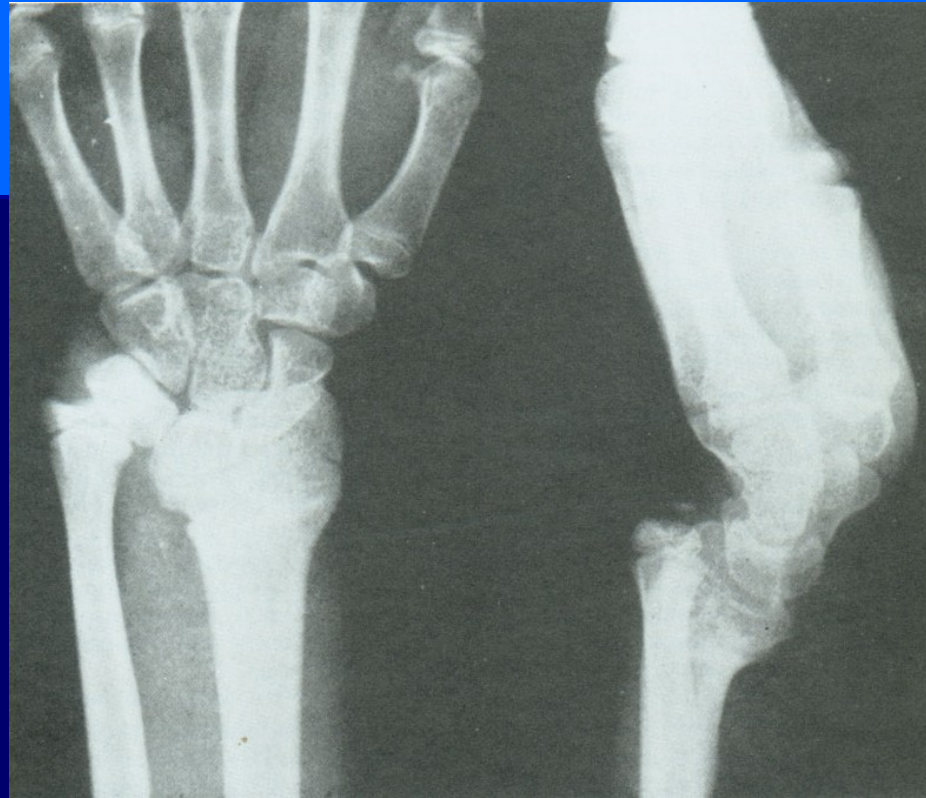
Délka kolaterálního vazu MP, PIP a DIP kloubů



Vrozené vady atrofické

peromelie /vrozená amputace/
aplasia radii congenita
aplasia ulnae congenita
Madelungova deformita

Madelungova deformita



- zkrácení dist. konce radia + volární uhnutí
- bajonetovité nasedání ruky,
subluxace karpál. kůstek volárně/

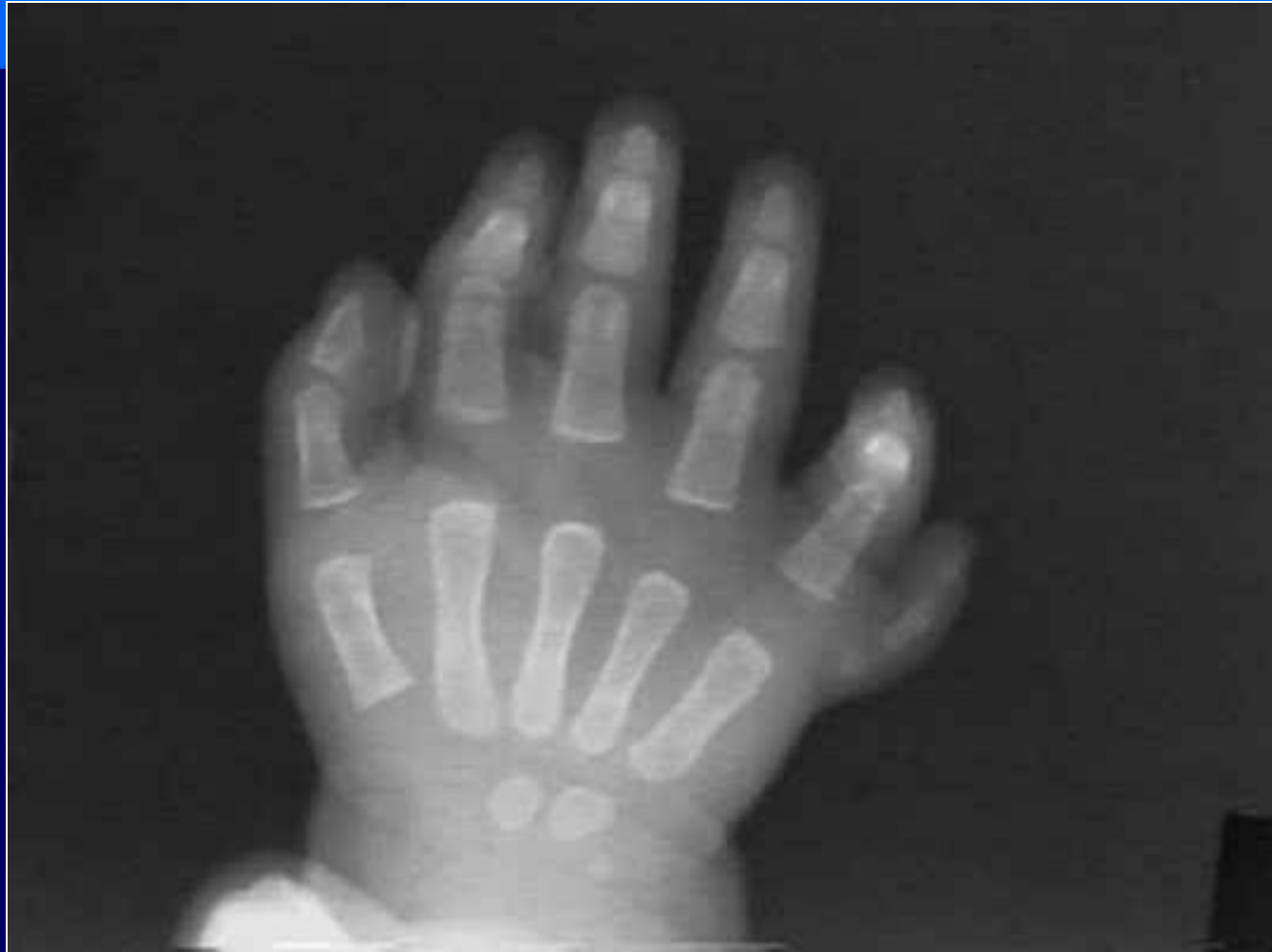Th: zkrácení ulny + korekční osteotomie dist. radia

Vrozené vady

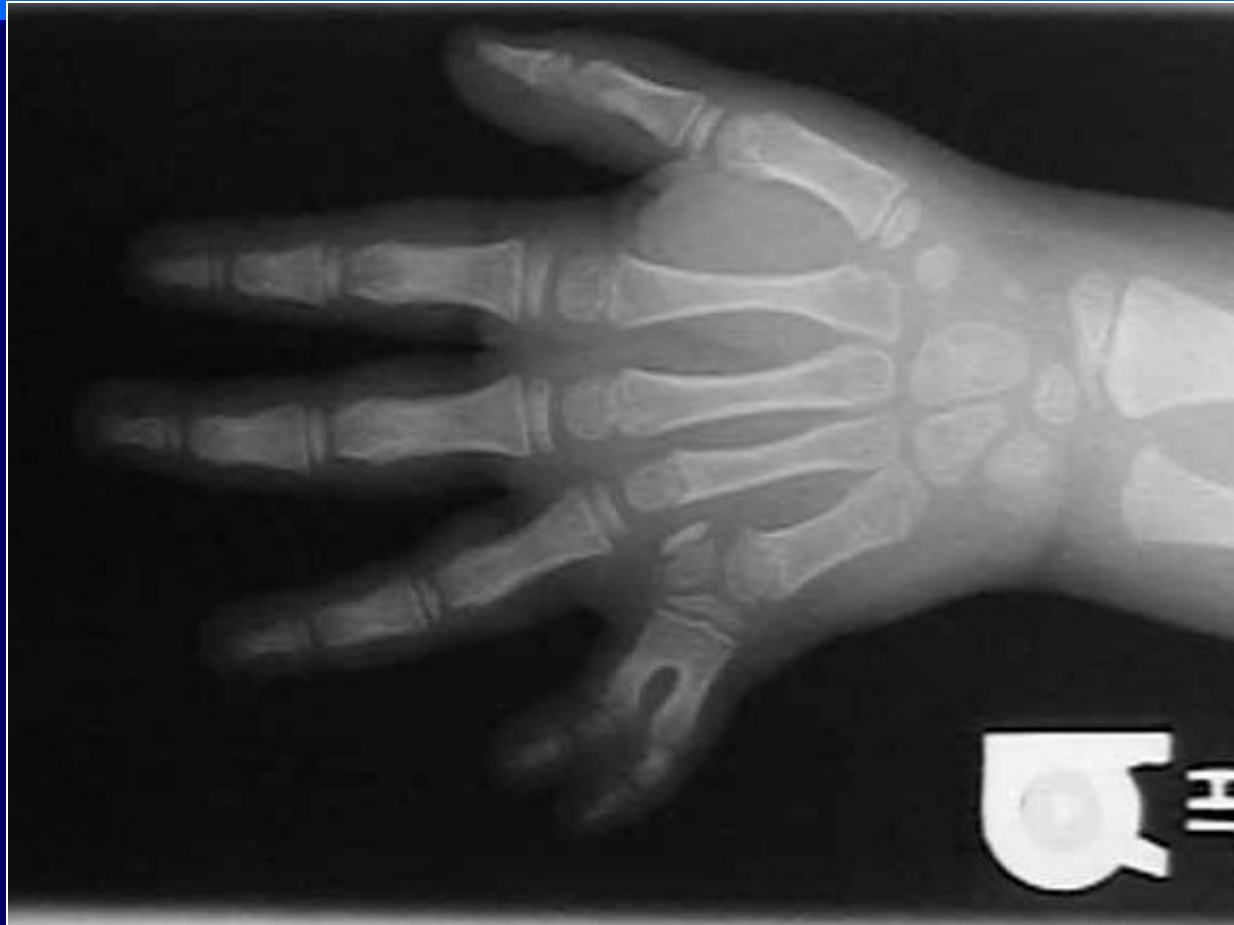■ poruchy diferenciace prstů

- adaktylie
- oligodaktylie ... menší počet prstů
- brachydaktylie ... zkrácení prstů
- polydaktylie ... /hexa..,hepta../
- syndaktylie ... srůst prstů, často s polydakt.
- klinodaktylie ... klín. deformace dist. článku, radiálně, nejč. malíček
- kamptodaktylie ... flekční kontraktura malíku

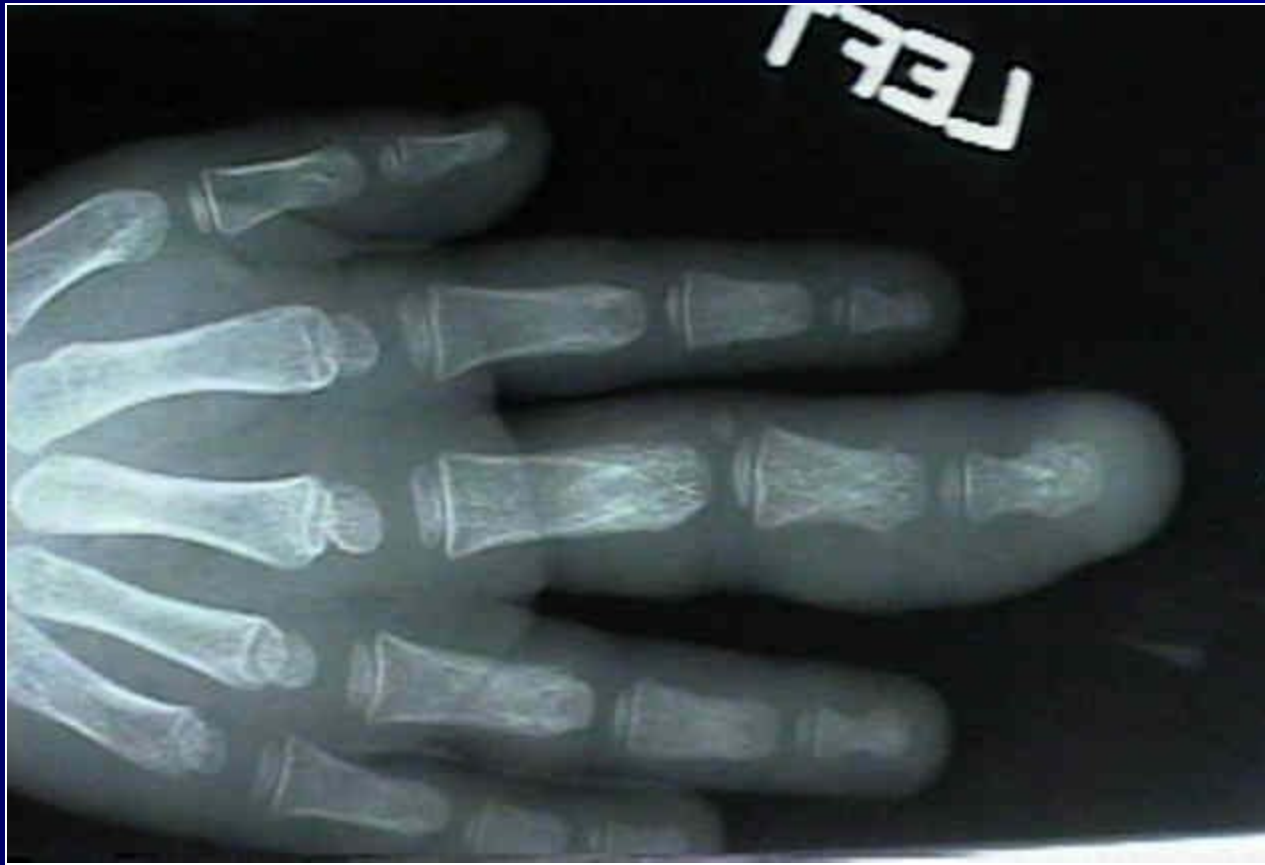Polydaktylie



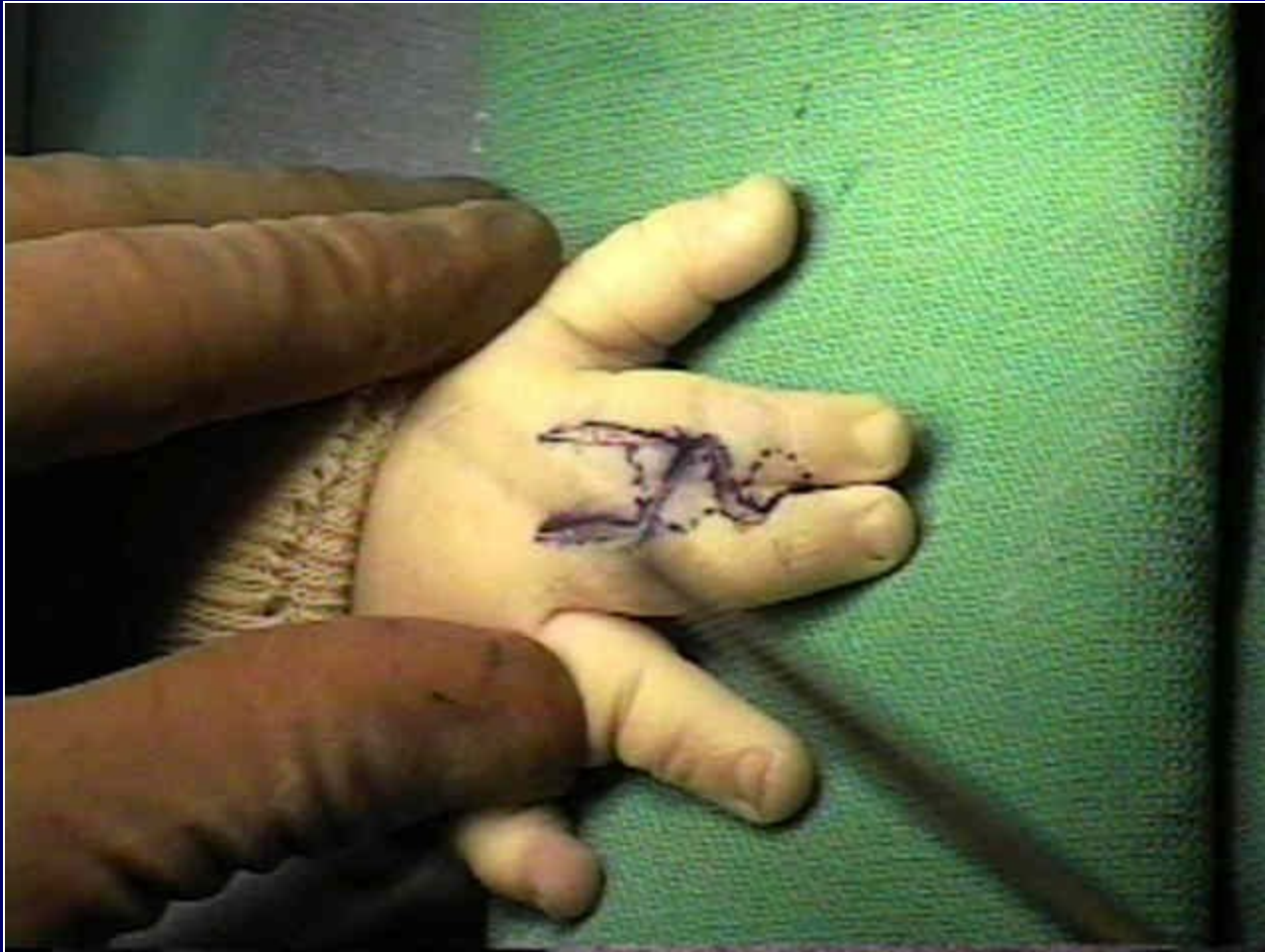Polydaktylie



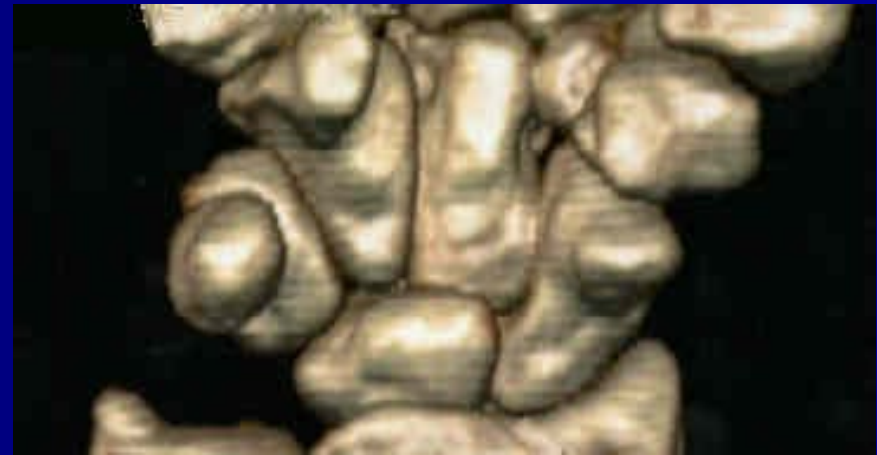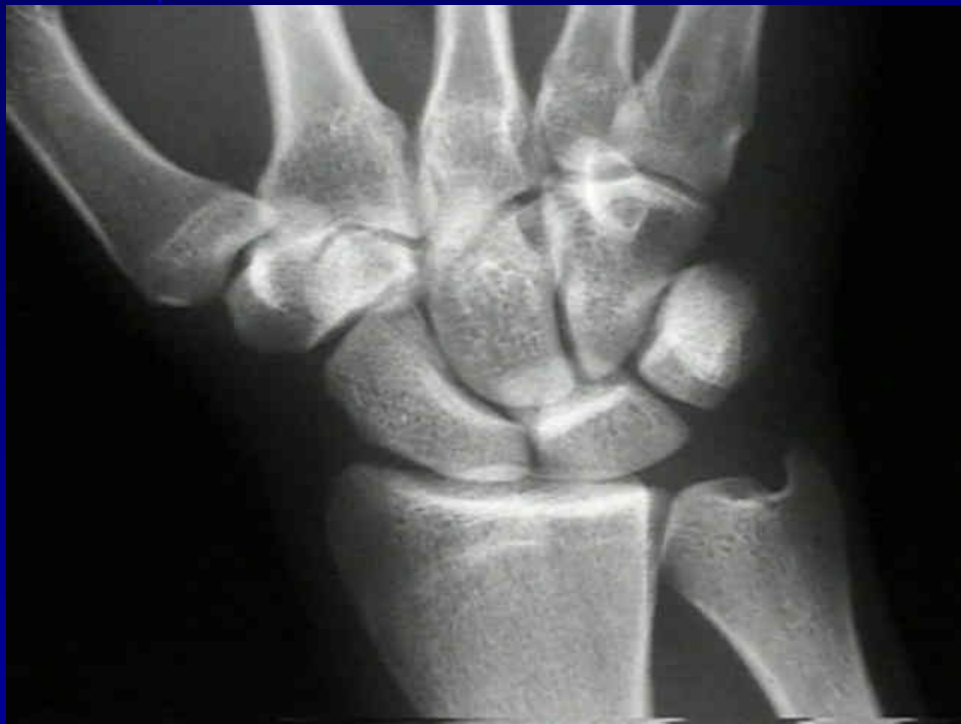Makrodaktylie



Syndaktylie



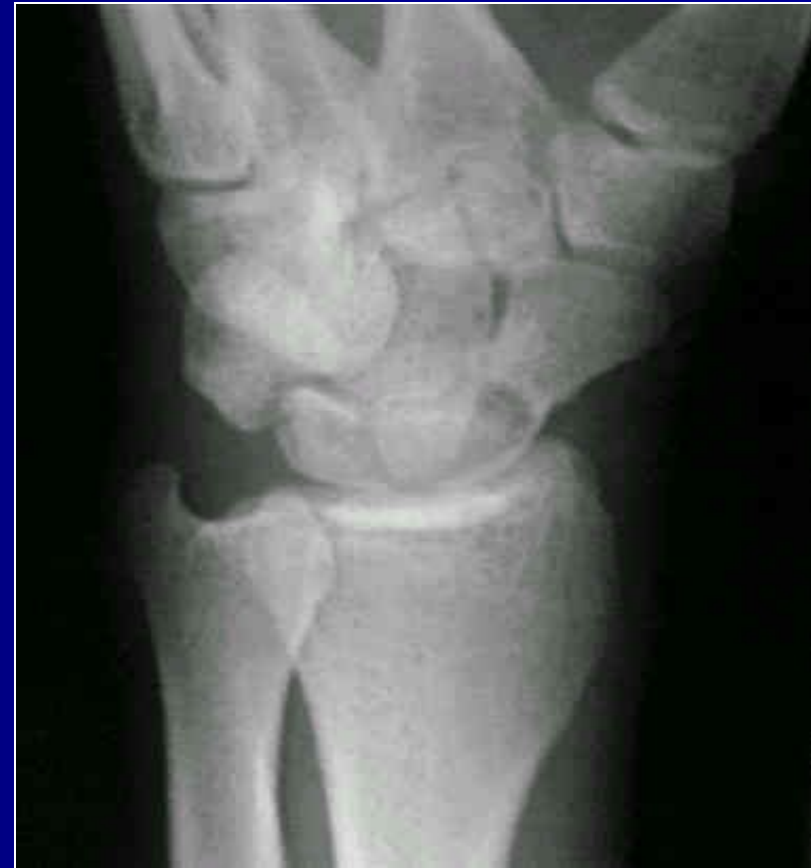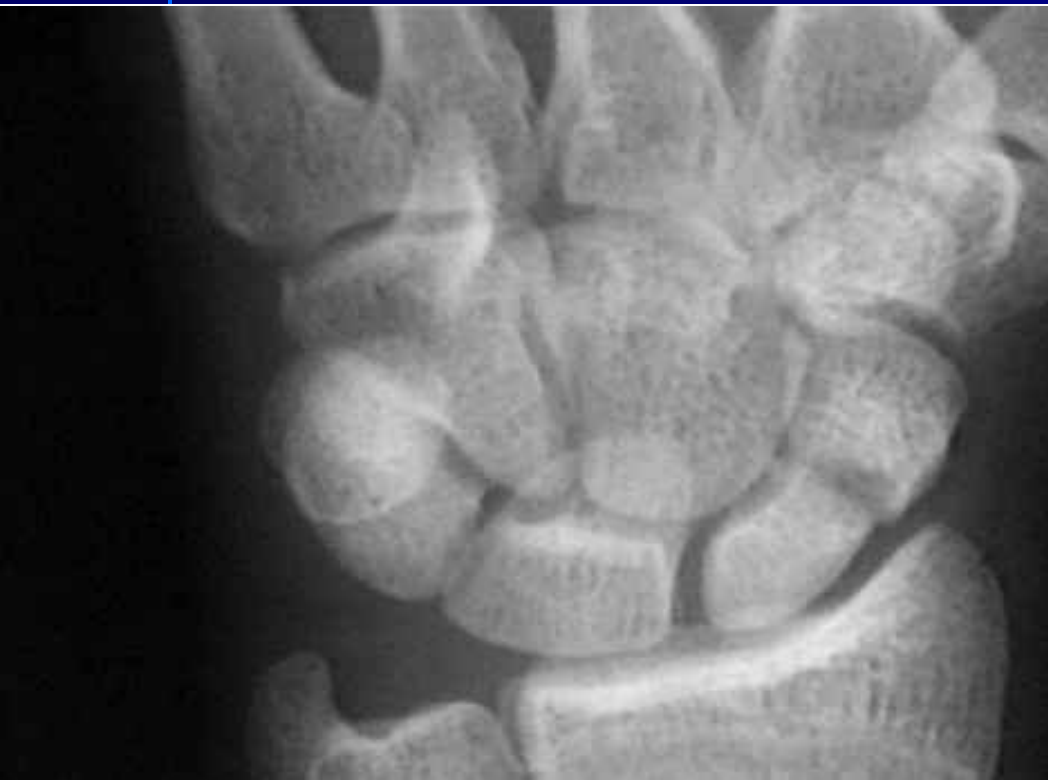RTG zápěstí



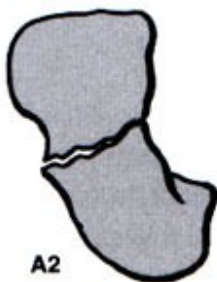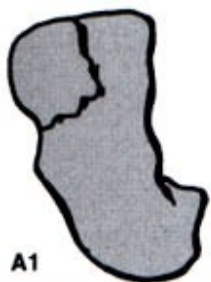Zlomenina os scaphoideum

- nejčastější na zápěstí
- mladí pacienti více
- muži /gymnastika,box/
- pád na dlaň při extenzi v lokti
- méně přímý mechanismus
- plíživá po opakovaných traumatech/pneumat. kladivo/
- **Typ:**
 - 1.příčná (70%)
 - 2.hrbolku
 - 3.horní 1/3
 - 4.distální 1/3
- **Příznaky:**
 - strnule pronovaná ruka
 - bolest ve fossa „tabatiere“
 - omezení pohybu
 - úder na natažený palec

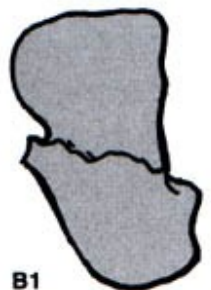Zlomenina os scaphoideum



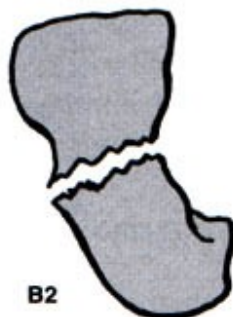typ A stabilní zlomeniny



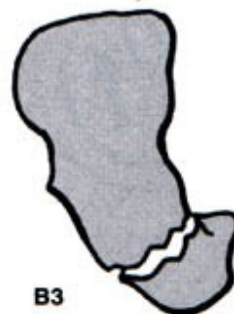typ B nestabilní zlomeniny



distální horizontálně
šikmá zlomenina



zlomenina těla

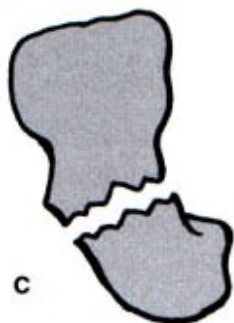

zlomenina
proximálního pólu

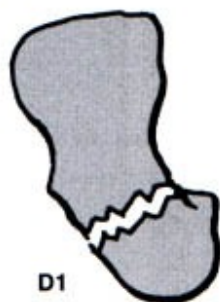

transscaphoideální perilunární
dislokace karpu

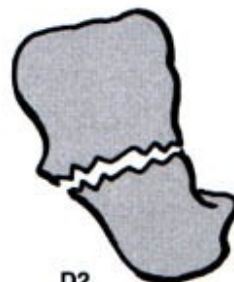typ C opožděné hojení



typ D trvalé kostní nezhojení

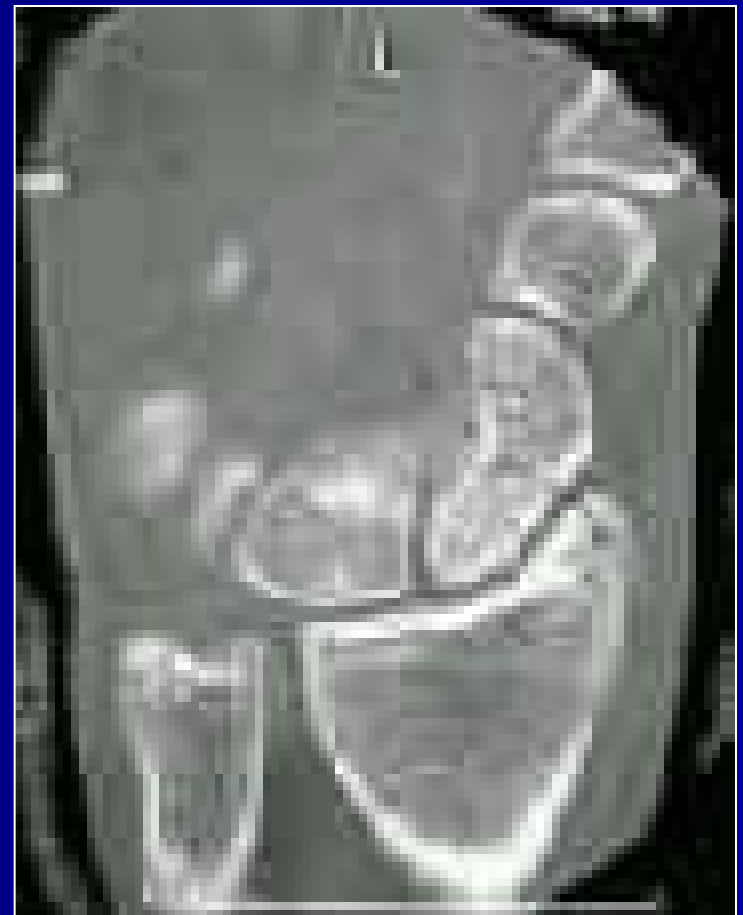
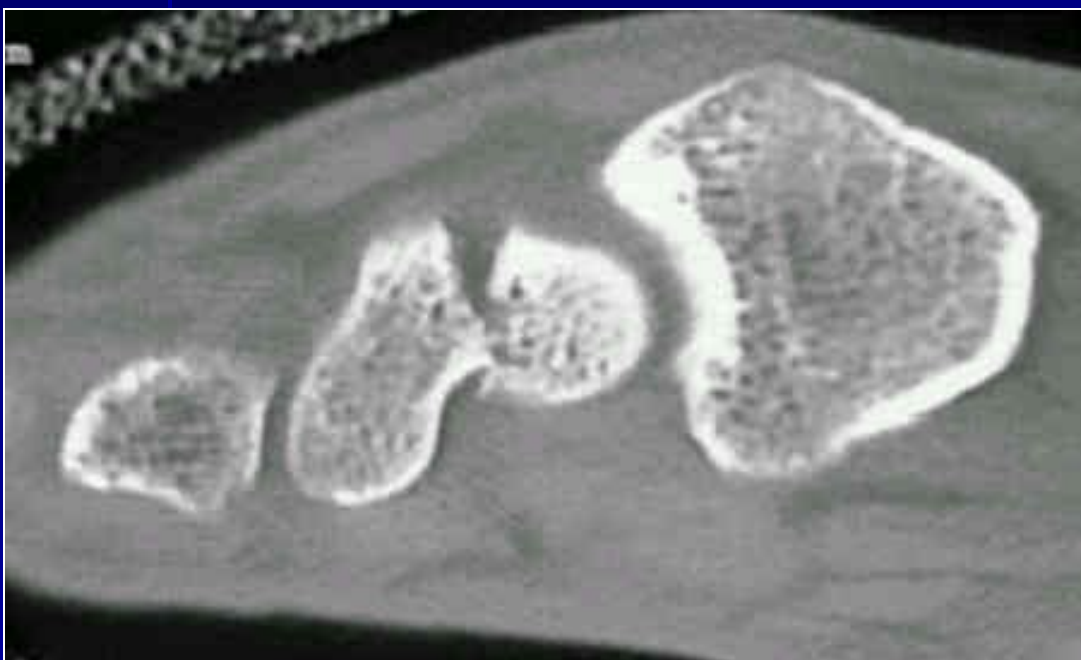
zhojení vazivem



pseudoartróza

CT vyšetření



Konzervativní terapie

Absolutní imobilizace !!!

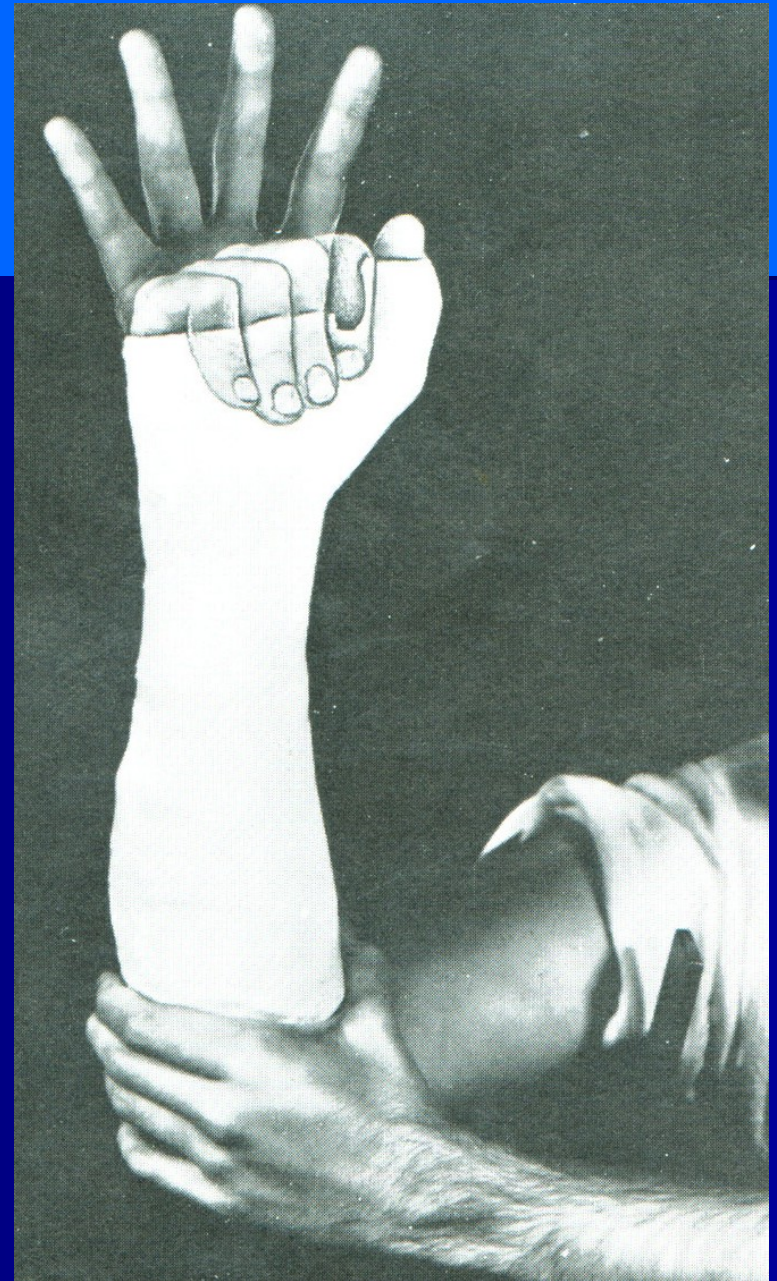-pozor na distorse či kontuze karpu !!!

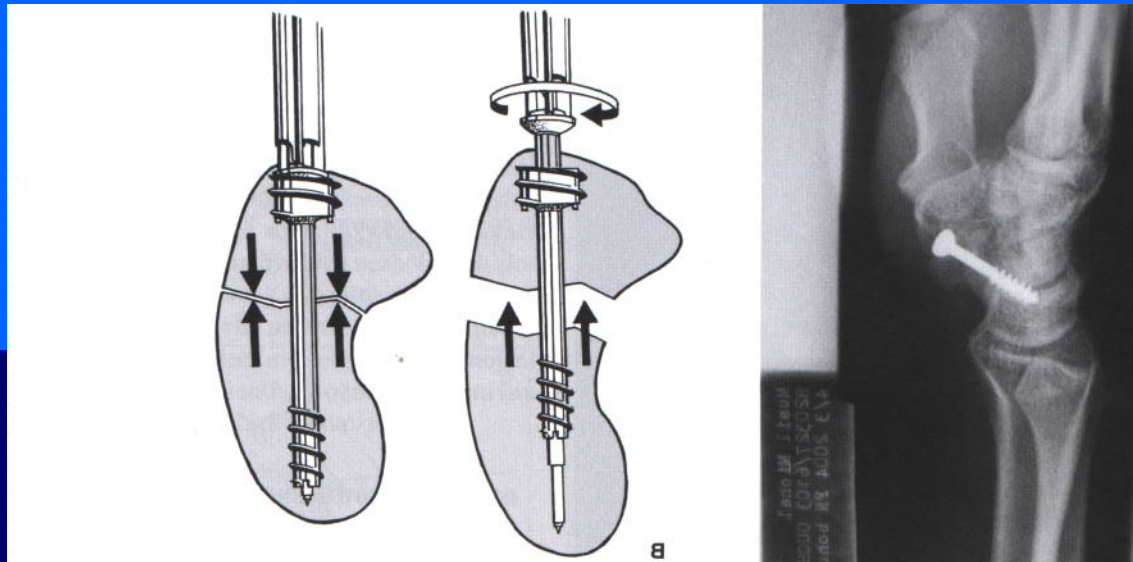
-dát sádrový obvaz

-opakovat RTG /nejdřív za 7-10 dní/

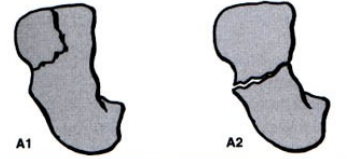
Sádrová fixace

- od lokte až po hlavičky MTC,
včetně základního článku palce
8-12 týdnů

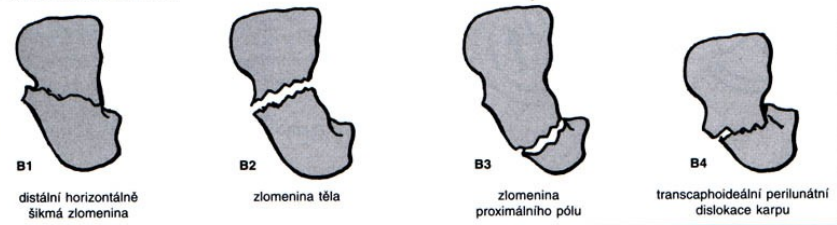




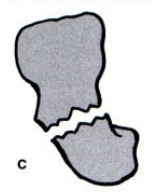
typ A stabilní zlomeniny



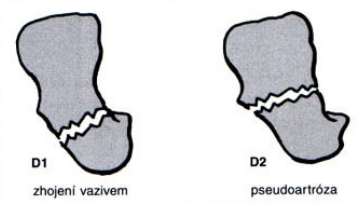
typ B nestabilní zlomeniny



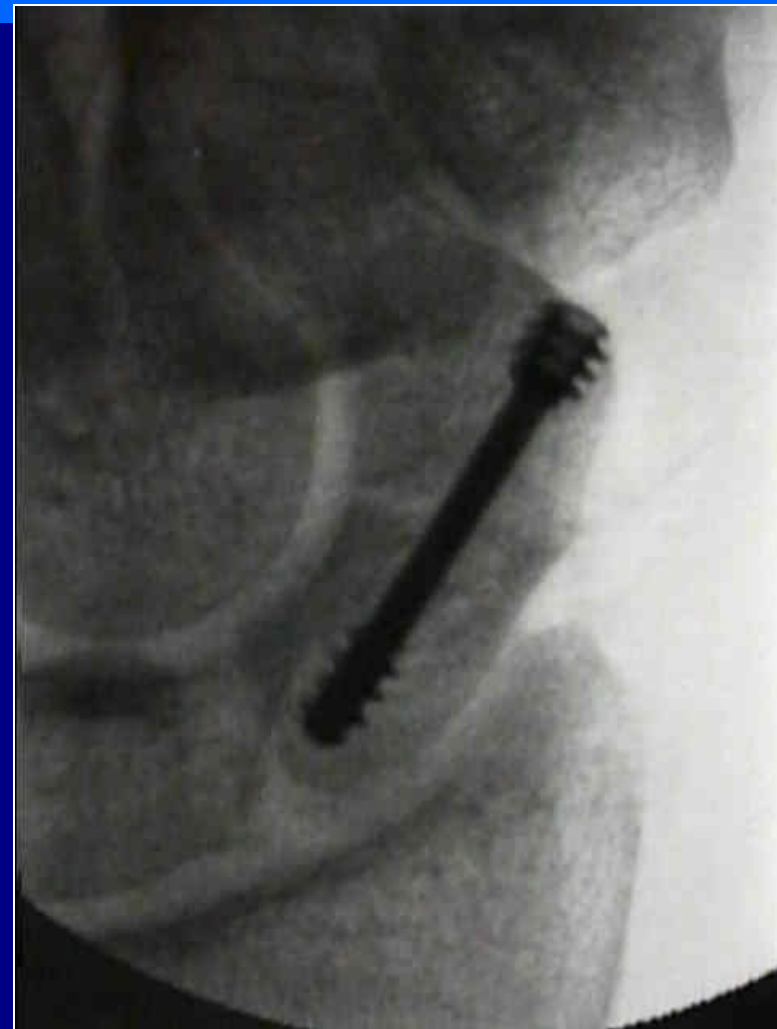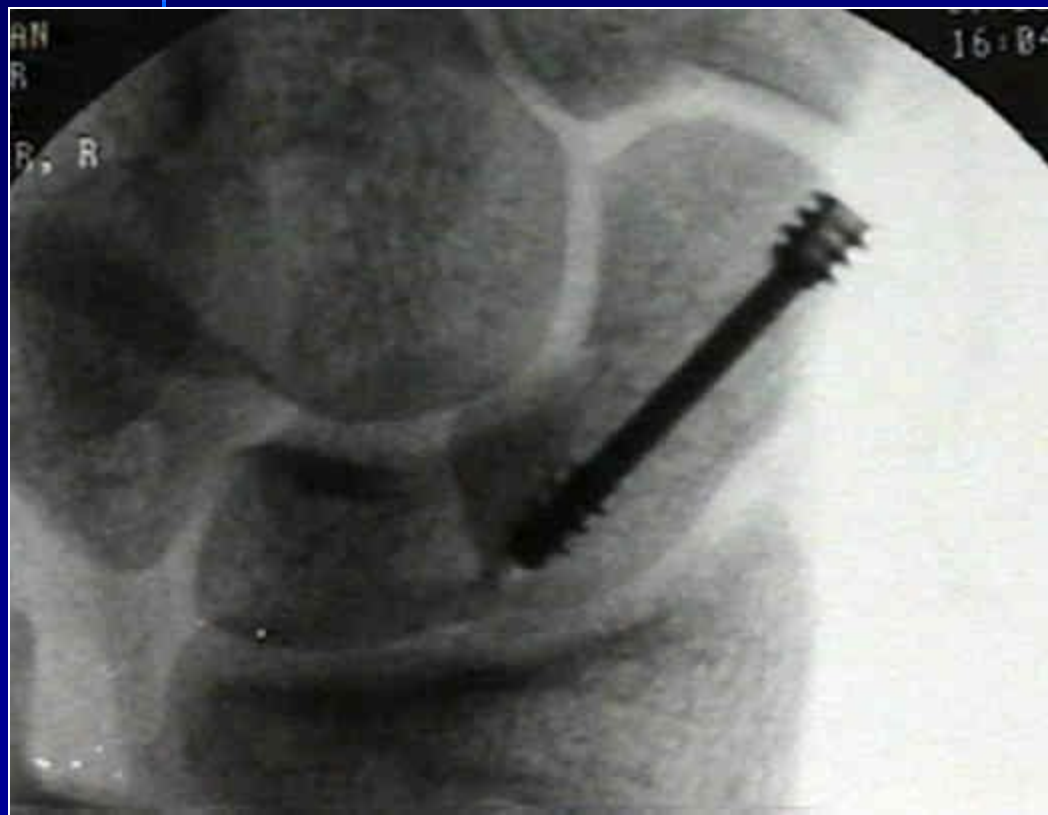typ C opožděné hojení



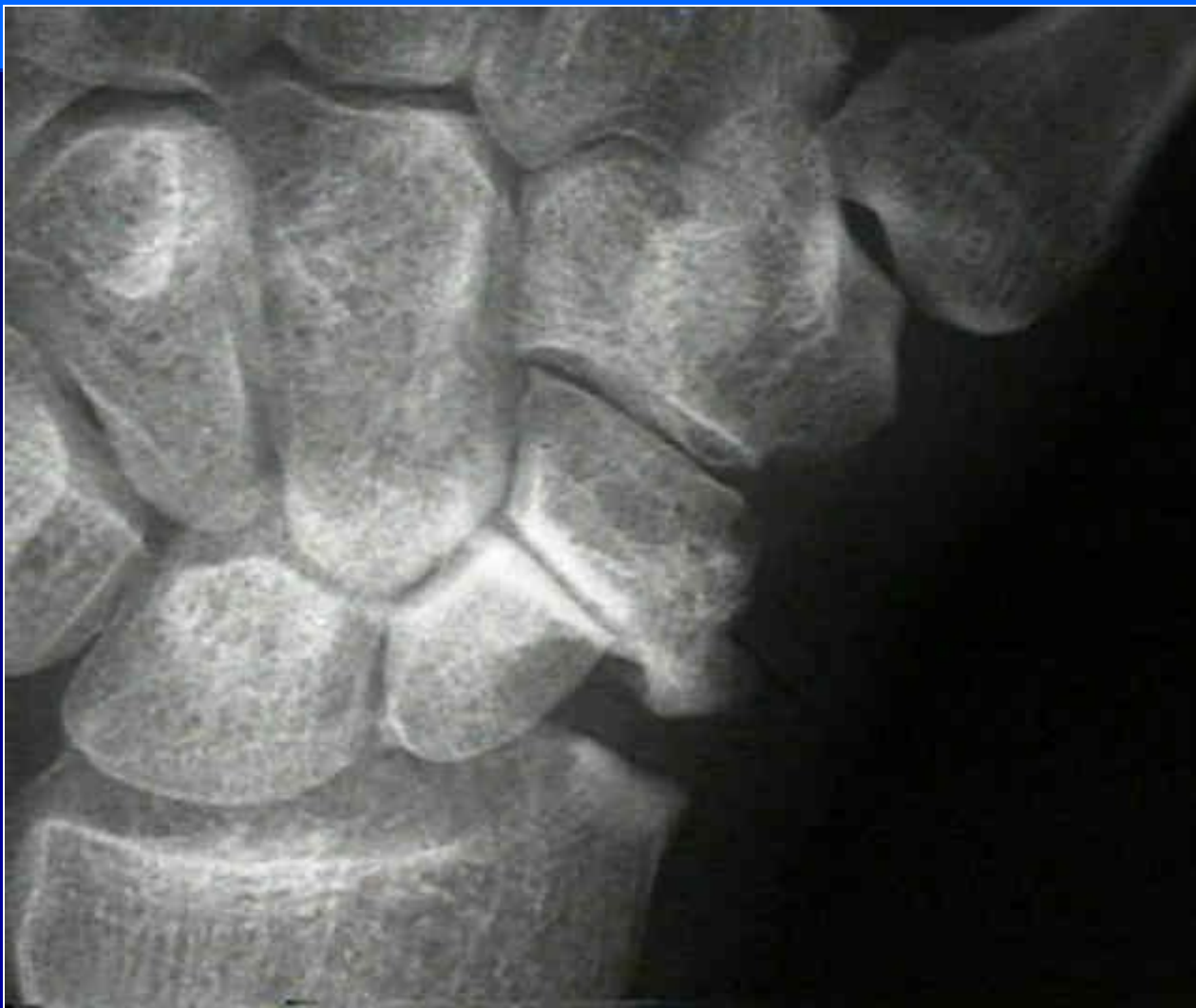typ D trvalé kostní nezhojení



Herbertův šroub

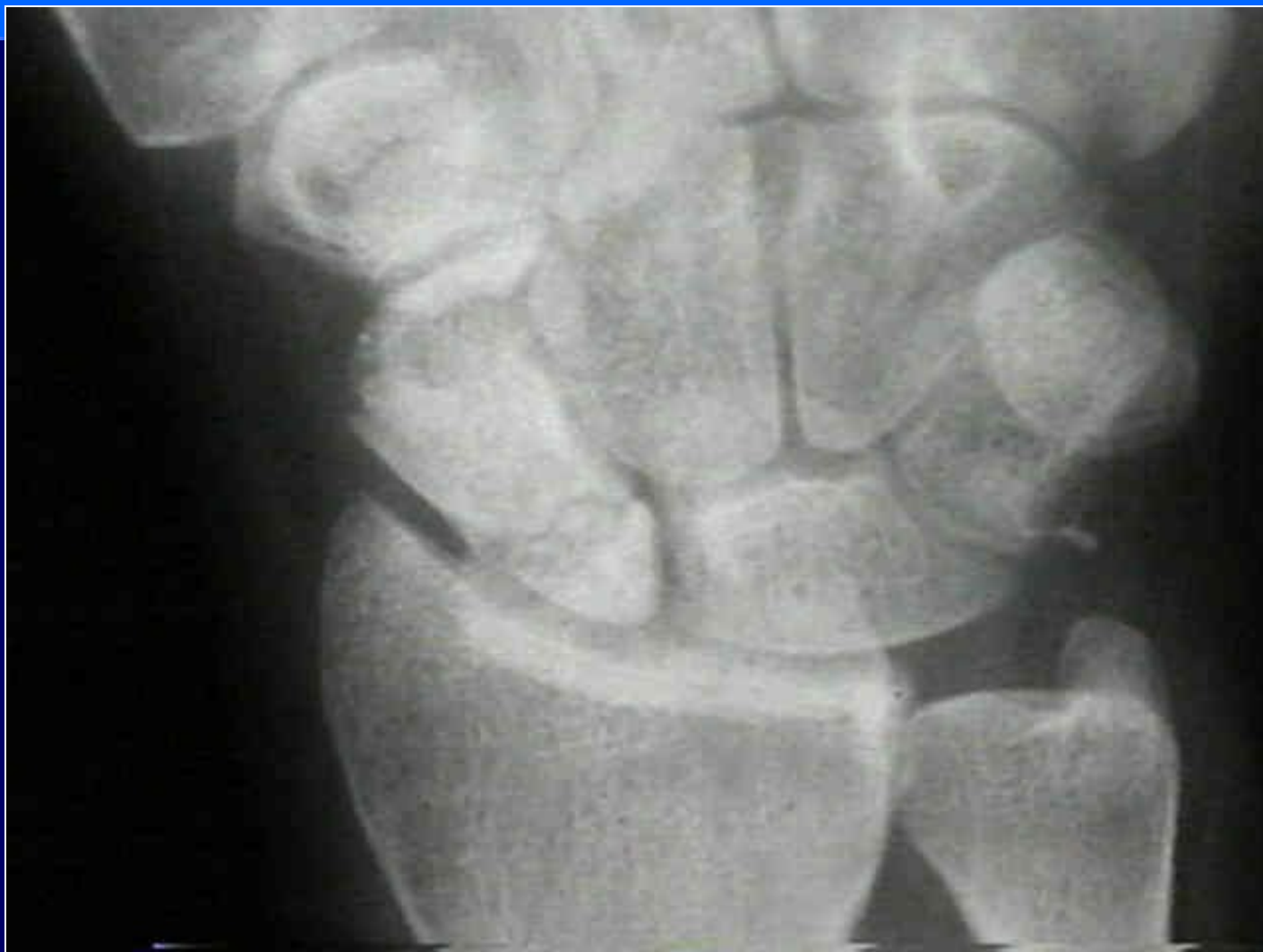

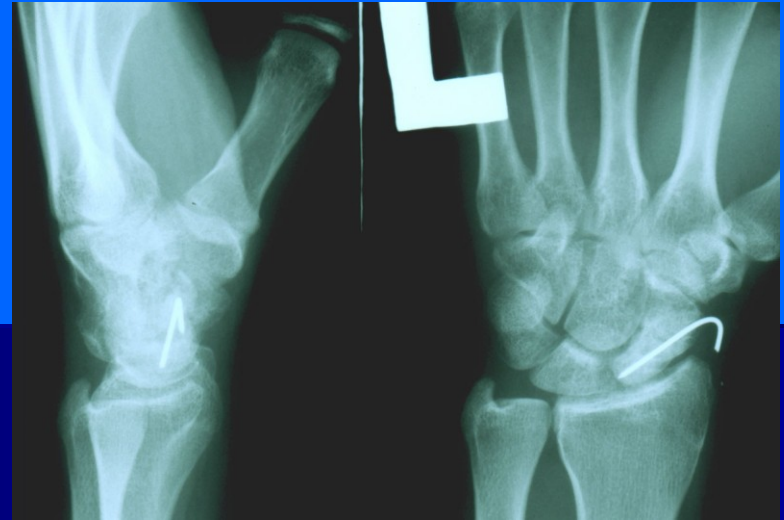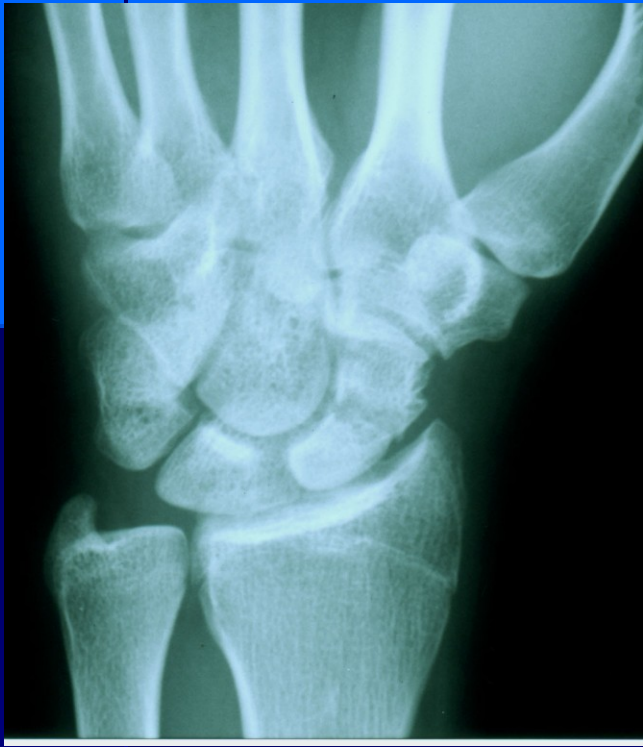Pakloub os scaphoideum



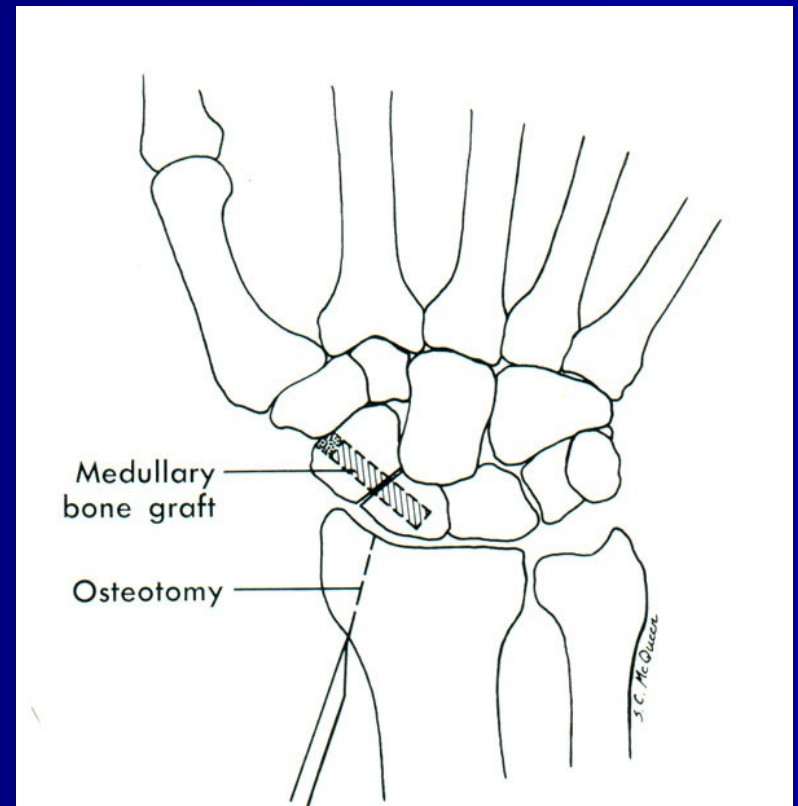
- někdy bez anamnézy
- často mírné obtíže
- sklerotické okraje

Avaskulární nekróza os scaphoideum

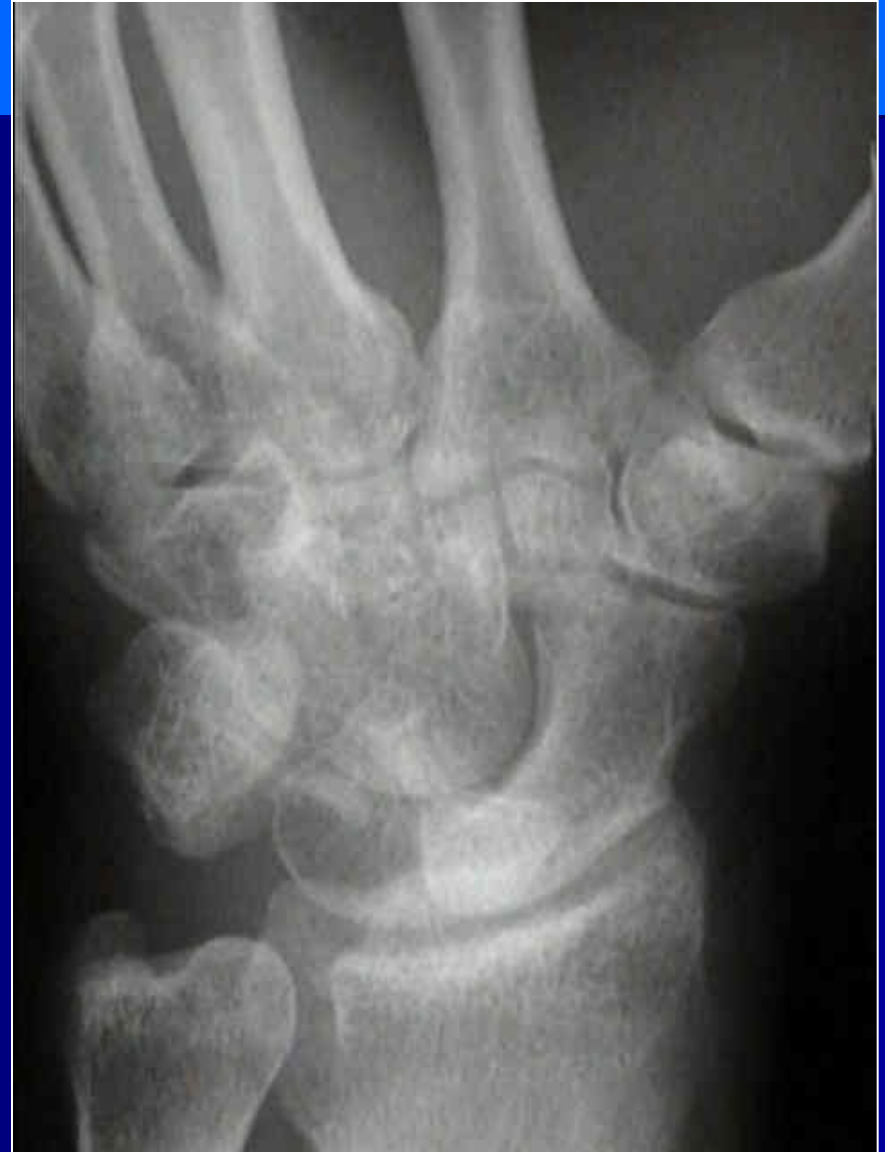
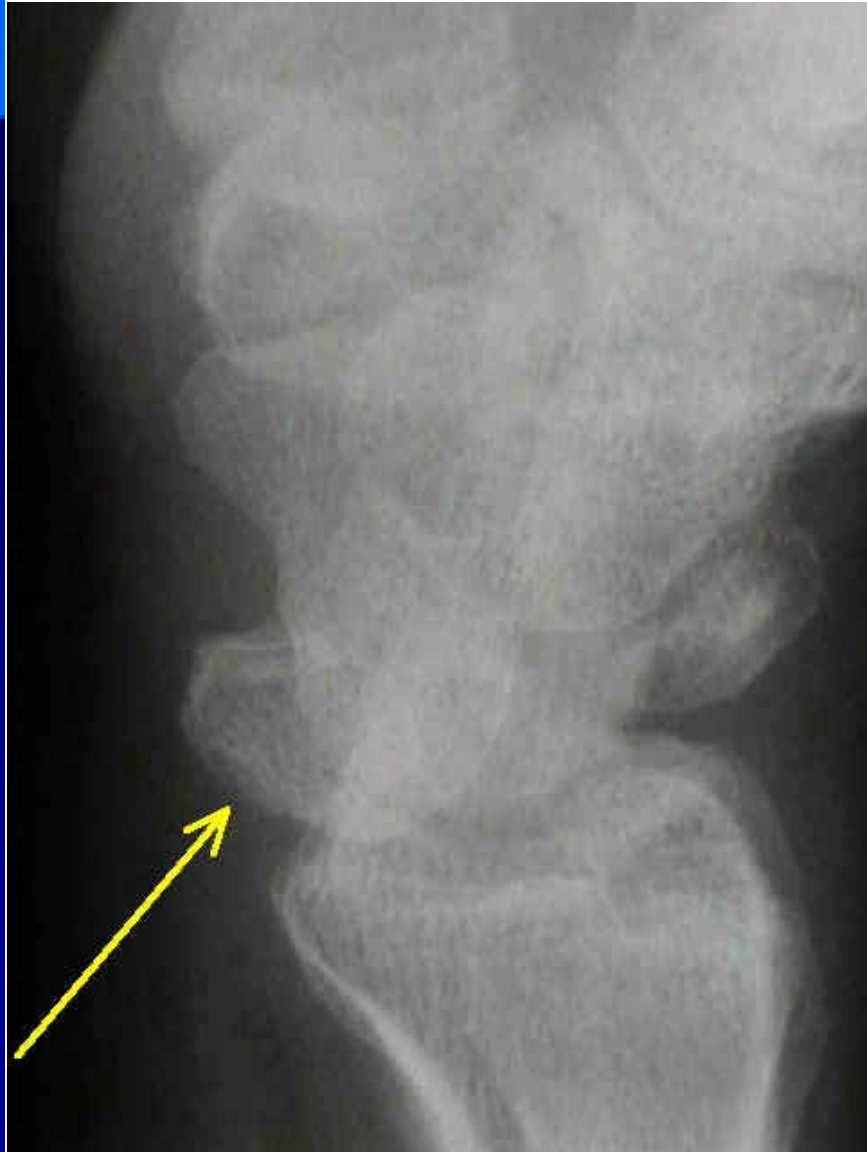


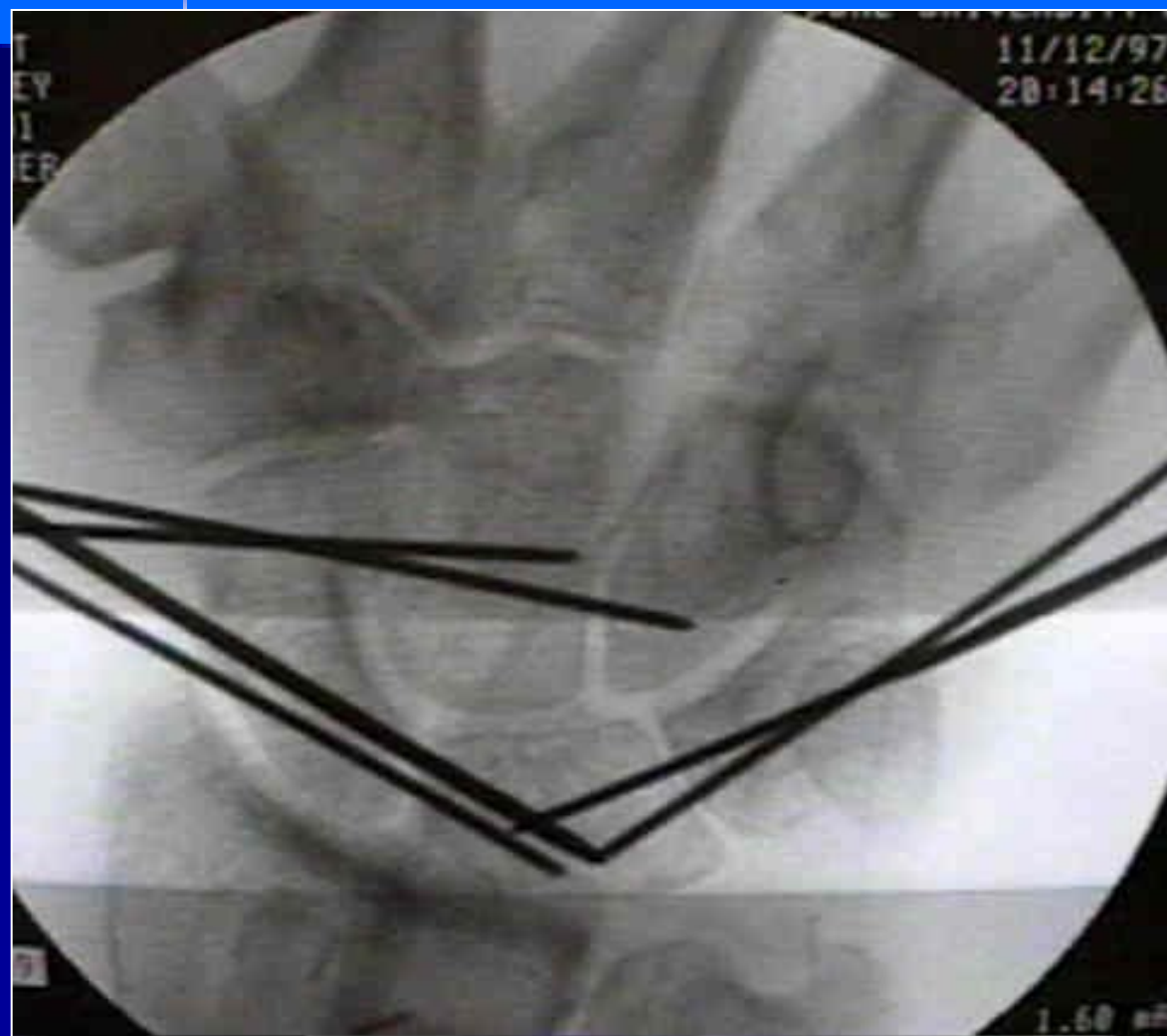Operace podle Stubbinsse



Luxace os lunatum



Perilunární luxace - zavřená repozice a transfixace KW



Fixace :

- skafo-capitátní
- skafo-lunární
- triquetro-lunární

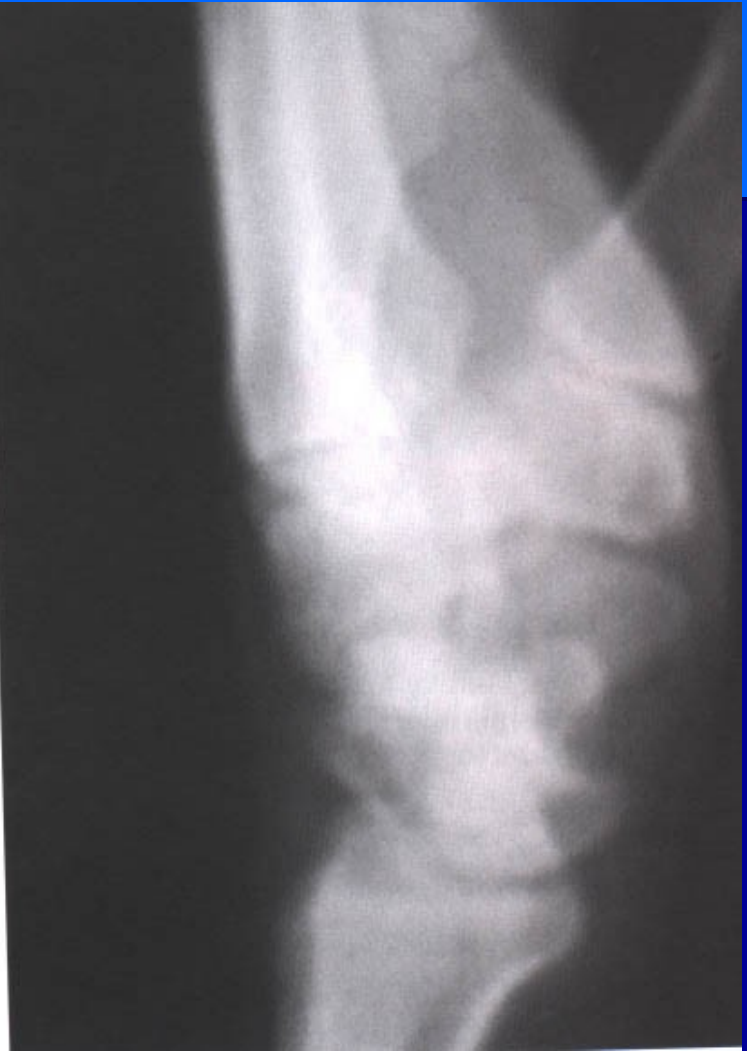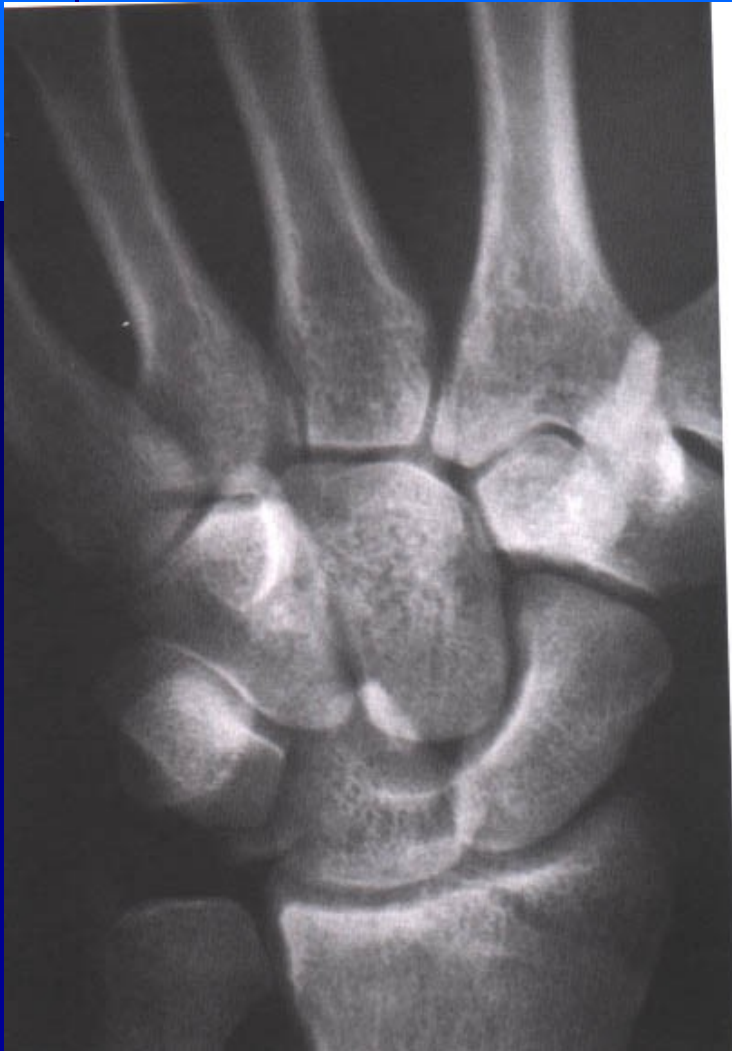- sádrová fixace
ve volární flexi

Luxace os lunatum

- 2. nejčastější poranění dospělých
- násilná dorsální flexe (event. výjimečně volární)
- palmární luxace (event. dorsál.)
- několik stupňů luxace
- Příznaky: bolest do ruky
iritace n. medianus
otok, palpace lunata

Terapie

- repozice + sádrová fixace v mírné volární flexi/2 T/, poté v neutrální poloze 2-3 T
- zavřená repozice + KW
- otevřená repozice ev. extirpace u zastaralých zl.



Os lunatum

■ **Inveterovaná luxace**

- volárně
- tlak na n. medianus - příznaky komprese

■ **M.Kienböck /nekróza/**

-práce s vibračními nástroji /pneumat.
vrtačka/

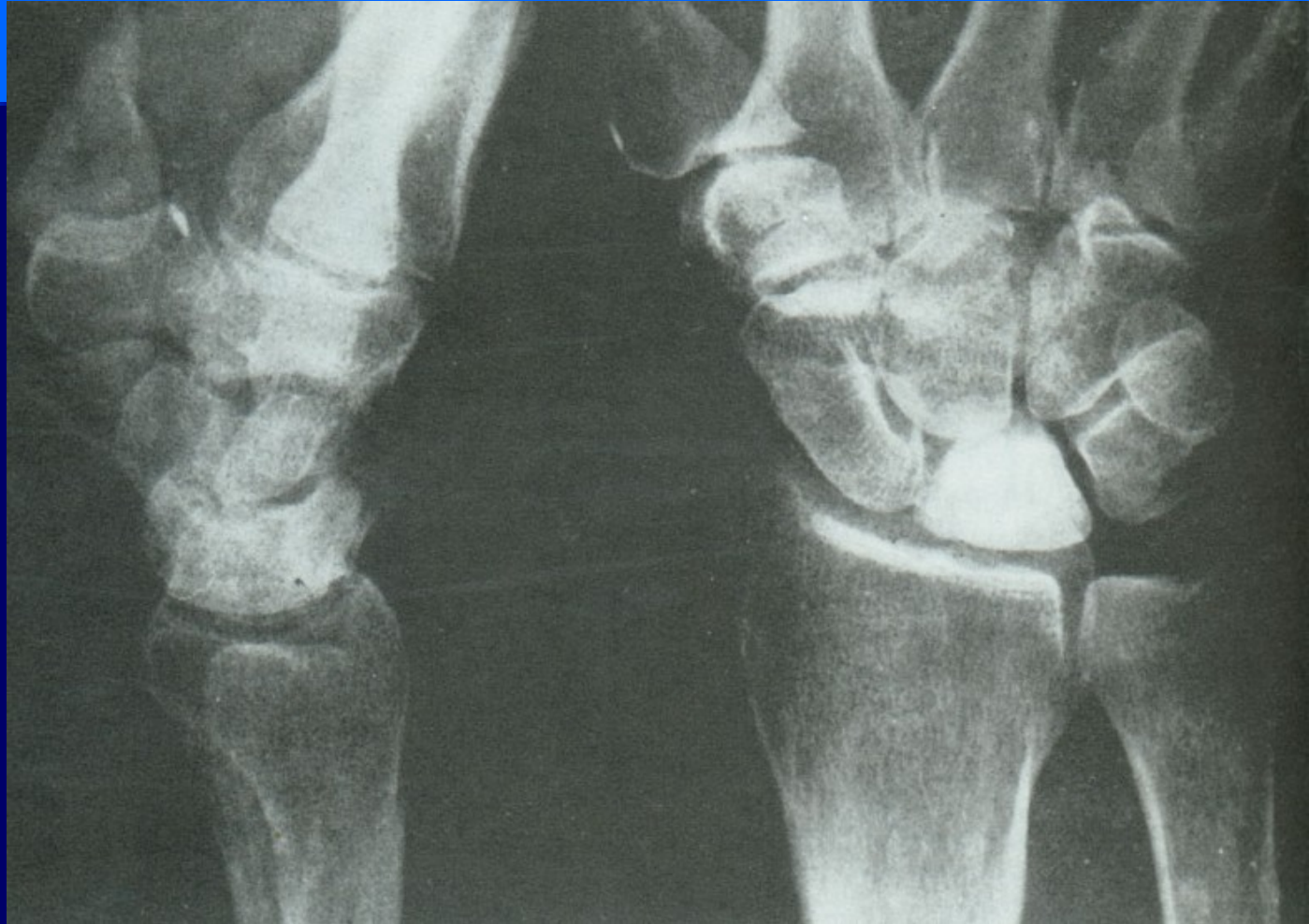
-bolesti a omezení pohybu

Terapie : imobilizace, fyzikální terapie

extirpace + náhrada smotkem

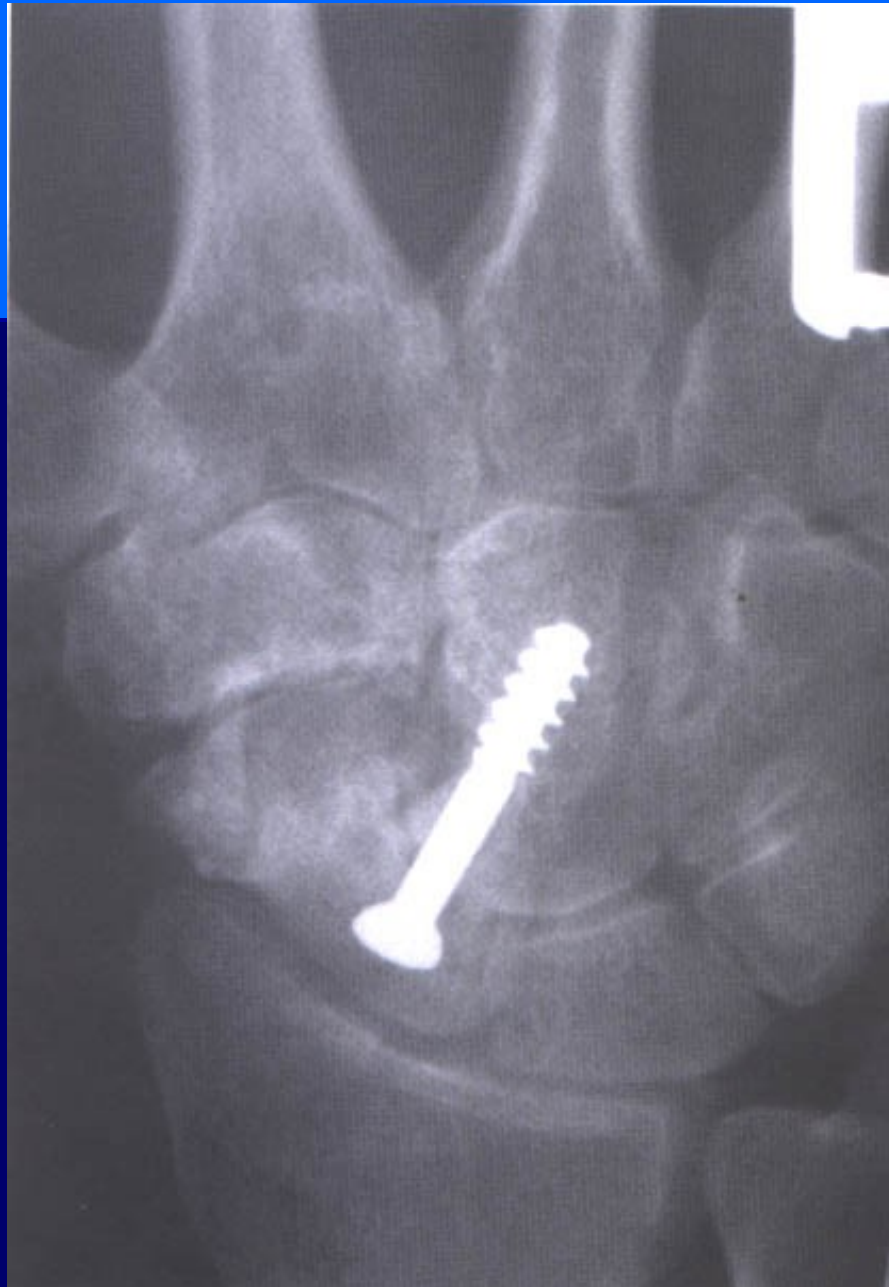
m.palmaris

M. Kienböck

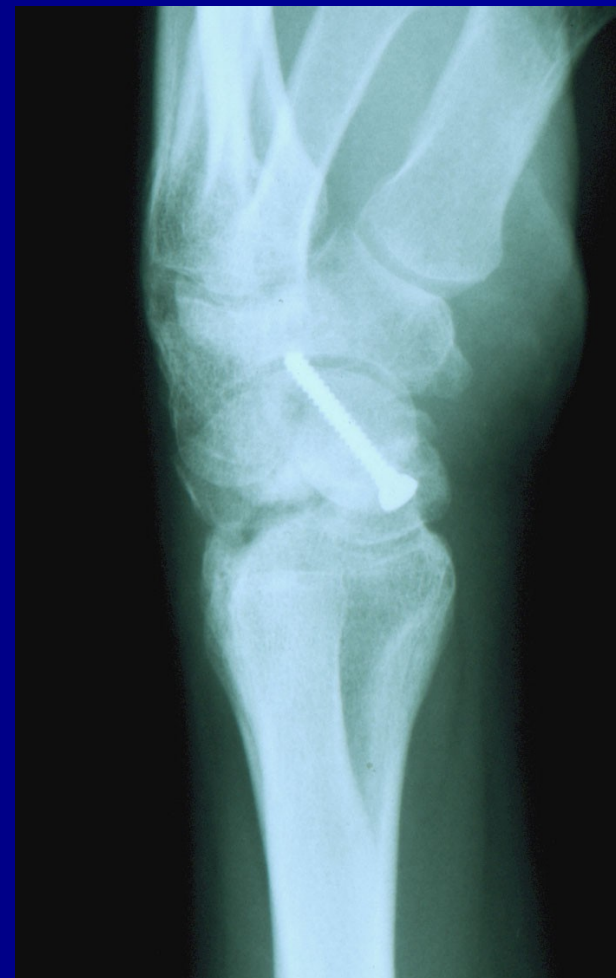
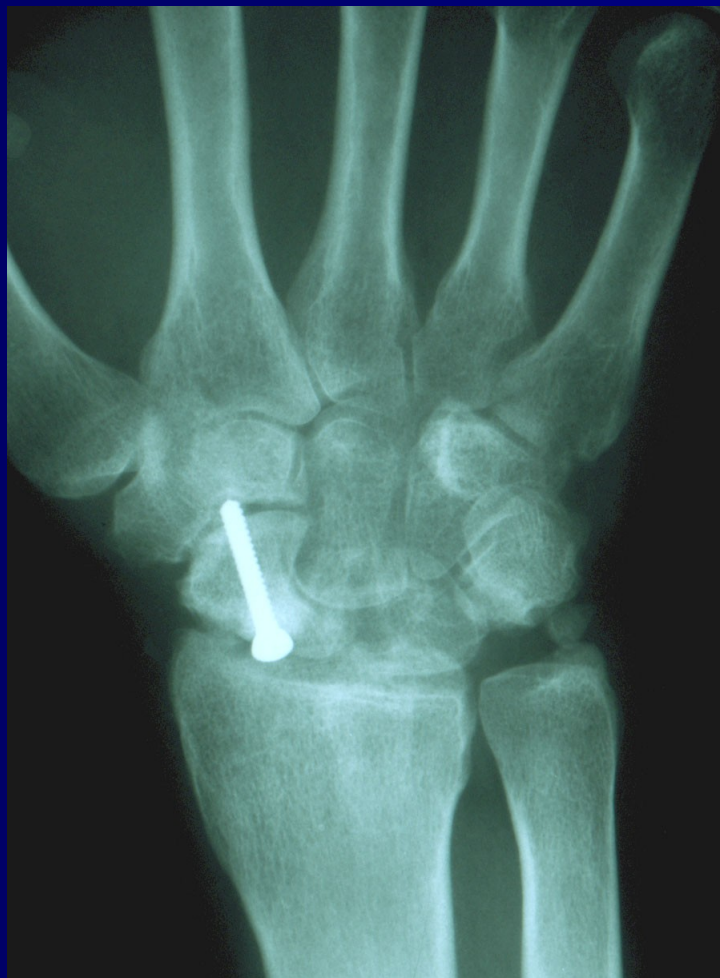
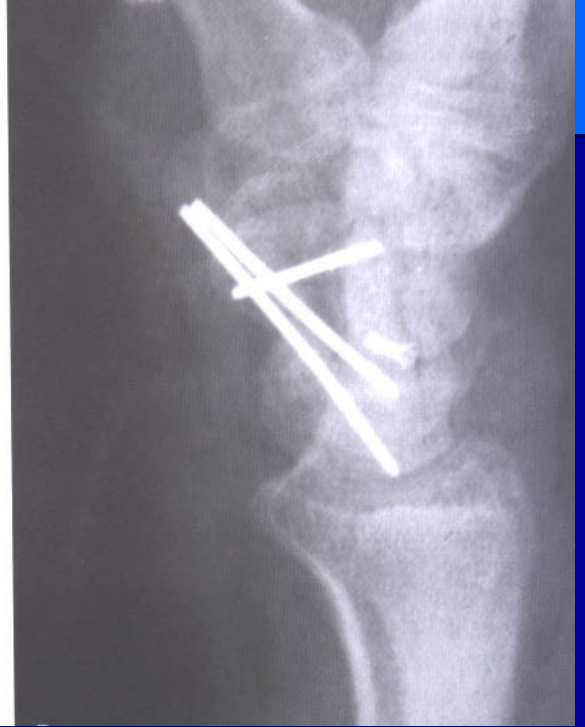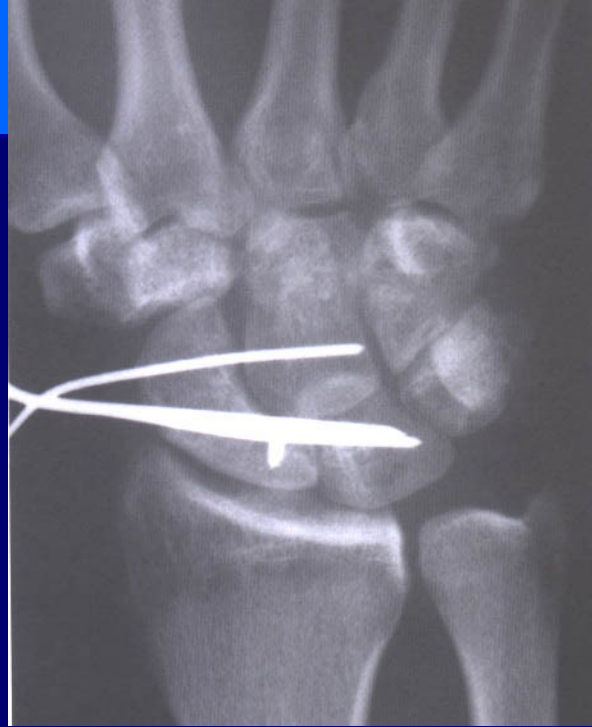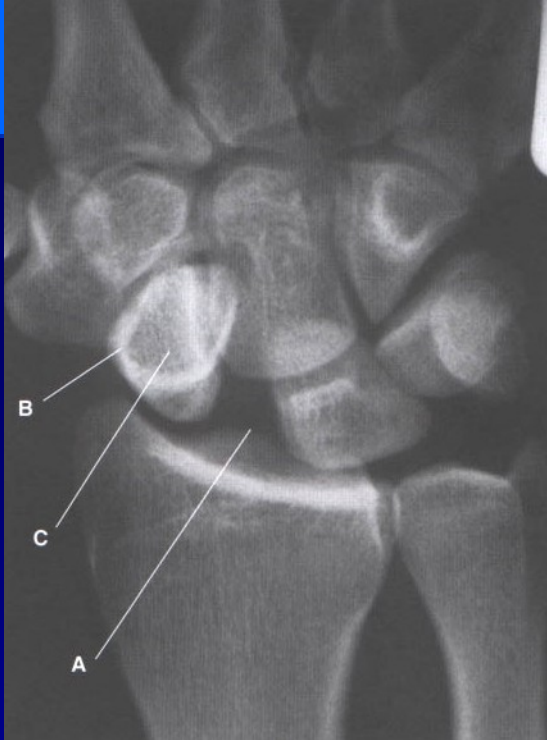
Poúrazové stavy zápěstí

- St. p. Collesově fraktuře - epifýza dorsálně a radiálně - **sy capitis ulnae** /dorsal. prominence ulny/
Terapie : resekce hlavičky ulny event. osteotom. radia
- **Pakloub os scaphoideum**
Terapie : Herbertův šroub - osteosyntéza
syntéza kostním štěpem - Stubbins
- Matti-

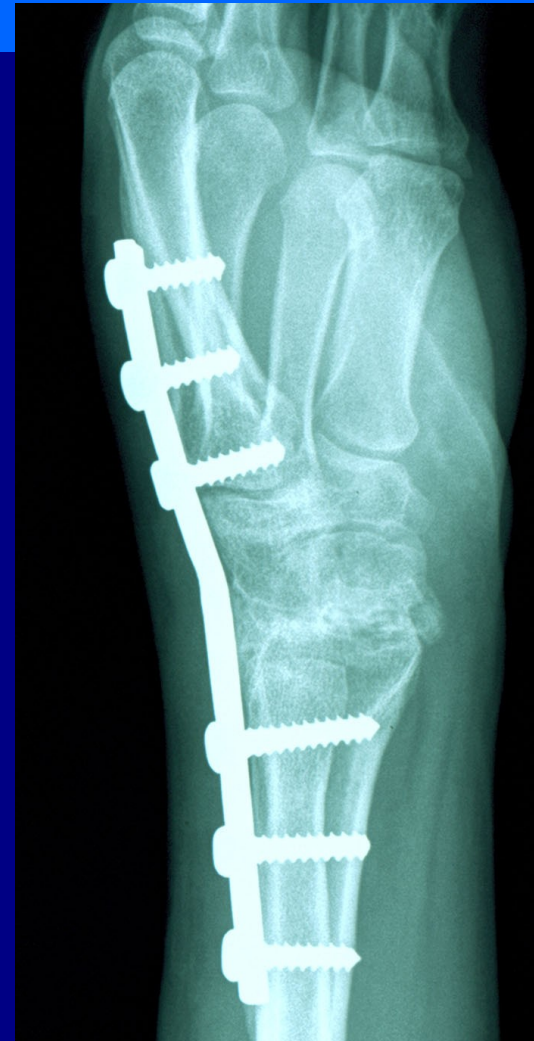
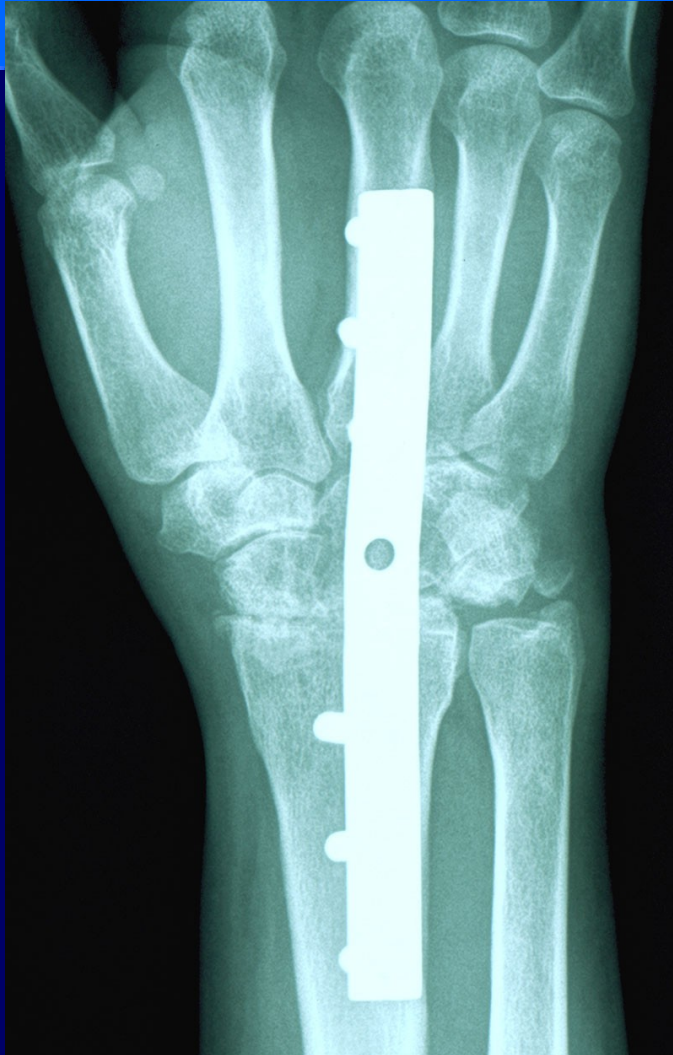

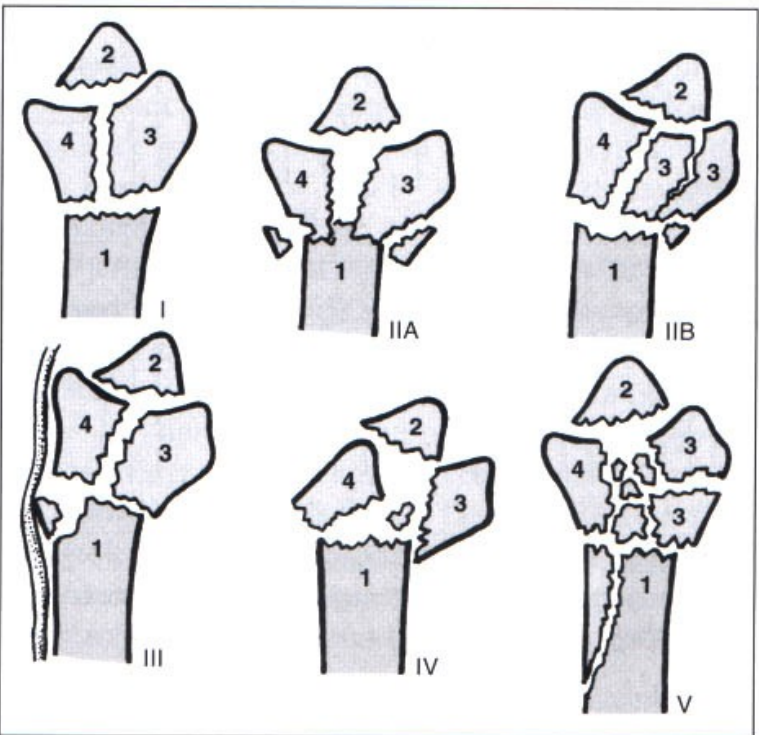
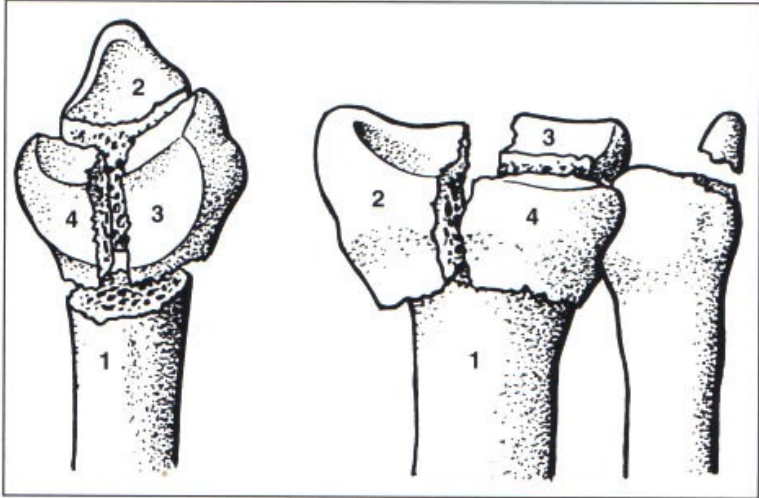
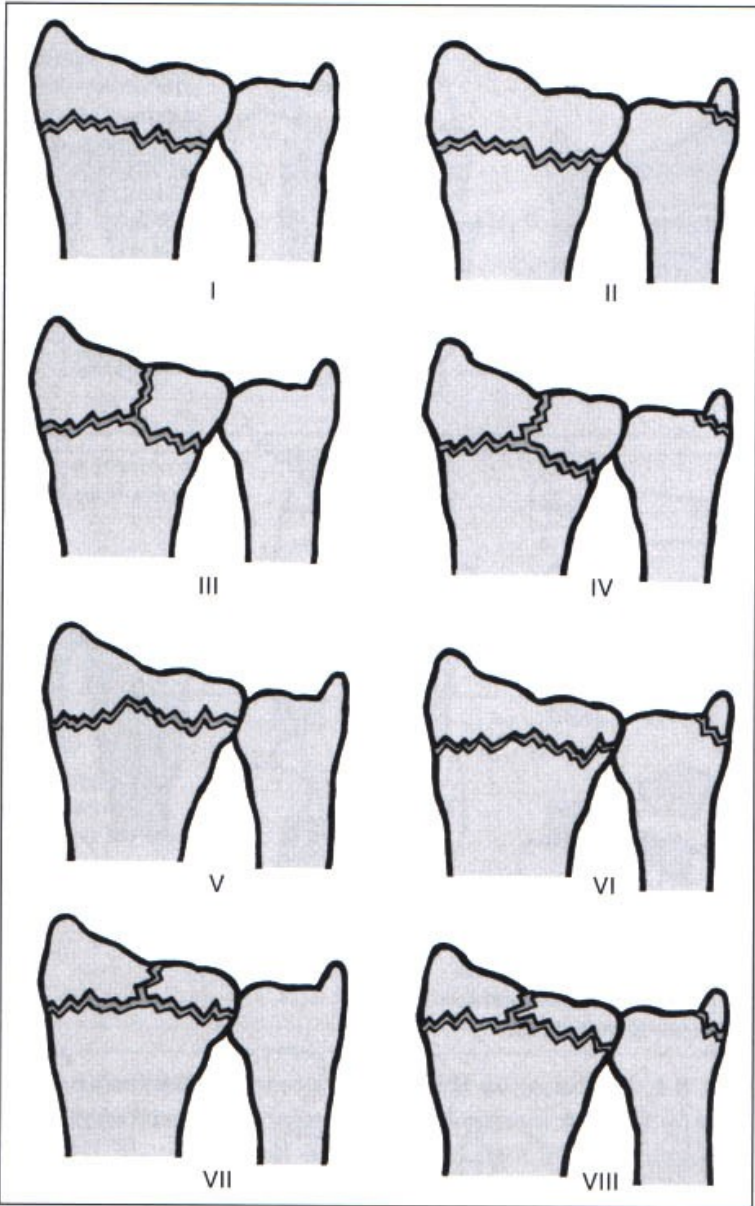
Posttraumatická artróza radiokarpálního kloubu





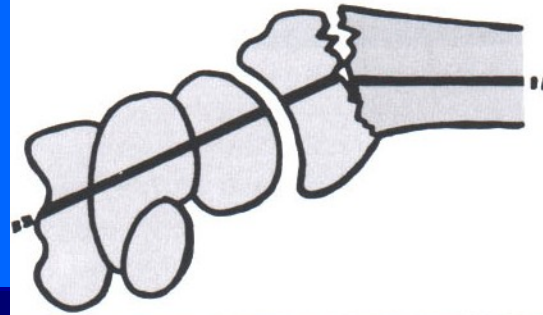
Arthrodeza radiokarpálního kloubu






Obr. 8.5. Frykmanova klasifikace


Smithova zlomenina I



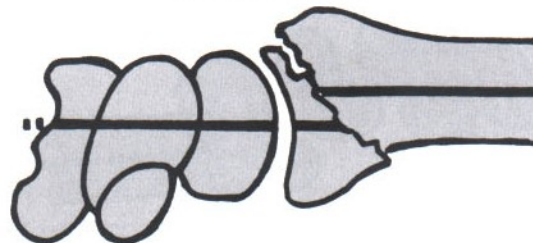
Smithova zlomenina II/volární Bartonova zlomenina

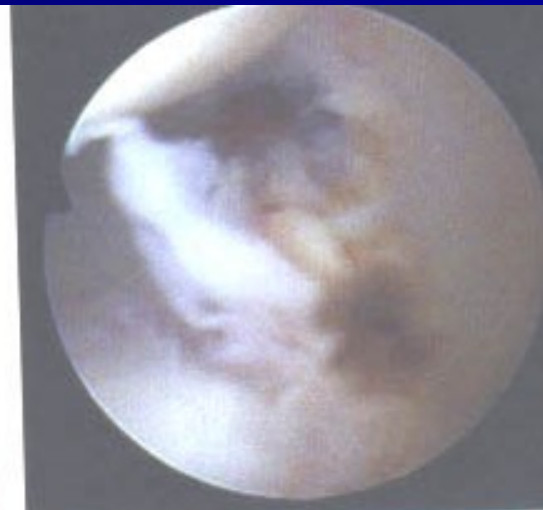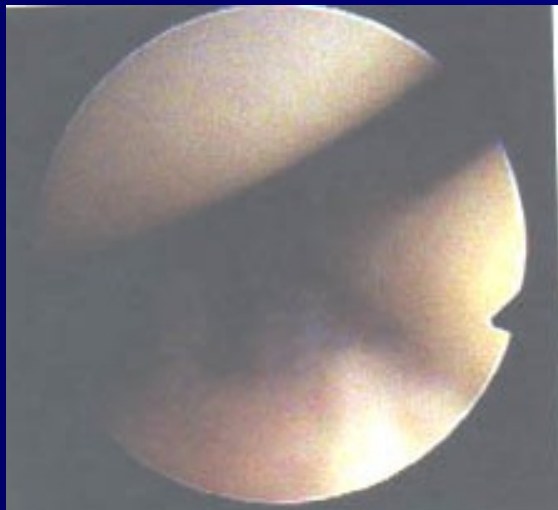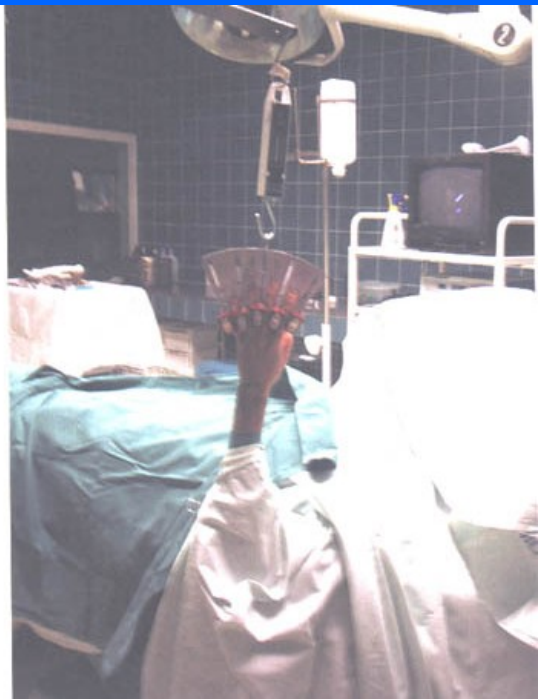
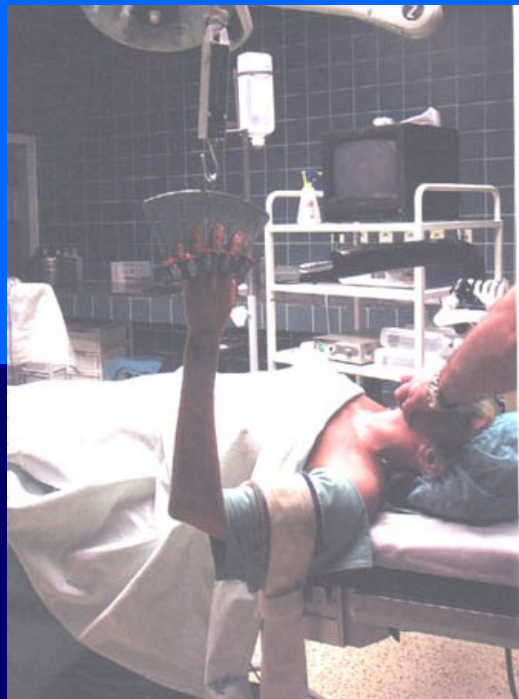


dorzální Bartonova zlomenina



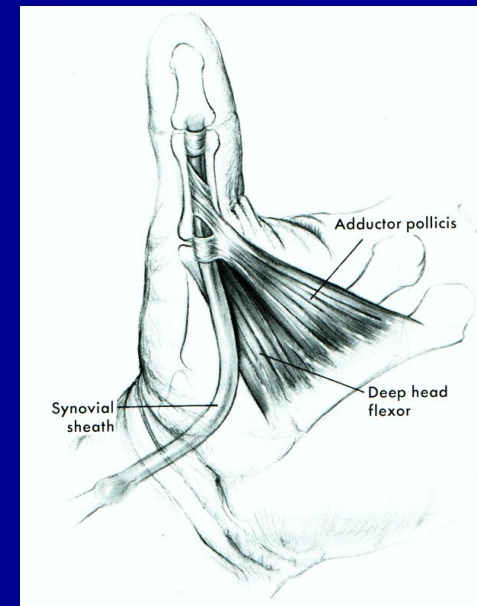
Smithova zlomenina III





Pollex saltans

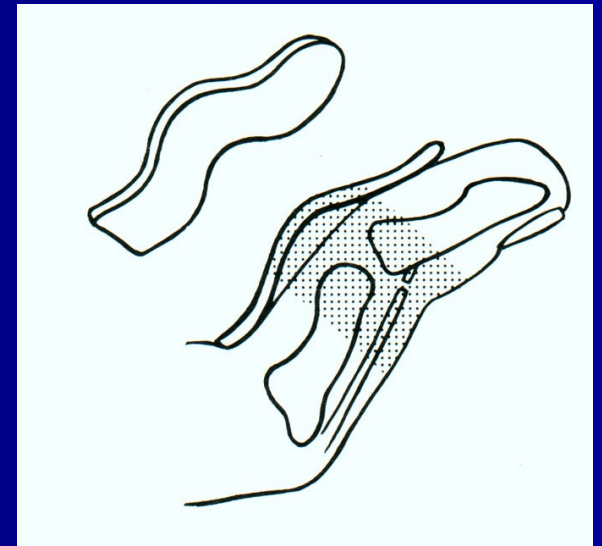
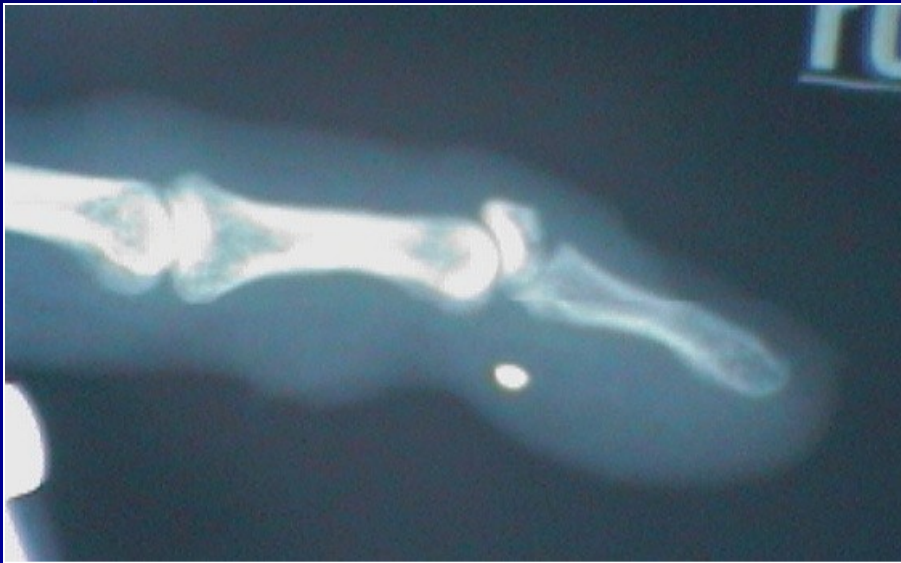- nejčastější, oboustranné
 - projevuje se v 1. roce života
 - přeskočení až blok ve flexi + zduření na volár. straně
 - zúžení pochvy šlachy flexoru + ztluštění šlachy
 - postižení i více prstů
 - často spontánní úprava
- **terapie:** operační - fenestrace šlachové pochvy



Kladívkovitý prst

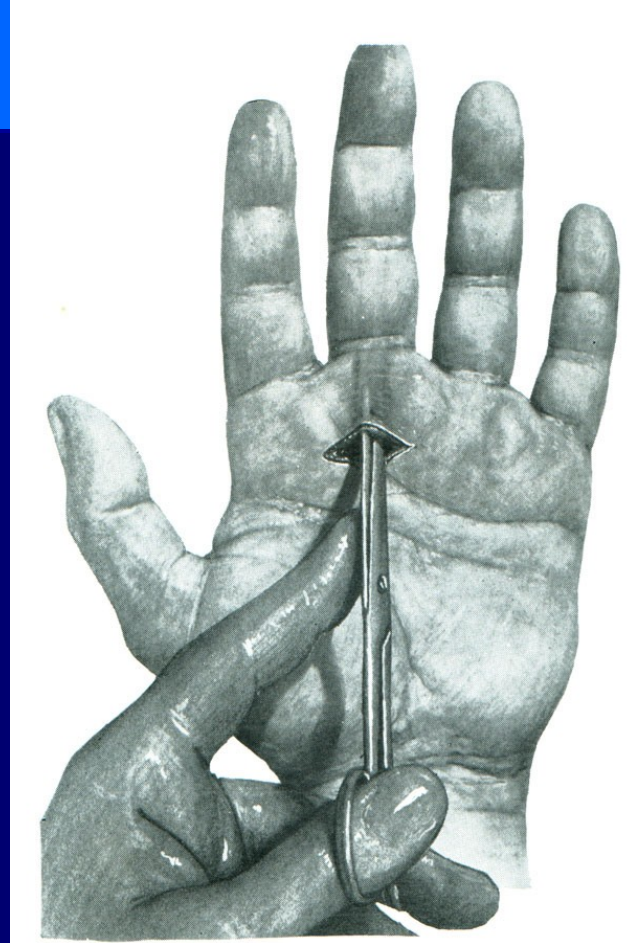(abrupce úponu dorzální aponeurózy)

- někdy odtržení i s kusem kosti
- flexe DIP s nemožností extenze



Th : dlažka s ohnutým PIP a hyperextenze DIP kl.

Lupavý prst-digitus saltans



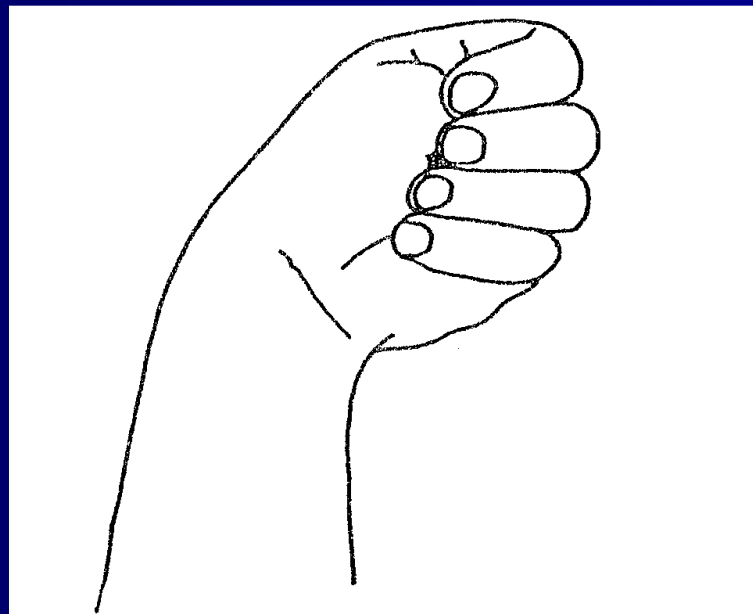
Th: obstruk, event. fenestrace

M. De Quervain (stenožující tendovaginitis)

- šlacha dlouhého abduktoru a krátkého extenzoru palce
- přetížení
- příznaky : bolest nad proc. styloideus radii

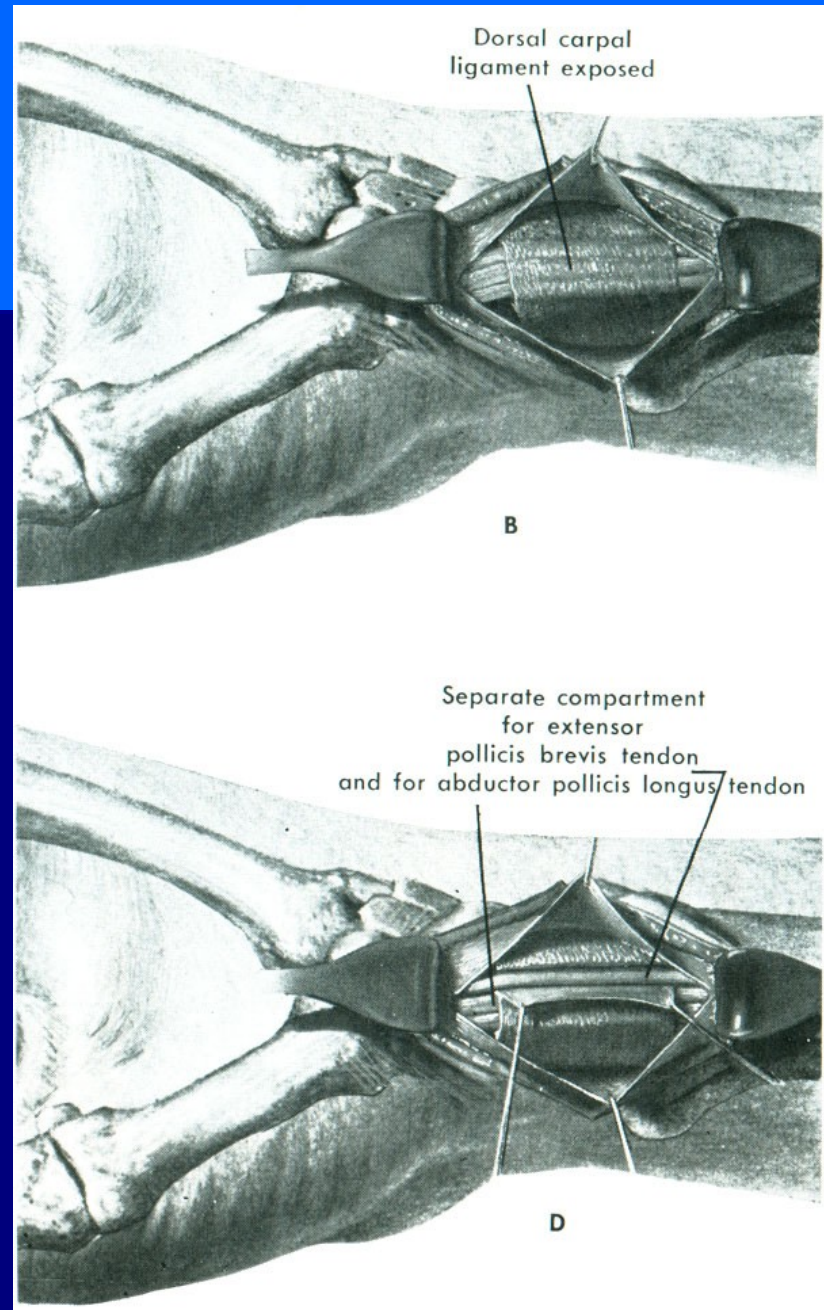
Finkelsteinův test

Th: ortéza, dlaha, obstrukce event. discize



Obr. č. 35: Finkelsteinův test

M. de Quervain



Onemocnění šlach. pochev

■ **tenosynovitis crepitans**

- šlachy extenzorů a dlouhého natahovače palce
- mikrotraumatizace z přetížení
- příznaky: palp. bolestivost, bolestivý pohyb, krepitace při pohybu

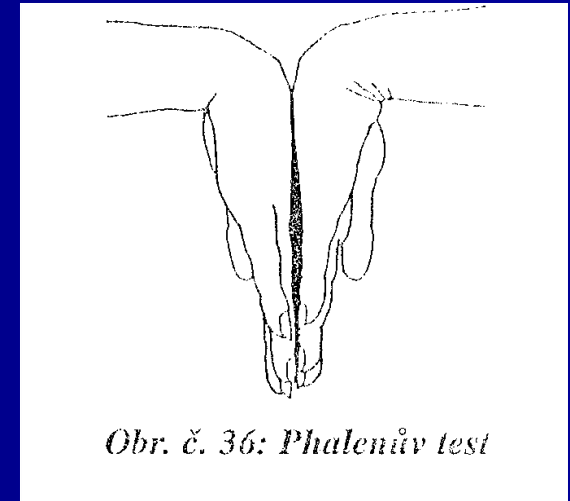
Th : zklidnění na dlaze, NSA lokálně i celkově, obstríky
event. chirurg. revize

Syndrom canalis carpi

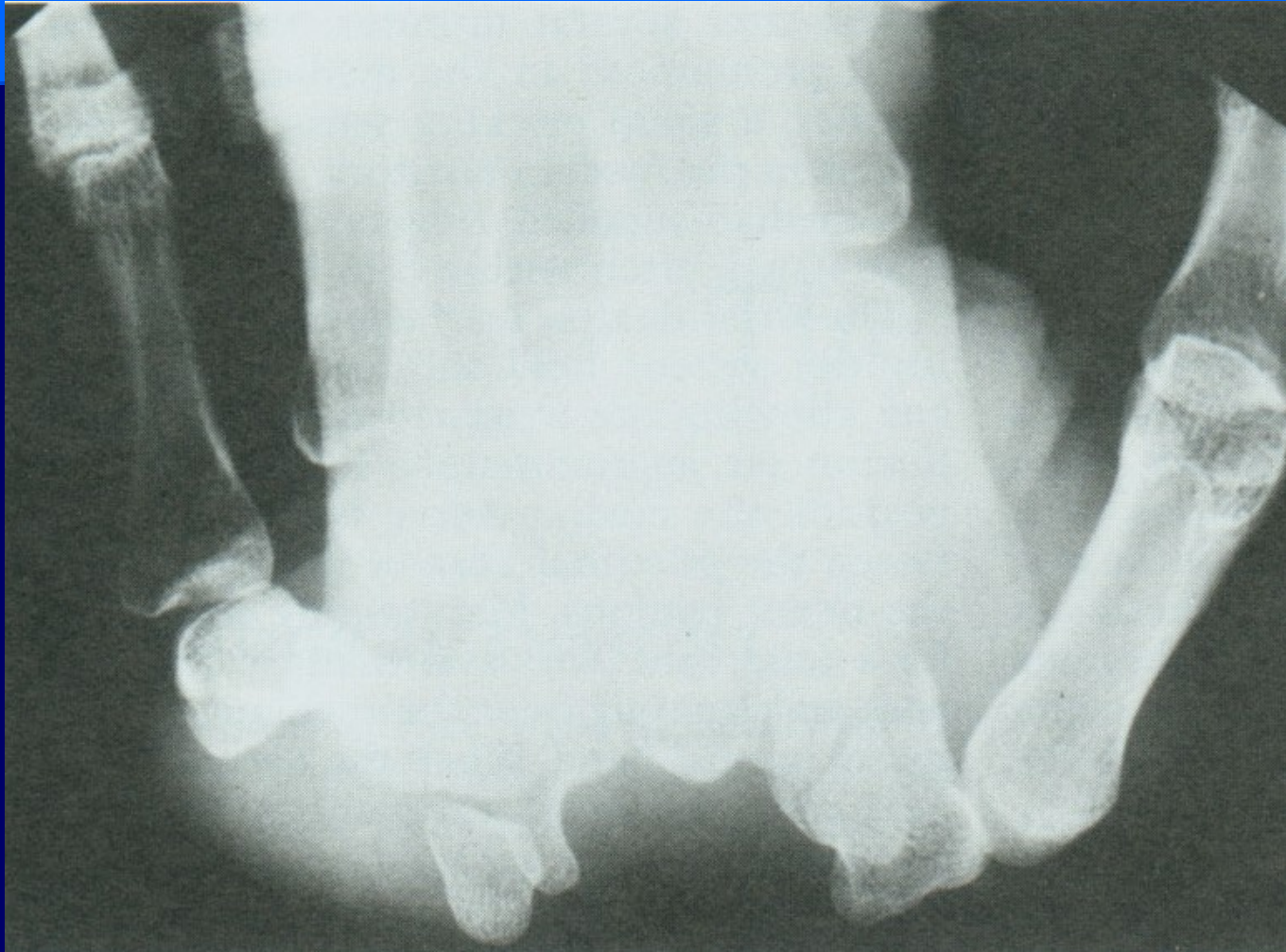
Kompresní neuropatie n. medianus

Bolesti v zápěstí, snížení svalové síly,
Hypotrofie svalstva thenaru
omezení drobných pohybů prstů- stisk, úchop
Parestezie, mravenčení, brnění a mrtvění
na volární straně palce, 2-3. prstu,
a radiální strany 4. prstu.

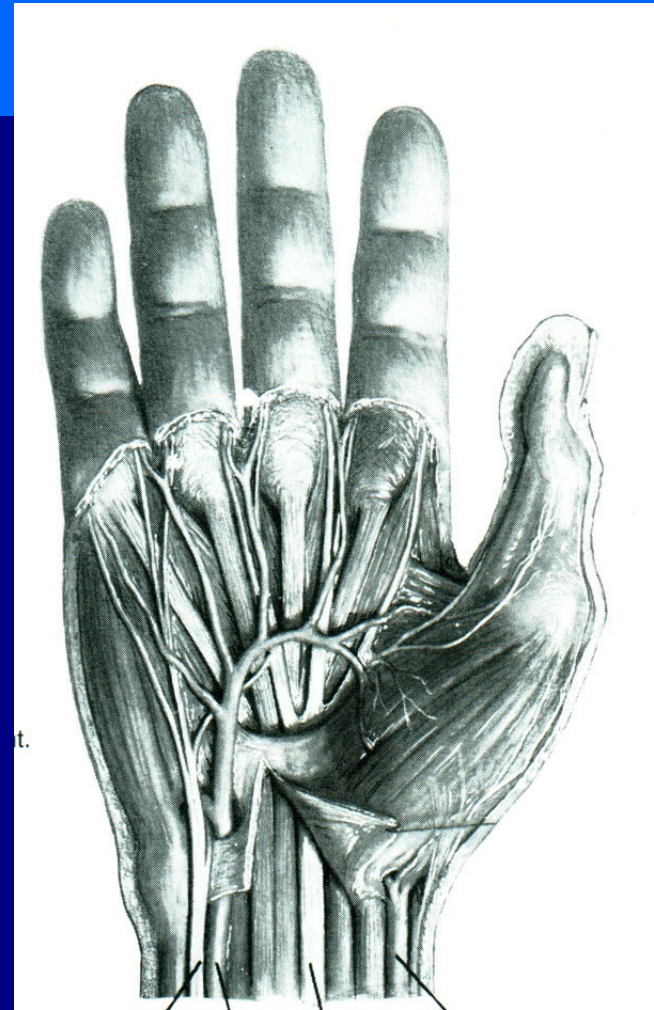
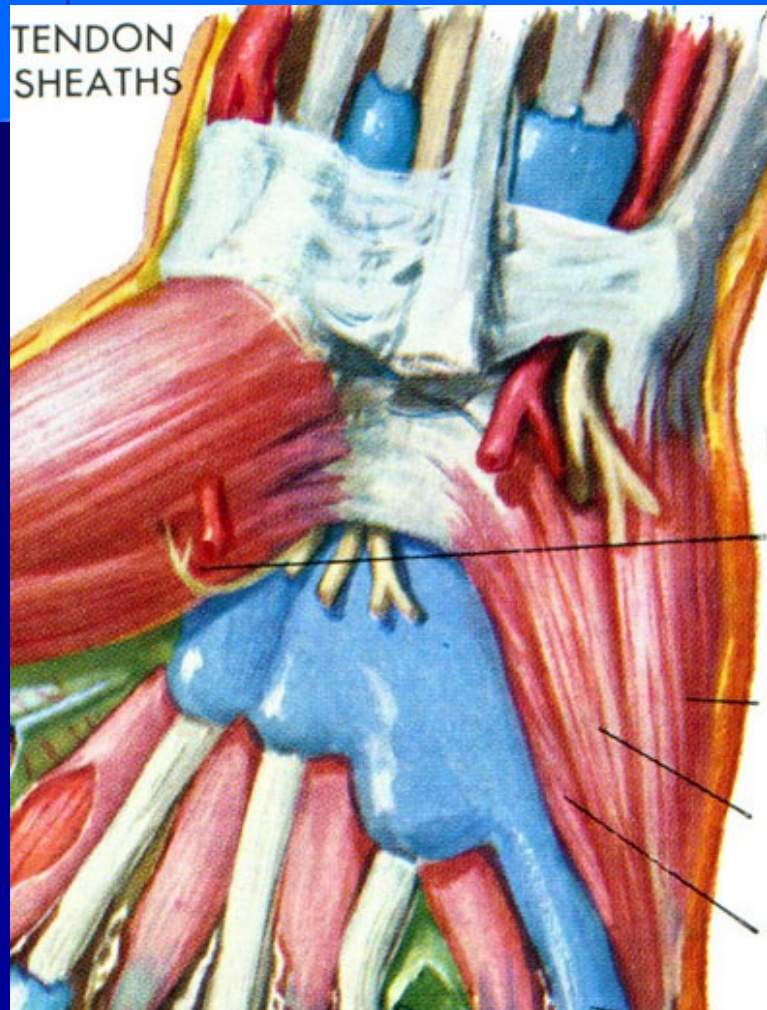
Palpační bolest
Tinelův příznak
Phalenův test

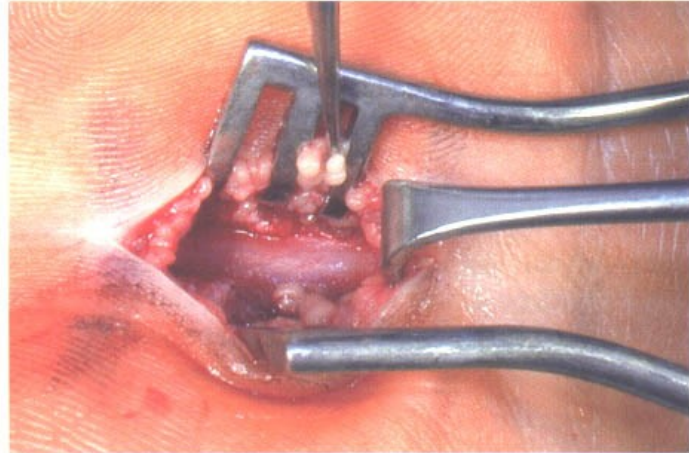
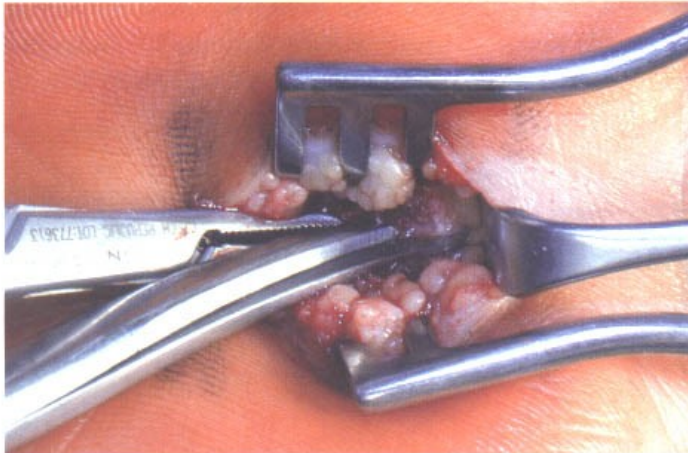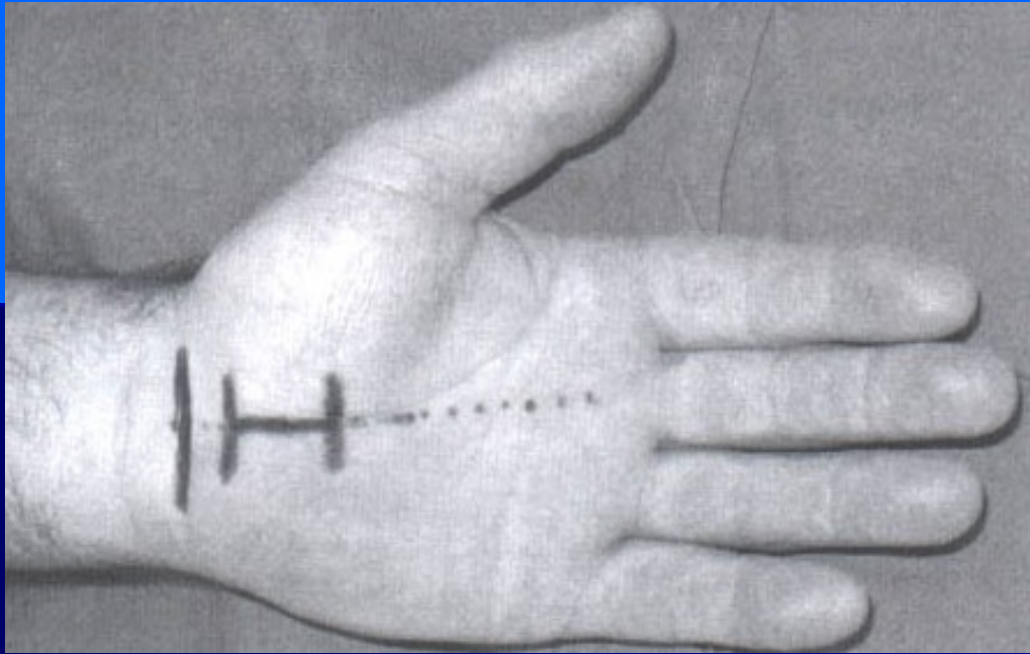


RTG snímek na karpální tunel



Discise lig. carpi transversum





Sy Guyonova kanálu

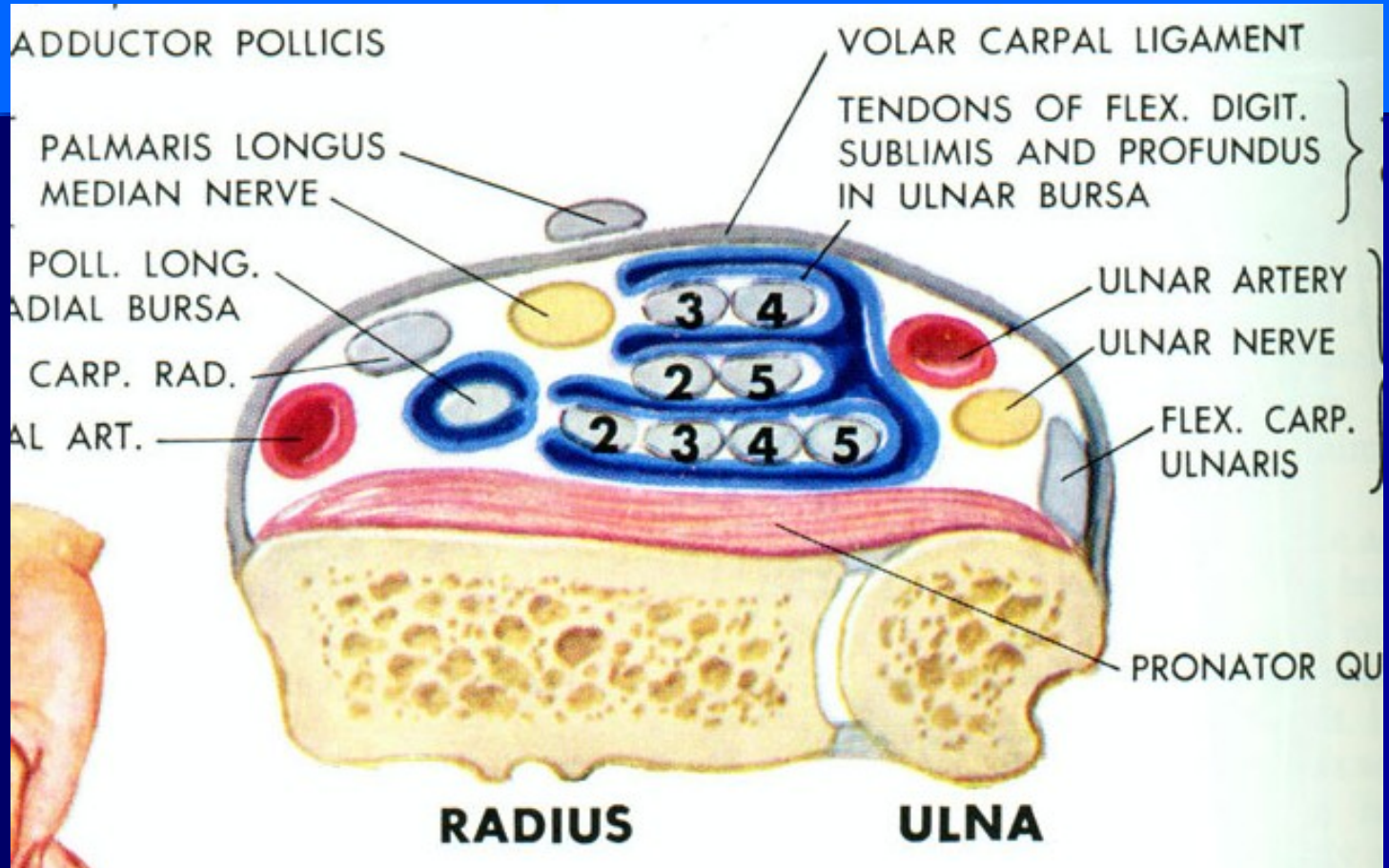
kompresie n. ulnaris radiálně od os pisiforme

Příznaky :

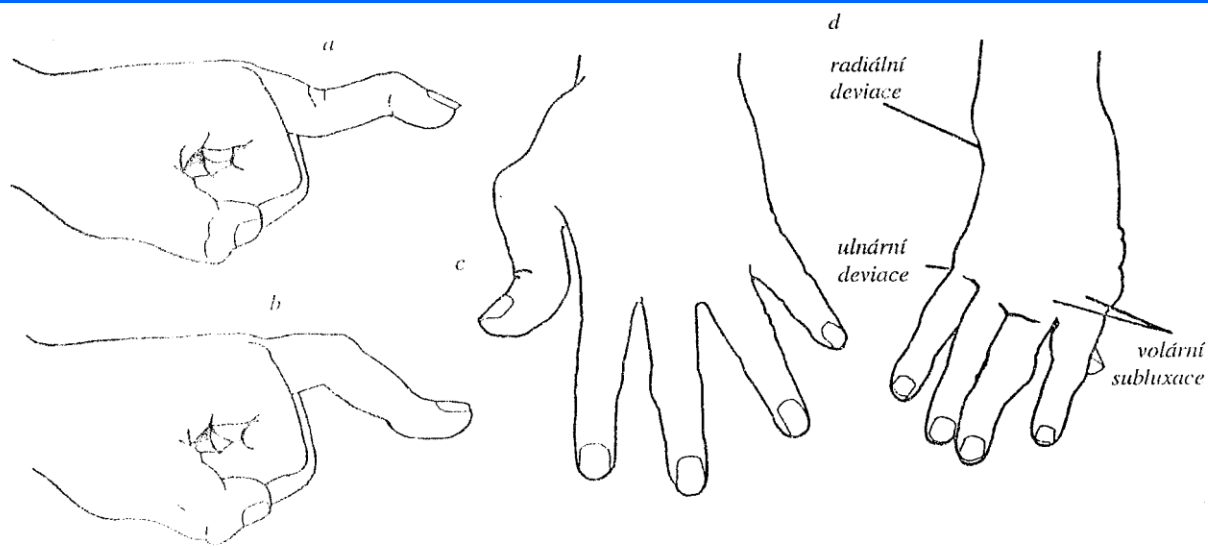
- parestezie na ulnár. hraně ruky a dlaně, volární straně malíku a volár. a ulnár. straně IV. prstu
- hypotrofie hypothenaru
- palp. bolest radiálně od os pisiforme

Th : obstrukce event. chir. dekomprese

Syndrom Guyonova kanálu



Deformity ruky u revmatiků



Obr. č. 33: Deformity prstů: a) labutí šíje; b) knoflíkové dírky; c) Z-deformita palce;

Labutí šíje

Z deformita palce ruky

Ulnární deviace prstů

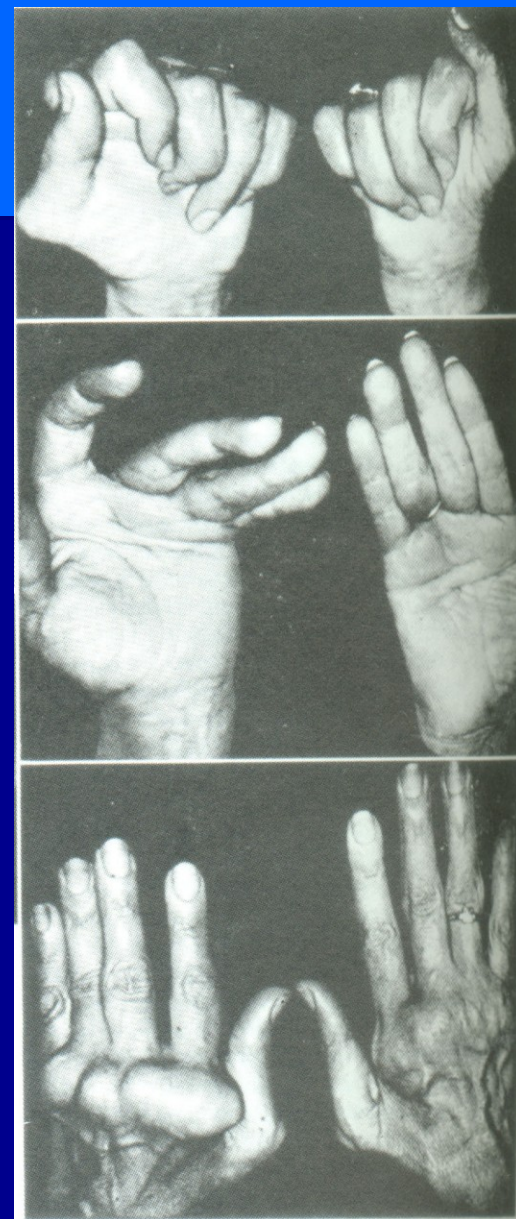
Zduření DIP

Dig. telescopici

Deformita knoflíkové dírky

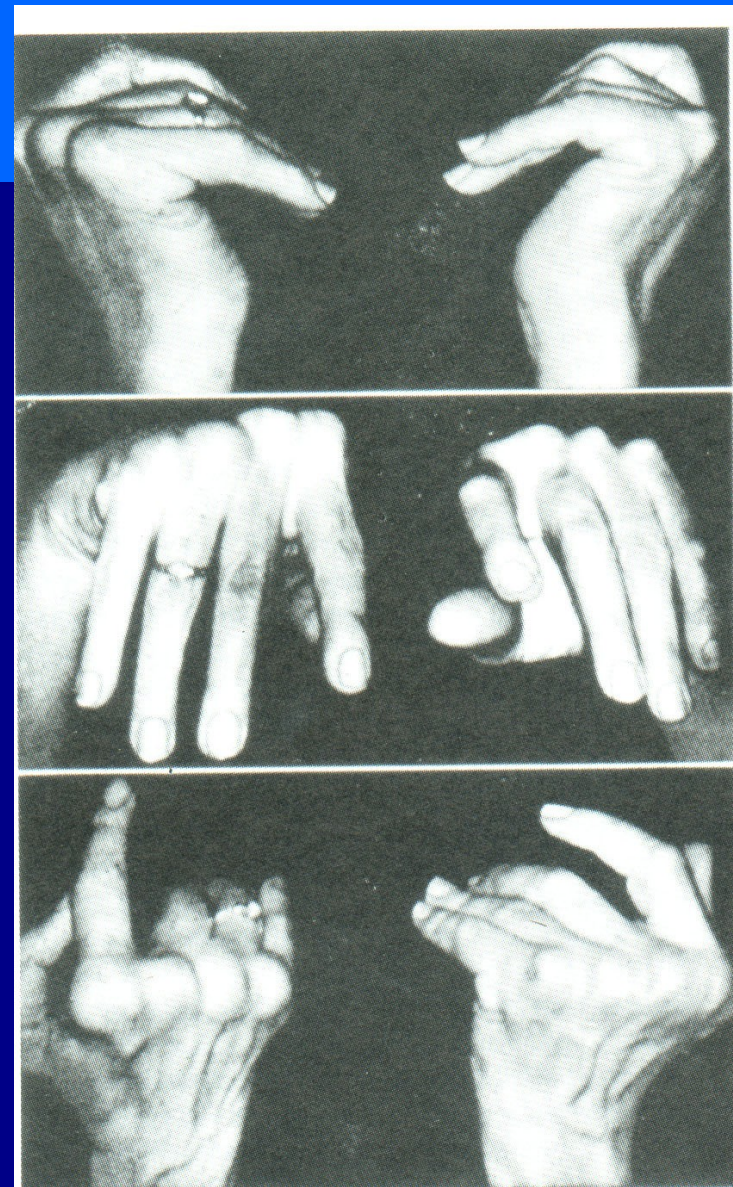Revmatická ruka

radiální deviace zápěstí
palmární subluxace zápěstí
dorzální prominence hlavičky ulny
ulnární deviace v MP kloubech
volární prominence hlaviček MTC
deviace v IP kloubech

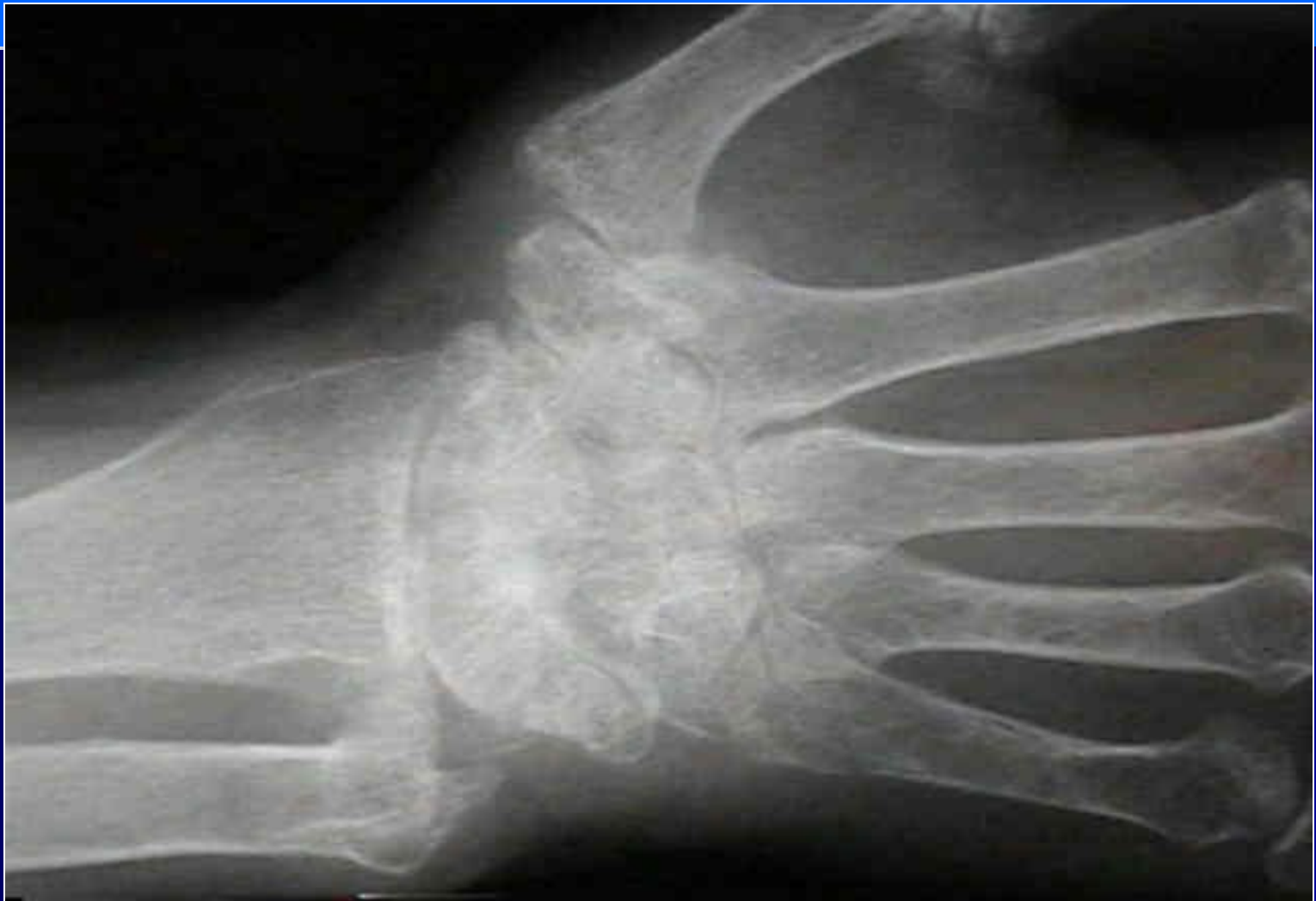

Revmatická ruka

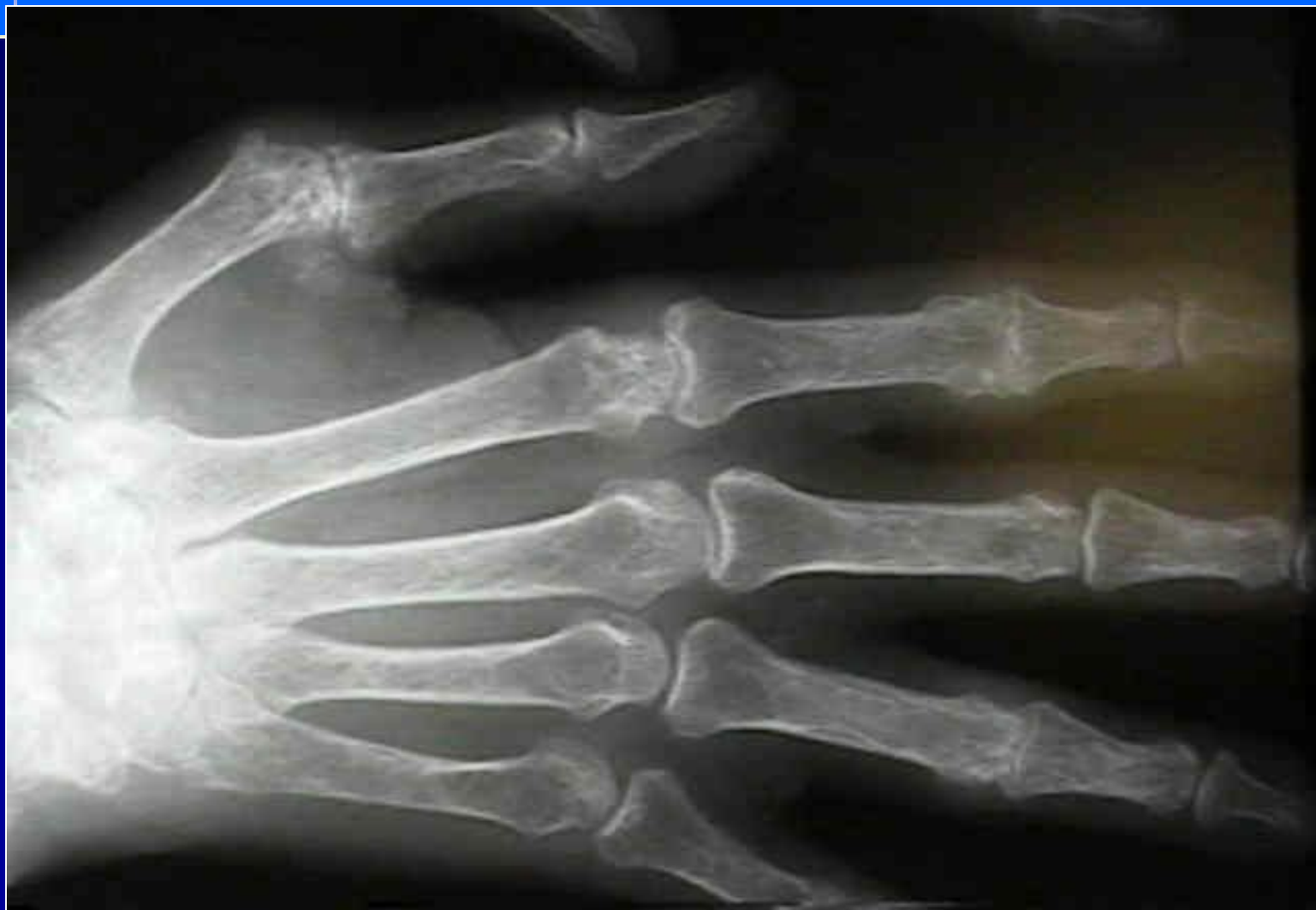radiální deviace zápěstí
palmární subluxace zápěstí
dorzální prominence hlavičky ulny
ulnární deviace v MP kloubech
volární prominence hlaviček MTC
deviace v IP kloubech



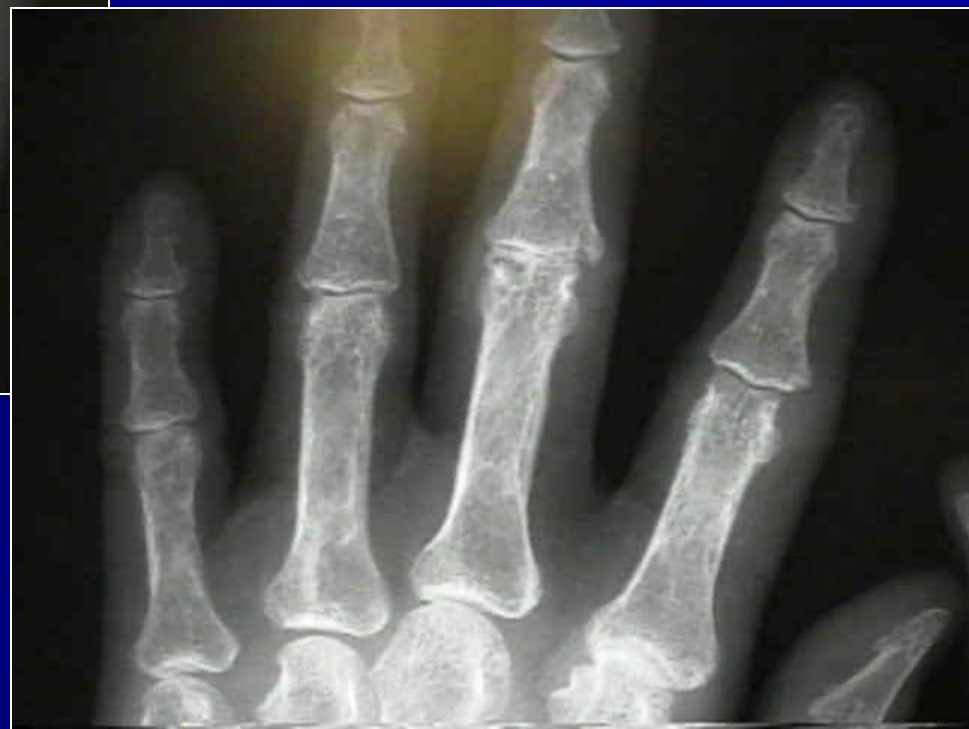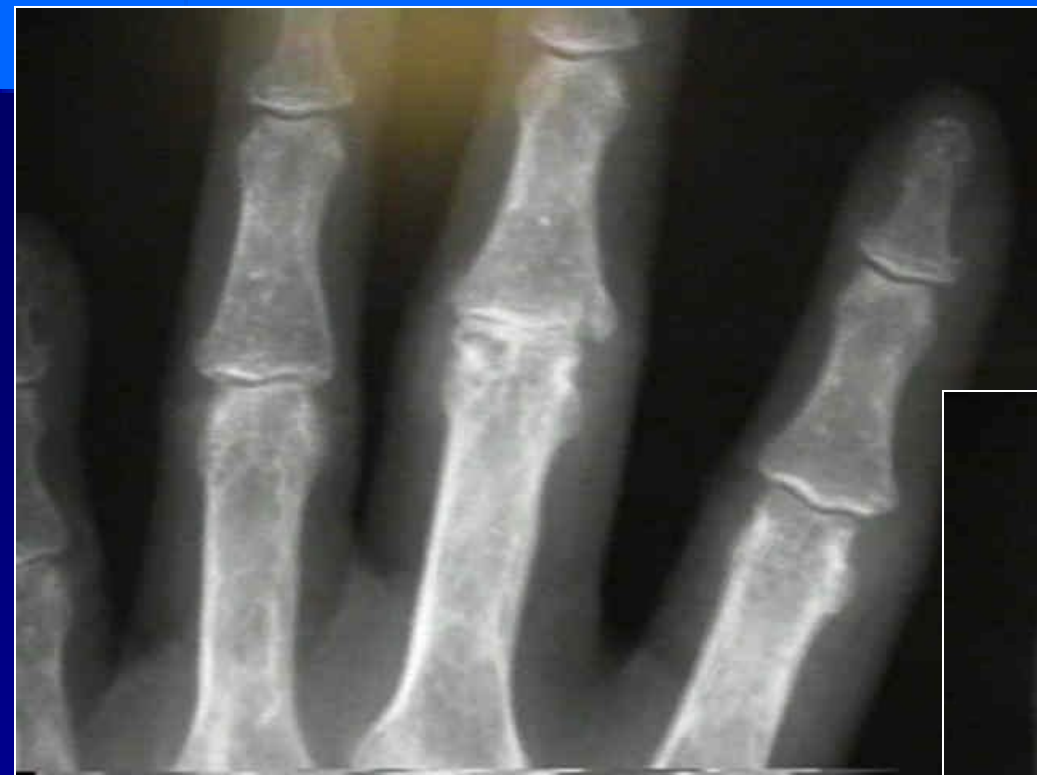Revmatická ruka



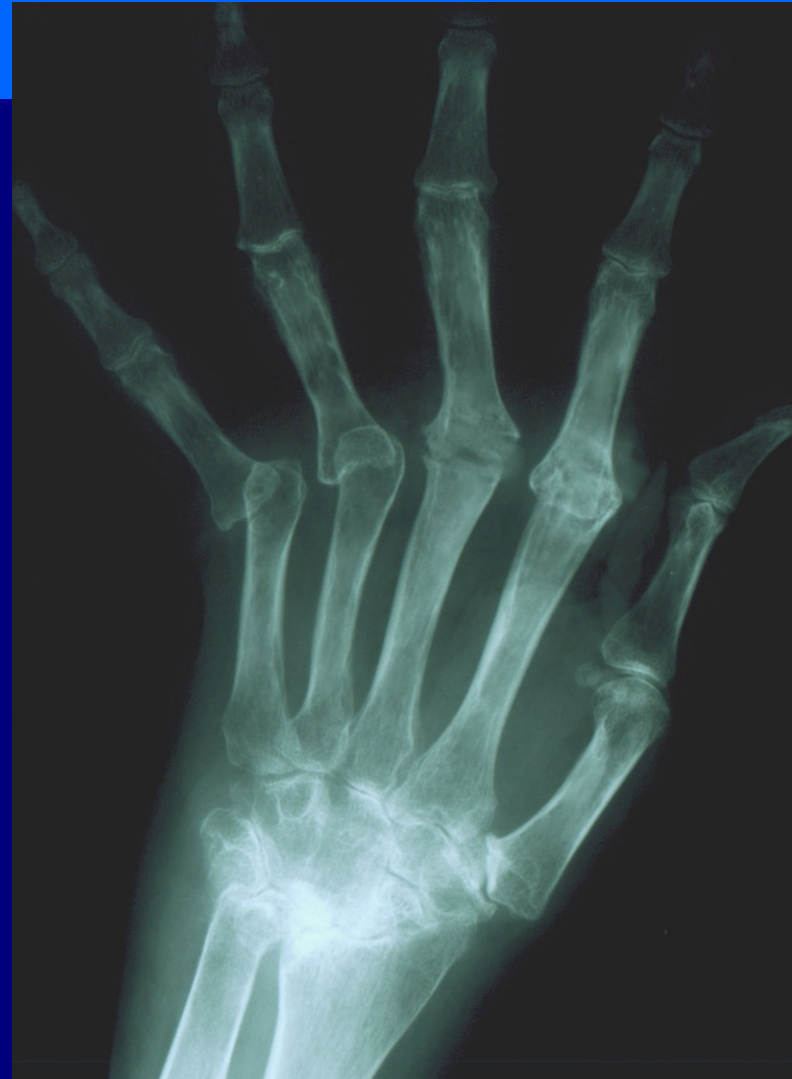RTG RA ruky



RTG RA ruky



Revmatická ruka



Terapie RA

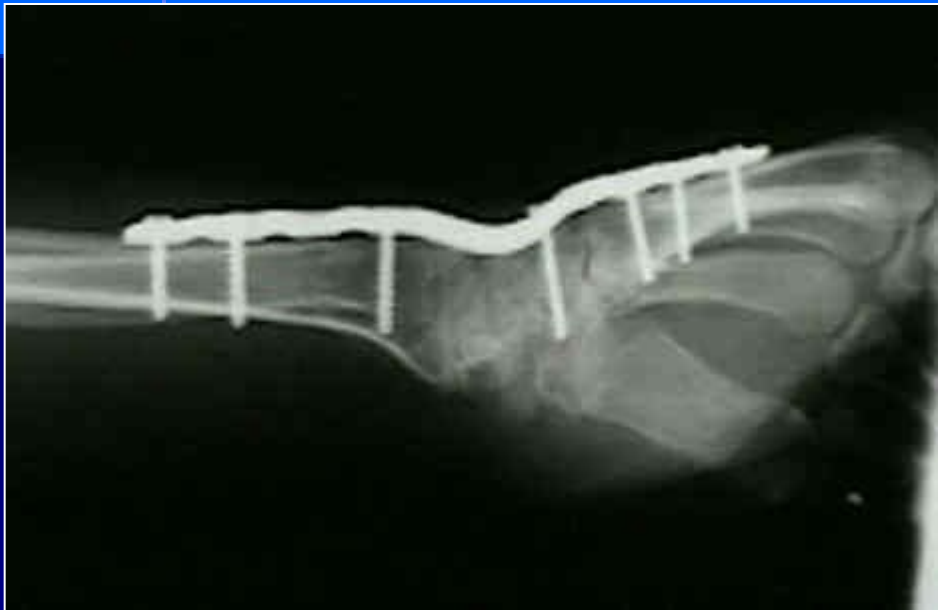
Komplexní

- farmakologická: ***basální*** - GKK, soli zlata, antimalarika
- ***symptomat.*** - NSA, anlget., chondroprot.
- lázeňská + fyzikální : udržení ROM
- sociální program - změna povolání, invalidní důchod
- chirurgická : prevence řešení již vzniklých deformit, ROM, snížení bolesti

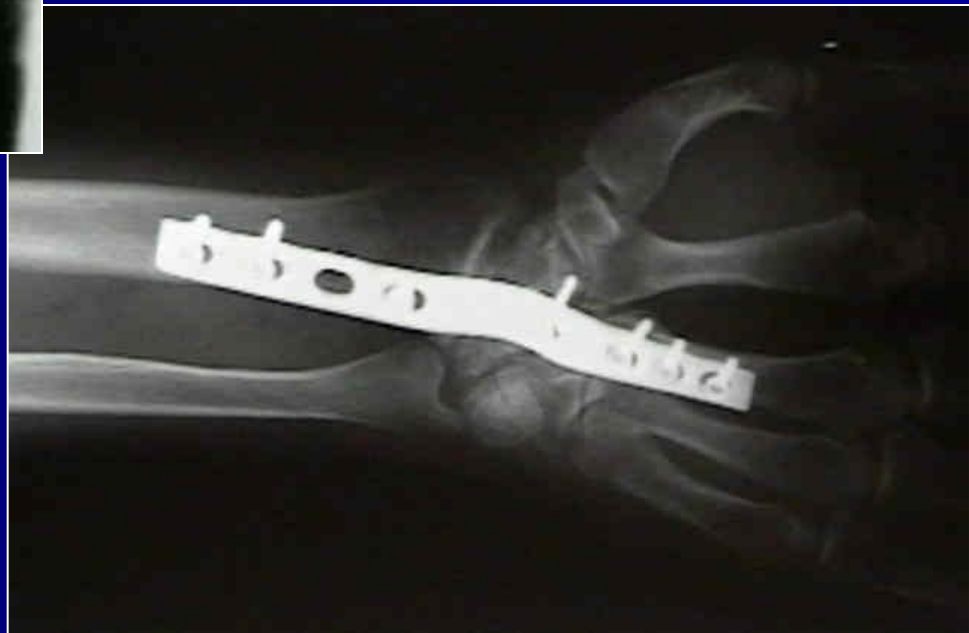Chirurgická léčba

- synovektomie
- sutury a rekonstrukce šlachové
- artroplastiky
- artrodézy
- osteotomie
- kloubní náhrady

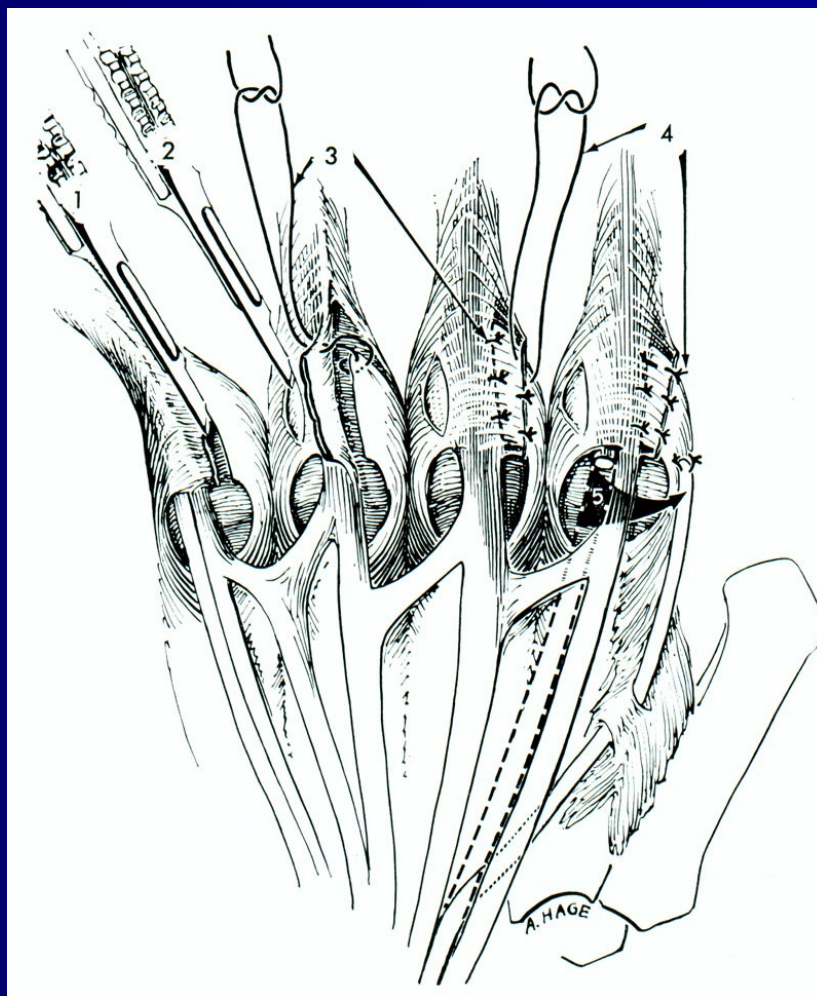
Déza karpu



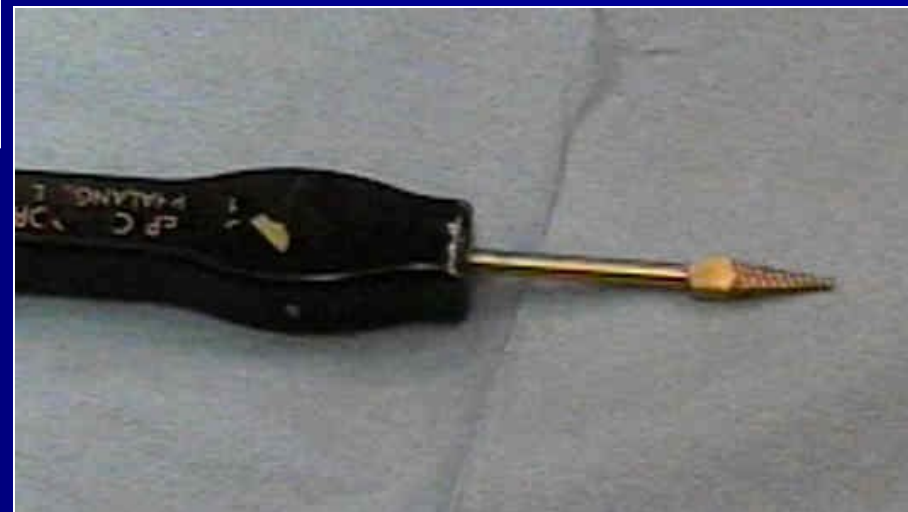- 10-15 st. dorsiflexe
- 5-10 st. ulnár. deviace

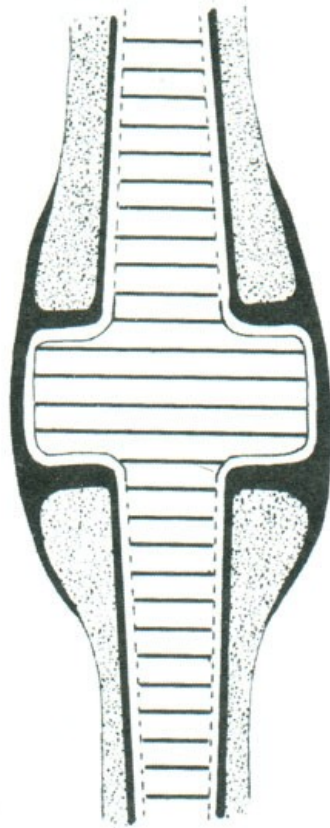

Synovectomie MP kloubů a plastika kloubního pouzdra

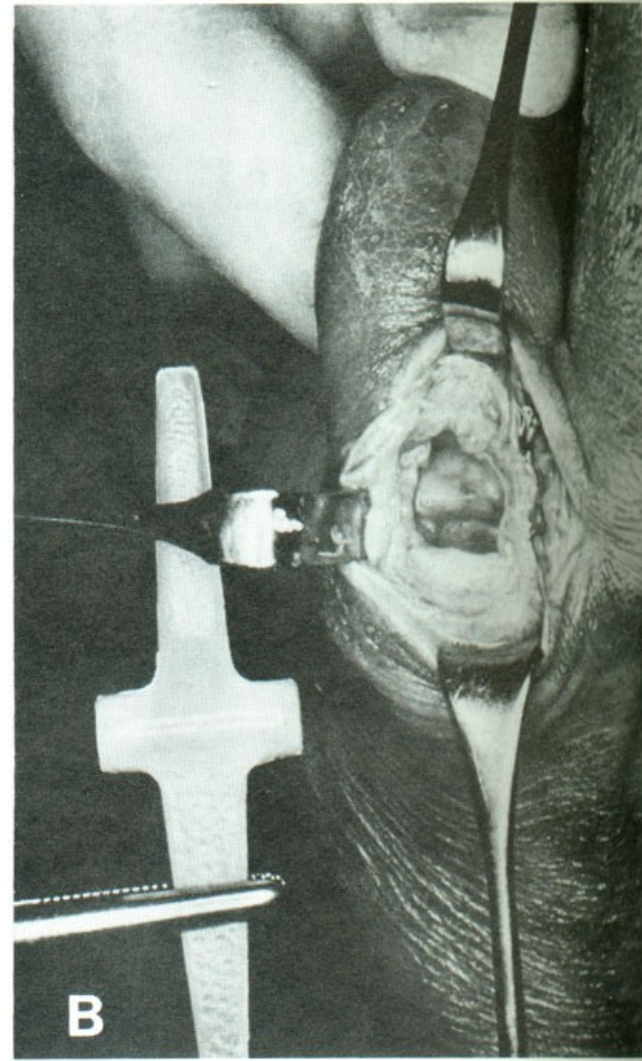


Silastik - kloubní náhrada

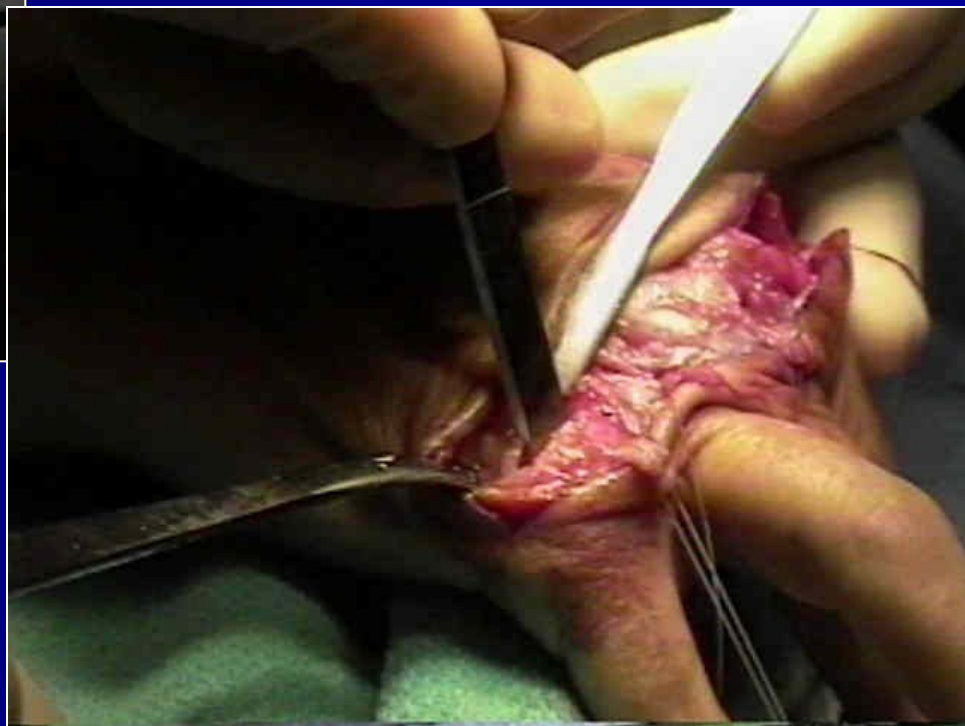
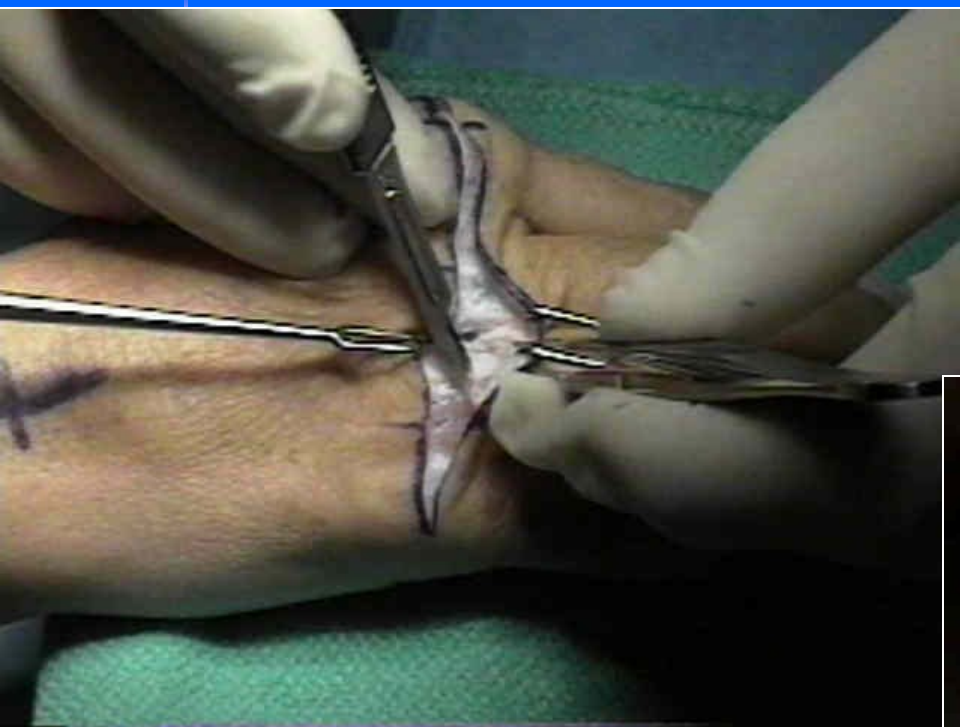



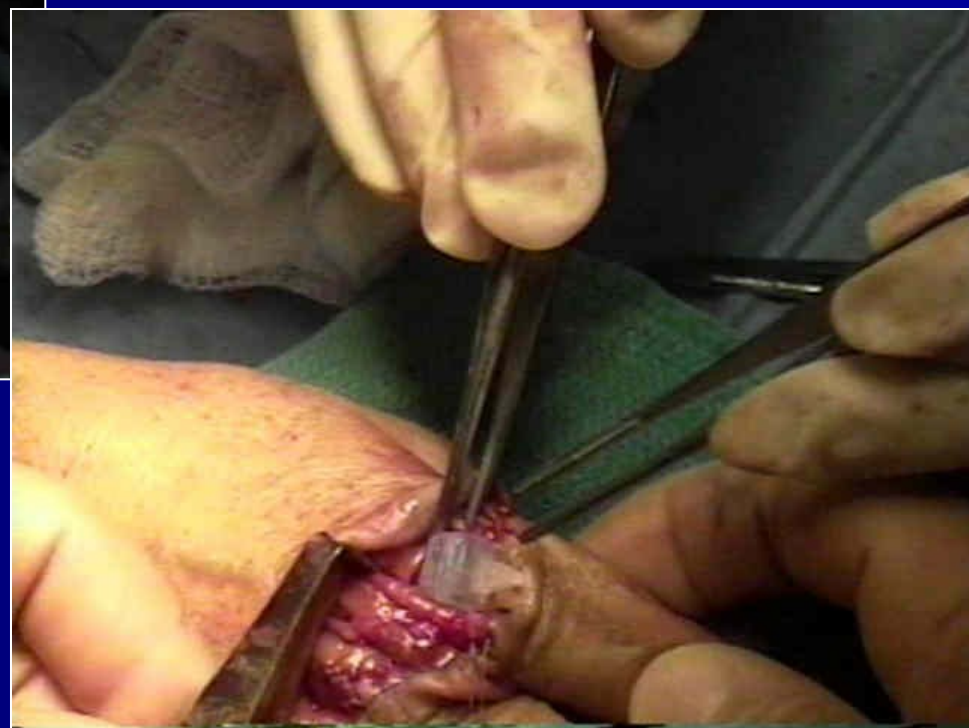
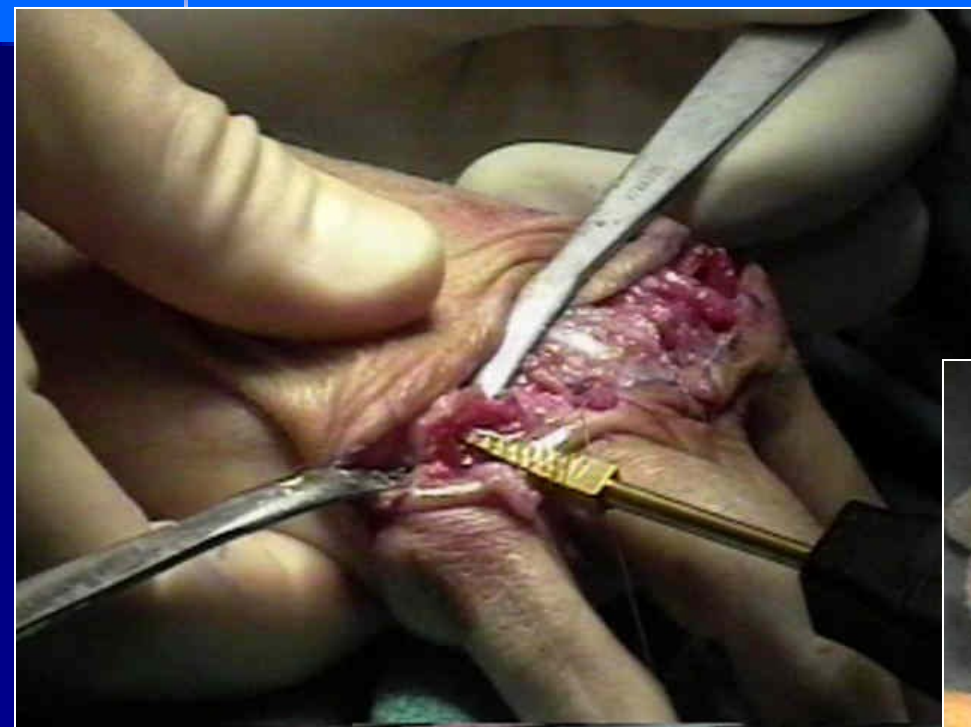
**FIXATION
BY
ENCAPSULATION**



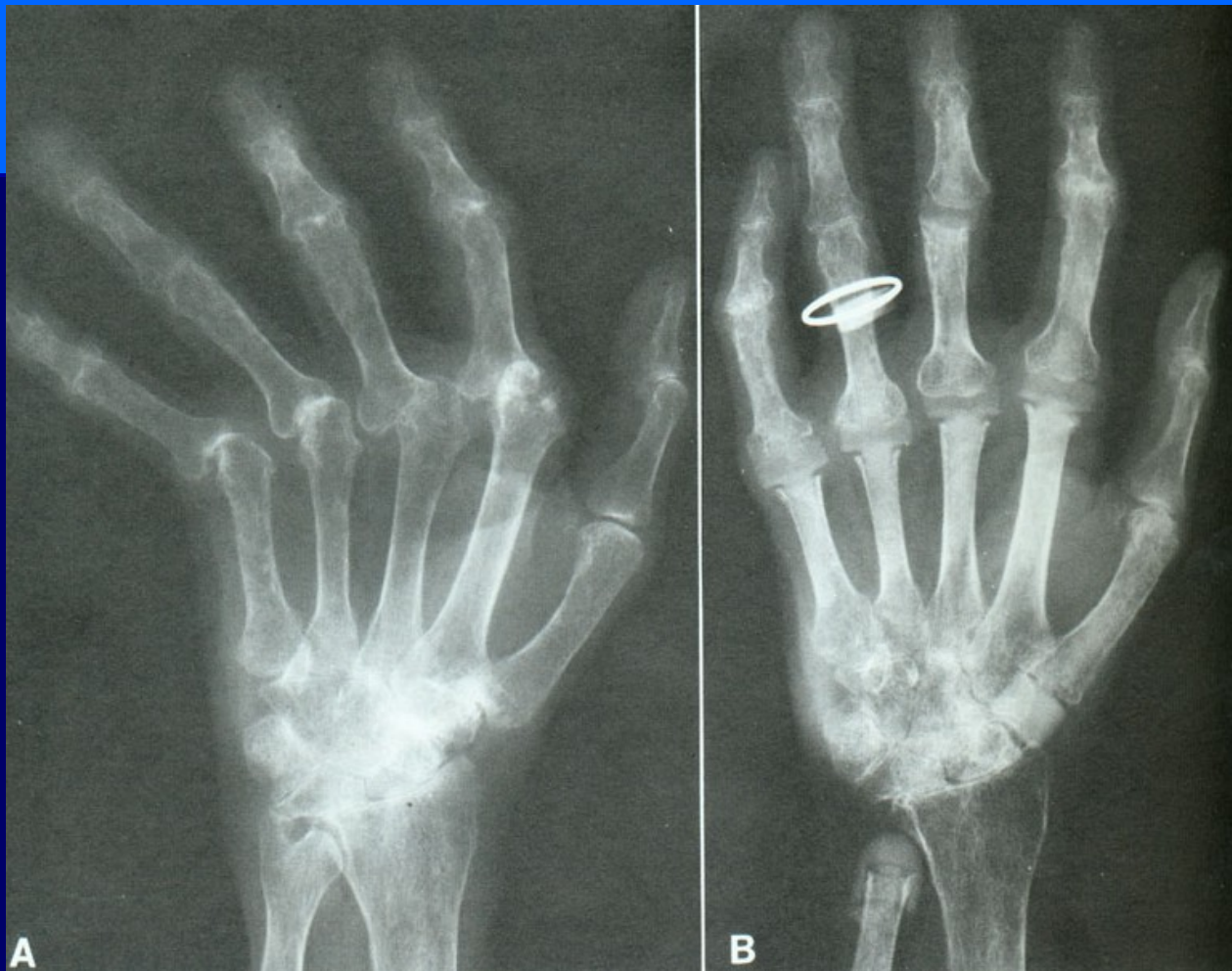
Silastik - kloubní náhrada



Silastik - kloubní náhrada



Silastikové náhrady



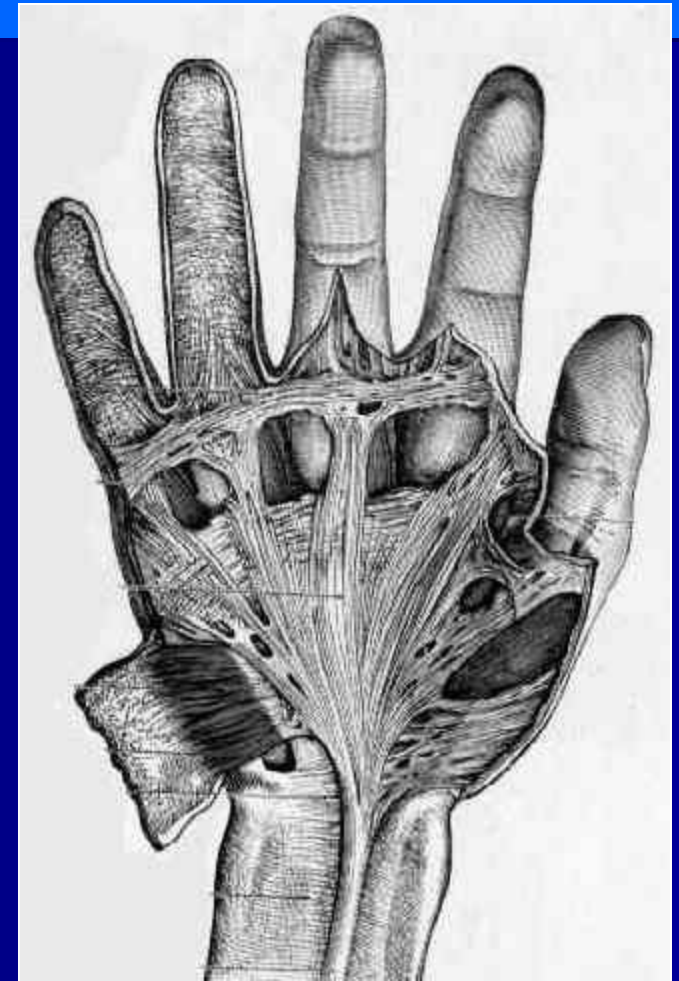
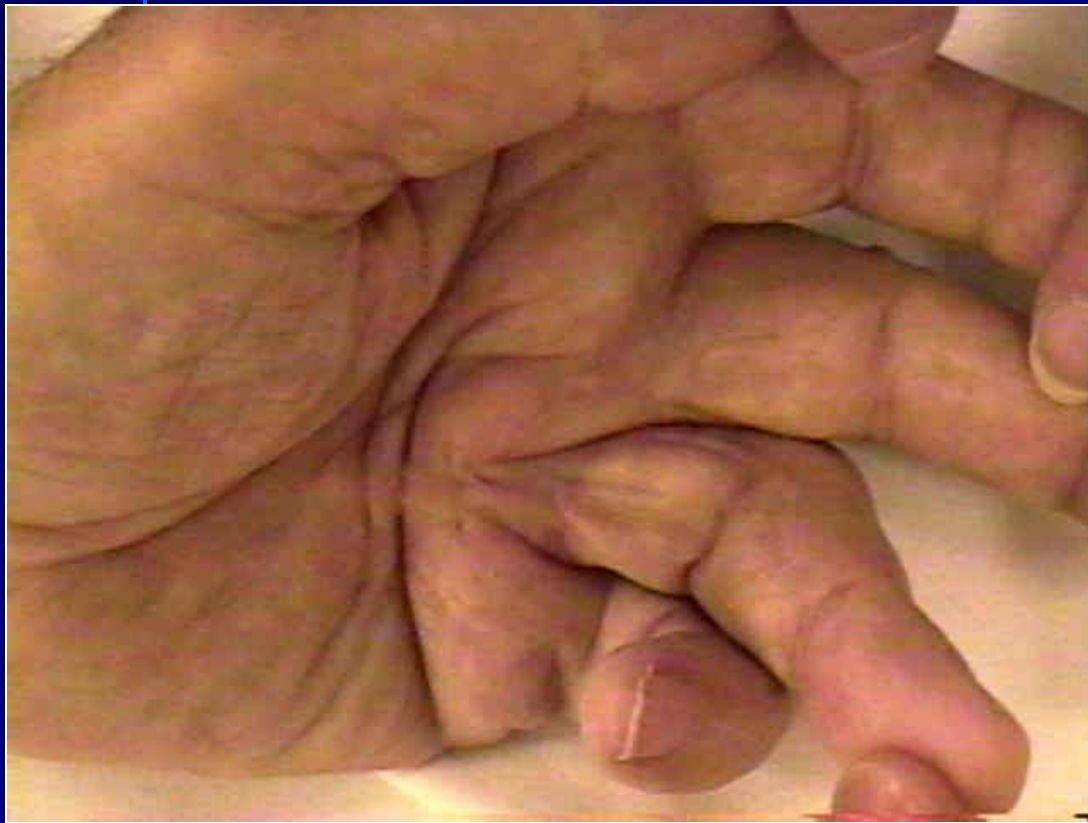před operací

po operaci

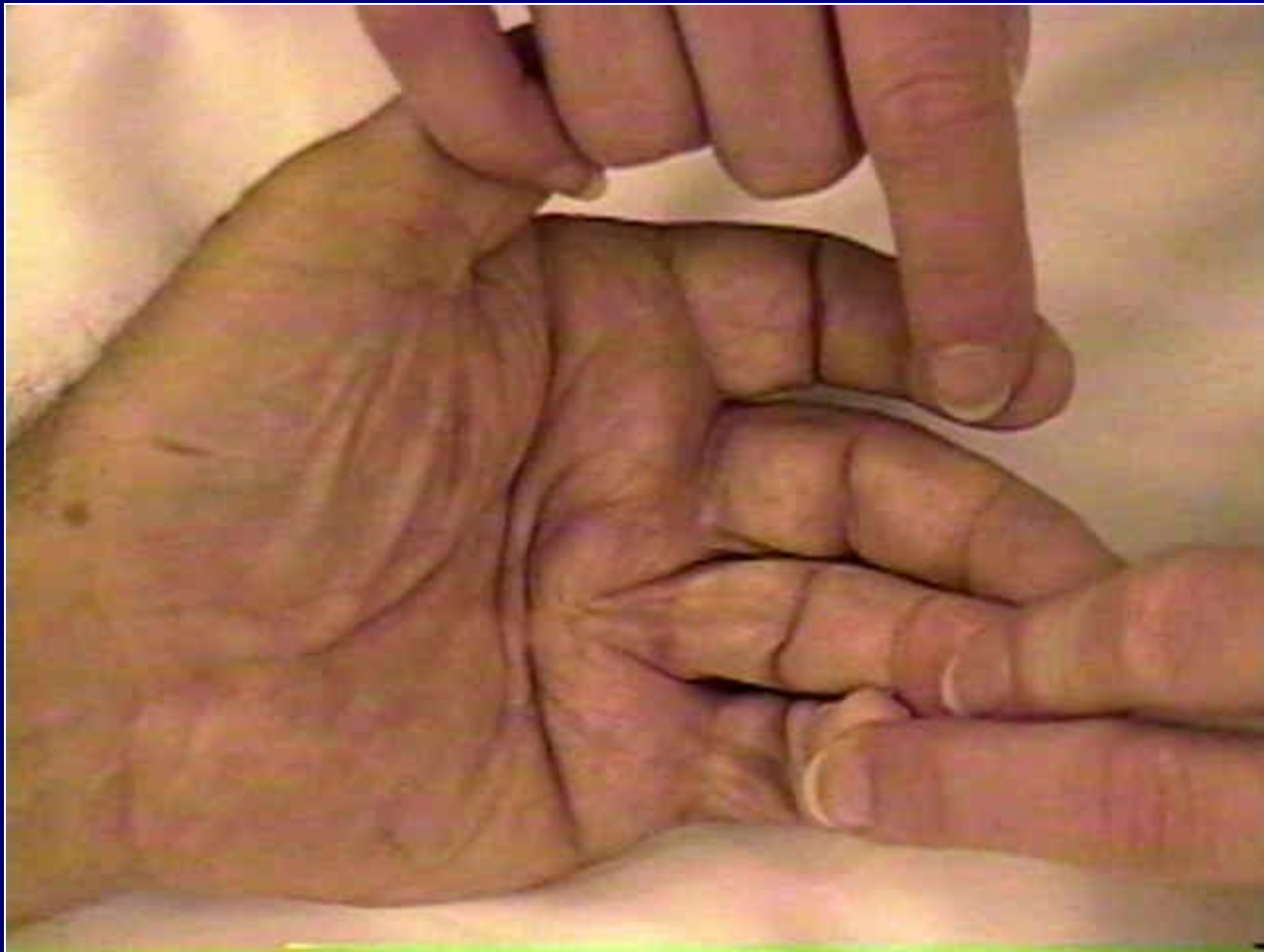
Dupuytrenova kontraktura

- chron. fibrosní zánět palmární fascie
- pomale progredující nebolestivé
- častěji muži /40-60 let/
- vede ke kontraktuře prstů /4.a 5.nejč./
- etiologie neznámá
- vlivy metabolické /DM,alkoholismus/, neurotrofické/CB sy,epileptici/, místní traumatizace
- **Peyronieho fibróza** /kontraktura plantární a palmární aponeurózy+indurati openis plastica

Dupuytrenova kontraktura



Dupuytrenova kontraktura



Dupuytrenova kontraktura terapie

Konzervativní : RTG ozáření
obstřík HCA

Operativní : extirpace fibrózních pruhů

Ganglion

Onemocnění kloubního pouzdra nebo pochvy šlachové kulovité zduření - synoviál. výstelka, pouzdro, hlen nejčastěji dorsální /70%/ či volární strana.

klinika : hmatné zduření +fluktuace, někdy bolest
pevná adherence proti spodině

Terapie : aspirace + instilace Depomedrolu
chirurgická extirpace

Arthróza zápěstí a ruky

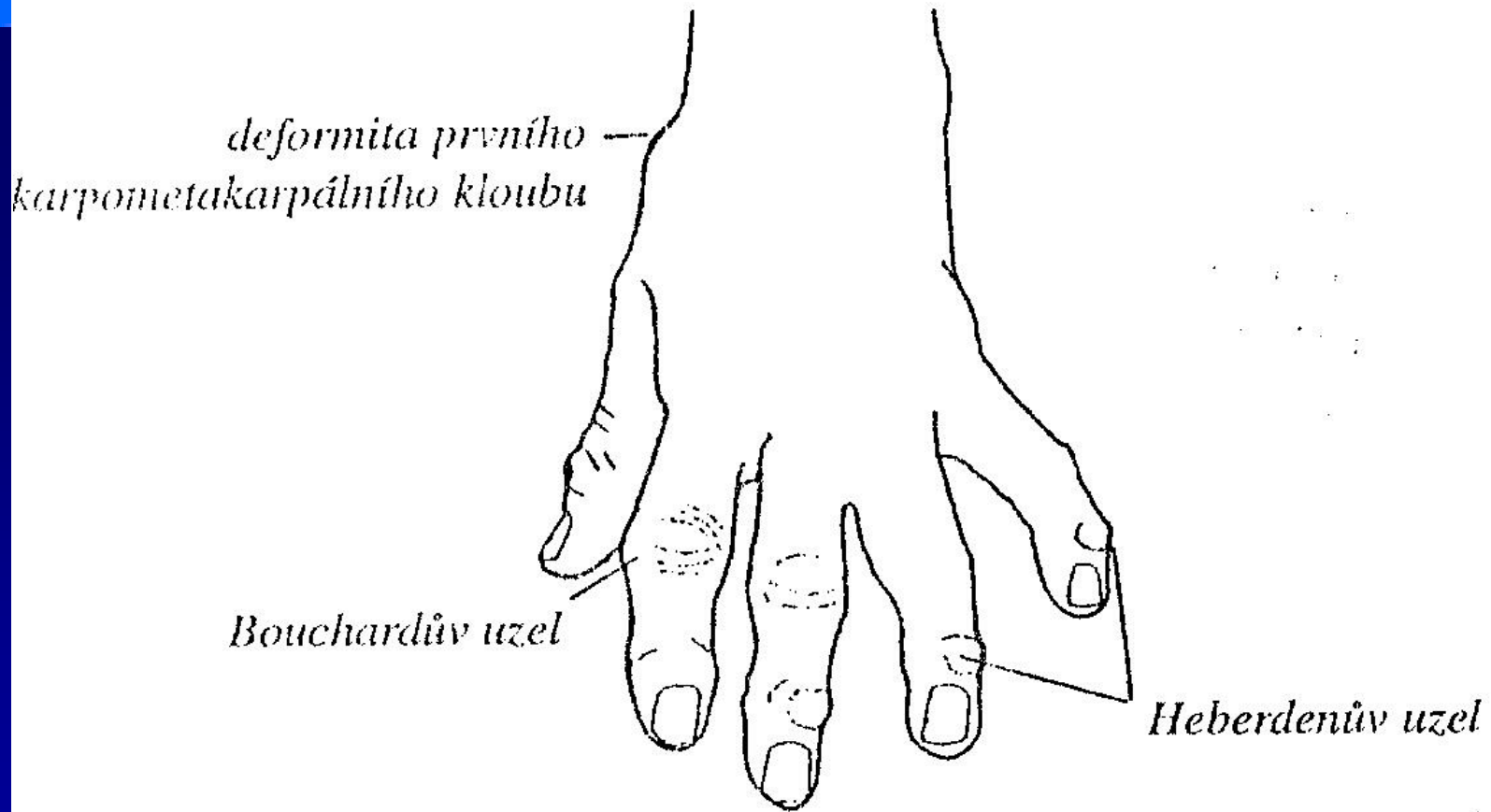
Etiologie :

- idiopatická
- postraumatická
- nekróza
- záněty

Terapie :

- konzervativní
- chirurgická :
 - .resekce hlavičky ulny
 - .artrodéza zápěstí

Deformity u artrózy ruky



Obr. č. 34: Deformity u artrózy ruky

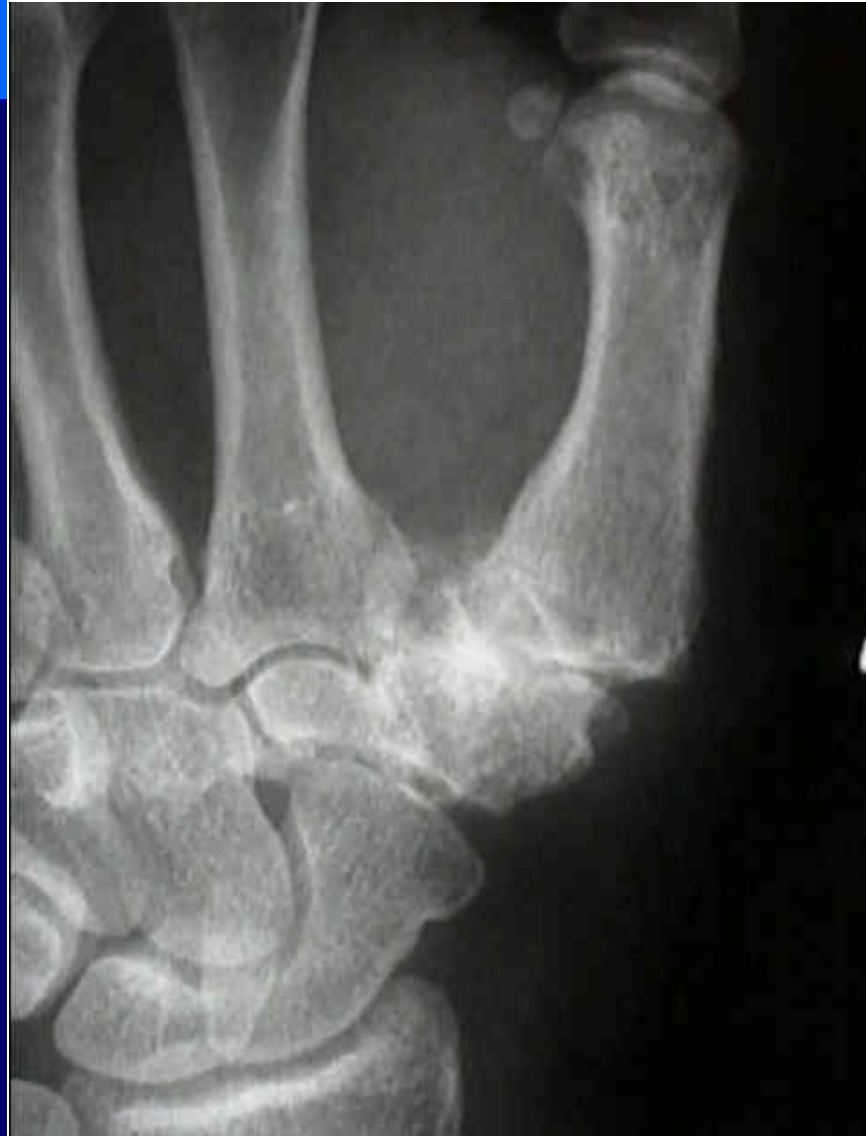Rhisarthrosis

- artróza zákl. článku palce
- starší ženy častěji
- etiologie :
 - přetěžování
 - záněty /RA/
 - postraumatická

klinika :

- bolest,bolestivost
- krepitus,deformita
- omezení pohybu,vyzařování

RTG - rhisarthrosis



Terapie artrózy

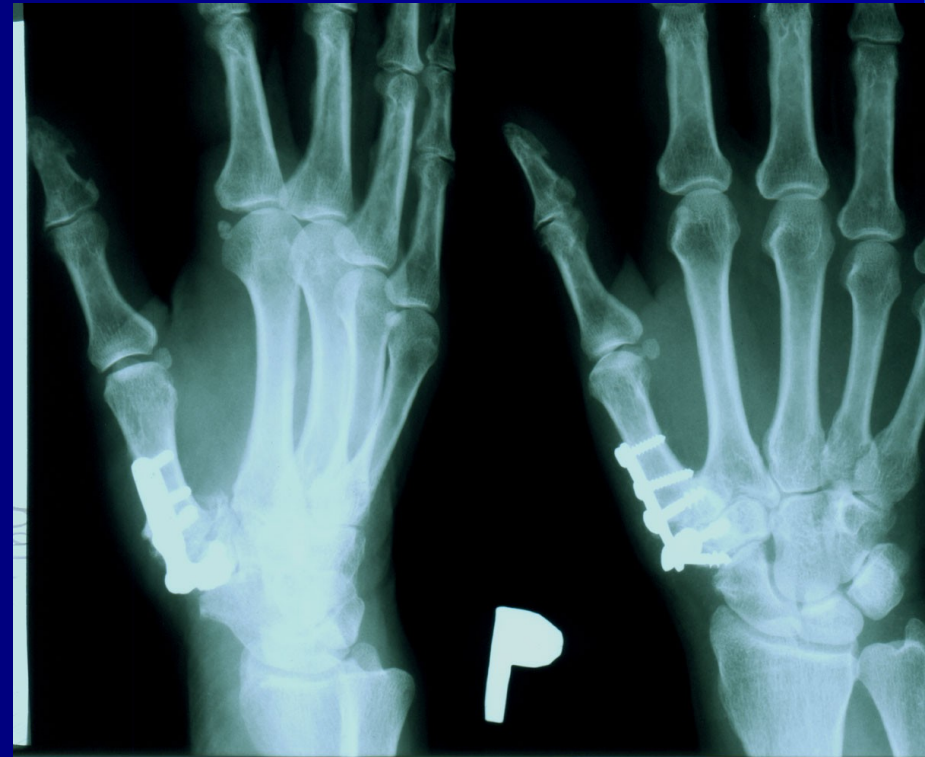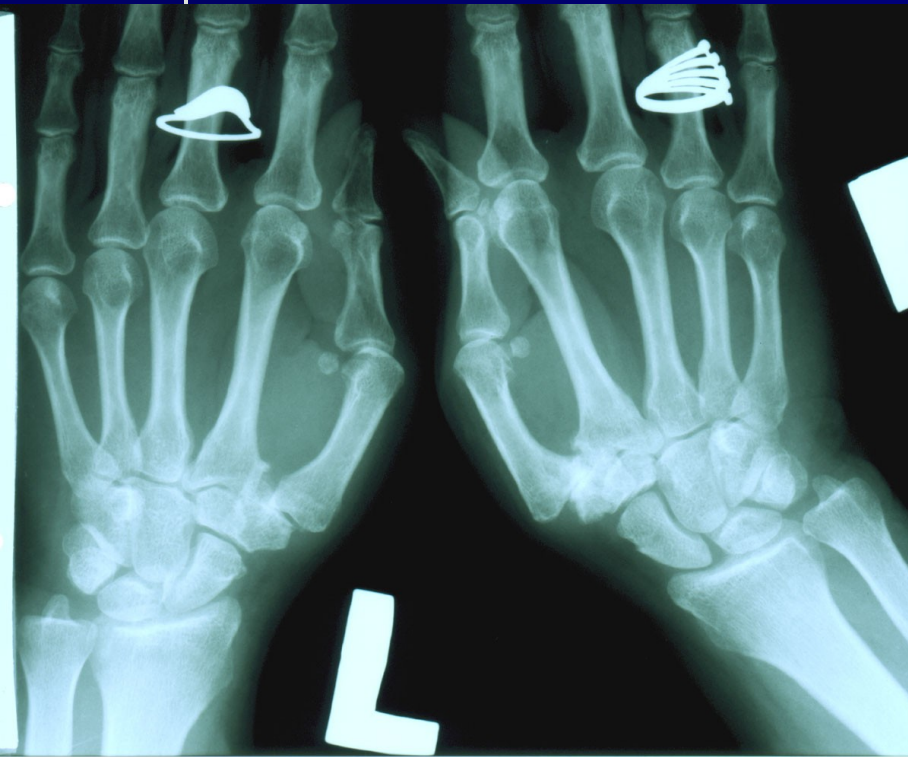Konzervativní

- NSA celkově, lokálně
- chonroprotektiva
- obstřik GKK + LA
- fyzikální terapie
- ortézy

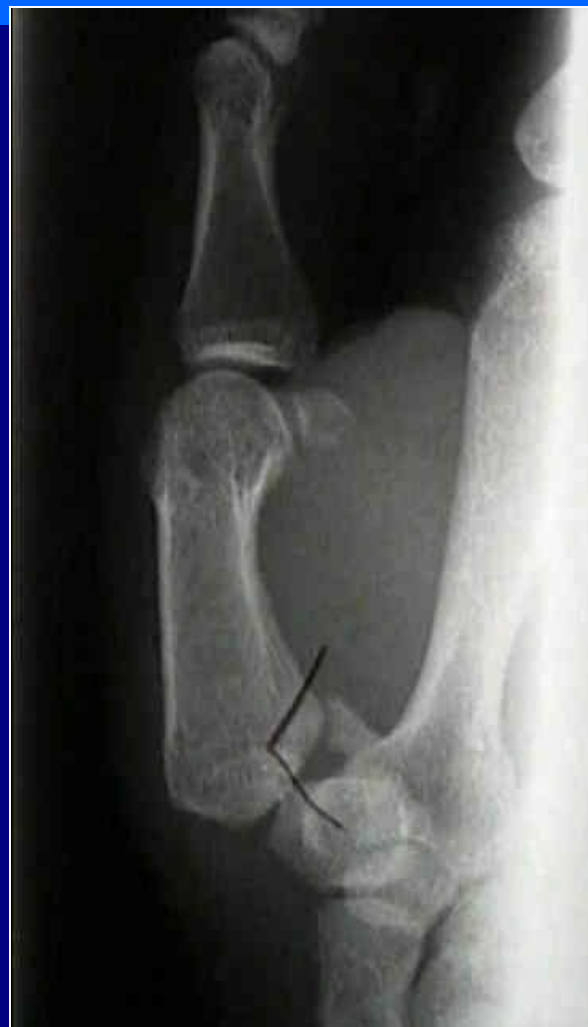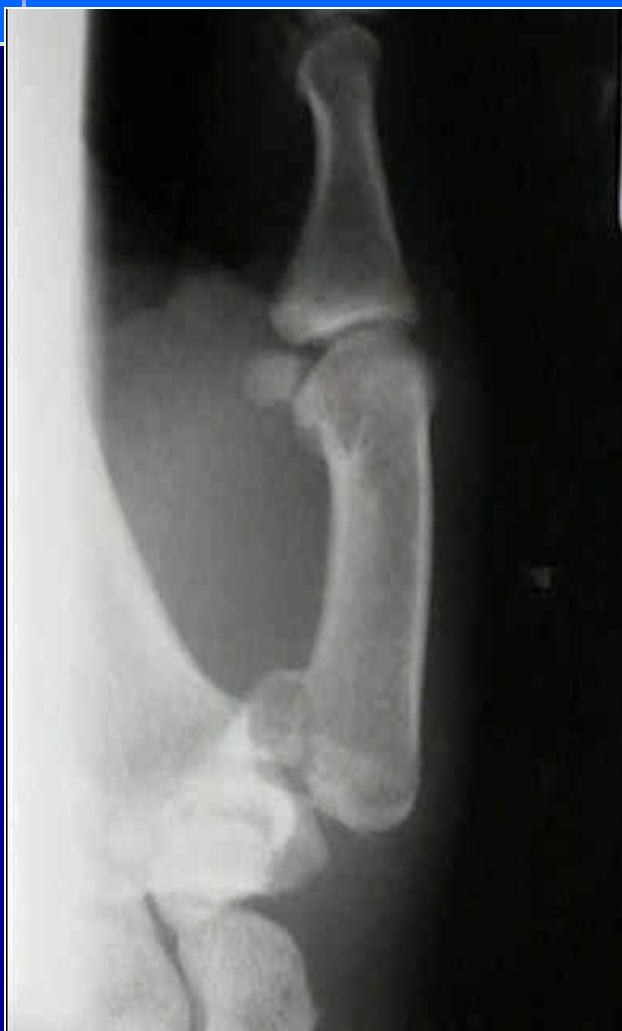Chirurgická

- synovektomie
- artrodézy
- kloubní náhrady

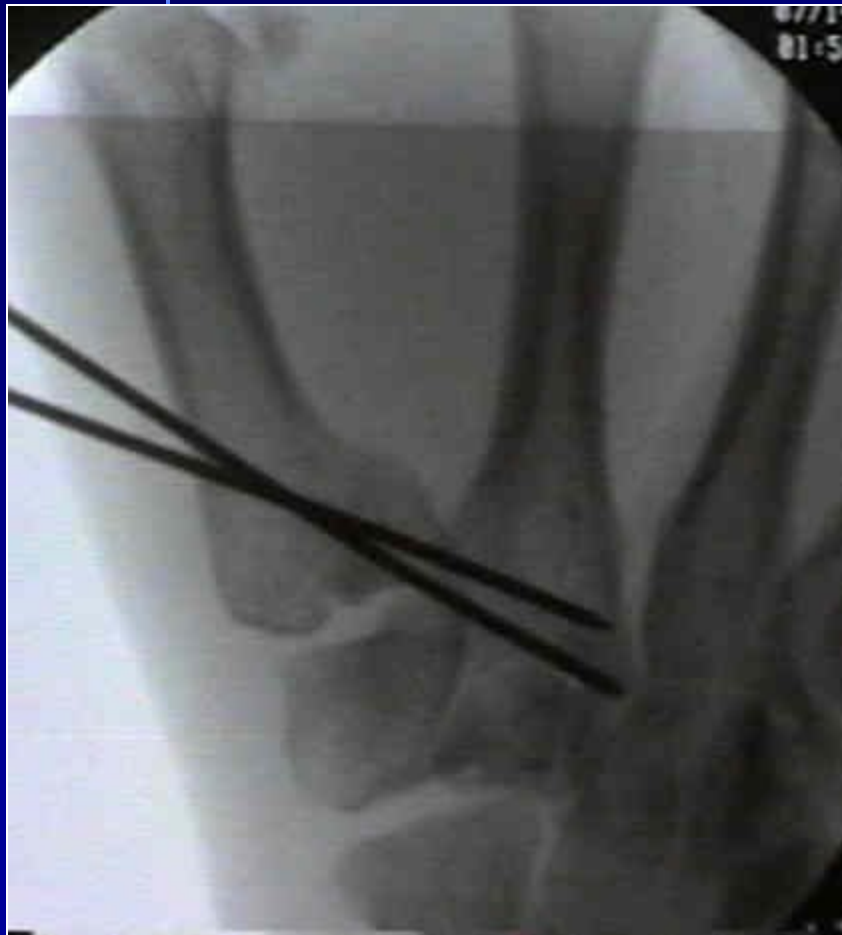Rhisarthrosis



Bennettova zlomenina

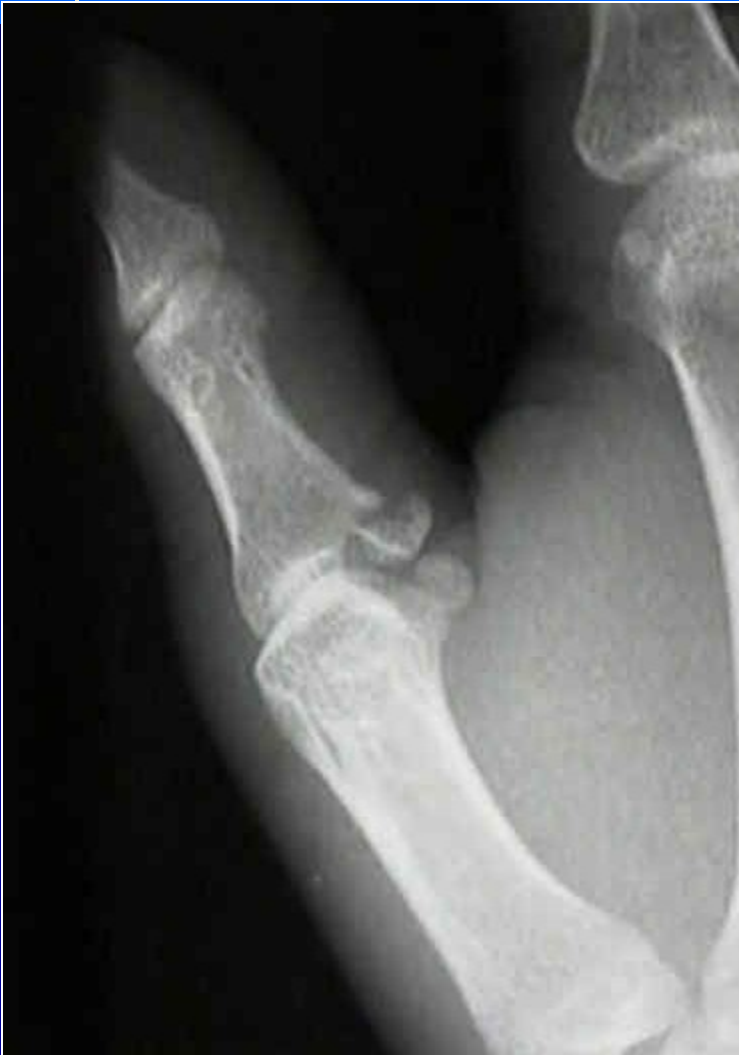

Terapie



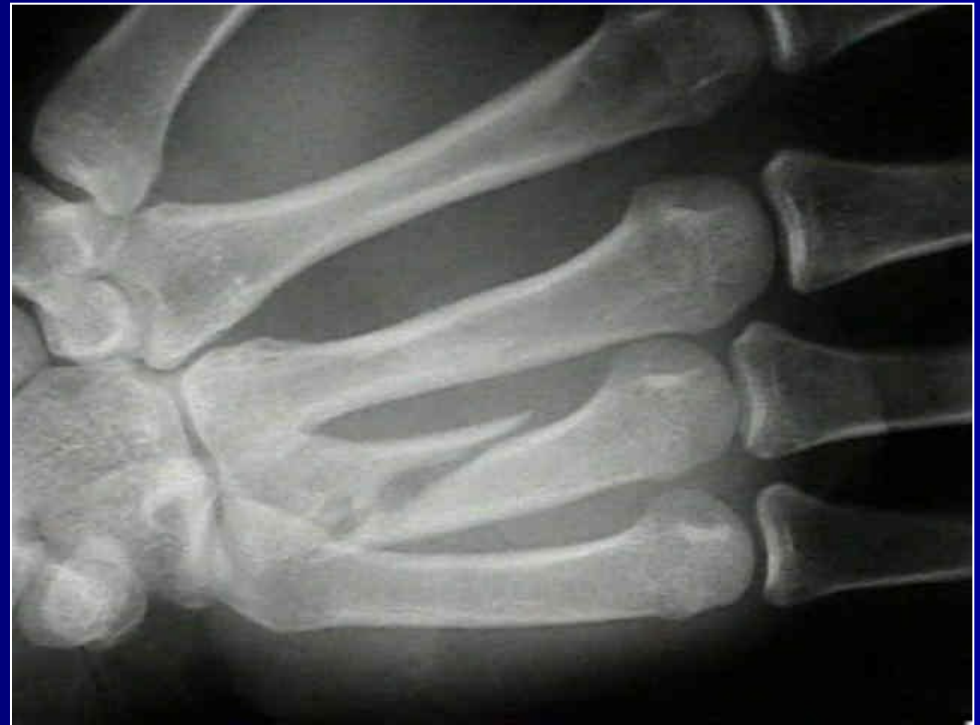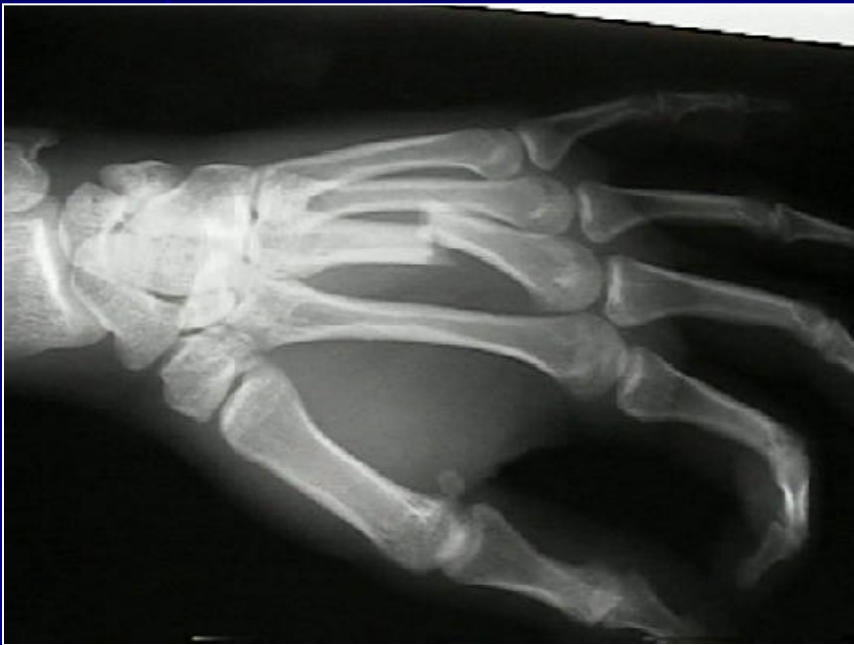- perkutánní transfixace KW
- ORIF - L dlaha
 - T dlaha
 - KW

Lyžařská zlomenina palce



- avulzní fraktura baze prox. falangy palce tahem lig. colaterale ulnare

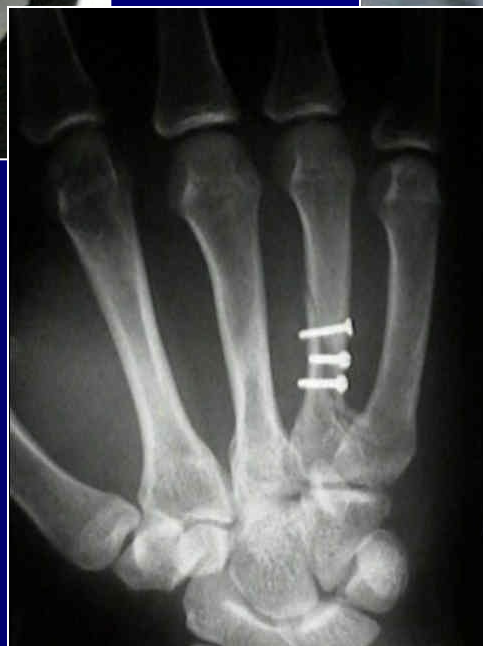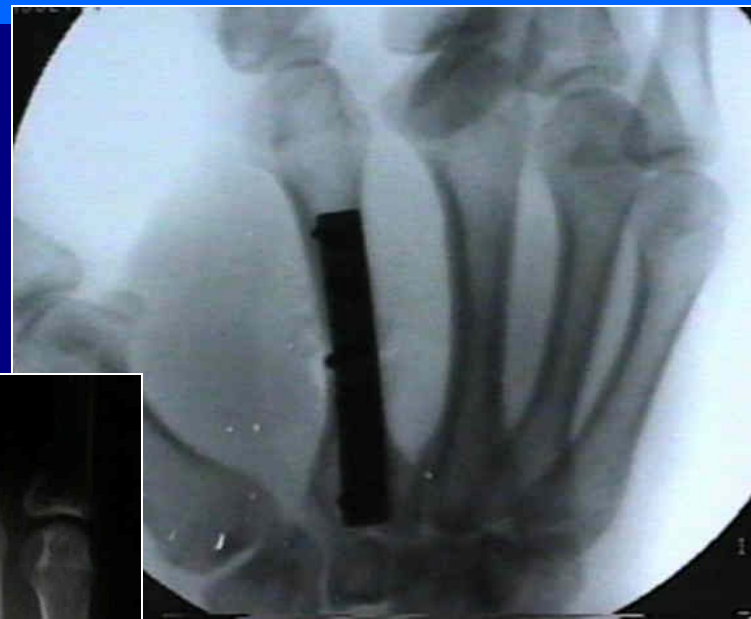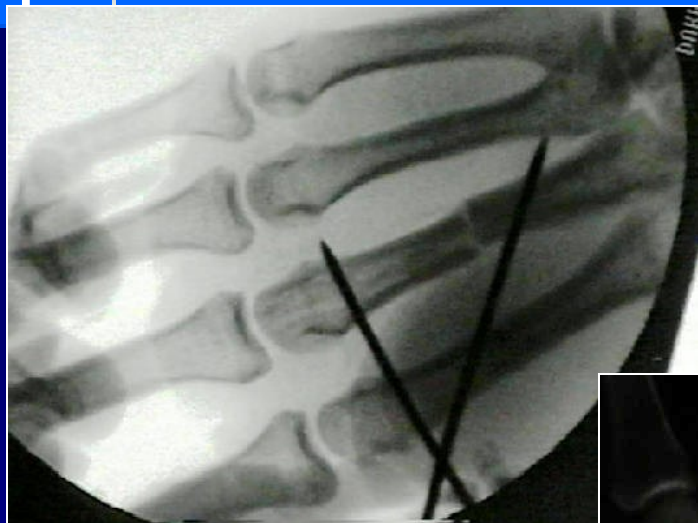Zlomenina střední části MTCP



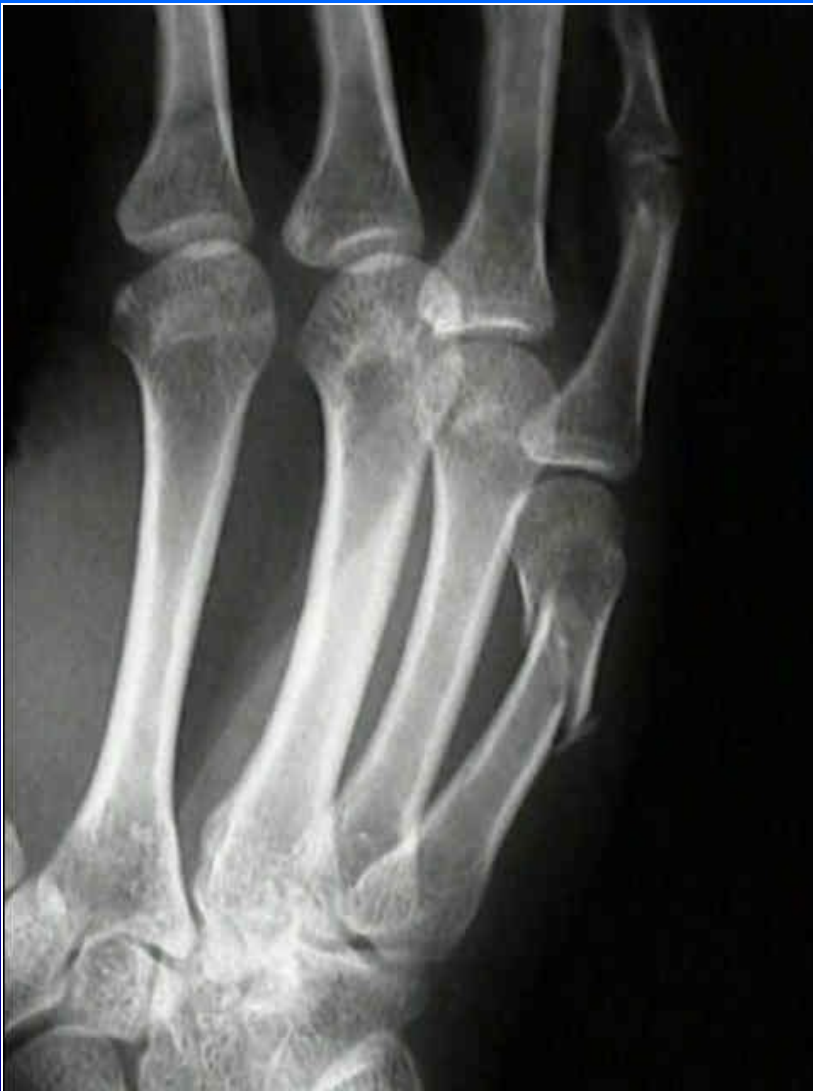Terapie

perkutánní fixace KW

ORIF



Boxerská zlomenina



- zlomenina krčku
V. MTCP

Artrodéza PIP kloubu

