

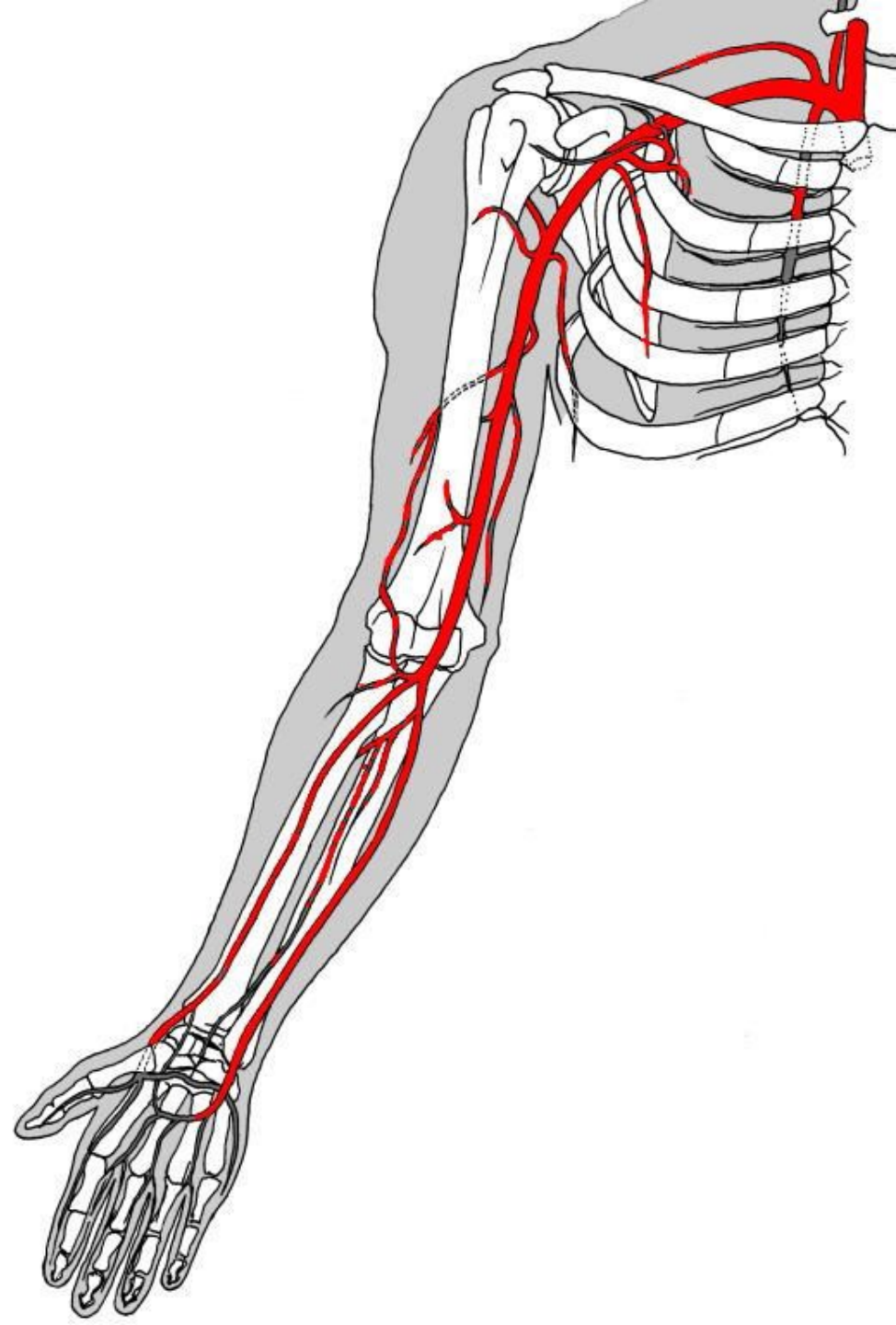
TOPO KONČETIN

NERVOVÉ PLETENĚ

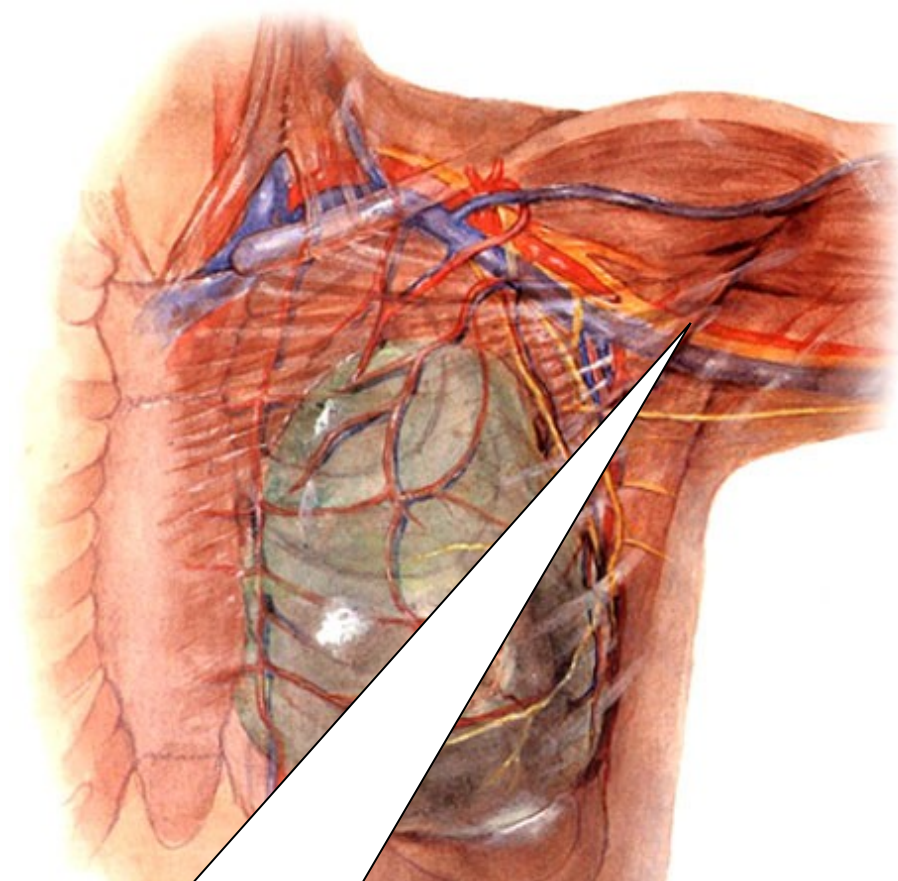
TEPNY

ŽÍLY

Aa. membri superioris



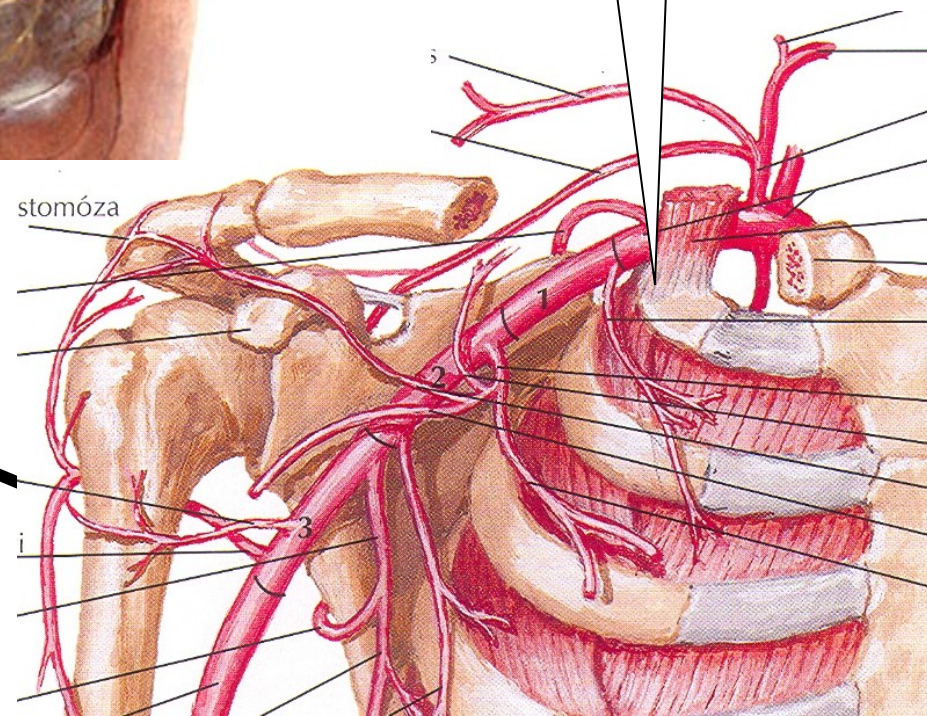
A.axillaris



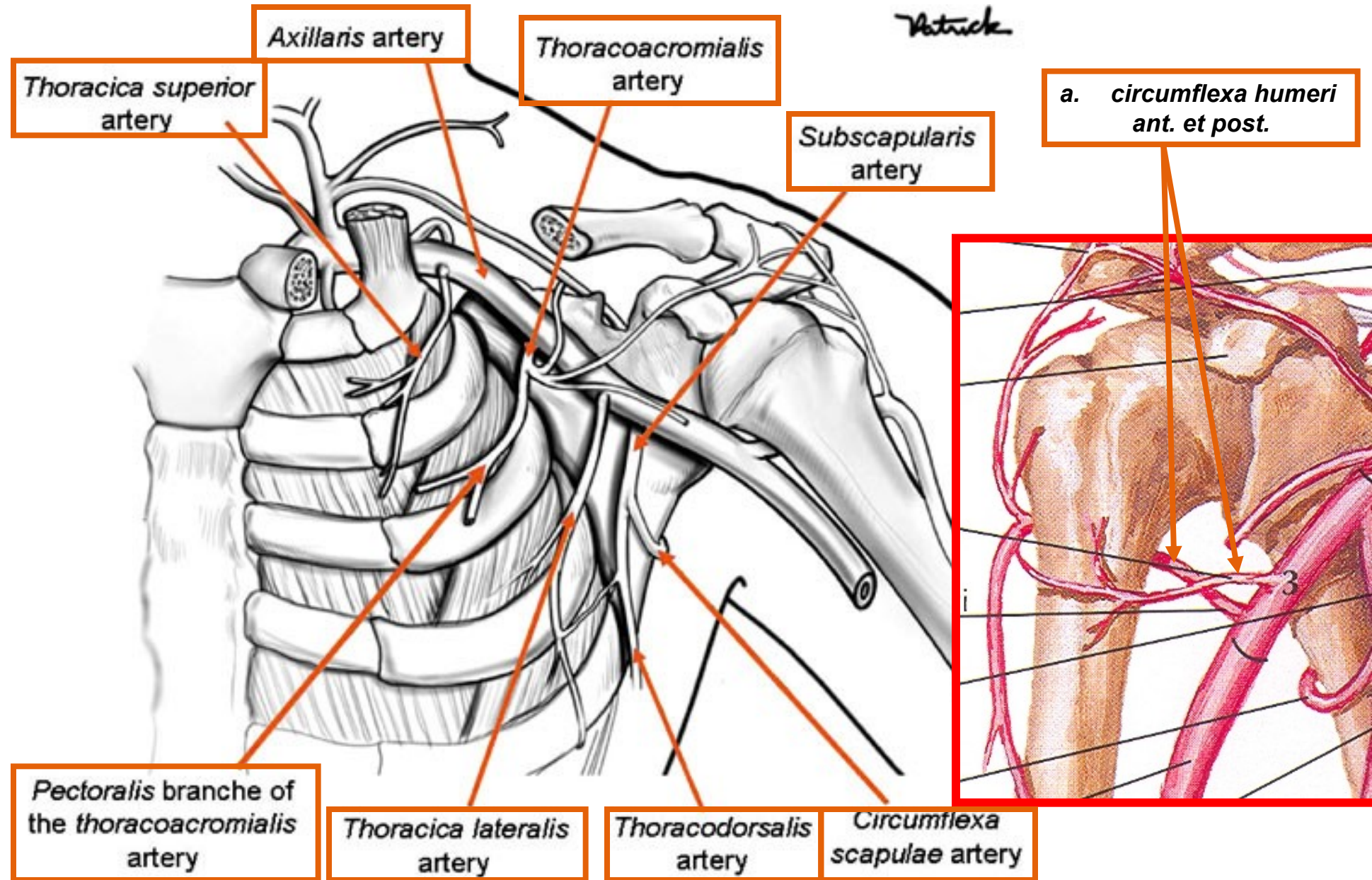
KRANIÁLNĚ –
PRVNÍ ŽEBRO

KAUDÁLNĚ – DISTÁLNÍ OKRAJ M.
PECTOALIS MAJOR

stomóza



VĚTVY:



Foramen omotricipitale:

a. circumflexa scapulae

anastomosa s

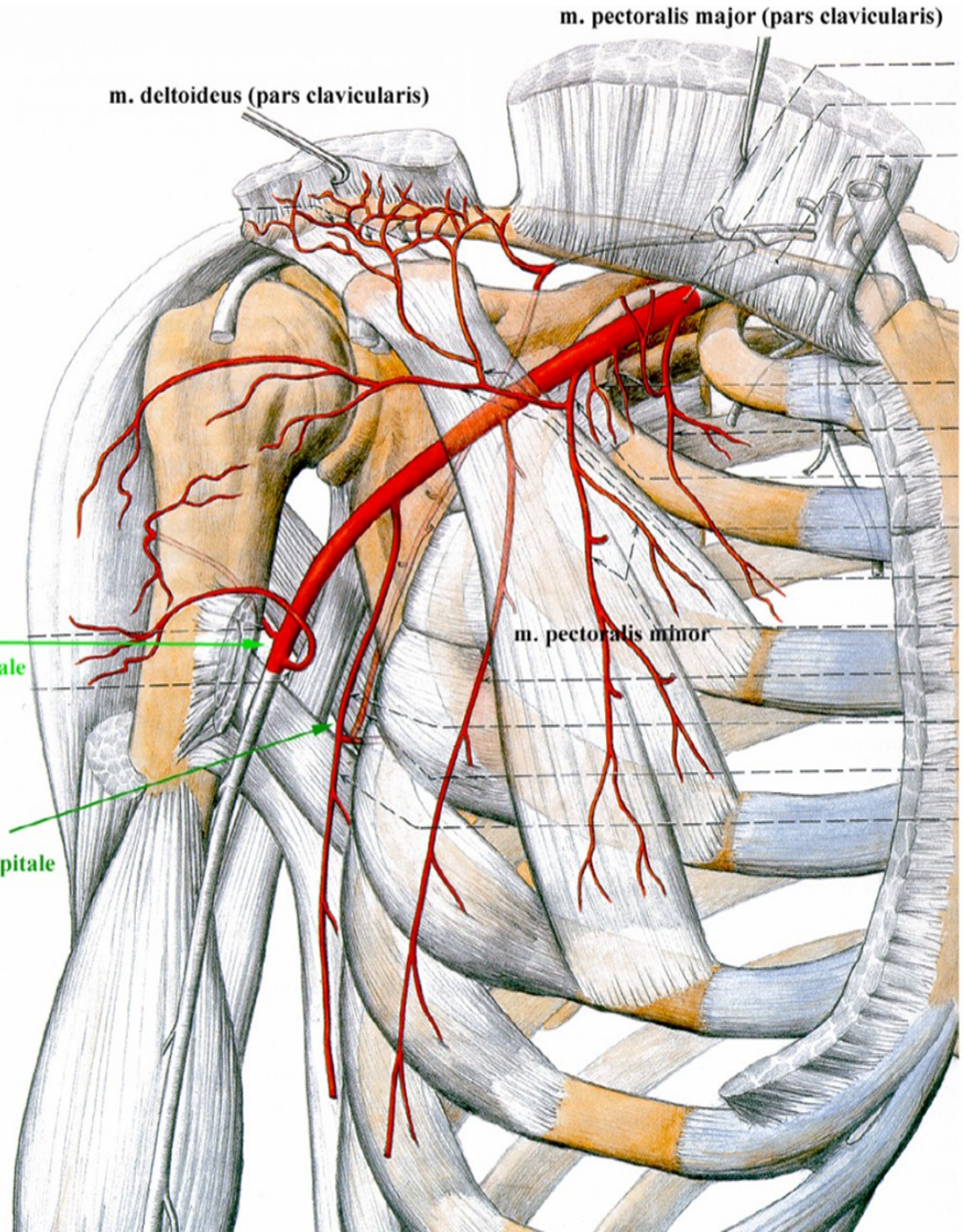
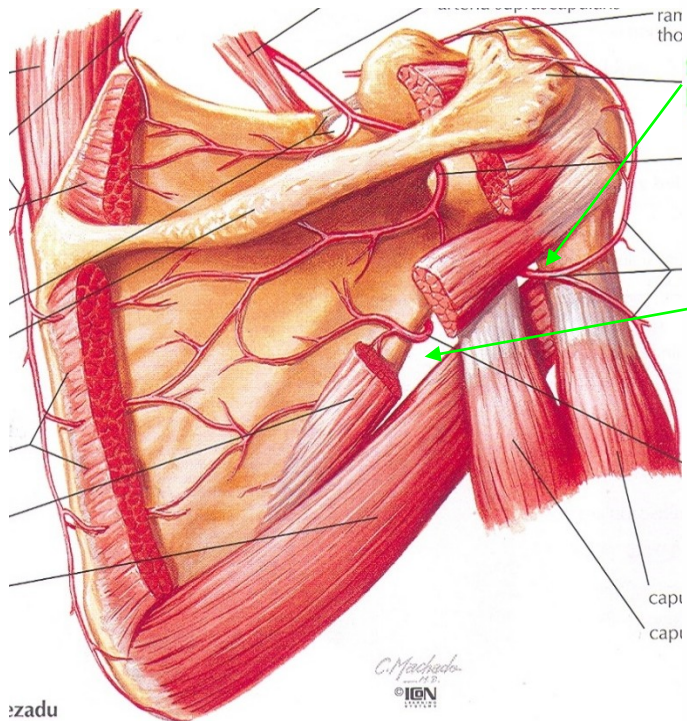
a. suprascapularis

Foramen humerotricipitale:

n. axillaris

a. circumflexa

humeri posterior



foramen humerotricipitale

foramen omotricipitale

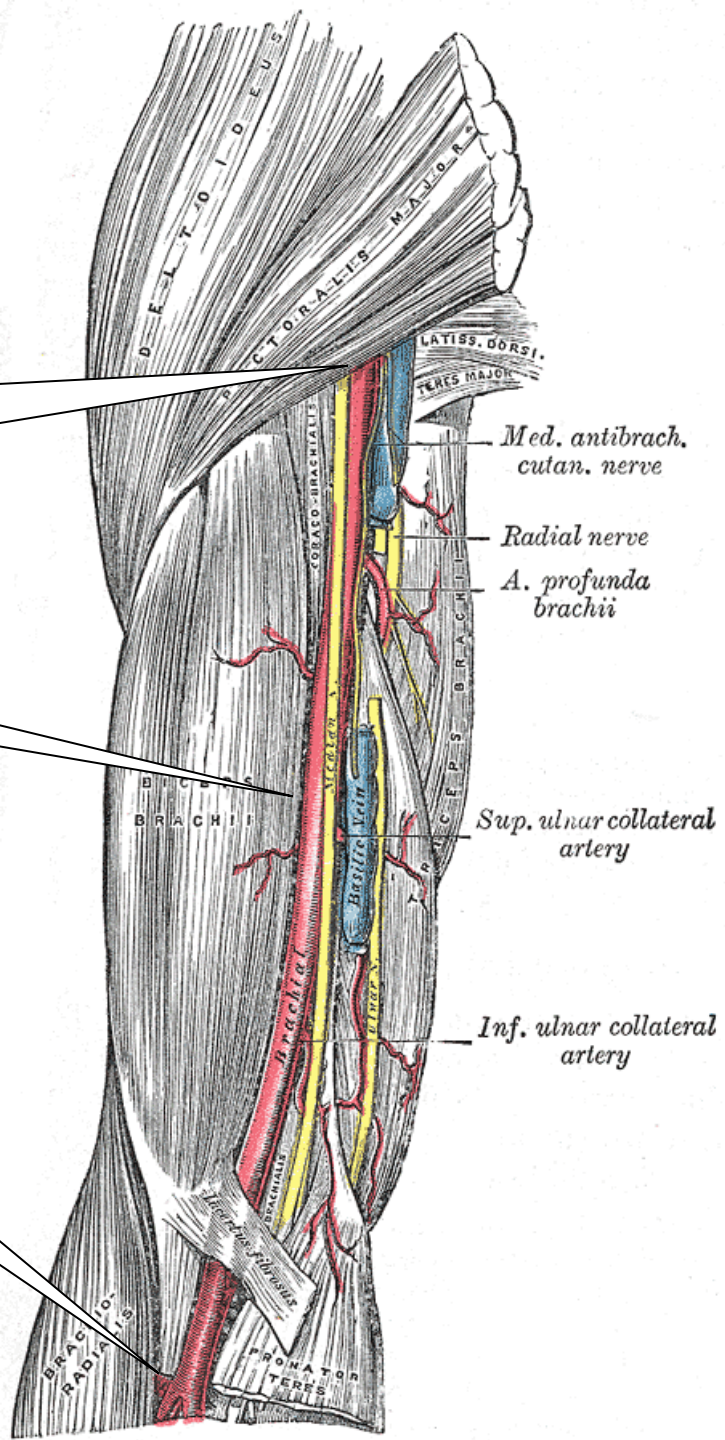
A.brachialis

štěpí se na *a. radialis* a *a. ulnaris*

KRANIÁLNĚ – DISTÁLNÍ OKRAJ M.
PECTOALIS MAJOR

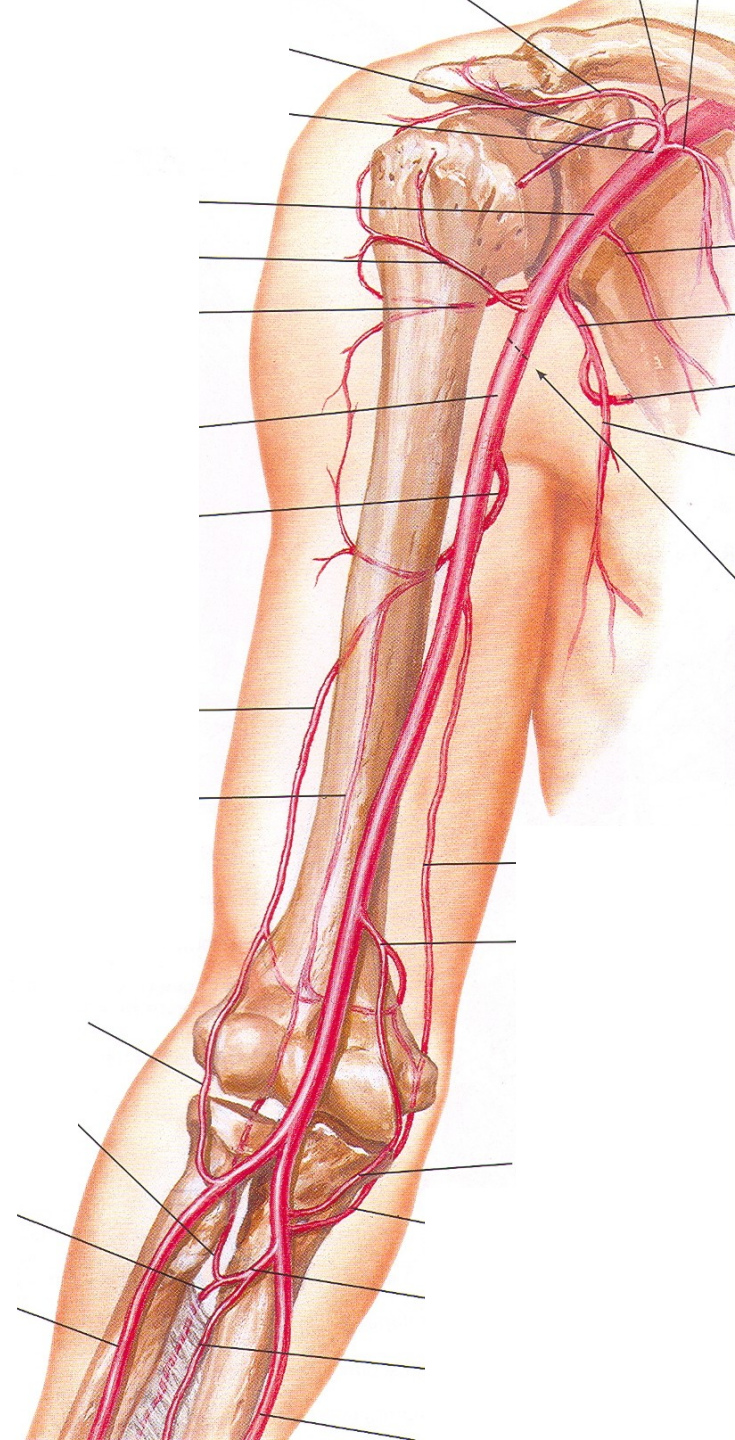
SULCUS BICIPITALIS MEDIALIS

FOSSA CUBITI

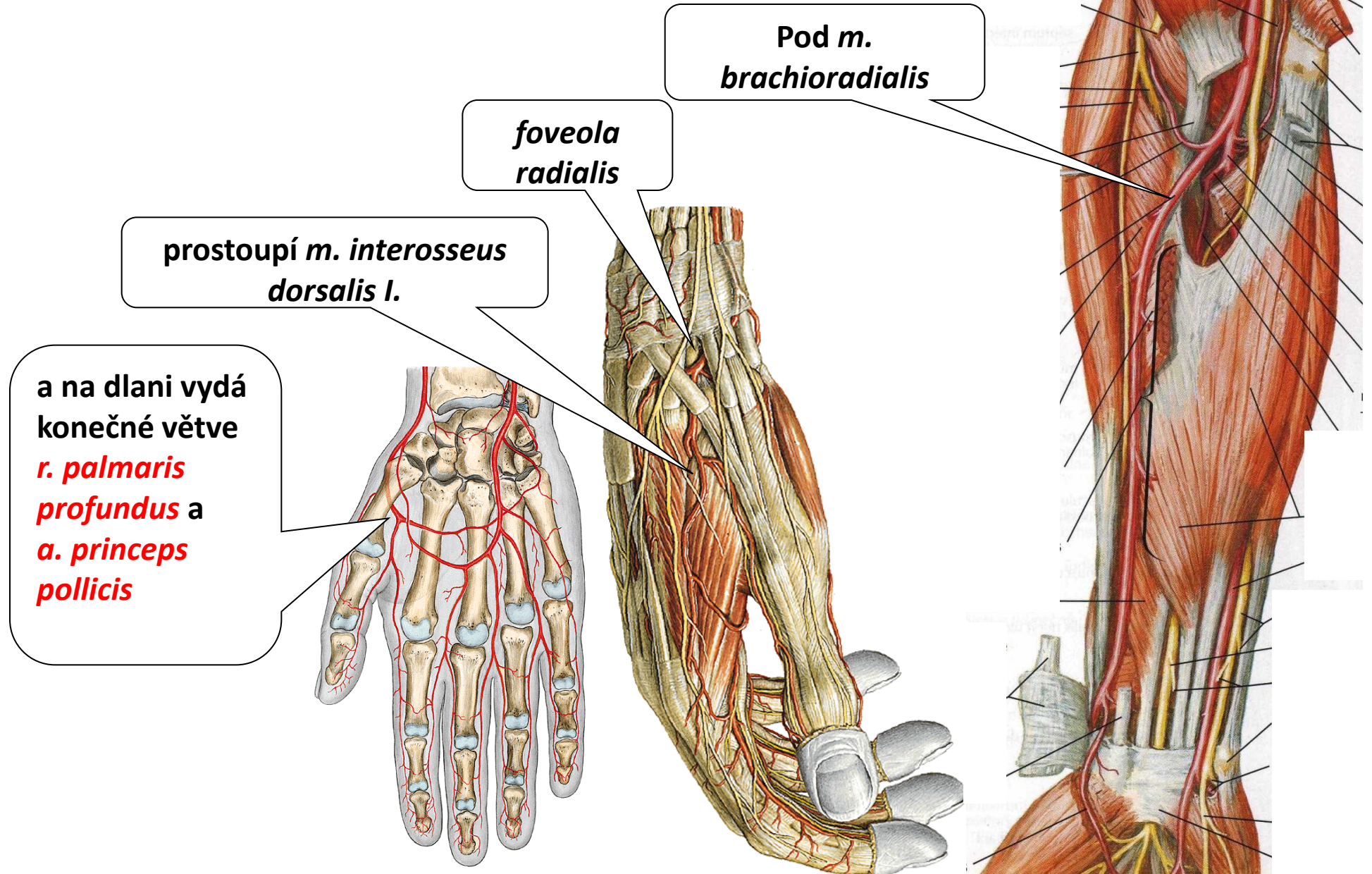


větve:

- 1) *a. profunda brachii*
(v sulcus n. radialis, *a. collateralis radialis*)
 - 2) *a. collateralis ulnaris superior*
(za med. epikondylem, do tepenné sítě kolem loketního kloubu)
 - 3) *a. collateralis ulnaris inferior*
(do tepenné sítě kolem loketního kloubu)
- konečné větve:
- 4) *a. radialis* a *a. ulnaris*



A. Radialis



Pod *m. brachioradialis*

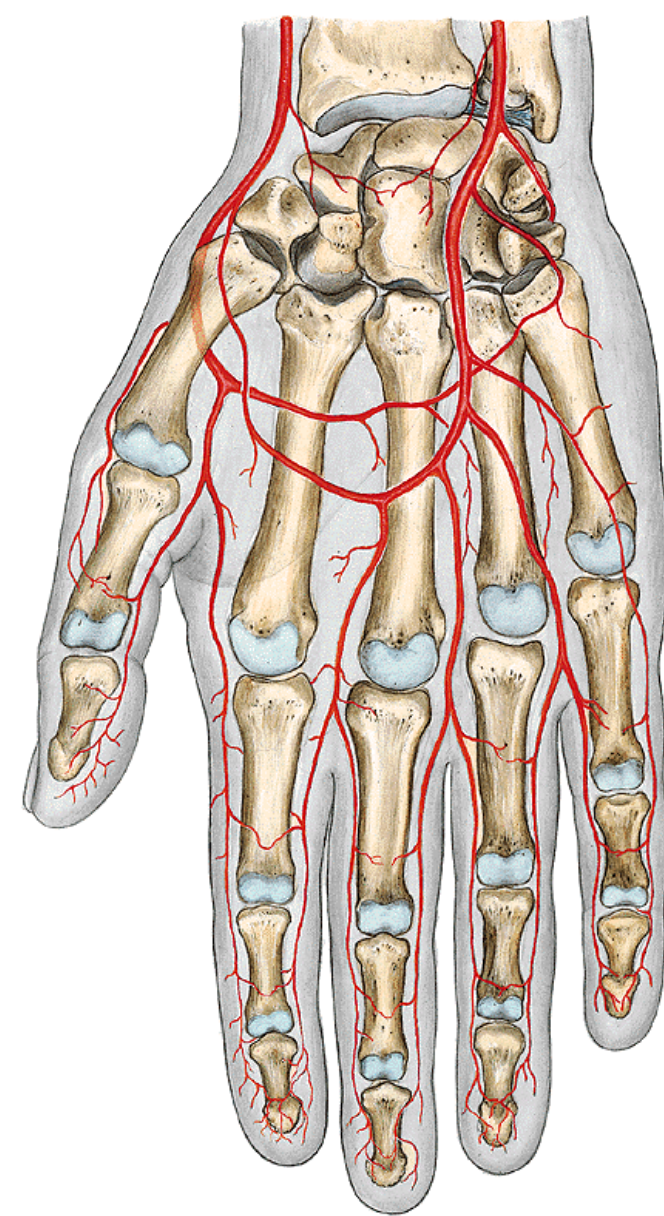
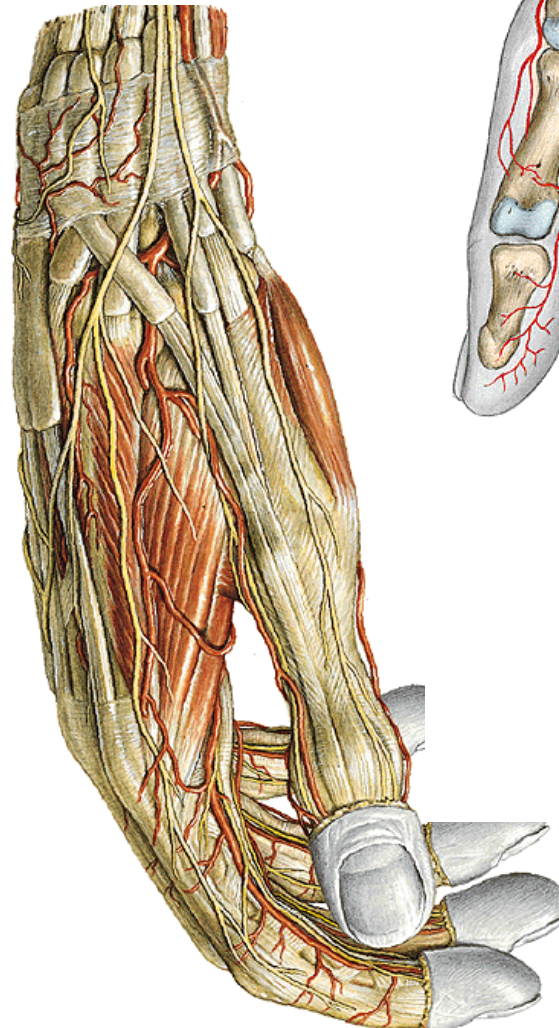
foveola radialis

prostoupí *m. interosseus dorsalis I.*

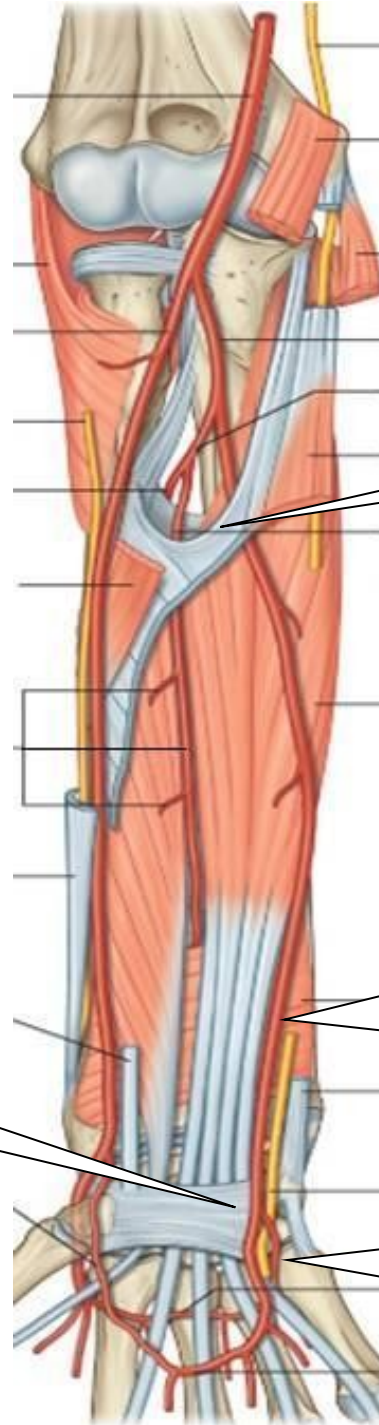
a na dlani vydá konečné větve *r. palmaris profundus* a *a. princeps pollicis*

Větve :

- a) větve k loketnímu kloubu
- b) svalové větve
- c) *r. carpeus palmaris*
- d) *r. carpeus dorsalis*
(*aa. metacarpeae dorsales*
–
aa. digitales dorsales)
- e) *a. metacarpea dorsalis I.*
aa. digitales dorsales
- f) *r. palmaris superficialis* –
spoluvytváří *arcus palmaris superficialis*
- g) *r. palmaris profundus*
(spoluvytváří *arcus palmaris profundus*, z něj
– *aa. metacarpeae palmares*)
- h) *a. princeps pollicis-*
aa. digitales palmares



A. ulnaris



mezi *m. flexor digitorum profundus* a *superficialis*

mezi *m. flexor carpi ulnaris* a *m. flexor digitorum superficialis*

po povrchu
retinaculum flexorum

na dlani vydává konečné větve:
r. palmaris spf. et prof.

větve:

a) svalové

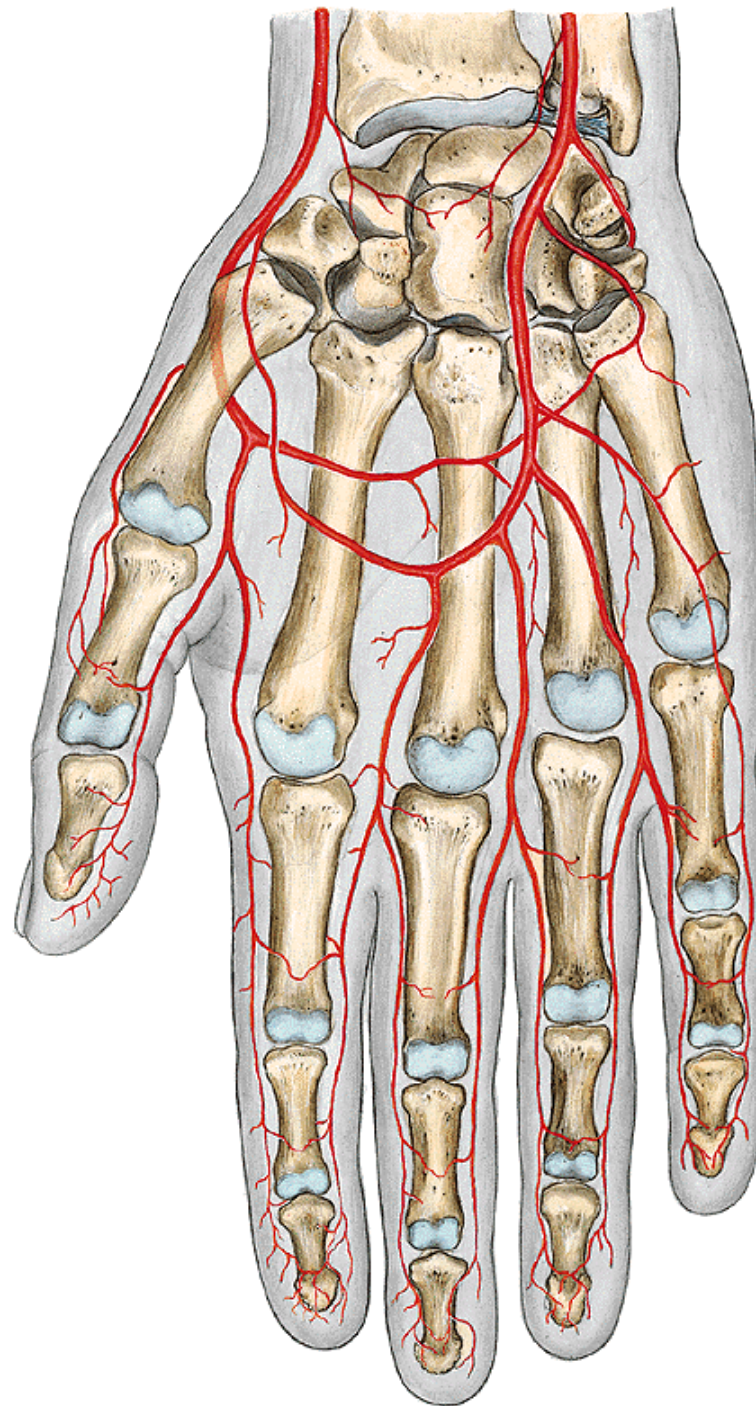
b) k radiokarpálnímu kloubu

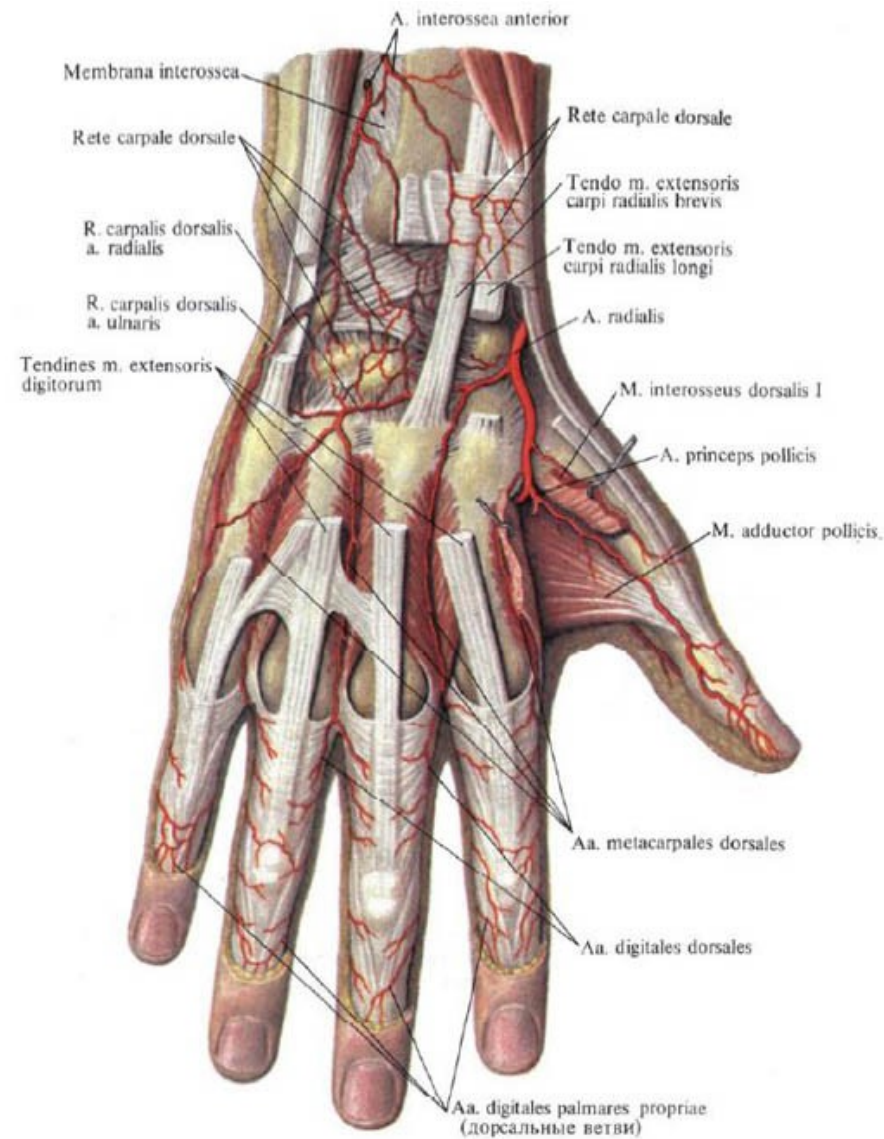
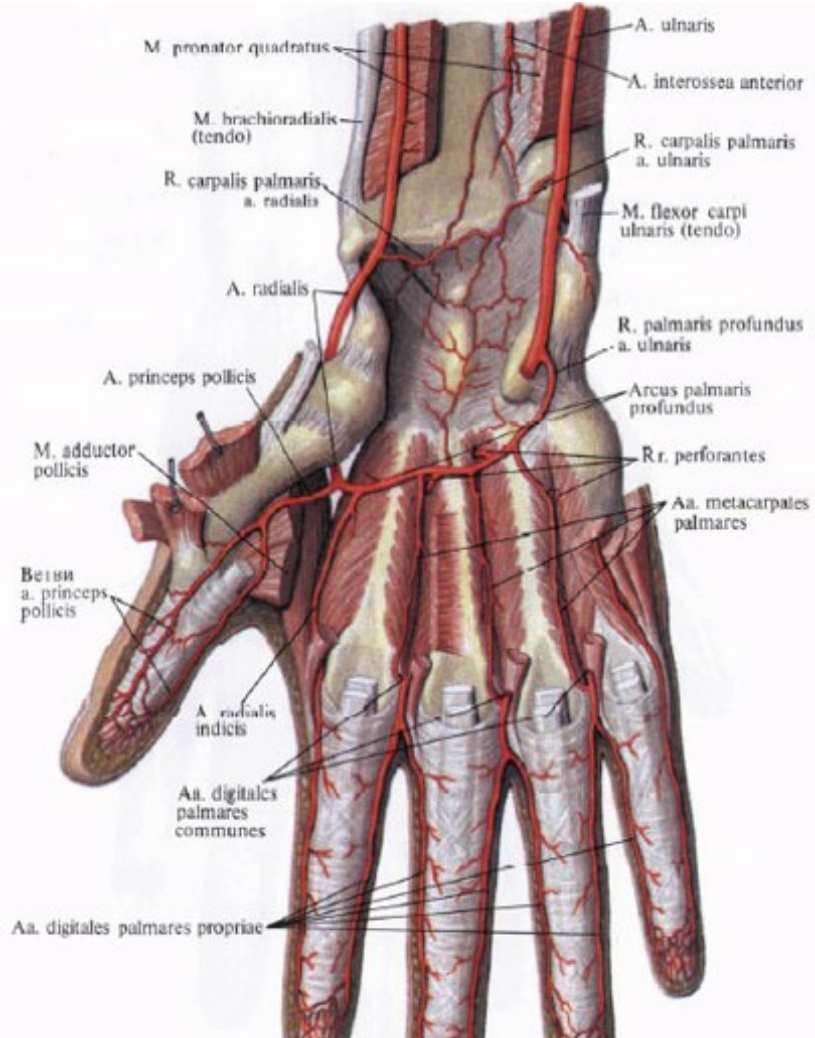
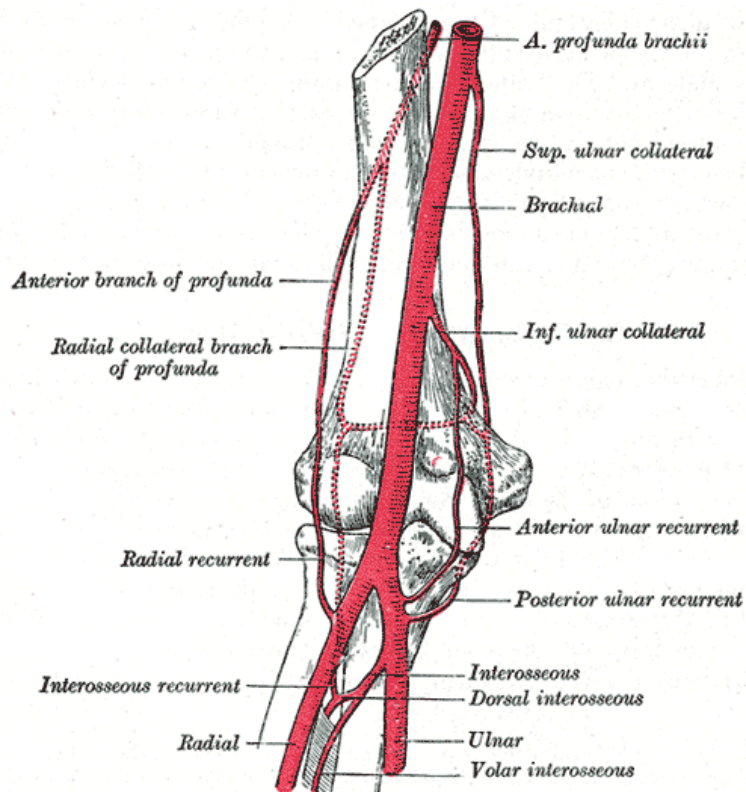
c) *r. palmaris superficialis* – v polovině metakarpů,

3 *aa. digitales palmares communes*,
aa. digitales palmares proprii,

palec a laterální stranu ukazováku
vyživuje *a. princeps pollicis* z *a. radialis*

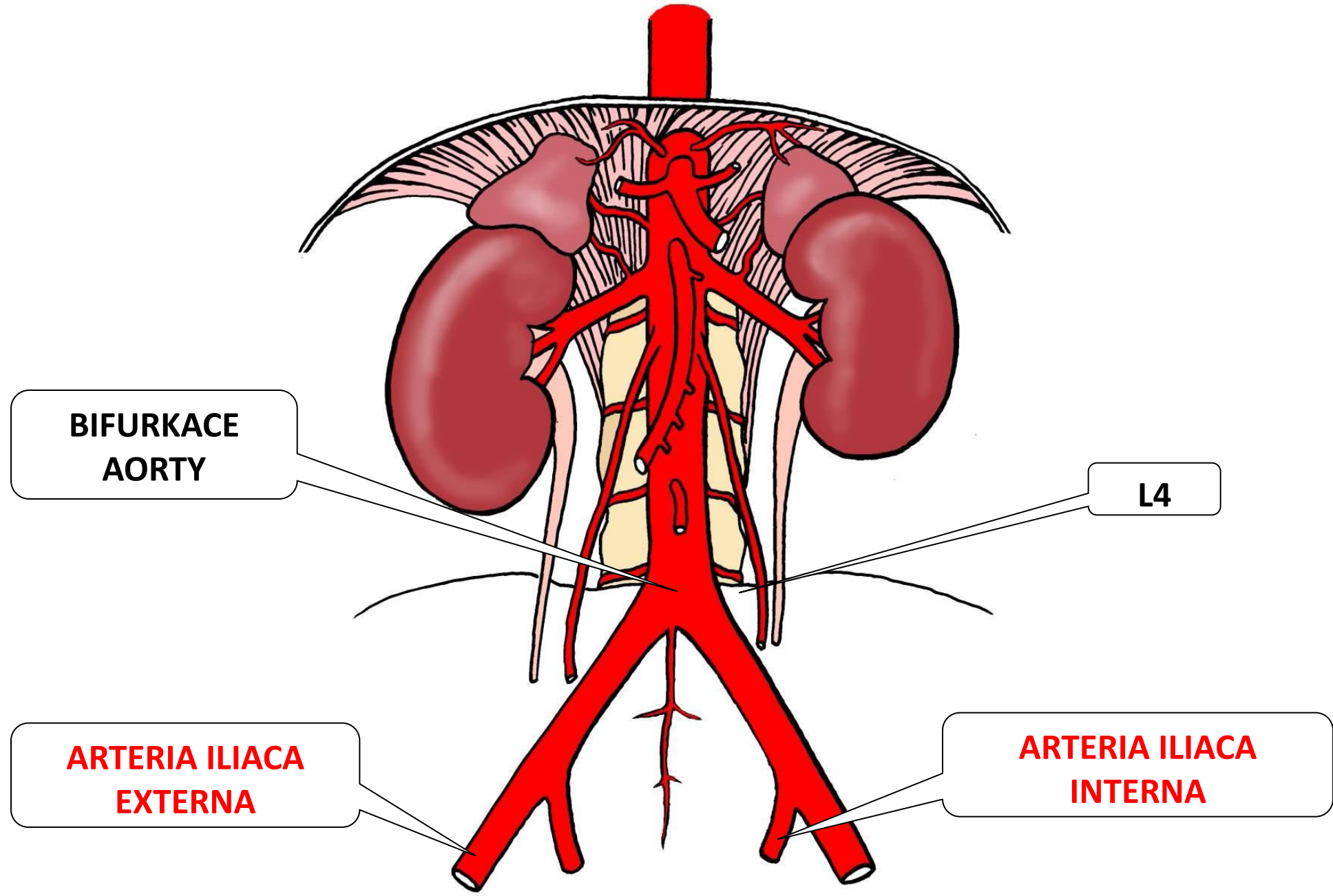
d) *r. palmaris profundus* –
(spoluvytváří *arcus palmaris profundus*, z něhož jdou *aa. metacarpeae palmares*)





RETE ARTICULARE CUBITI
RETE CARPI PALMARE ET DORSALE

Aa. iliaca communes



iliaca interna

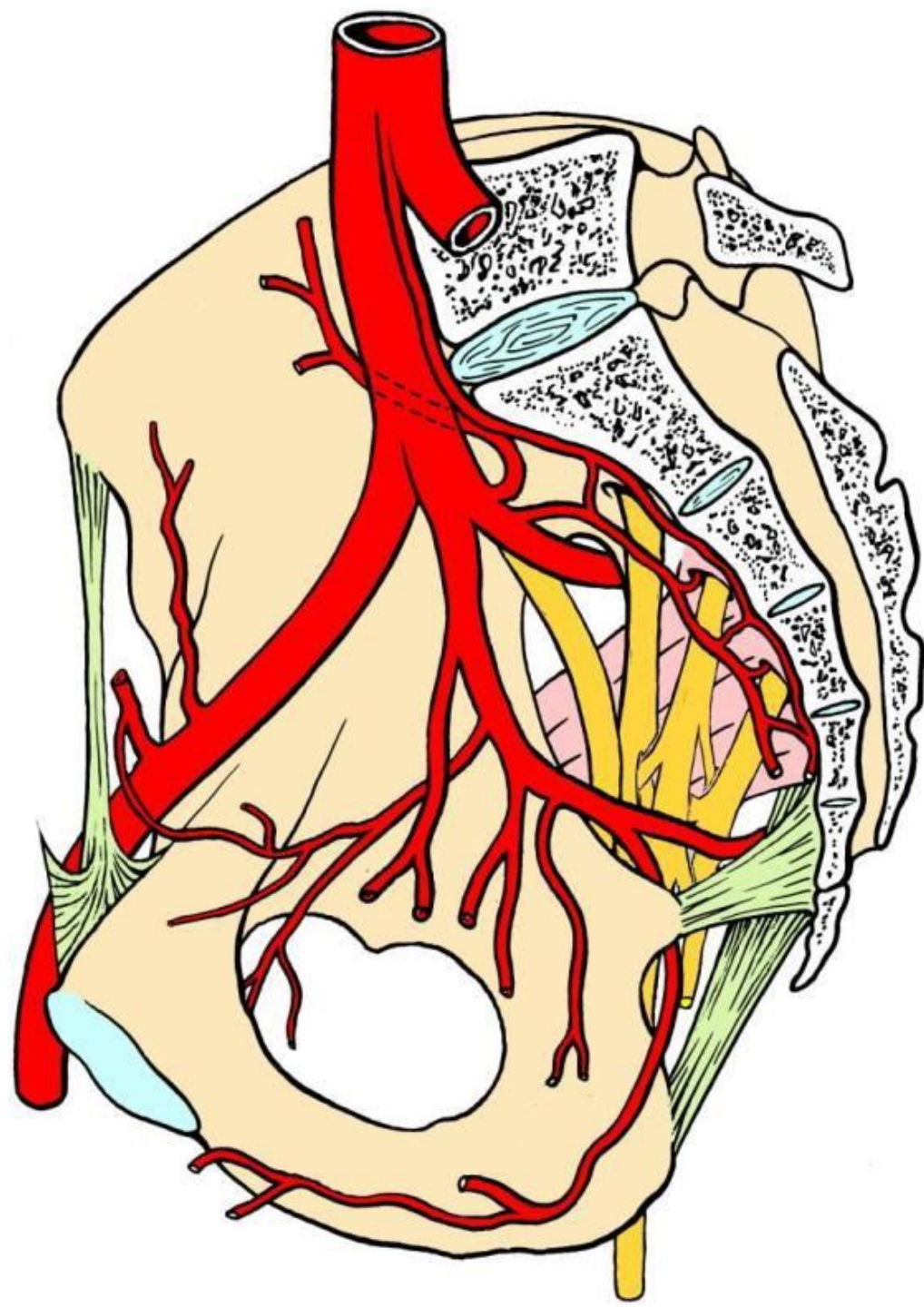
– zásobuje orgány a stěnu malé pánve

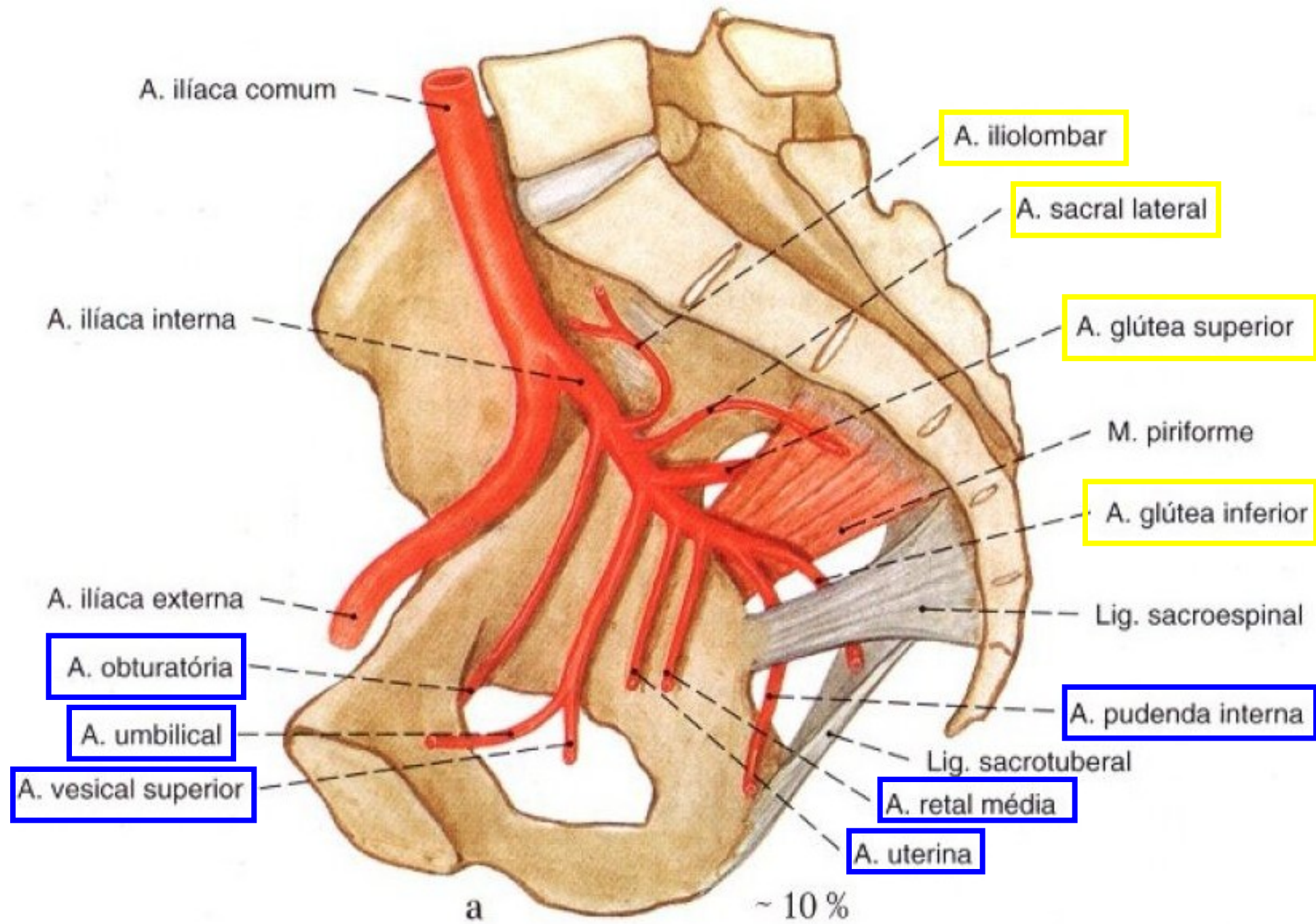
Větve **parietální**

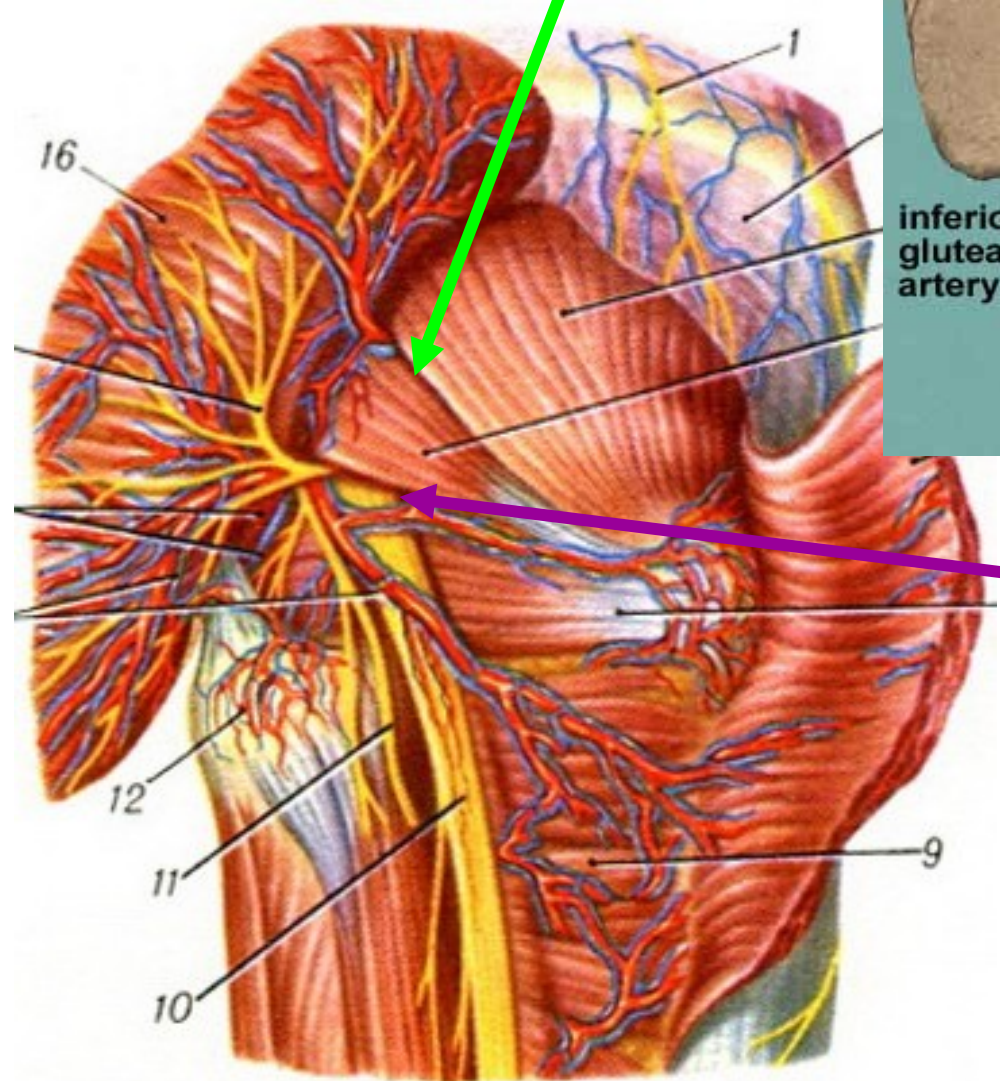
- svalové pro hýžd'ové svalstvo přes *canalis obturatorius* pro adduktory stehna

Větve **viscerální**

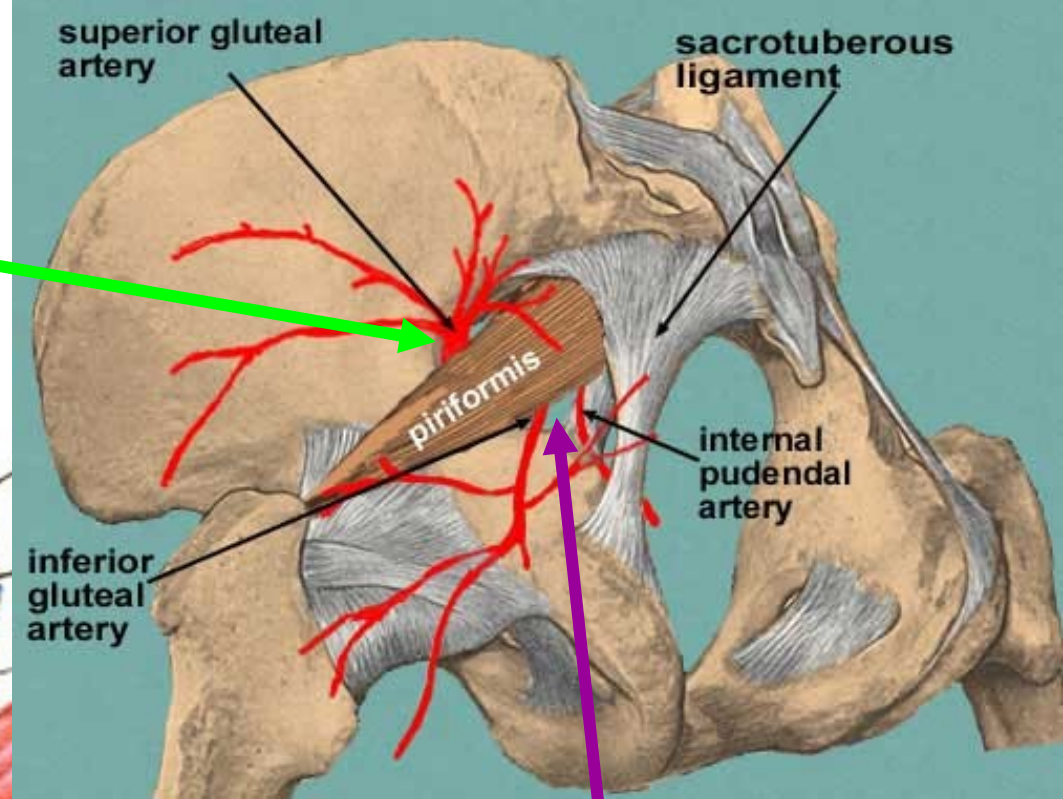
- a. umbilicalis* (obliteruje a mění se v *lig. umbilicale lat.*)
- k močovému měchýři
- k *ductus deferens* (resp. k děloze)
- ke konečníku
- k zevním pohlavním orgánům





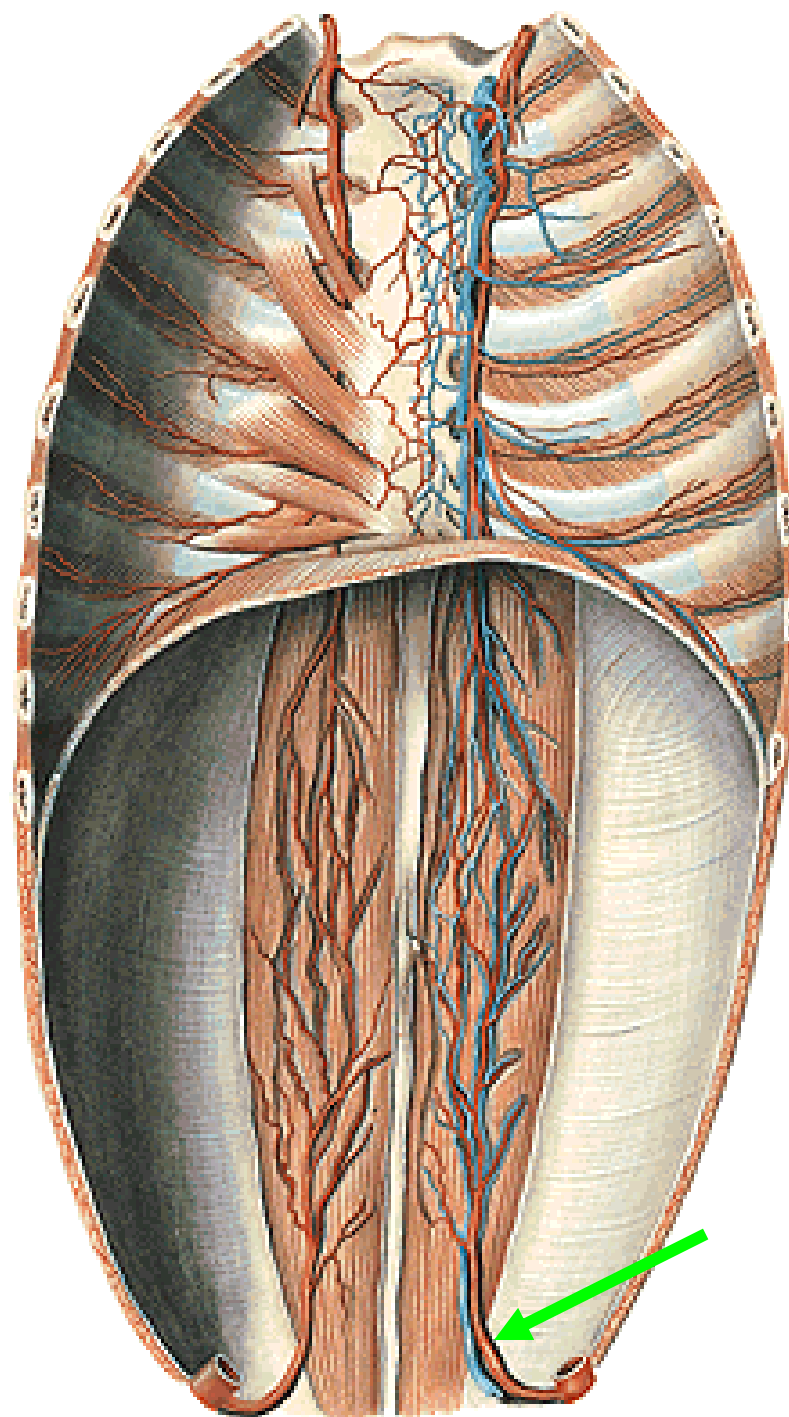
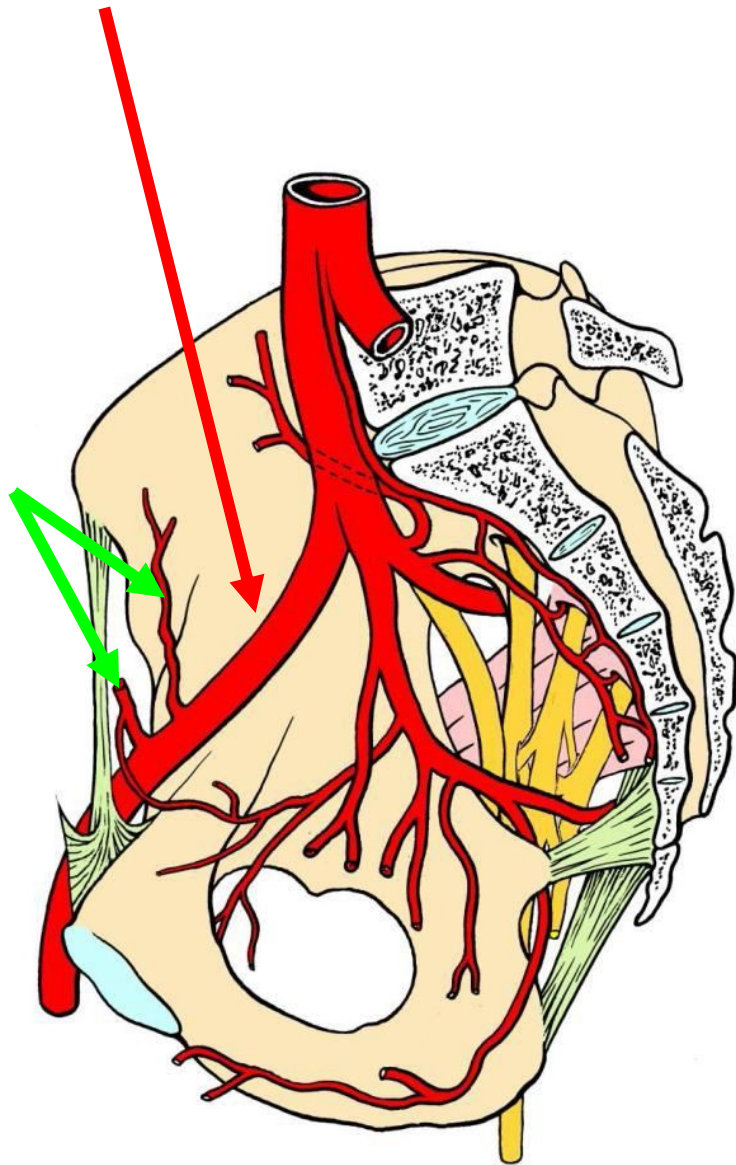


Foramen suprapiriforme

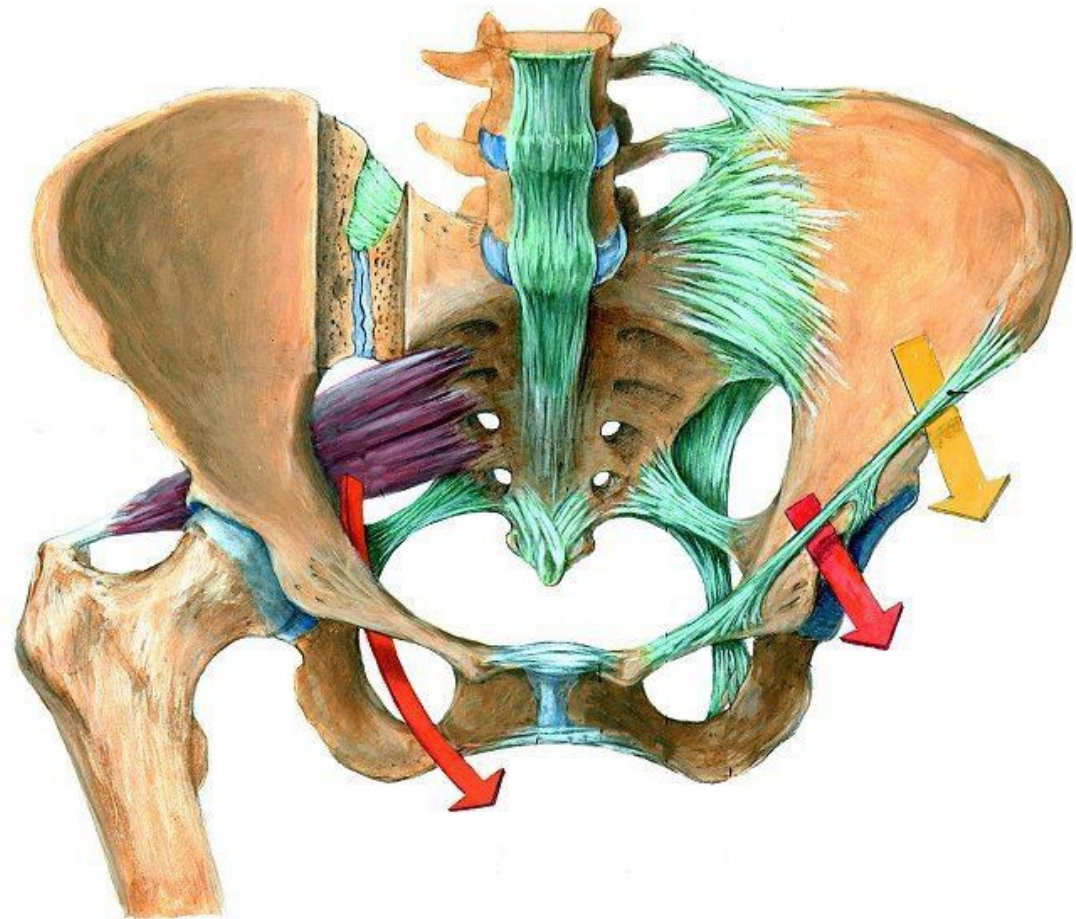
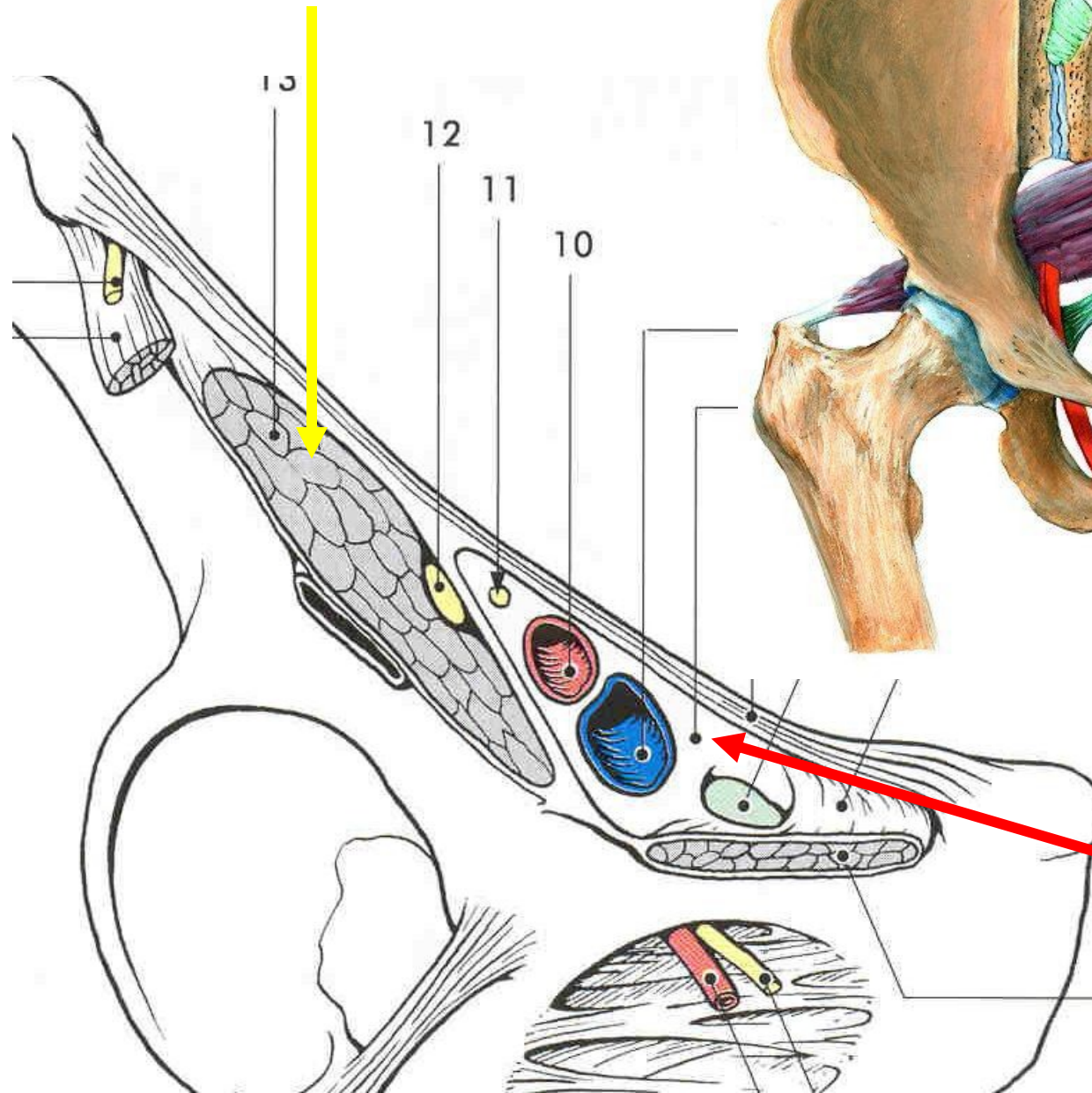


Foramen ifrapiriforme

A.iliaca externa

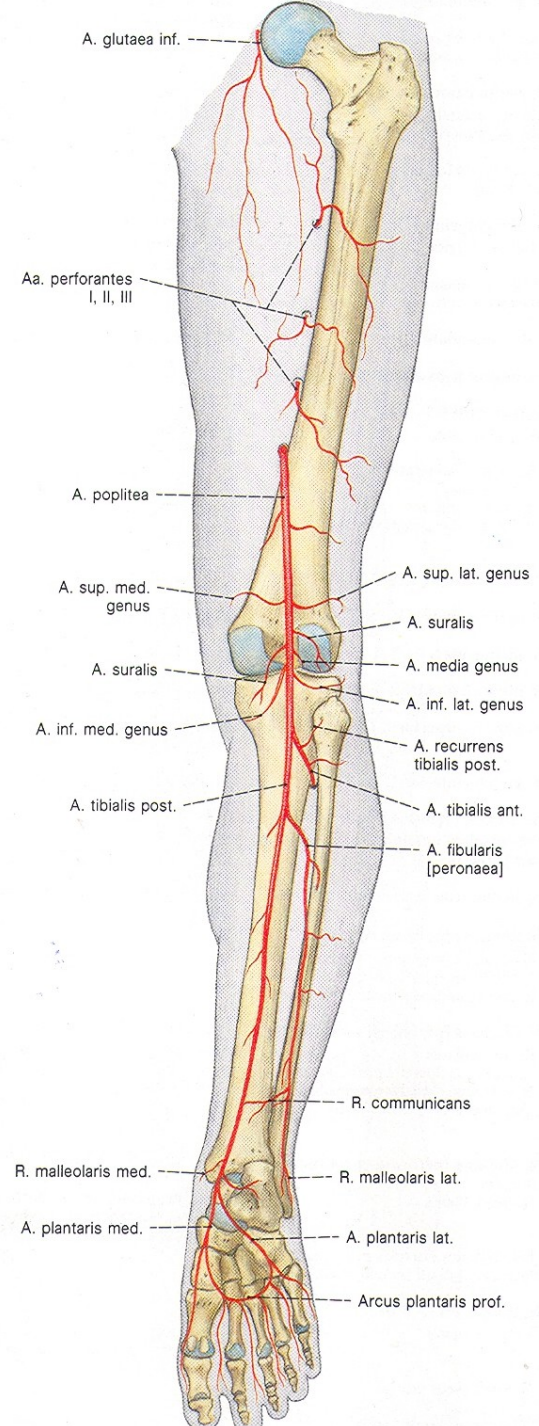
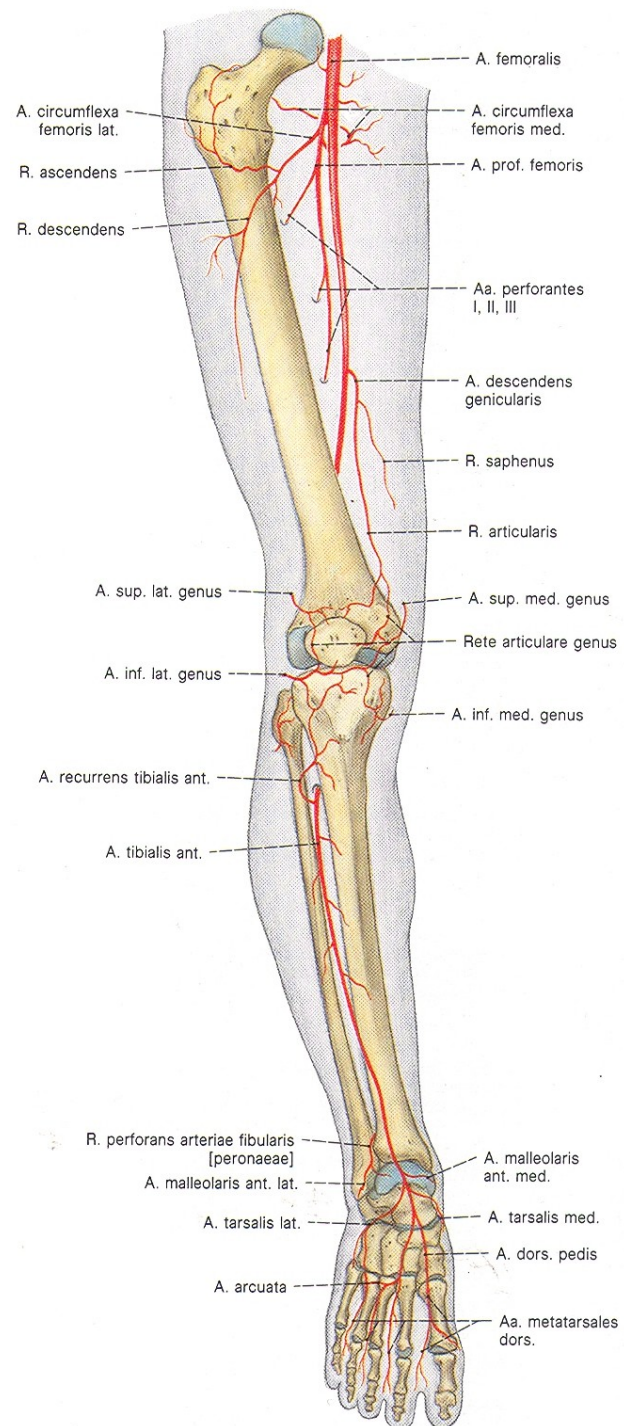


LACUNA MUSCULORUM

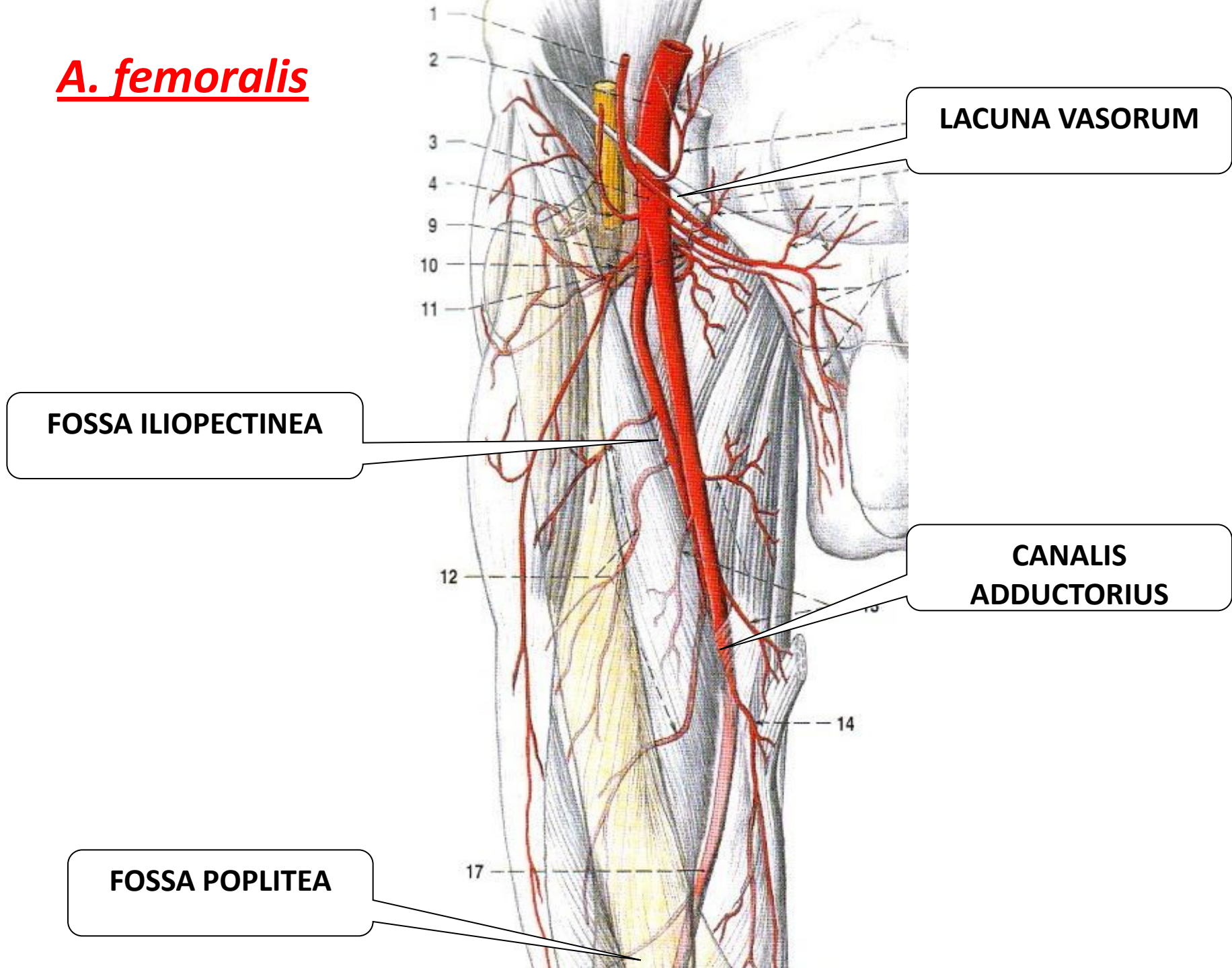


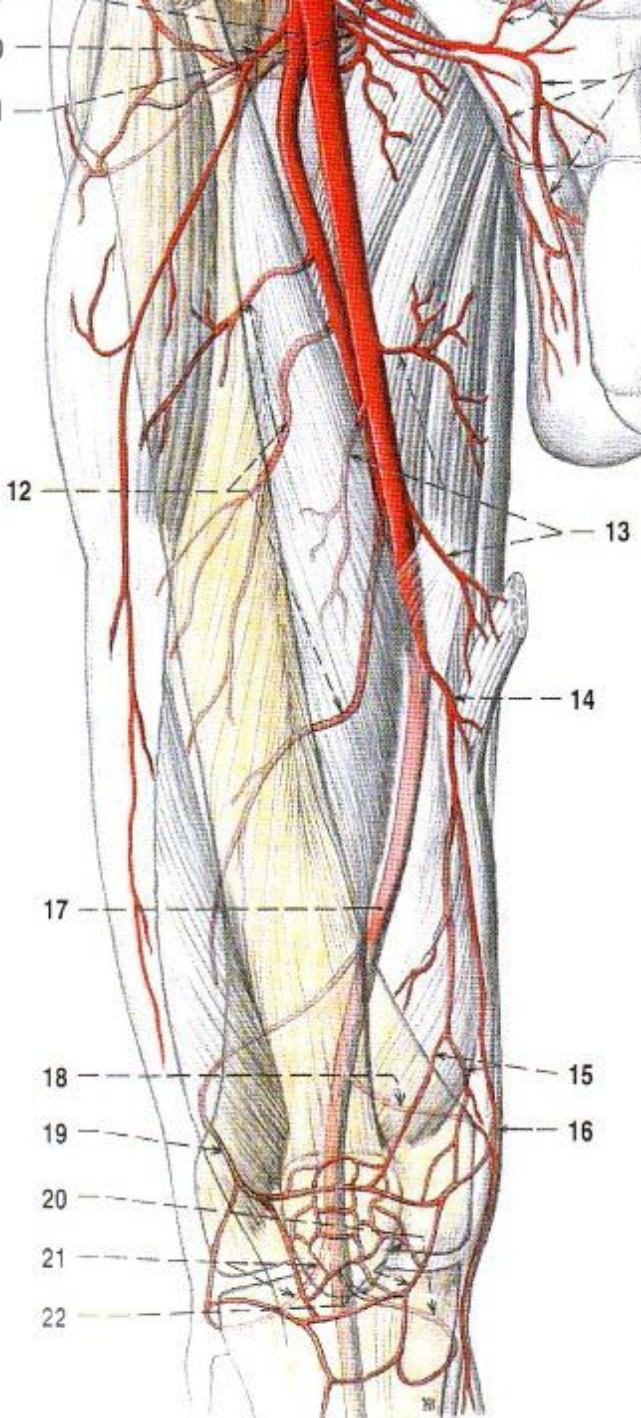
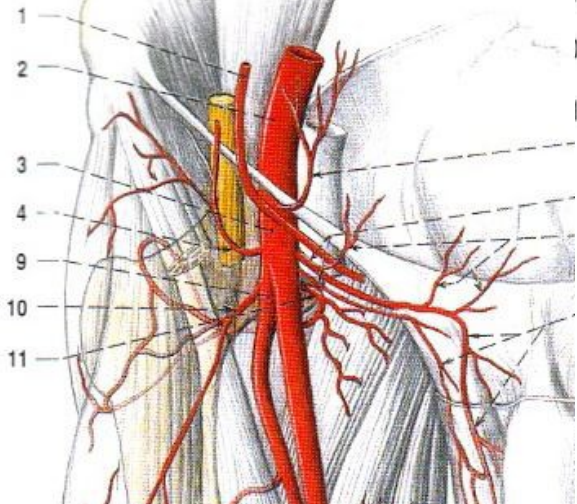
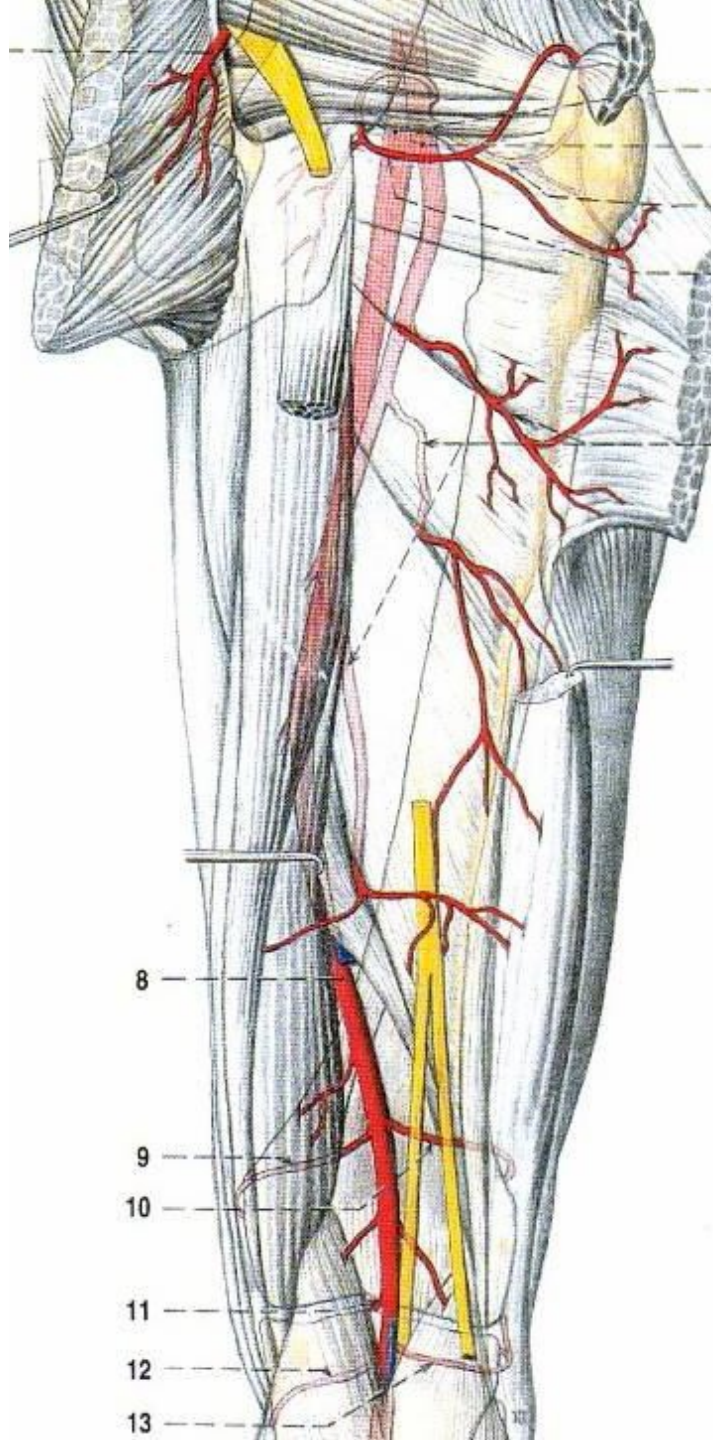
LACUNA VASORUM

Aa. membri inferioris



A. femoralis





a. profunda femoris
a. circumflexa femoris med. a lat.,
aa. perforantes

a. genus descendens
(r. saphenus)

A. poplitea

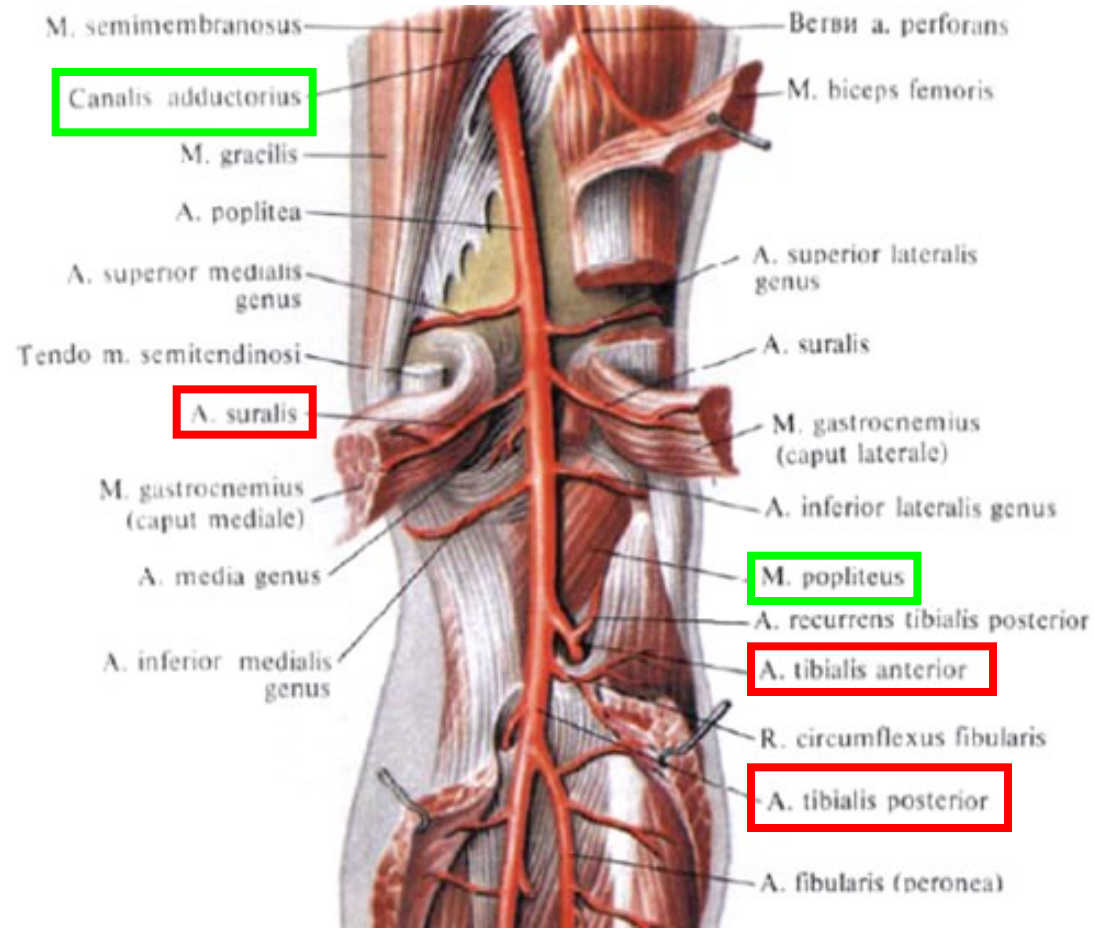
hiatus tendineus

m. popliteus

1) aa. surales

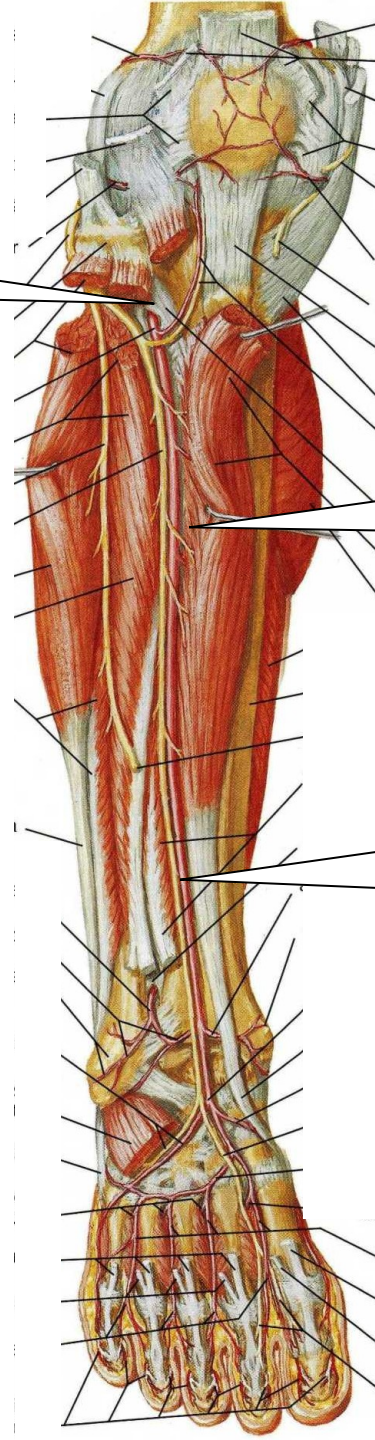
a. tibialis anterior

a. tibialis posterior



A. tibialis anterior

**prostup membrana
interossea cruris**



**mezi m. tibialis ant. a
m. extensor digitorum
longus**

**distálně mezi m. tibialis
ant. a m. extensor
hallucis longus**

větve:

1) do tepenné sítě
kolenního kloubu

2) svalové

3) do tepenné sítě kolem
obou kotníků

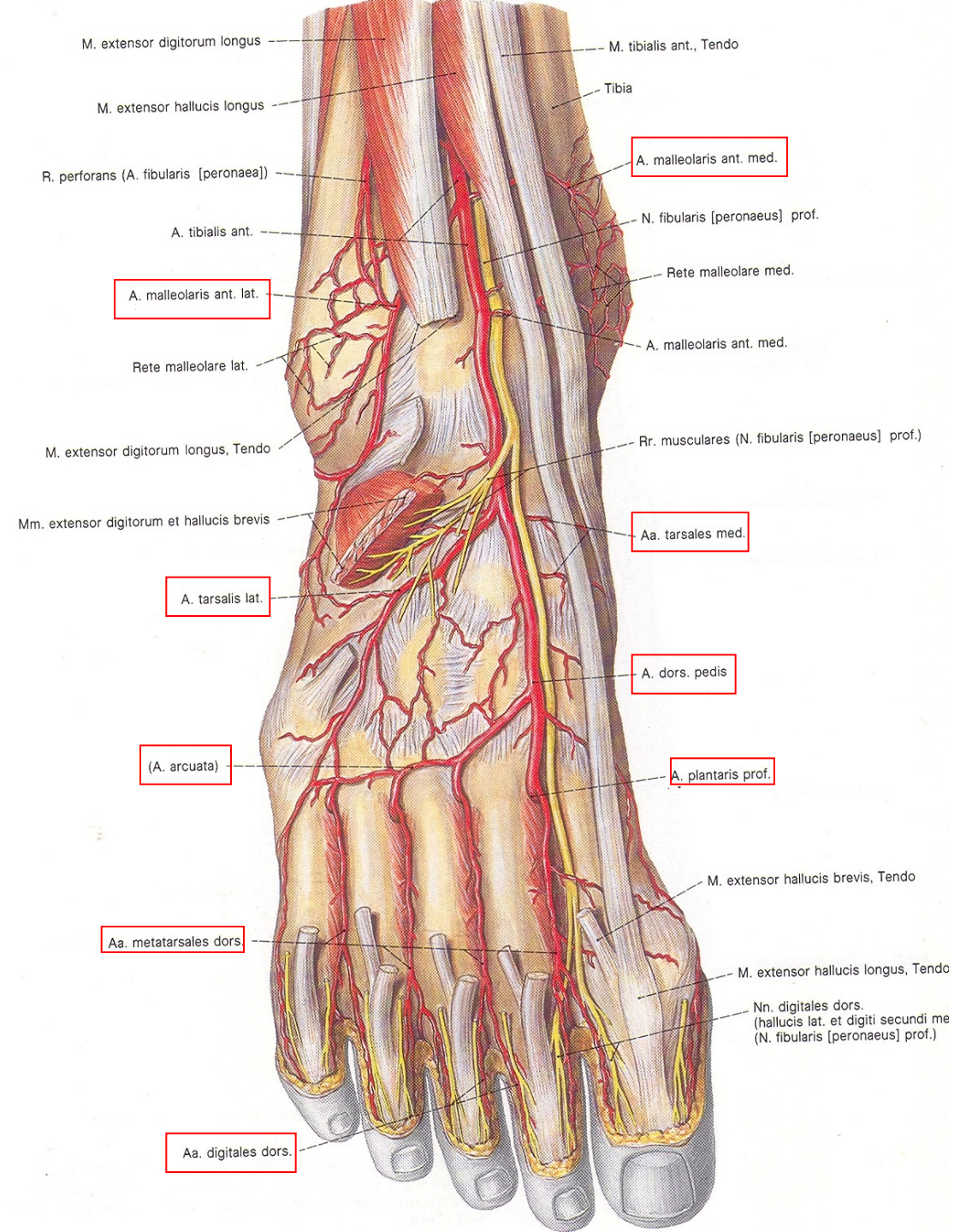
4) ***a. dorsalis pedis***
nejdůležitější:

a. arcuata –

aa. metatarsae dorsales
– ***aa. digitales dorsales***

a. metatarsa dorsalis I. –
aa. digitales dorsales
pro přivrácené strany I.
a II. prstu

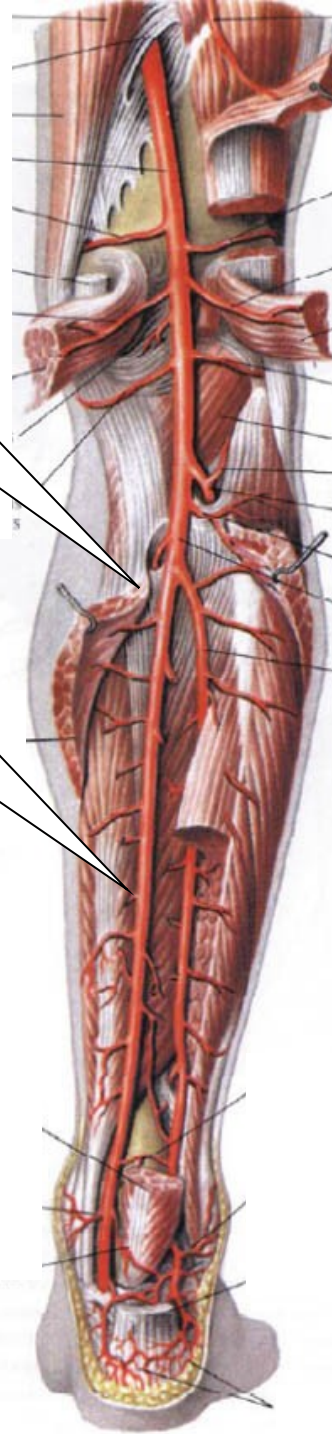
r. plantaris profundus
skrz I. MT prostor na
planta pedis



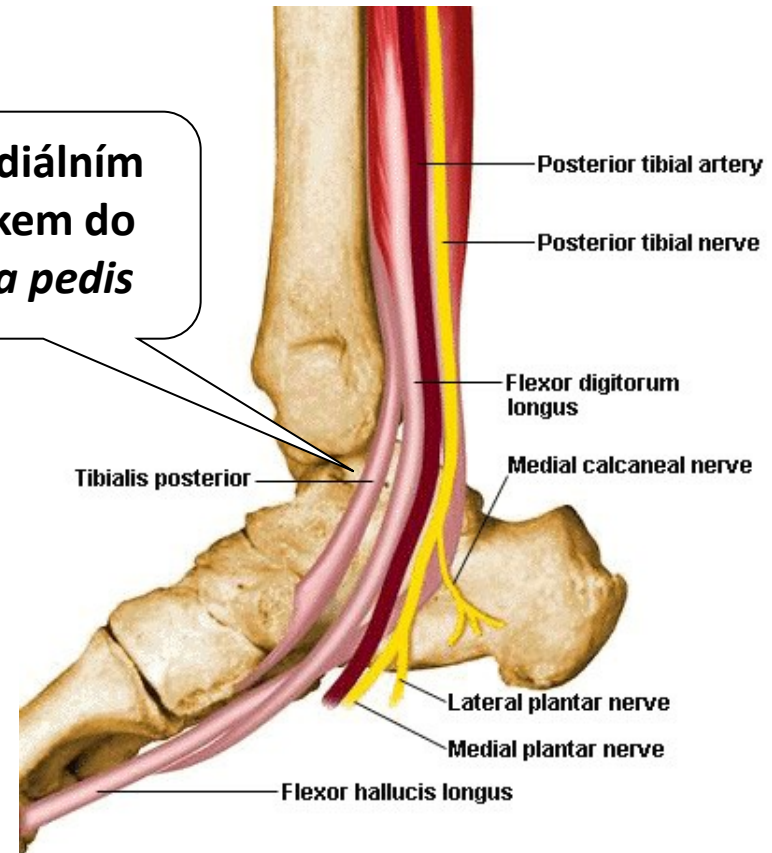
A.tibialis posterior

pod *arcus tendineus*
m. solei

leží na
hlubokých flexorech
bérce



za mediálním
kotníkem do
planta pedis



větve:

do tepenné sítě kolenního kloubu

a. peronea- pro výživu fibuly a okolních svalů

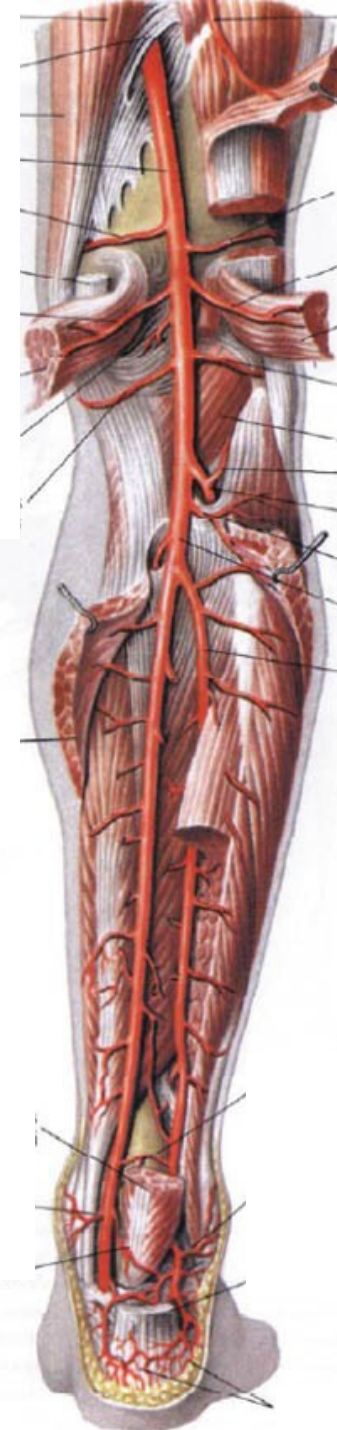
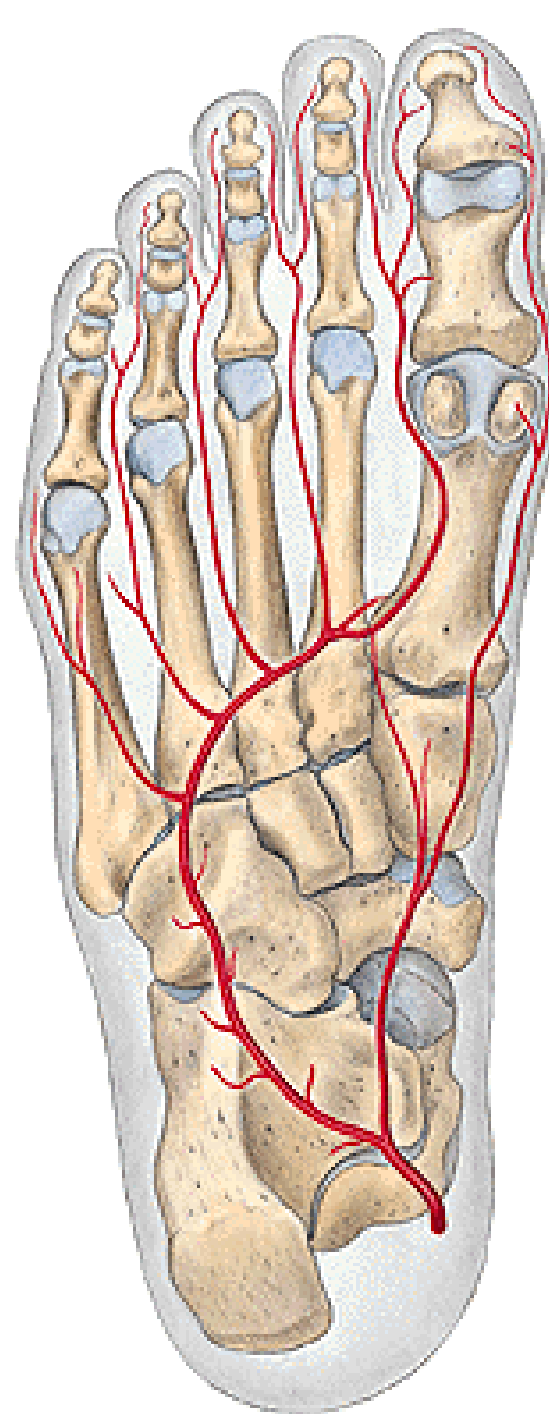
a. nutricia tibiae

do tepenné sítě mediálního kotníku

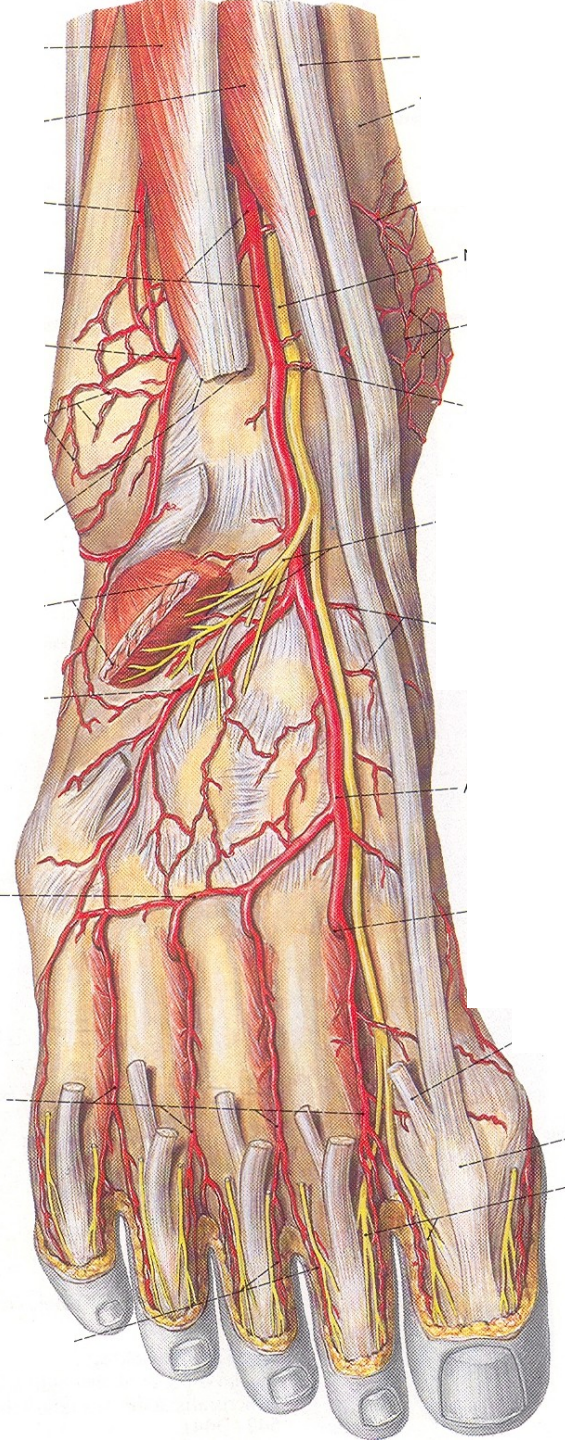
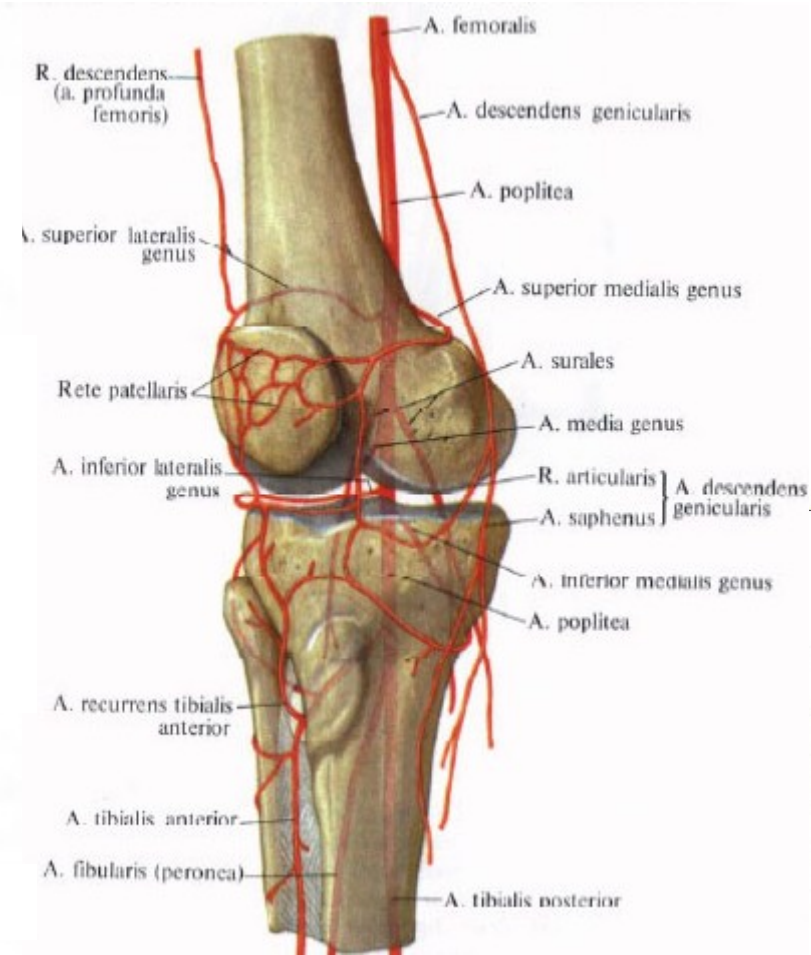
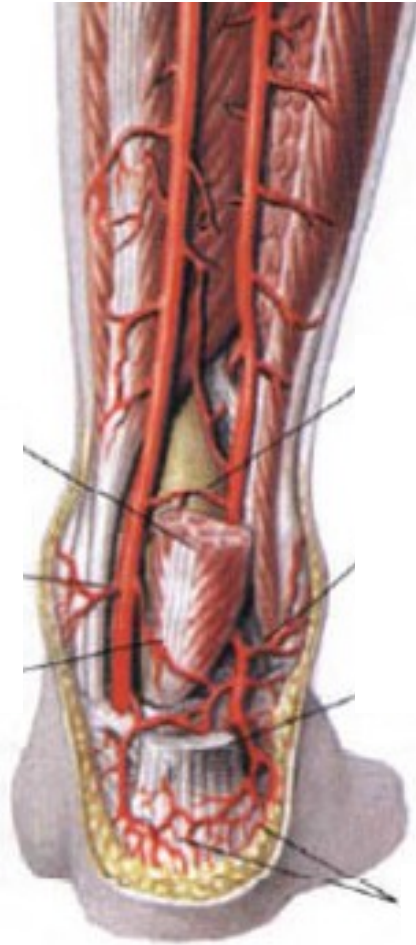
5) do tepenné sítě kolem paty
konečné větve:

a. plantaris medialis (r. profundus a superficialis)

plantaris lateralis (arcus plantaris – aa. metatar. plantares, aa. digitales plantares)



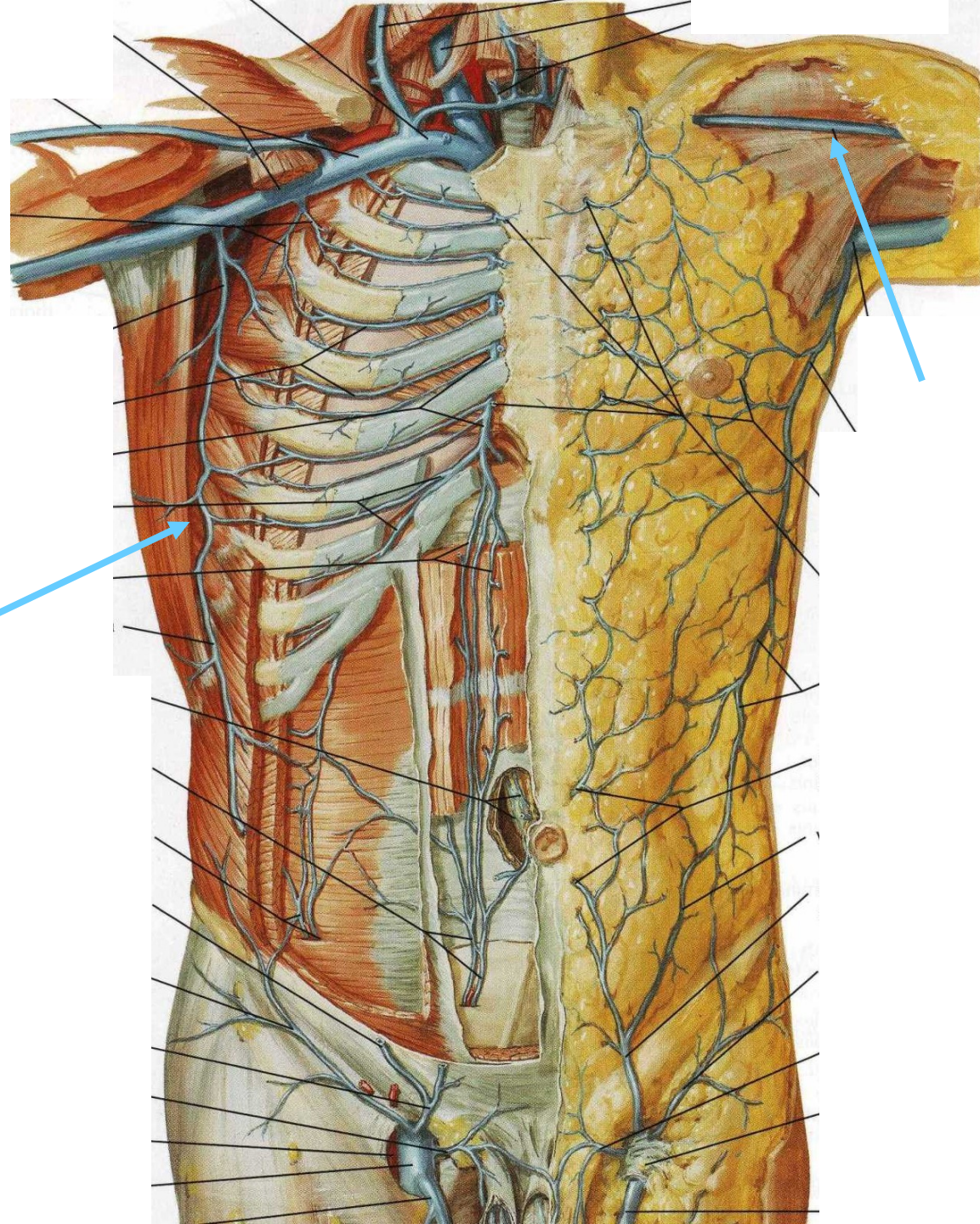
RETE ARTICULARE GENUS
RETE MALLEOLARE MEDIALE
RETE MALLEOLARE LATERALE
RETE CALCANEUM
RETE DORSALE PEDIS



VENA AXILLARIS

navazuje ve výši úponu *musculus pectoralis major* (na úrovni *collum chirurgicum humeri*) na párovou *vena brachialis*

Má řadu kolaterálních přítoků:
Venae thoracoepigastricae
Vena cephalica (v *sulcus bicipitalis lateralis* a v *trigonum deltoideopectorale*)

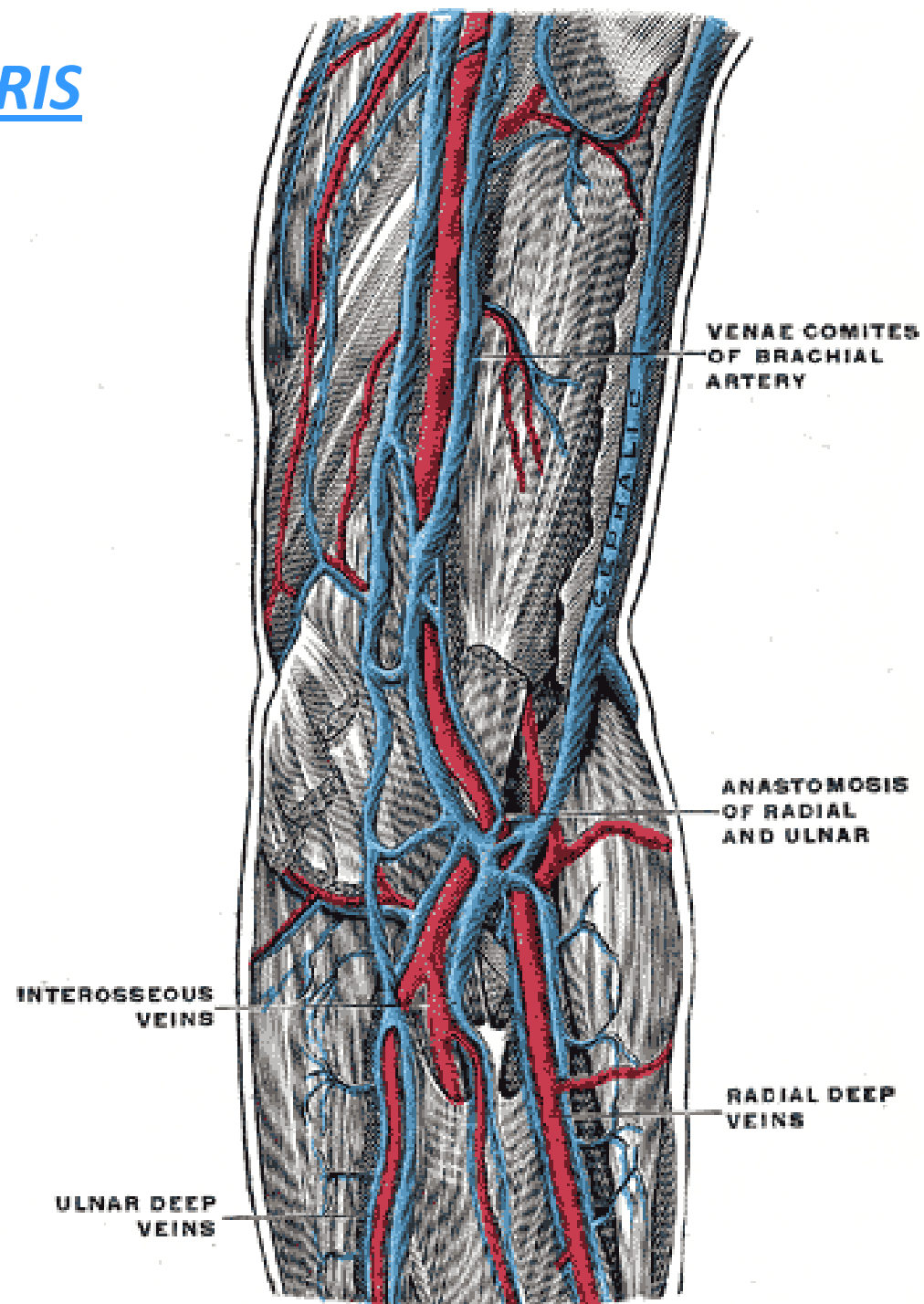


VENAE MEMBRI SUPERIORIS

dva venosní systémy – hluboký a povrchový

1) Hluboké žíly:

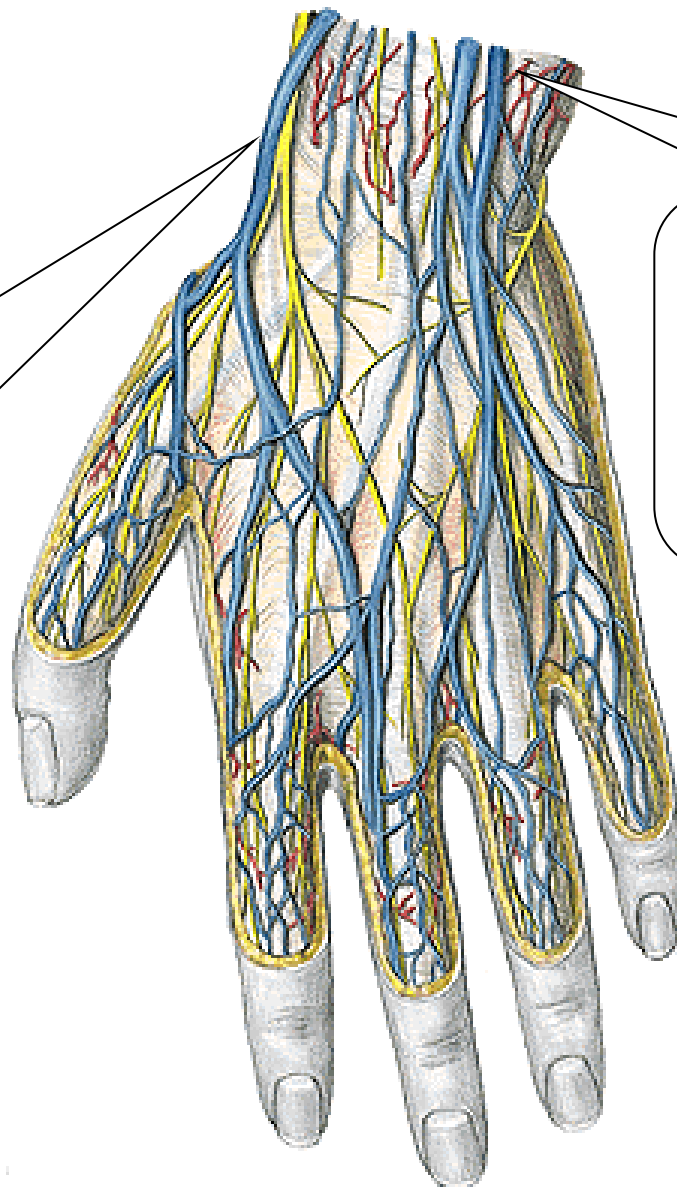
jsou zpravidla zdvojené,
doprovázejí jednotlivé tepny a
jejich názvy jsou od tepen
odvozené



2) Povrchové (podkožní) žíly:

(rete venosum dorsale et palmare manus)

Vena cephalica
na palcové straně
rete venosum dorsale
manus jako vena
cephalica pollicis



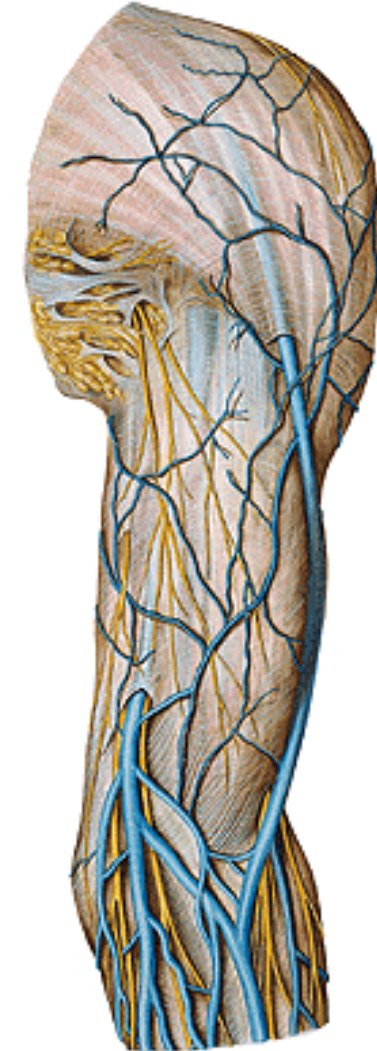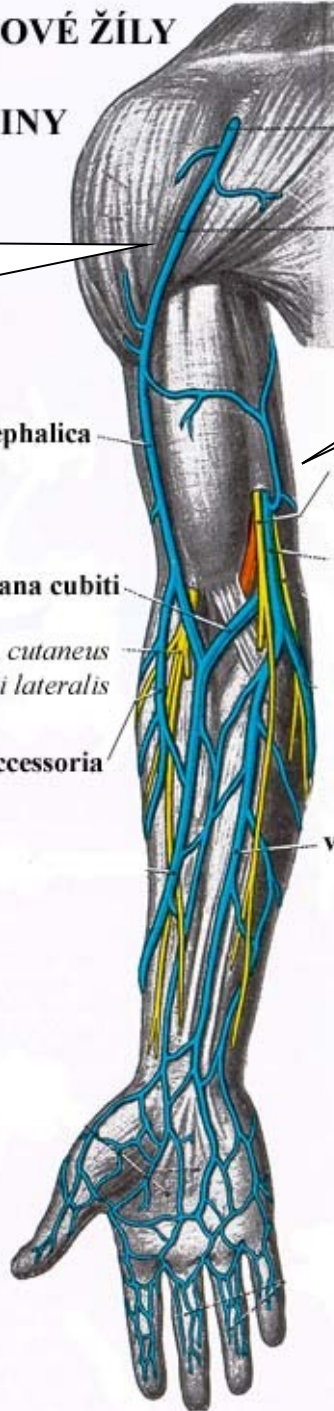
Vena basilica
z rete venosum dorsale manus
jako vena salvatella

POVRCHOVÉ ŽÍLY
HORNÍ
KONČETINY

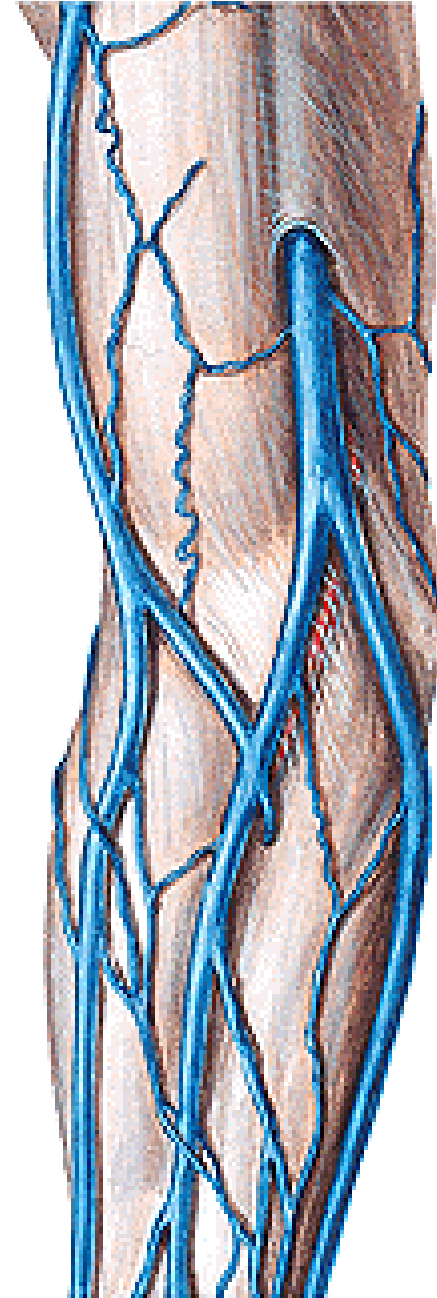
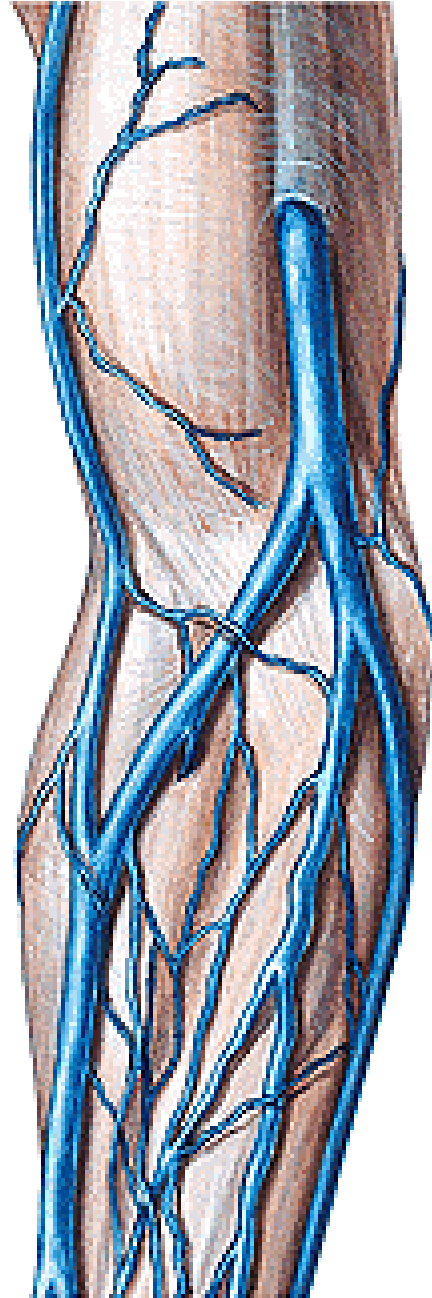
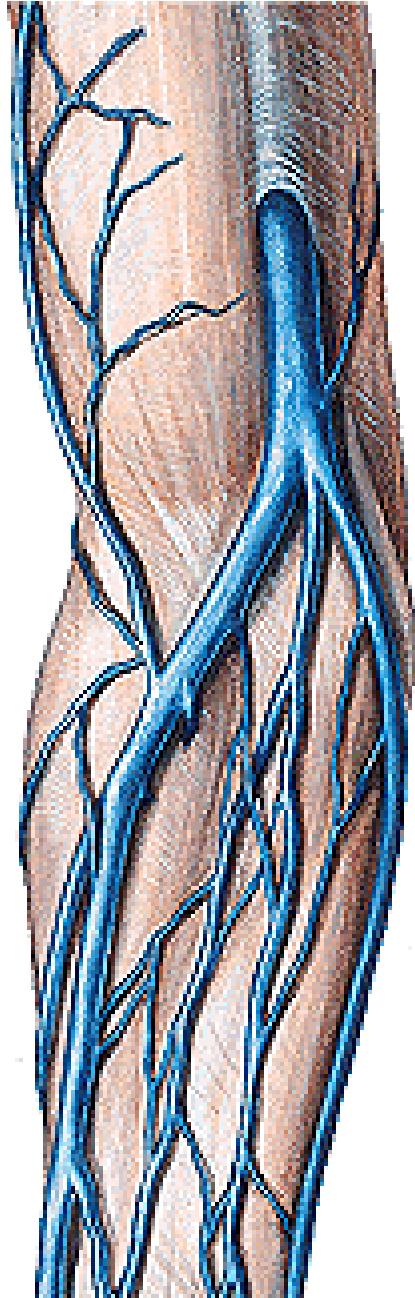[vena cephalica](#)
na radiální straně
do [vena axillaris](#)

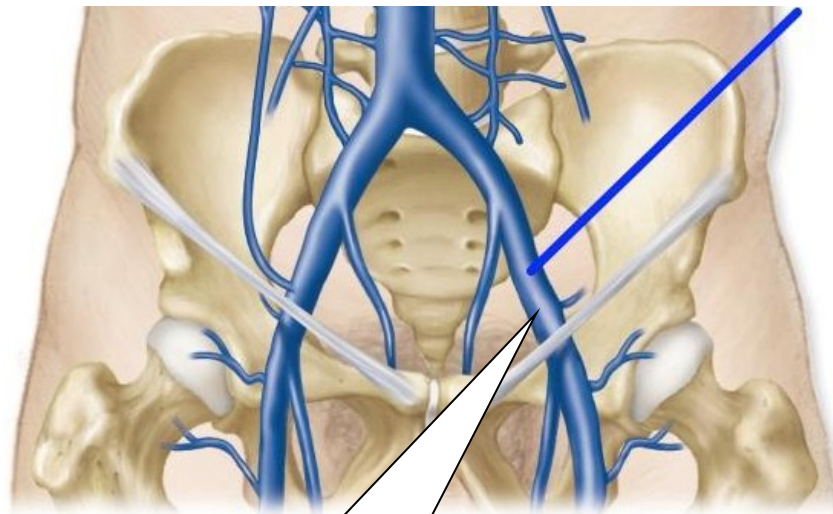
[vena basilica](#)
na ulnární straně
do [vena brachialis](#)

v. cephalica
n. cutaneus
antebrachii medialis
v. basilica
v. mediana cubiti
n. cutaneus
antebrachii lateralis
v. cephalica accessoria
v. mediana antebrachii



vena mediana cubiti





Vena iliaca interna

vzniká z venosních pletení malé pánve nad *foramen ischiadicum majus*

a) Parietální přítoky

větve pro stěnu pánve

b) Viscerální přítoky

žilné pleteně pro orgány pánve

Vena iliaca externa

je pokračováním

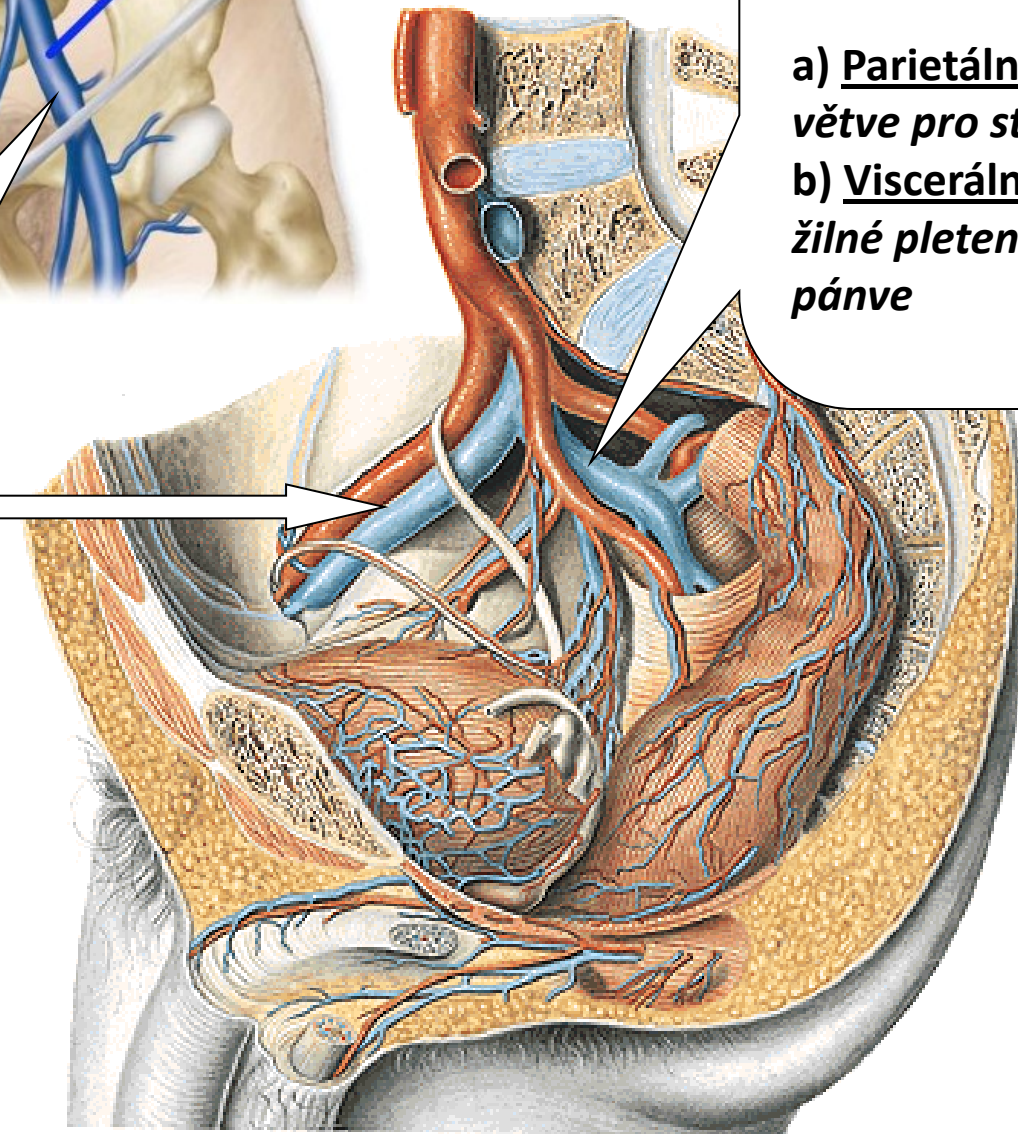
vena femoralis

Začíná pod mediální

částí *ligamentum*

inguinale v *lacuna*

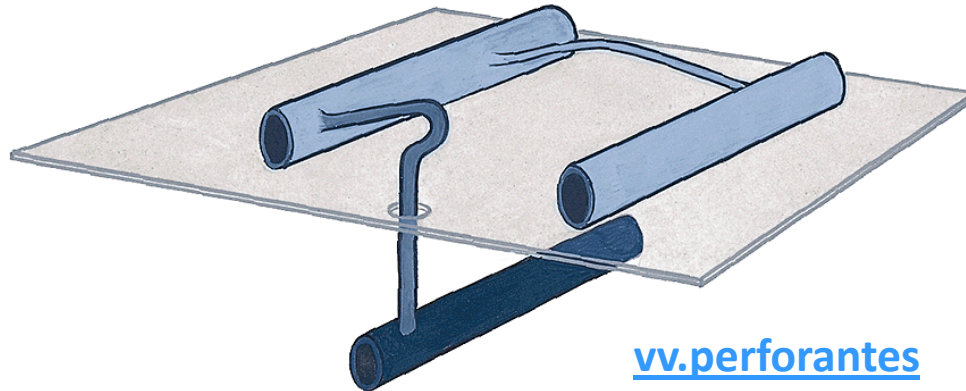
vasorum



VENAE MEMBRI INFERIORIS

žíly hluboké a povrchové

Oba tyto systémy jsou navzájem propojeny četnými spojkami

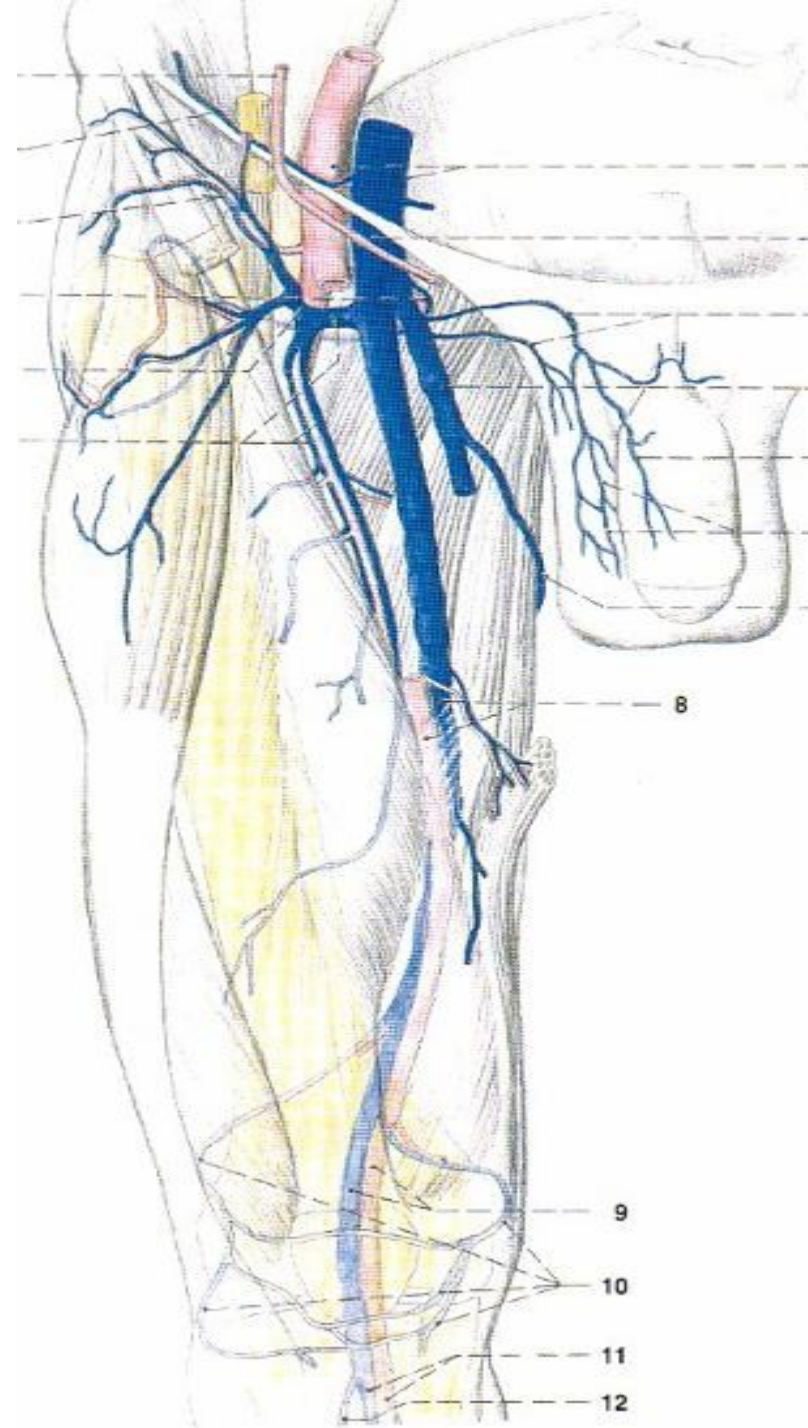


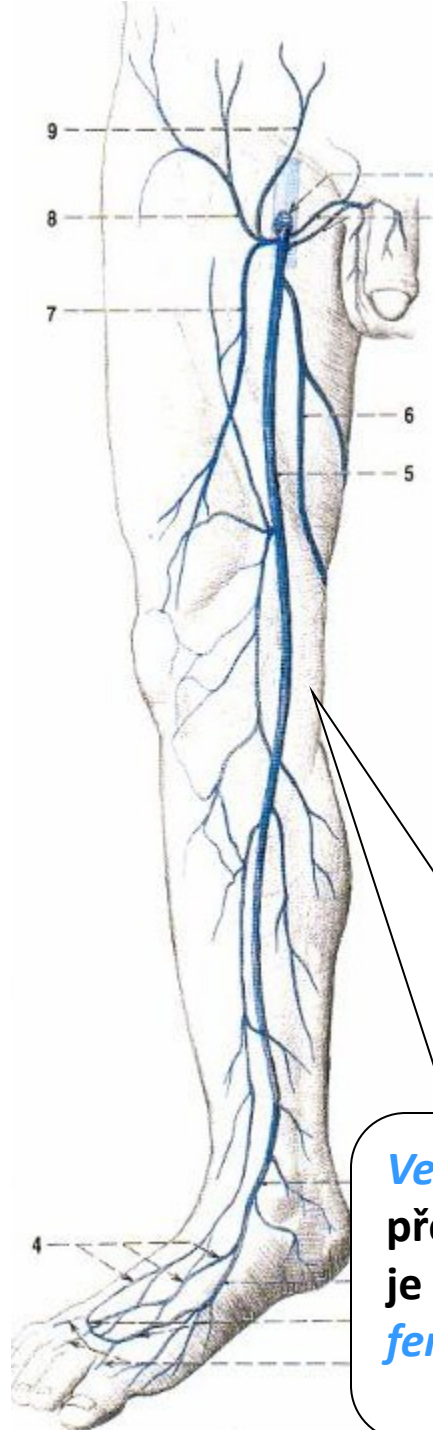
Hluboké žíly dolní končetiny

provázejí stejnojmenné arterie,
jsou zdvojené až ztrojené.

Největší hlubokou žílou dolní konče

vena femoralis jde do pánve jako
vena iliaca externa

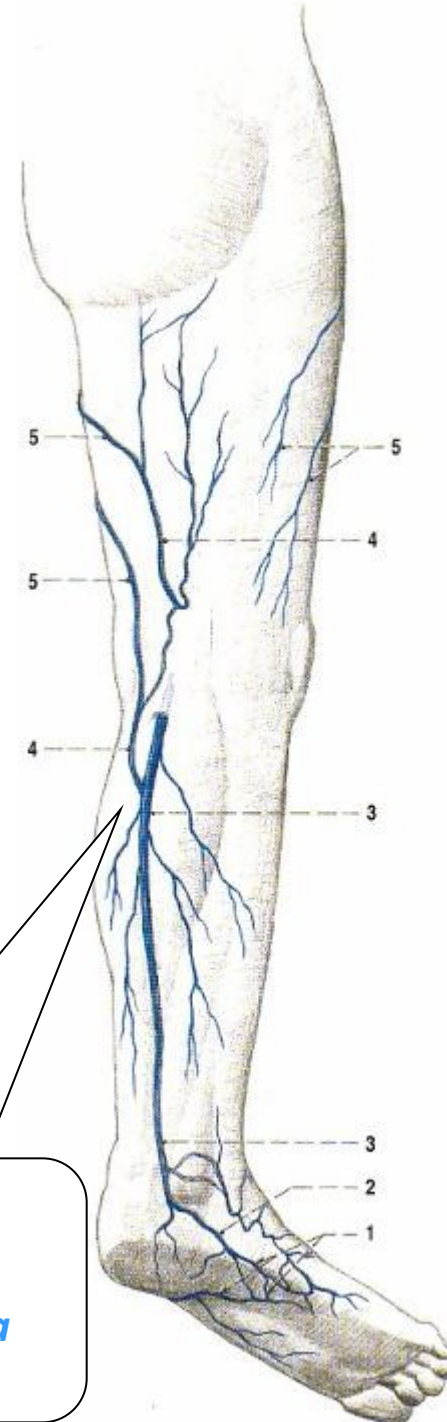
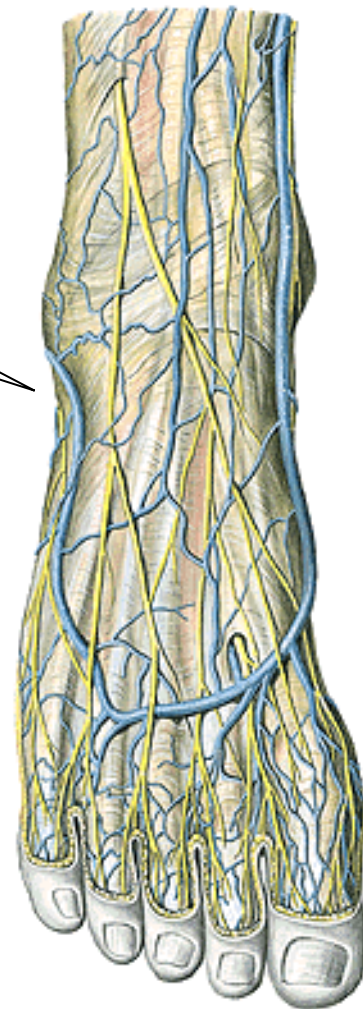




*rete venosum
plantare et
dorsale pedis*

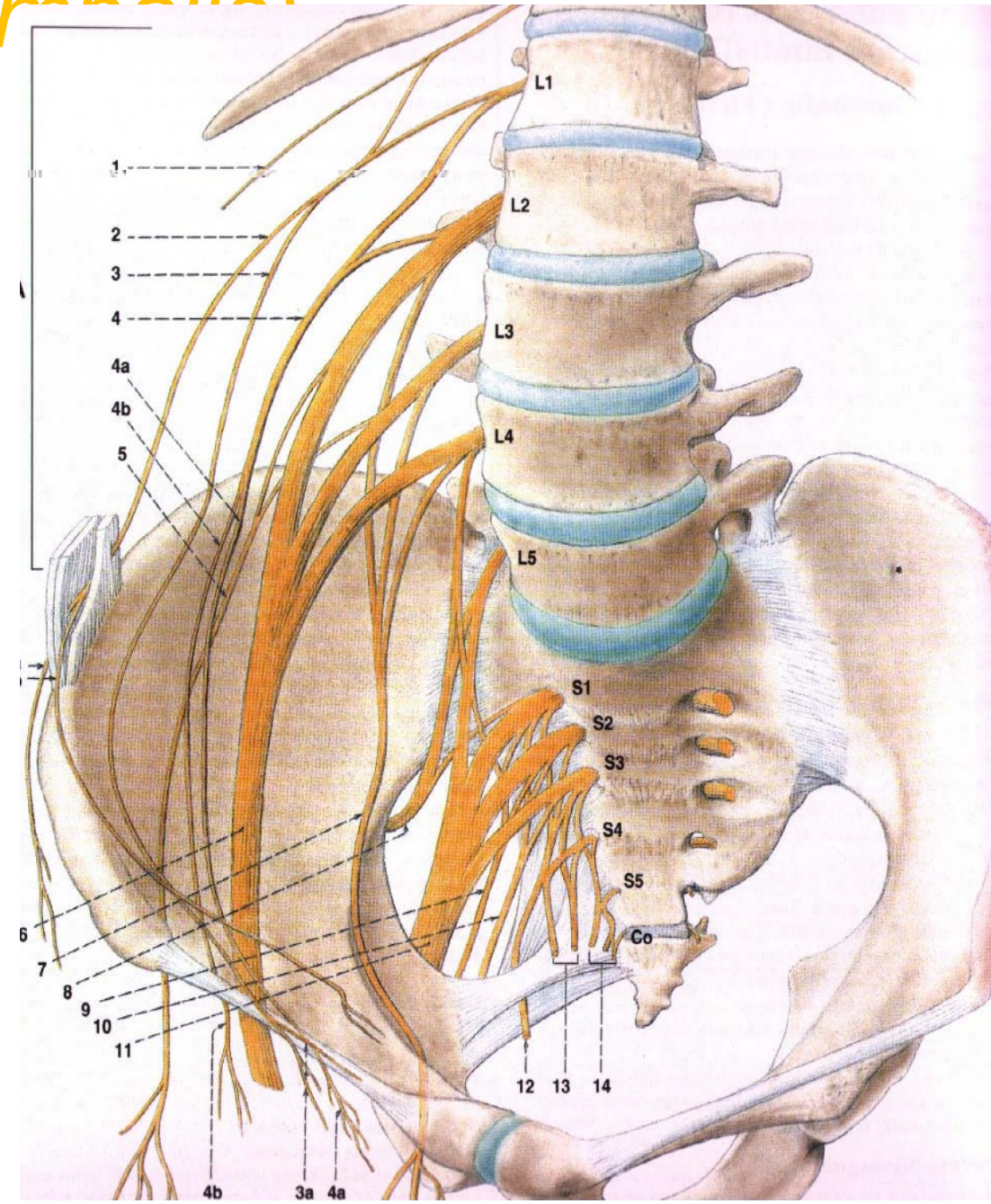
Vena saphena magna
před mediálním kotníkem
je přítokem *vena
femoralis*

Vena saphena parva
za laterálním kotníkem
je přítokem *vena poplitea*



BEDERNÍ PLETEŇ (*plexus lumbalis*)

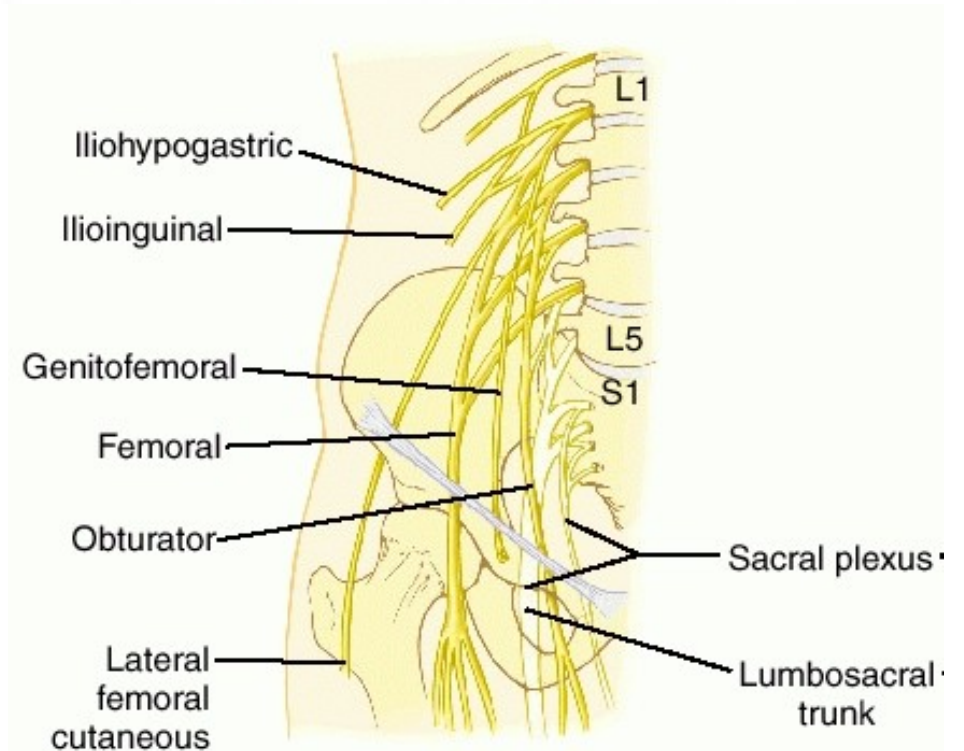
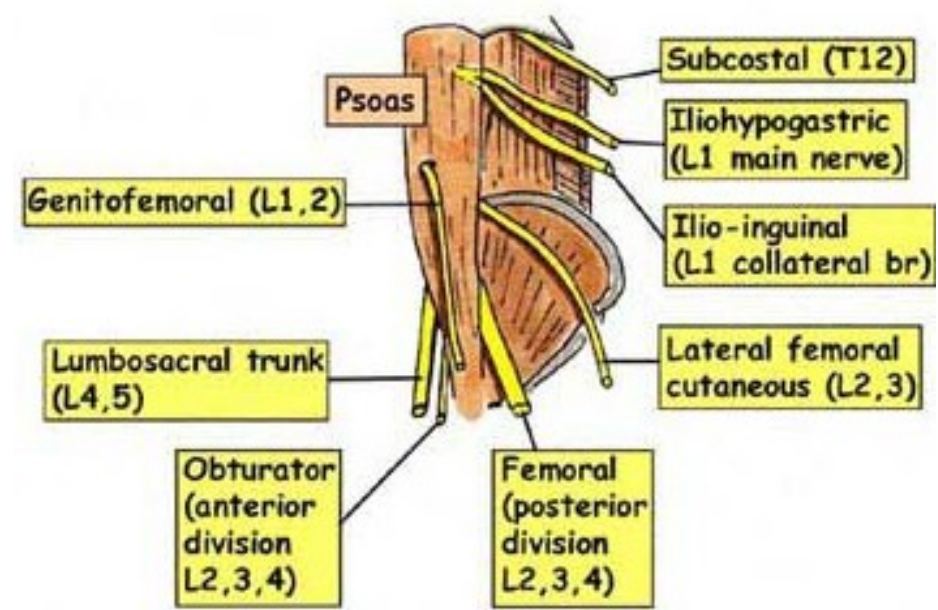
- Bederní nervová pleteň je tvořena spojkami z předních větví prvního až třetího bederního nervu (L1 – L4). Pleteň je uložena po stranách bederní páteře a prostupuje pod ligamentum inguinale na přední plochu stehna. Vystupuje z ní několik senzitivních i motorických nervů:
- **senzitivně** kůži v bederní oblasti a kůži na přední a mediální ploše stehna a bérce
- **motoricky** zadní a částečně boční skupinu břišních svalů, dále přední skupinu svalů pánevních a přední a mediální skupinu stehenních svalů.



Rami ventrales nn. spinalium L1–4 (Th12)

1. větve zevně od m. psoas major:

- n. iliohypogastricus (smíšený) (Th12-L1)
r.muscularis
r. cutaneus lat. et anter.
- n. ilioinguinalis (smíšený) (L1)
r.muscularis
rr. scrotales (labiales) ant.
- n. cutaneus femoris lat. (senzit.) (L2–3)
- n. femoralis (smíšený) (L2–4)
rr. musculares – pro svaly přední skupiny stehna a m. pectineus
r. cutanei ant.
n. saphenus - jediná větev plexus lumbalis dosahující na bérce- r. infrapatellaris ke kůži pod patellou, rr. cutanei cruris med. – kůže mediálního bérce a kotníku



2. větve skrze m. psoas major:

- **n. genitofemoralis** (L1–2)

r. genitalis

r. femoralis

3. větve vnitřně od m. psoas major:

- **n. obturatorius** (L2–4)

r. muscularis

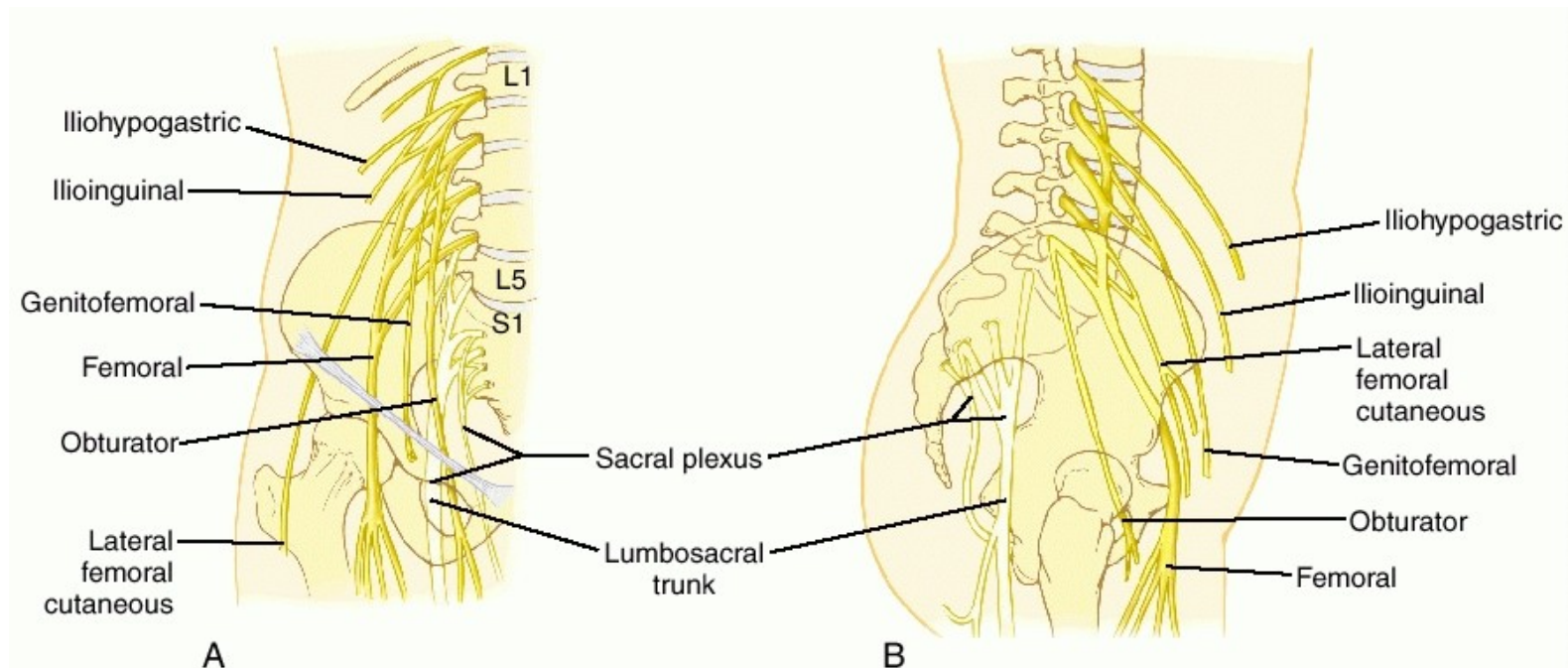
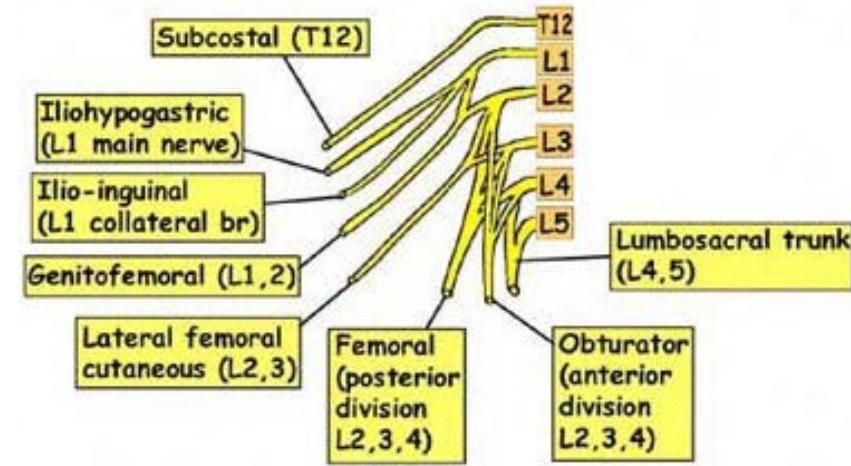
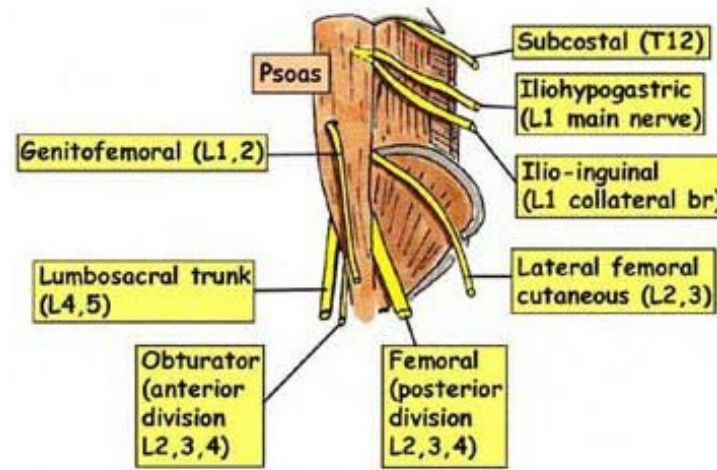
r. anterior- r. cutaneus

r. posterior-
rr. articulares

n. obturatorius

accessorius – variabilní

nerv pro m. pectineus
a pouzdro kyčelního
kloubu

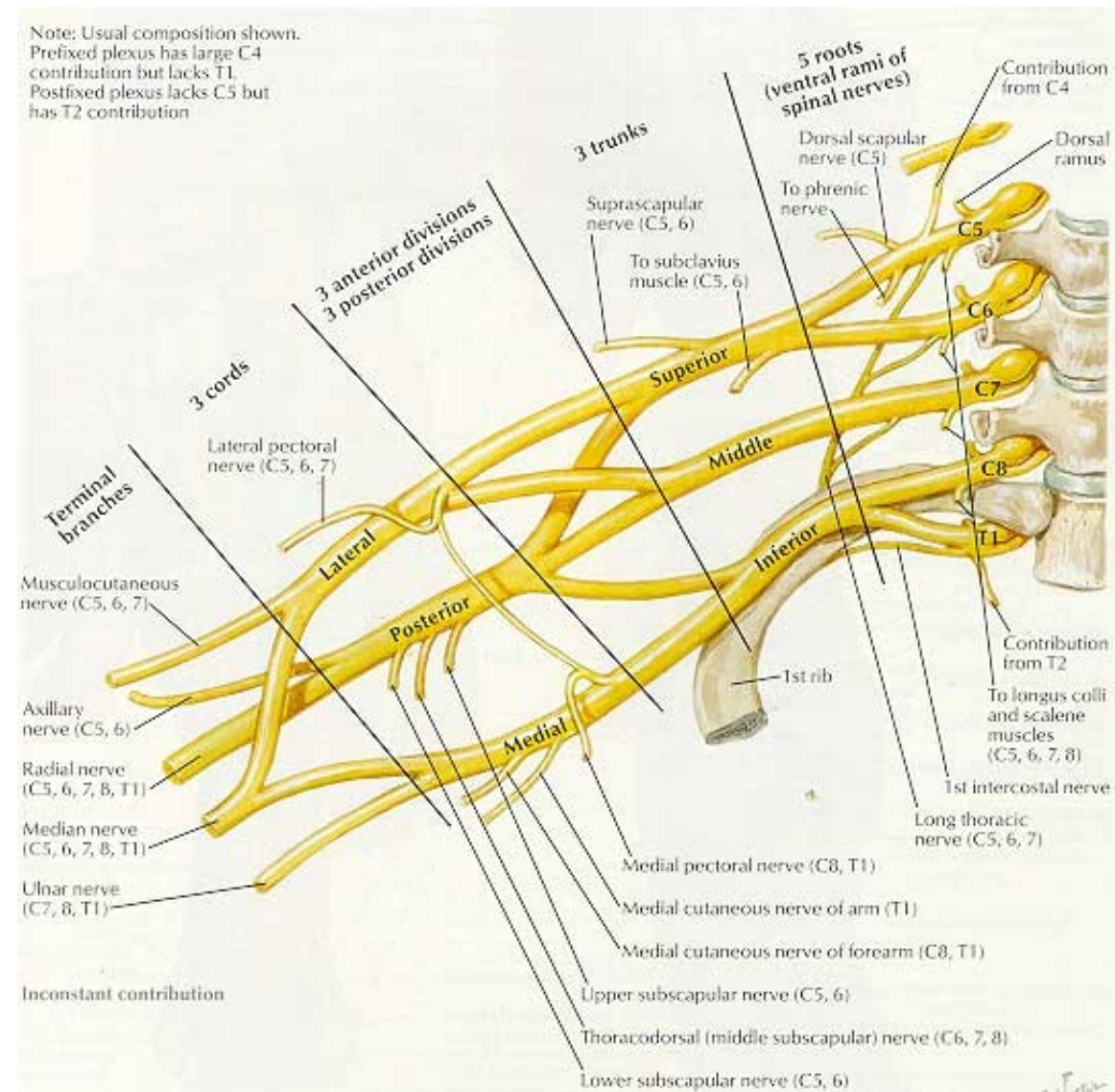


PAŽNÍ PLETEŇ (*plexus brachialis*)

Pažní nervová pleteň je tvořena spojkami z předních větví pátého až osmého krčního nervu (C5 – C8). Pleteň prochází společně s arteria subclavia do podpažní jamky a vystupuje z ní několik senzitivních i motorických nervů. Nervová pleteň má velmi složité uspořádání. Jednotlivé nervy pažní pleteně inervují:

senzitivně kůži na horní končetině

motoricky svaly horní končetiny a také ty svaly, které se vyvíjely původně jako svaly horních končetin a druhotně se přemístily na trup (tedy heterochtonní svaly zad a hrudníku).



Ventrální větve míšních nervů C5 – Th1

Tři primární svazky:

Truncus sup. C5+6, med. C7 a inf. C8+Th1

Jejich rozdělení na **ventrální** a **dorzální** větve,

Spojení všech dorzálních větví ve **fasciculus posterior**

Spojení **ventrálních větví truncus superior a medius** ve **fasciculus lateralis**,

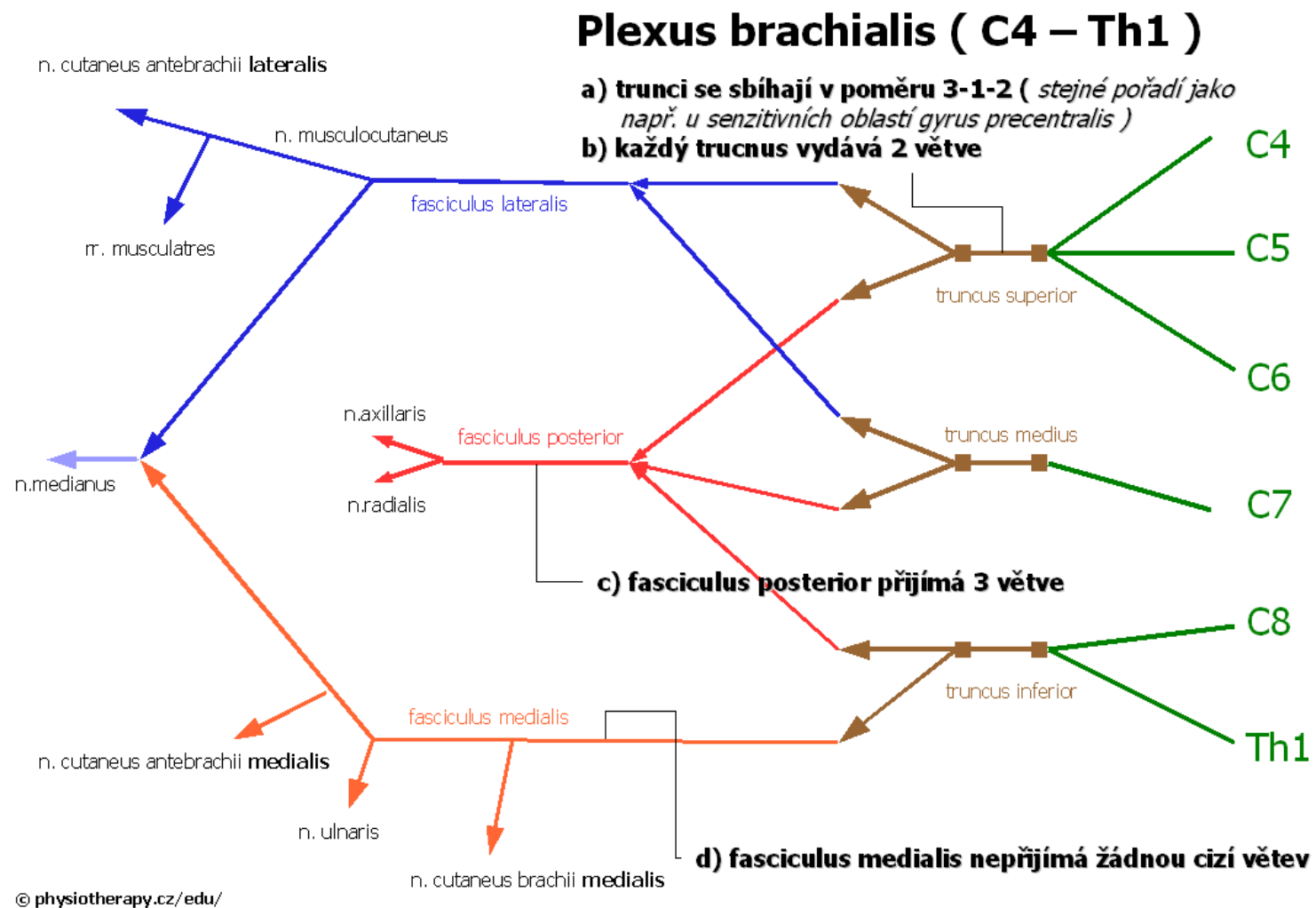
ventrální větev truncus inferior = fasc. medialis

Oddělení jednotlivých nervových kmenů:

FP: n. radialis, n. axillaris, **FL:** n. musculocutaneus + část n. medianus, **FM:** n. ulnaris + část n. medianus

Důsledek: v jednom nervovém kmenu obsaženy axony z více segmentů

Inervace svalů: nerv a v něm axony z více segmentů



trunci plexus brachialis

truncus superior (C5–6) - divisio ventralis et dorsalis

truncus medius (C7) - divisio ventralis et dorsalis

truncus inferior (C8–Th1)- divisio ventralis et dorsalis

I. PARS SUPRACLAVICULARIS

n. dorsalis scapulae (C5–6) –m.
levator scapulae a mm. rhomboidei

n. thoracicus longus (C5–7) –m.
serratus ant.

n. subclavius (C4–6) –m. subclavius
(n. phrenicus accesorius)

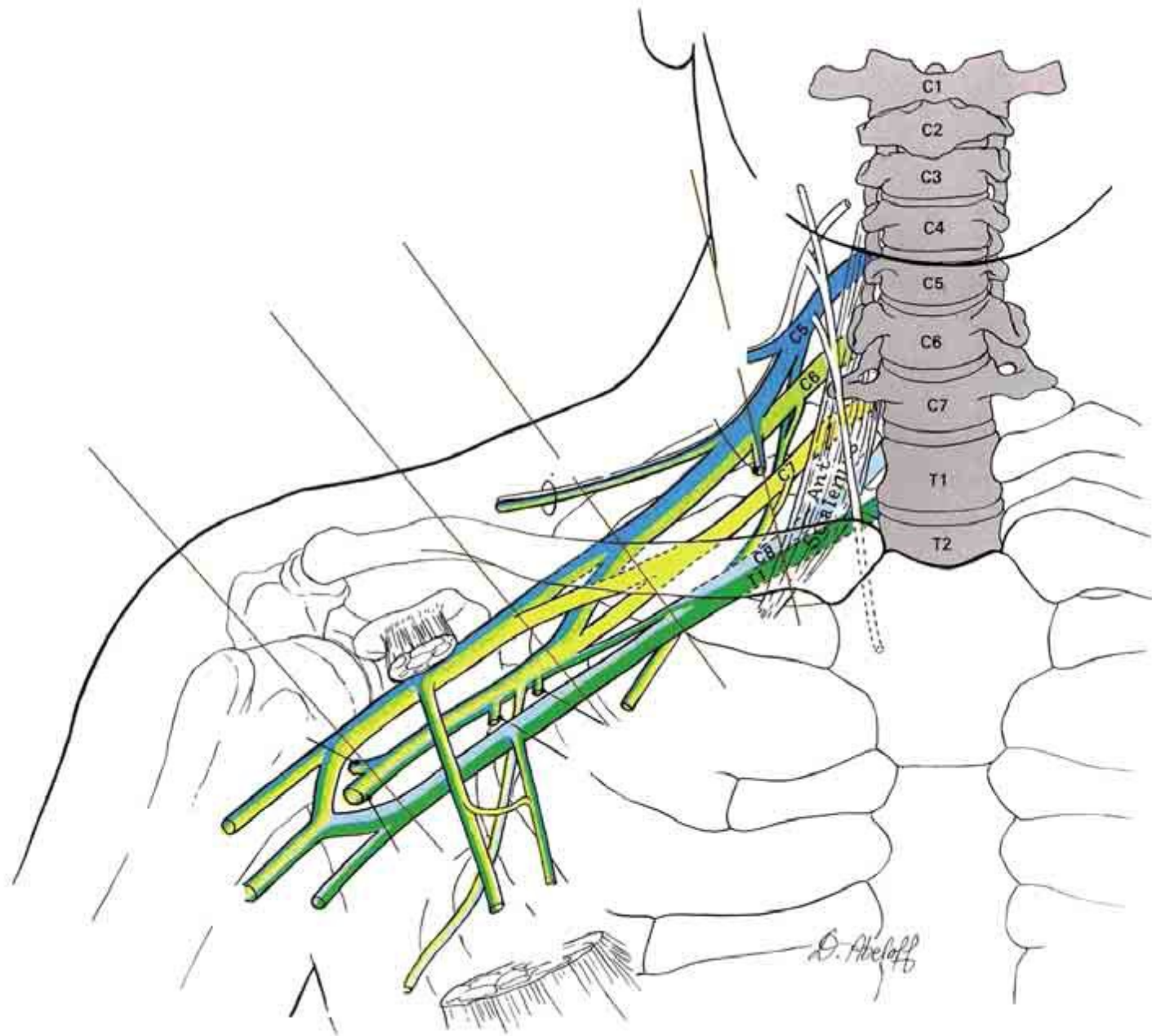
n. suprascapularis (C4–6) → m.
supraspinatus, m. infraspinatus,
senzitivně pouzdro ramenního
kloubu

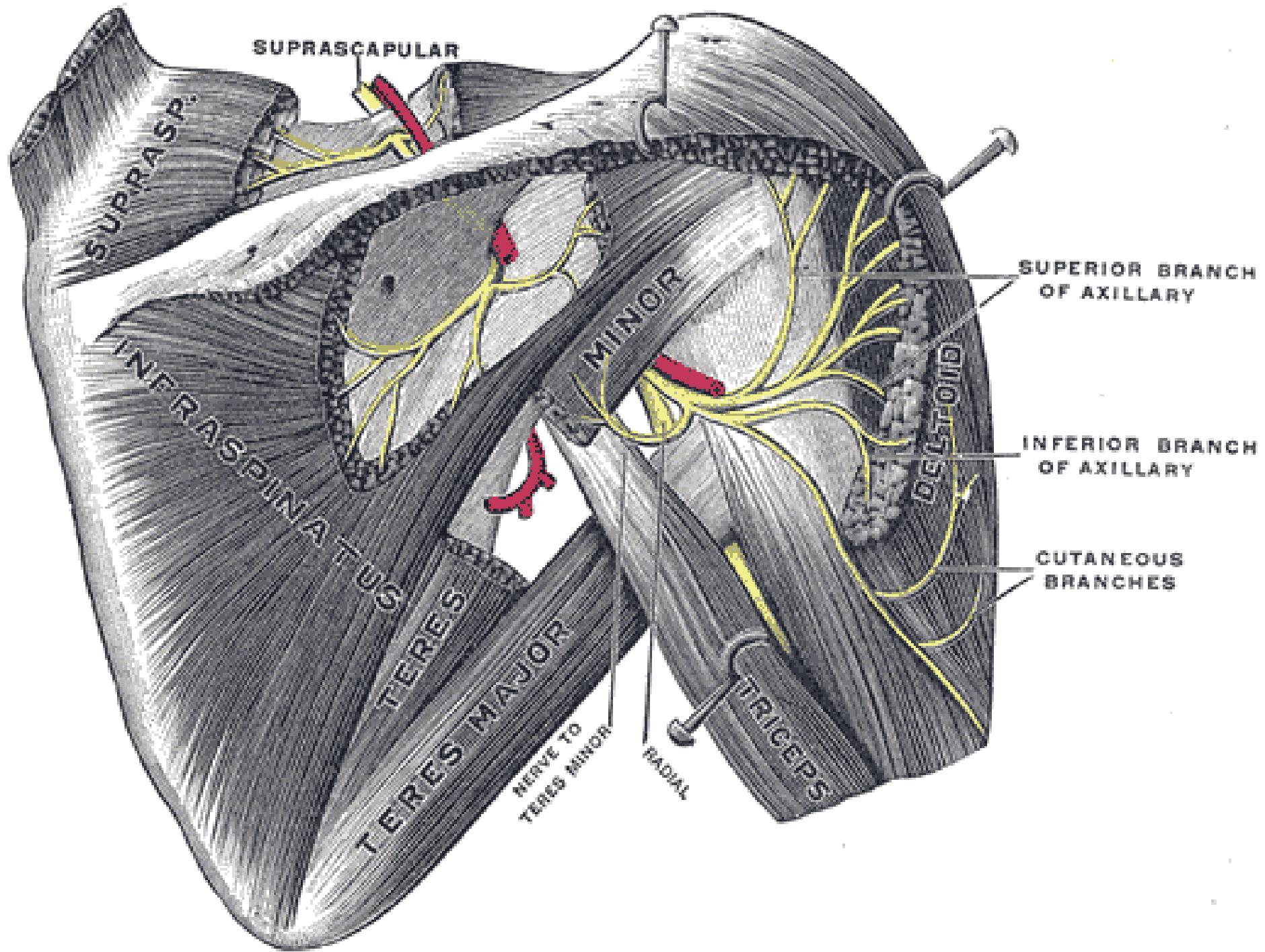
n. subscapularis (C5–7) –m.
subscapularis a m. teres major

n. pectoralis lat. (C5–7) –pectoralis
major et minor

n. pectoralis med. (C8–Th1) –m.
pectoralis major et minor

n. thoracodorsalis (C6-8)-
m. latissimus dorsi



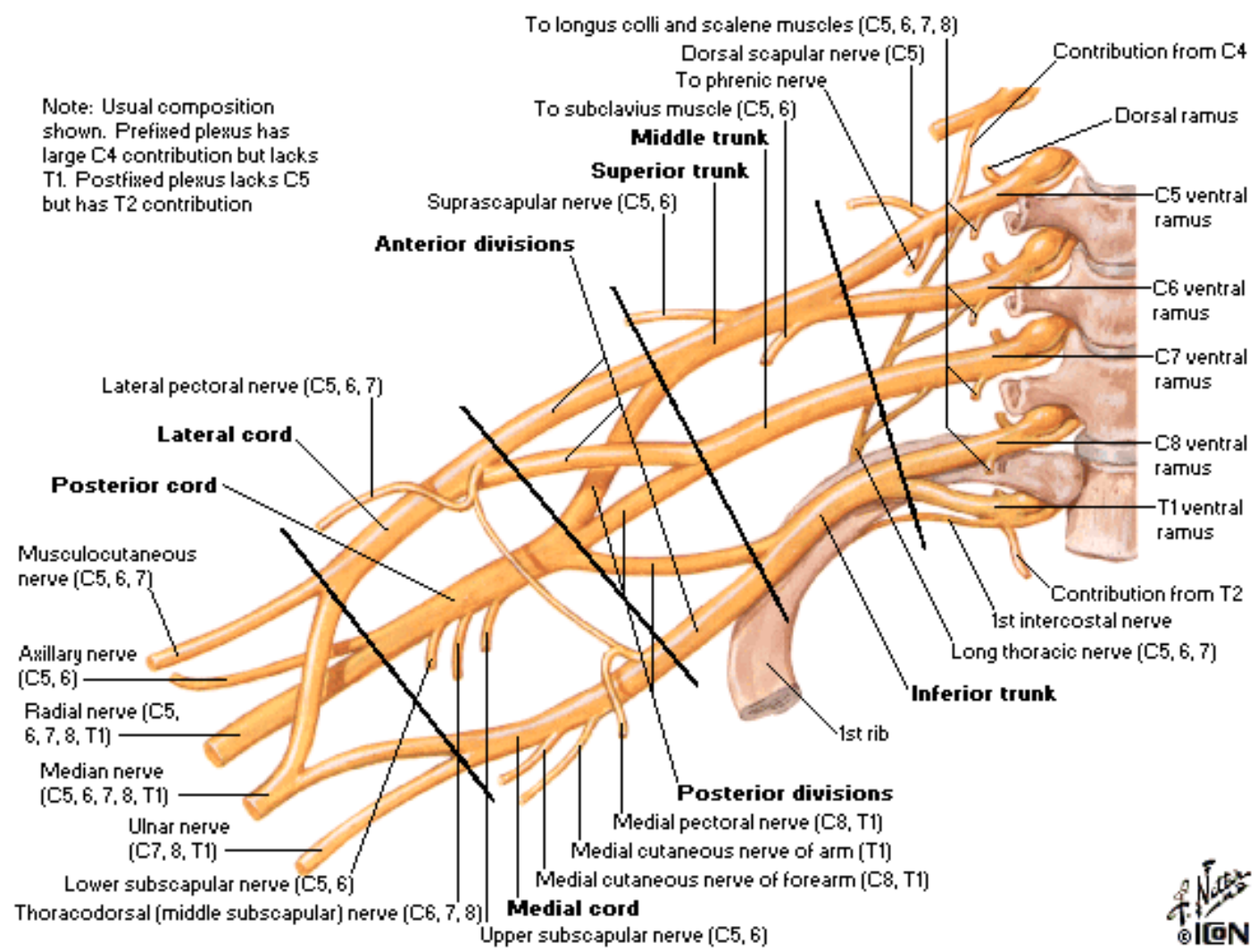


II. PARS

INFRACLAVICULARIS

- fasciculus lateralis
 - z divisio ventralis trunci sup. et medii
- fasciculus medialis
 - z divisio ventralis trunci inf.
- fasciculus posterior
 - z divisio dorsalis trunci sup., medii et inf.

Brachial Plexus Schema



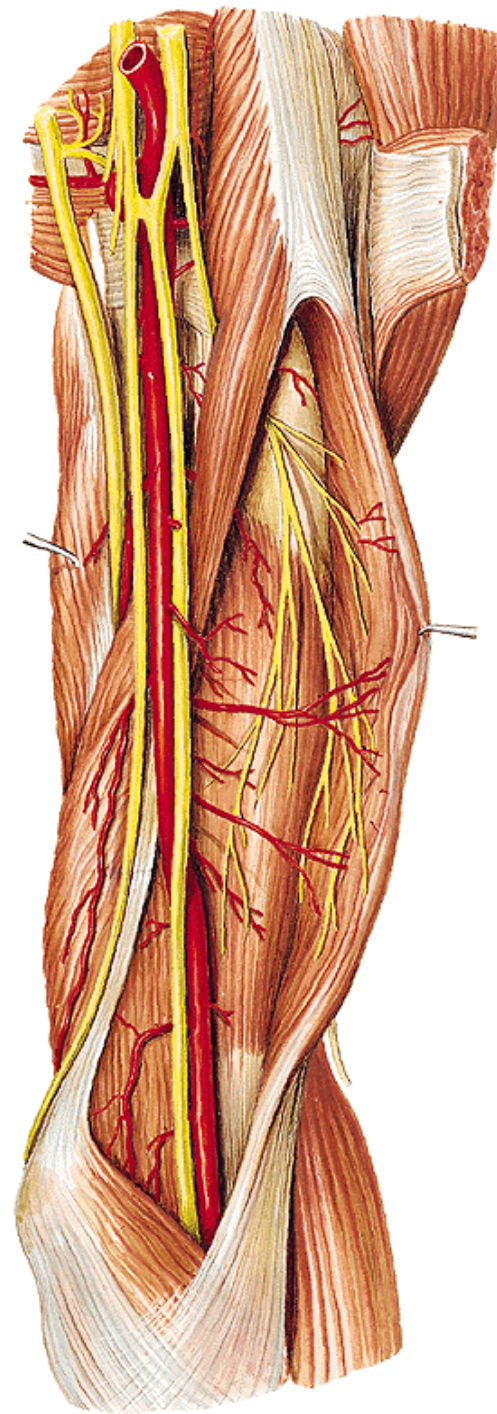
Fasciculus lateralis

n. musculocutaneus

(smíšený) (C5–7)

- rr.musculares
- n. cutaneus antebrachii lat.
- **vulnerabilní místo- fossa cubiti**

radix lat. n. mediani



Fasciculus medialis

radix medialis n. mediani

n. cutaneus brachii med.

(senzit.) (C8–Th1)

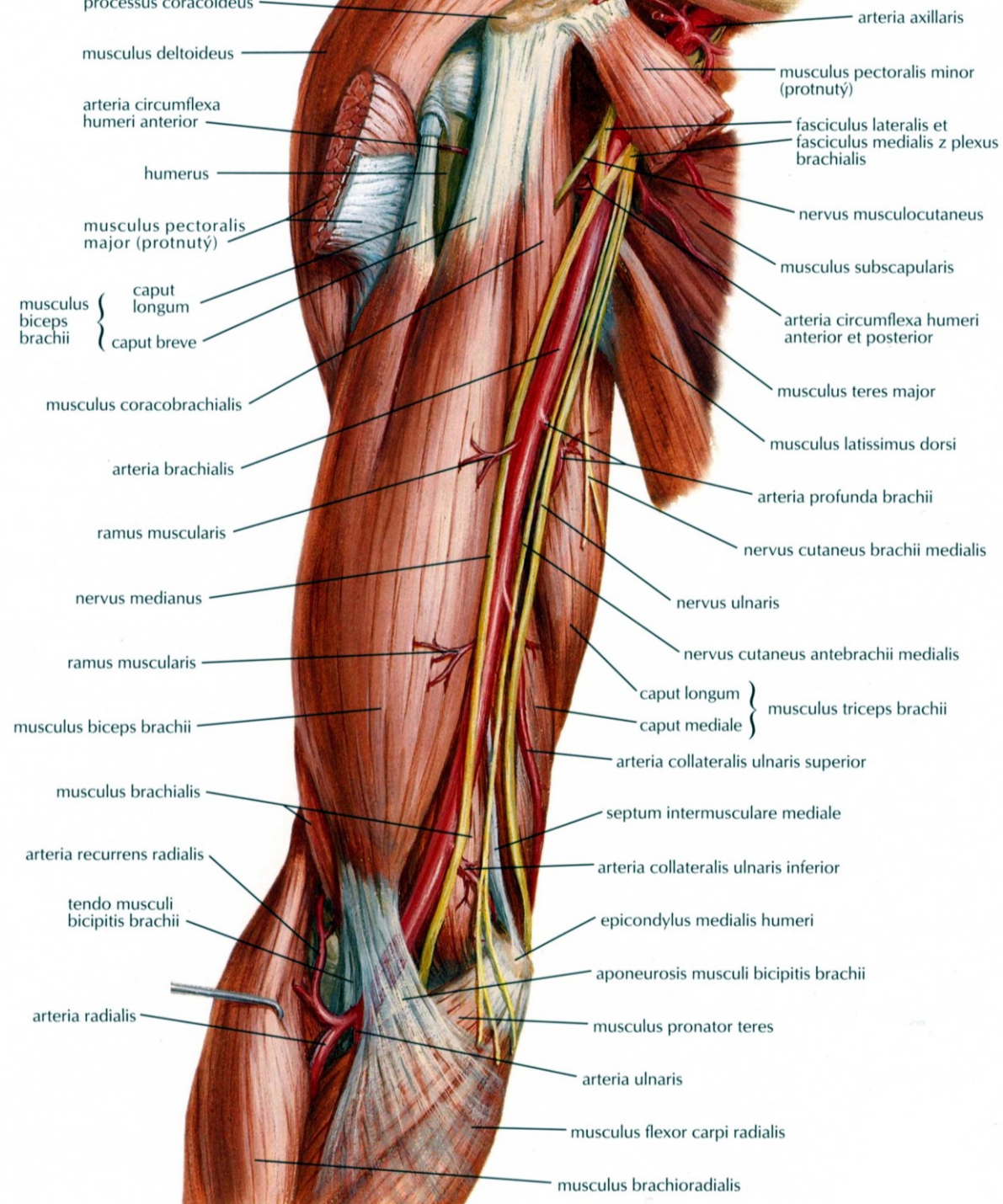
– spojky s nn. intercostales II., (III.)

– nn. intercostobrachiales

n. cutaneus antebrachii

med. (senzit.) (C8–Th1)

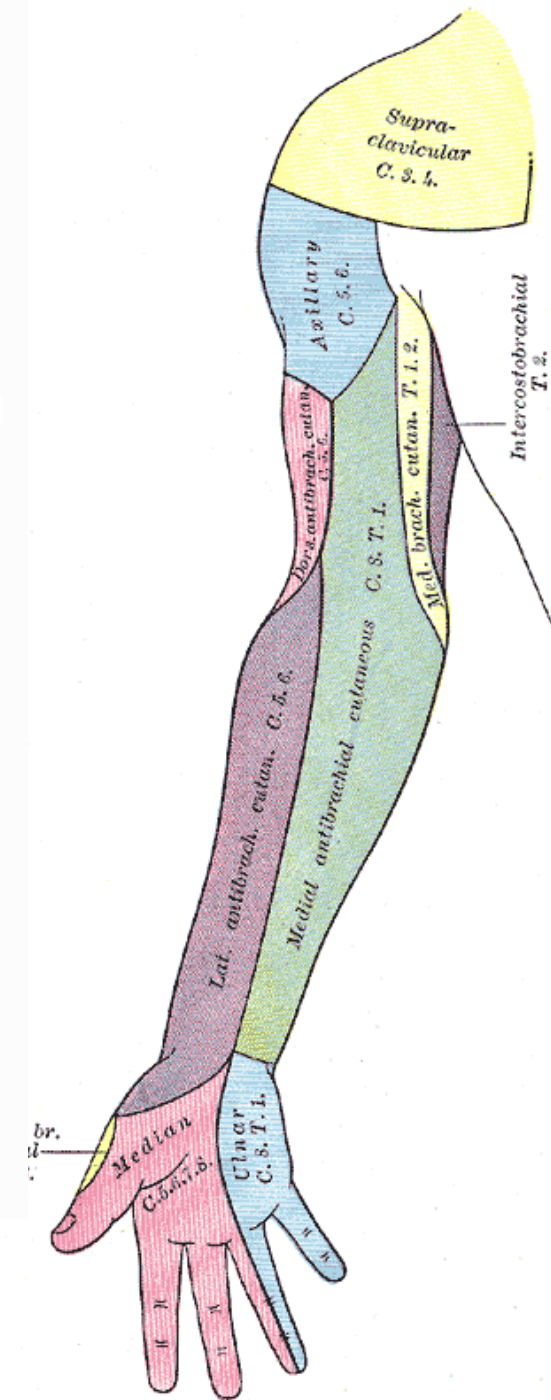
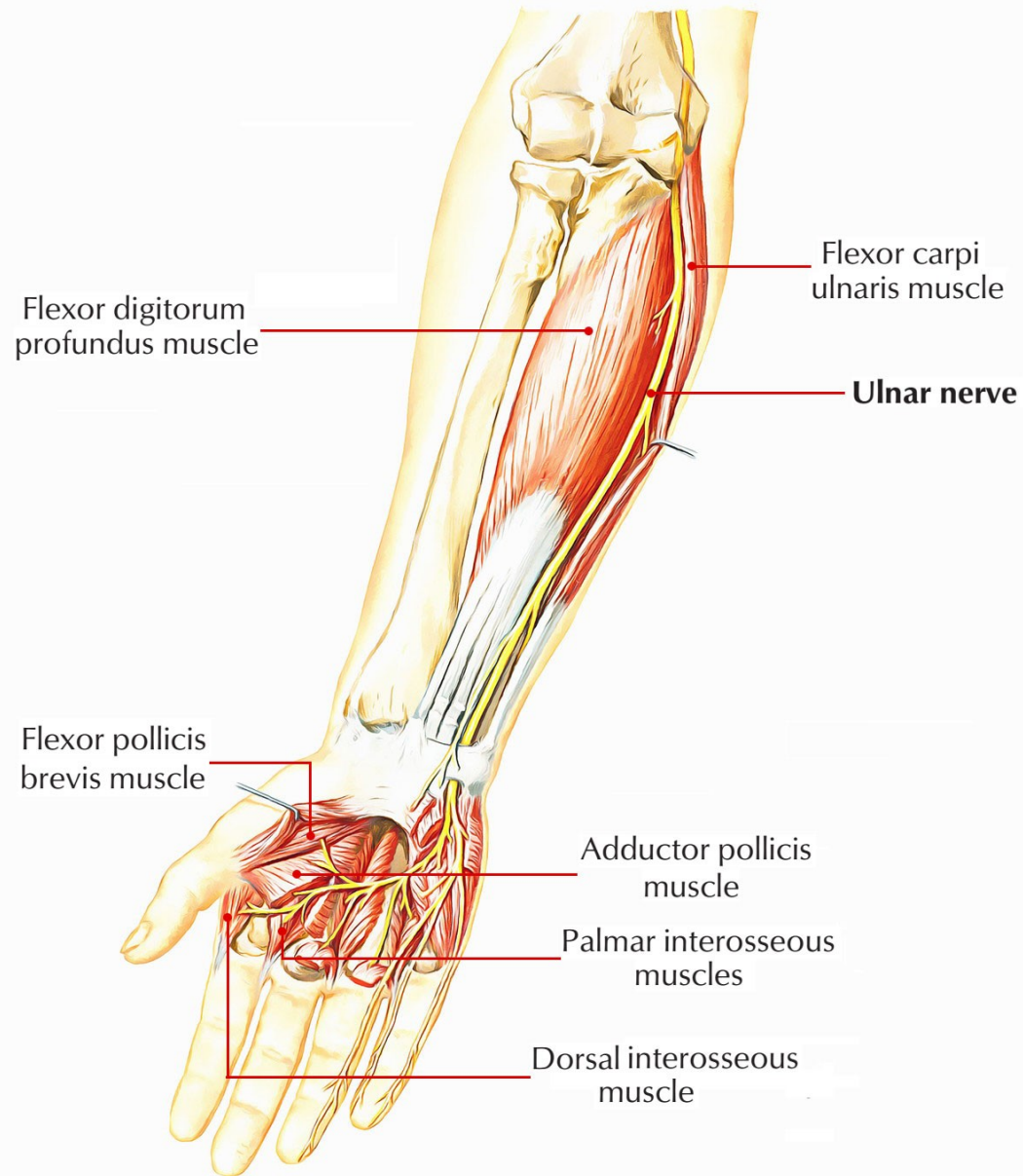
r. anterior et r. ulnaris



n. Ulnaris

(smíšený) (C8–Th1)

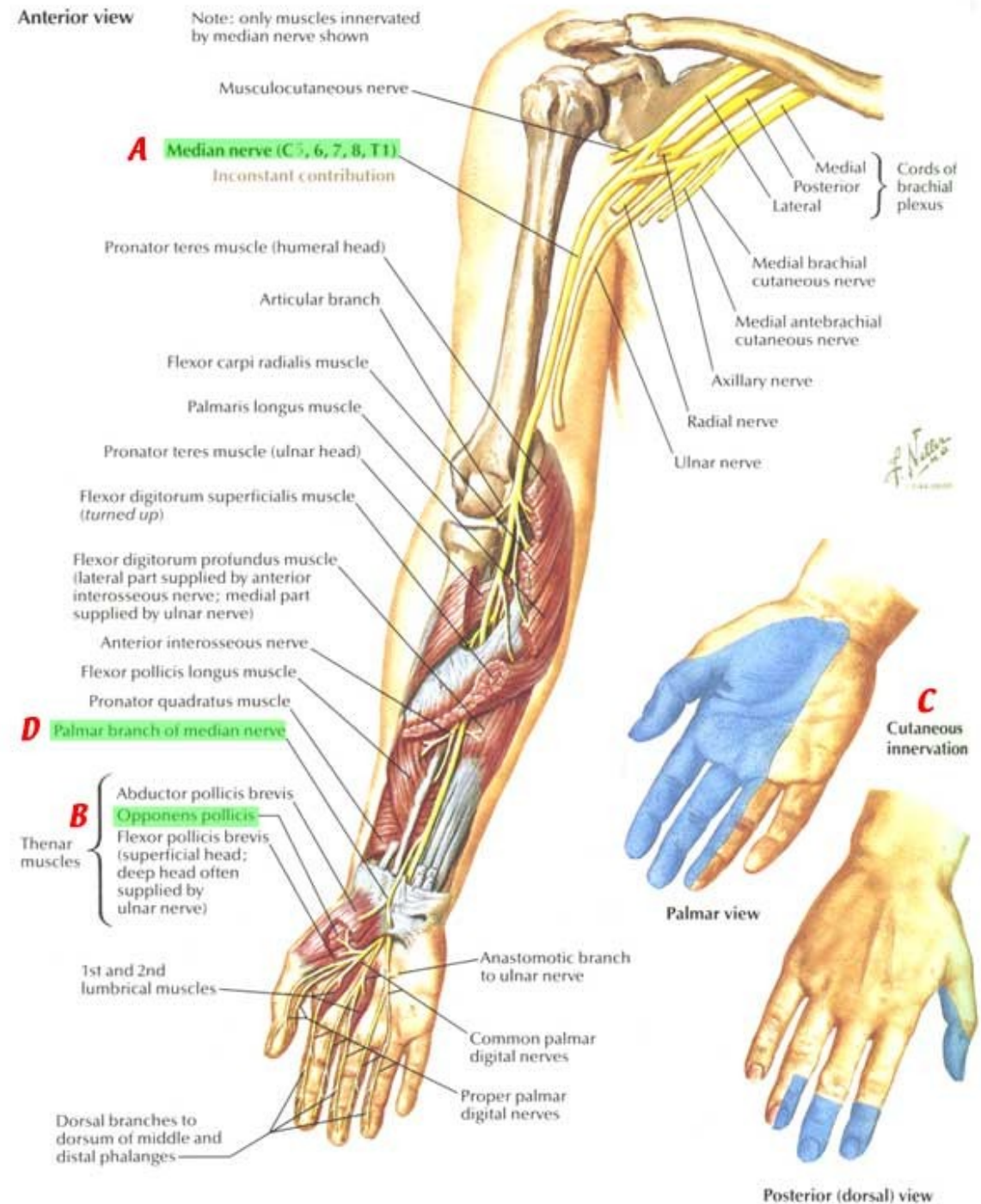
- rr.articulares
- rr.musculares
- r.dorsalis n.ulnari
 - nn. digitales dorsales
- r.palmaris n.ulnaris
- r.superficialis
 - r.muscularis
 - 2 nn.digitales palmares communes et proprii
- r.profundus- rr.musculares



n. medianus

(smíšený) (C5–Th1) – *radix med.* (C8–Th1), *radix lat.* (C6-8) = vidlice n. medianus

- rr. musculares
- rr. articulares
- n. interosseus antebrachii ant.
- r. palmaris
- r. thenaris
- nn. digitales palmares comm.- nn. digitales palmares proprii
- r. communicans cum n. ulnari

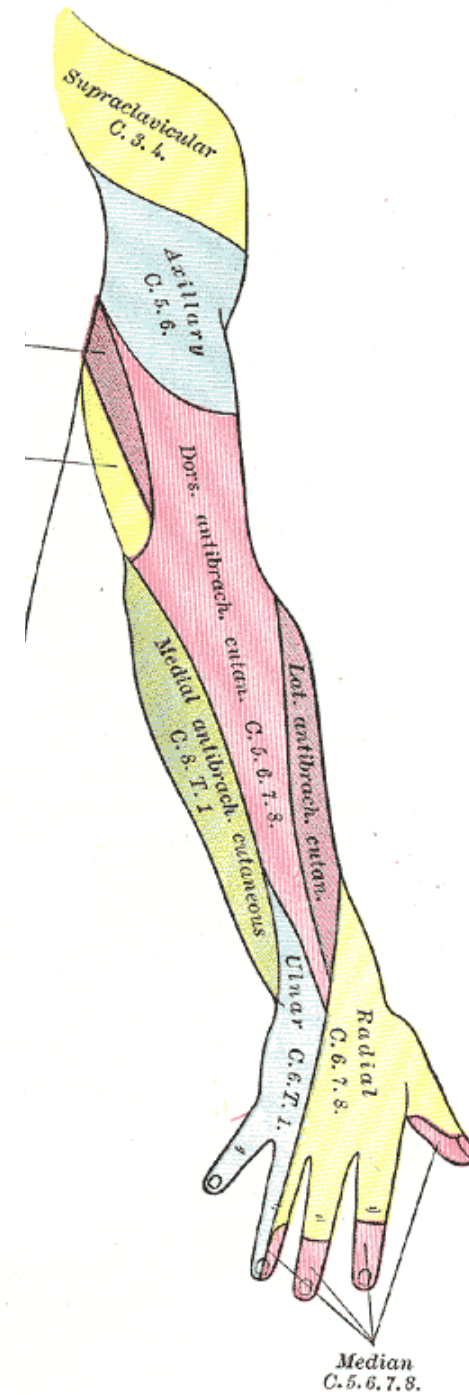
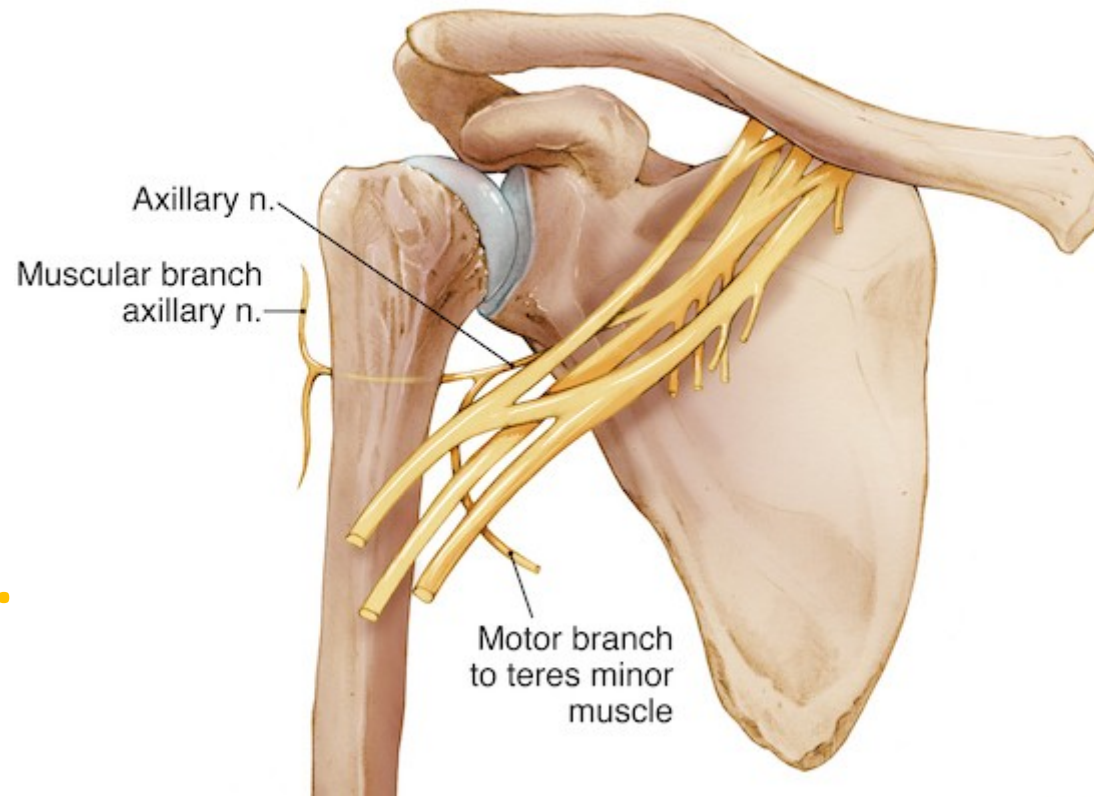
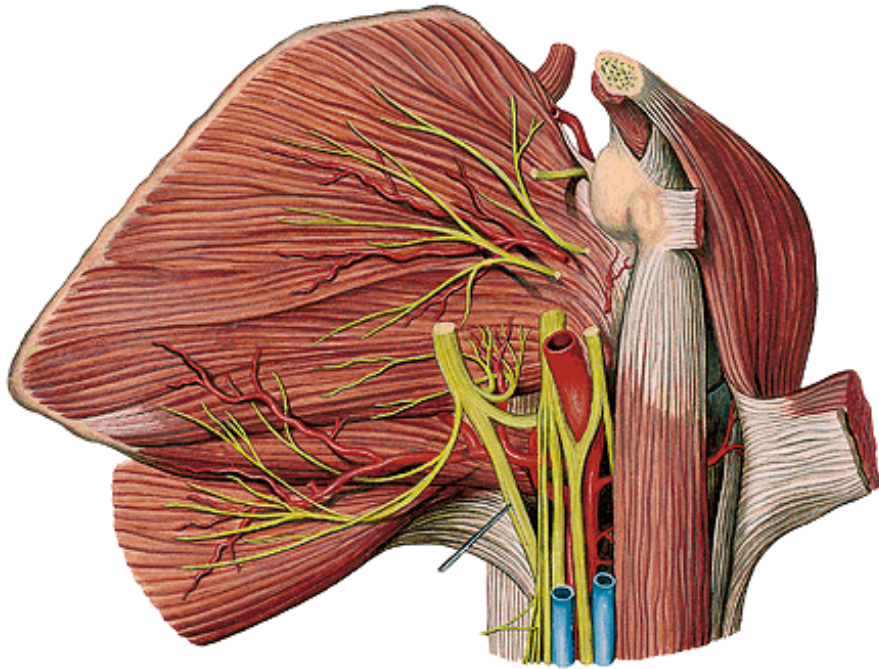


Fasciculus posterior

n. axillaris

(smíšený) (C5–6)

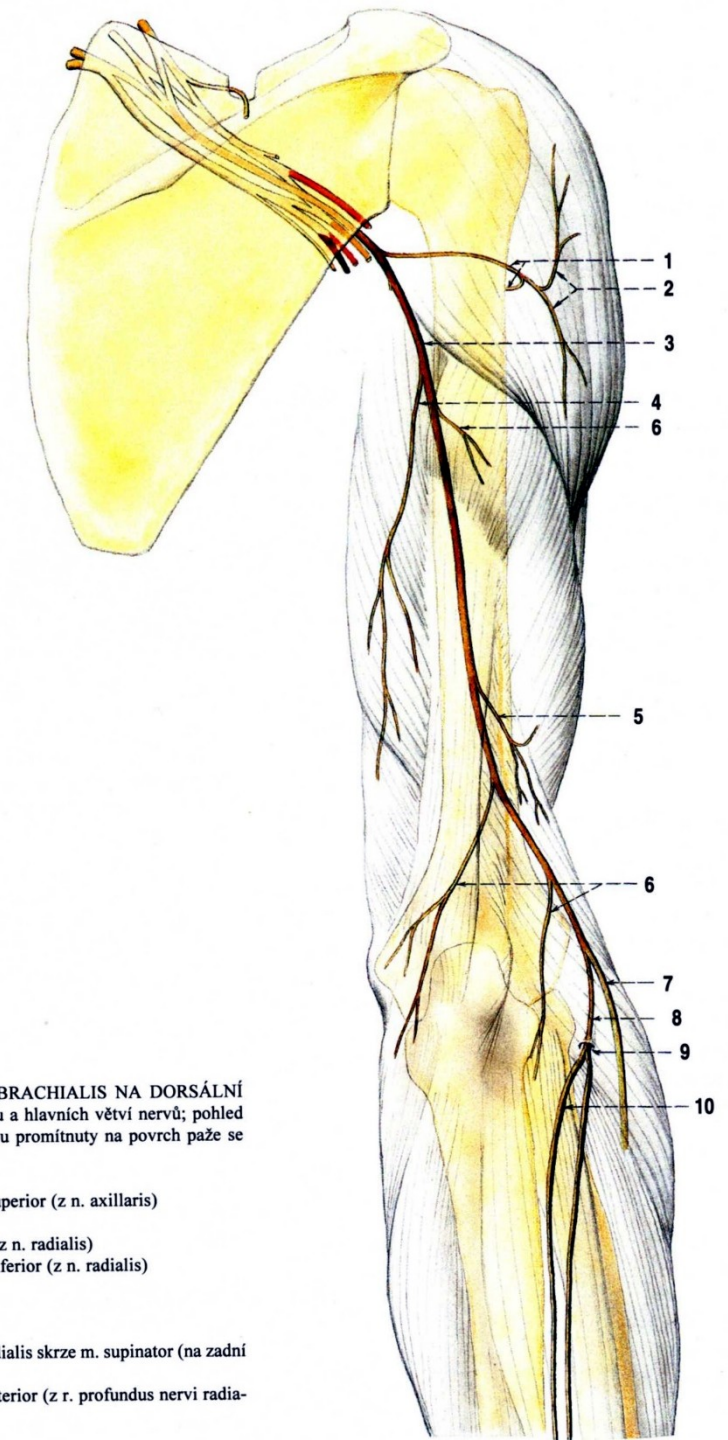
- rr. musculares
- rr. articulares
- n. cutaneus brachii lat. sup.



n. radialis

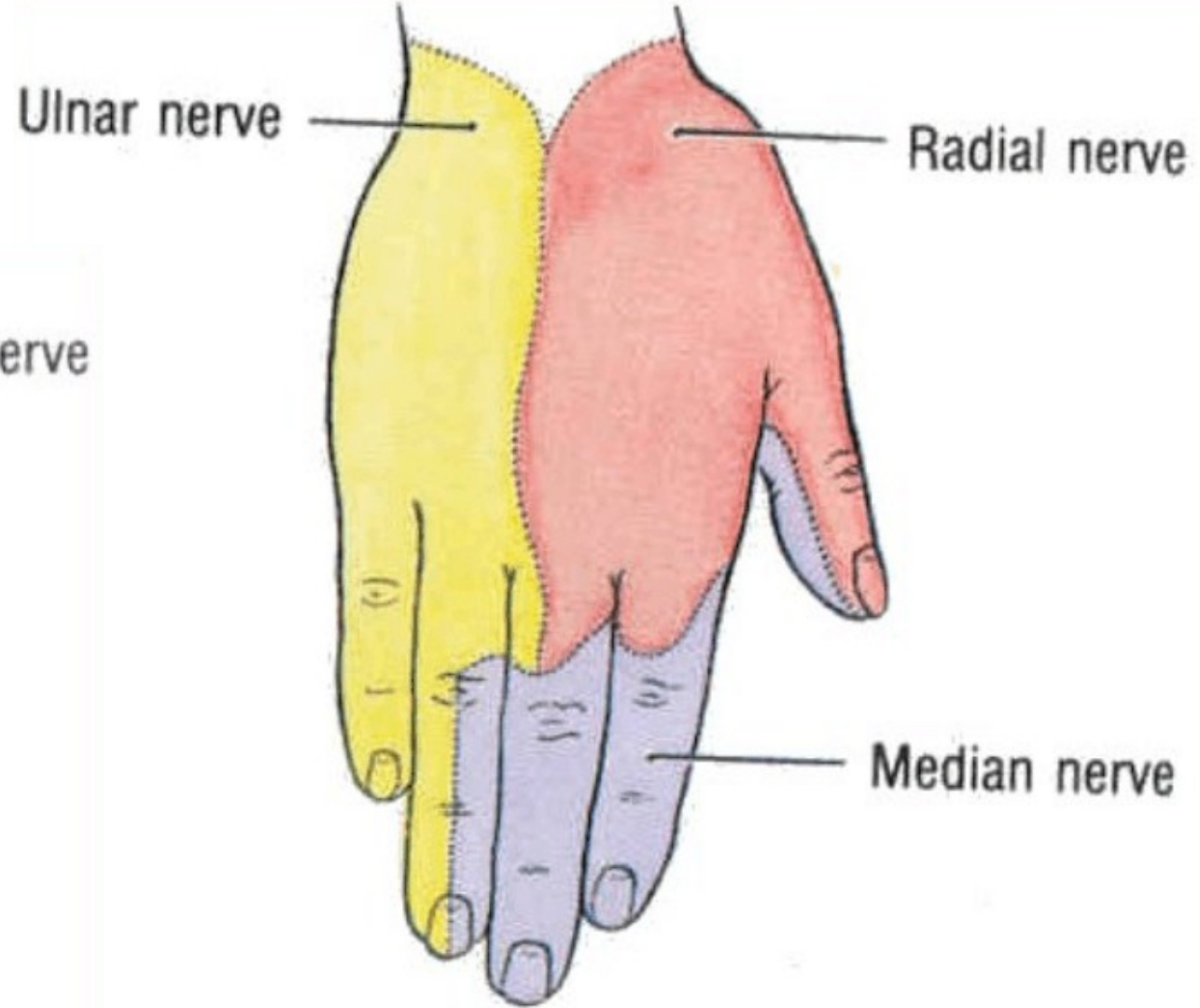
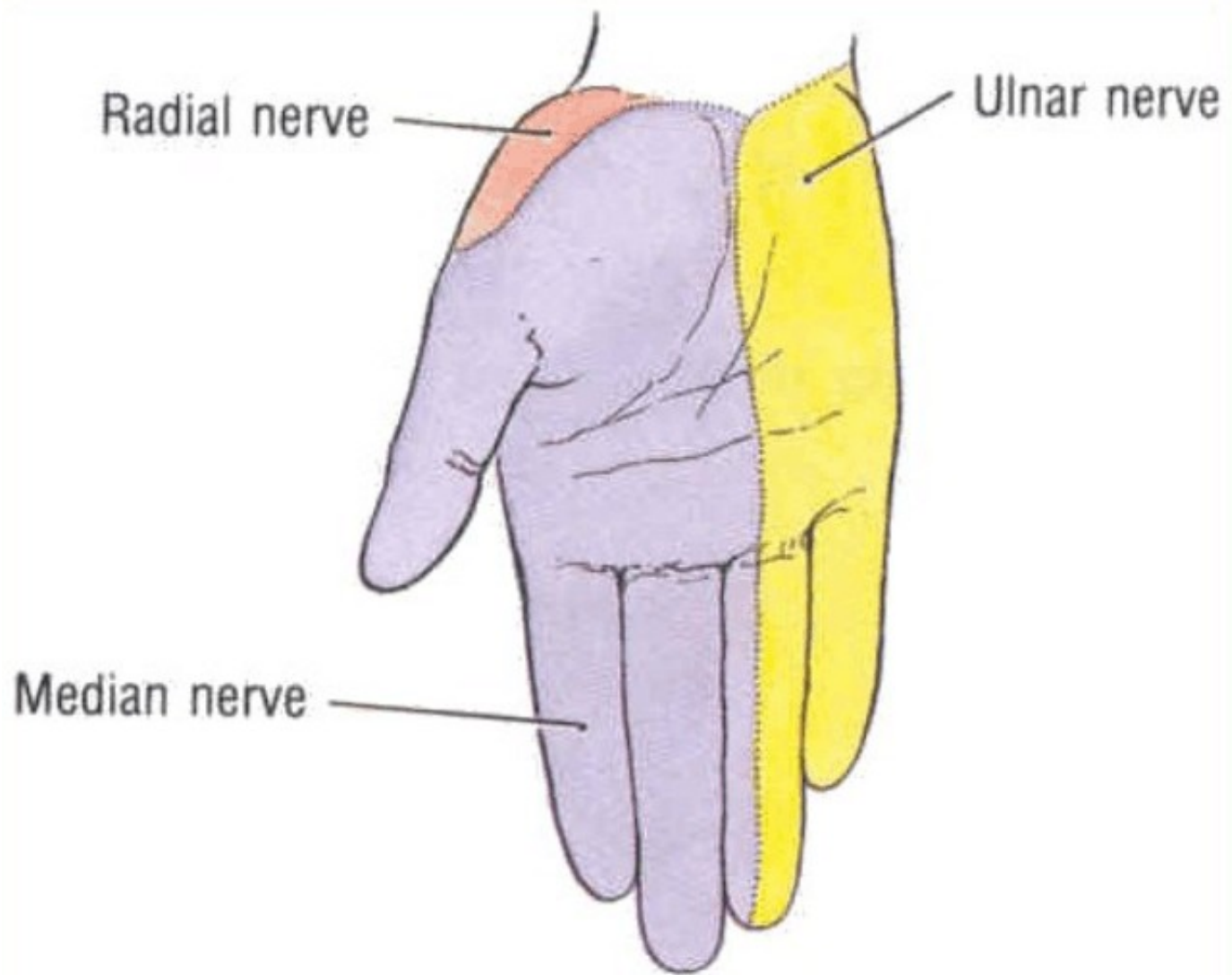
(smíšený) (C5–Th1)

- rr.musculares
- n. cutaneus brachii lat. inf.
- n. cutaneus brachii post.
- n. cutaneus antebrachii post.
- r. profundus
 - n. interosseus antebrachii post.
- r. superficialis
 - n. digitales dorsales



Obr. 292. NERVY Z PLEXUS BRACHIALIS NA DORSÁLNÍ STRANĚ PAŽE; schéma průběhu a hlavních větví nervů; pohled zezadu na pravou paži; nervy jsou promítnuty na povrch paže se znázorněným skeletem

- 1 n. axillaris
- 2 n. cutaneus brachii lateralis superior (z n. axillaris)
- 3 n. radialis
- 4 n. cutaneus brachii posterior (z n. radialis)
- 5 n. cutaneus brachii lateralis inferior (z n. radialis)
- 6 rr. musculares (nervi radialis)
- 7 r. superficialis nervi radialis
- 8 r. profundus nervi radialis
- 9 průchod r. profundus nervi radialis skrze m. supinator (na zadní stranu předloktí)
- 10 n. interosseus antebrachii posterior (z r. profundus nervi radialis)

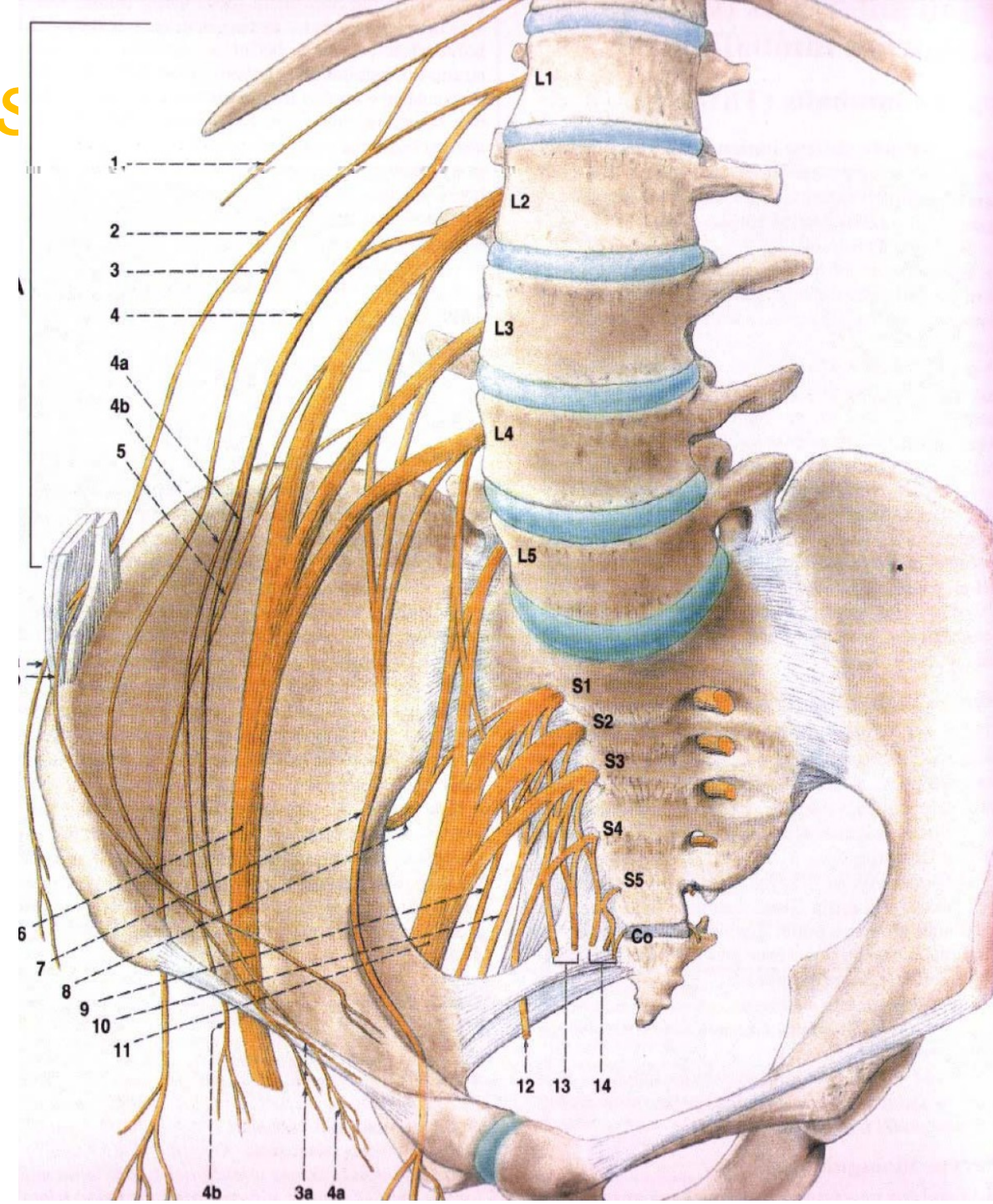


KŘÍŽOVÁ PLETEŇ (*plexus s*

Křížová pleteň je tvořena spojkami z předních větví čtvrtého a pátého bederního nervu, všech křížových nervů a kostrčního nervu (L4 – Co). Je to největší nervová pleteň v těle. Je uložena po stranách křížové kosti, jde přes foramen ischiadicum majus do dolní končetiny. Jednotlivé nervy křížové pleteně inervují:

senzitivně kůži v hýžd'ové oblasti, kůži na zadní ploše stehna a bérce a kůži zevních pohlavních orgánů

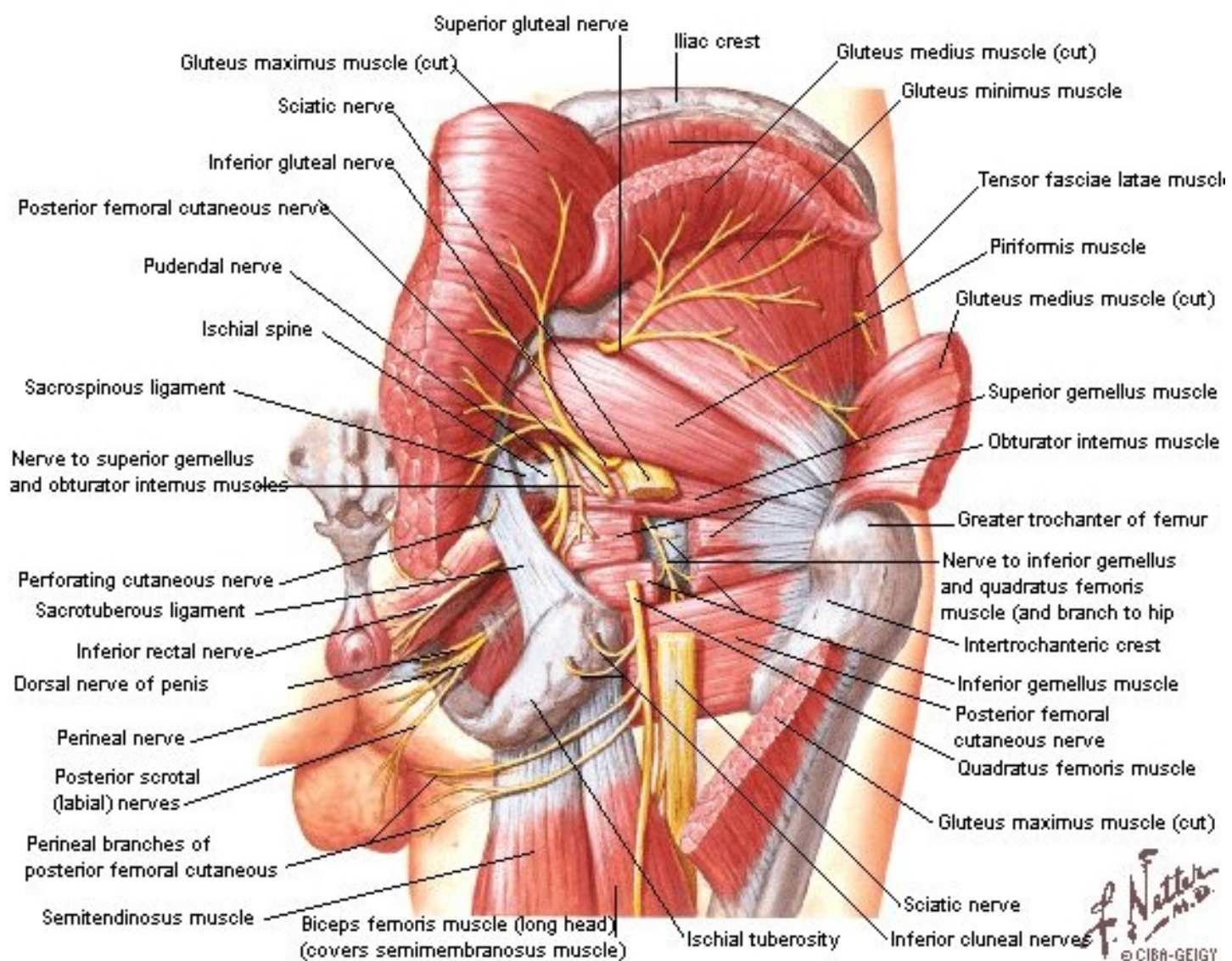
motoricky zadní skupinu pánevních a stehenních svalů a svaly bérce a nohy



Rr. ventrales nn. spinalium L4-5 – truncus lumbosacralis a S1-4

leží v malé pánvi na m. piriformis,

rr. musculares: *n. piriformis*, *n. obturatorius int.*, *n. quadratus femoris*, *mm. gemelli*, dále směřuje do foramen ischiadicum majus, větve pro hýždě, zadní stranu stehna, bérce a nohu:
n. gluteus sup. et inf.,
n. cutaneus femoris post.,
n. ischiadicus, *n. pudendus*



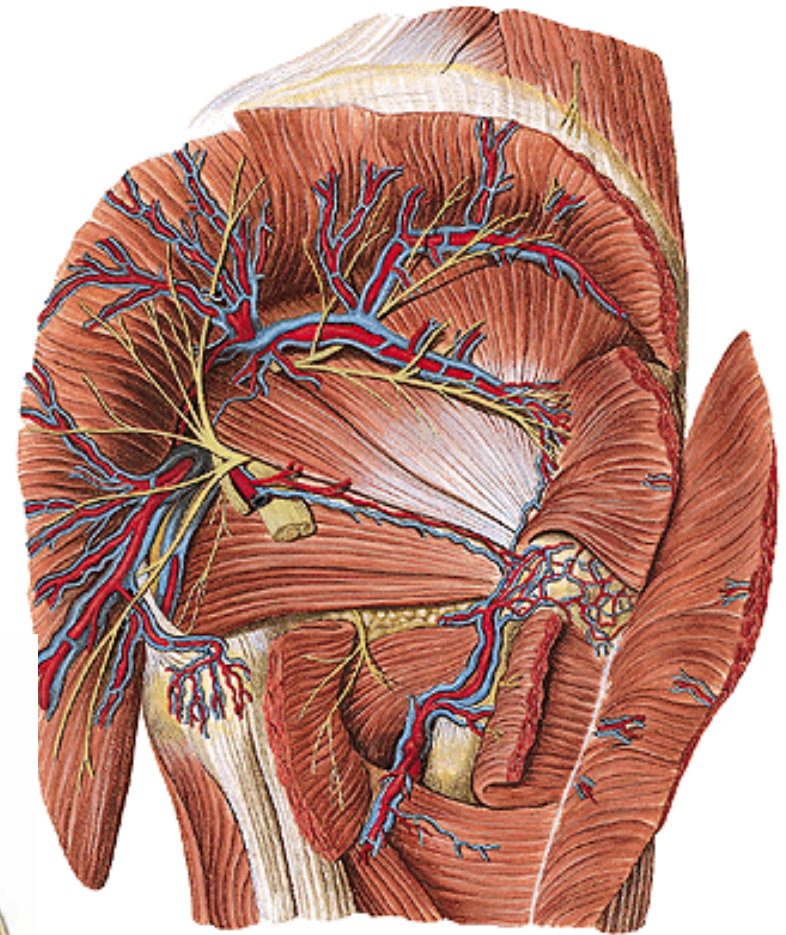
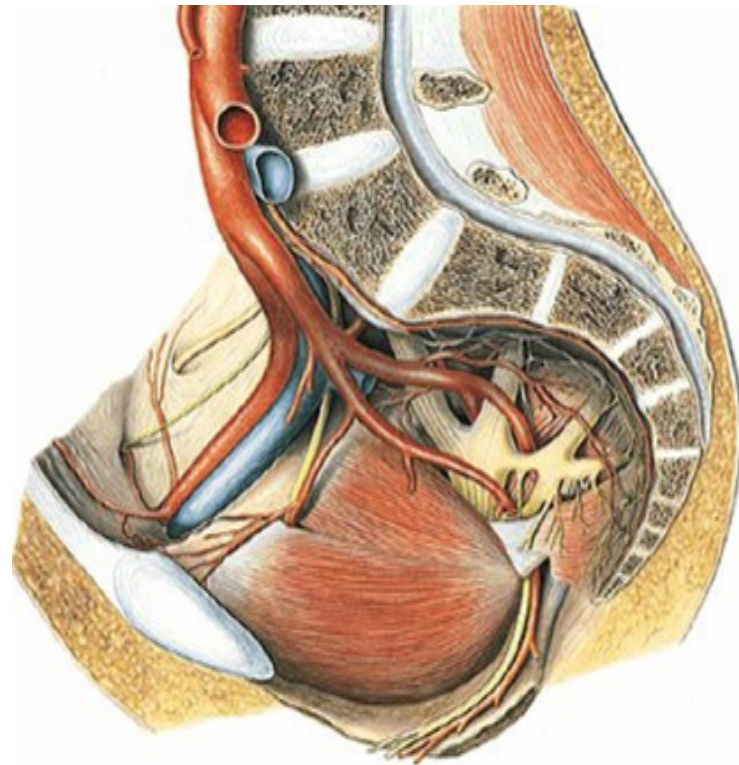
přehled větví:

n. glutaesus sup. (motor.) (L4–S1) -
m. glutaesus medius et minimus, m.
tensor fasciae latae

n. glutaesus inf. (smíšený) (L5–S2) -
m. glutaesus maximus, zadní část
pouzdra kyčelního kloubu

**n. cutaneus femoris post. (senzit.)
(S1–S3)** - kůže zadního stehna,
jámy zákolenní a horní části
zadního bérce

- **rr. perineales** - ke kůži hráze a
scrota (labia majora)
- **nn. clunium inf.** - ke kůži dolní
hýždě
- **rr. cutanei-** ke kůži regio femoris
posterior



n. ischiadicus (smíšený) (L4–S3)

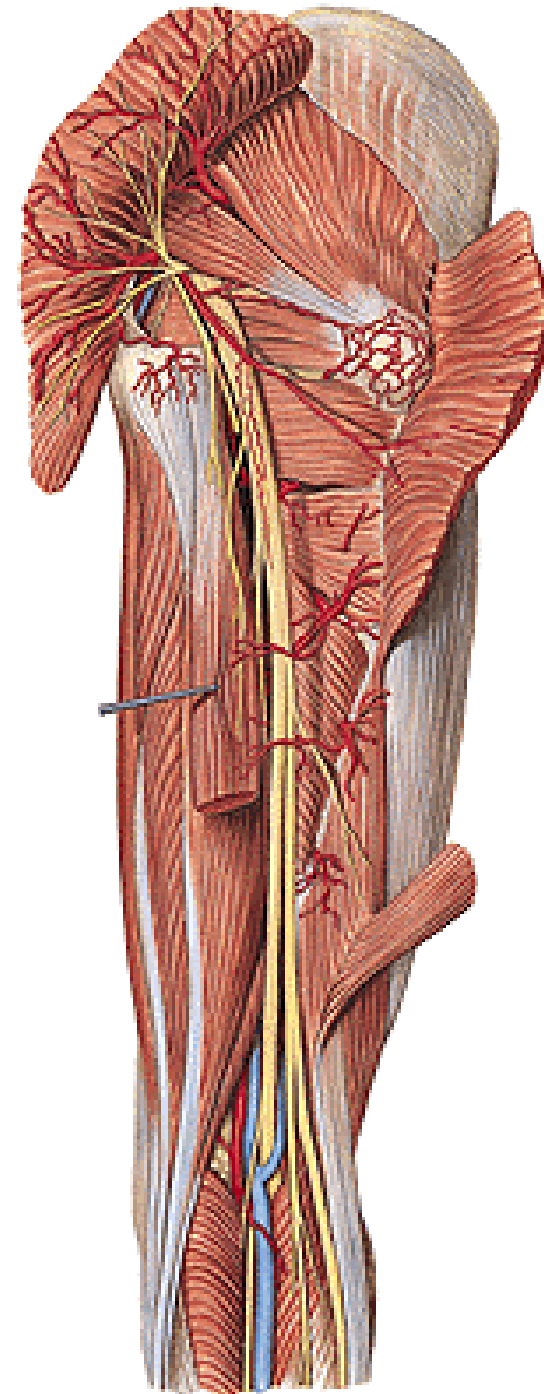
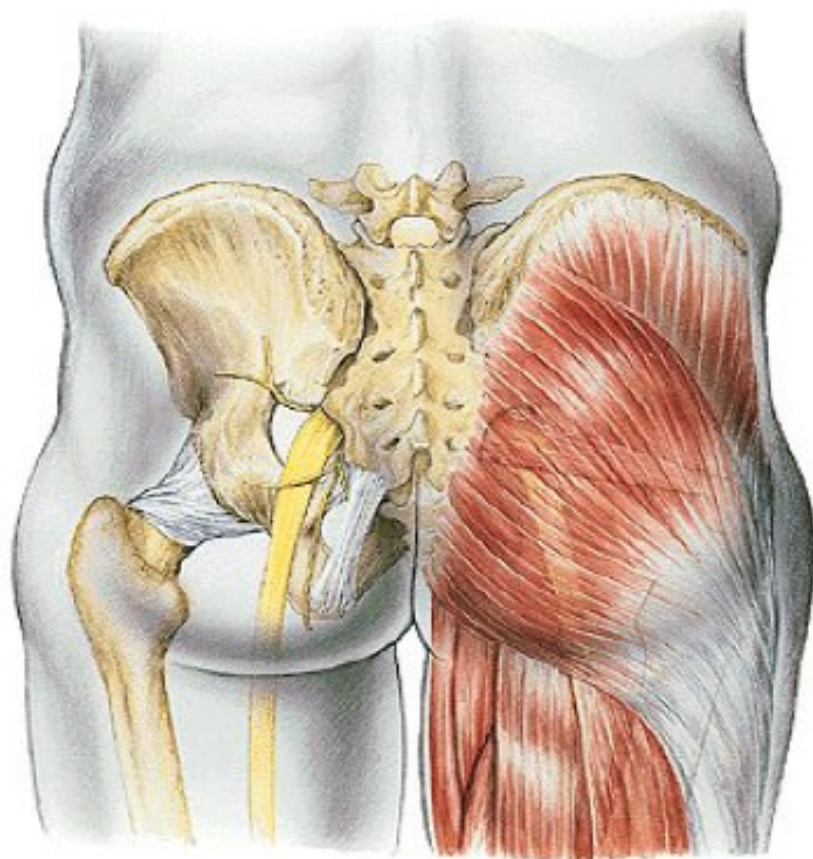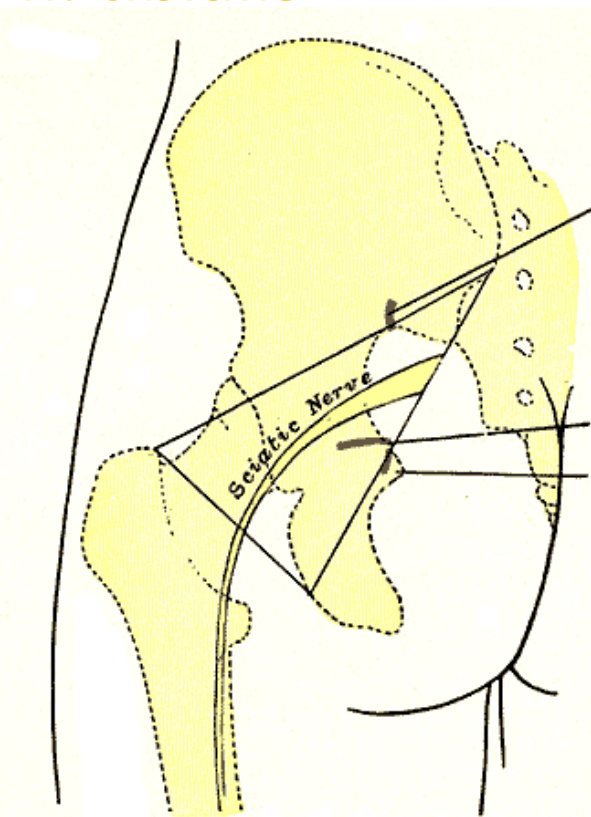
– nejsilnější periferní nerv v těle

rr. musculares

rr. articulares

n. peroneus communis

n. tibialis



n. peronaeus comm. (L4–S2)

rr. articulares

n. cutaneus surae lat. - senzit.-
kůže na laterální straně lýtky

- **přední větev** → kůže
dorzolaterálního bérce

- **zadní větev** – r. communicans
peronaeus → do n. suralis

n. peronaeus spfc.

- rr. musculares- pro mm. peronei

- n. cutaneus dorsalis medialis – nn.
digitales dorsales pedis.

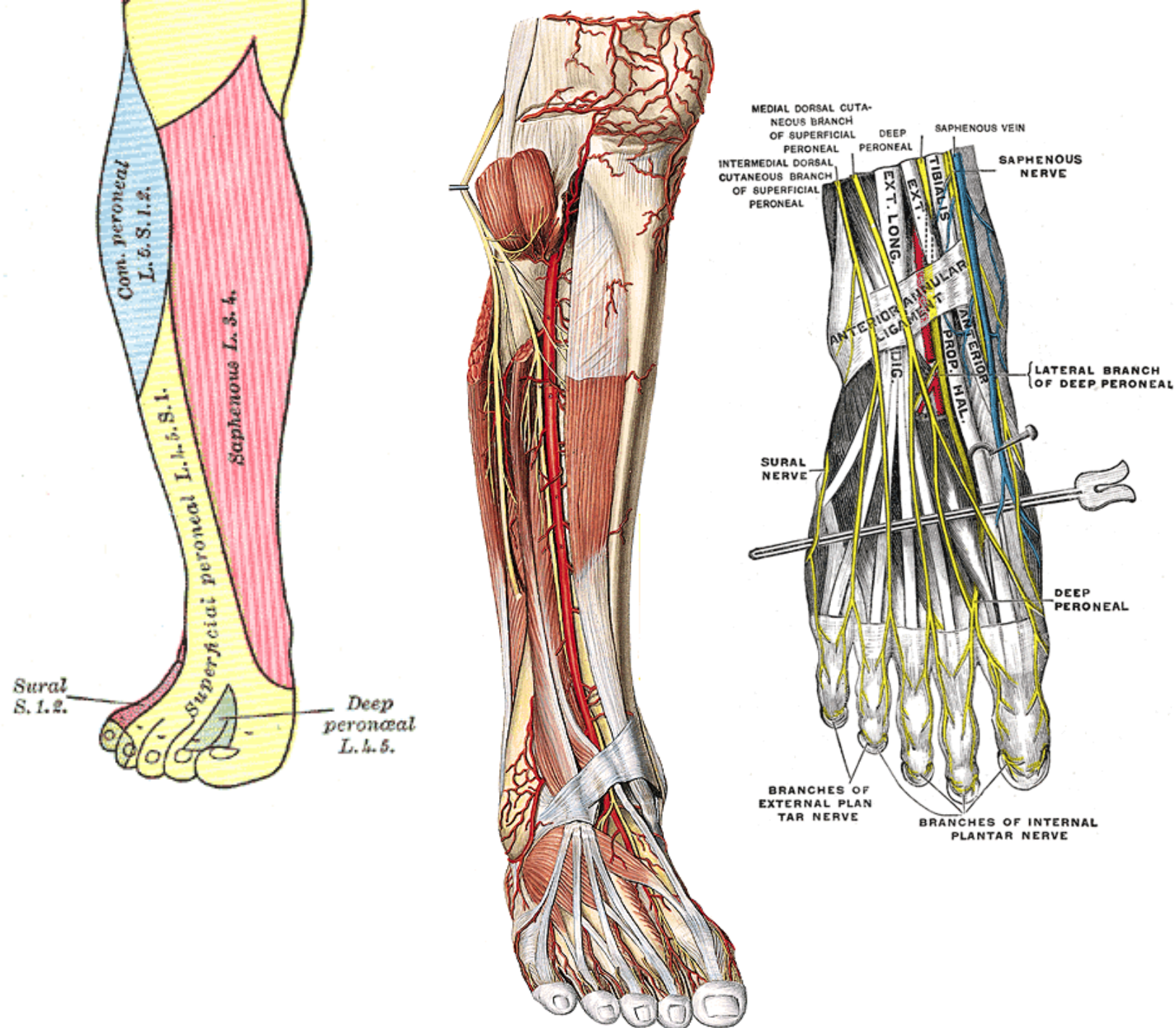
- n. cutaneus dorsi pedis intermedius
– nn. digitales dors. ped.

n. peronaeus prof.

- n. digitalis dorsalis hallucis lat.

- n. digitalis dorsalis digiti secundi
medialis

- rr. musculares pro dlouhé a krátké
extenzory



n. tibialis (L4-S3)

rr. musculares pro svaly zadního bérce

n. interosseus cruris

n. cutaneus surae med. → r. communicans peroneus

- ***n. suralis***- přilehlá kůže bérce, za zevním kotníkem

- ***rr. calcanei lat.***

- ***n. cutaneus dorsalis lateralis***- lat. okraj nohy a malíku

rr. calcanei med.

n. plantaris med.

- ***rr. musculares***- m.abductor hall.,m.flexor dig.brevis

- ***nn. digitales plantares comm. et proprii***

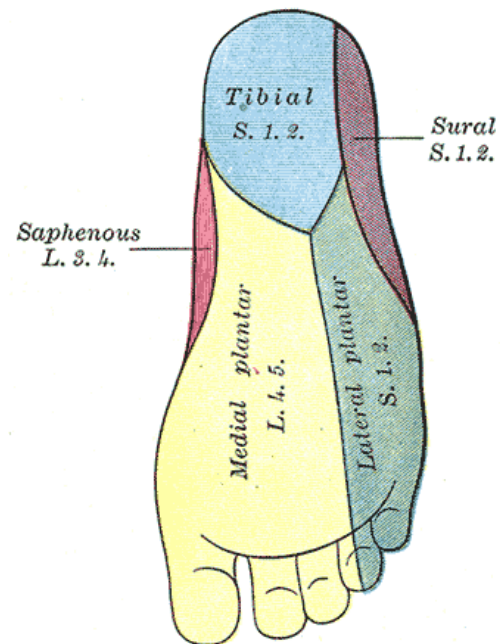
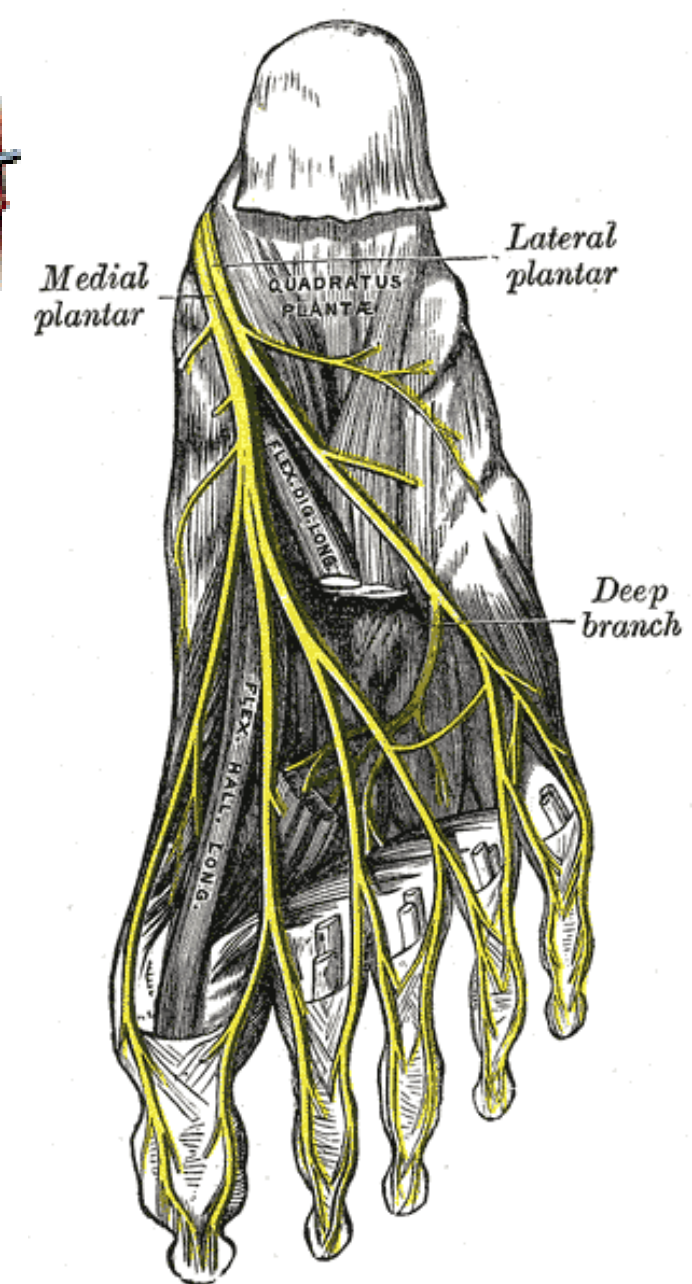
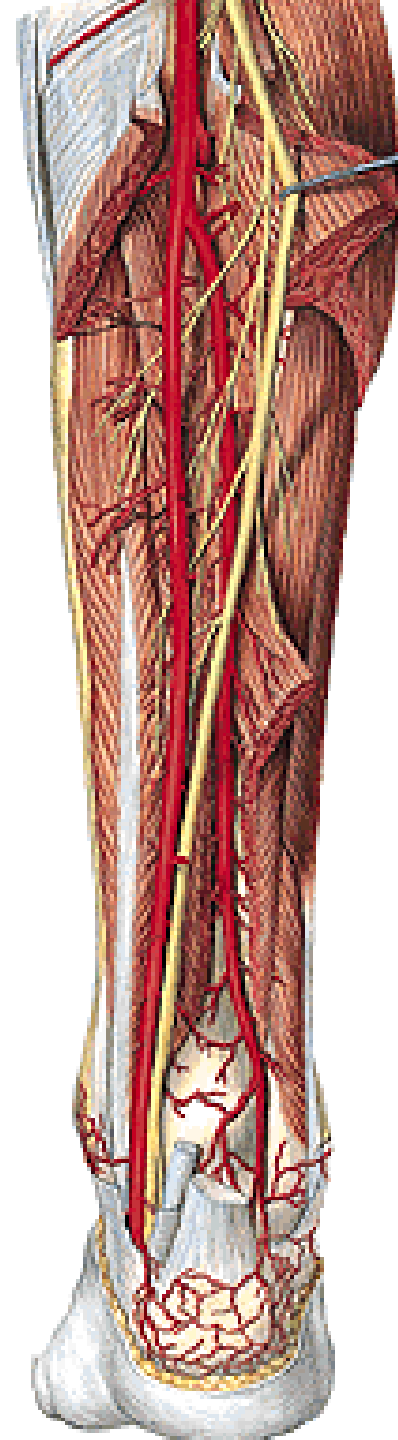
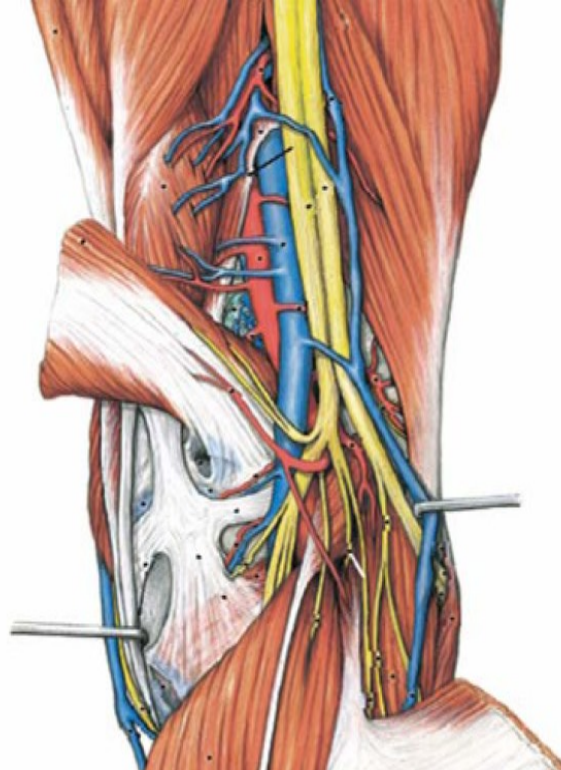
- ***n. digitalis plantaris proprius hallucis***

n. plantaris lat.

- ***rr. musculares***- m.guadratus plantae, m.flexor dig.V.

- ***r. superficialis – nn. digitales plantares proprii***

- ***r. profundus*** - mm. interossei, 3., 4. m. lumbricalis, m. adductor hallucis a m.opponens dig.V.



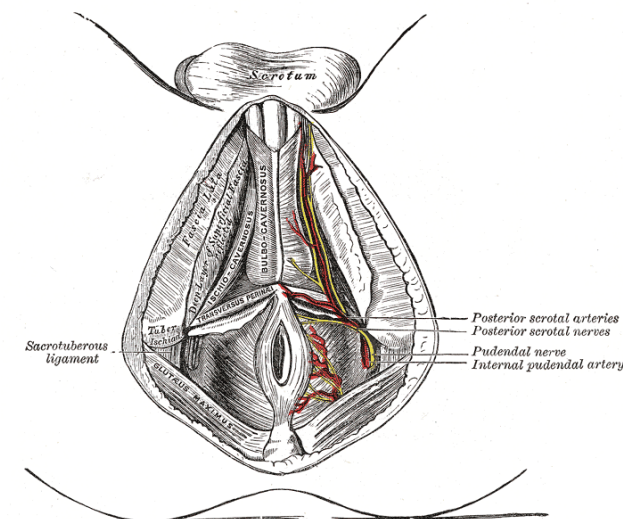
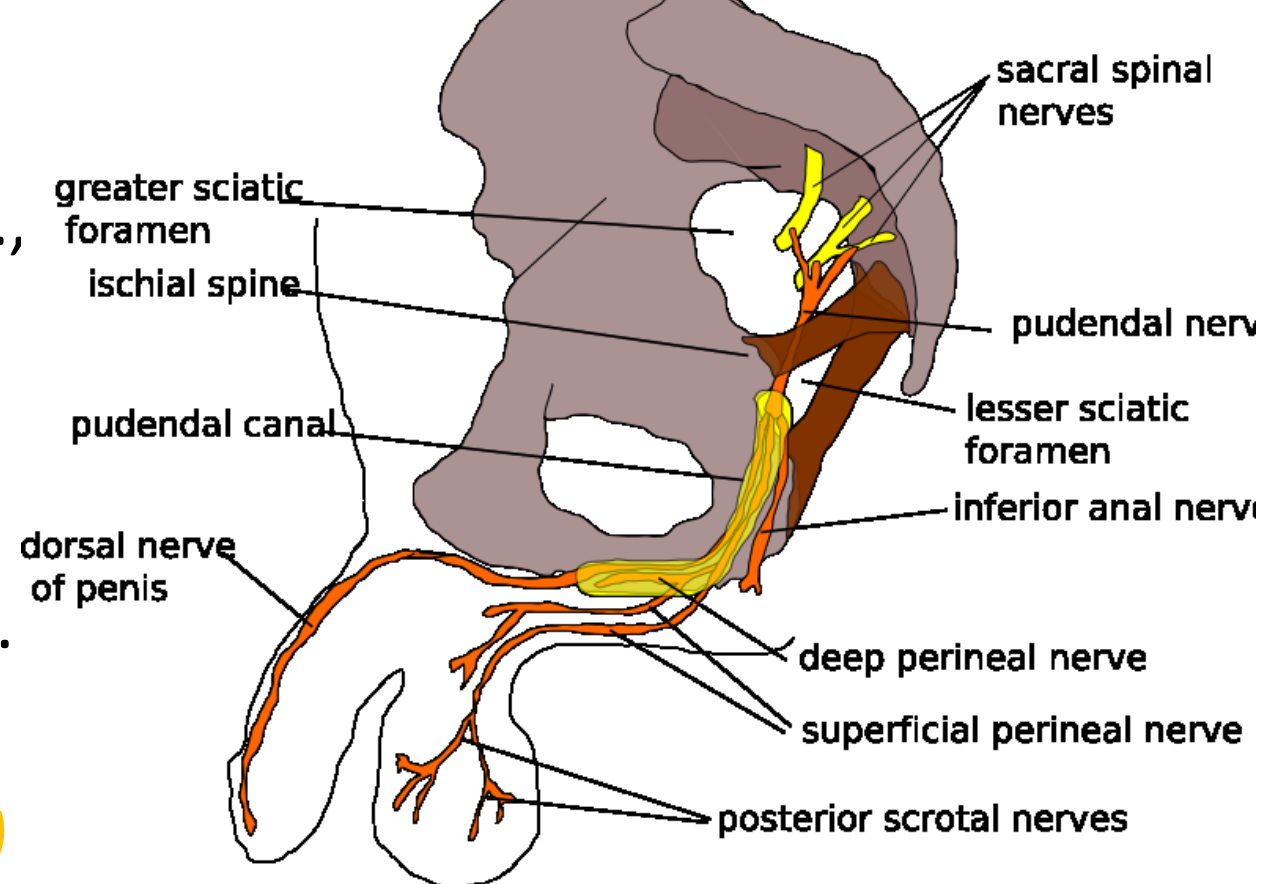
n. pudendus (S1-5) – přibírá parasymp. vlákna, větve pro diaphragma pelvis, z pánve (pars pelvina) ↓ přes foramen infrapiriforme společně s a. pudenda int., obtáčí spina ischiadica (pars circumspinalis), a přes foramen ischiadicum minus → do fossa ischiorectalis (pars ischiorectalis), kde → v canalis pudendalis až k symfýze

nn. rectales inf. – pro m. sphincter ani ext. a kůži anu

nn. perineales – pro kůži hráze a šourku (velkých pysků) – ***nn. scrotales (labiales) post.*** a pro svaly hráze- m.transversus perinei prof.et superf., m.bulbospongiosus, m.ischiocavernosus.

rr. musculares – m.levator ani, m.coccygeus

n. dorsalis penis (clitoridis) – ke kůži penisu (clitoris) a sliznici močové trubice



Plexus coccygeus

Rami ventrales nn. spinalium S4-5, Co

leží na přední ploše m. coccygeus,

nn. anococcygei - ke kůži a k zadní části diaphragma pelvis

rr. musculares- m. levator ani, m. coccygeus

Rami dorsales nn. sacralium

r. lat. (senzit.): *nn. clunium medii* (S1–3) – kůže hýždě při os sacrum

r. med. (senzit.), pro přilehlou kůži

Rr. meningei nn. sacralium

→ do kanálu páteřního k obalům míchy

