

Péče o pokožku v průběhu radioterapie

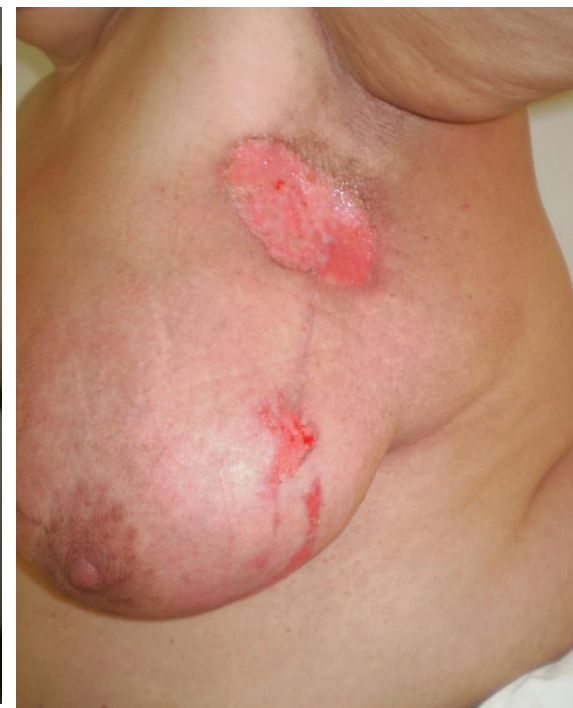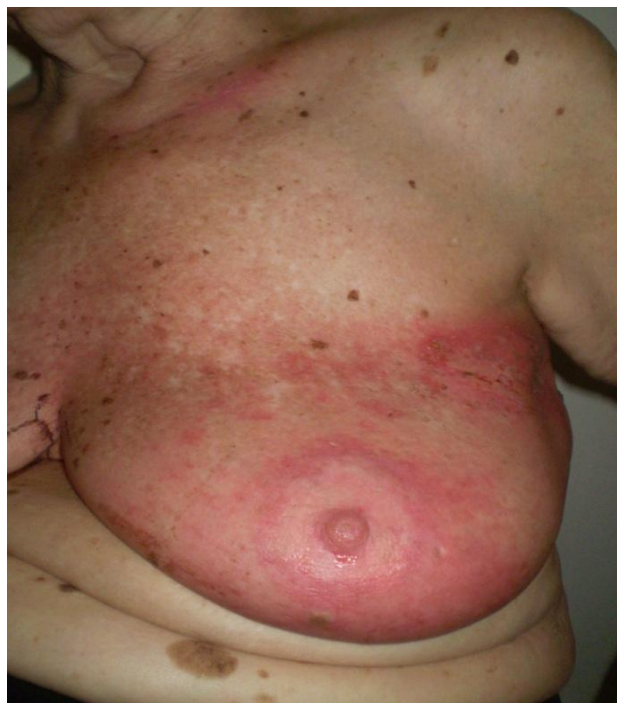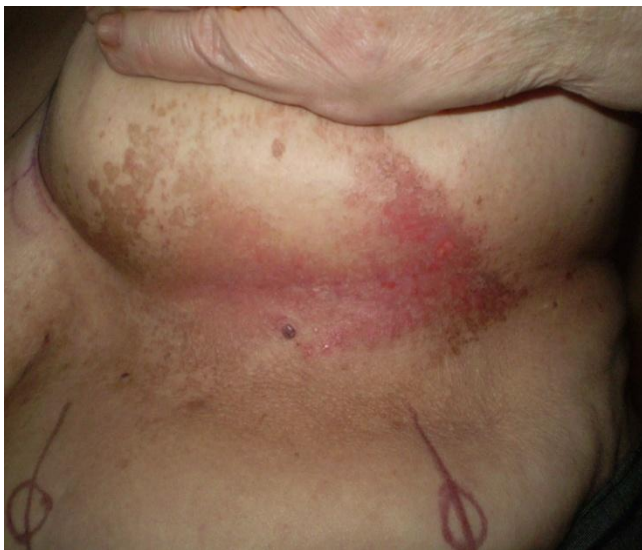**Prezentace určena pouze pro osobní
použití v rámci studia, další šíření
jakýmkoliv způsobem je zakázáno !!**

Zuzana Jurišová
Masarykův onkologický ústav
Klinika radiační onkologie



Postradiační dermatitída

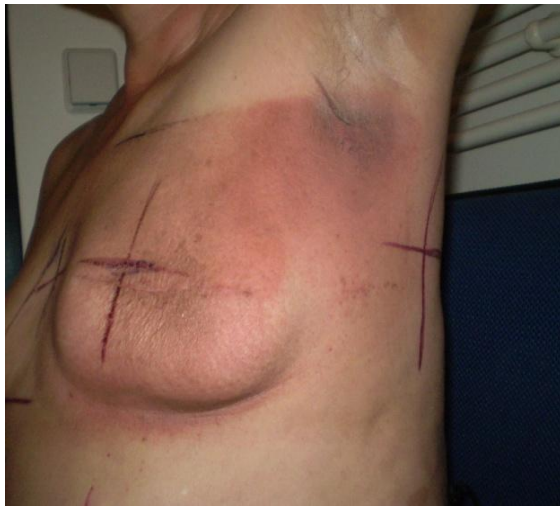Reakce pokožky způsobená vlivem ozařování.



Postradiační dermatitída - rozlišujeme 4 stupně

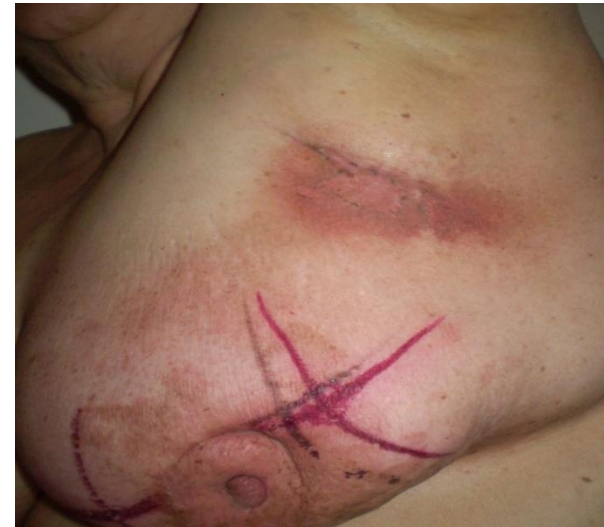1. stupeň

lehký či ustupující erytém,
epilace, suchá deskvamace



2. stupeň

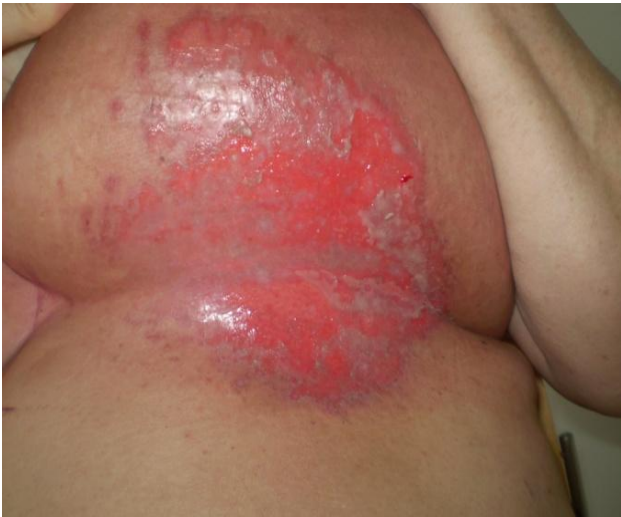mírný či sytý erytém, ložisková
vlhká deskvamace, mírný edém



Postradiační dermatitída - rozlišujeme 4 stupně

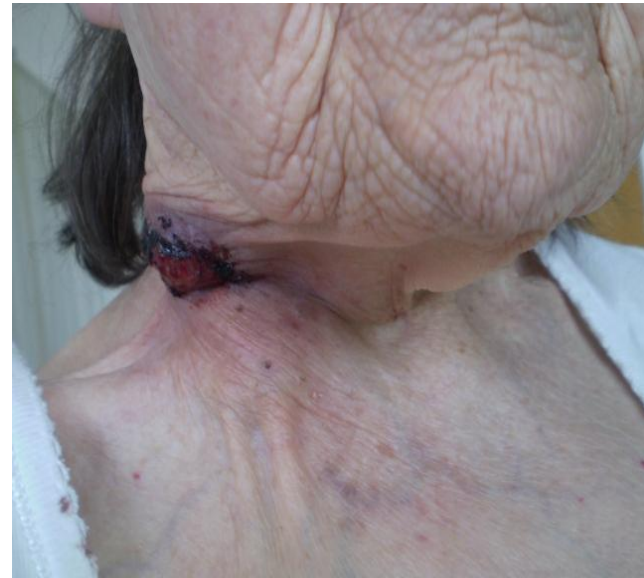3. stupeň

splývavá vlhká deskvamace
mimo kožní záhyby



4. stupeň

ulcerace, krvácení, nekróza



Prevence dermatitidy

PROČ??

- menší náklady na prevenci než náklady na léčbu dermatitídy
- délka hospitalizace jen po dobu léčby
- spokojený pacient

PREVENCE

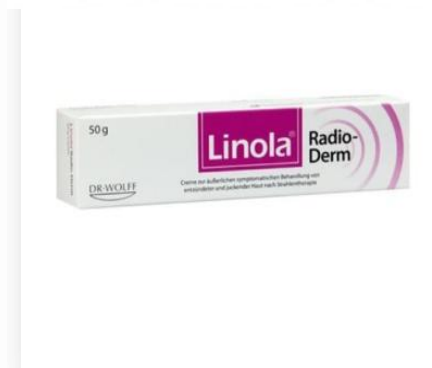Na prvním místě je **EDUKACE**

- individuální – při konziliu v ambulanci
- skupinová – na odděleních



Prevence dermatitidy

- šetrná hygiena ozařované pokožky (bez parfémů, deodorantů)
- nošení bavlněného oděvu, podprsenky bez kostic, ARAVEL
- hydratace pokožky
- aplikace preventivní fólie – Mepitel film



Prevence drematitidy

Prádlo **ARAVEL** cca 500,- Kč

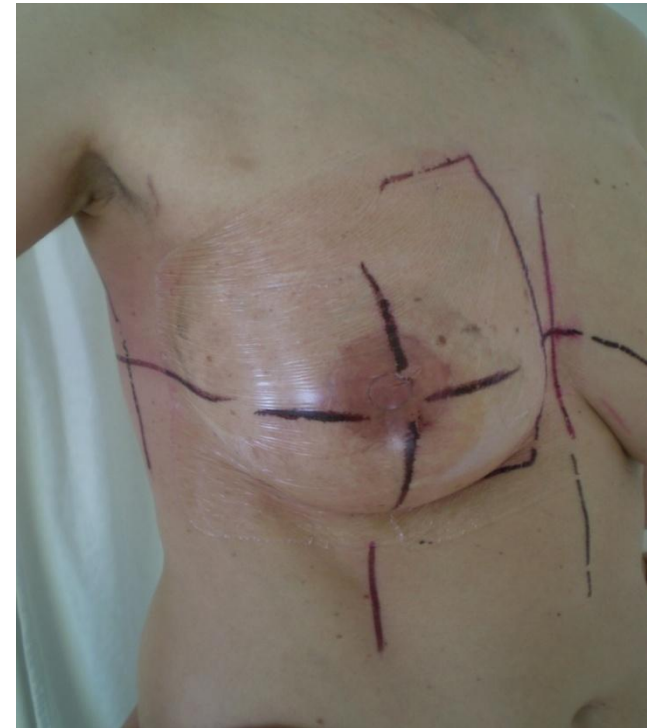
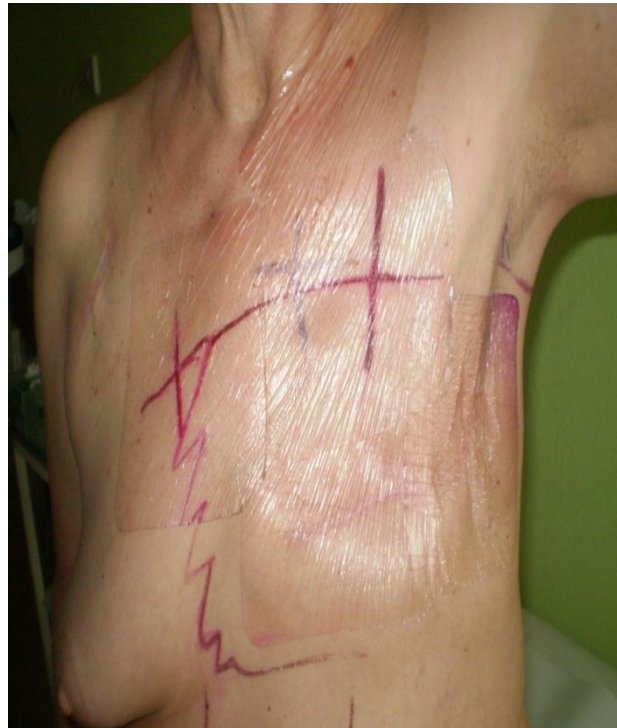
Prevence dermatitidy

- Preventivní aplikace fólie – Mepitel film - 1500,-Kč
- Po předchozím schválení revizním lékařem

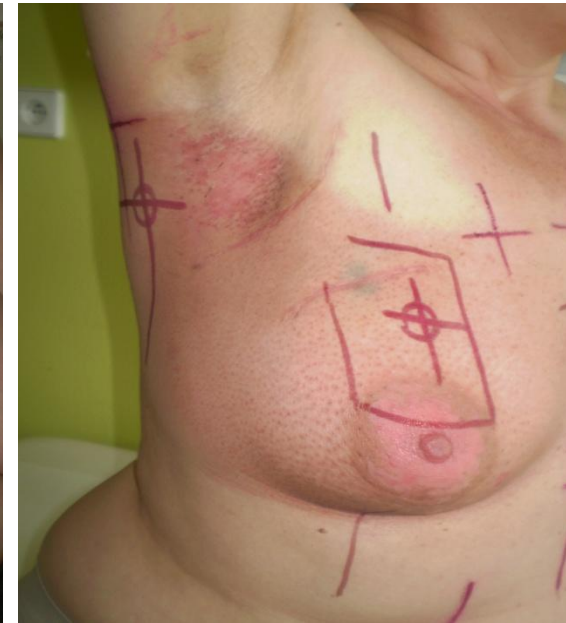
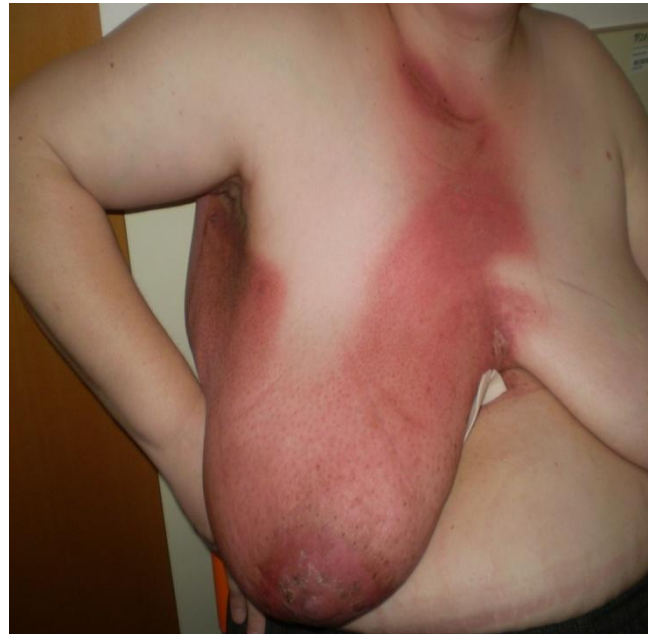
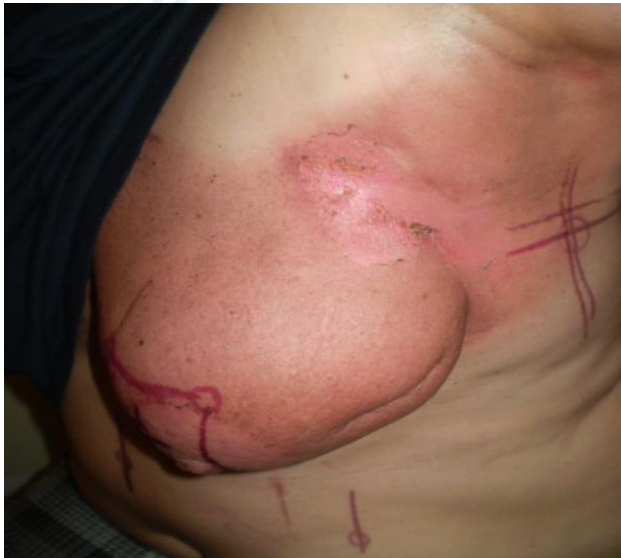
SafetaC
TECHNOLOGY



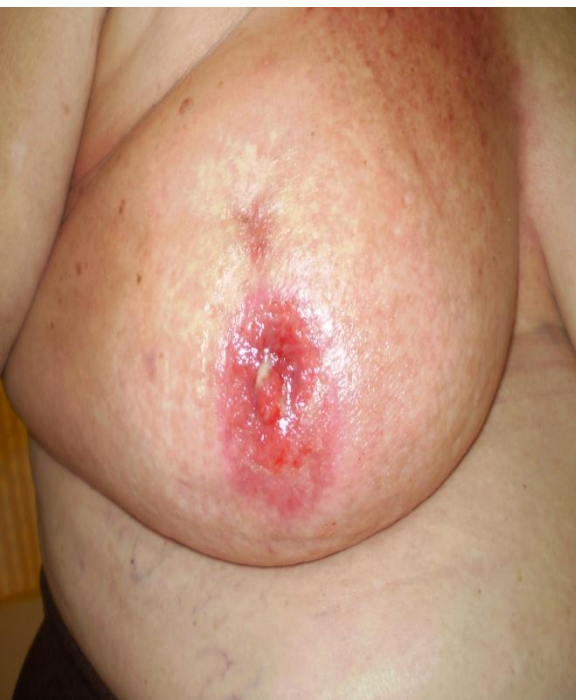Péče o dermatitidu

1. - 2. stupeň

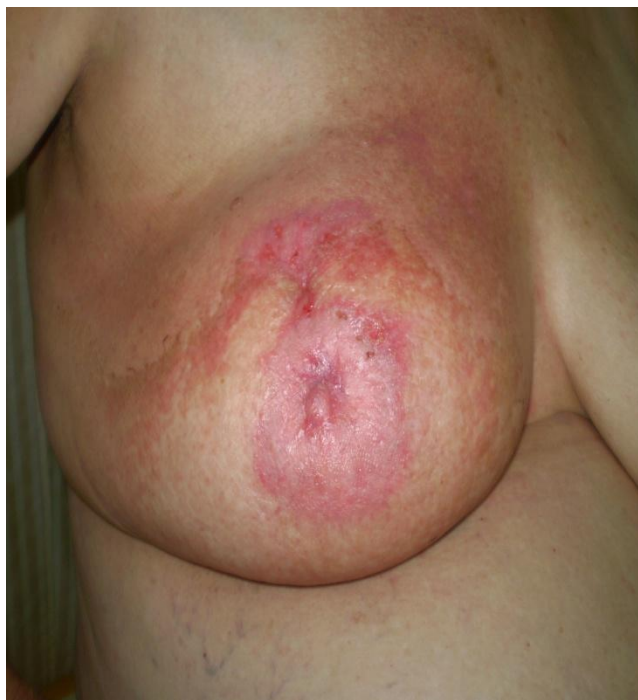

Kazuistika - Flamigel

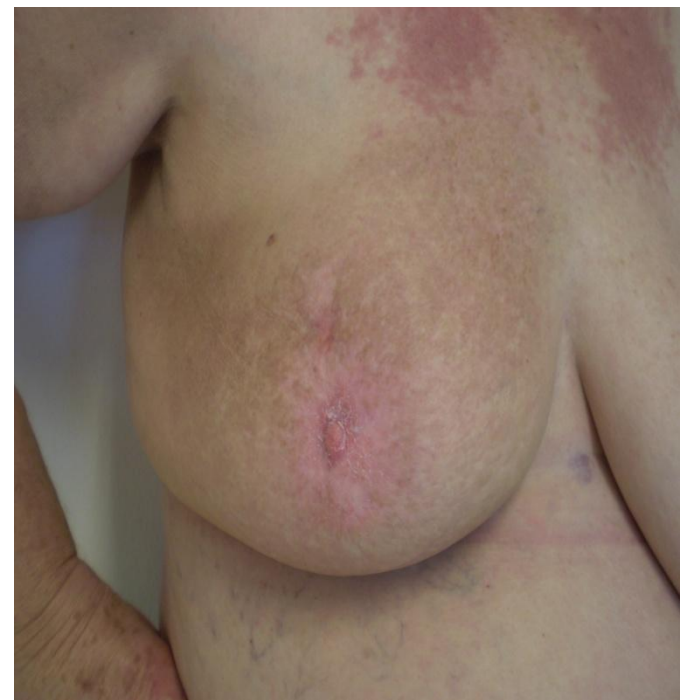- žena 1941 paliativní RT pravého prsu (65 Gy elektrony)
- diseminace plíce, skelet



14 dní po RT



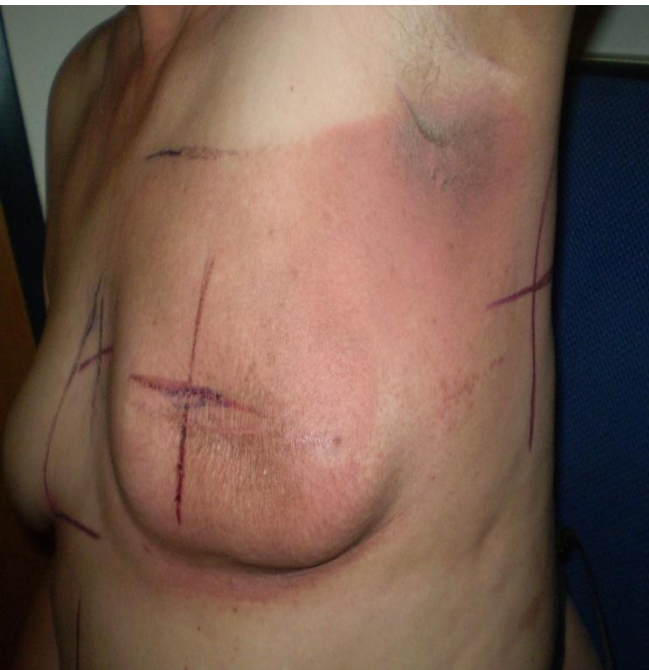6 týdnů po RT



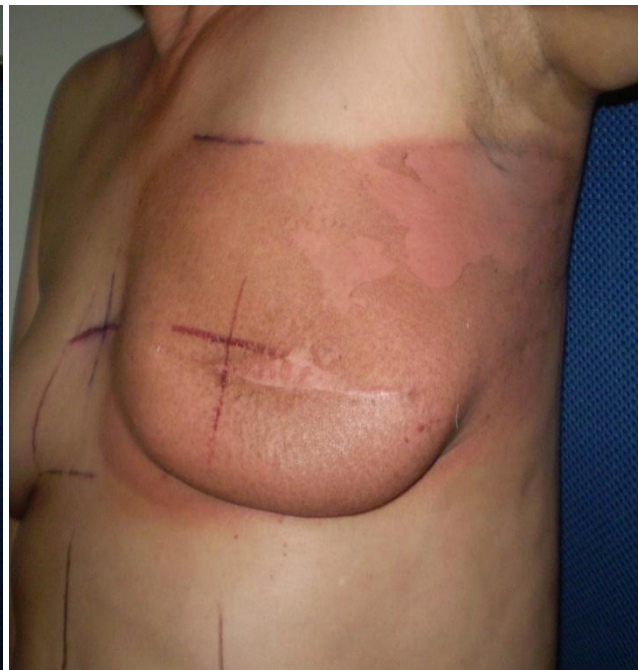4 měsíce po RT

Kazuistika – Healer gel

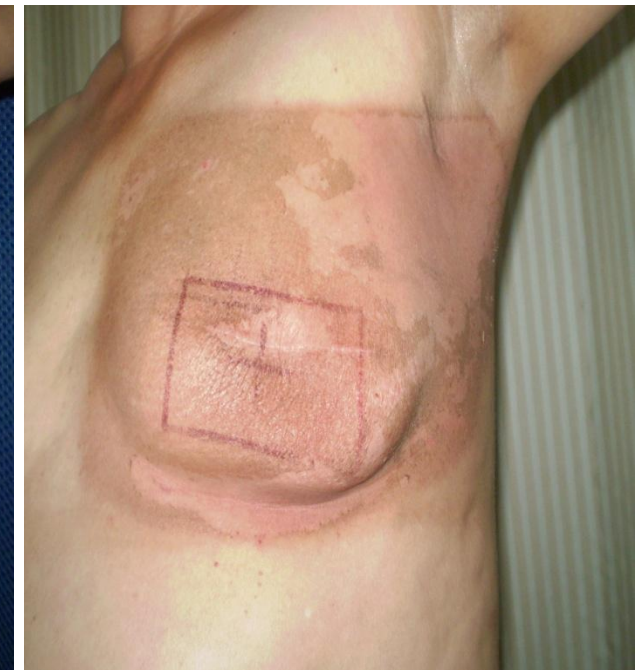- žena 1967 adjuvantní RT levého prsu
- invazivní lobulární karcinom G2 (dávka - 60 Gy)



20. frakce RT



23. frakce RT

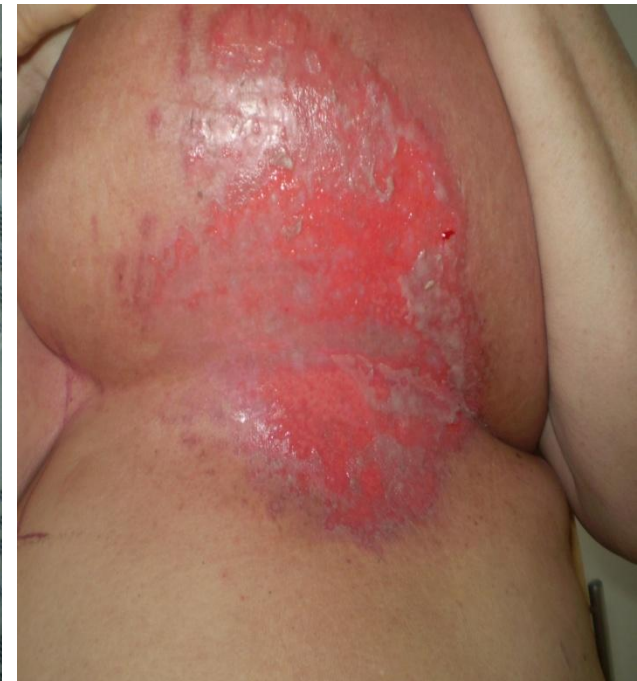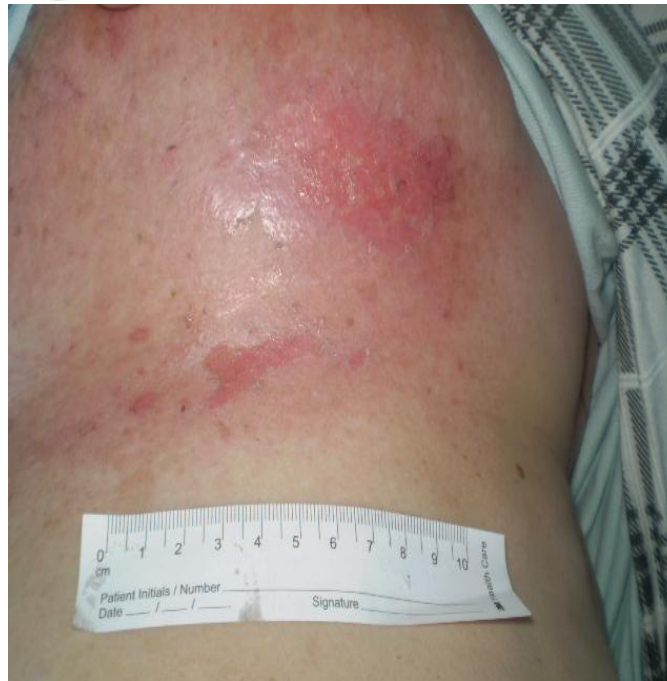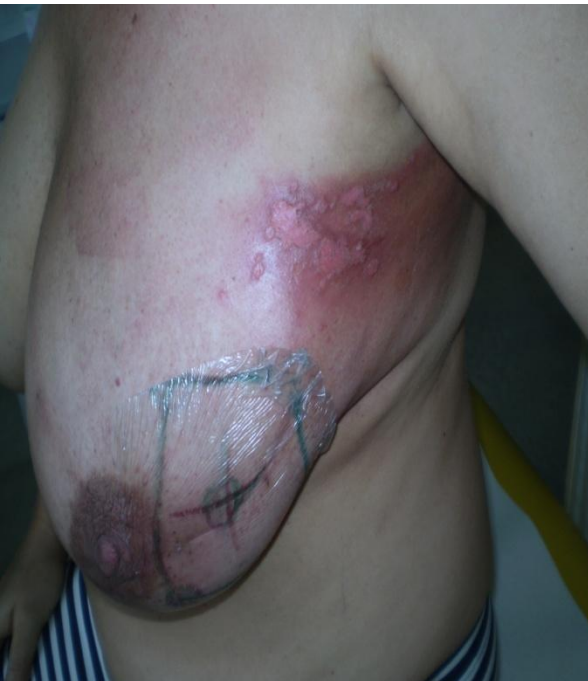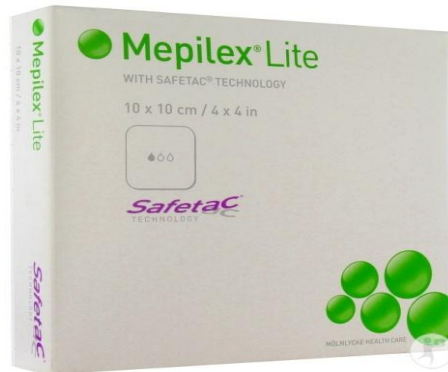


30. frakce RT

Péče o dermatitidu

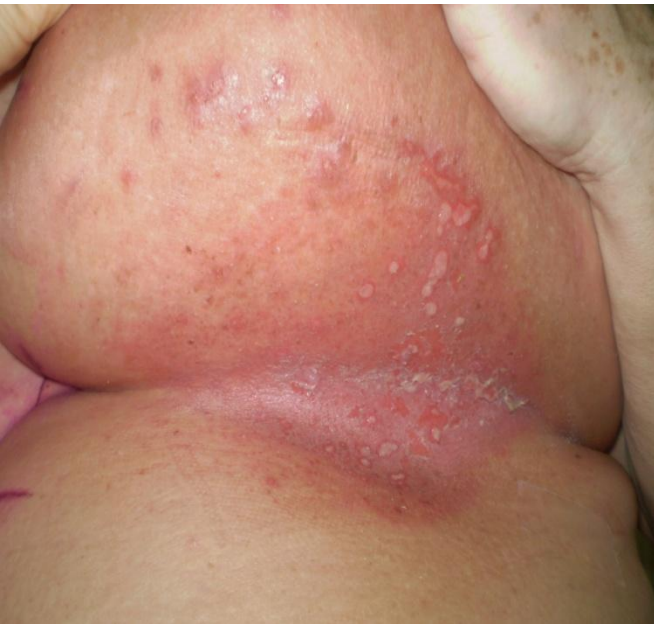- 2-3 stupeň

balení 5ks 750,- Kč

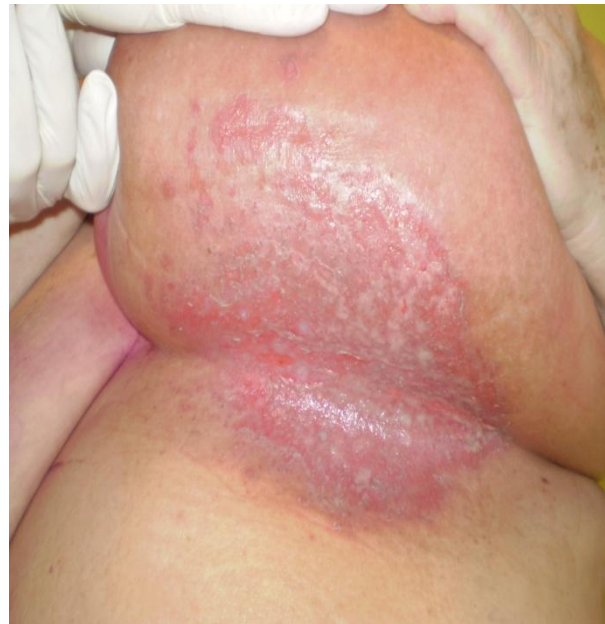

Kazuistika – flamigel + mepilex lite

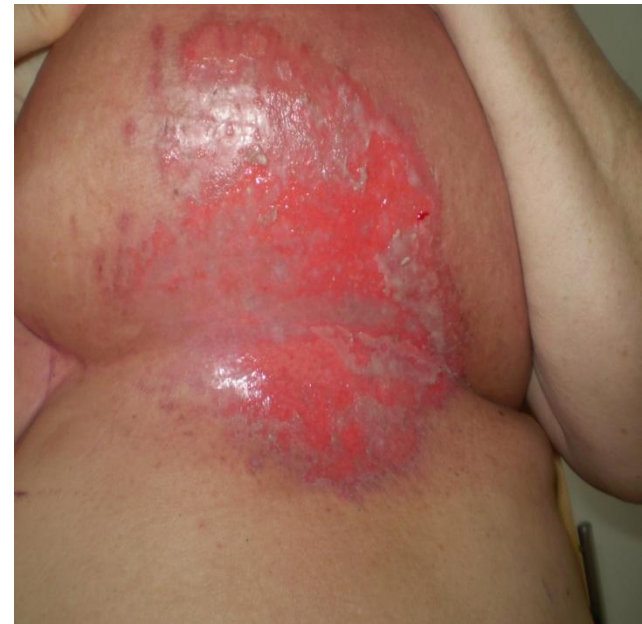- žena 1952, invazivní carcinom G2 levého prsu
- adjuvantní RT levého prsu (dávka - 58Gy)



19. frakce RT -
flamigel+mastný tyl

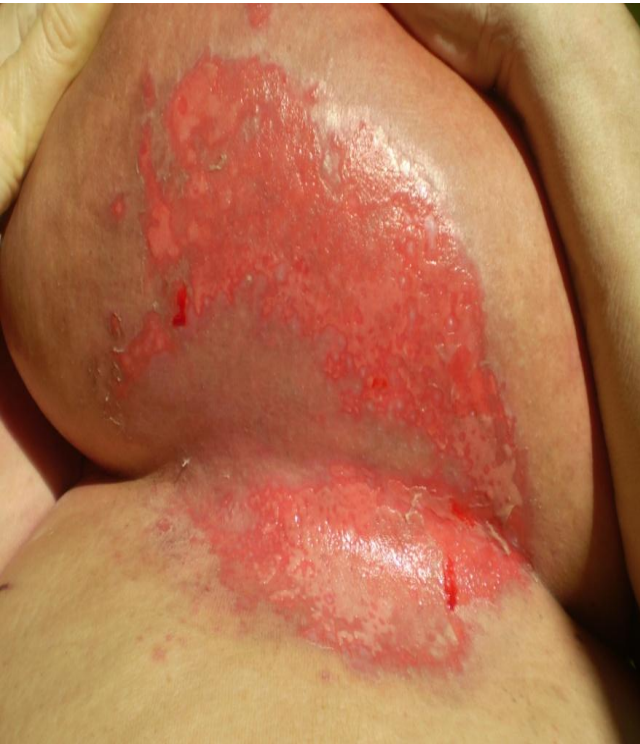

22. frakce RT
flamigel+mepilex lite

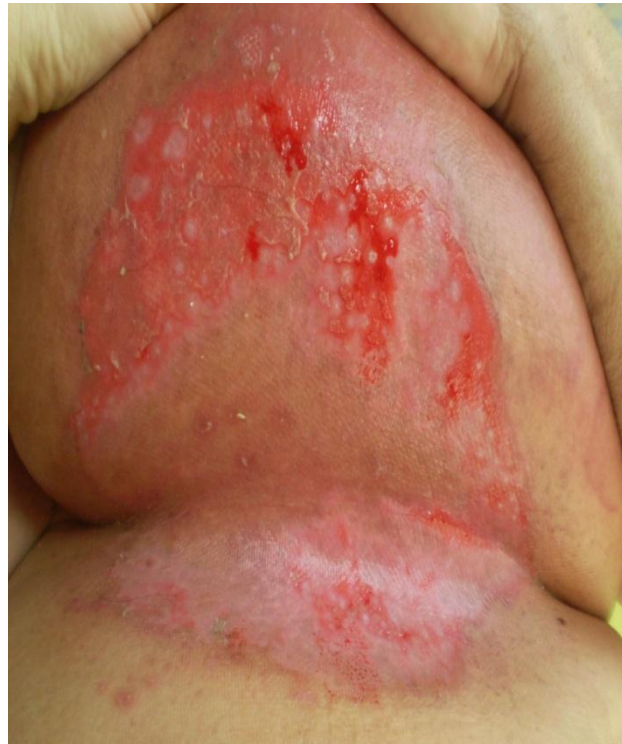

24. frakce RT
aquacel AG

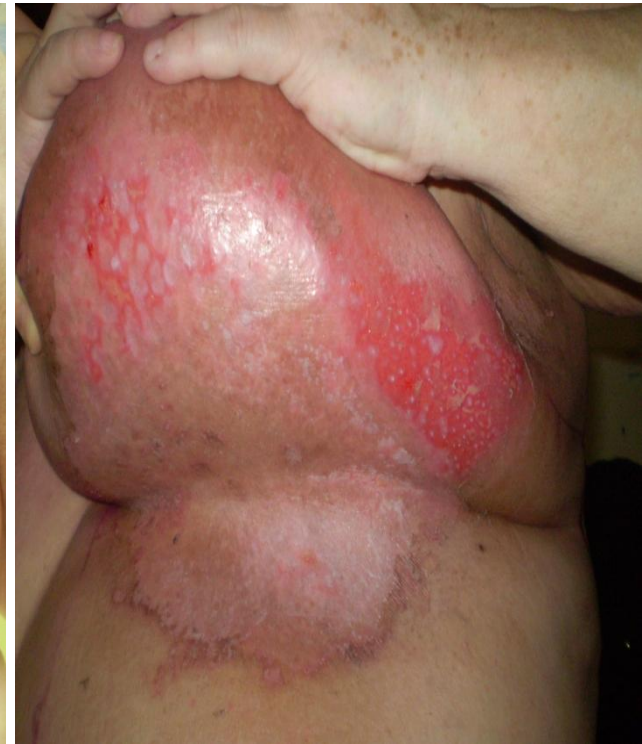Kazuistika – flamigel + mepilex lite



25. frakce RT
RT přerušena na 14 dní

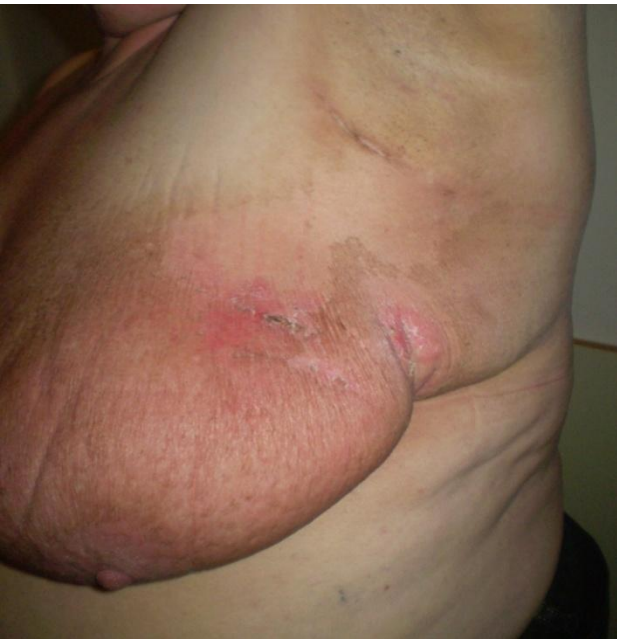

týden po přerušení RT
flamigel+mepilex lite

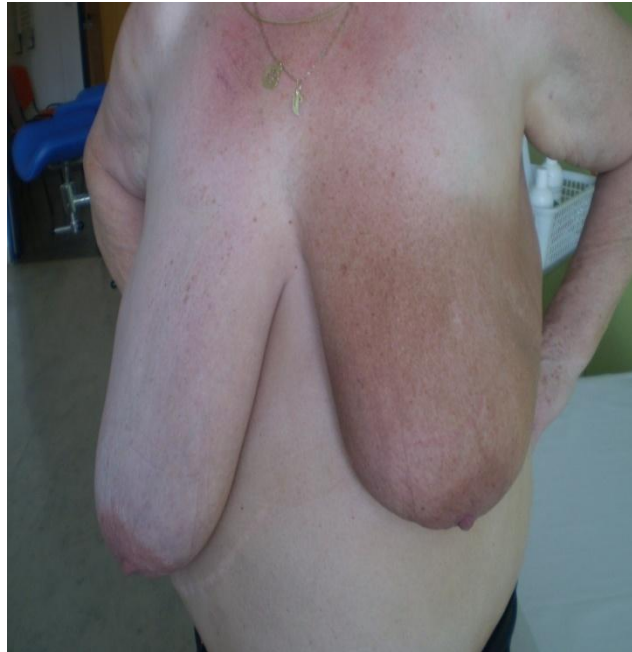

10 dní po přerušené RT
flamigel+mepilex lite

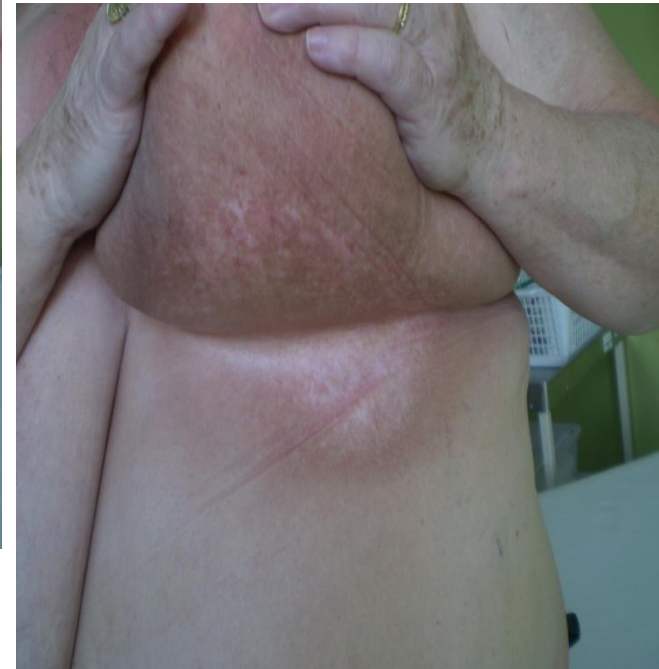Kazuistika – flamigel + mepilex lite



14 dní po RT

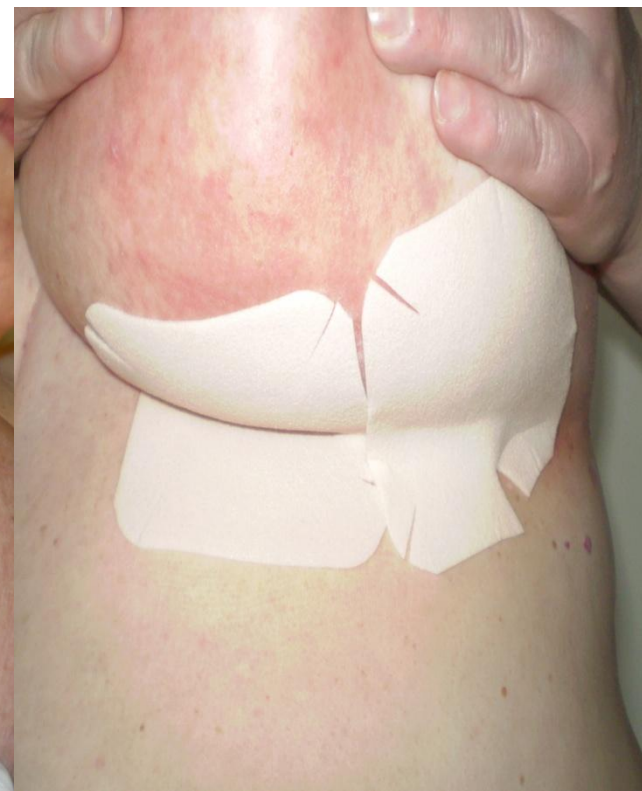
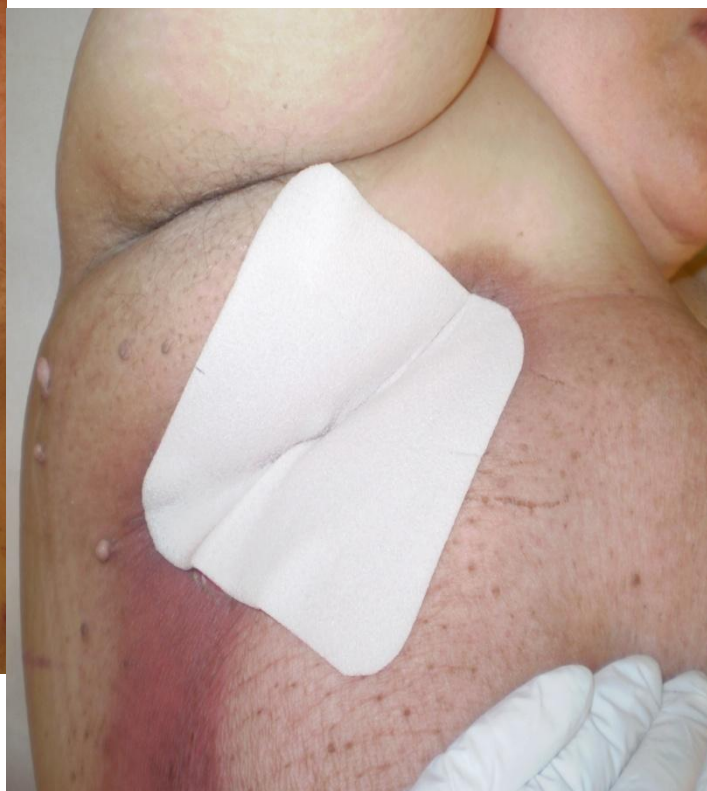
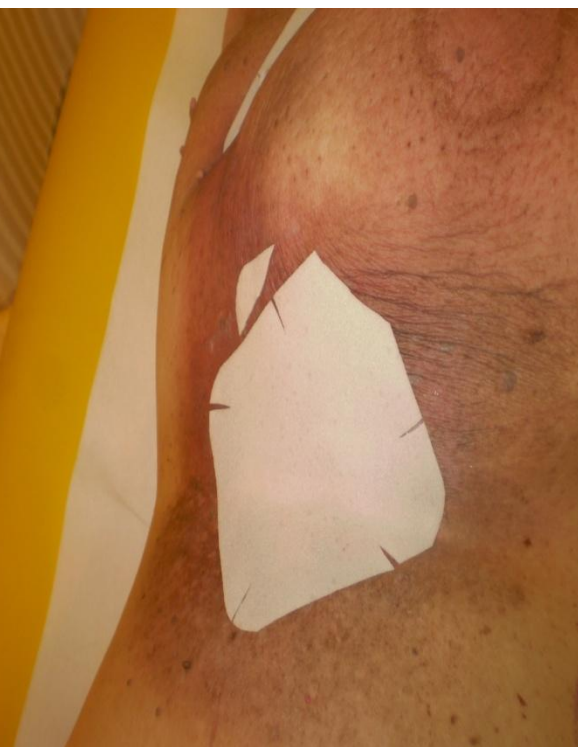6 měsíců po RT



6 měsíců po RT

Mepilex lite



Záznam o ráně

Záznam o ráně - 2013/44

Anamnéza Lokalizace Foto Převazy Ukončení

datum založení záznamu: 30.01.2013

datum vzniku rány

měsíc, rok: 6 2012

místo vzniku rány

doma jiné ZZ MOÚ

příčina vzniku rány

neonkologická onkologická

typ rány

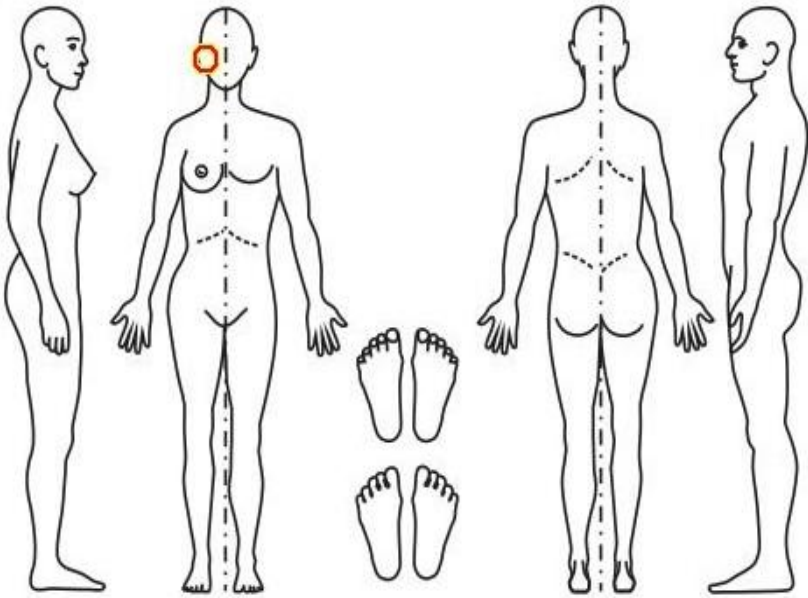
ulcerace

OK Storno ?

Záznam o ráně - 2013/44

Anamnéza Lokalizace Foto Převazy Ukončení

schéma: silueta



The diagram shows four human silhouettes: a left profile, a front view, a back view, and a right profile. A red circle with a white exclamation mark is placed on the forehead of the front view silhouette. Below the torso silhouettes are two pairs of foot silhouettes, one for each foot.

OK Storno ?

Záznam o ráně

Záznam o ráně - 2013/44

Anamnéza Lokalizace Foto Převazy Ukončení

1.obrázek 2.obrázek 3.obrázek




4.obrázek 5.obrázek 6.obrázek

OK Storno ?

Záznam o ráně - 2013/44

Anamnéza Lokalizace Foto Převazy Ukončení

datum	čas	postup ošetření rány	autor
30.01.13	12:32	Odeslán po konzultaci radioterapie	MUDr. zjurisova
01.02.13	12:00	Přichází k ošetření ulcerace po ozáření	na zjurisova
04.02.13	10:49	Přichází k ošetření ulcerace po ozáření	na zjurisova
06.02.13	11:36	Včera ošetřeno v místě bydliště.	Dnes po zjurisova

Založ Oprav Smaž Účet Tisk

OK Storno ?

Dekuji za pozornost

