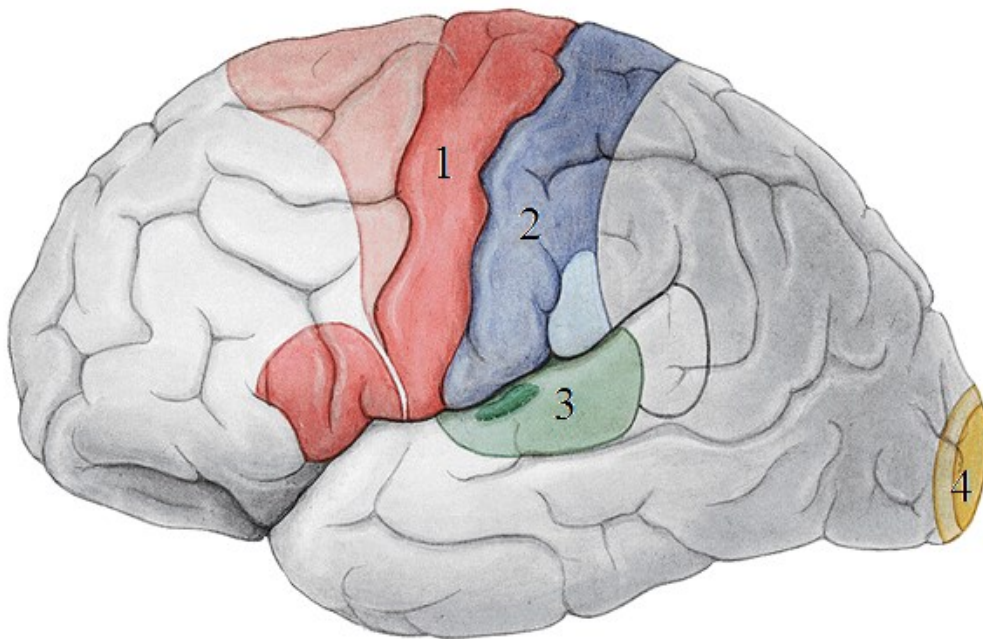


PROTOKOL-TELENCEPHALON

1) Popište funkční korové oblasti:



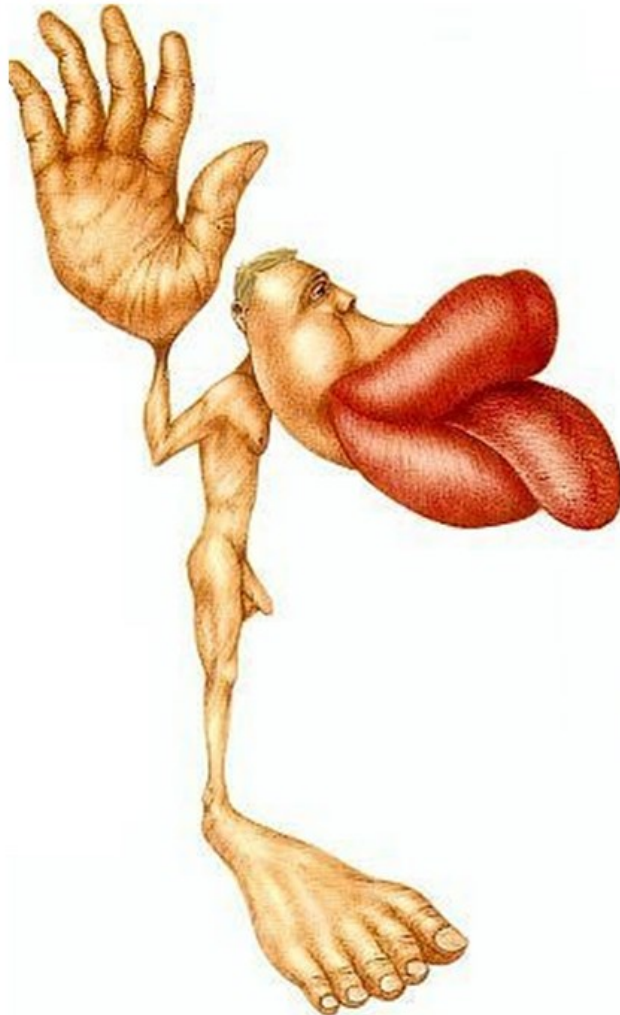
1

2

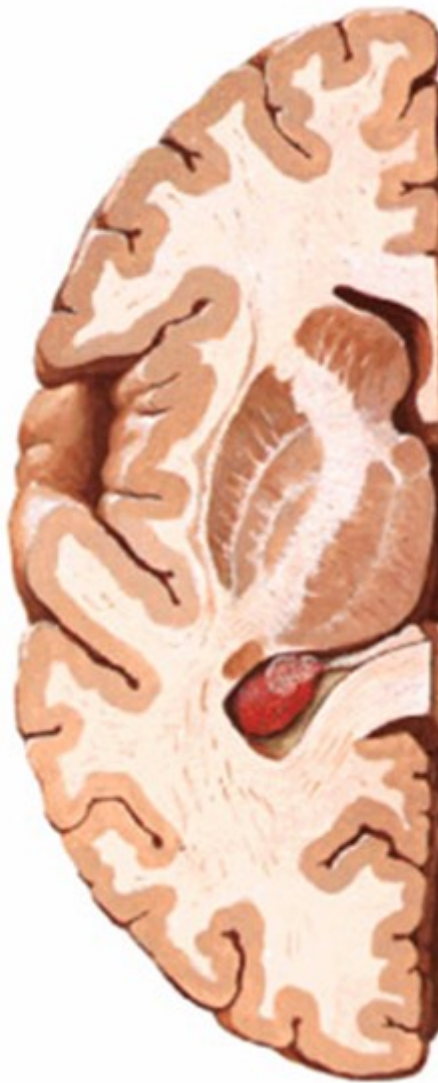3

4

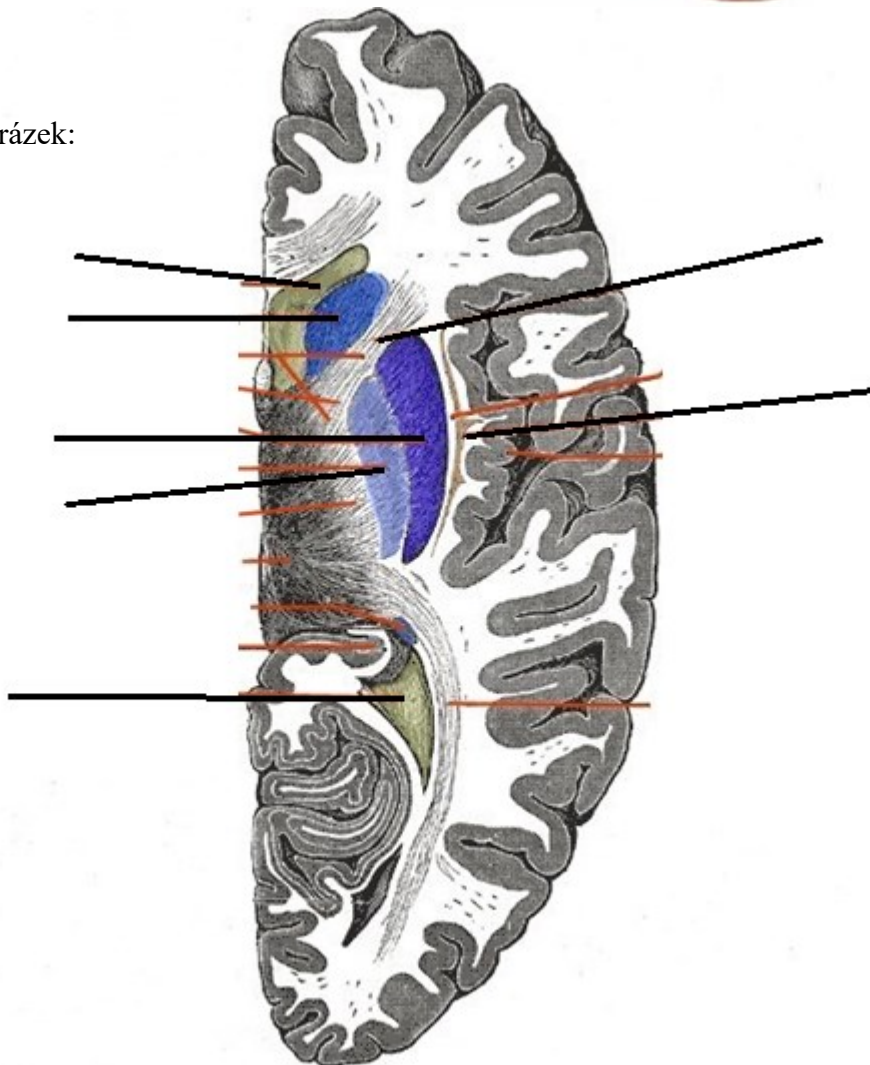
2) Je tento homunkulus senzorický nebo motorický a proč?



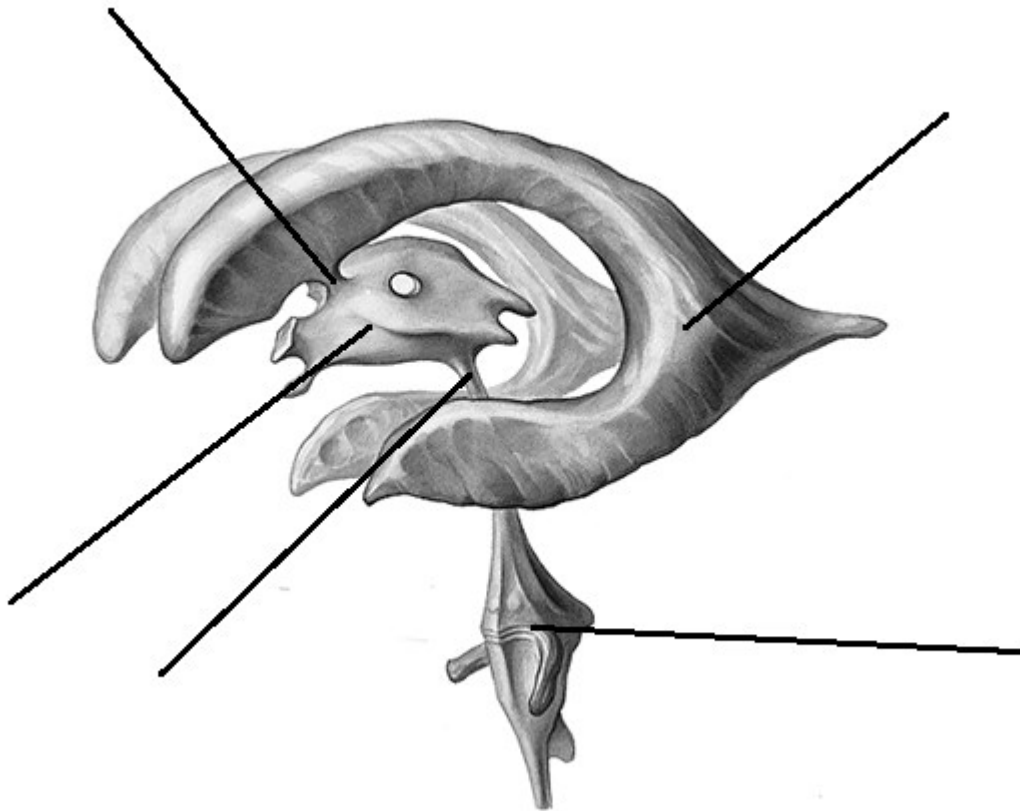
3) Vyznačte na obrázku capsula interna:



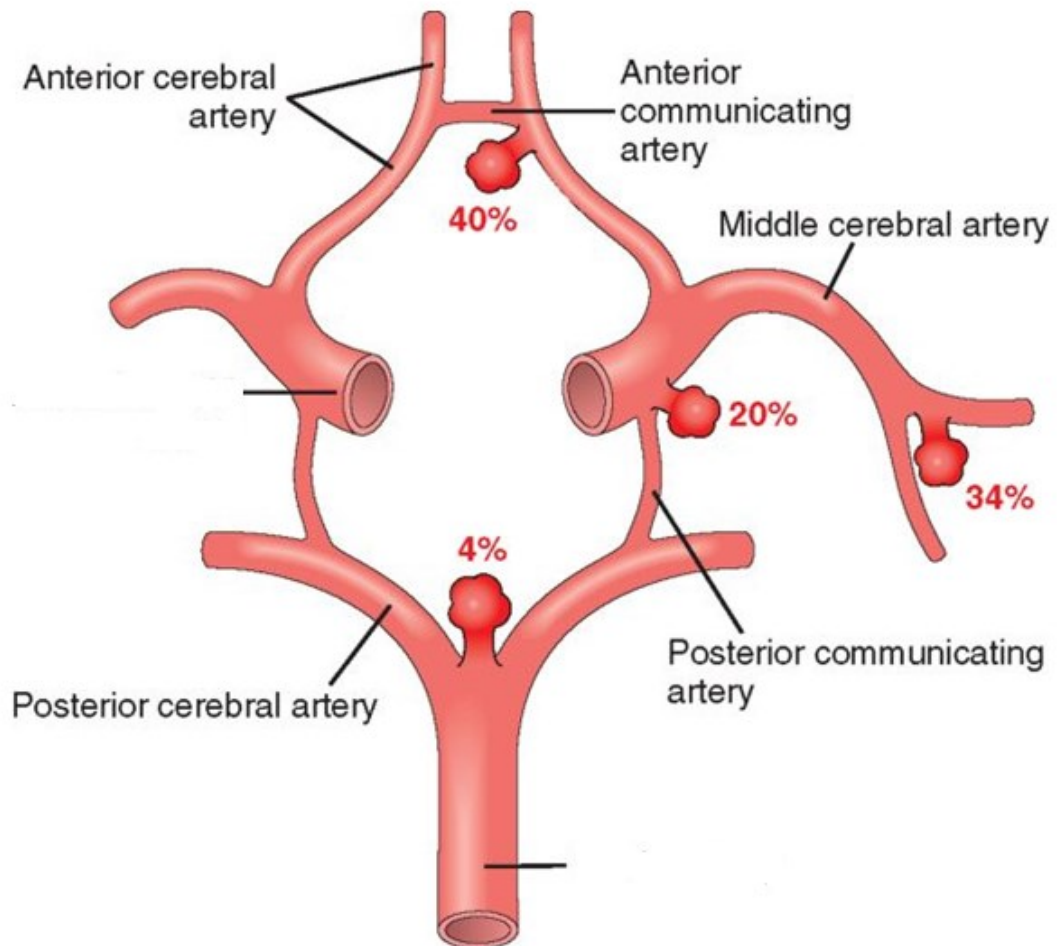
4) Popište obrázek:



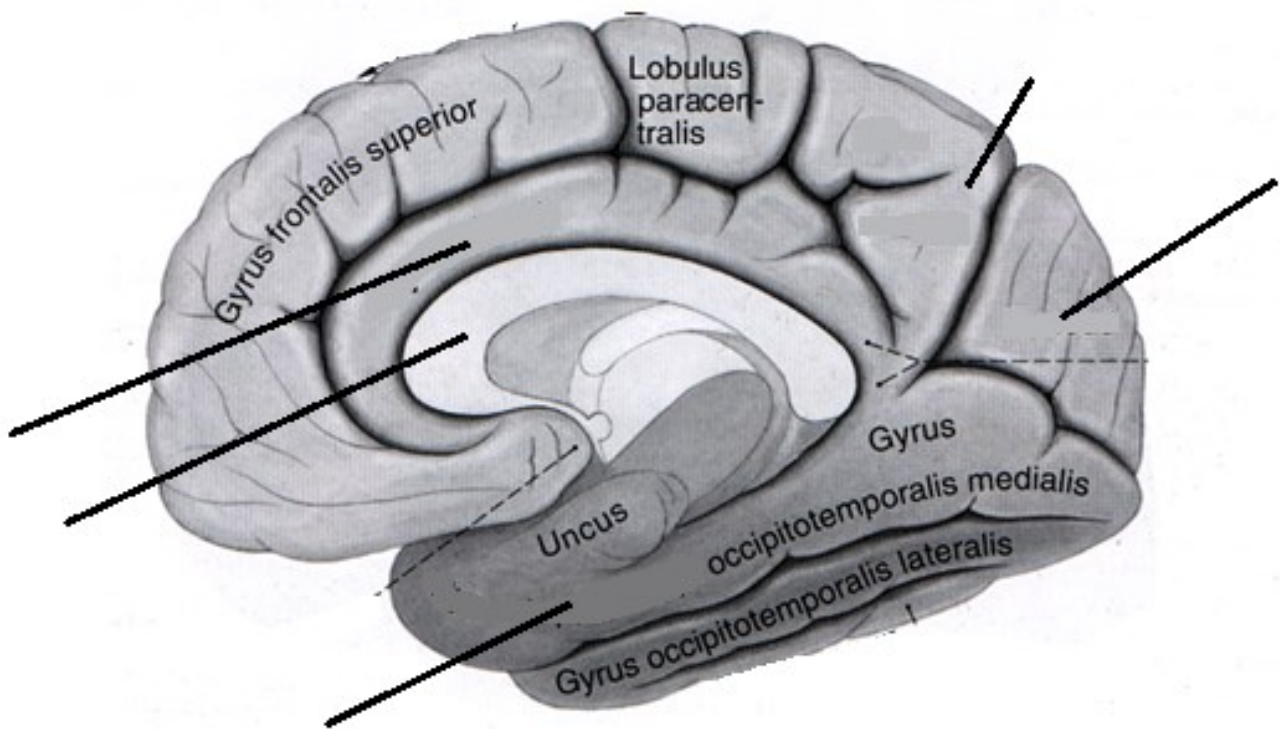
5) Popište obrázek:



6) Jaký je název zobrazené struktury? Doplňte popis:



7) Popište obrázek:



8) Popište části limbického systému:

