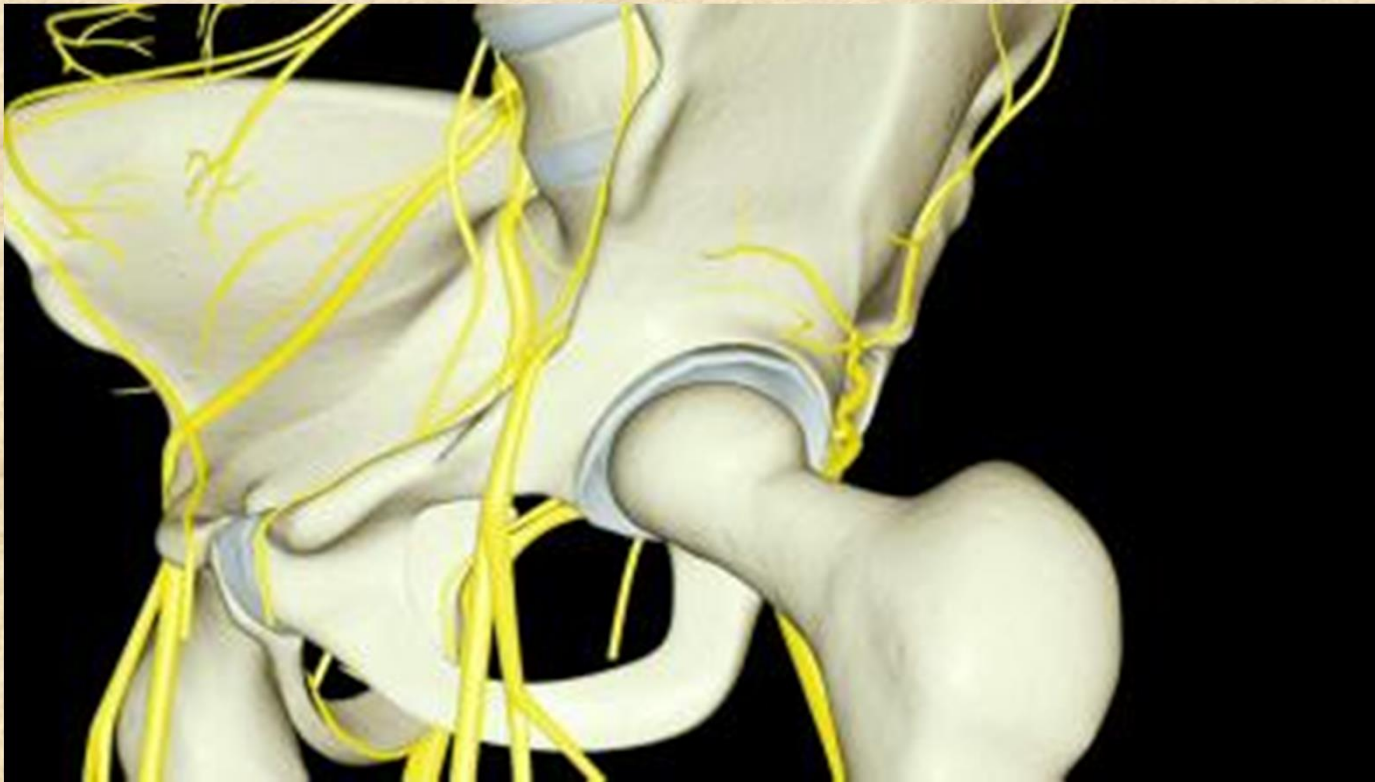


Plexus lumbalis et sacralis



Plexus lumbalis L1-L4

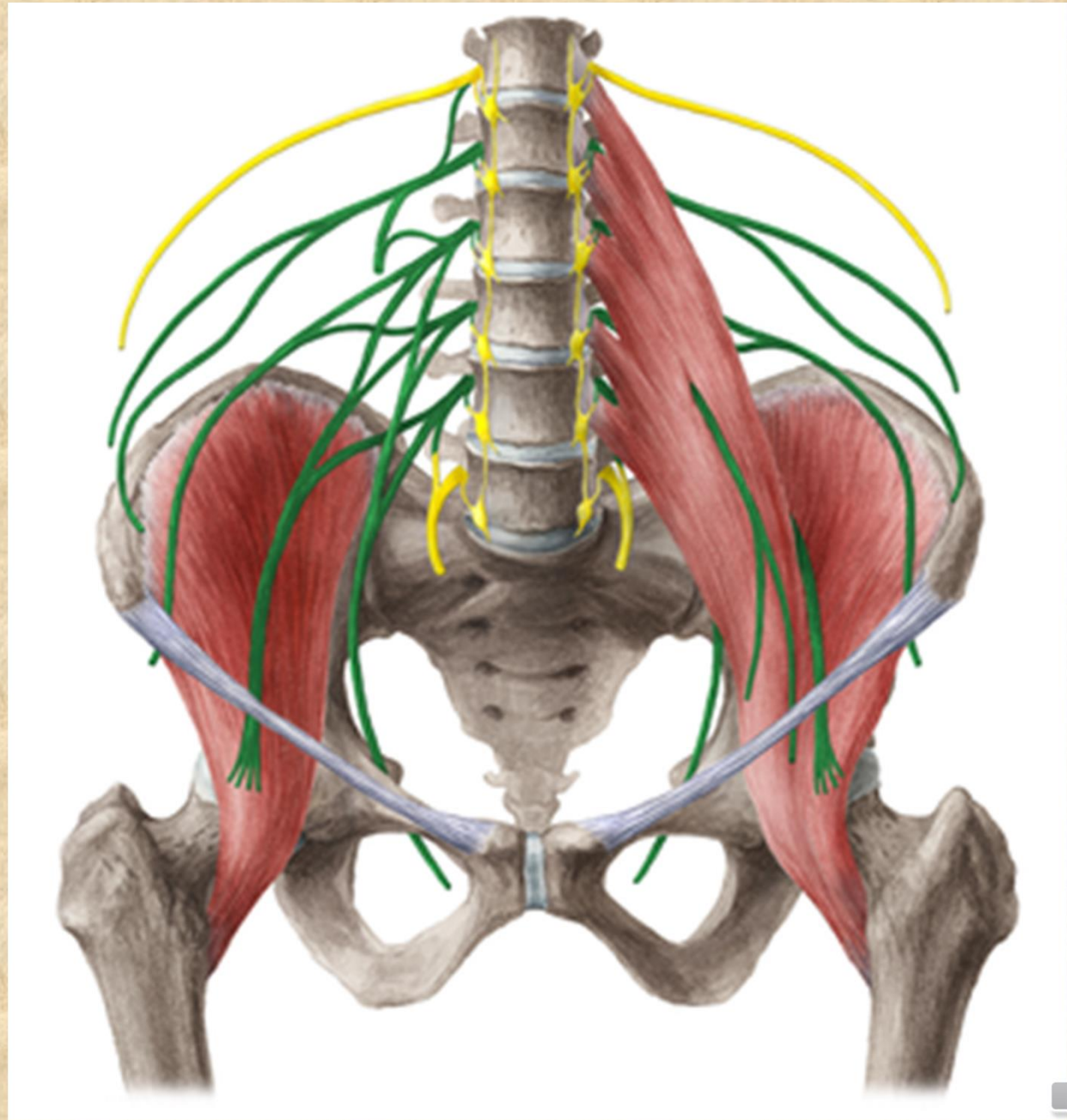
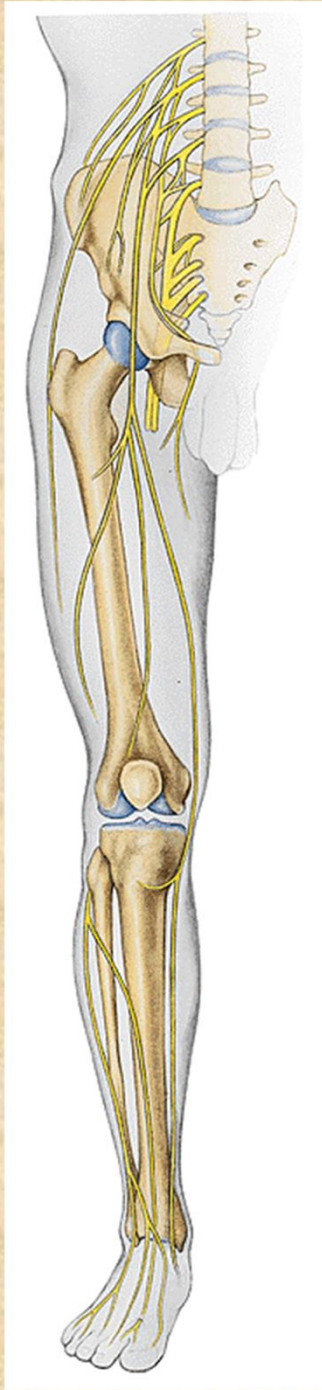senzoricky

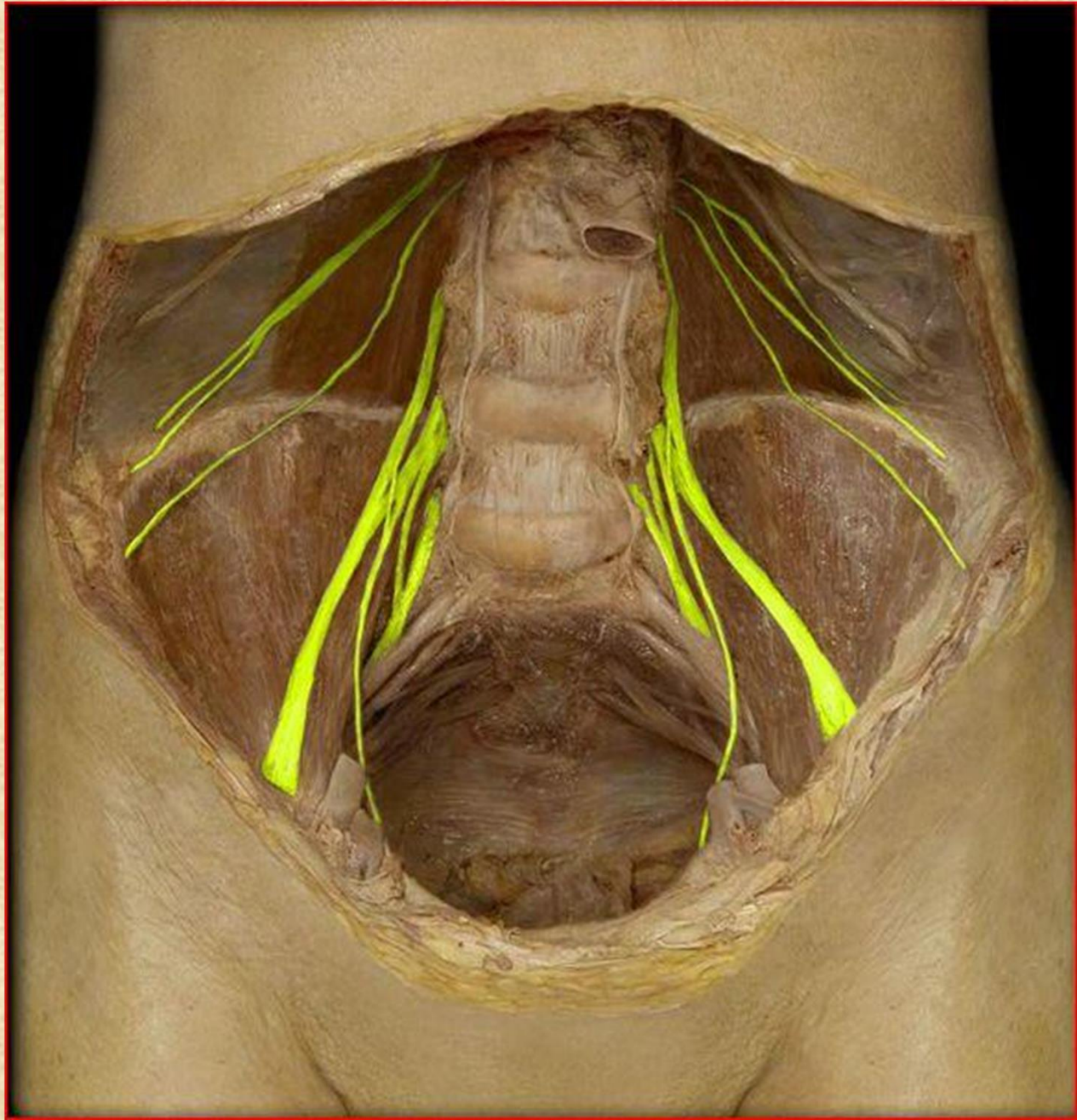
kůži v bederní oblasti a kůži na přední a mediální ploše stehna a bérce

motoricky

zadní a částečně boční skupinu břišních svalů, dále přední skupinu svalů pánevních a přední a mediální skupinu stehenních svalů

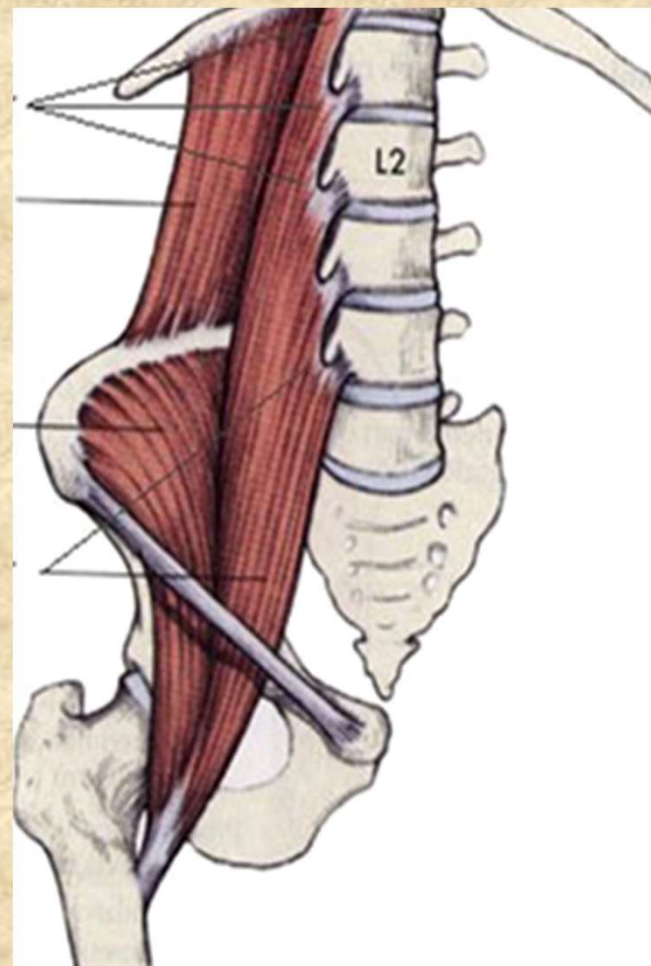




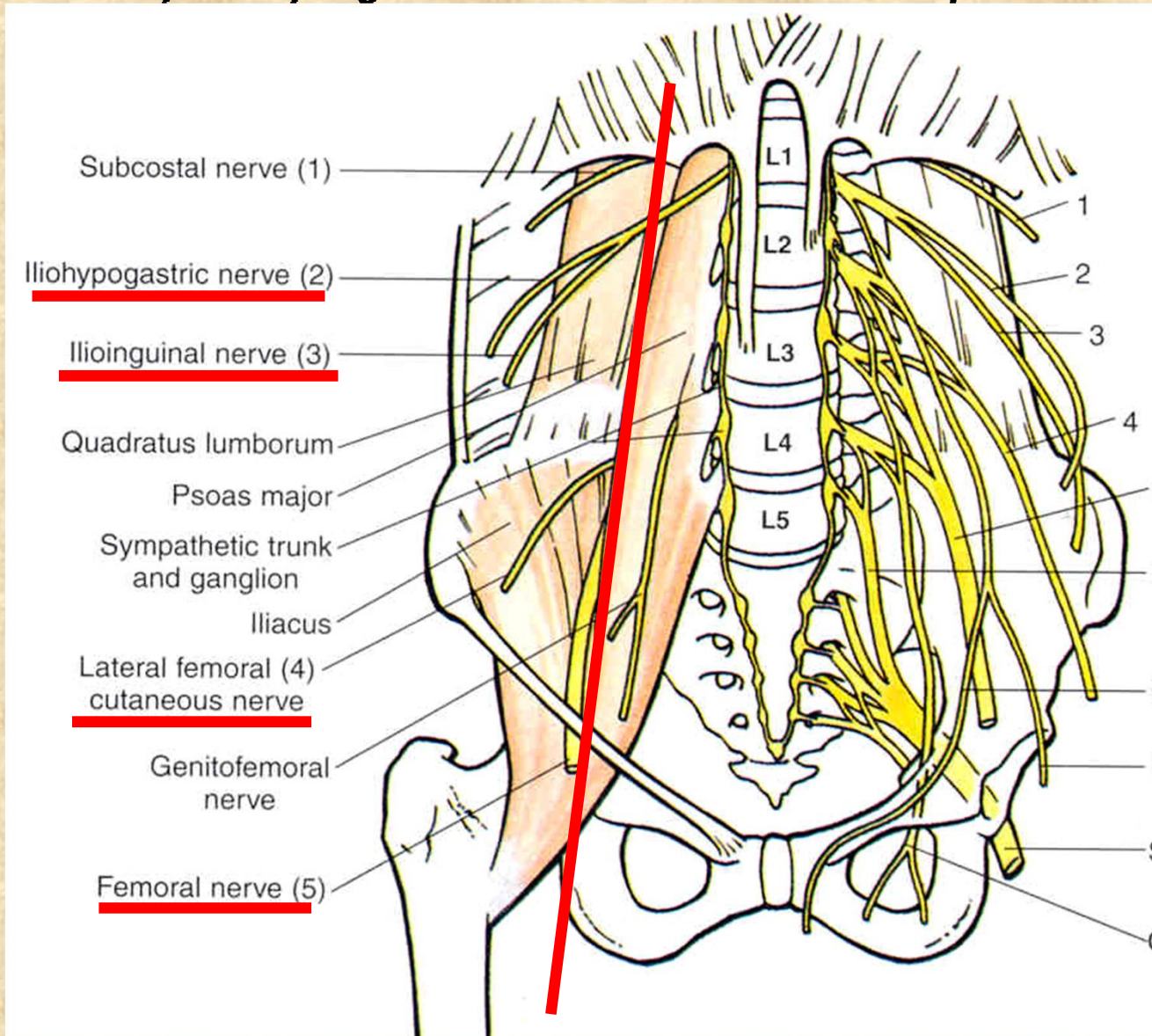


Větve plexus lumbalis

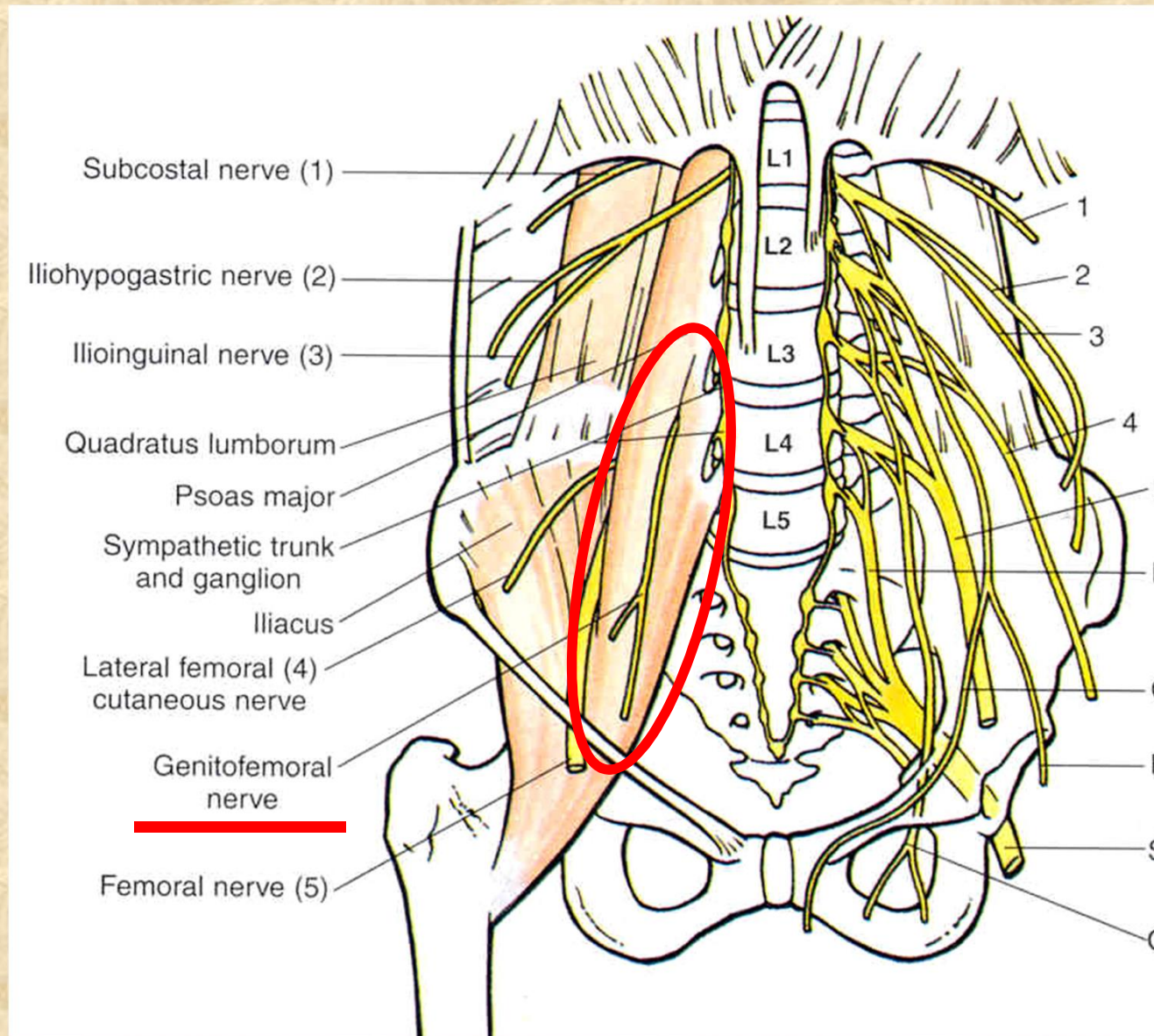
- Rr. musculares (m. psoas major, m. psoas minor, m. quadratus lumborum)



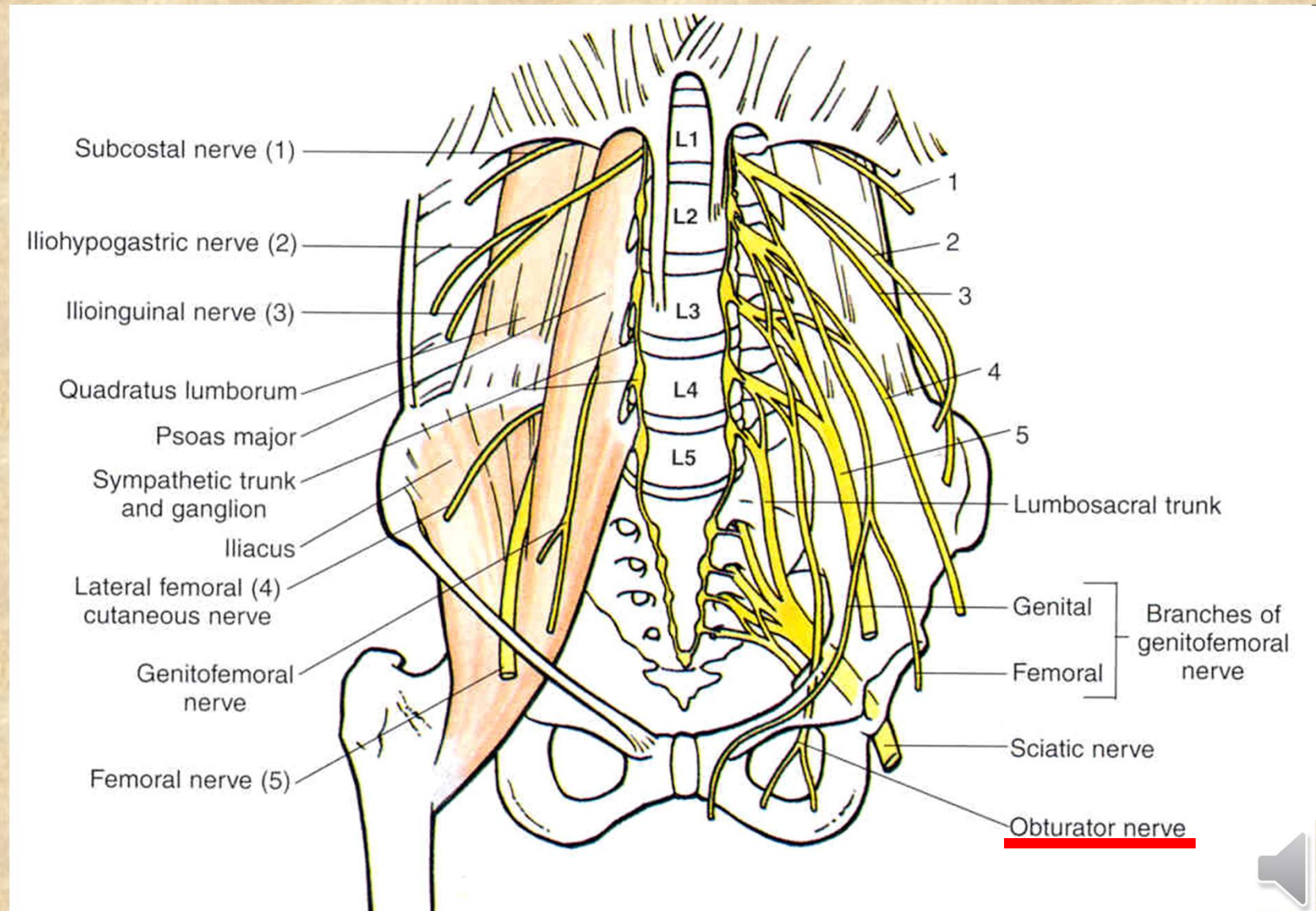
1. větve vystupující laterálně od m. psoas major



2. větve vystupující skrze m. psoas major



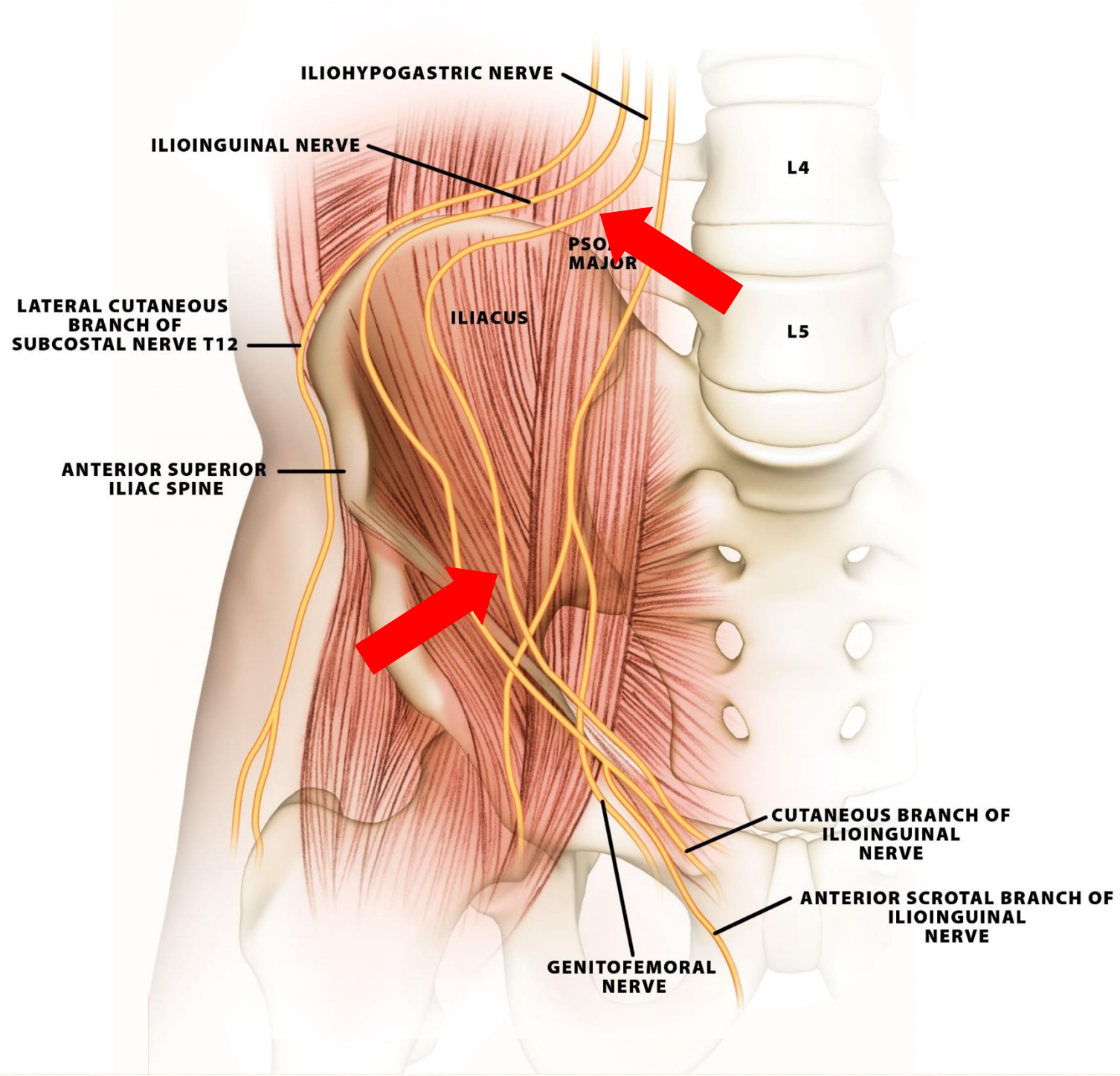
3. větve vystupující mediálně od m. psoas major

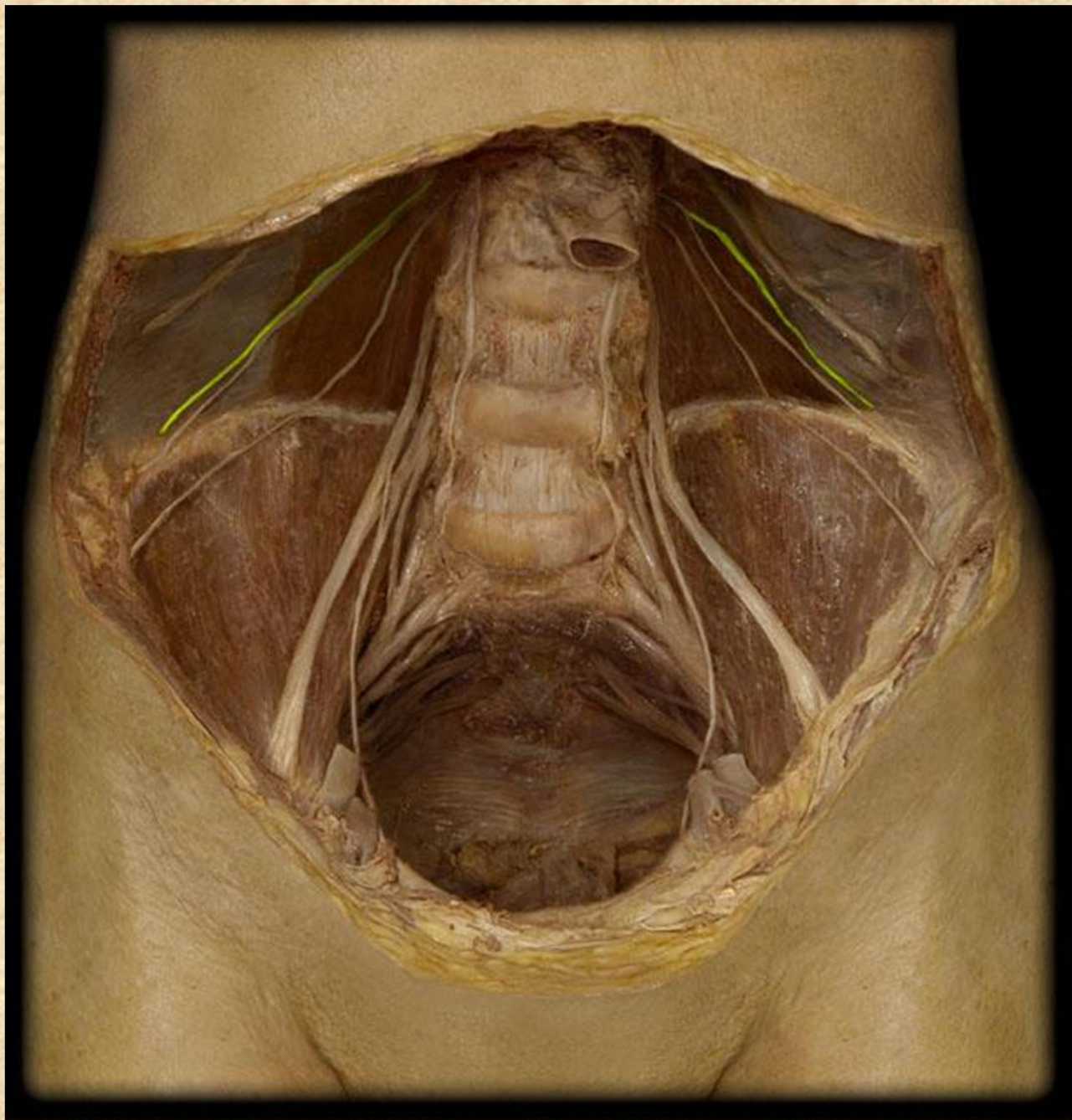


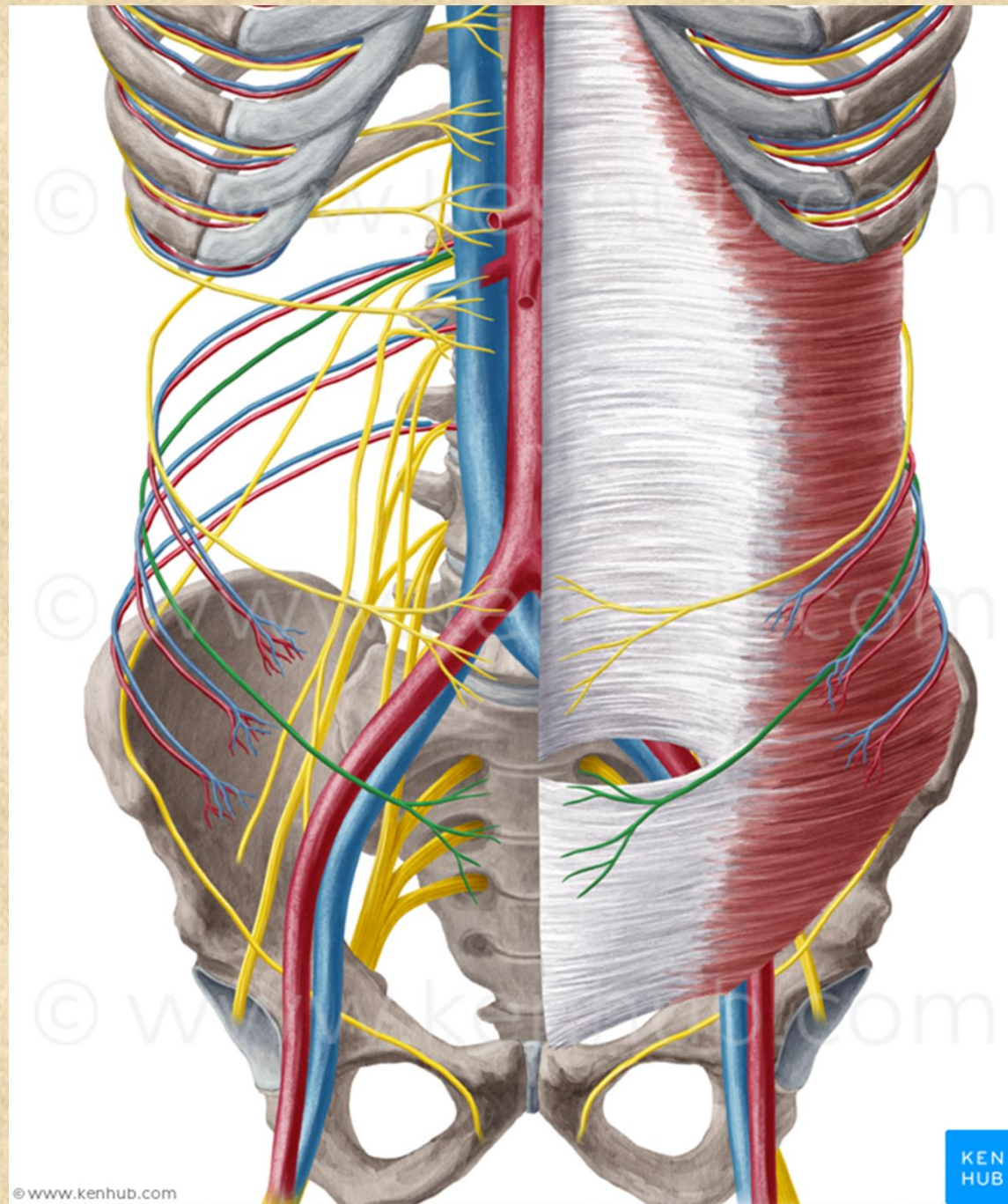
Nervus iliohypogastricus Th12-L1

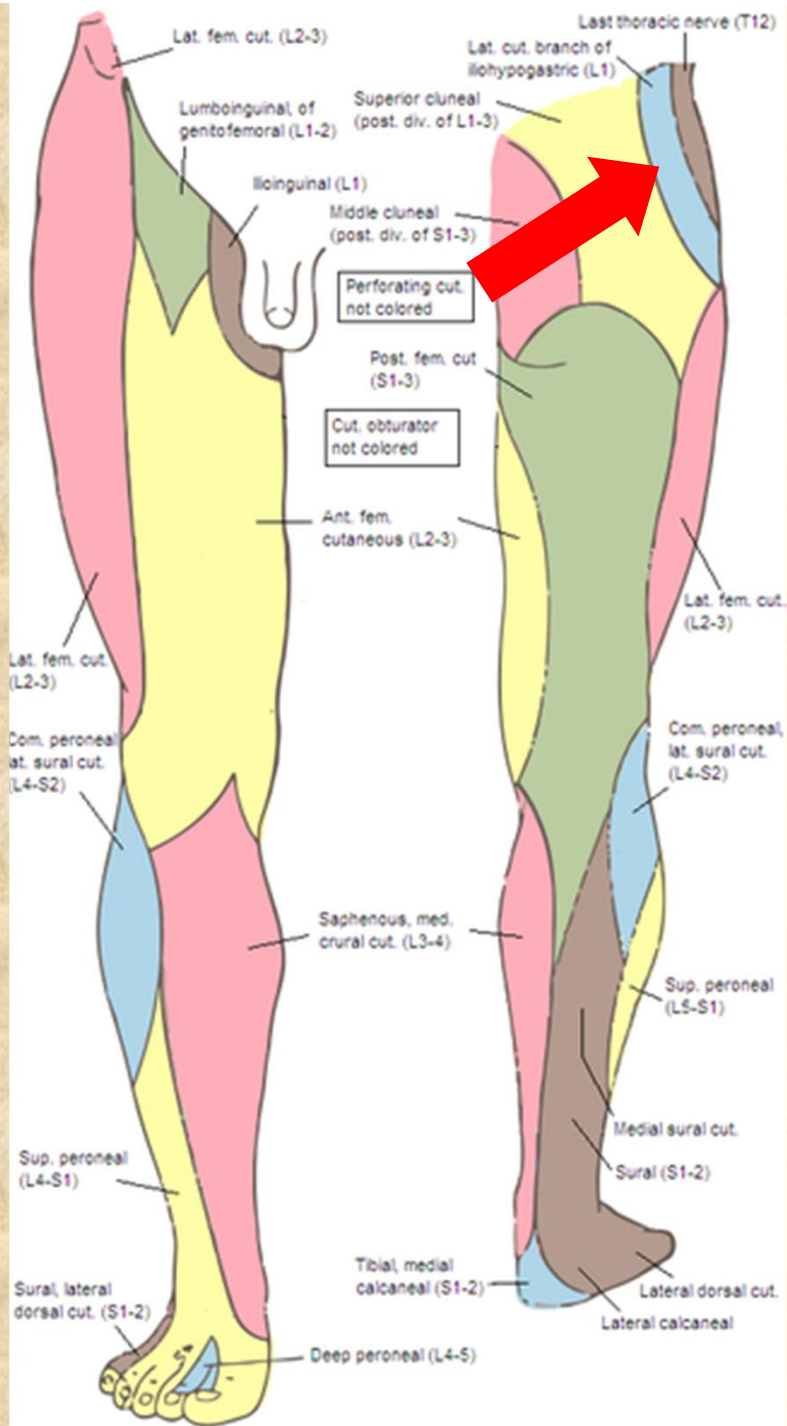
- **rr. musculares** (m.obliquus internus a externus, m. transversus abdominis)
- **r. cutaneus lateralis**
kůže v oblasti kyčelního kloubu a lig. inguinale
- **r. cutaneus medialis**
kůže nad lig. inguinale a v regio pubica







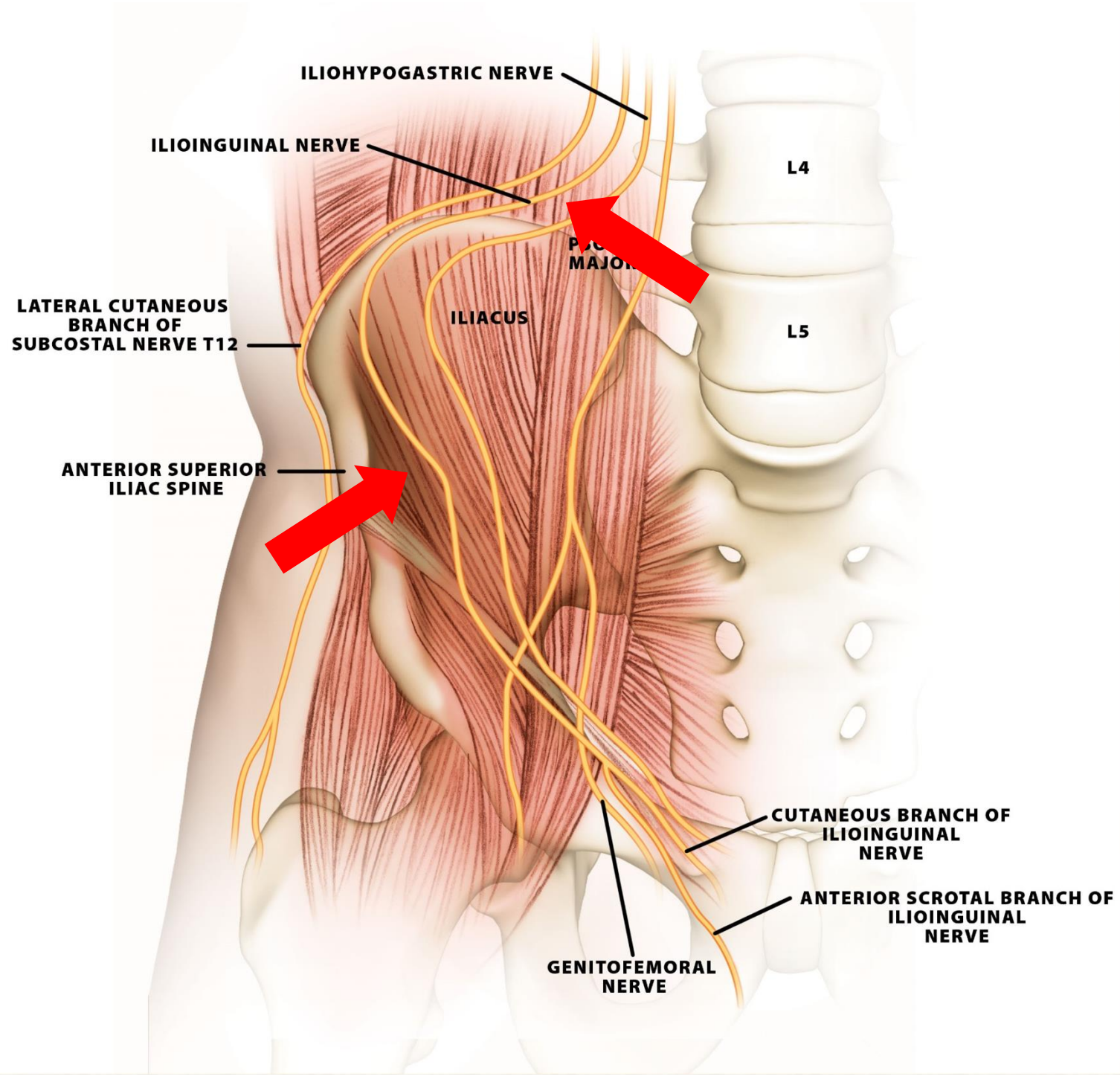


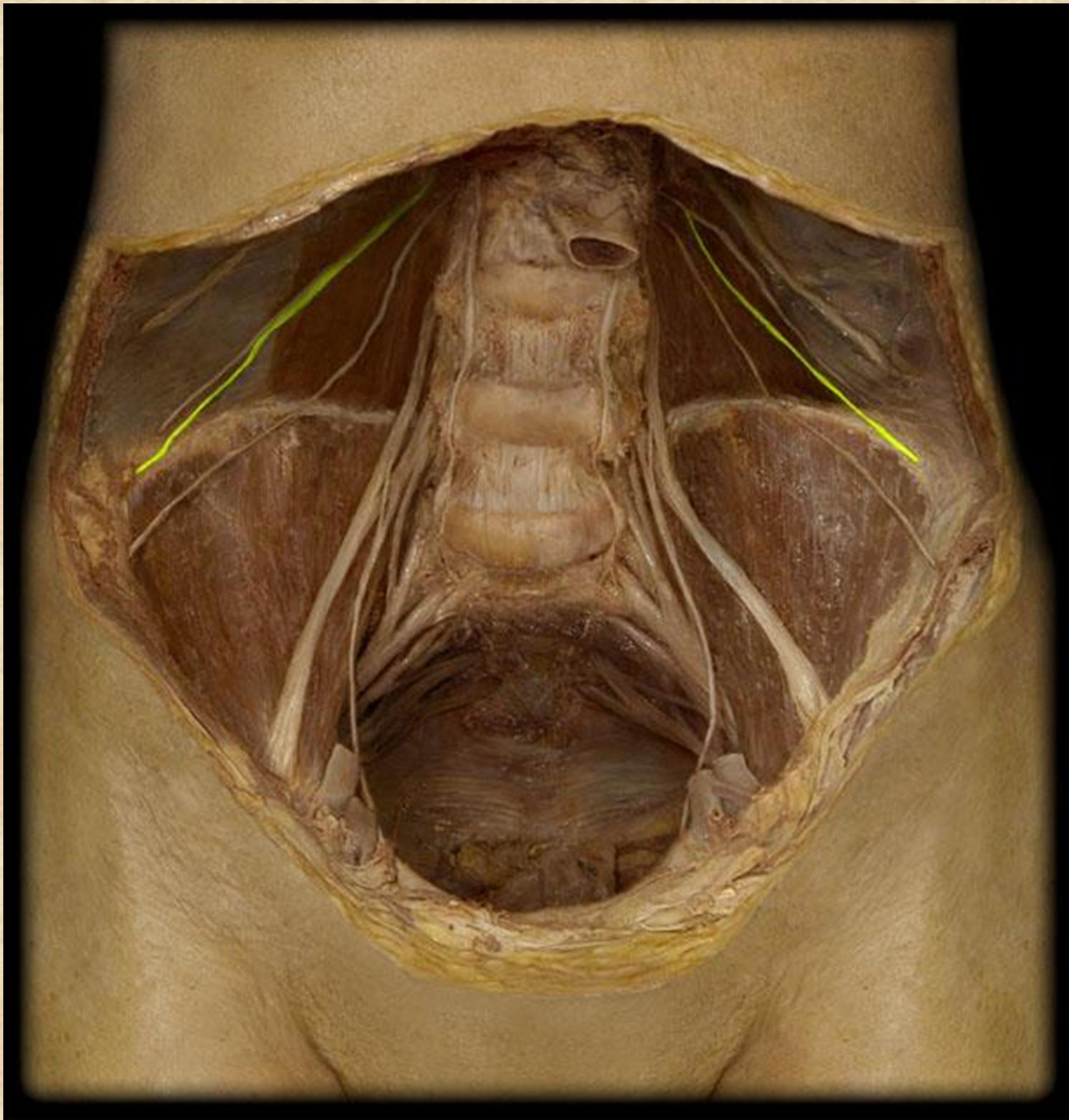


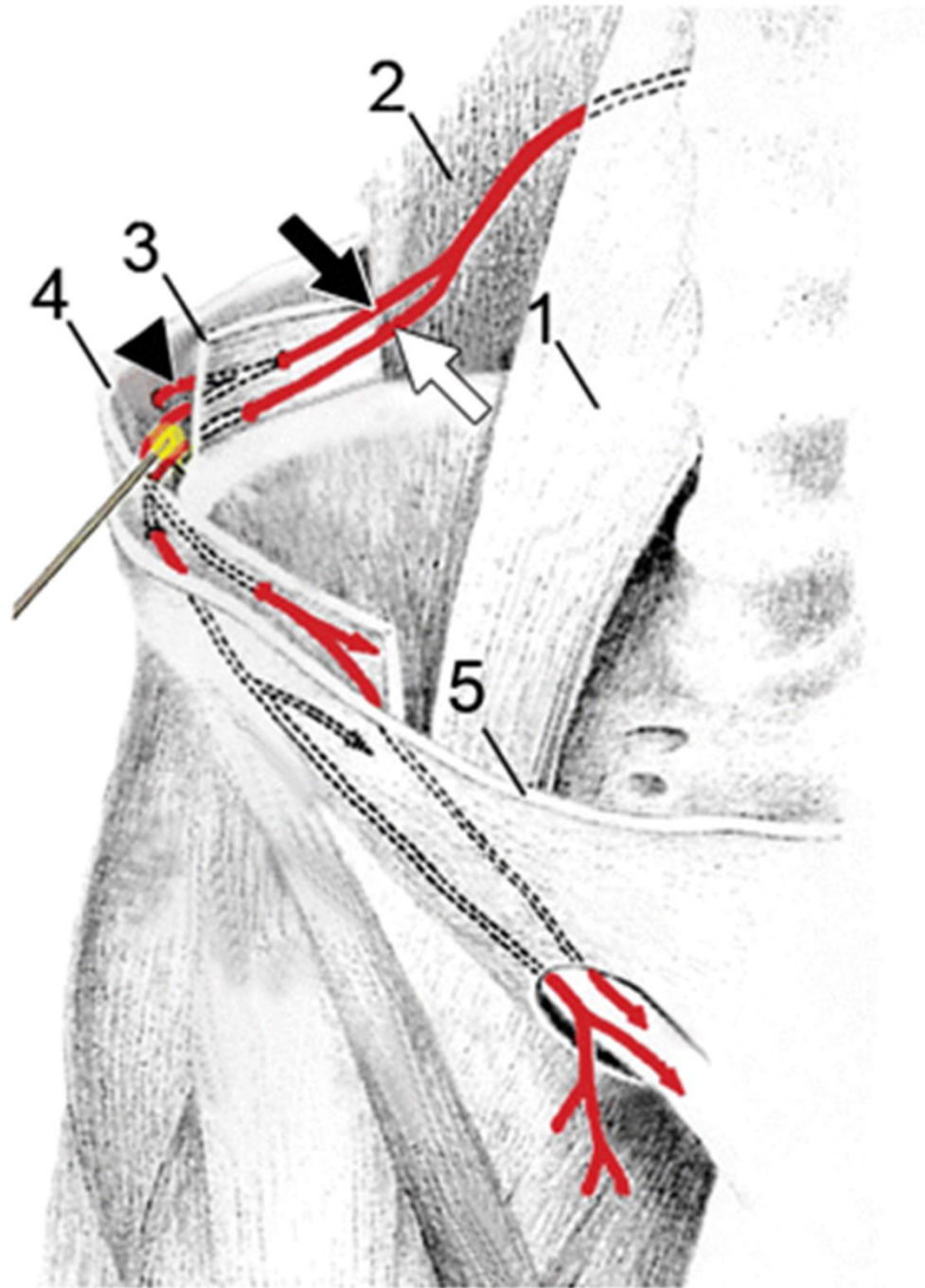
Nervus ilioinguinalis L1

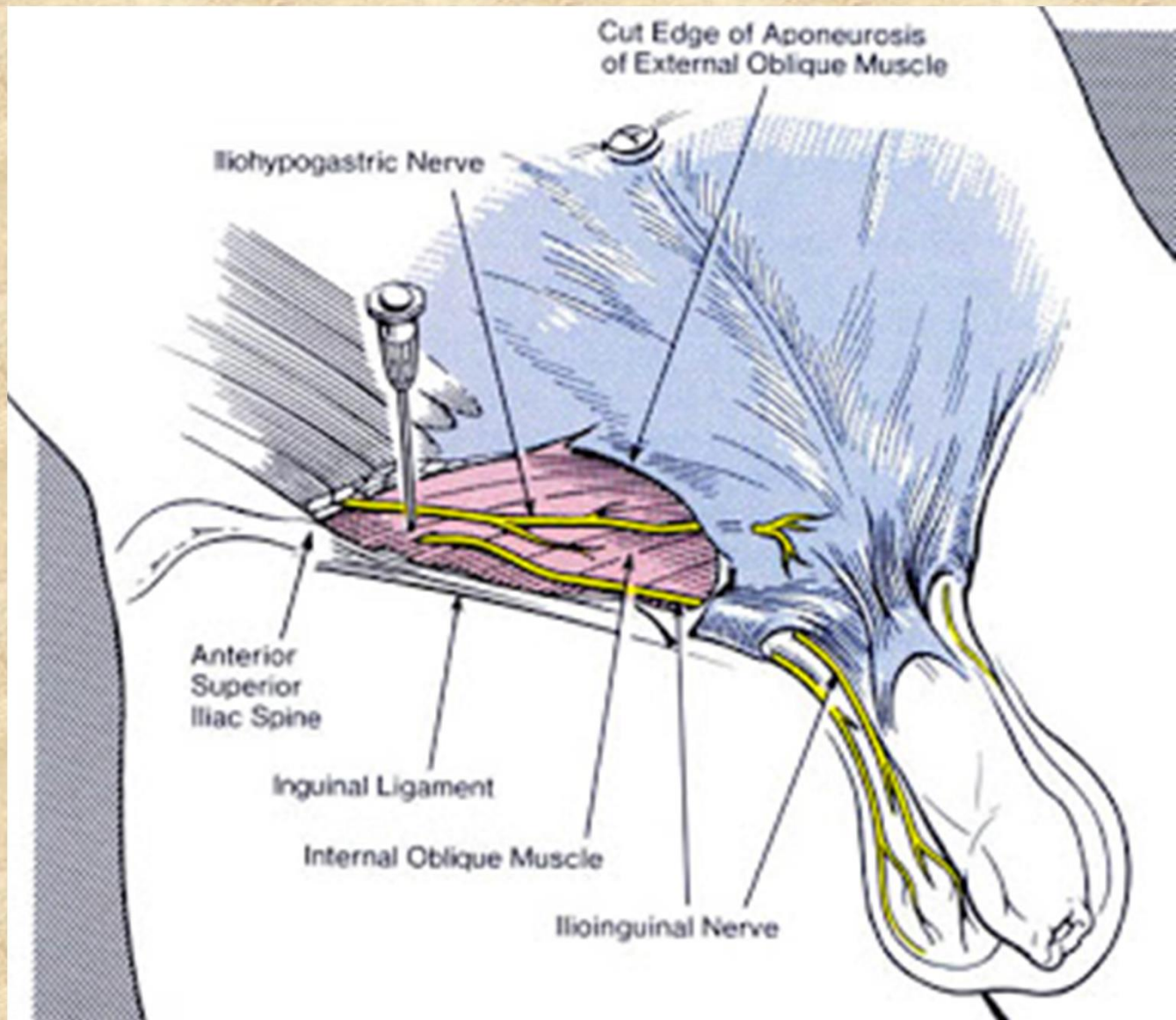
- **rr. musculares** (mm. obliquus internus, m. transversus abdominis, m. cremaster)
- v inguinálním kanálu
- **nn. scrotales (labiales anteriores)**
kůže tříselné krajiny a zevního genitálu

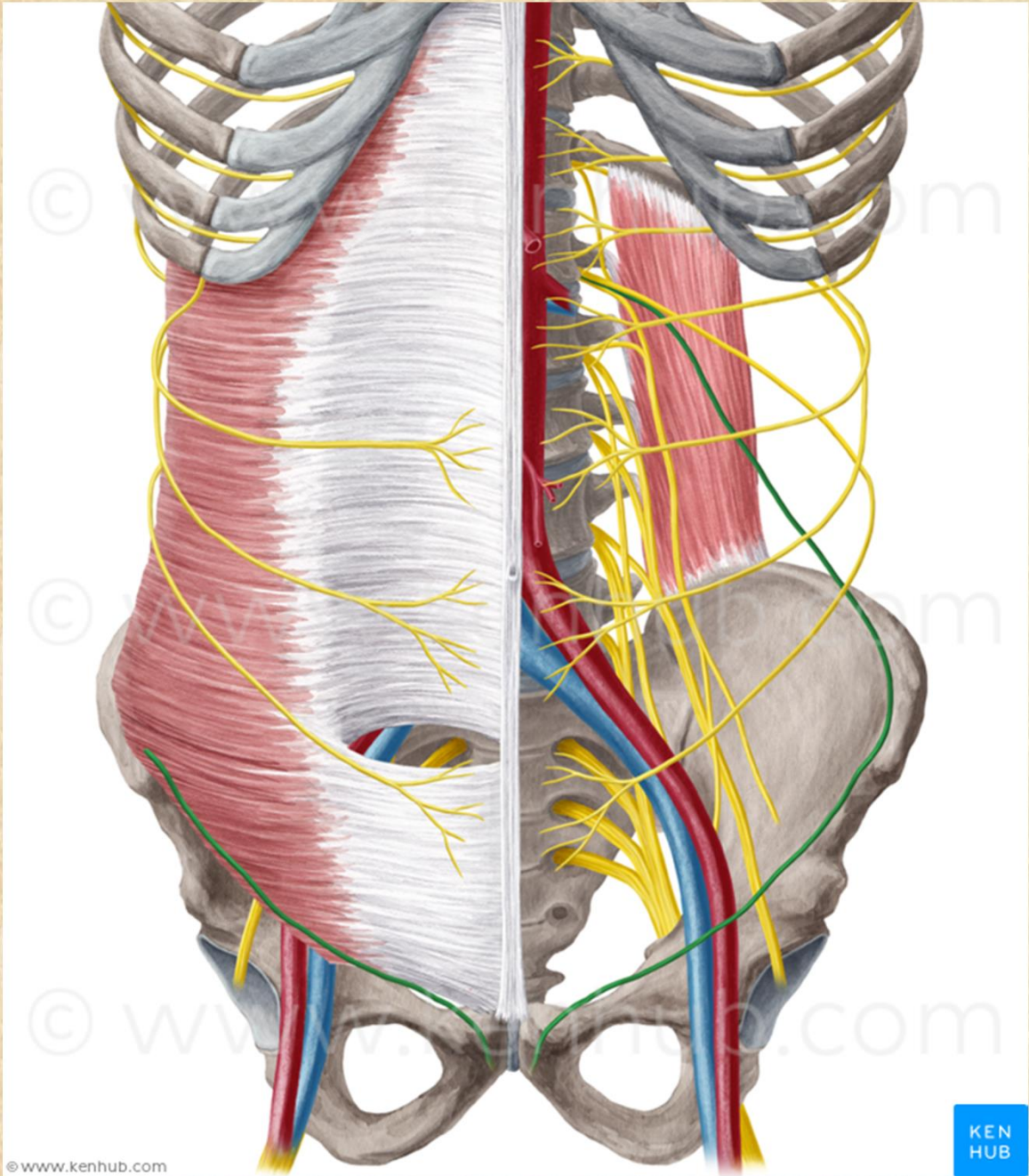


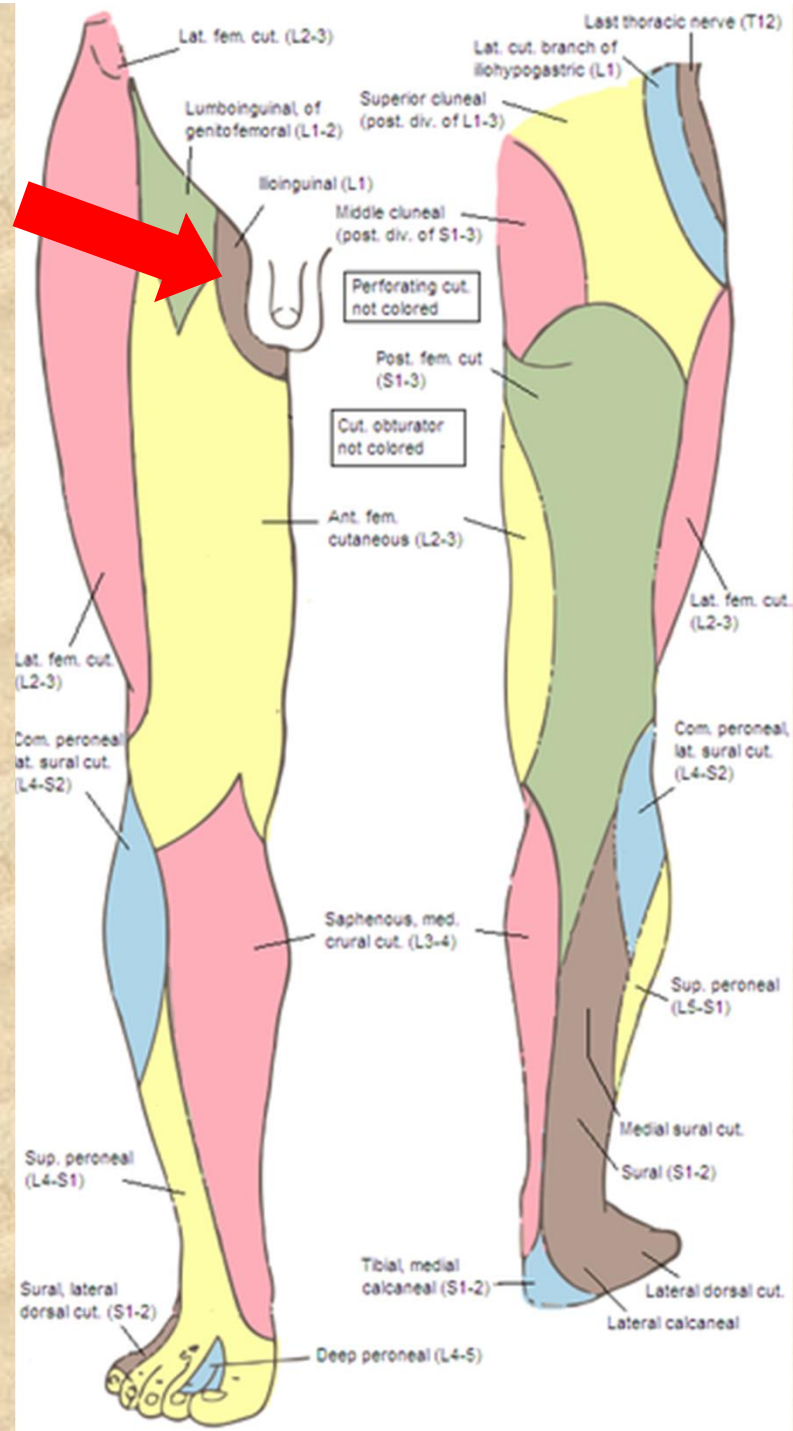








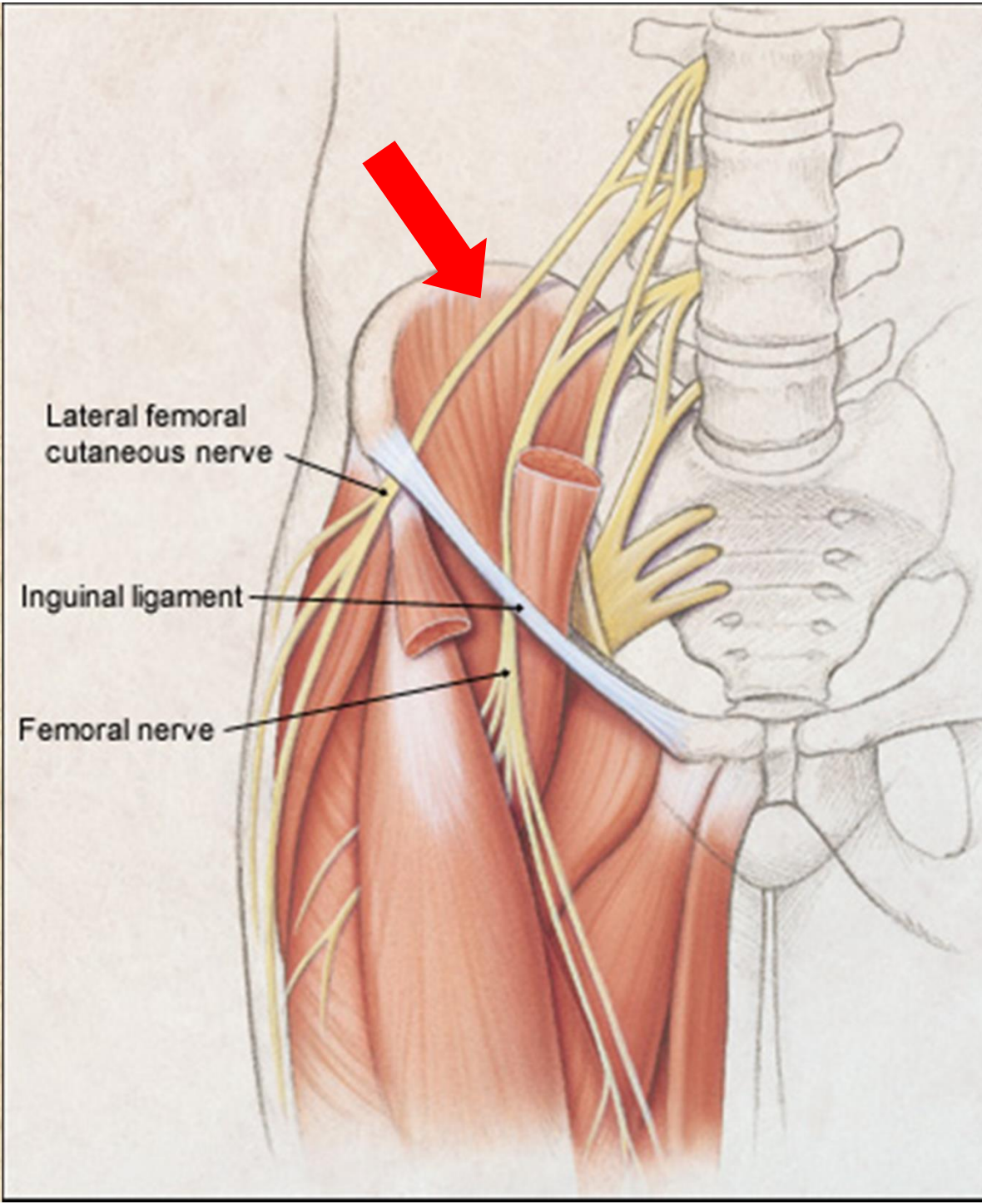




Nervus cutaneus femoris lateralis L2-L3

- čistě senzorický
- skrze lacuna musculorum, těsně u spina iliaca anterior superior
- kůže laterální strany stehna



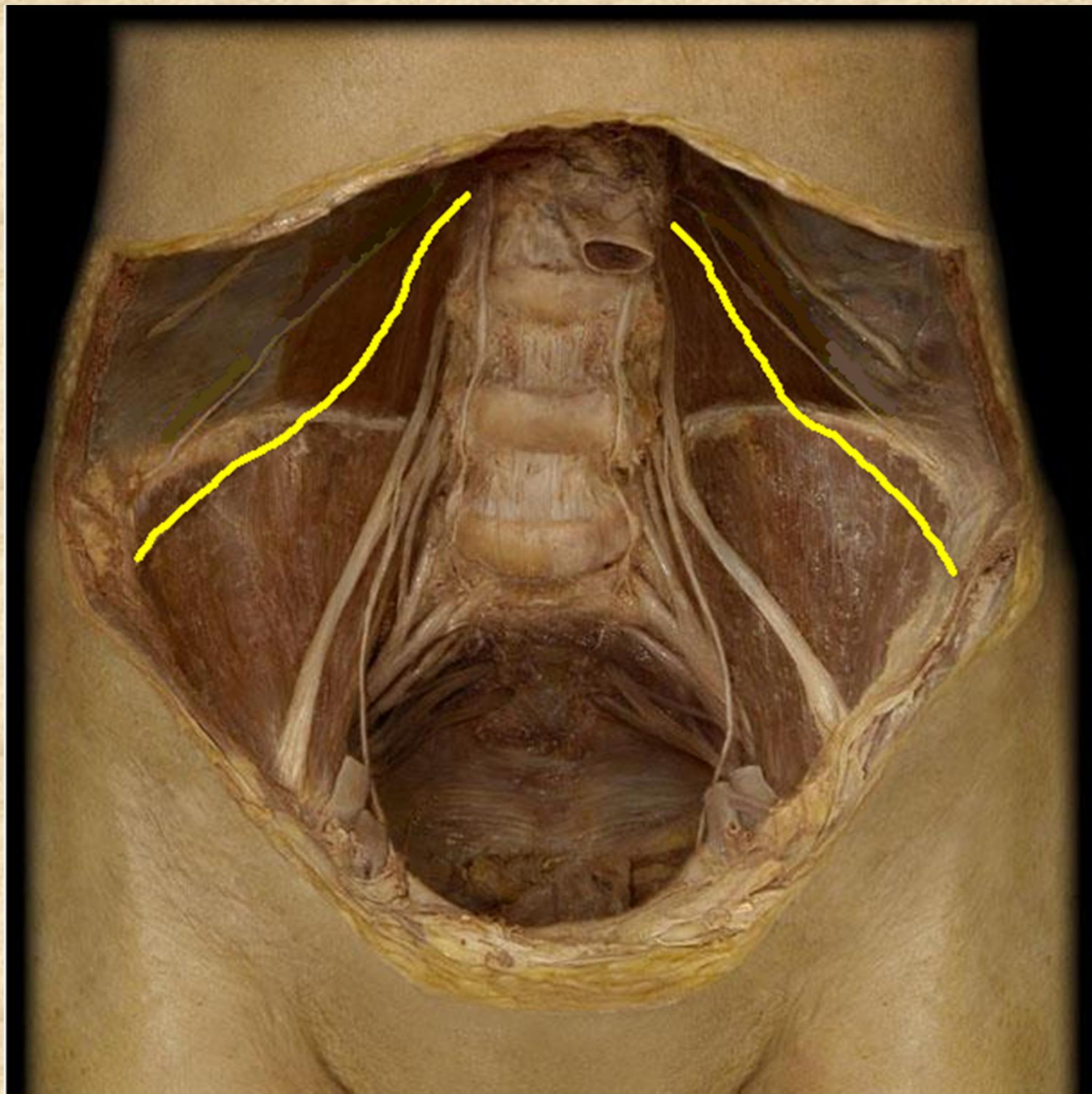


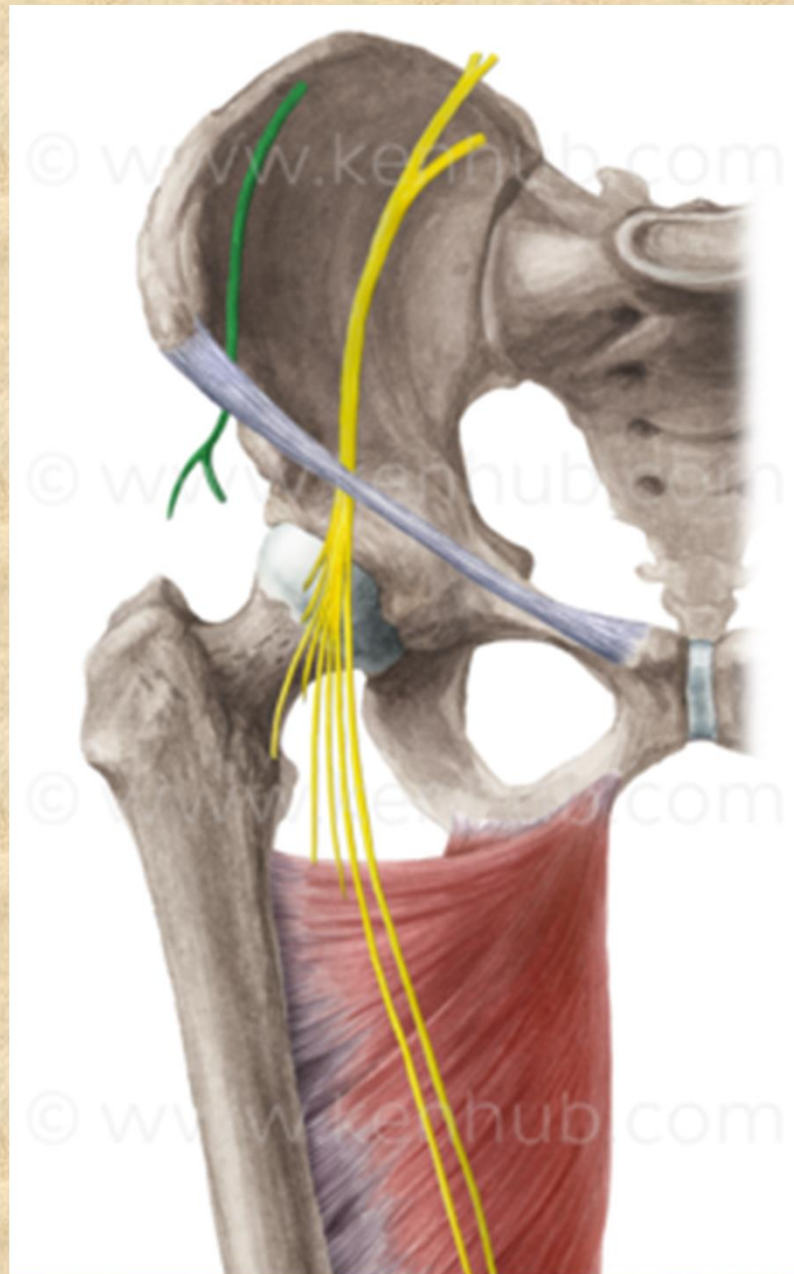
Lateral femoral cutaneous nerve

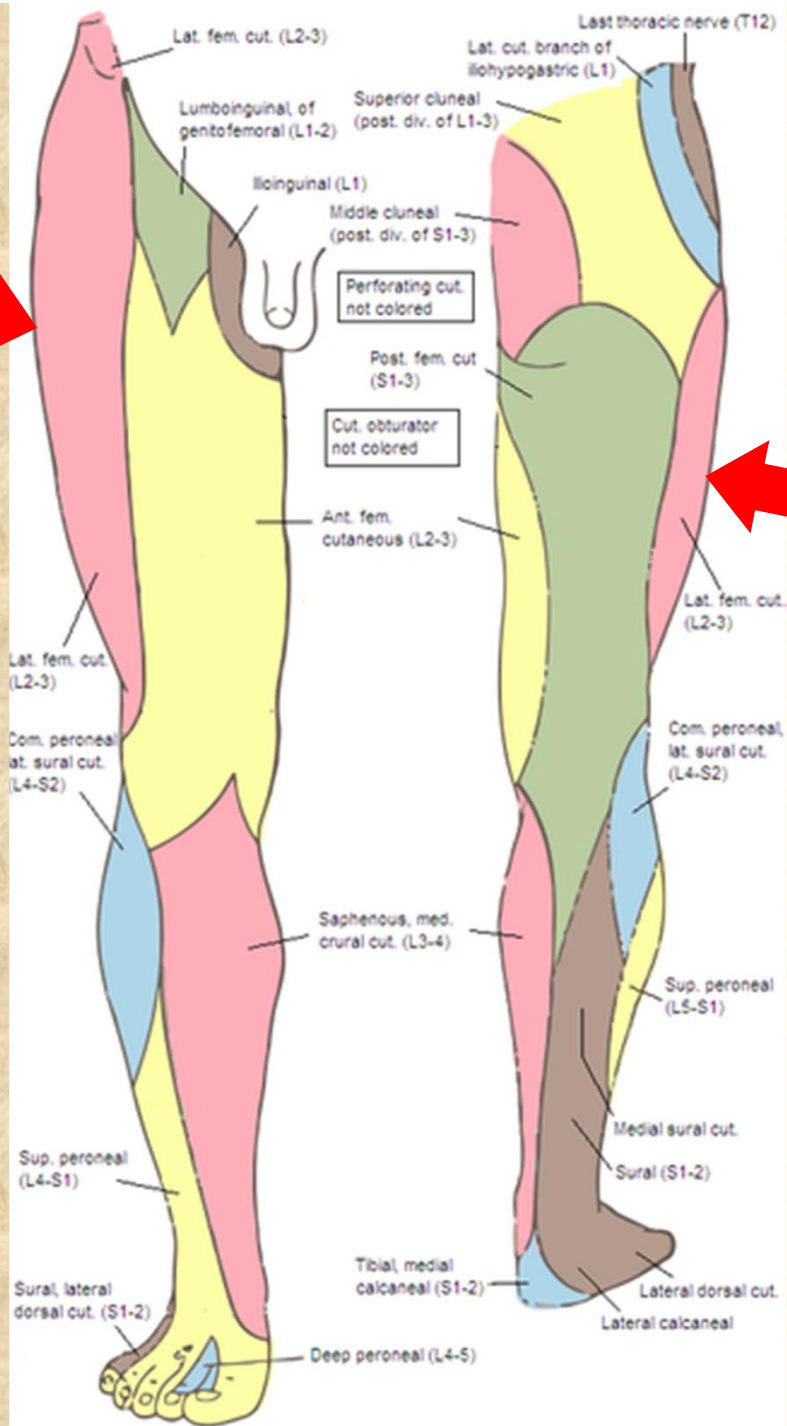
Inguinal ligament

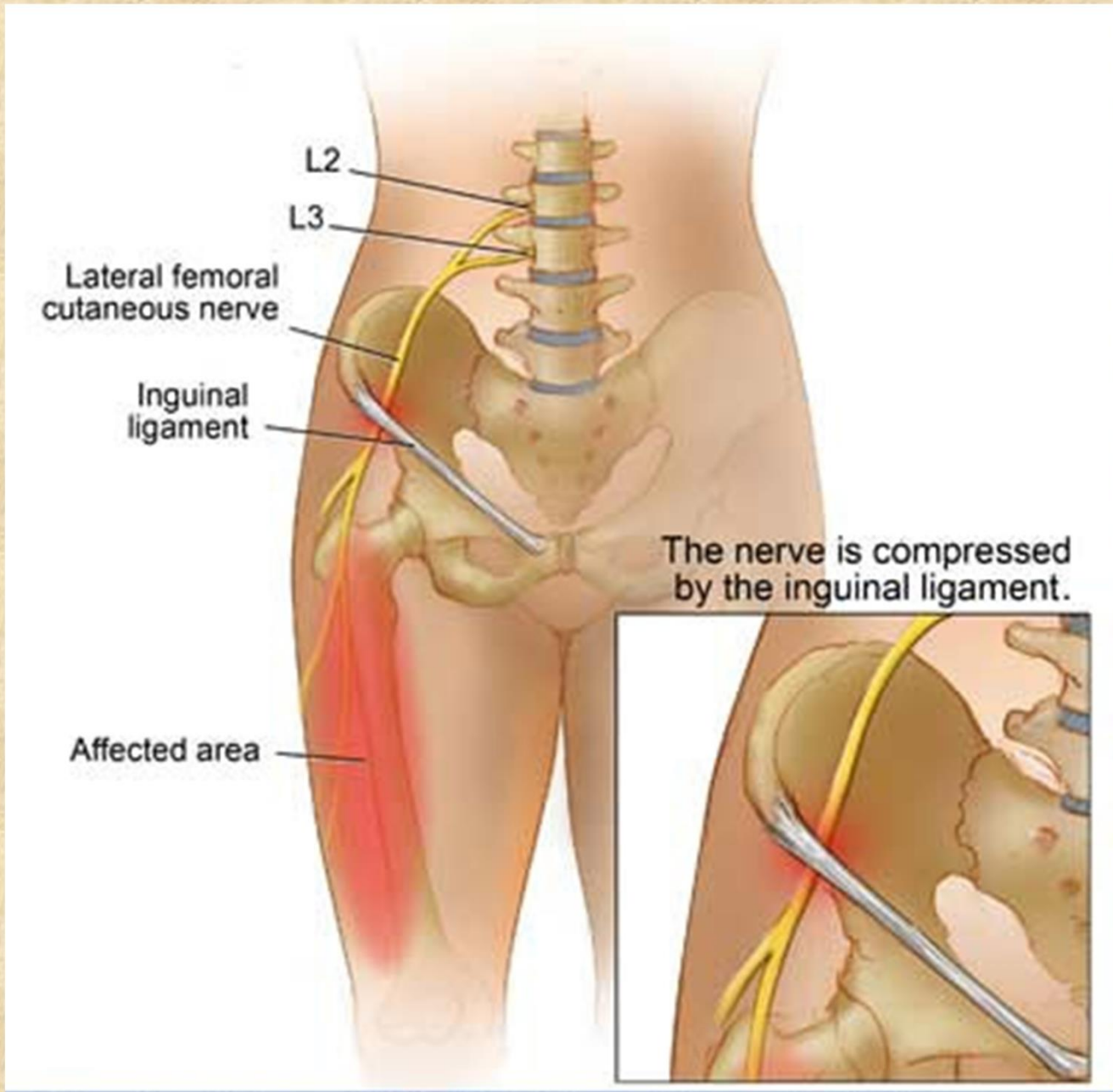
Femoral nerve











Meralgia paresthetica



Nervus femoralis L2-L4

- **rr. musculares**

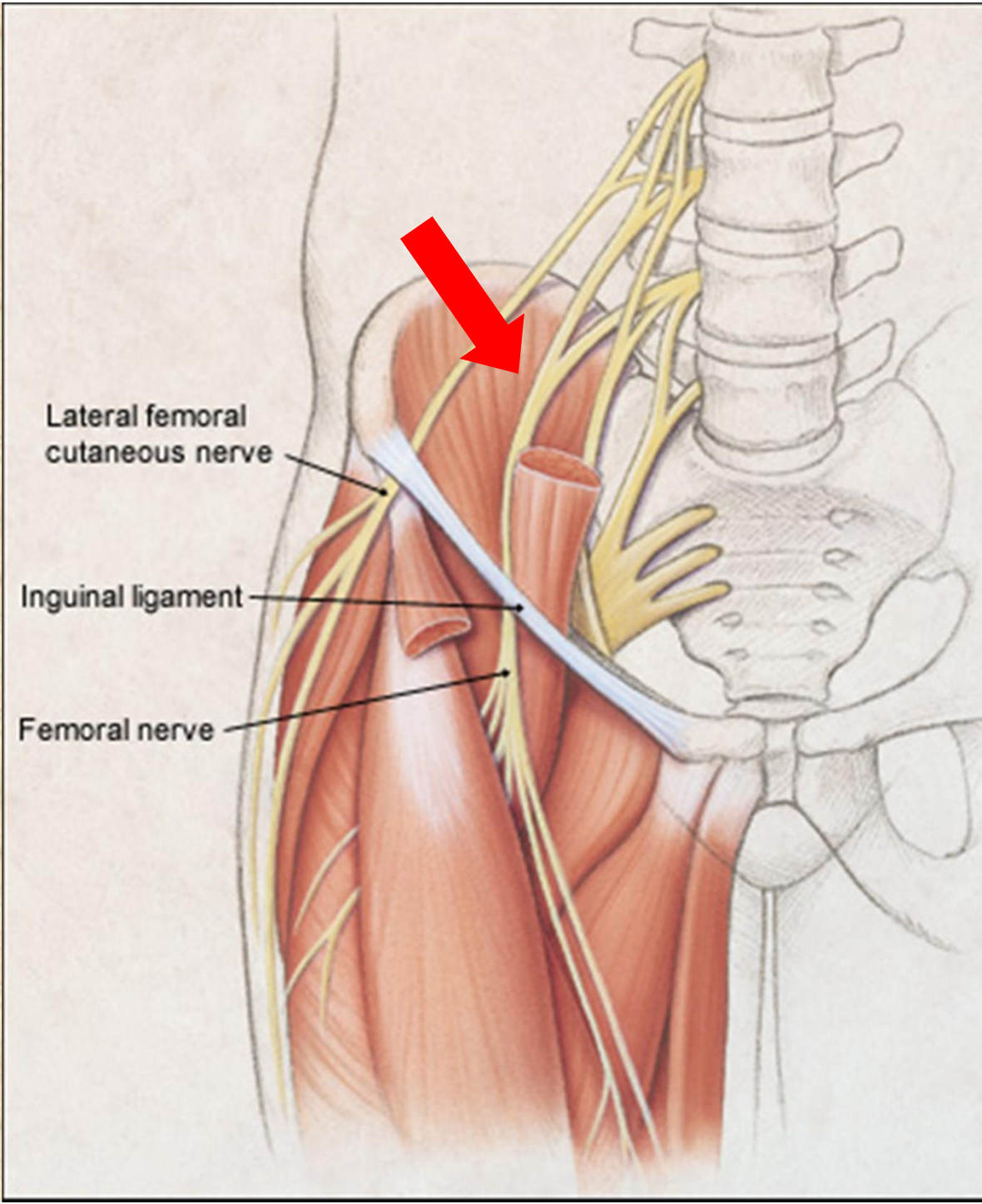
(m. iliopsoas, m. quadriceps femoris, m. articularis genus, m. sartorius a m. pectineus)

- **rr. cutanei anteriores** přední plocha stehna po patelu

- **n. saphenus**

senzitivně kůži vpředu na mediální straně bérce a před mediálním kotníkem



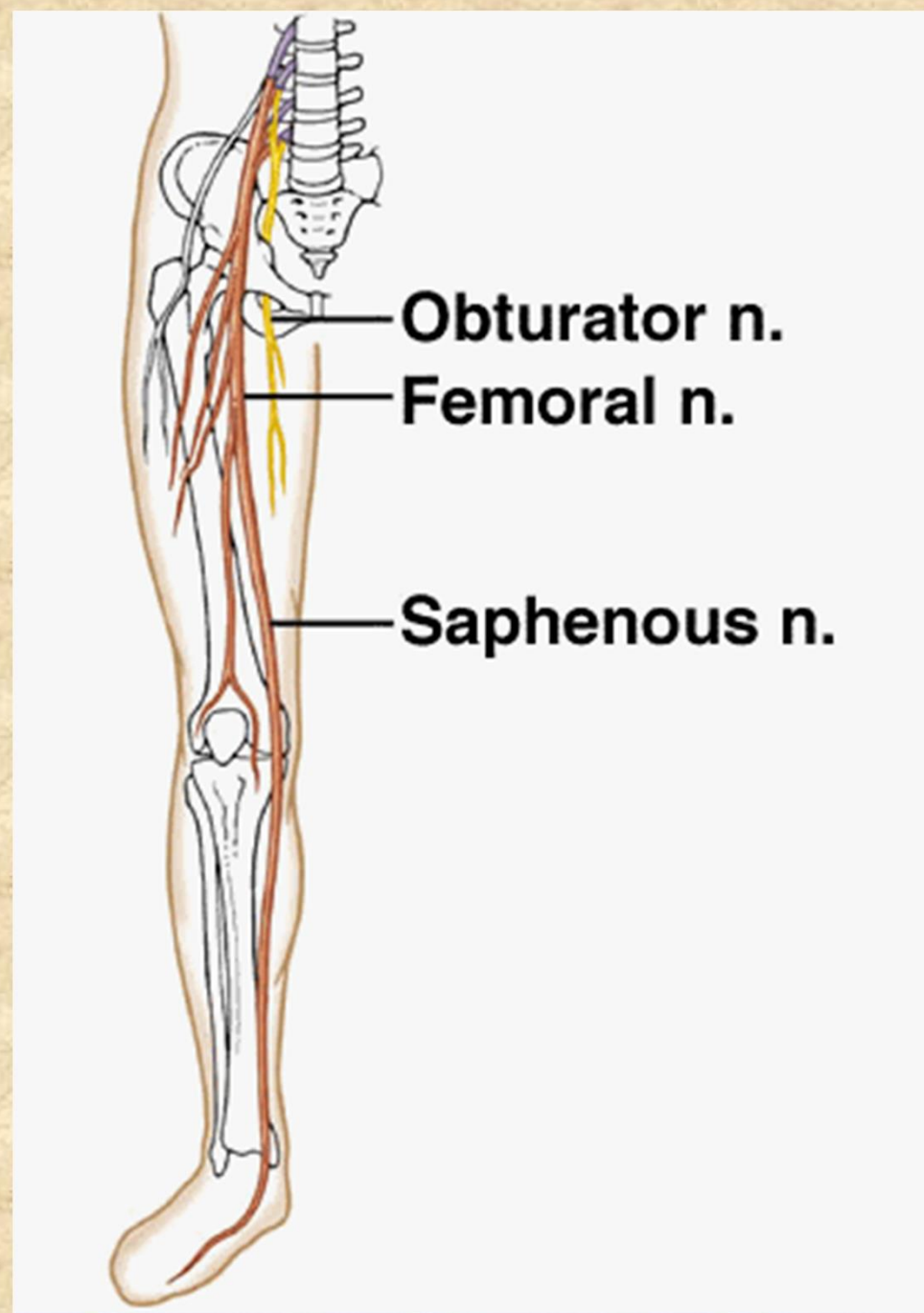


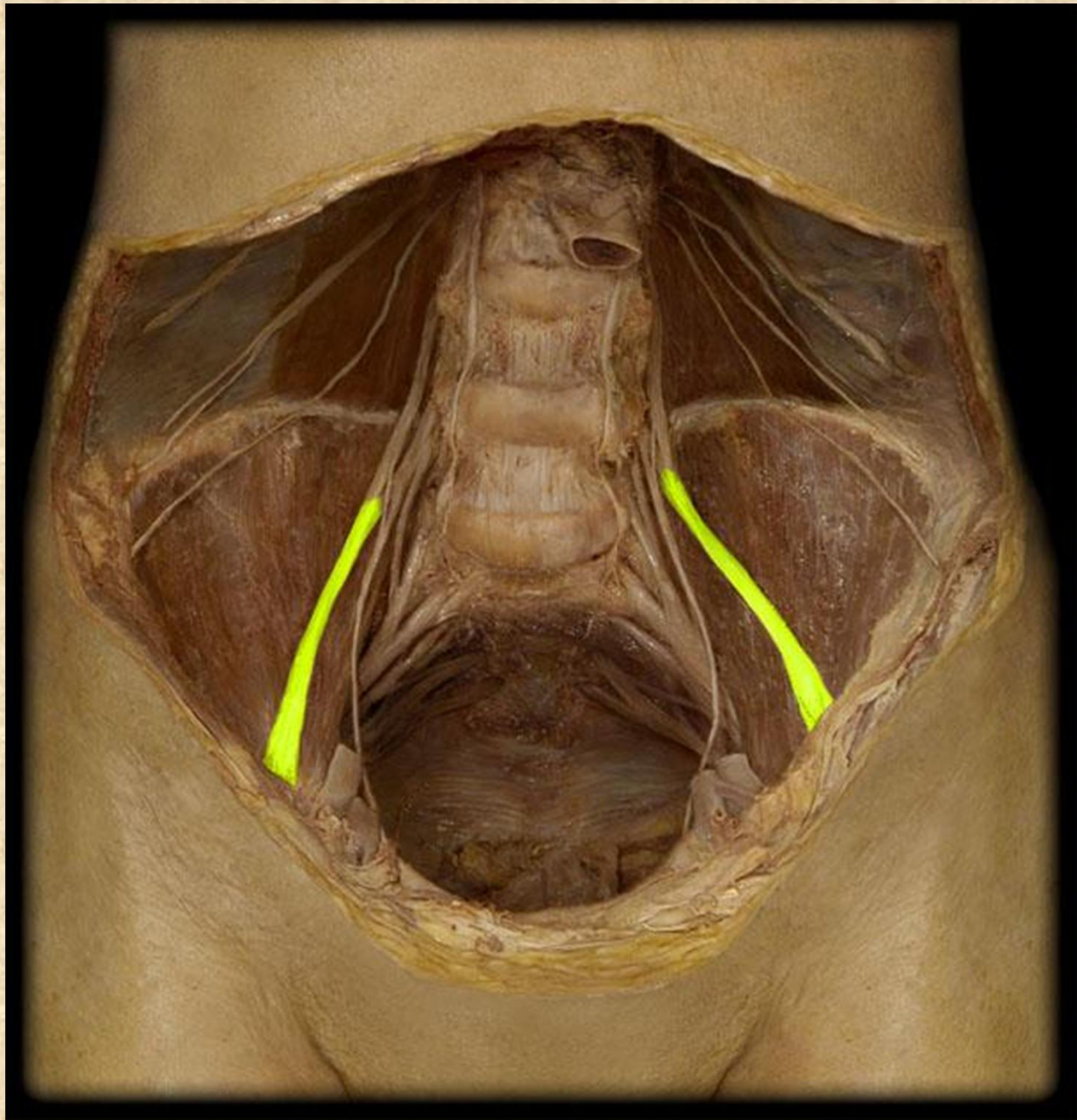
Lateral femoral cutaneous nerve

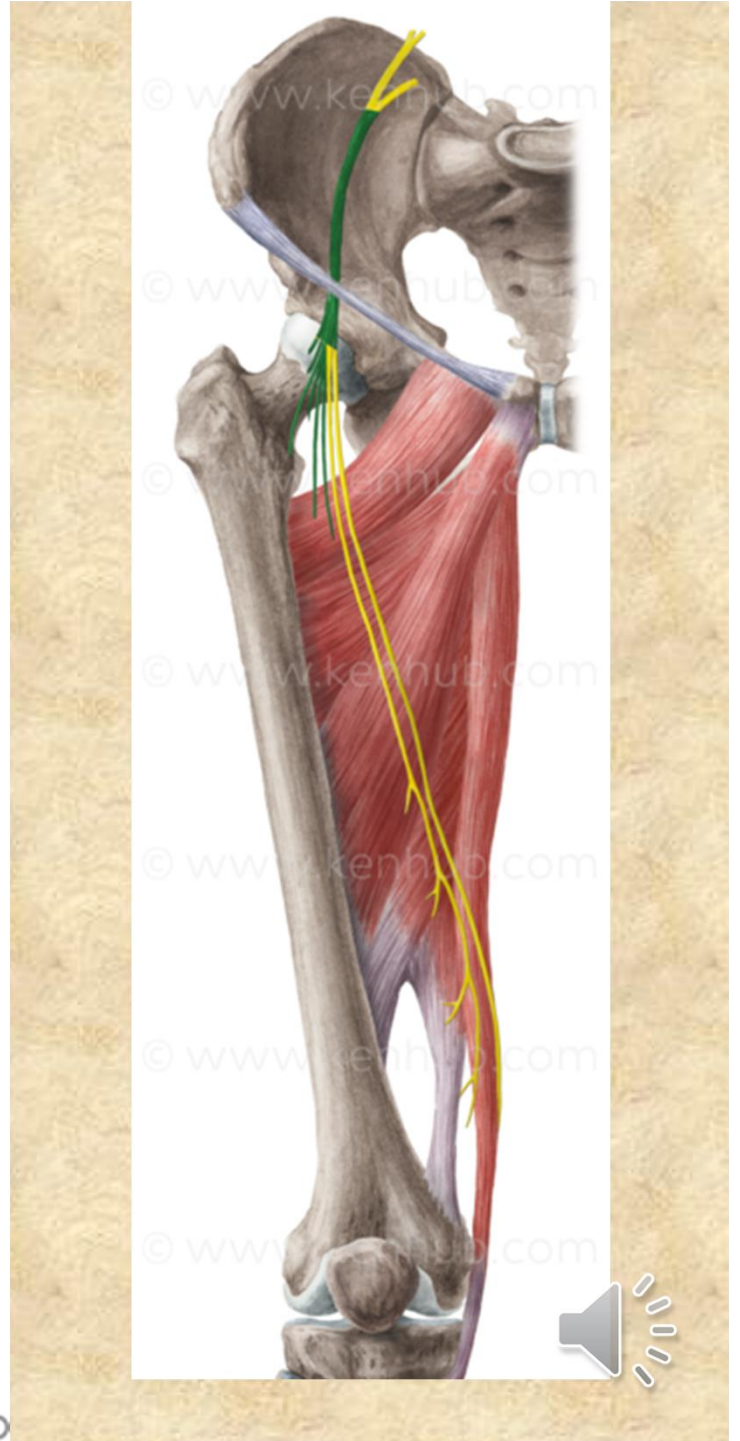
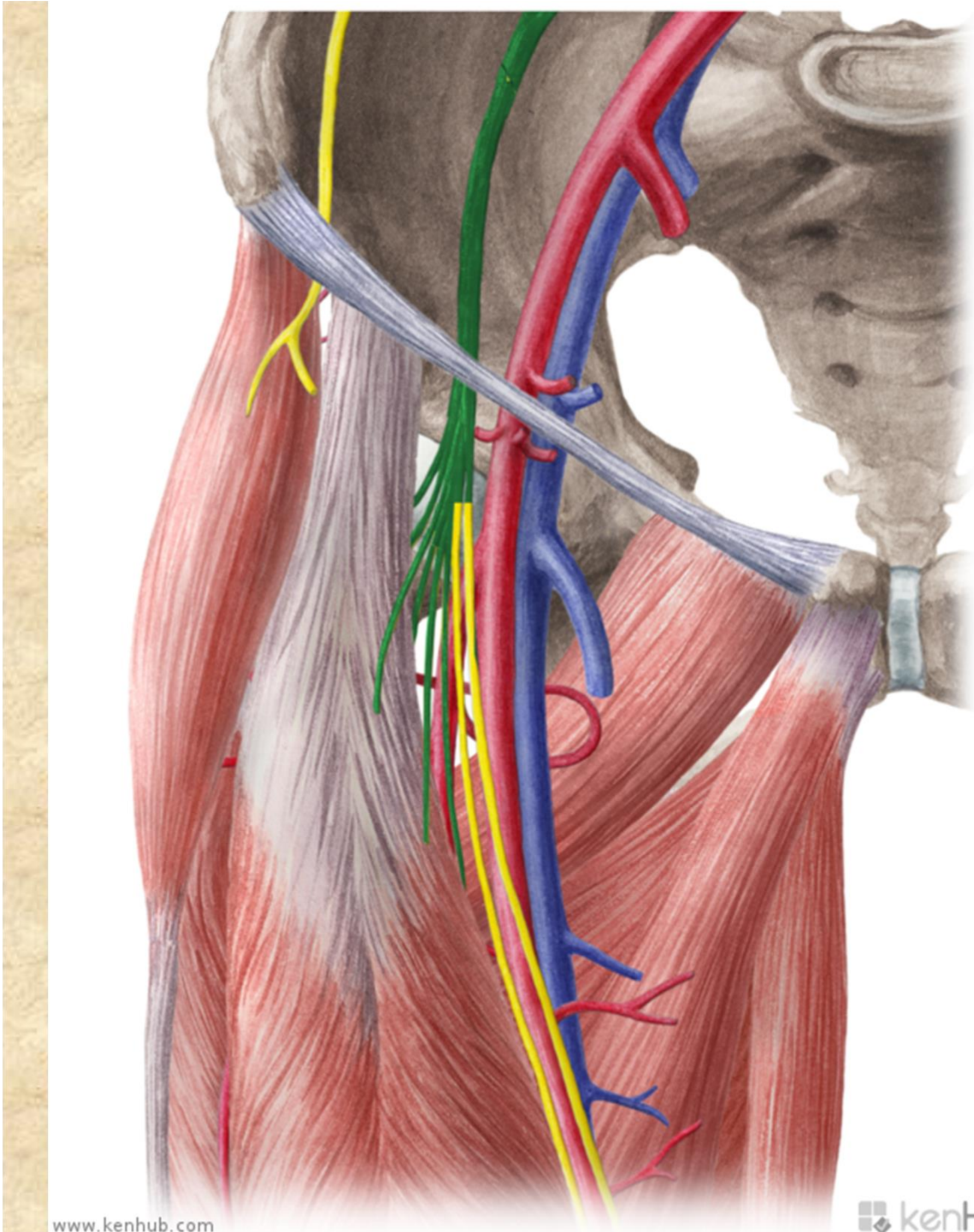
Inguinal ligament

Femoral nerve



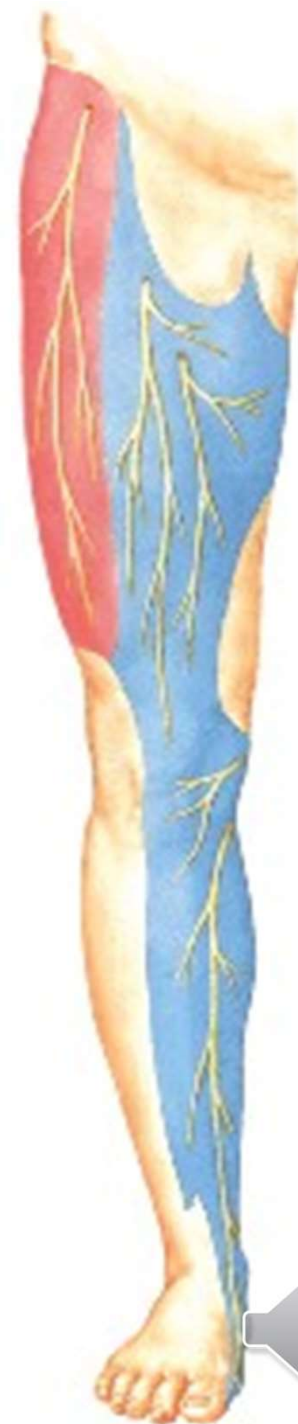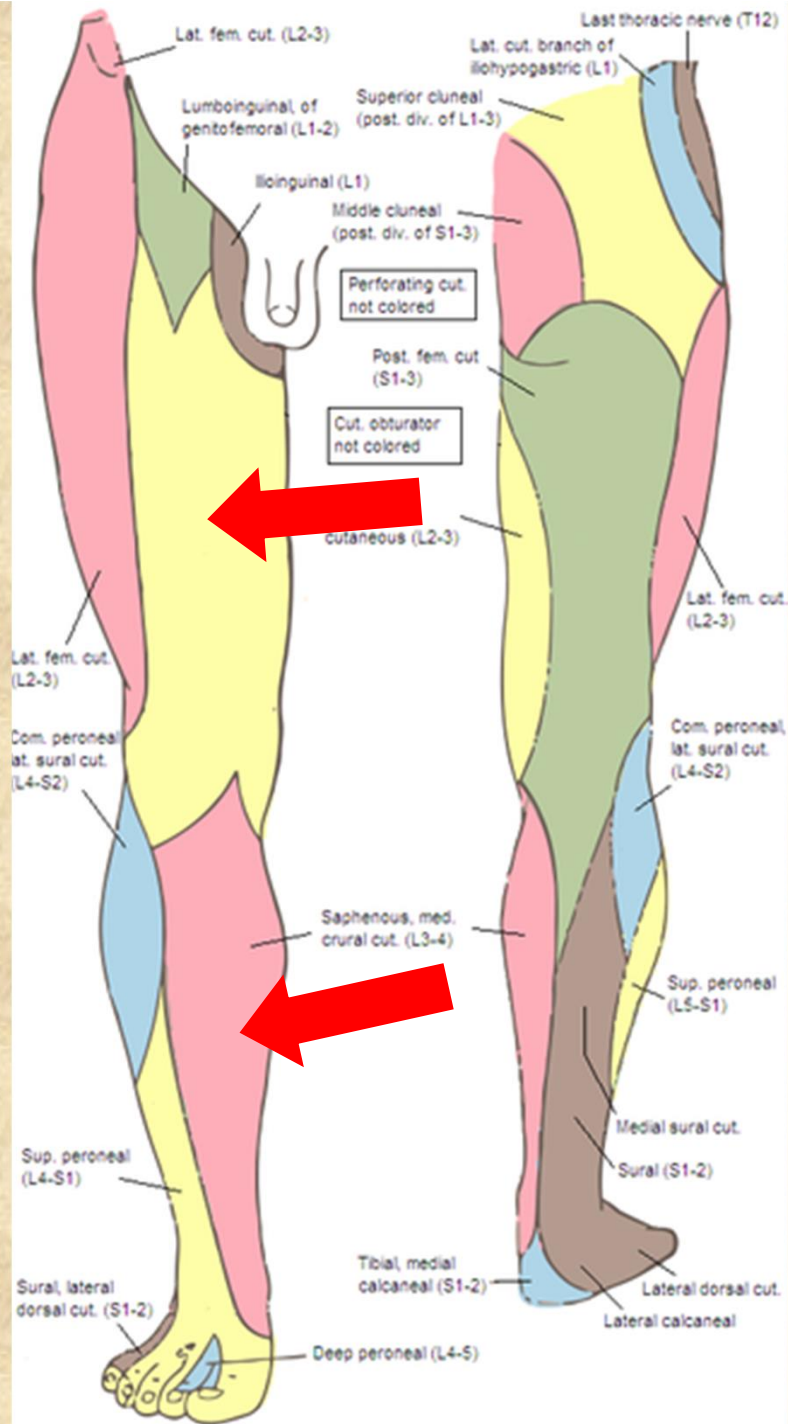
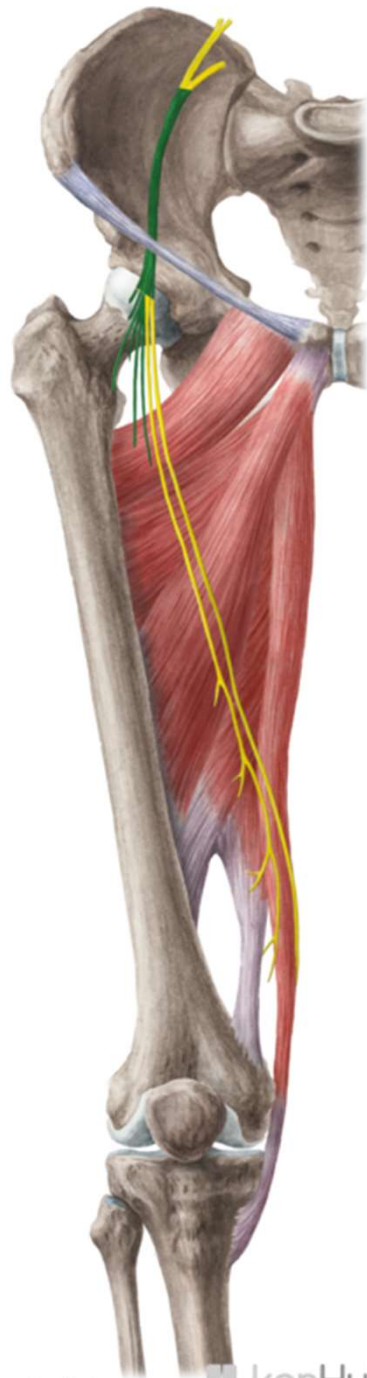




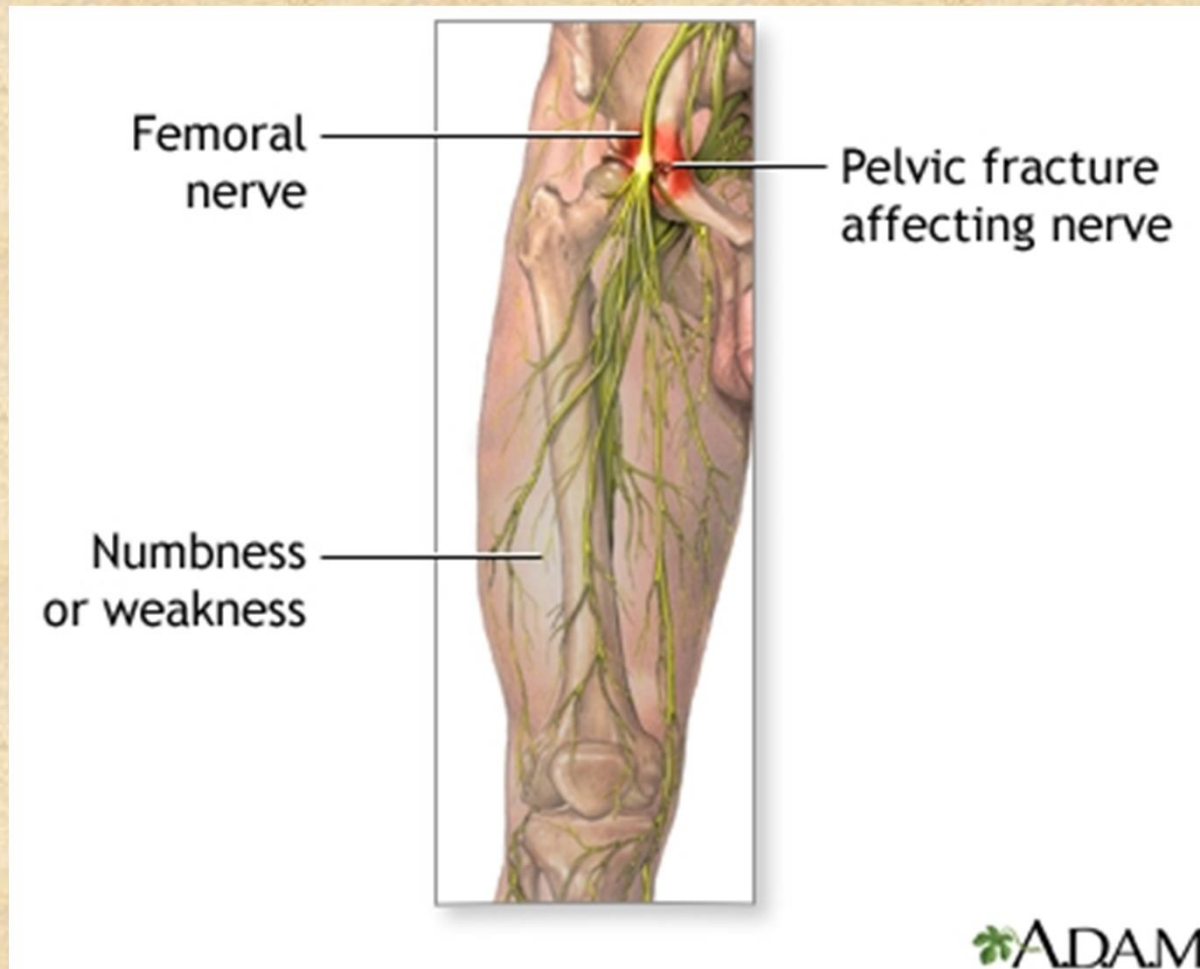


© www.kenhub.com
© www.kenhub.com
© www.kenhub.com
© www.kenhub.com
© www.kenhub.com
© www.kenhub.com





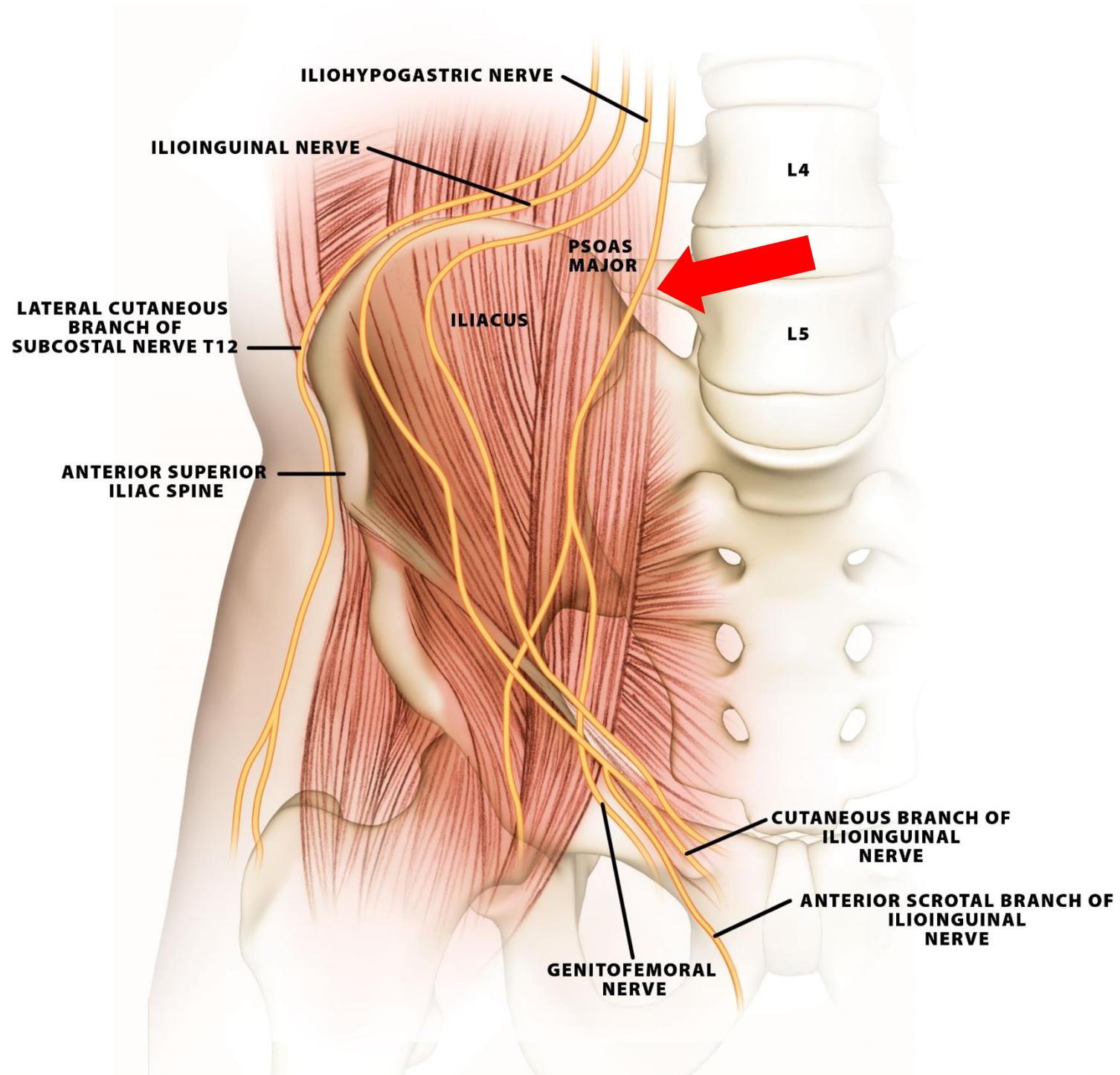
- **Obrna:** neschopnost extenze v kolenním kloubu a flexe v kyčelním kloubu, poruchy citlivosti v inervační oblasti

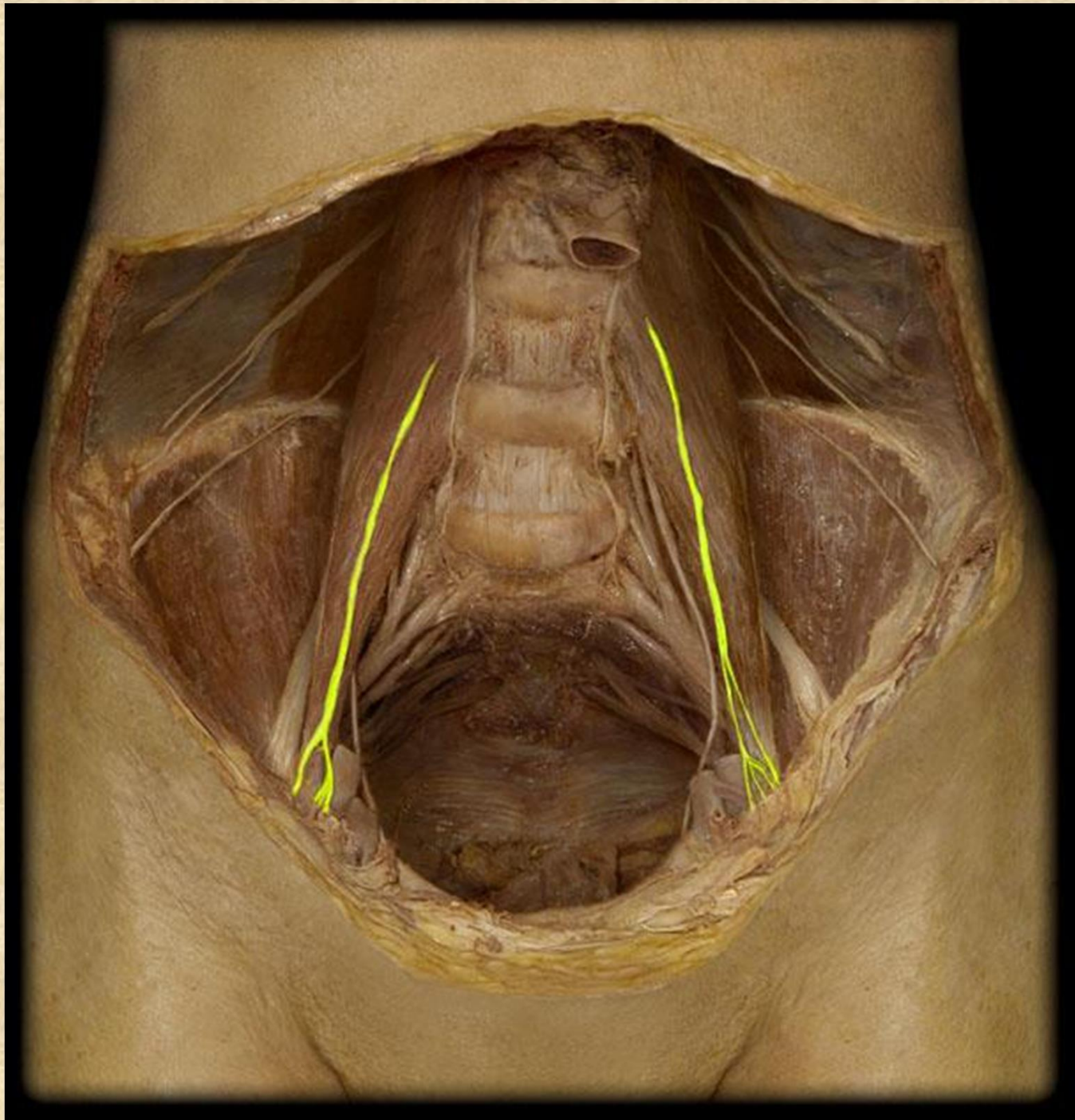


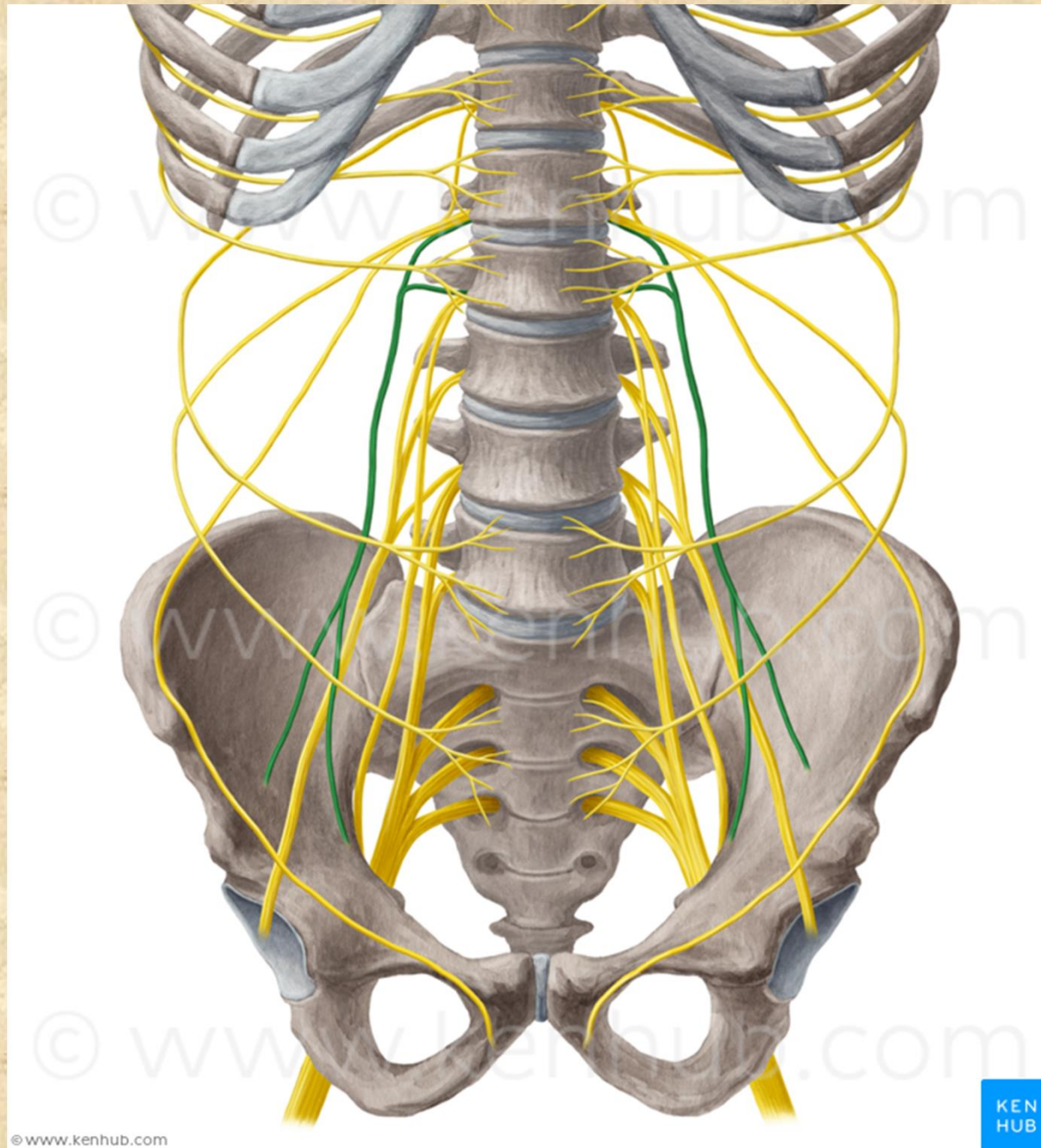
Nervus genitofemoralis L1-L2

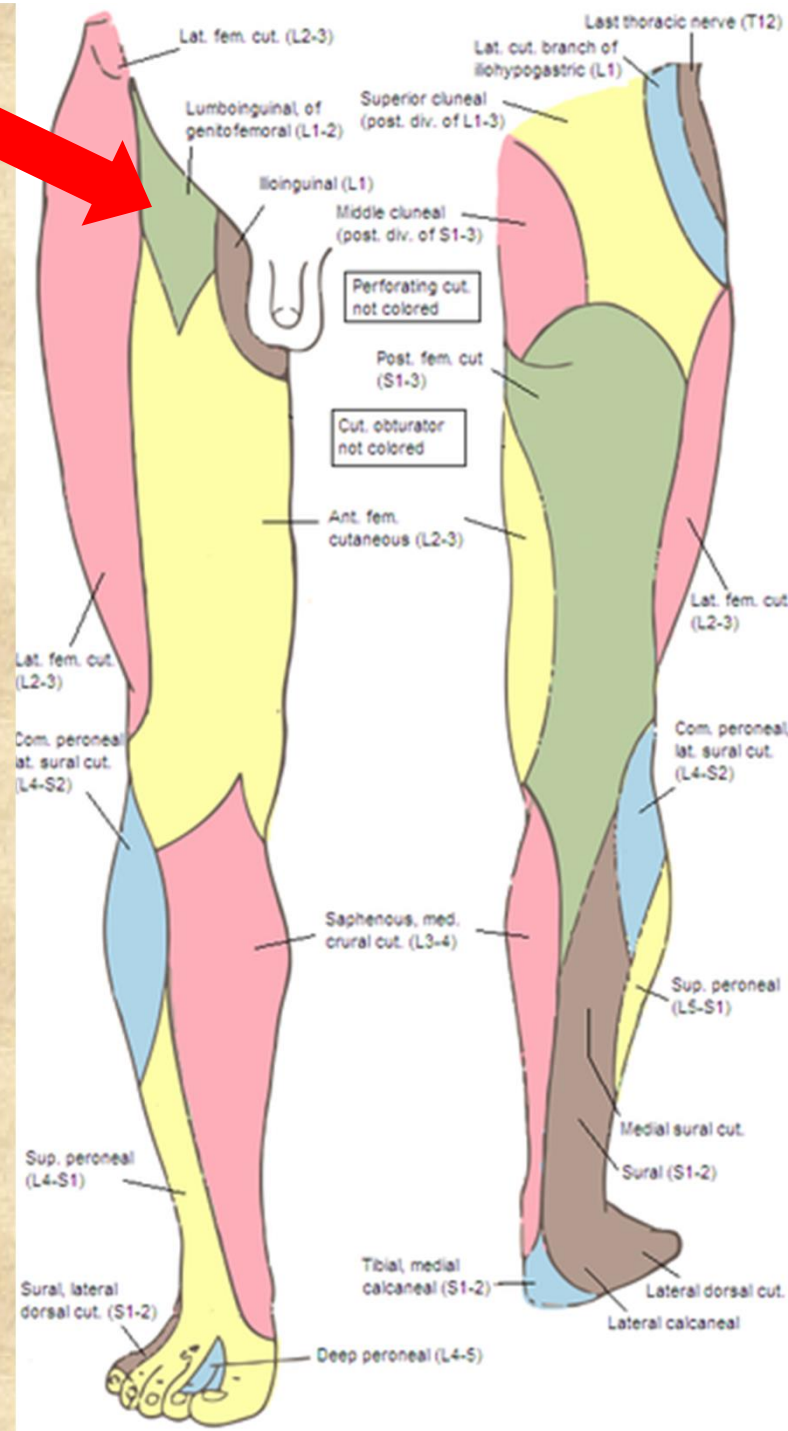
- **r. genitalis** (přes canalis inguinalis), m. cremaster, kůže mediální strany stehna
- **r. femoralis** - (lacuna vasorum) kůže přední plochy stehna (pod tříselným vazem)









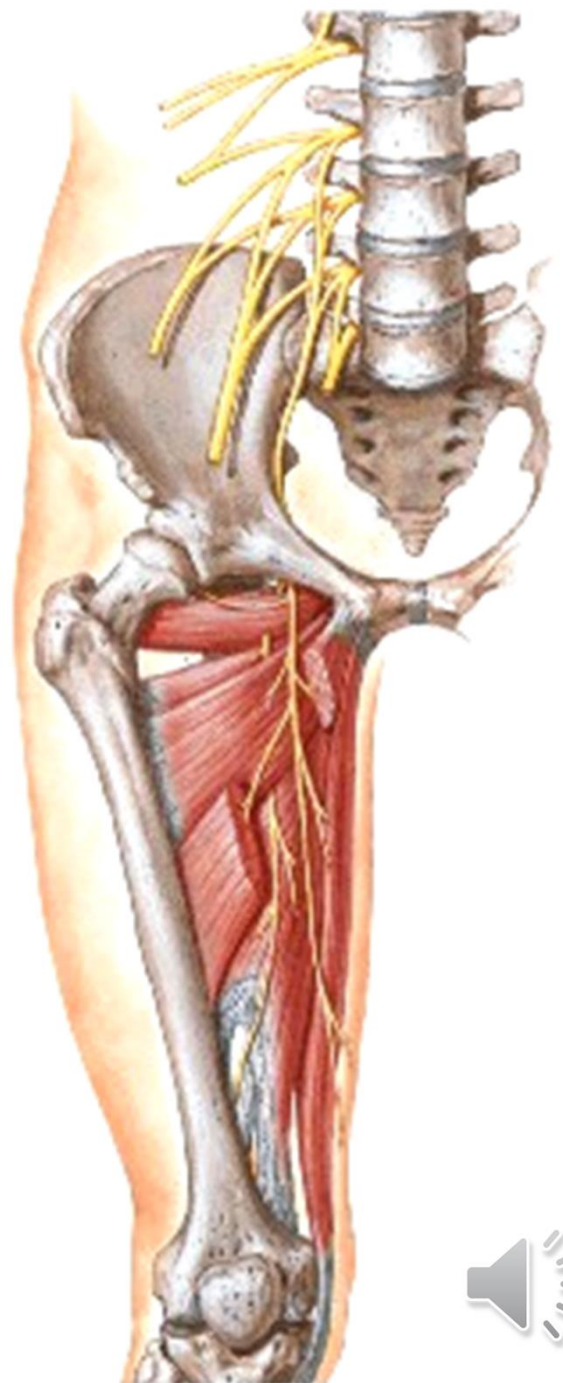
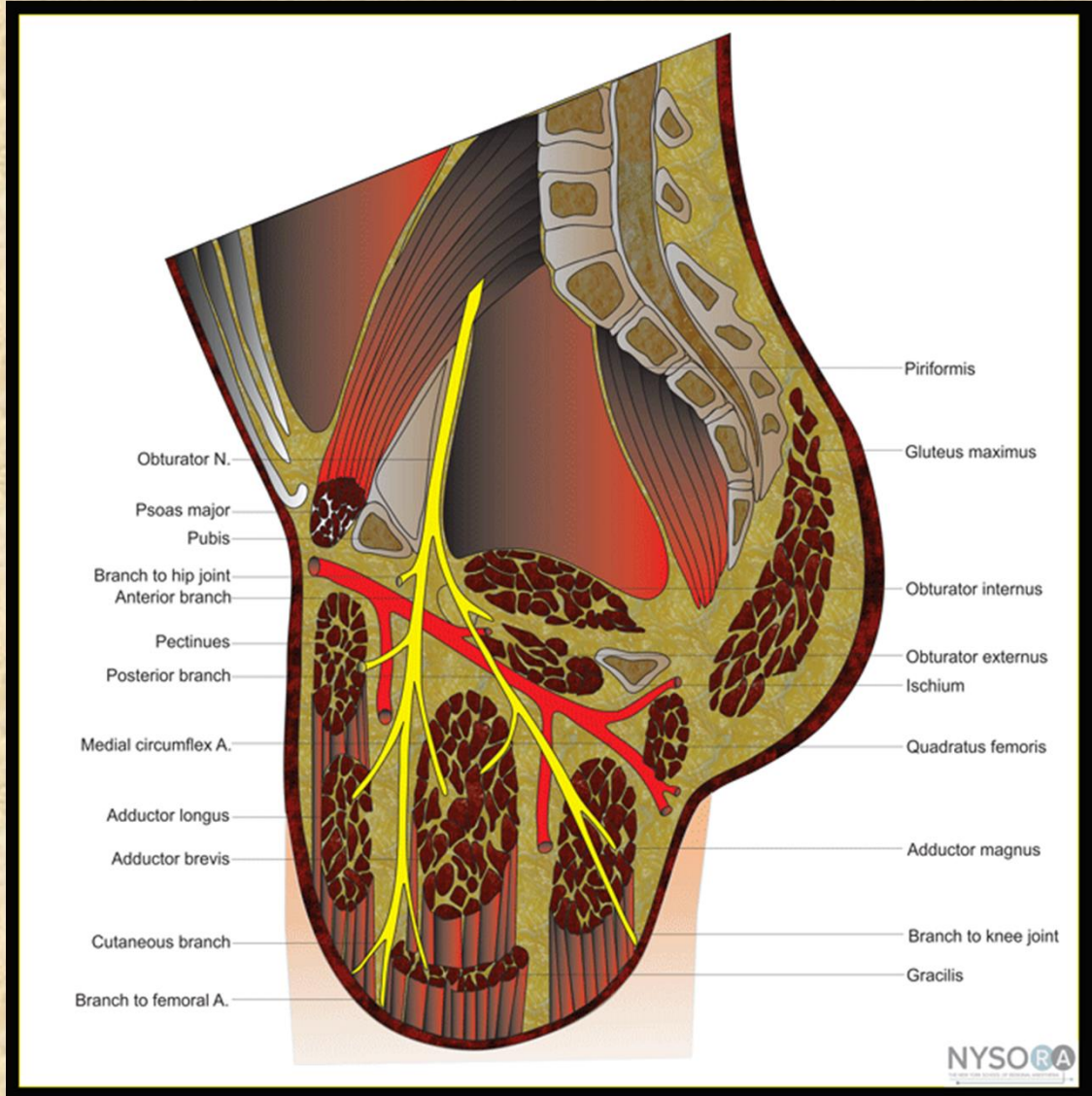


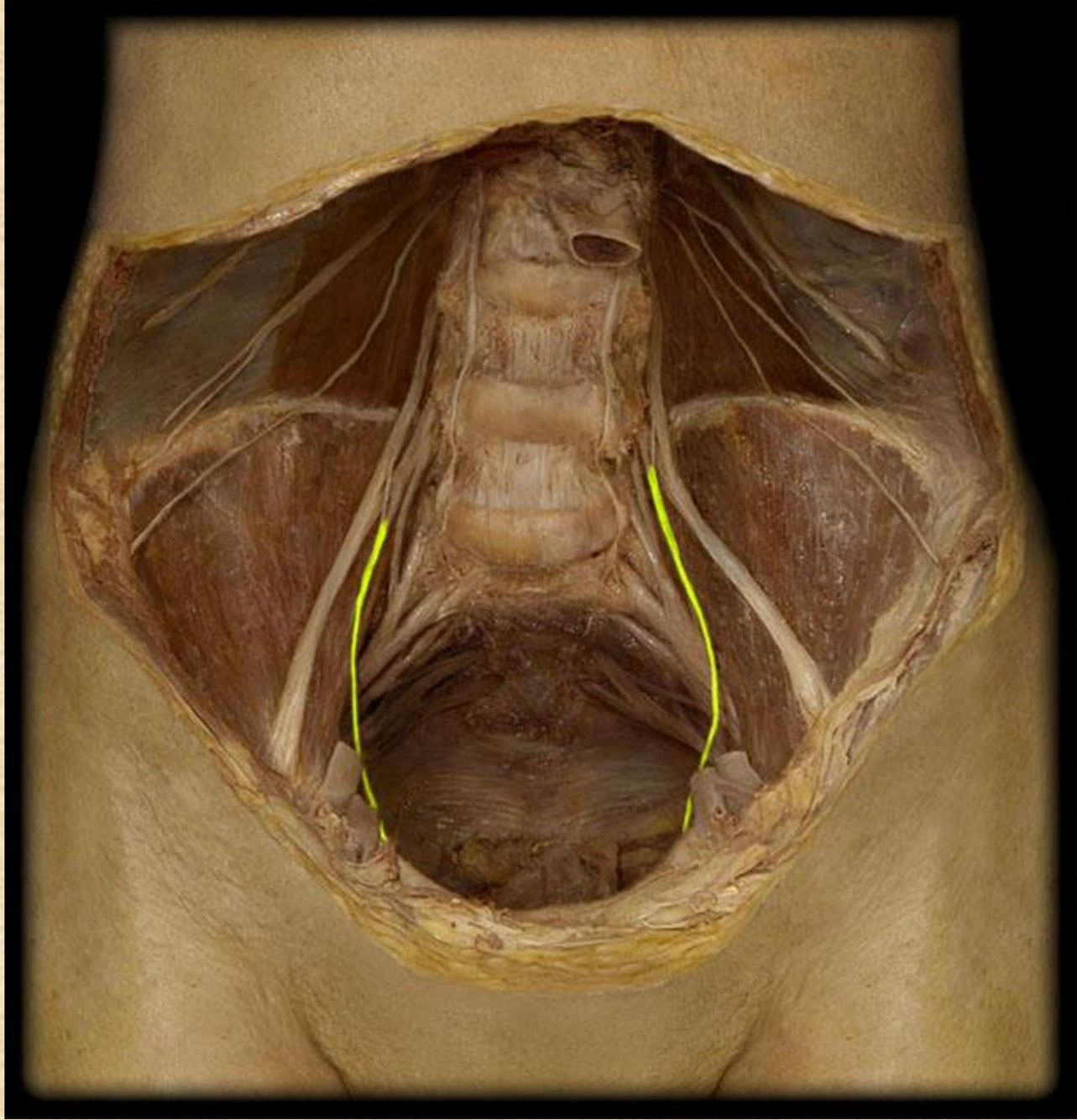
Nervus obturatorius L2-L4

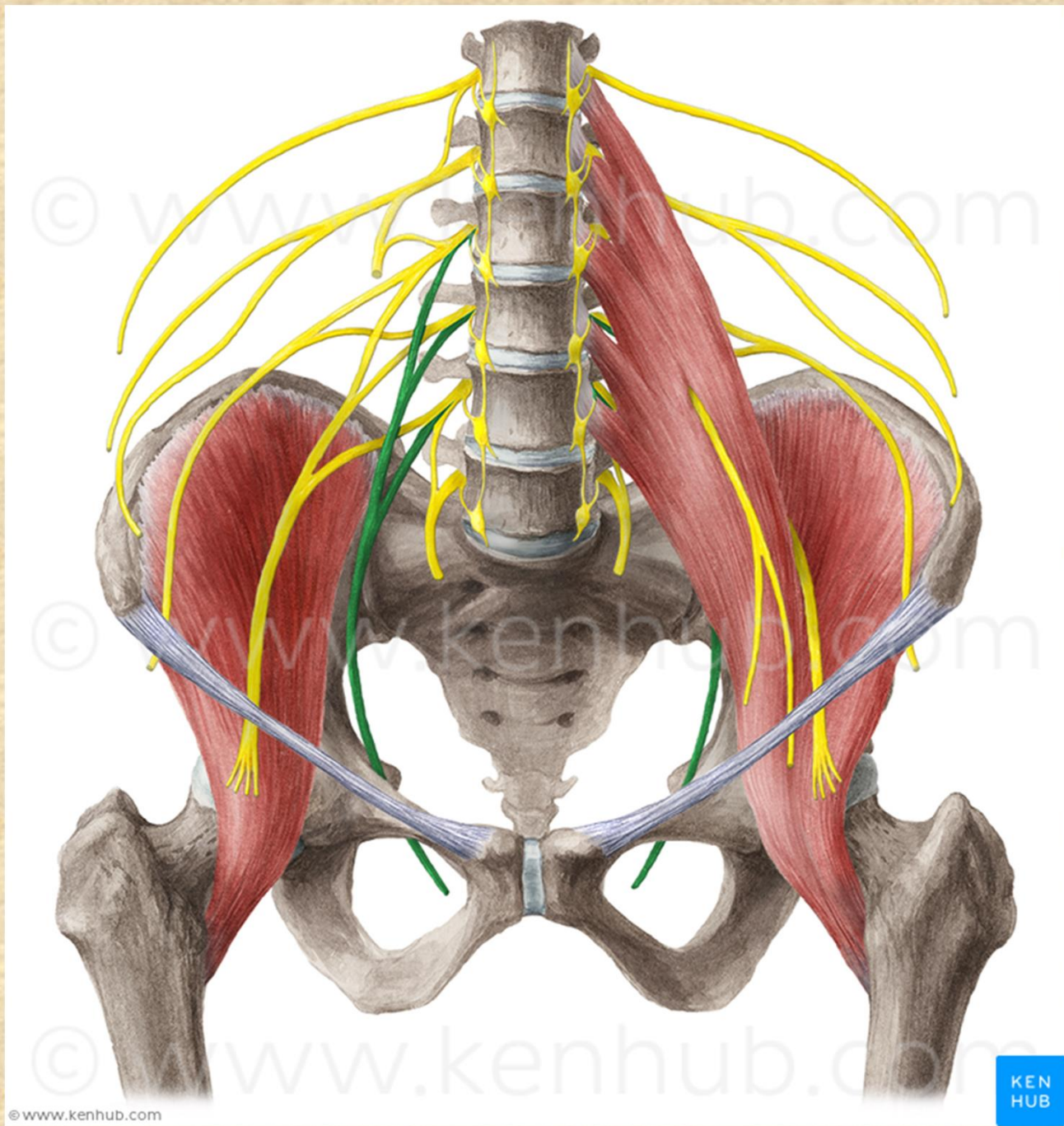
- **r. anterior - r. cutaneus**
(m. pectineus, m. adductor longus, m. gracilis)
- **r. posterior - r. articularis**
(m. obturatorius externus, m. adductor magnus, m. adductor brevis)

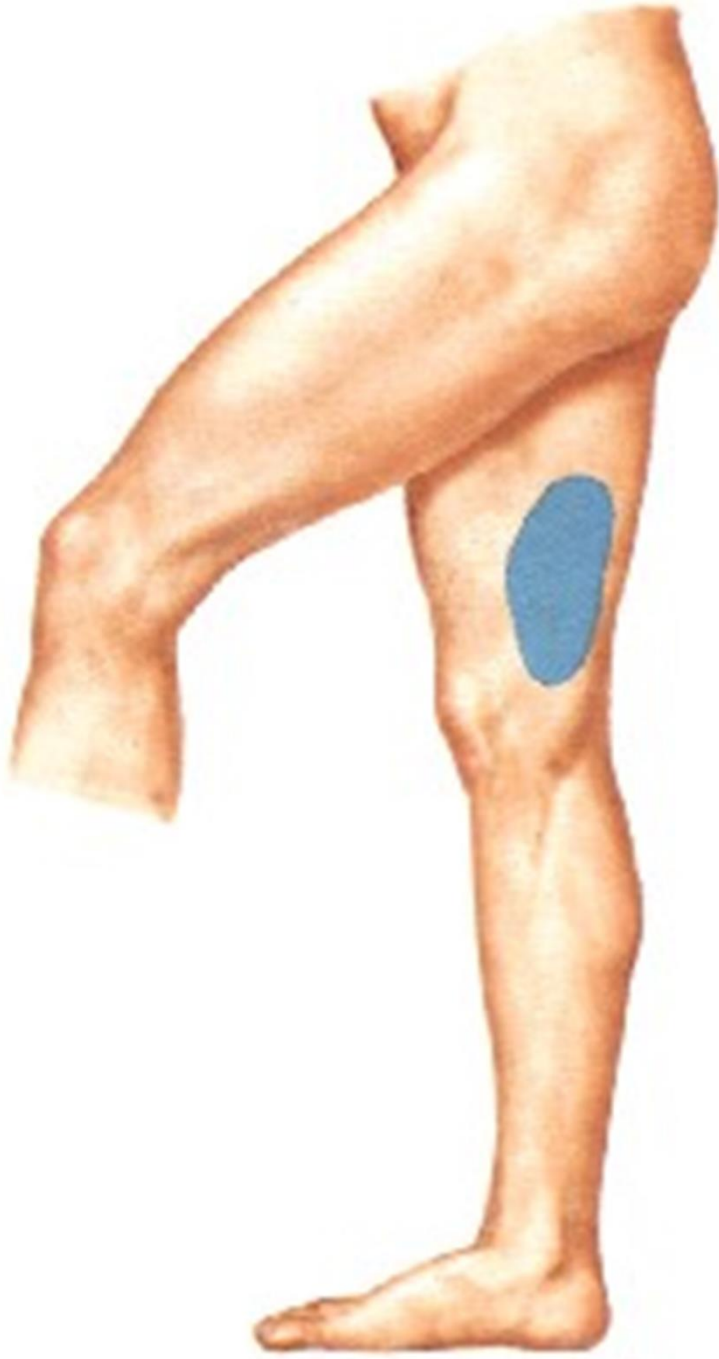Obrna: není možná addukce











Plexus sacralis L4-S4 (S5+Co)

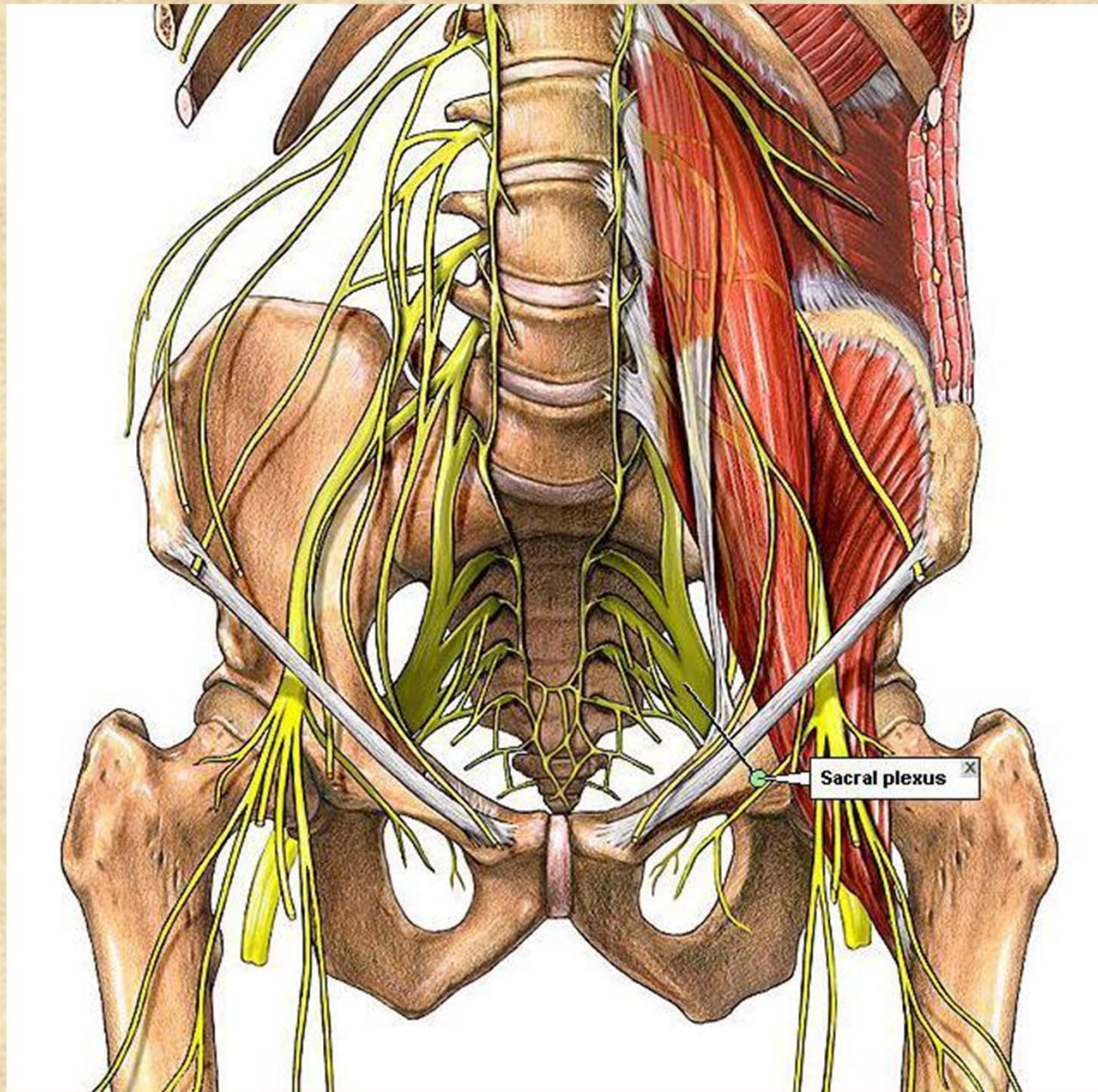
senzoricky

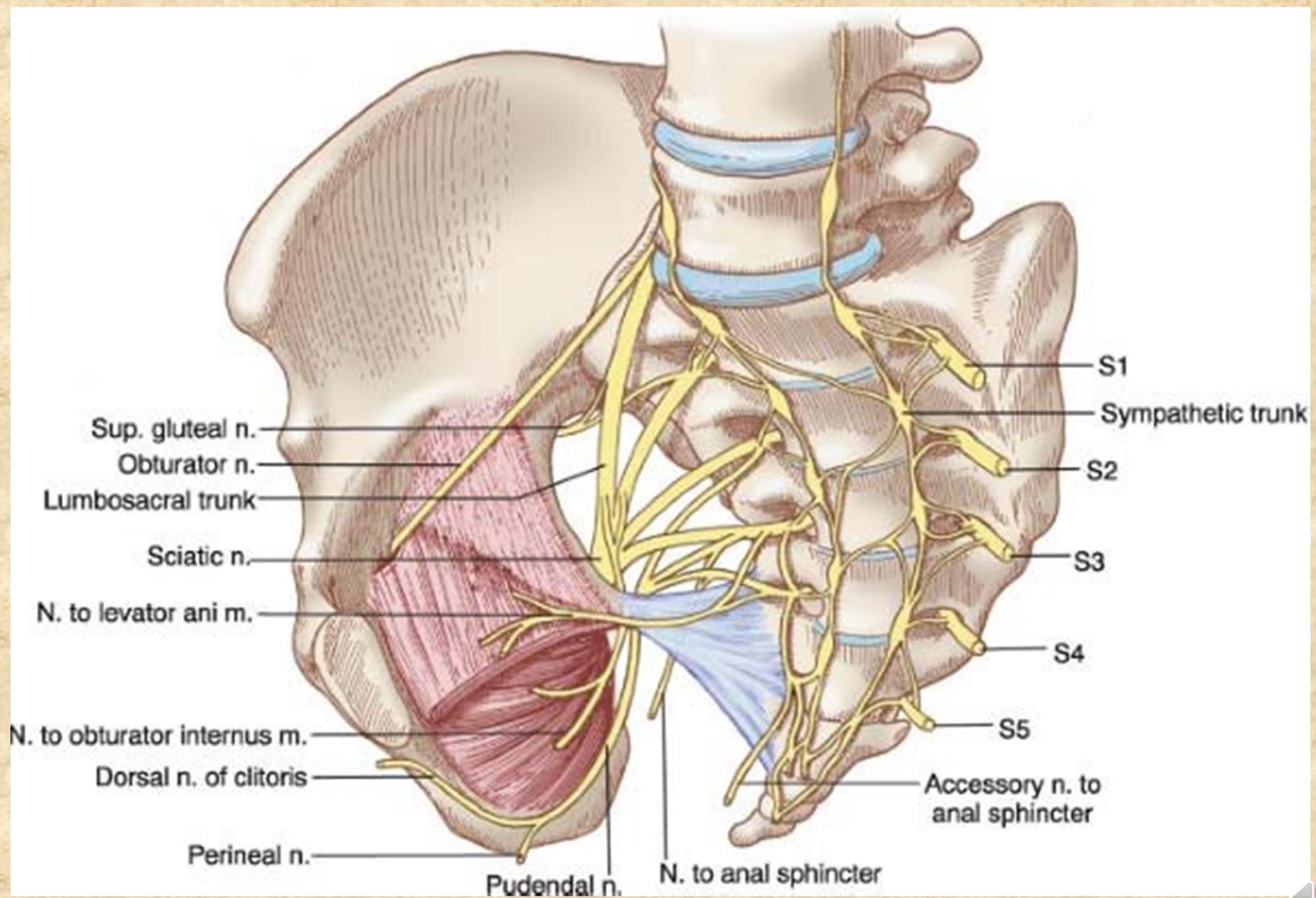
kůži v hýžd'ové oblasti, kůži na zadní ploše stehna a bérce a kůži zevních pohlavních orgánů

motoricky

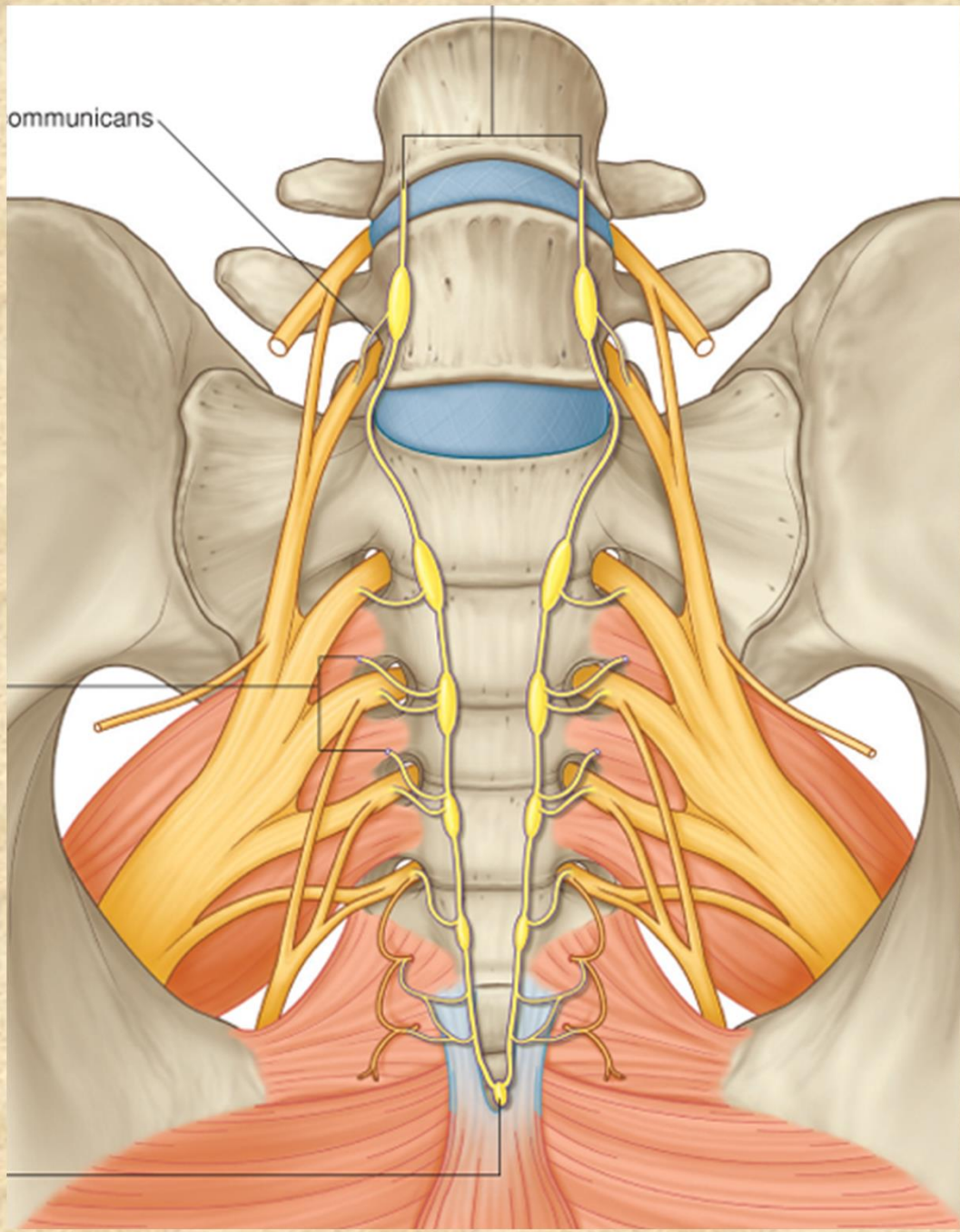
zadní skupinu pánevních a stehenních svalů a svaly bérce a nohy





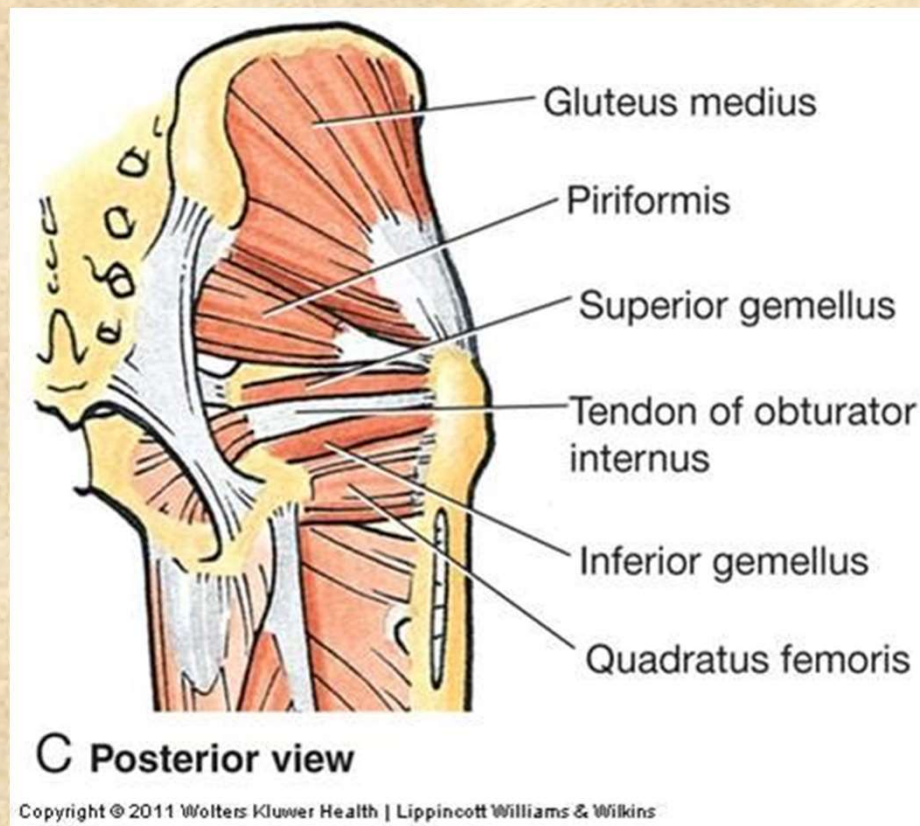


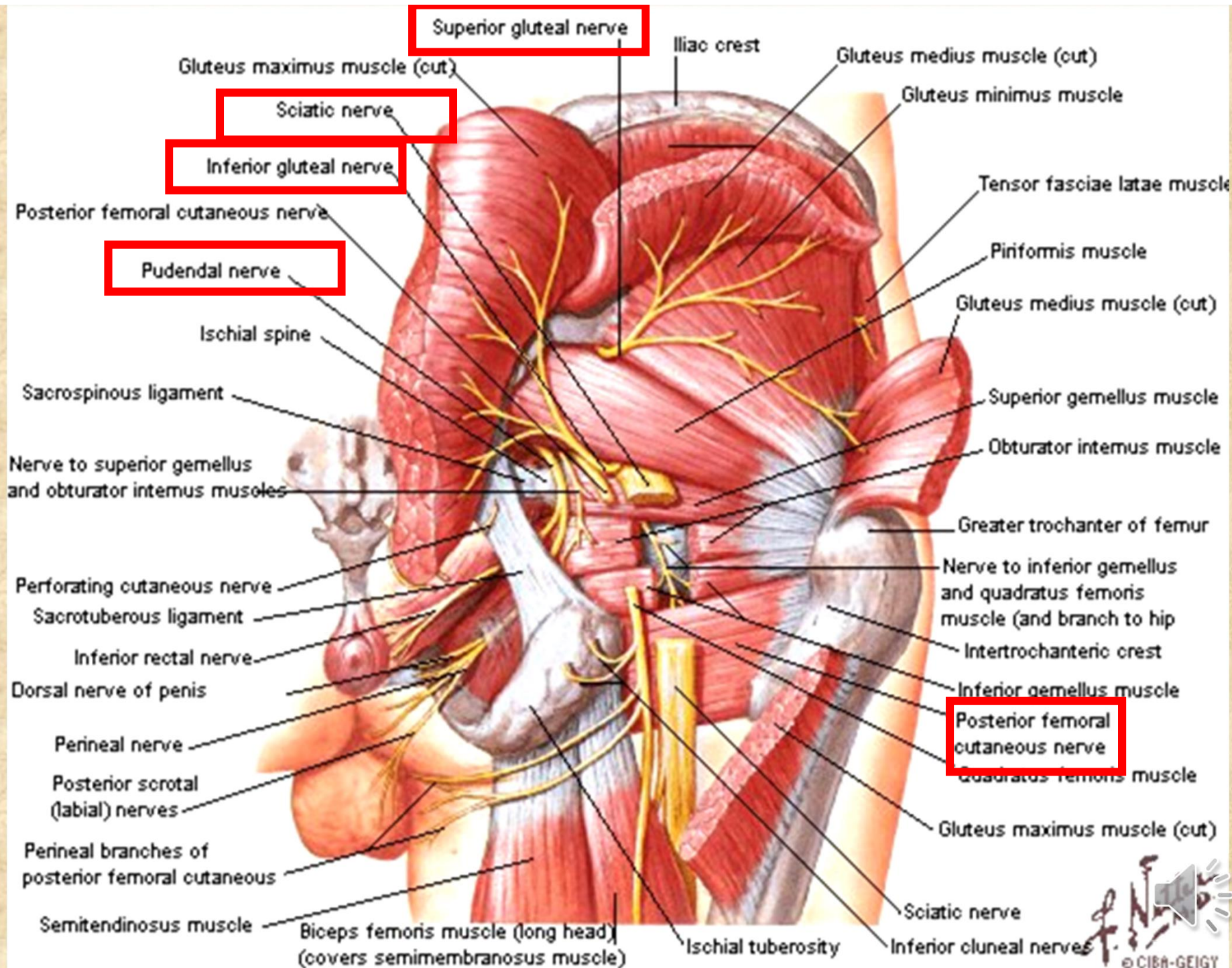
ommunicans



Větve plexus sacralis

- rr. musculares: **m. piriformis**,
m. obturatorius int., **m. quadratus femoris**, **mm. gemelli**



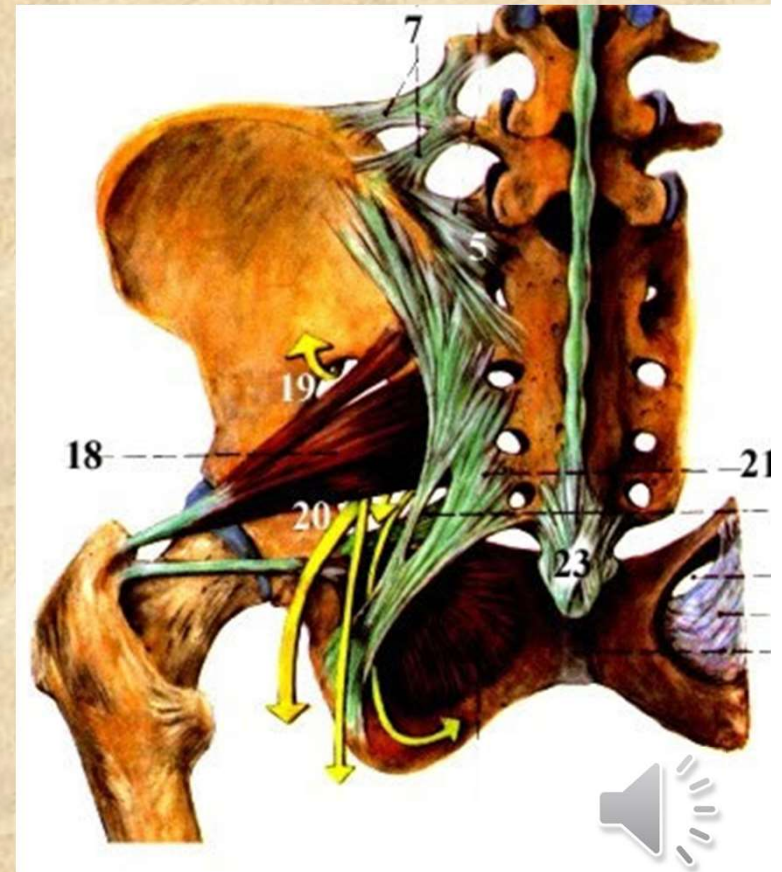


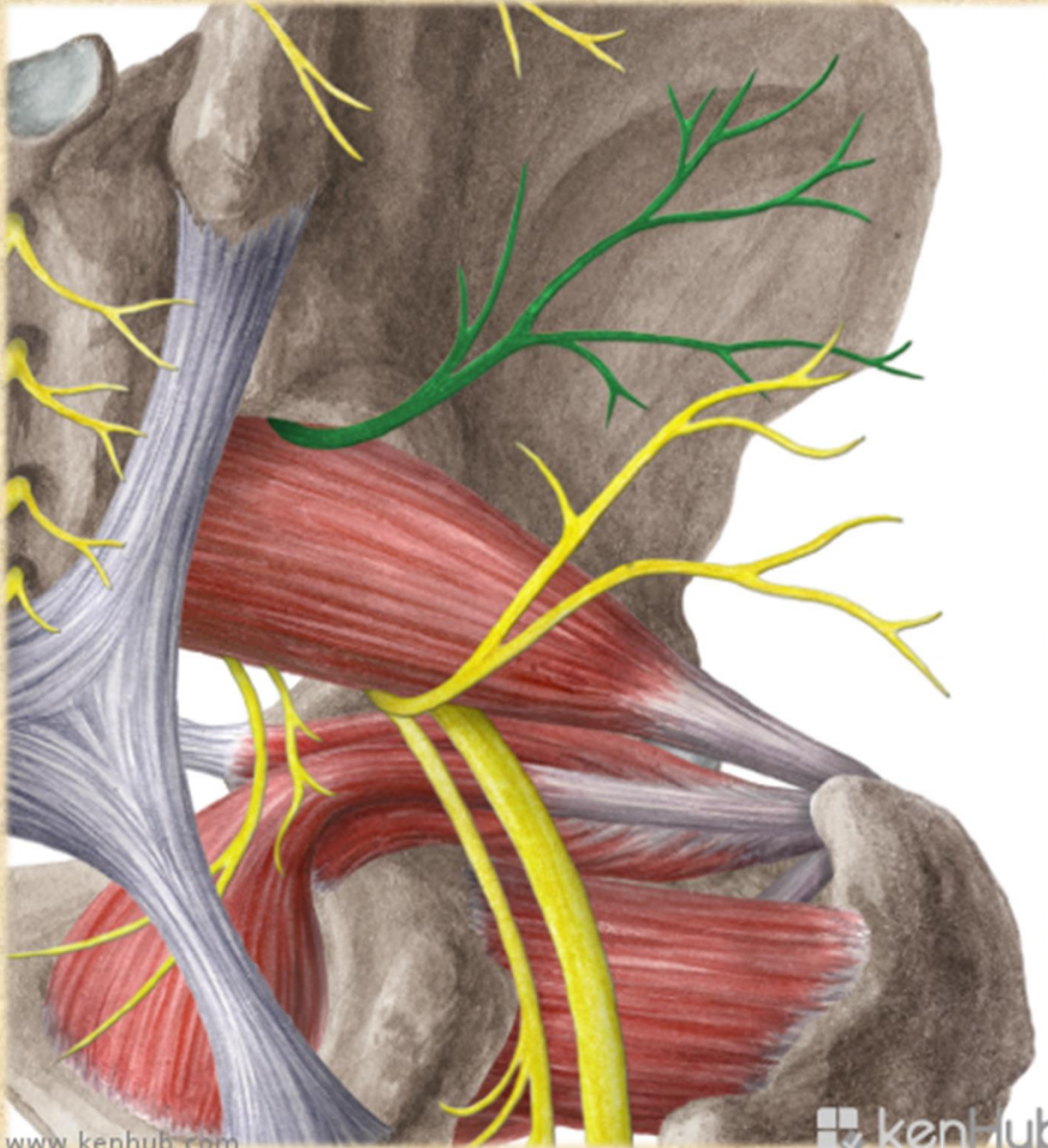
Nervus gluteus superior L4-S1

- m. gluteus medius et minimus, m. tensor fasciae latae
- foramen suprapiriforme

Poškození n. gluteus superior

poškození: při porodu tlakem hlavičky, abnormální průběh skrze m. piriformis
oslabení svalů, především abductorů a vnitřních rotátorů v kyčli, obrna nervu - porucha extenze v kyčli

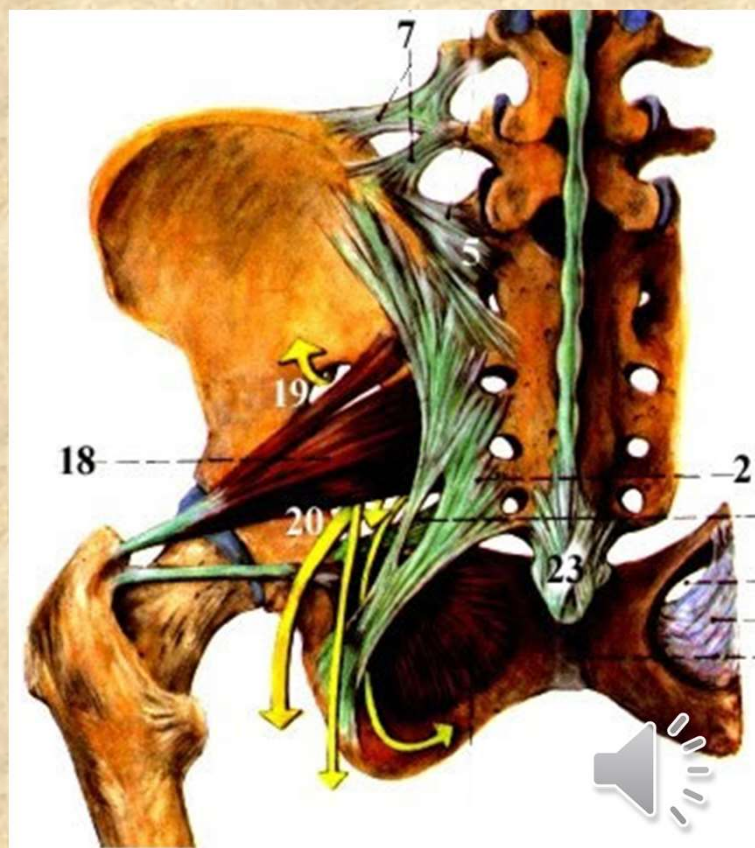


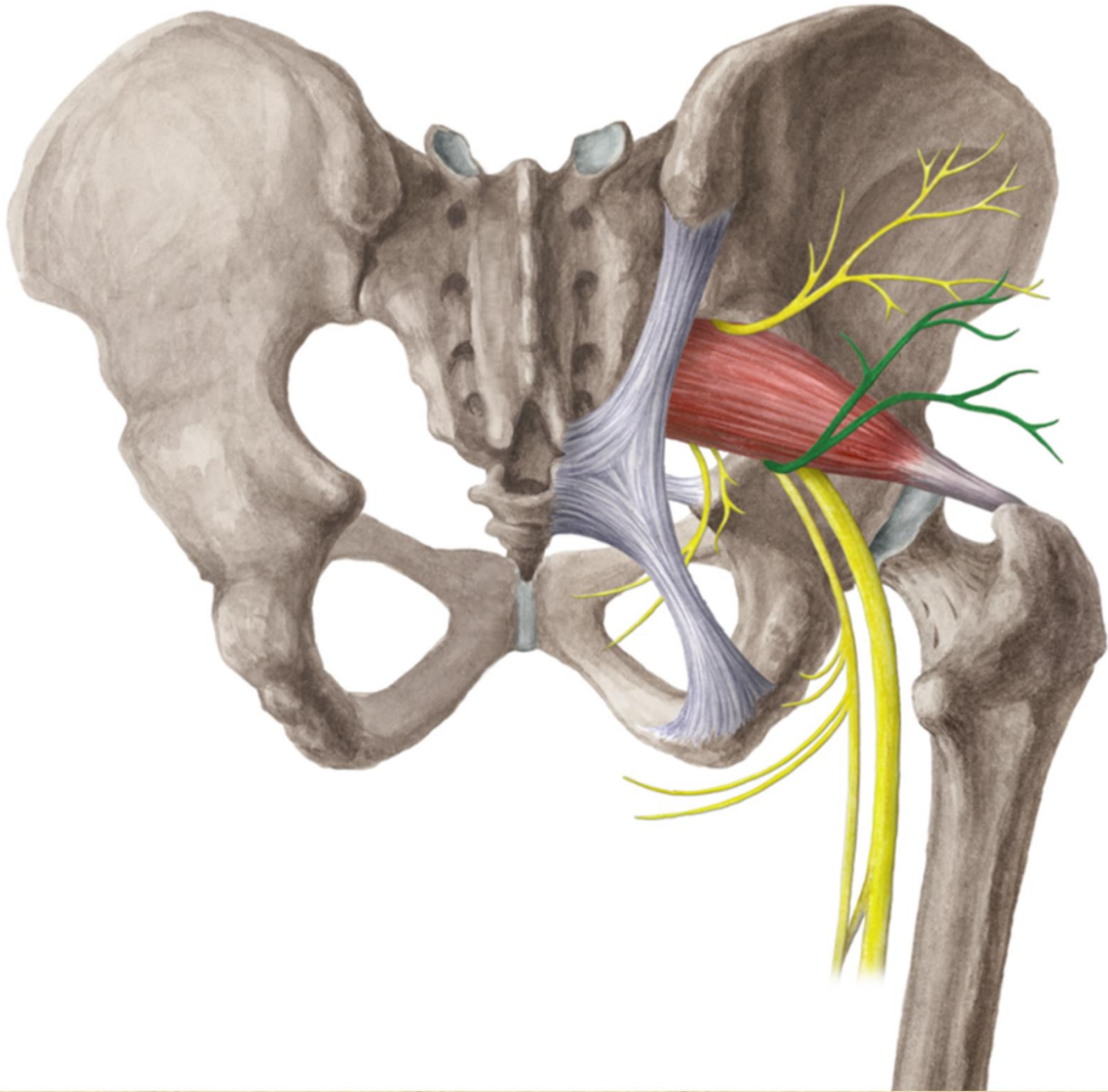


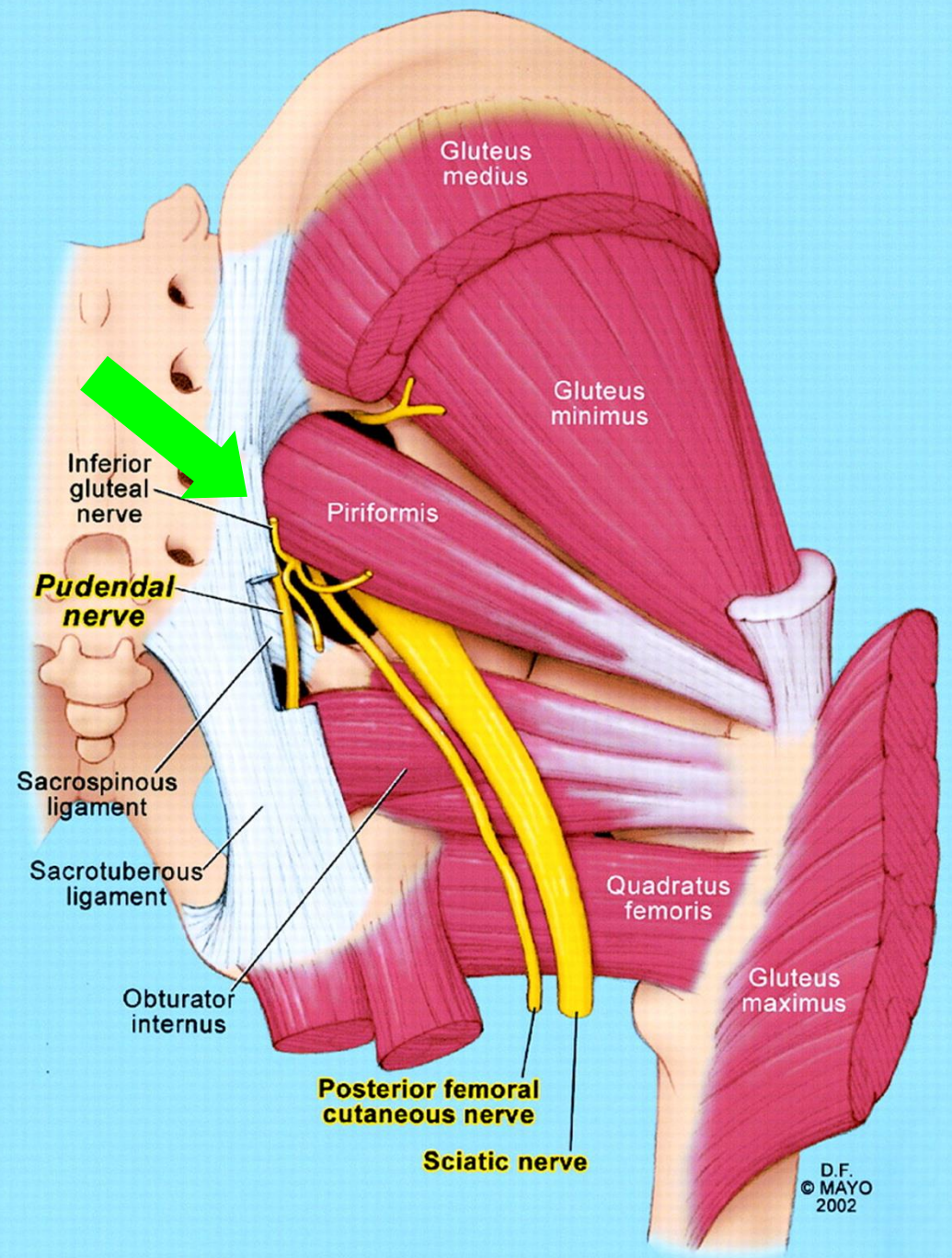
Nervus gluteus inferior L5-S2

m. gluteus maximus, zadní část pouzdra kyčelního kloubu

foramen infrapiriforme







D.F.
© MAYO
2002

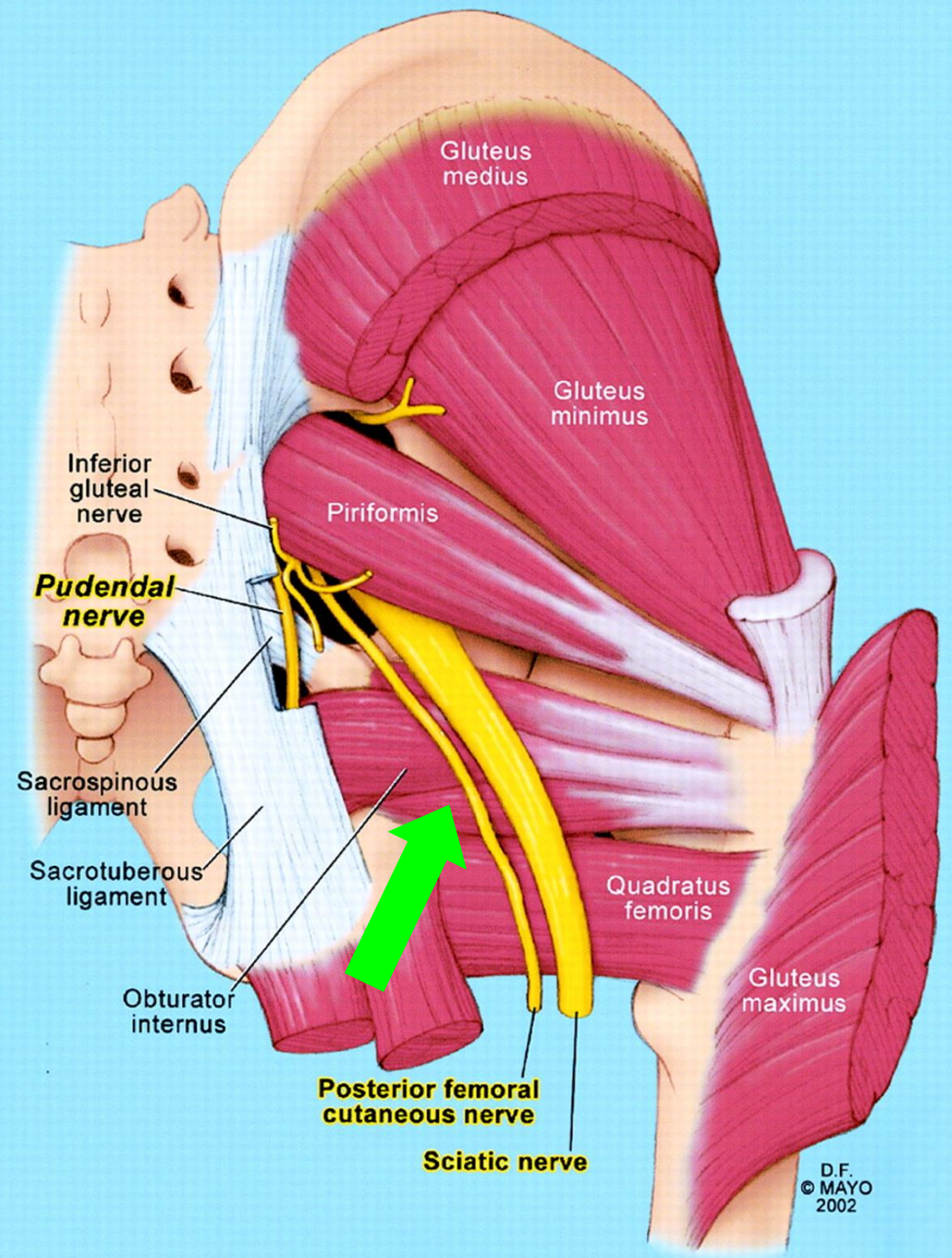


Nervus cutaneus femoris posterior S1-S3

kůže zadního stehna, jámy zákolenní a proximální části zadního bérce

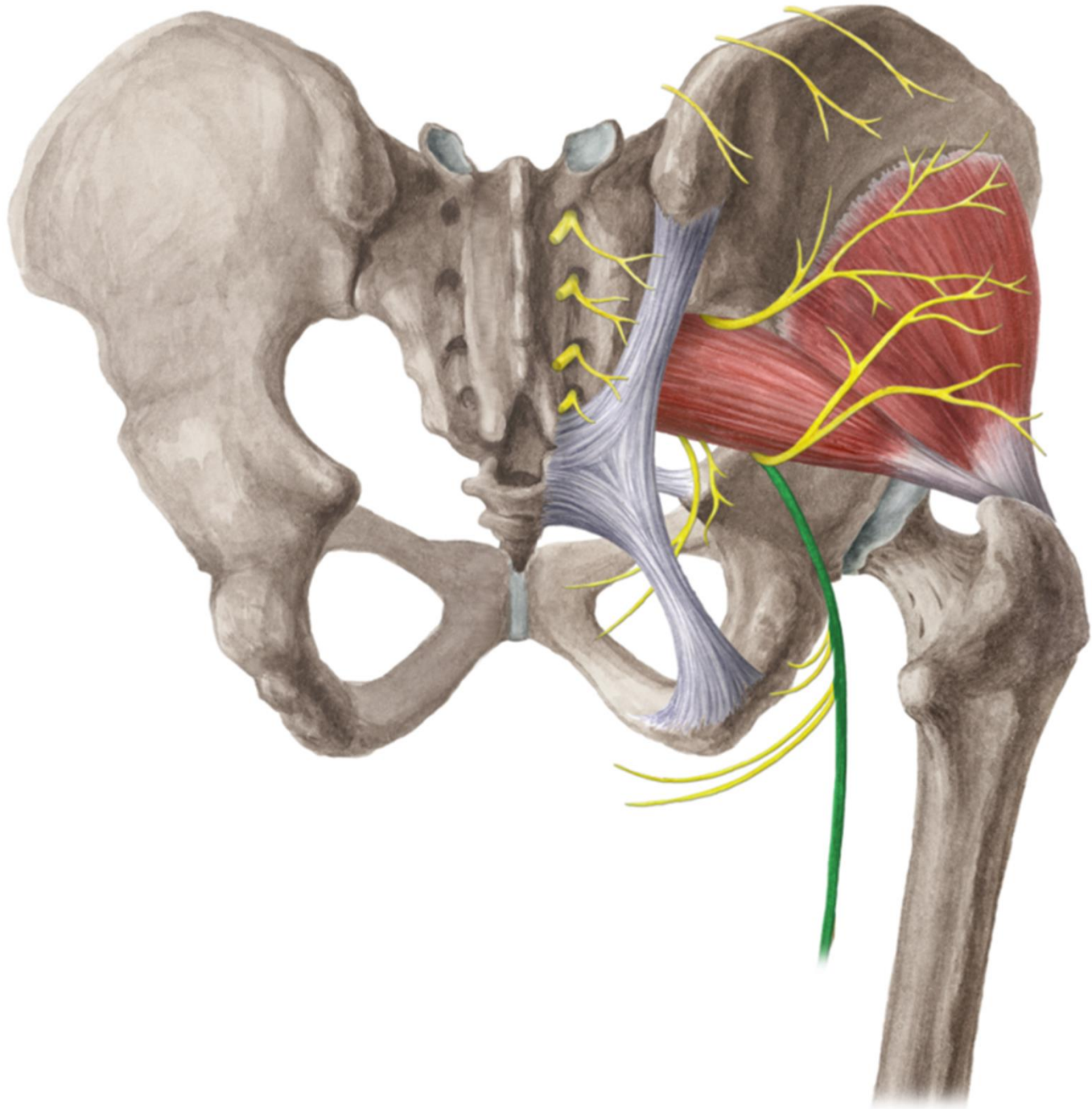
- **rr. perineales** - ke kůži hráze a scrota (labia majora)
- **nn. clunium inf.** - ke kůži dolní části hýždí
- **rr. cutanei-** ke kůži regio femoris posterior

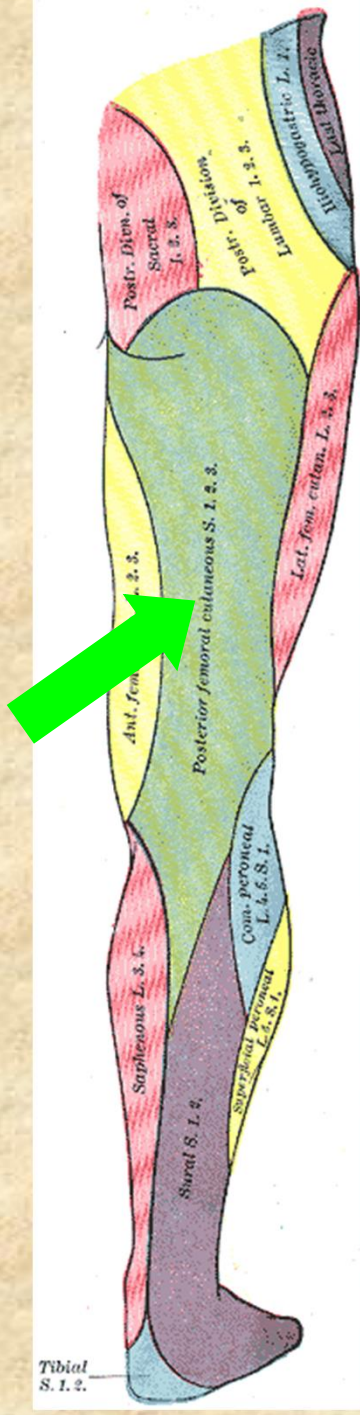




D.F.
© MAYO
2002







Nervus ischiadicus L4-S3

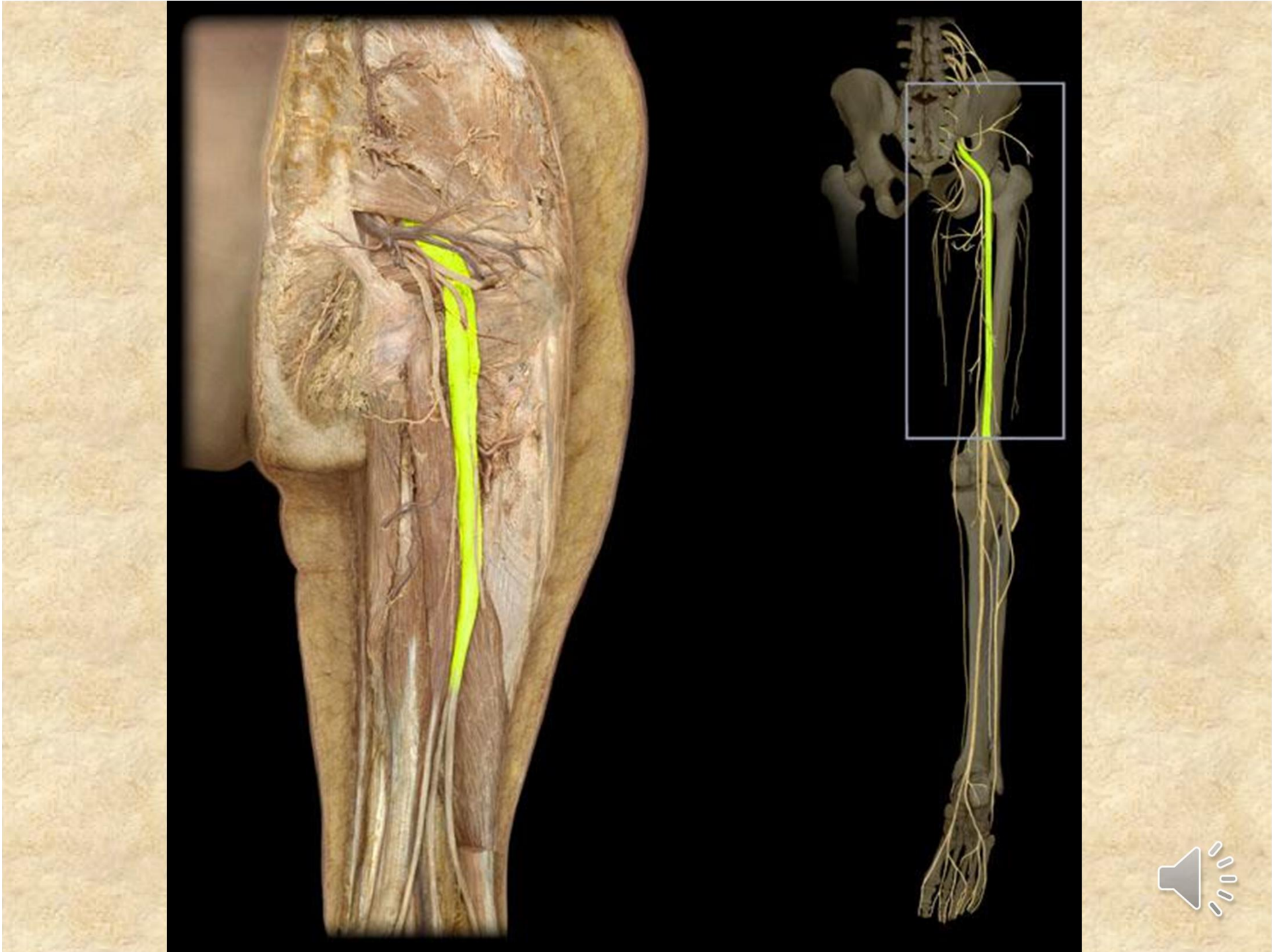
nejsilnější periferní nerv v těle

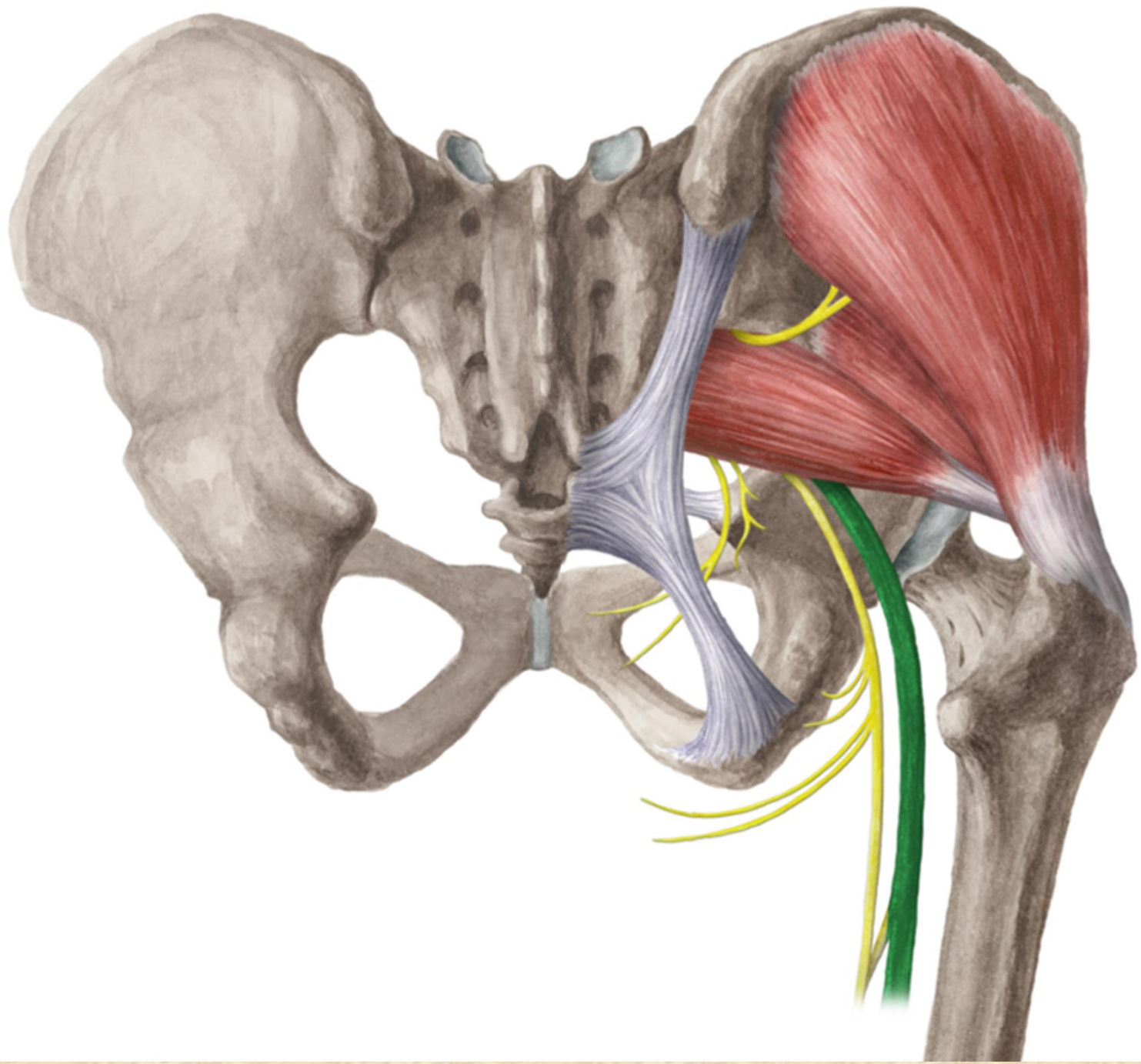
- **rr. musculares (zadní strana stehna + m. adductor magnus)**
- **rr. articulares (art. coxae)**

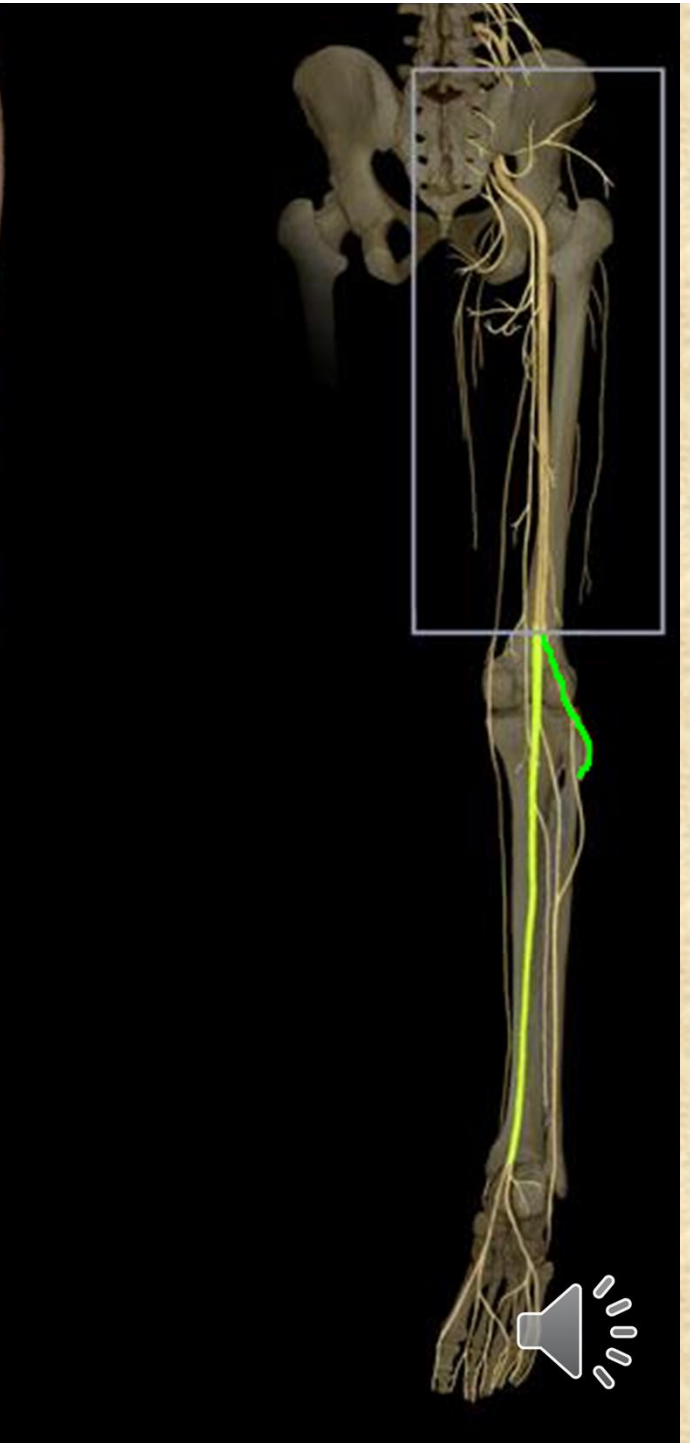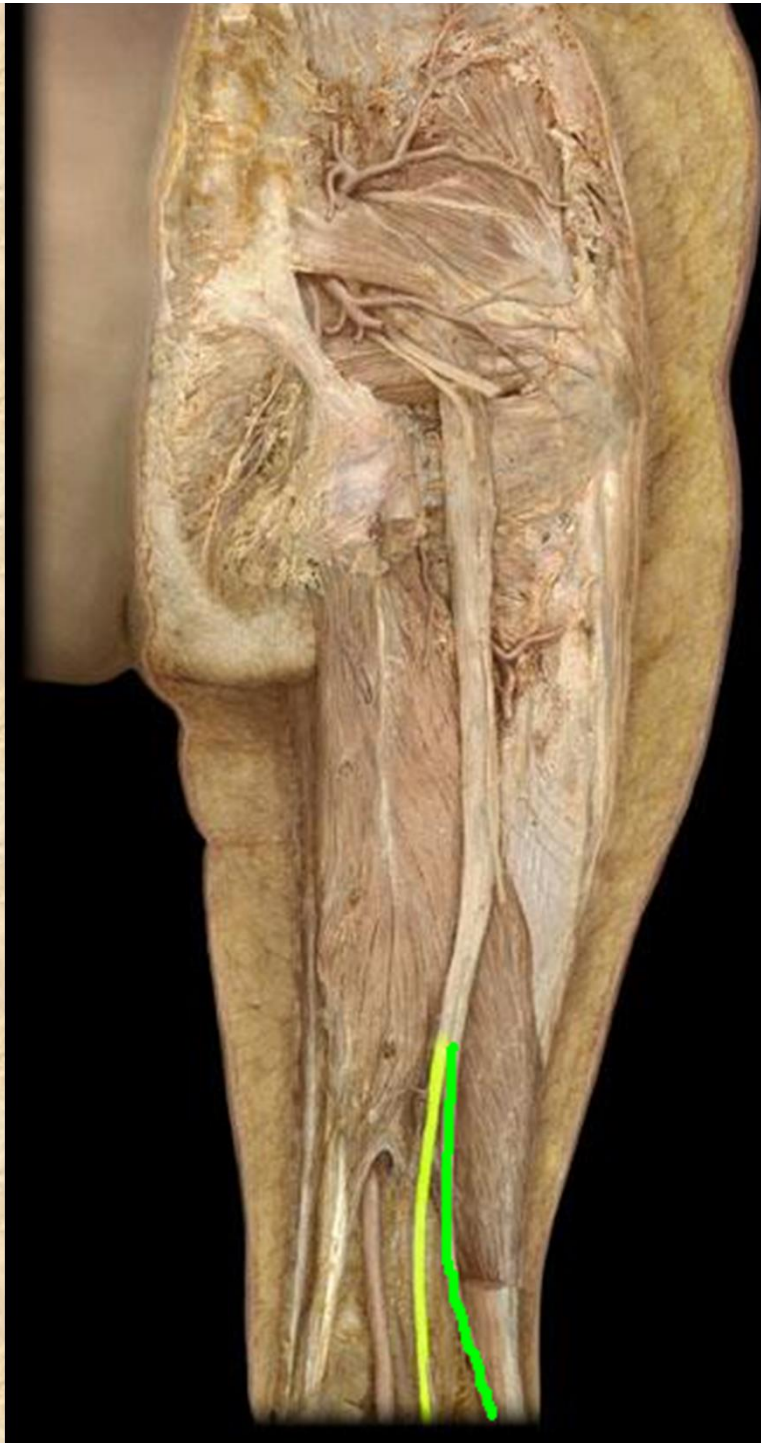
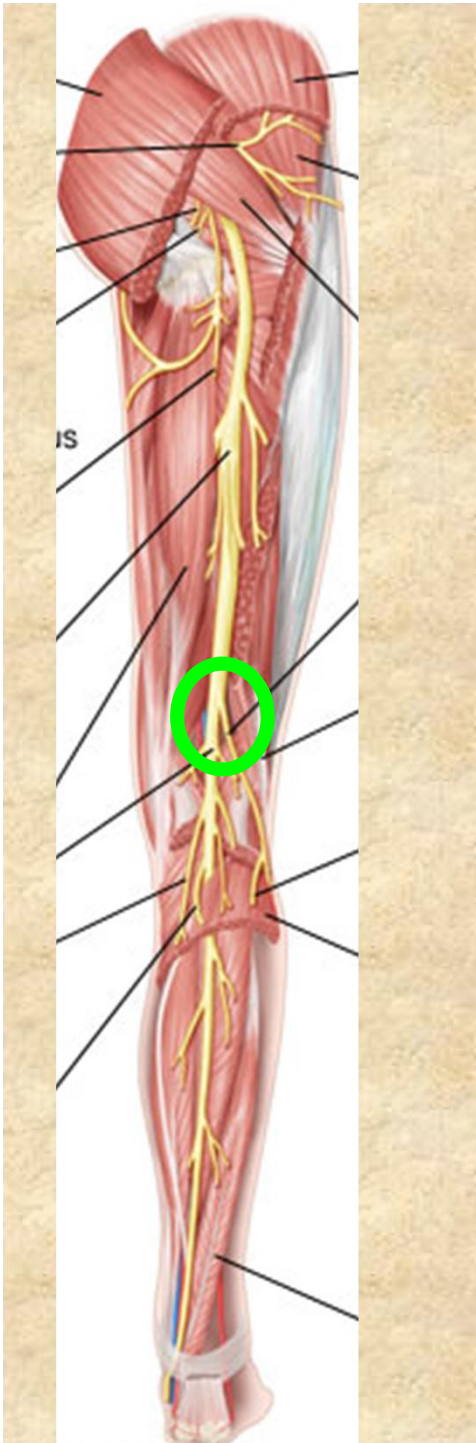
Konečné větve:

- **n. fibularis communis**
- **n. tibialis**









Nervus tibialis

- přímé pokračování n. ischiadicus (fossa poplitea, pod arcus tendineus m. solei a dále za mediální kotník - canalis malleolaris - do planty)

n. cutaneus surae medialis → r. **communicans peronaeus**

n. suralis- přilehlá kůže bérce, za zevním kotníkem

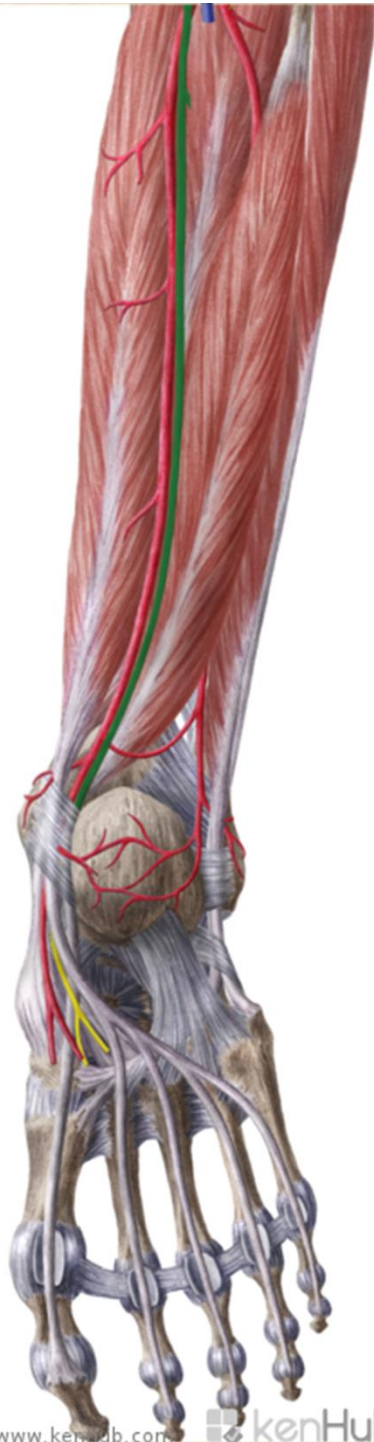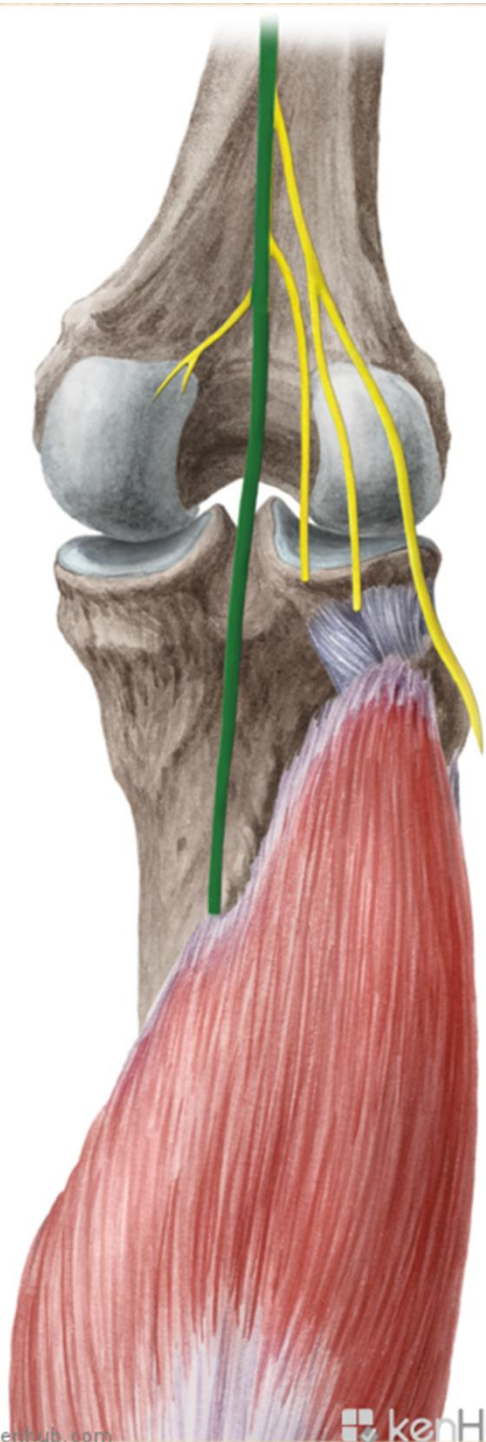
- rr. **calcanei lat.**

- n. **cutaneus dorsalis lateralis**- lat. okraj nohy a malíku

rr. musculares svaly zadní skupiny bérce

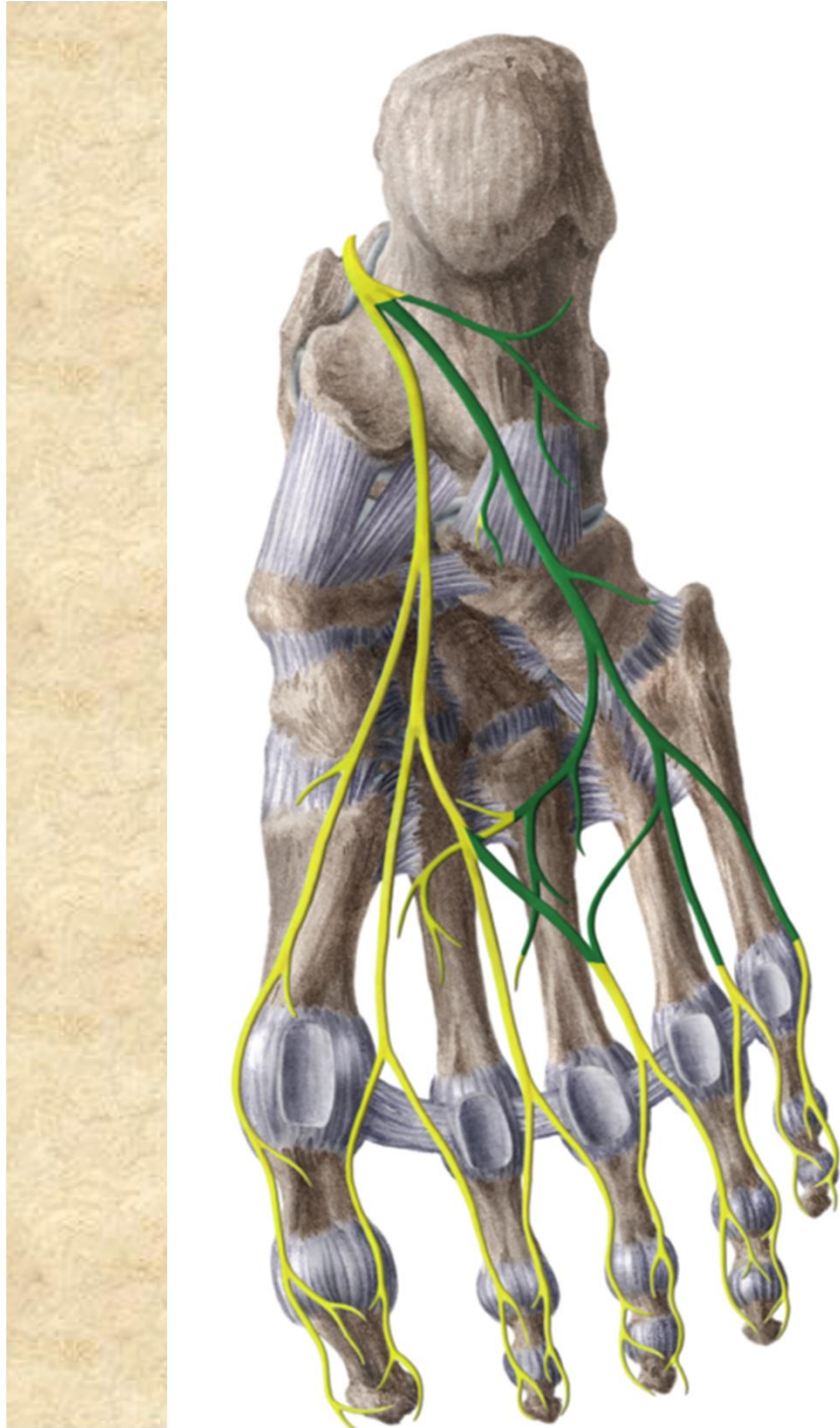
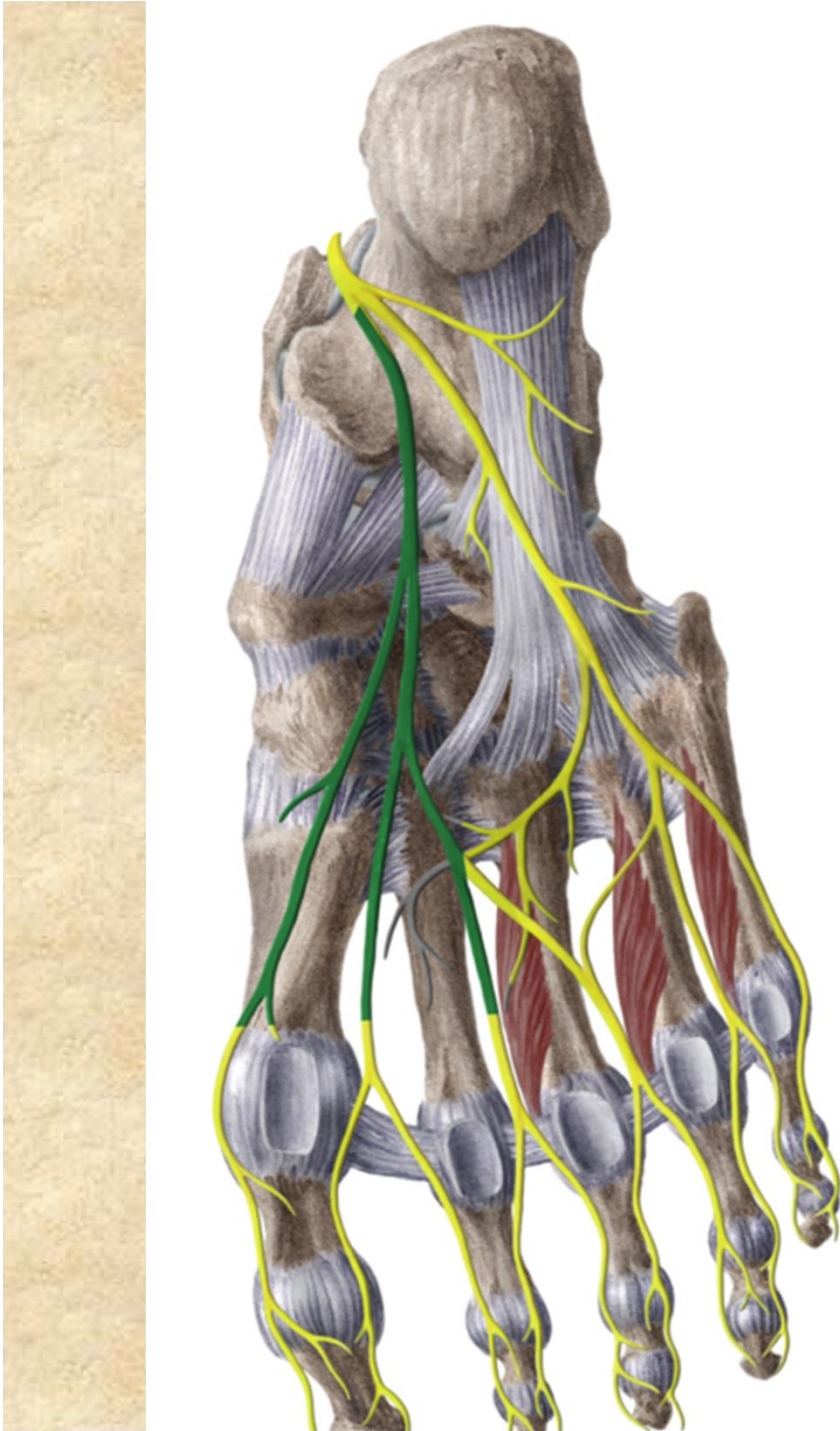
rr. calcanei mediales

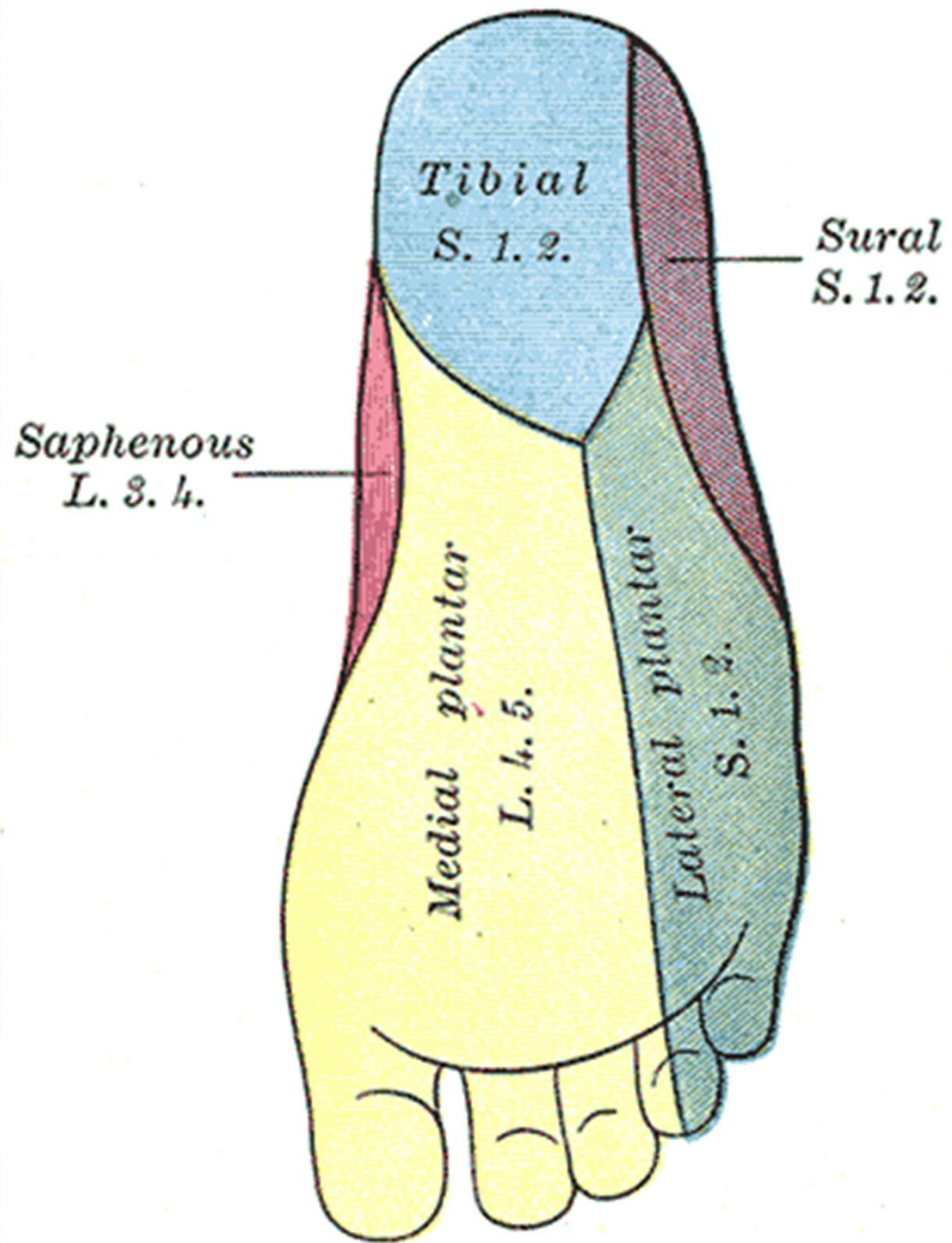




- Konečné větve:
- **n. plantaris medialis**
- **rr. musculares:** m. abductor hallucis, m. flexor hallucis brevis, m. flexor digitorum brevis, I. a II. m. lumbricalis
- **n. plantaris lateralis**
- **rr. musculares:** m. quadratus plantae, m. flexor dig. min., m. abductor digiti minimi, m. opponens a flexor dig. min. brevis, mm. interossei, 3., 4. m. lumbricalis, m. adductor hallucis

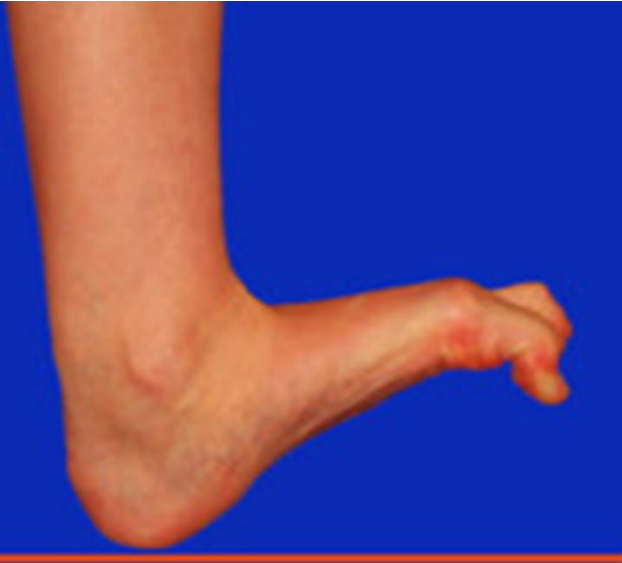




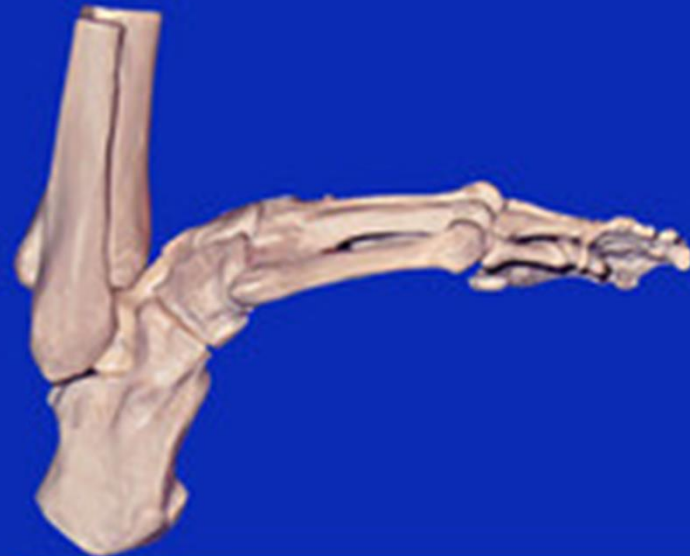
- **Motoricky:** zadní skupiny svalů bérce, svaly planty
- **Senzoricky:** většinu zádní plochy bérce, chodidlo a plantární plochu prstů
- poraněn bývá ve fossa poplitea
- v sulcus malleolaris
- obrna pes calcaneus (převaha extensorů)





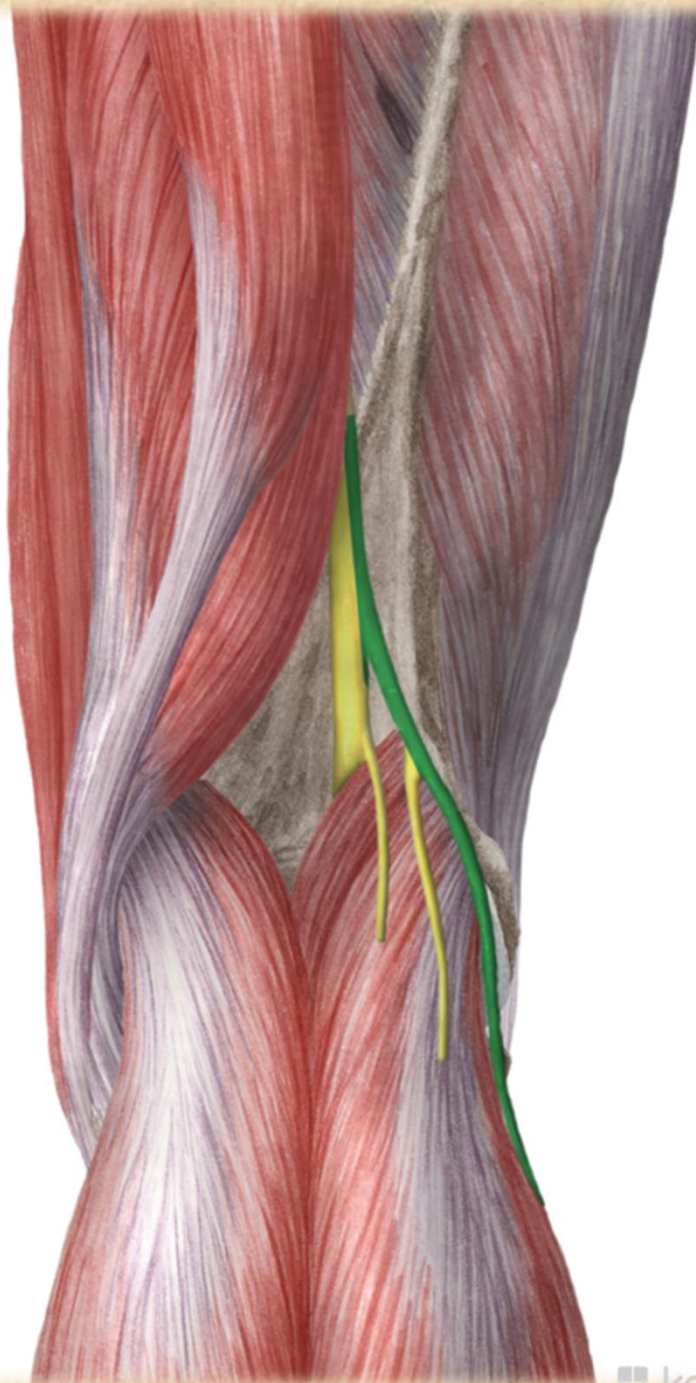
• pes calcaneus

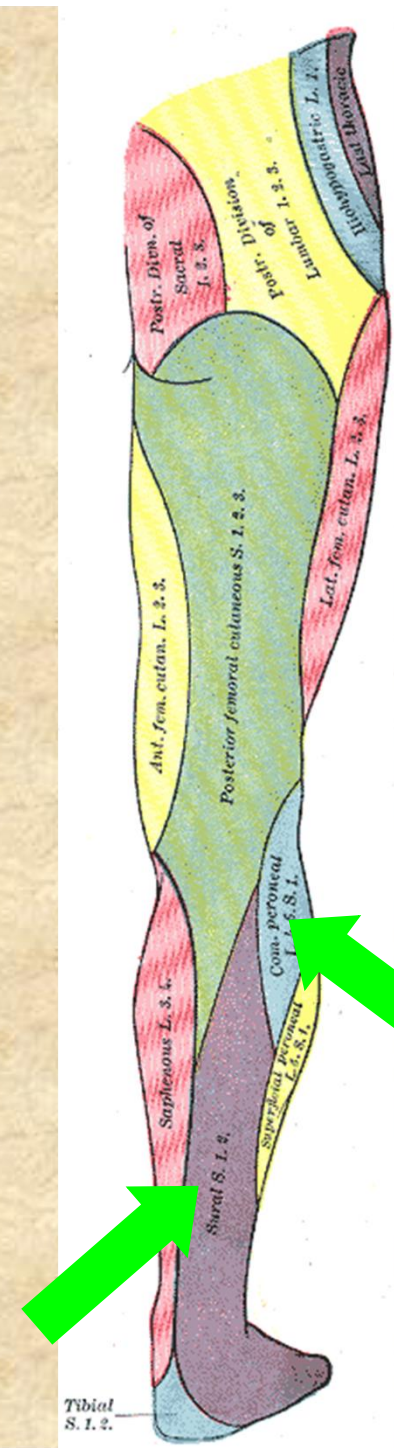
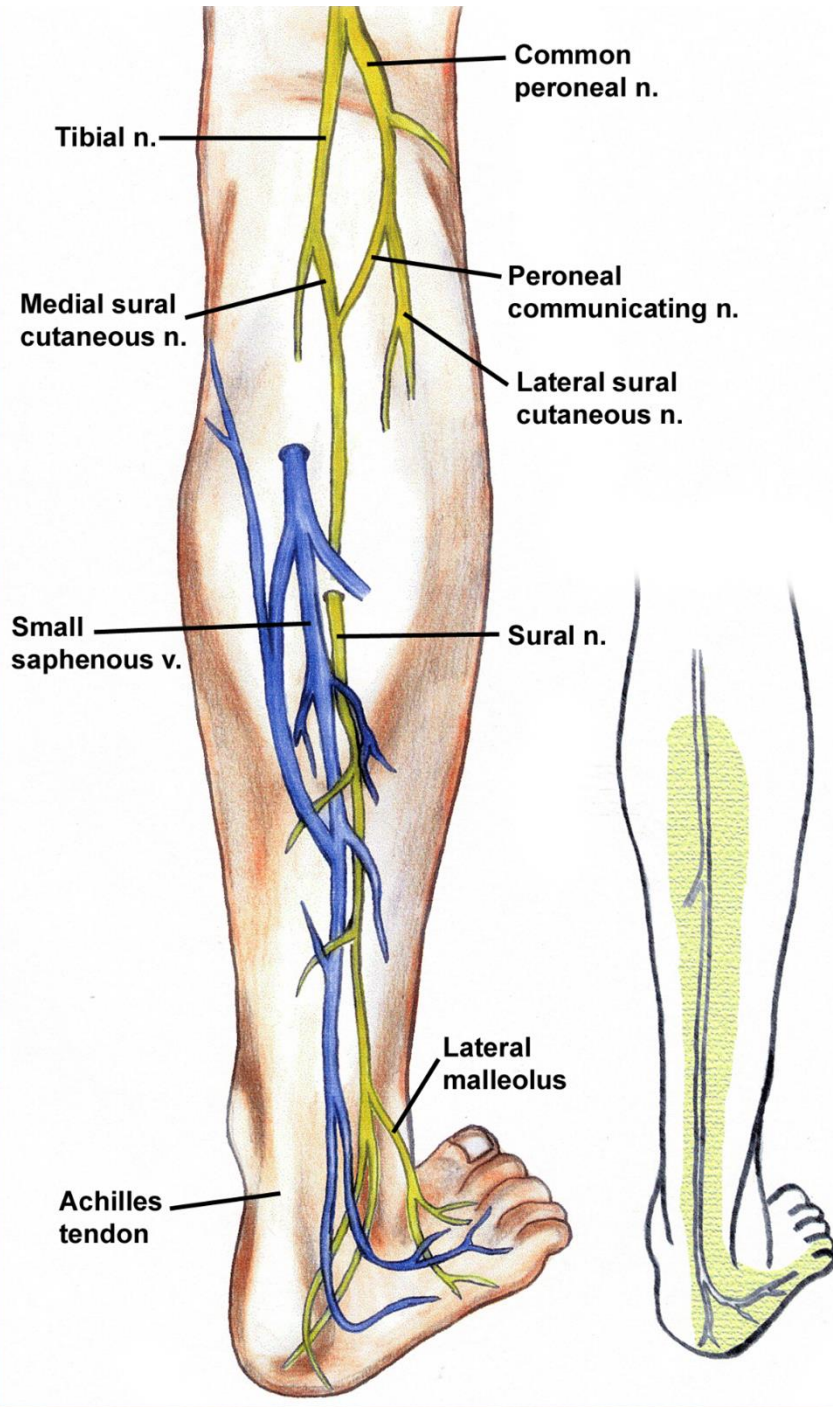


Nervus fibularis communis

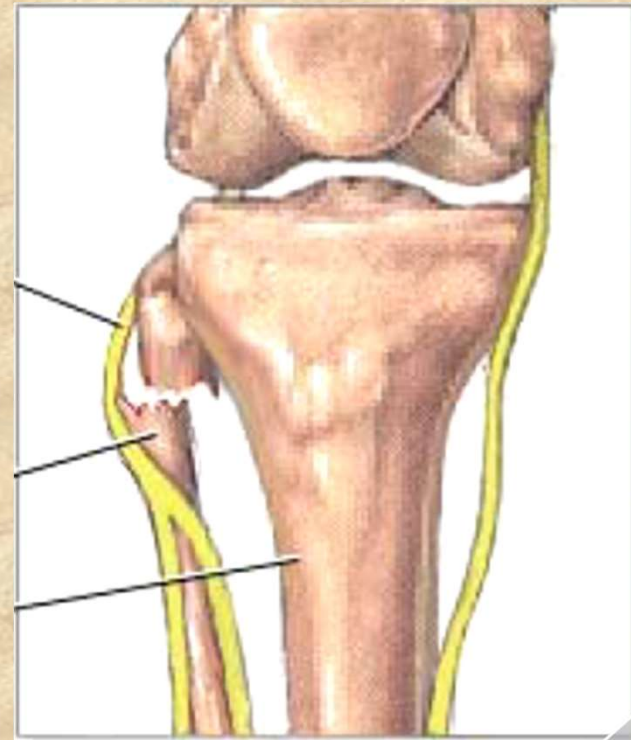
- rr. articulares
- **n. cutaneus surae lat.** - senzit.-kůže na laterální straně lýtka
 - **přední větev** → kůže dorzolaterálního bérce
 - **zadní větev** - r. communicans fibularis → do n. suralis







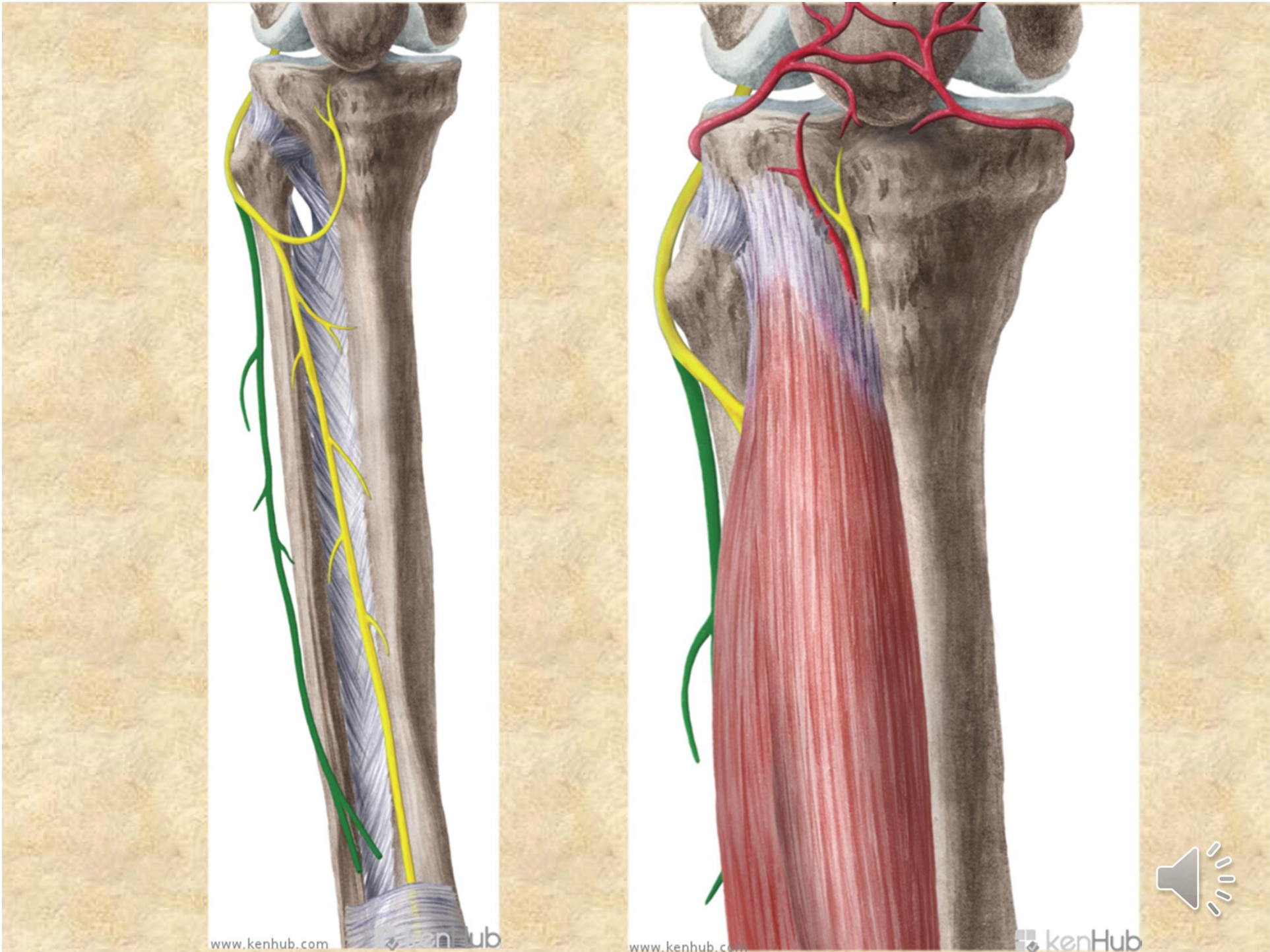
- útlak n. peroneus communis za hlavičkou fibuly
- při obrně plantární přepadávání špičky (zakopávání o špičky)- kompenzace:
KOHOUTÍ CHŮZE

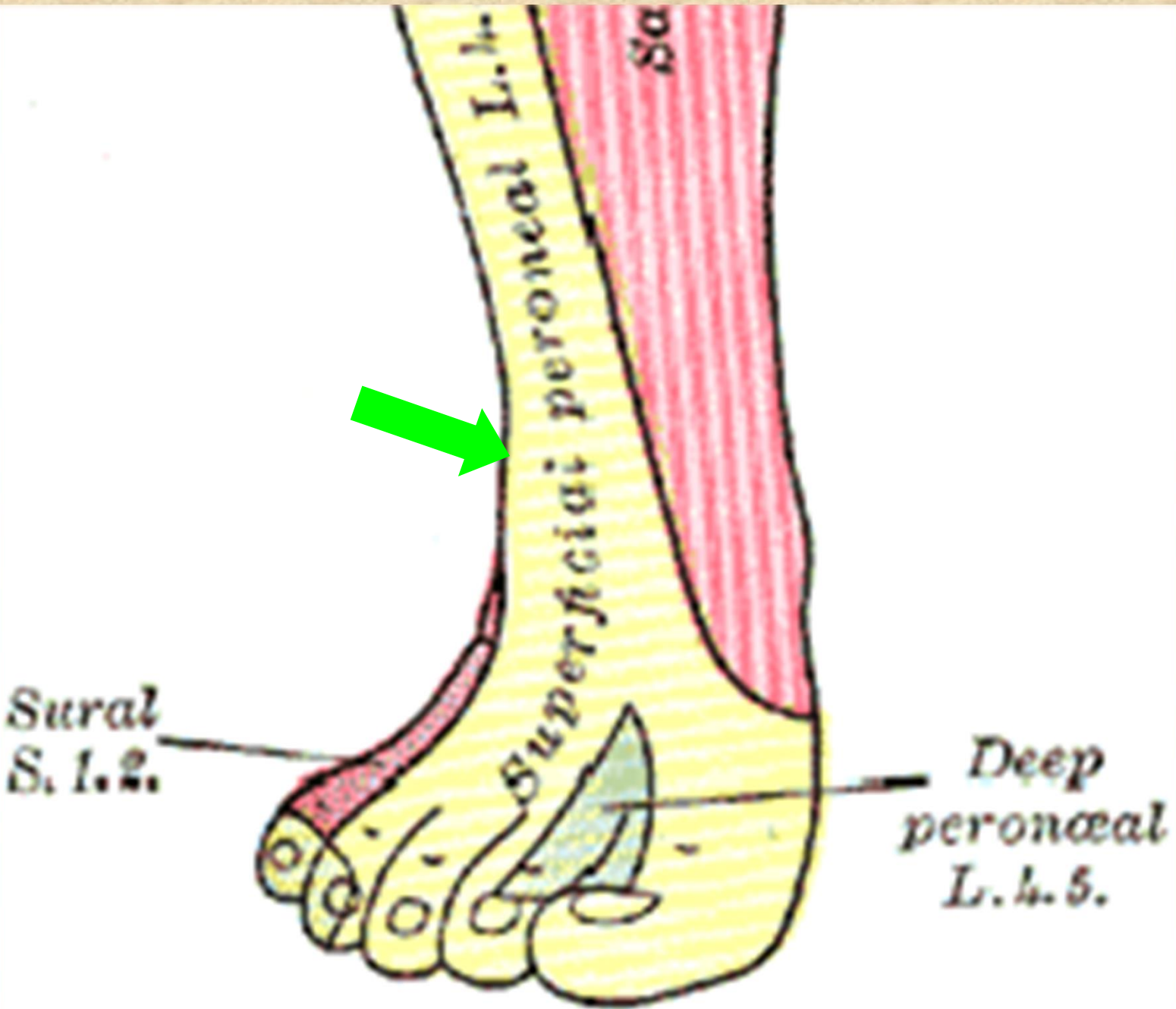


Nervus fibularis superficialis

- *n. fibularis superficialis*
- rr. musculares - pro mm. fibulares
- n. cutaneus dorsalis medialis - nn. *digitales dors. ped.*
- n. cutaneus dorsalis intermedius - nn. *digitales dors. ped.*



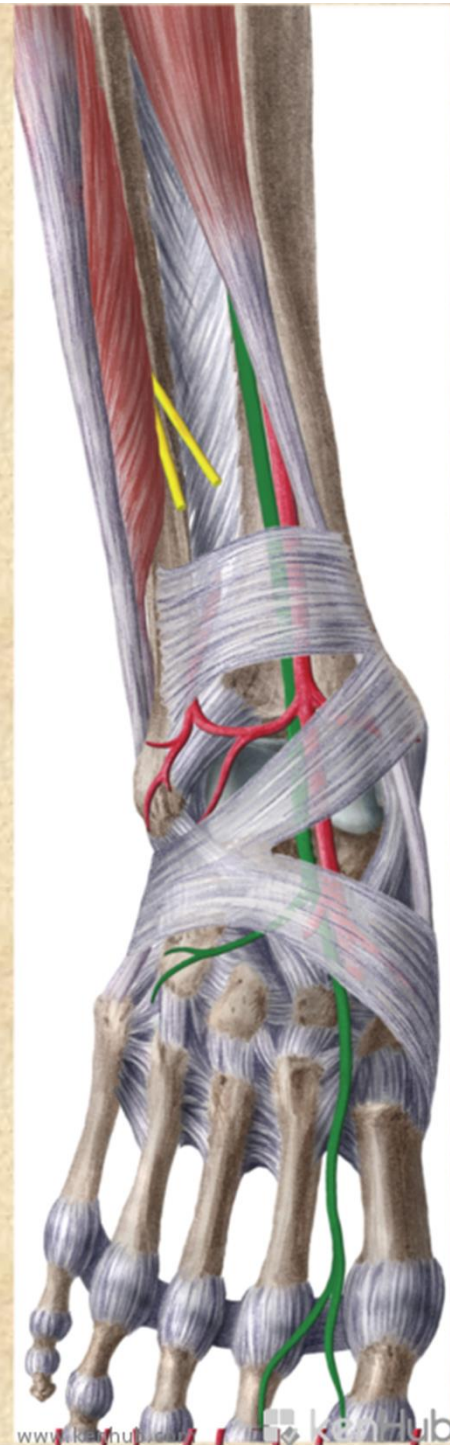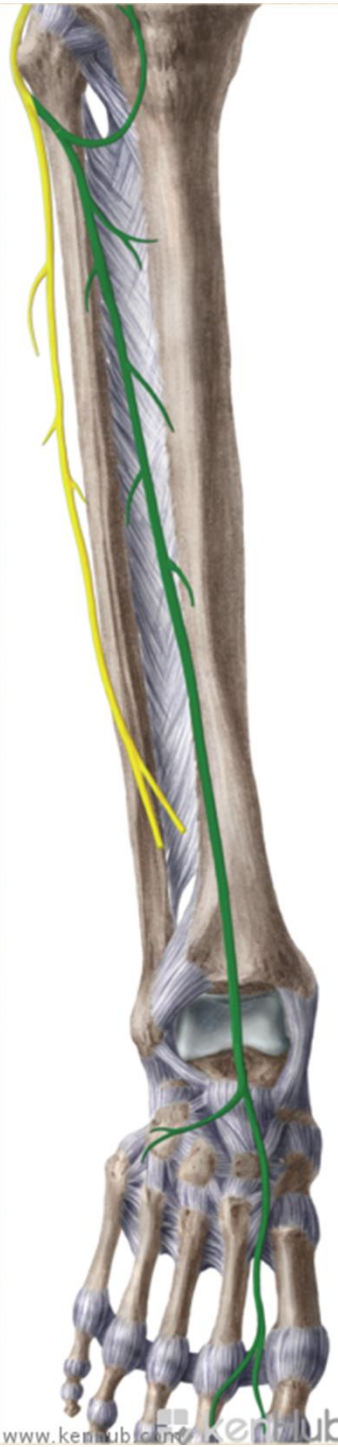


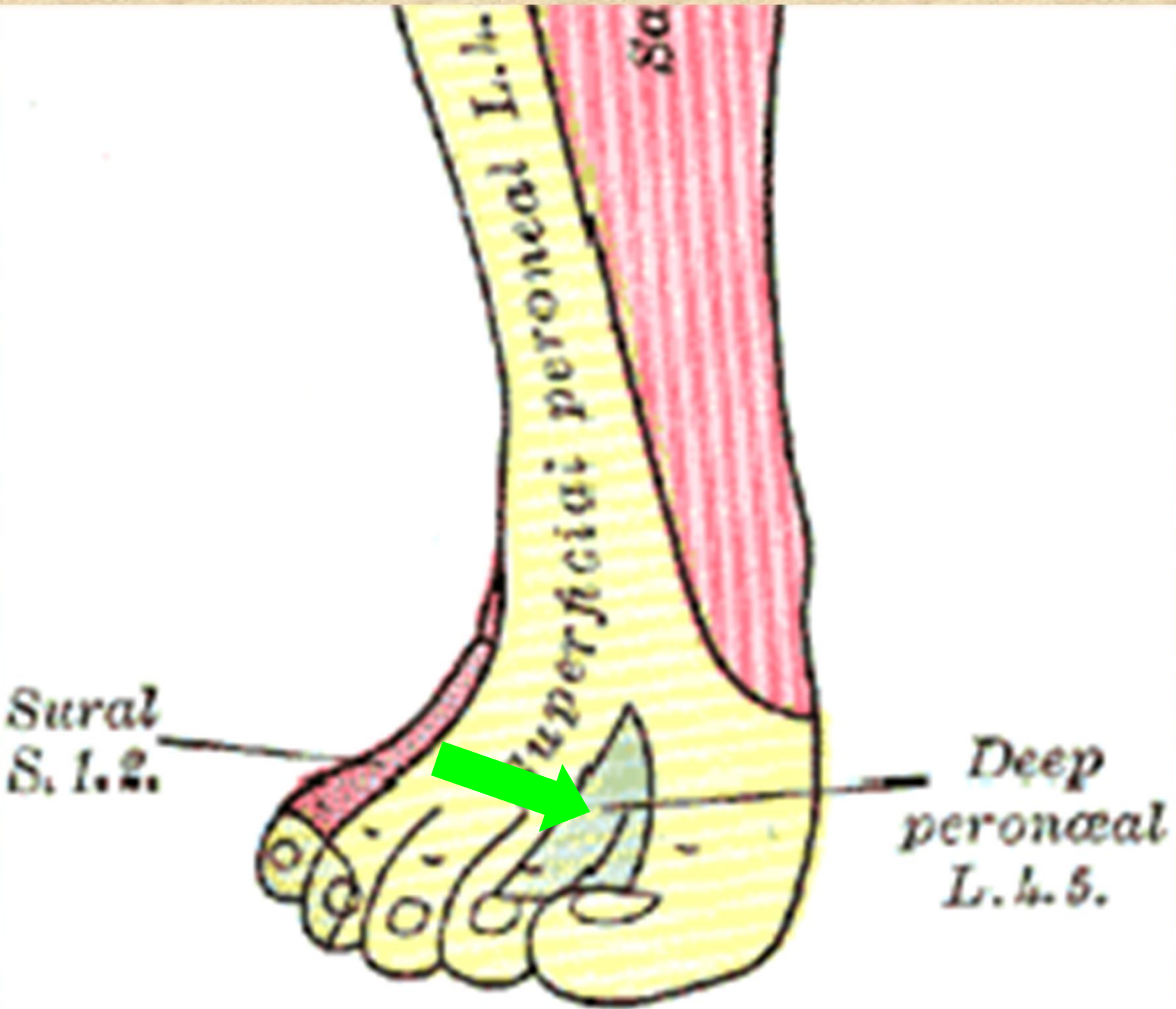


Nervus fibularis profundus

- n. digitalis dorsalis hallucis lateralis
- n. digitalis dorsalis digiti secundi medialis
- **rr. musculares** pro dlouhé a krátké extenzory







Nervus pudendus S1-S5

foramen infrapiriforme (s arterií) obtáčí spina ischiadica → foramen ischiadicum minus → do fossa ischiorectalis → v canalis pudendalis a dosahuje až k symfýze

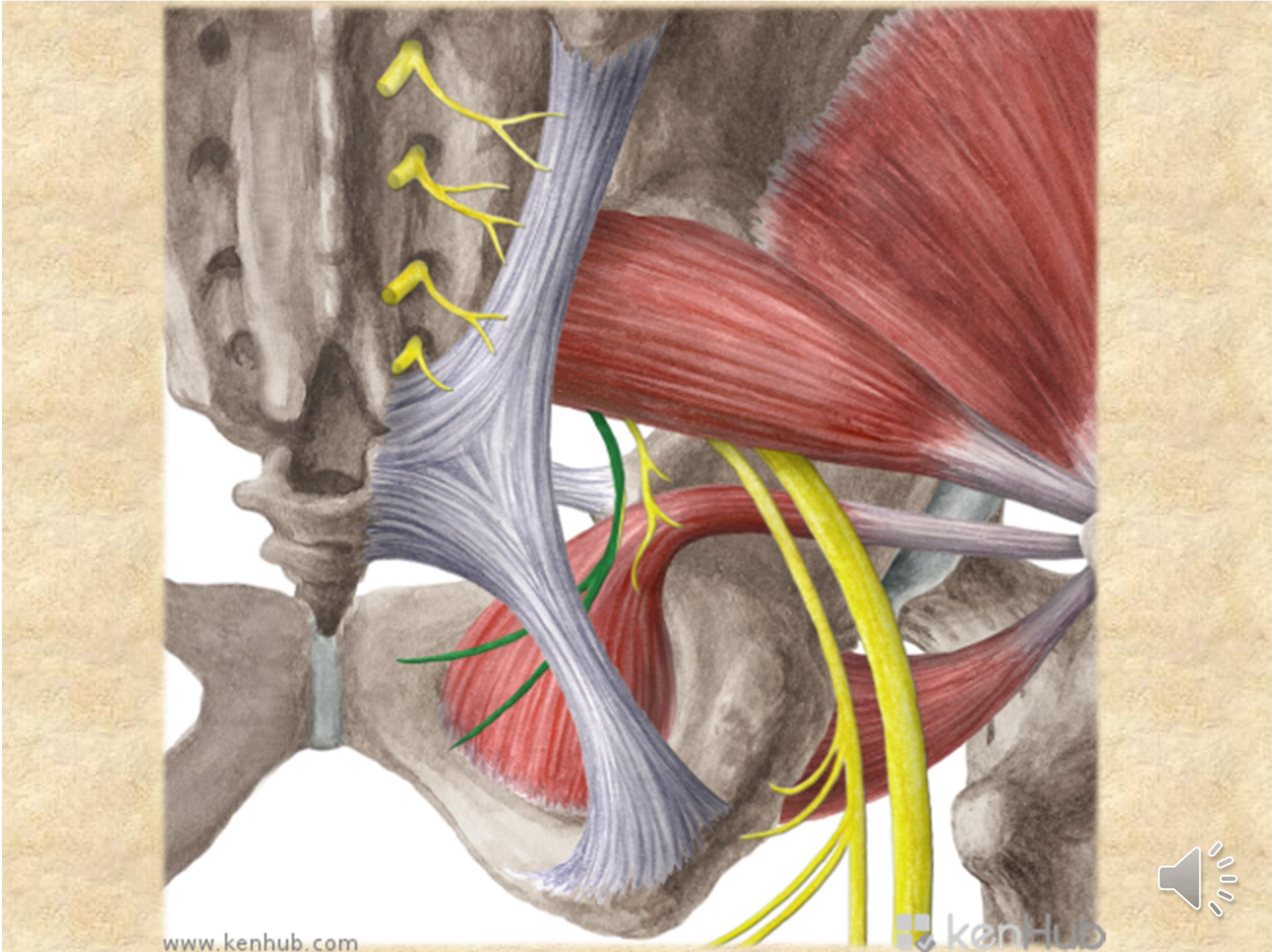
nn. rectales inf. - pro m. sphincter ani ext. a kůži anu

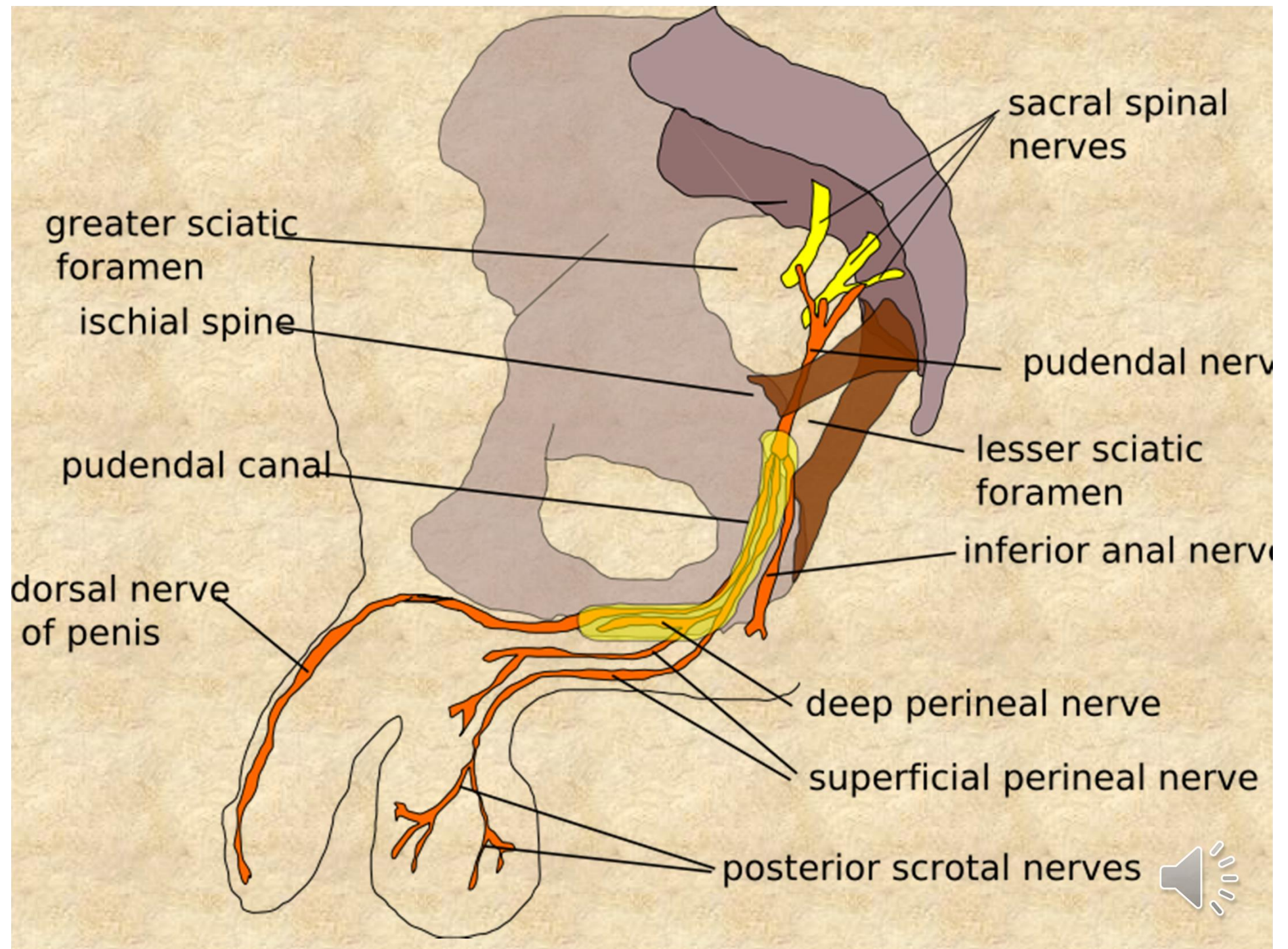
nn. perineales - pro kůži hráze a šourku (velkých pysků) - **nn. scrotales (labiales) post.** a pro svaly hráze- m. transversus perinei prof. et superf., m. bulbospongiosus, m. ischiocavernosus

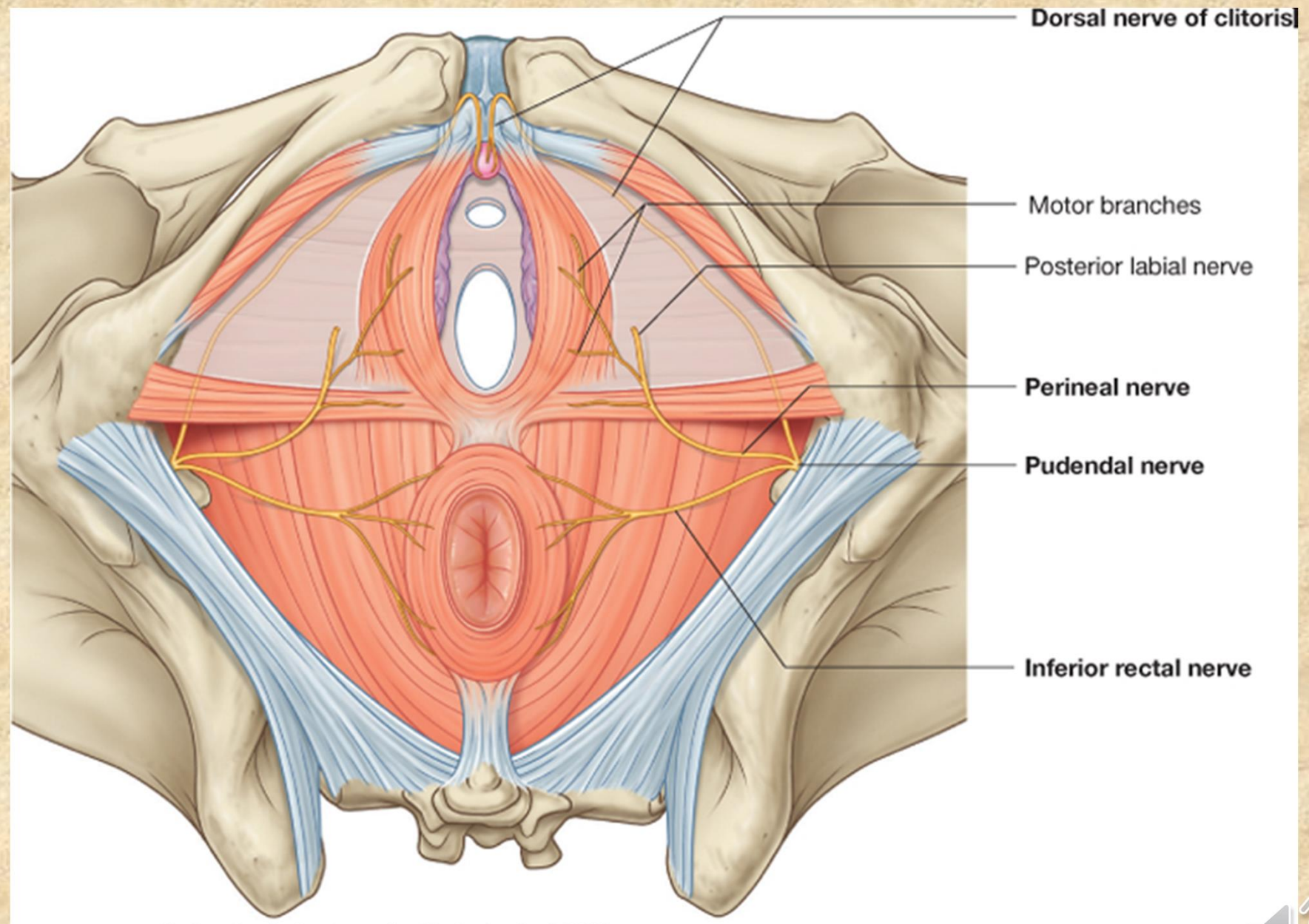
rr. musculares - m. levator ani, m. coccygeus

n. dorsalis penis (clitoridis) - ke kůži penisu (clitoris) a sliznici močové trubice









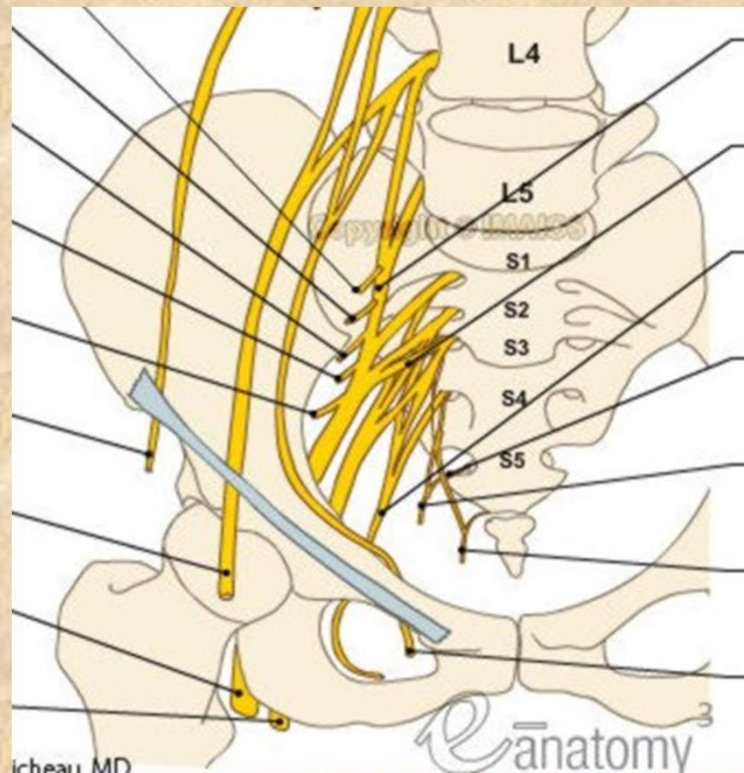
Plexus coccygeus

Rami ventrales nn. spinalium S4-5, Co

leží na přední ploše m. coccygeus,

nn. anococcygei - ke kůži a k zadní části diaphragma pelvis

rr. musculares - m. levator ani, m. coccygeus



- **Obrázky:**
- **Atlas der Anatomie des Menschen/Sobotta. Putz,R., und Pabst,R. 20. Auflage. München:Urban & Schwarzenberg, 1993**
- **Netter: Interactive Atlas of Human Anatomy.**
- **Naňka, Elišková: Přehled anatomie. Galén, Praha 2009.**
- **Čihák: Anatomie I, II, III.**
- **Drake et al: Gray´s Anatomy for Students. 2010**



• **DĚKUJI ZA POZORNOST!**

