
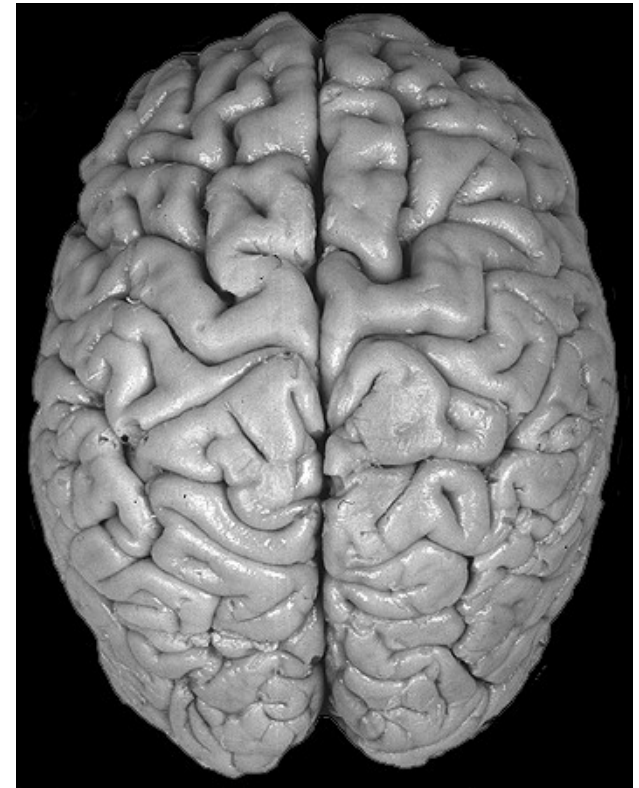
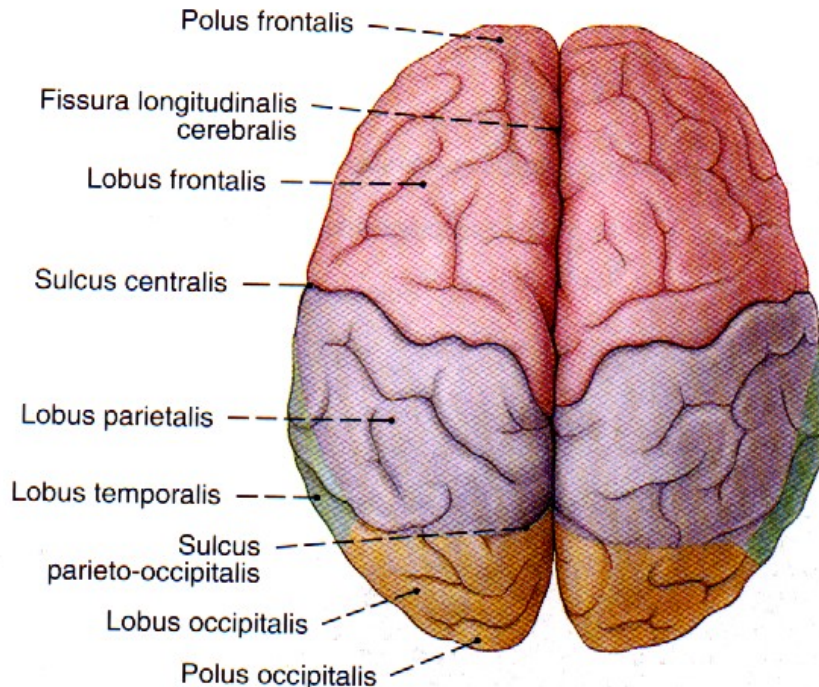


KONCOVÝ MOZEK (*telencephalon*)



KONCOVÝ MOZEK (*telencephalon*)

- jedná se o vývojově pokročilejší část předního mozku a o nejpokročilejší část mozku vůbec
- uloženy (přemístěny) nejvyšší řídicí funkce v těle
- objemově největší částí mozku, jemuž dává tvar i velikost



Vnější stavba koncového mozku

mozkov

ko

po

- ba

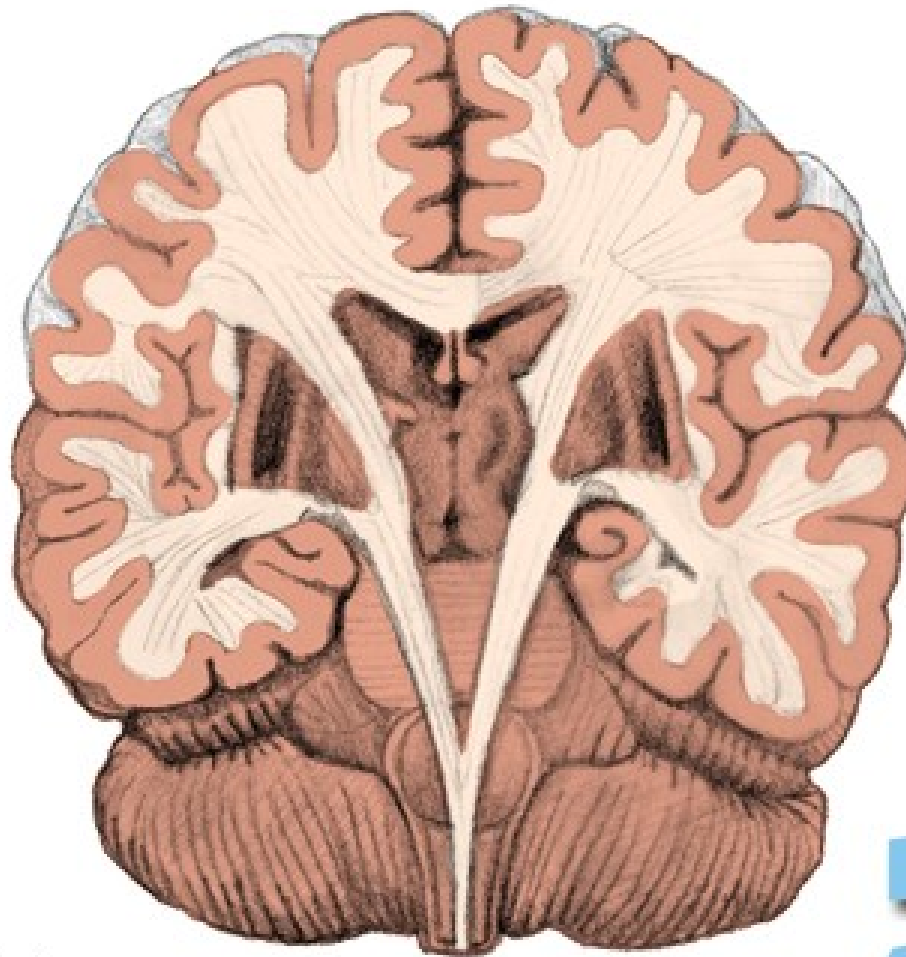ulo

- pla

po

hn

hn



- substância branca
- substância cinzenta

st

ždá

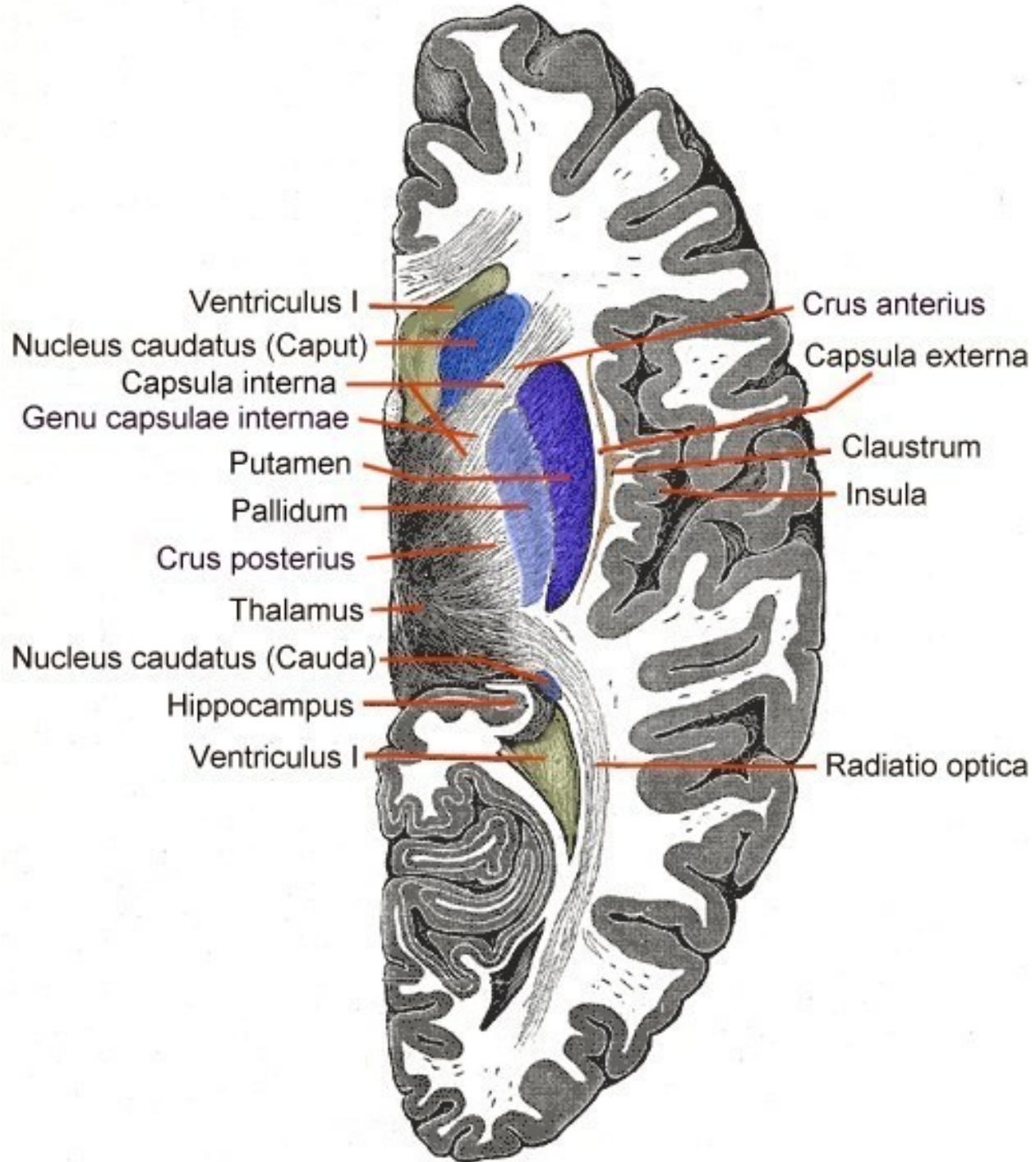
erý

u

ou

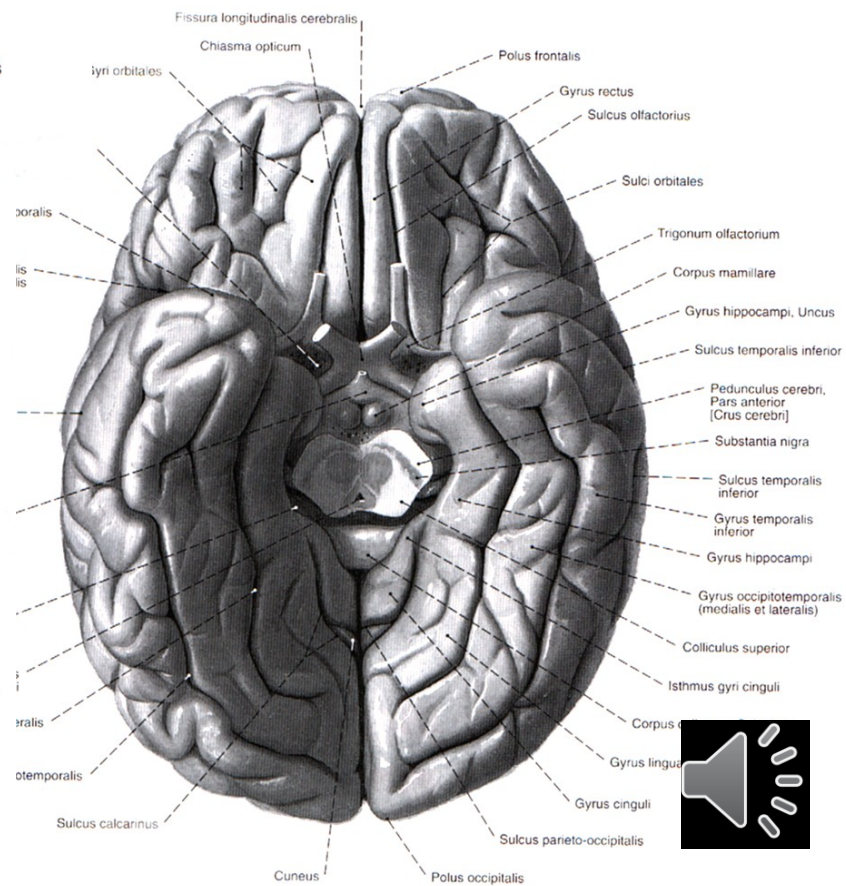
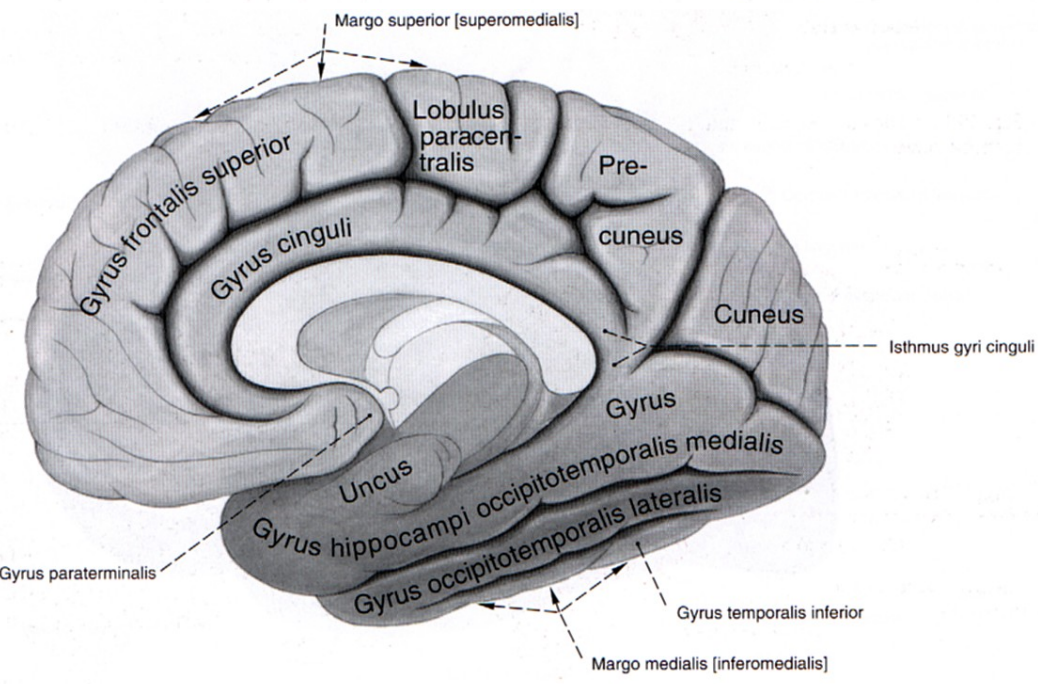
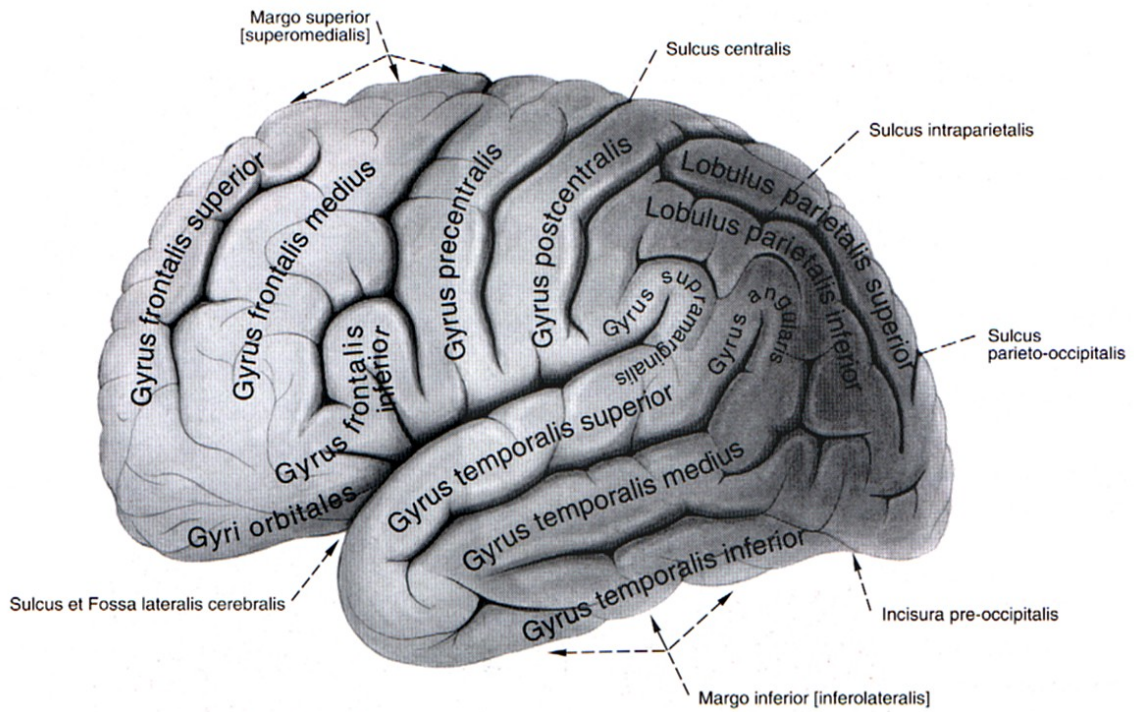
ery



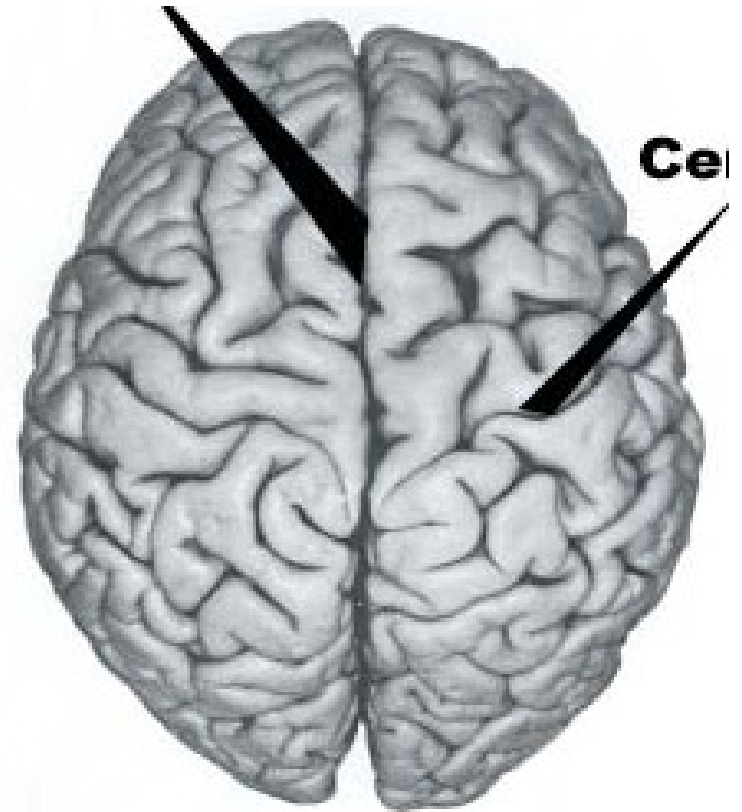
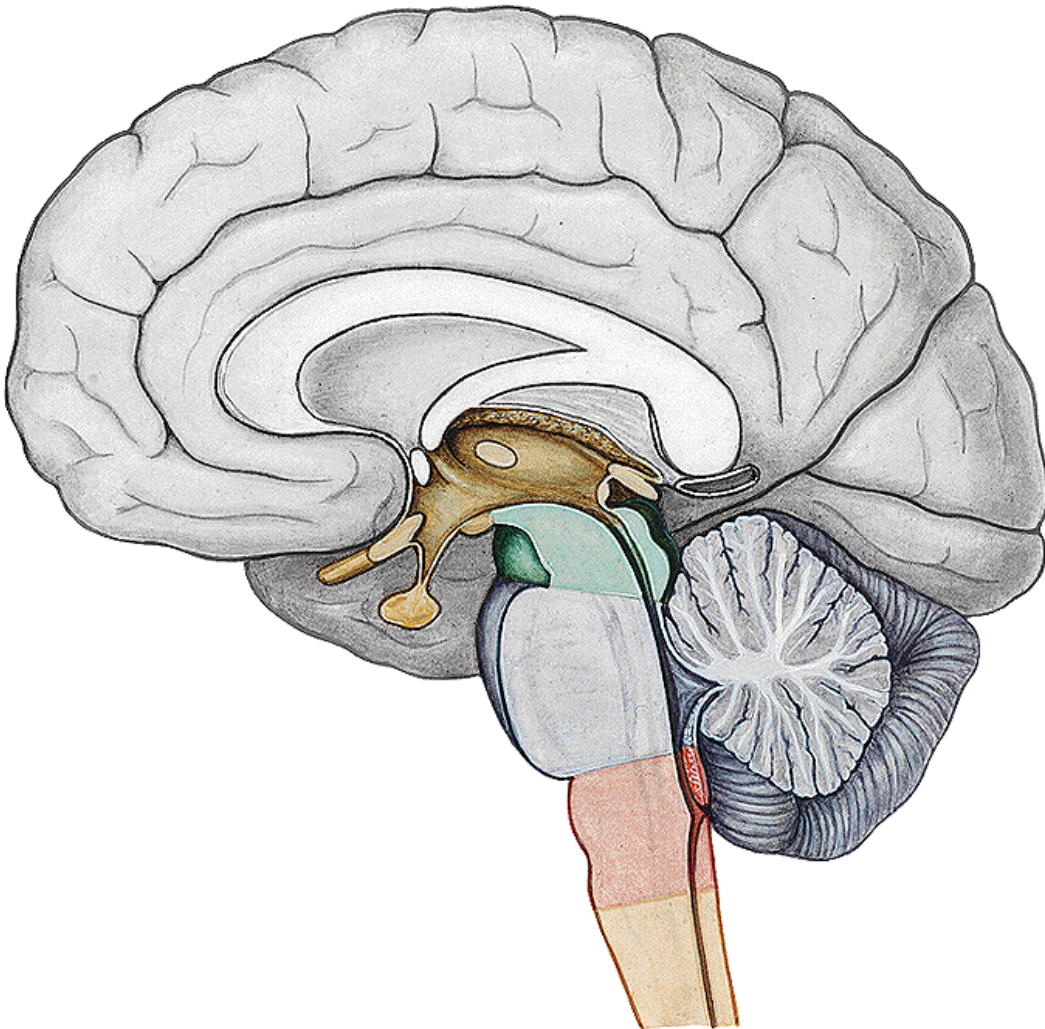


- mozková polokoule je svým tvarem předozadně protáhlou čtvrtkoulí, obě hemisféry dohromady tvoří polokouli
- pravá a levá hemisféra jsou ve střední rovině odděleny hlubokou štěrbinou (***fissura longitudinalis cerebri***)
- od mozečkových hemisfér jsou polokoule koncového mozku odděleny příčně probíhající štěrbinou (***fissura transversa cerebri***)
- na hemisférách rozlišujeme tři plochy:
facies inferior (dolní plocha)
facies medialis (vnitřní přivrácená plocha)
facies superolateralis (zevní konvexní plocha)

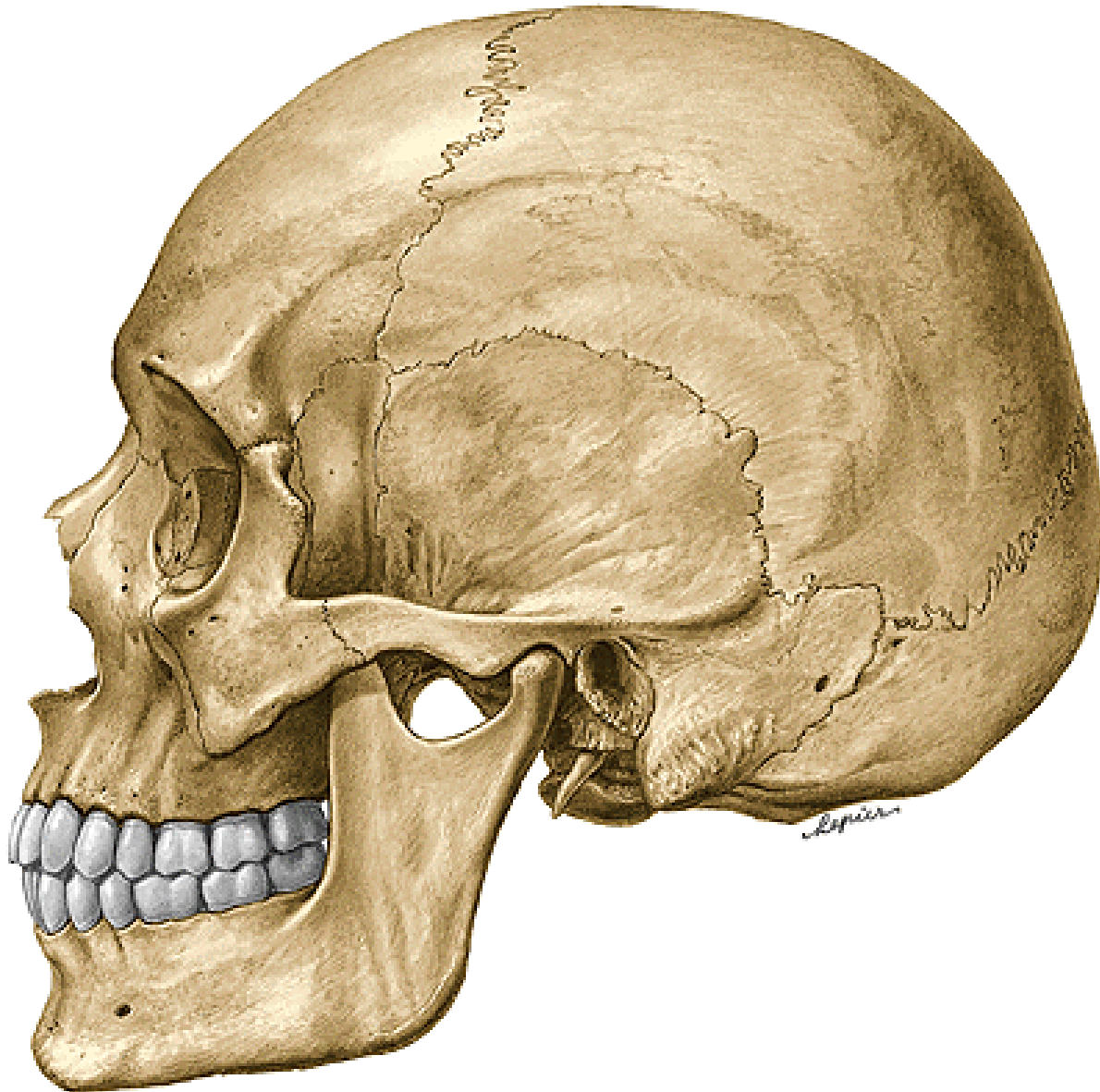




- na spodině fissura longitudinalis cerebri leží kalozní těleso – **corpus callosum** (představuje hlavní a největší komisuru telencephala)



Mozkové laloky



Každá hemisféra se dělí na 5 laloků:

čelní lalok (*lobus frontalis*): naléhá na vnitřní plochu šupiny čelní

kosti- p

temenní

temenn

týlní lalok

kosti- p

spánkový

šupiny

ostrovní

jámě m

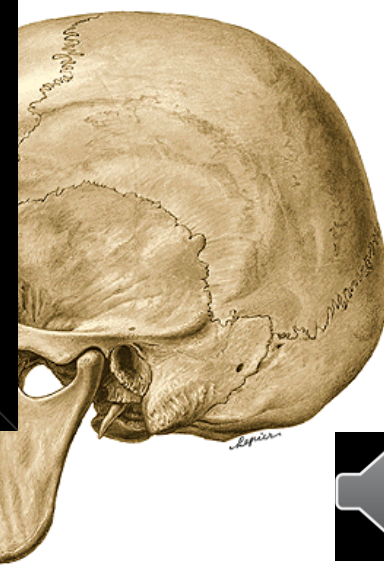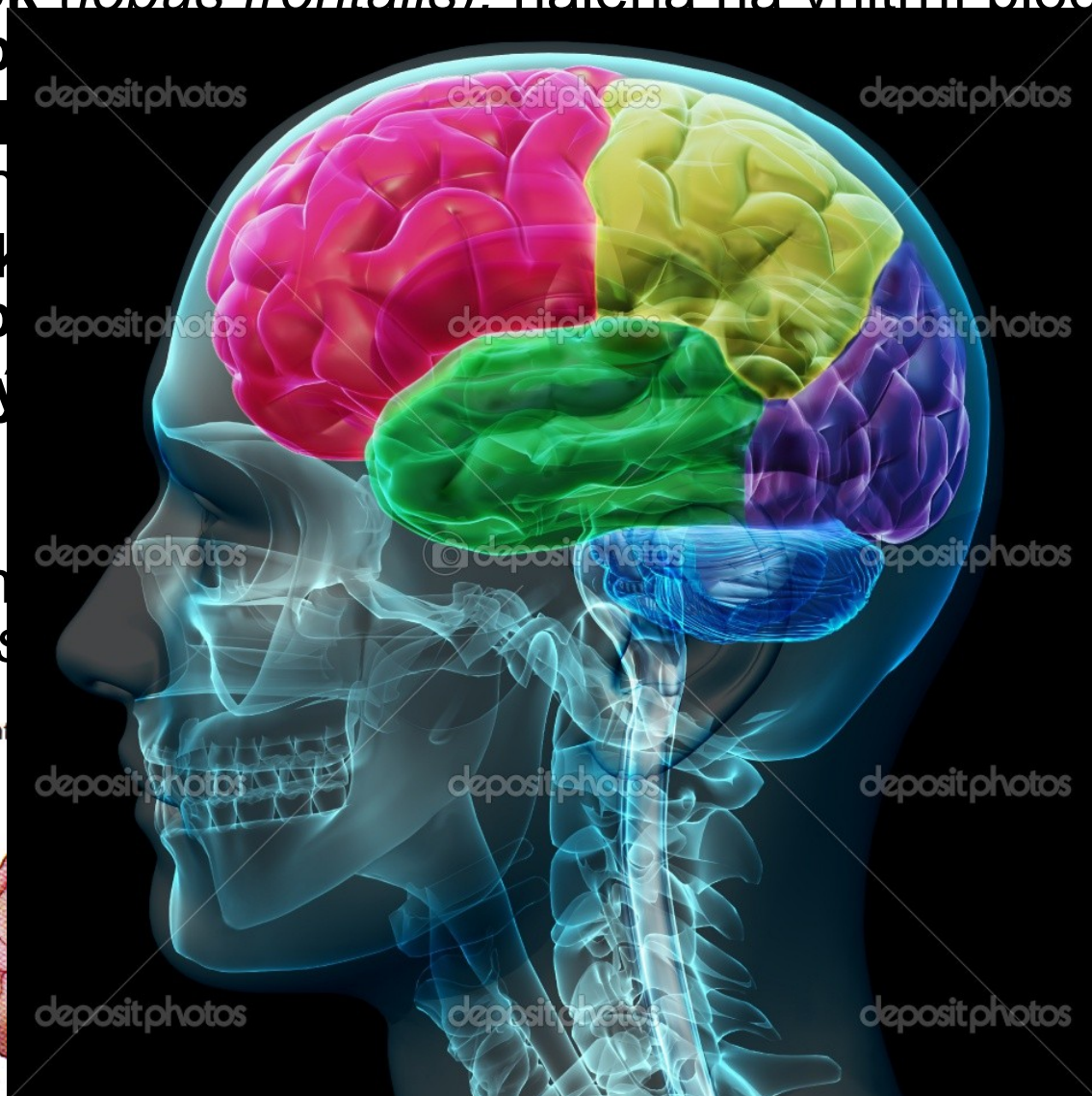
lateralis

plochu kosti

ochu šupiny týlní

řní plochu

ek, umístěný v
ním (ve *fossa*



Lobus front

Polus frontalis

Fossa lateralis cerebralis

Polus temporalis

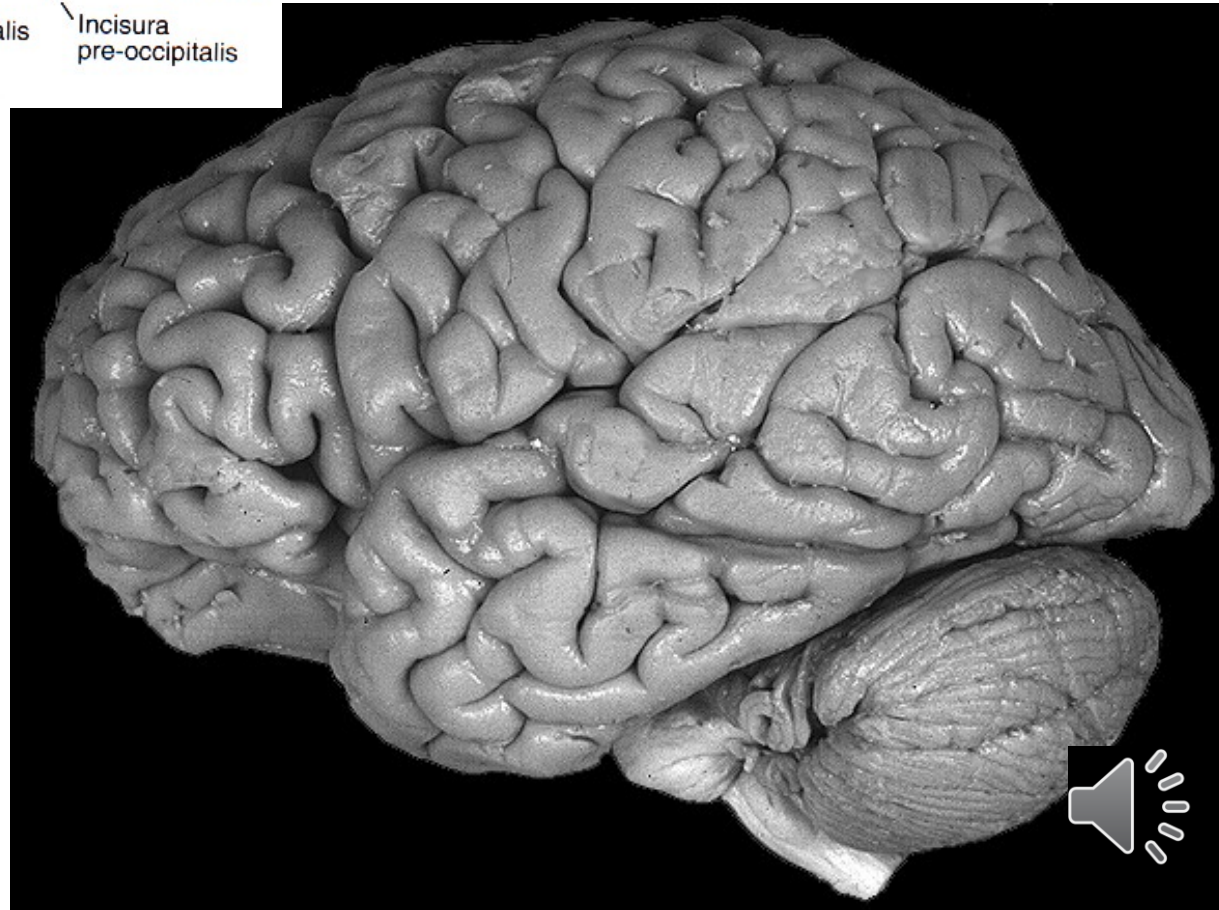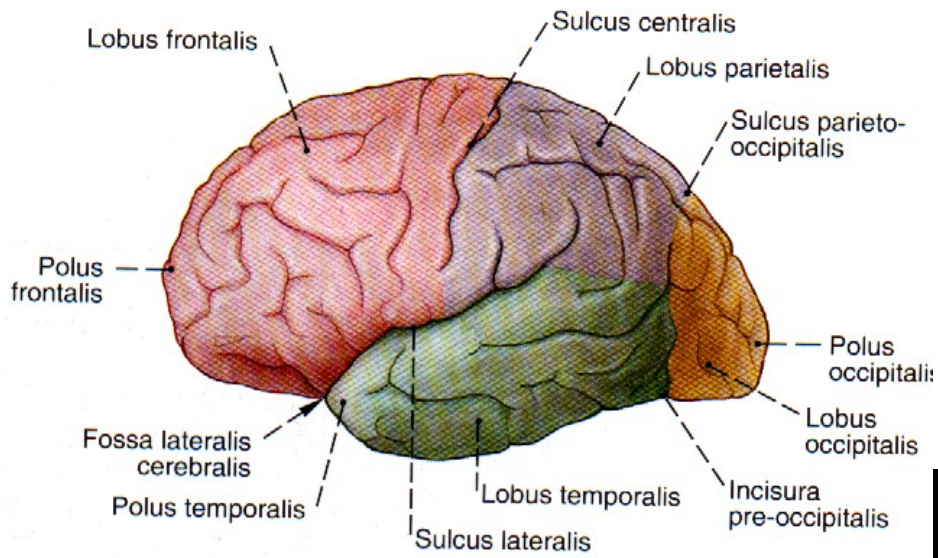
Lobus temporalis

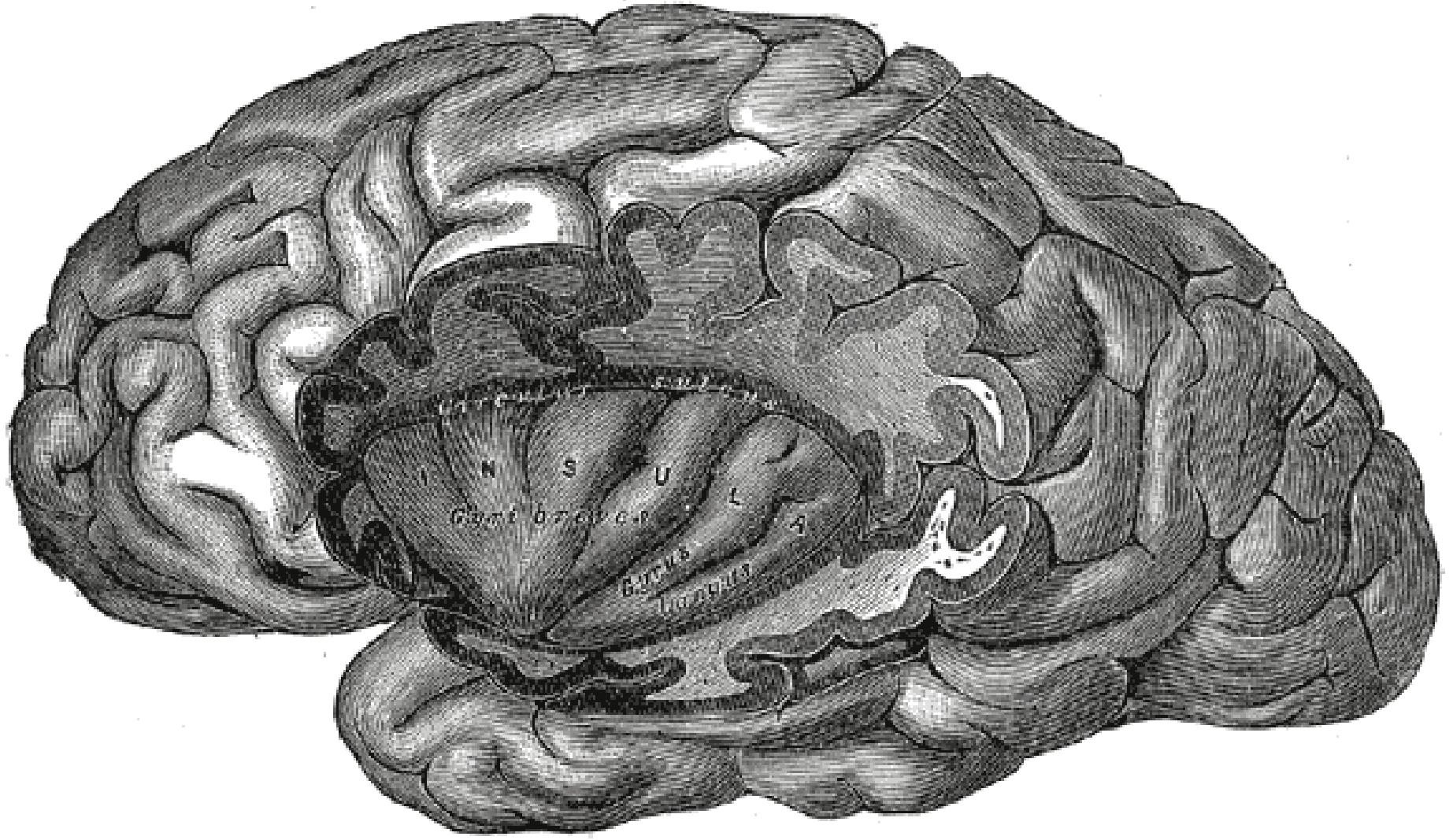
Sulcus lateralis

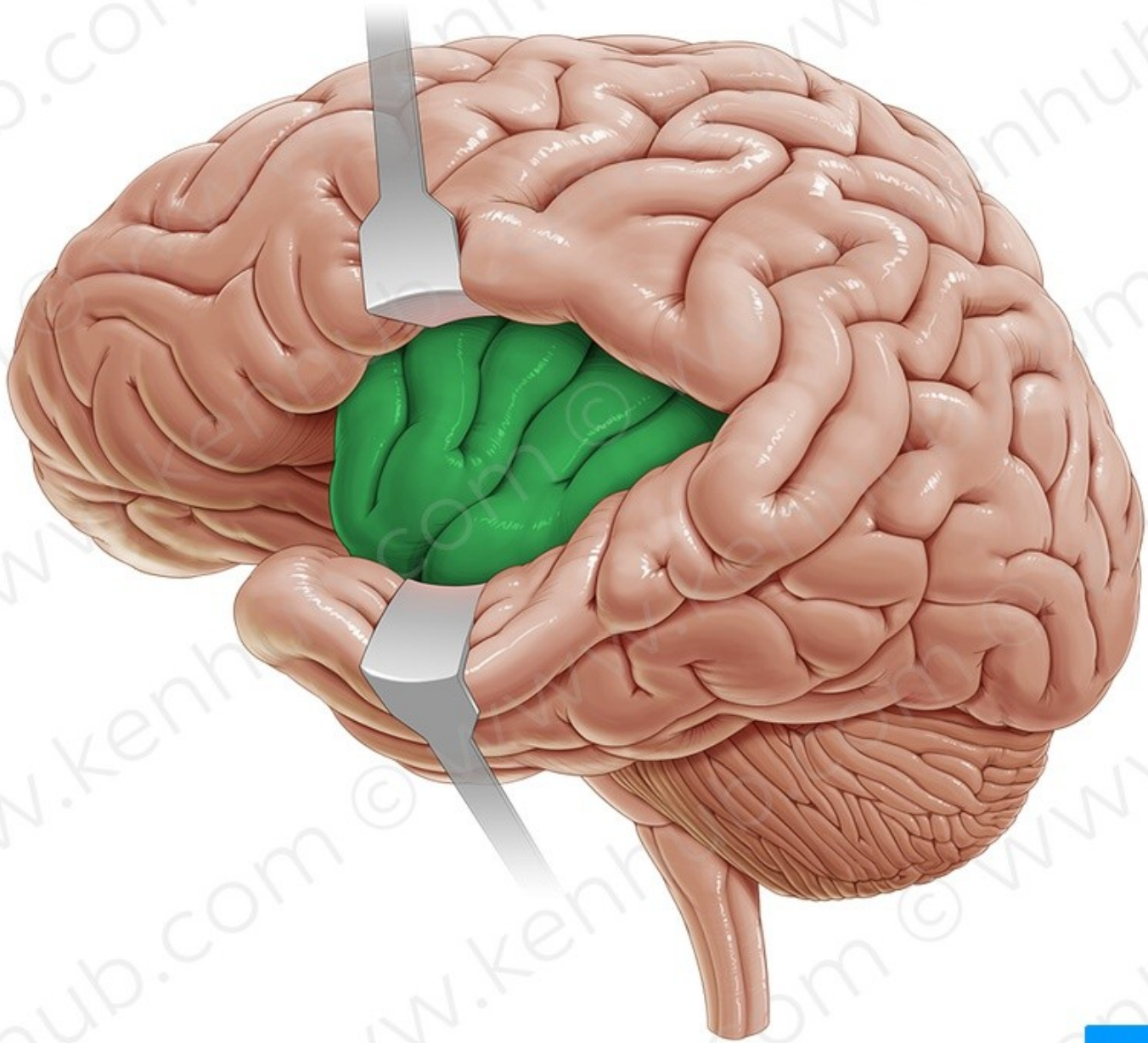
Incisura pre-occipitalis

Lobus occipitalis



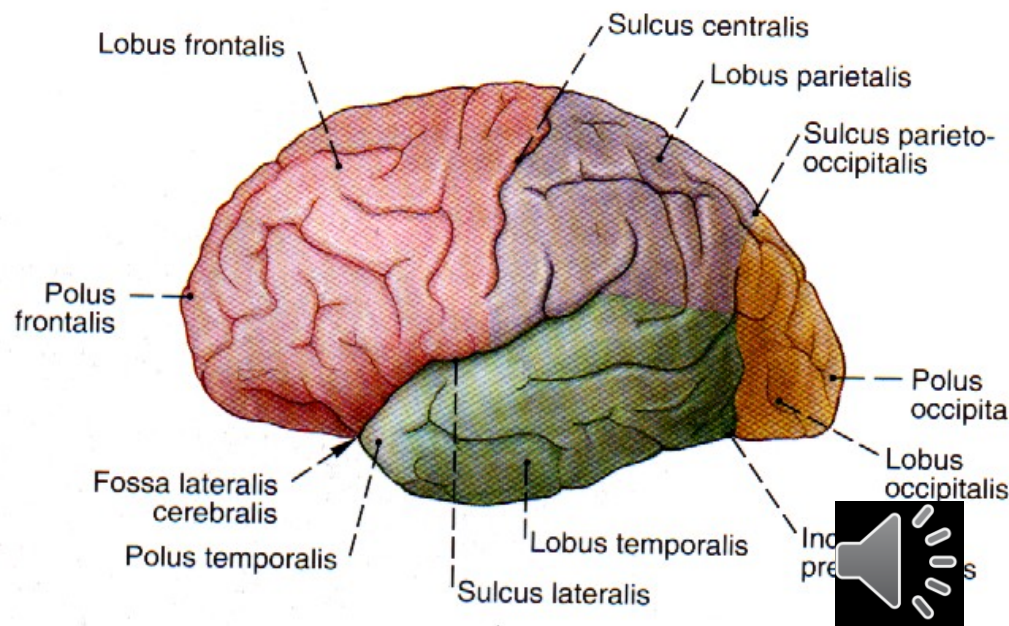


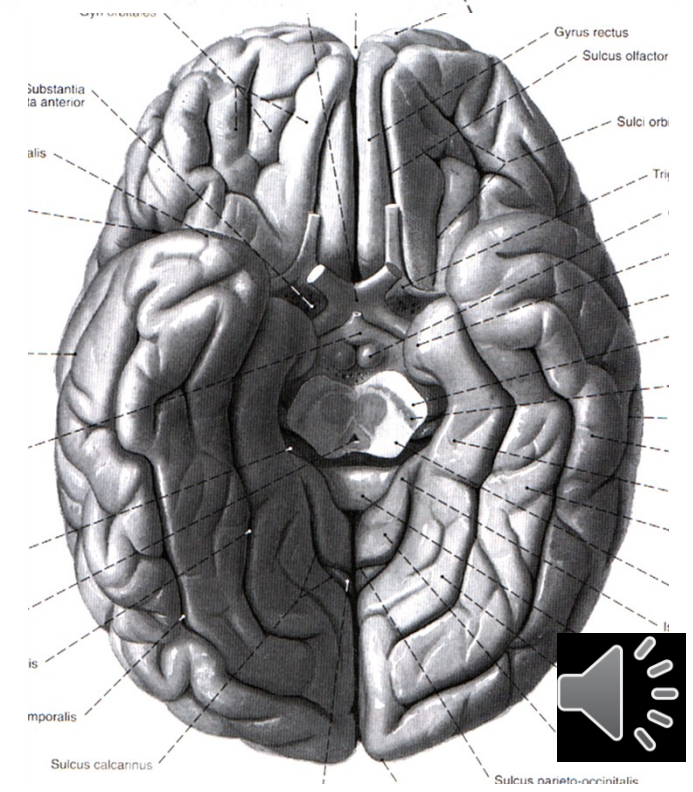
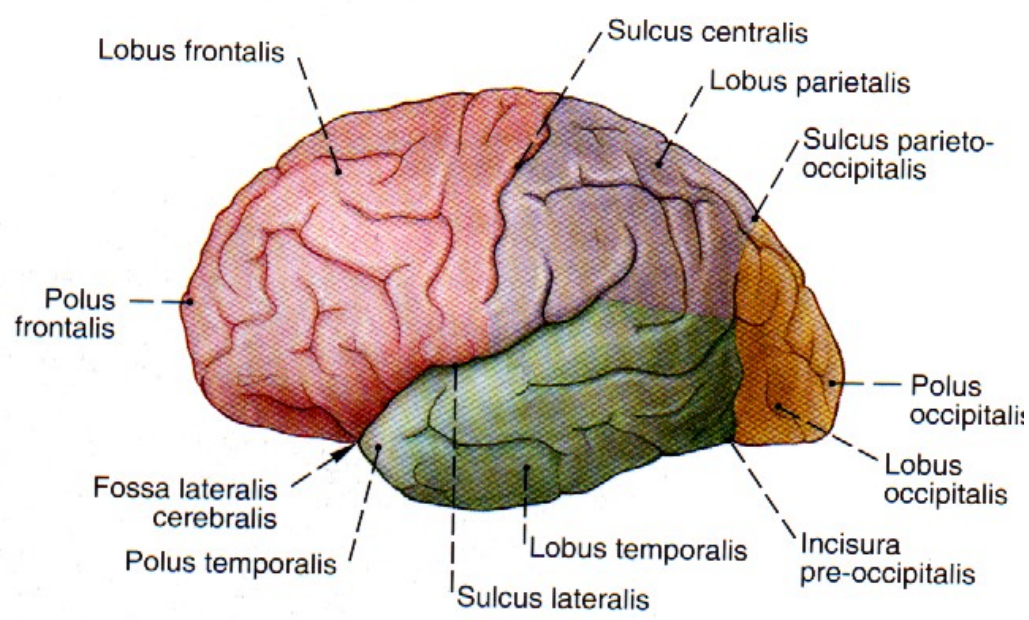
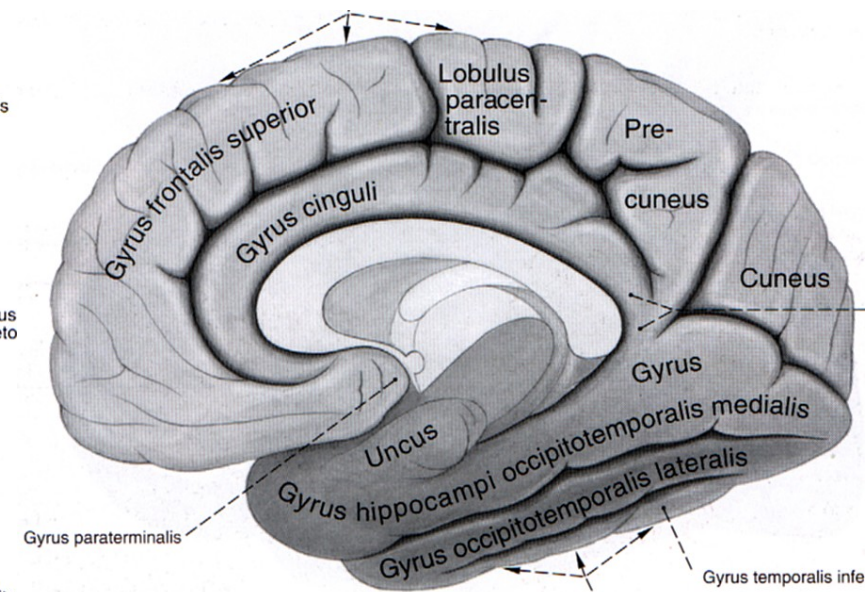
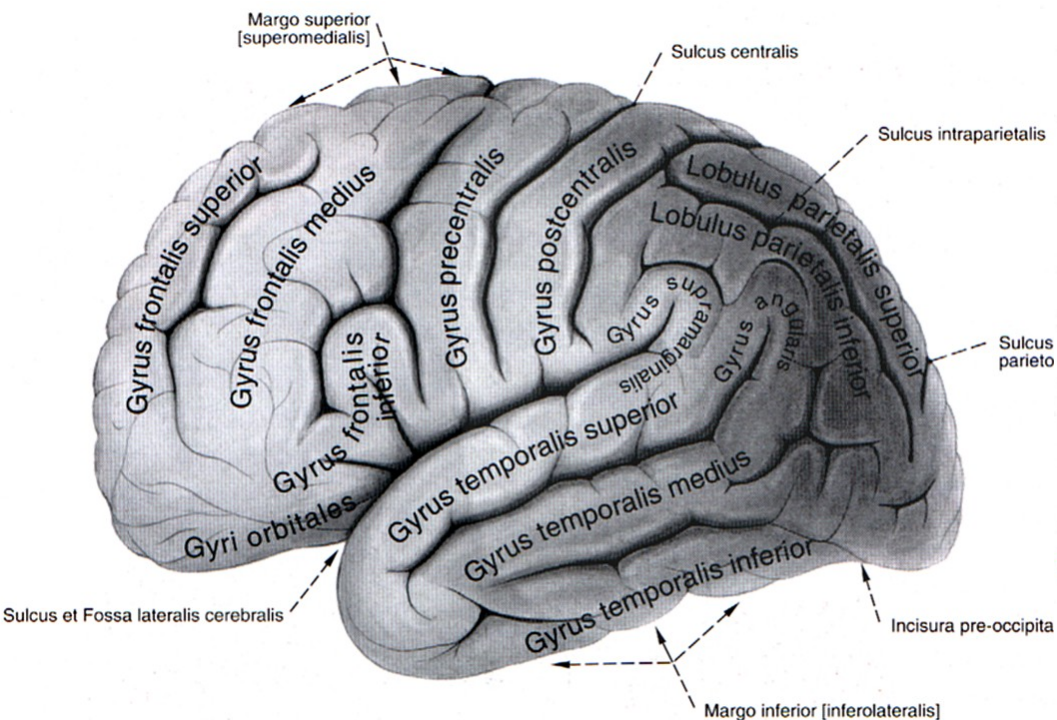




- hemisféry jsou na svém povrchu rozbrázděny velkým množstvím rýh (***sulci***) na tzv. mozkové závitky (***gyri***), toto zbrázdění se označuje jako **gyrifikace** a slouží ke zvětšení povrchu mozkové kůry, do které se potom vejde větší množství neuronů (souvisí to s mohutným rozvojem koncového mozku u savců), k hlavním rýhám patří:

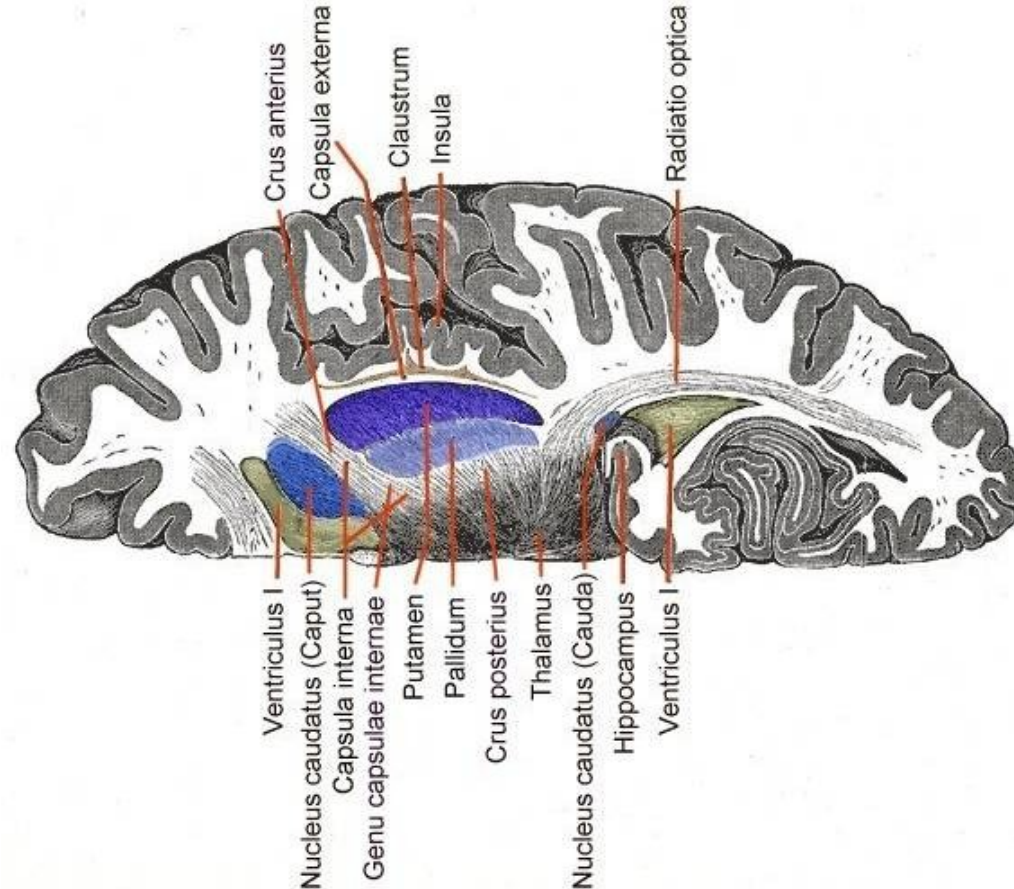
- **sulcus centralis**
- **sulcus parietooccipitalis**
- **fissura lateralis cerebri**





Vnitřní stavba koncového mozku

- **mozková kůra (cortex):** vnější vrstva pláště, je to tedy součást *pars pallialis*
- **těleso bílé hmoty (corpus medullare):** vnitřní vrstva pláště, je to součást *pars pallialis*
- **bazální ganglia (striatum):** útvary odpovídající *pars basilaris*

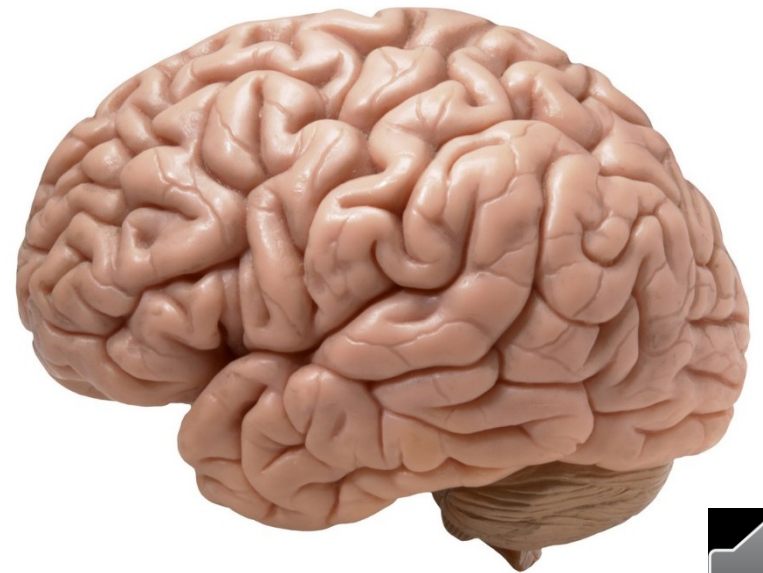

1. MOZKOVÁ KŮRA

- mozková kůra je vrstva šedé hmoty pokrývající mozkové hemisféry
- tvoří vnější vrstvu pláště (pallia), je gyrifikovaná, čímž její plocha dosahuje (po rozvinutí) asi 0,25 m². Mozková kůra obsahuje na průřezu 3 – 6 vrstev neuronů, mezi nimiž je velké množství synaptických spojů, z morfologického a fylogenetického hlediska rozlišujeme následující úseky mozkové kůry (pláště):

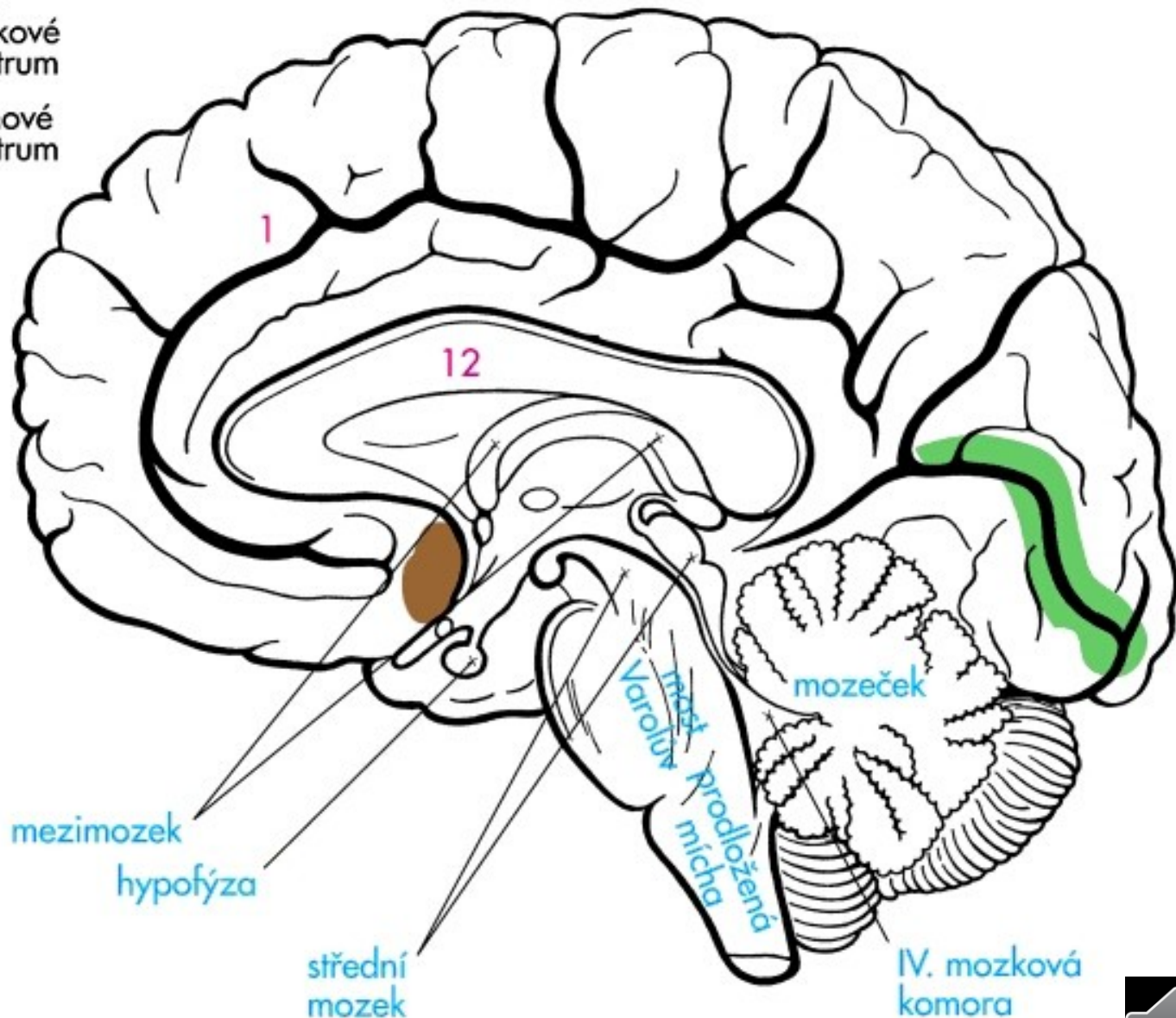
Allocortex (paleocortex, archicortex)

Neocortex



1. allocortex

- vývo
- trojv
- vrstv
- hmot
- jen a
- z fylc
- stupi



a) paleo
fylogene
člověka
(čichové)

b) arch
jako síd
obratlov
(hlavnír
kterým
paleocc
člověka
přilehlých oblastech

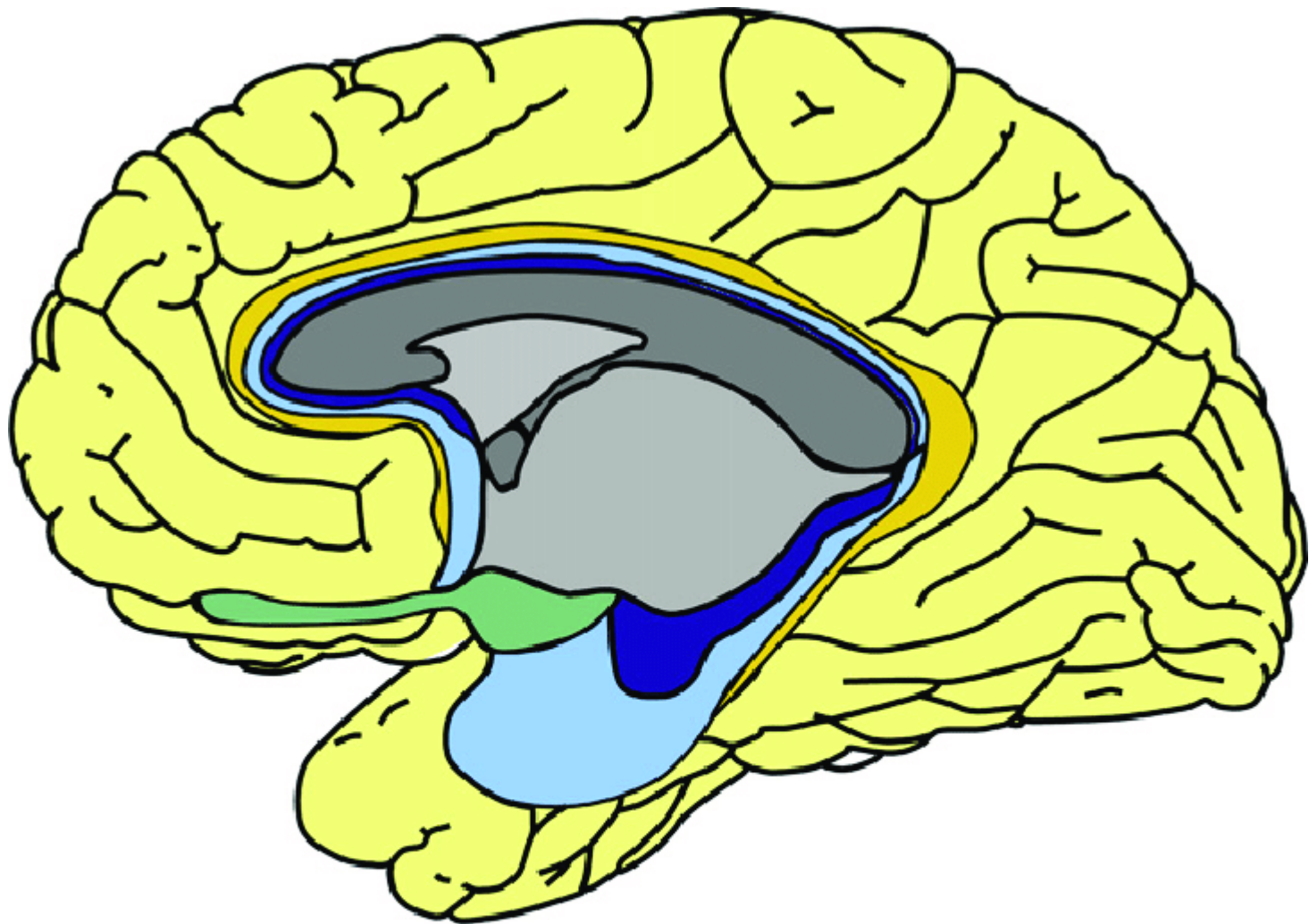
ka

e

ě

e





 paleocortex

 archicortex

 isocortex

 periarchicortex

 proisocortex



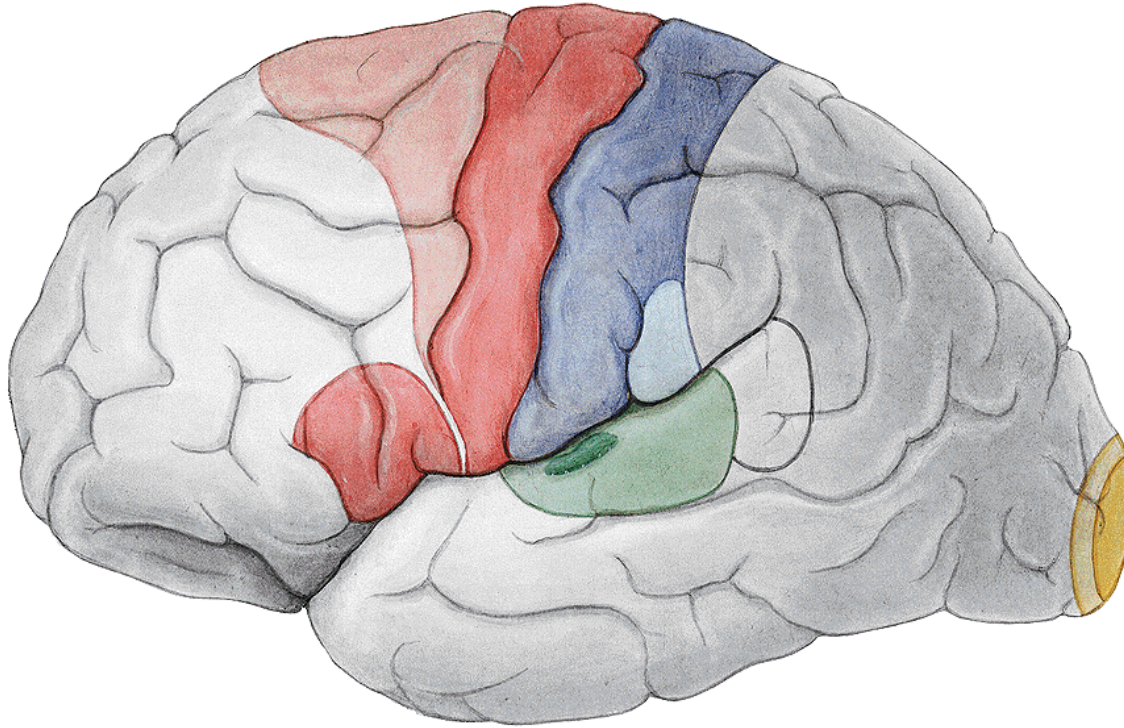
2. neocortex

- vývojově mladší část mozkové kůry
- šestivrstevnou strukturu, tzv. obsahuje šest morfologicky odlišných vrstev neuronů
- u člověka zaujímá neocortex asi 95% povrchu mozkové kůry a je sídlem nejvyšších řídicích funkcí, základní šestivrstevná stavba této kůry se na různých místech hemisféry více či méně liší
- byly vypracovány tzv. cytoarchitektonické mapy rozdělující mozkovou kůru do několika oblastí s přibližně stejnou vnitřní stavbou, nejpoužívanější je Brodmannova mapa dělící (celou) mozkovou kůru do 11 oblastí (*regiones*) a 52 ploch (*areae*)
- funkčně můžeme mozkovou kůru rozdělit do tzv. funkčních korových oblastí – okrsků, jež jsou sídly nejvyššího zpracování a integrace motorických a senzitivních informací (kůra motorická, senzitivní, zraková, sluchová atd.)



Funkční korové oblasti mozkové kůry

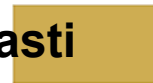- téměř každá funkční korová oblast má dvě složky – **primární** (přijímá informace z receptorů nebo vydává povely k činnosti svalů) a **sekundární (asociační)** (zajišťuje hlubší analýzu dané funkce a integraci s ostatními korovými a podkorovými centry)



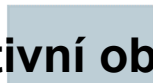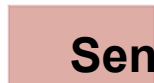
Motorické oblasti



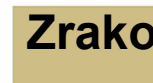Sluchové oblasti

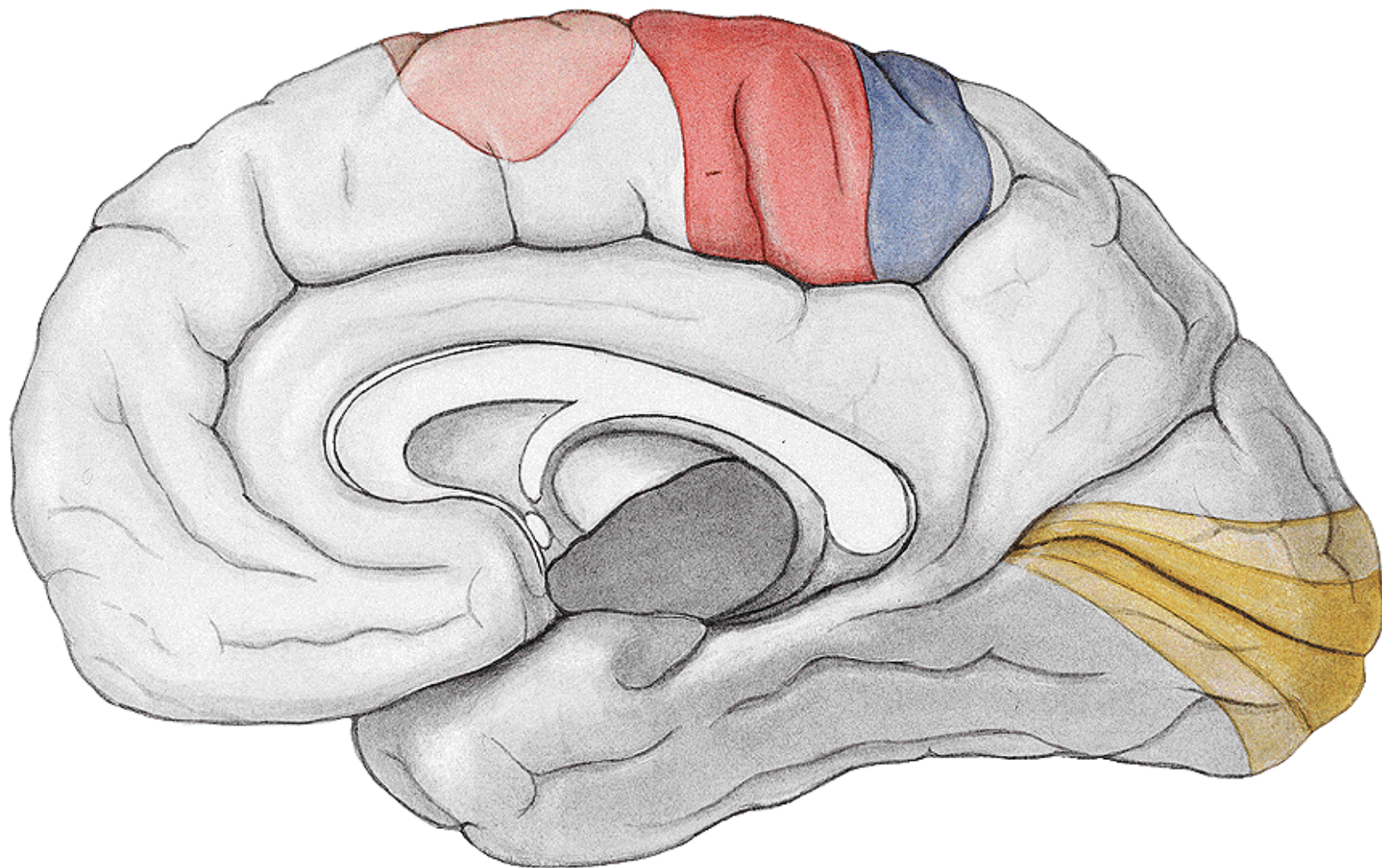


Senzitivní oblasti



Zrakové oblasti





Motorické oblasti



Senzitivní oblasti



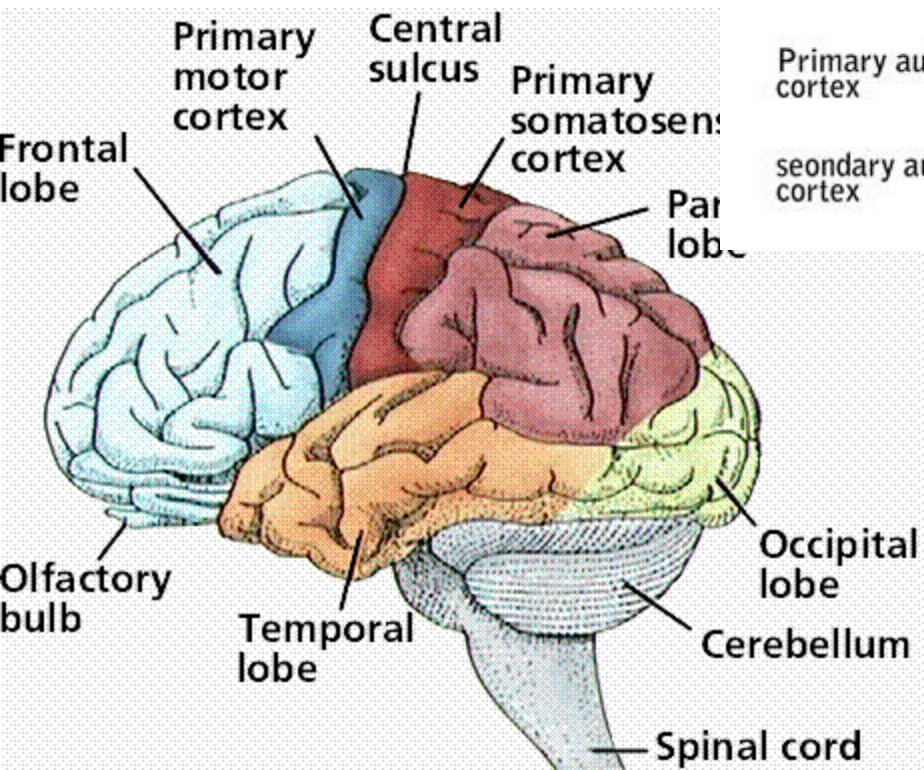
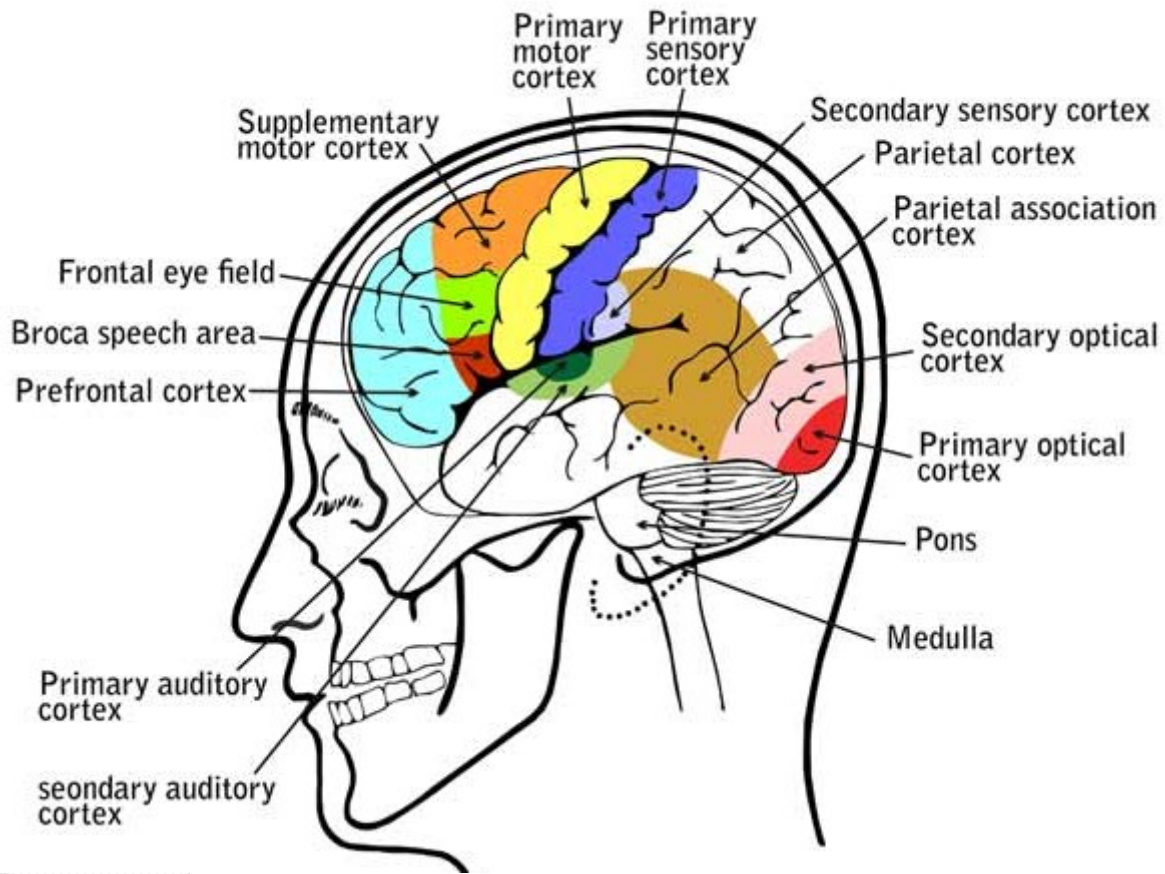
Zrakové oblasti

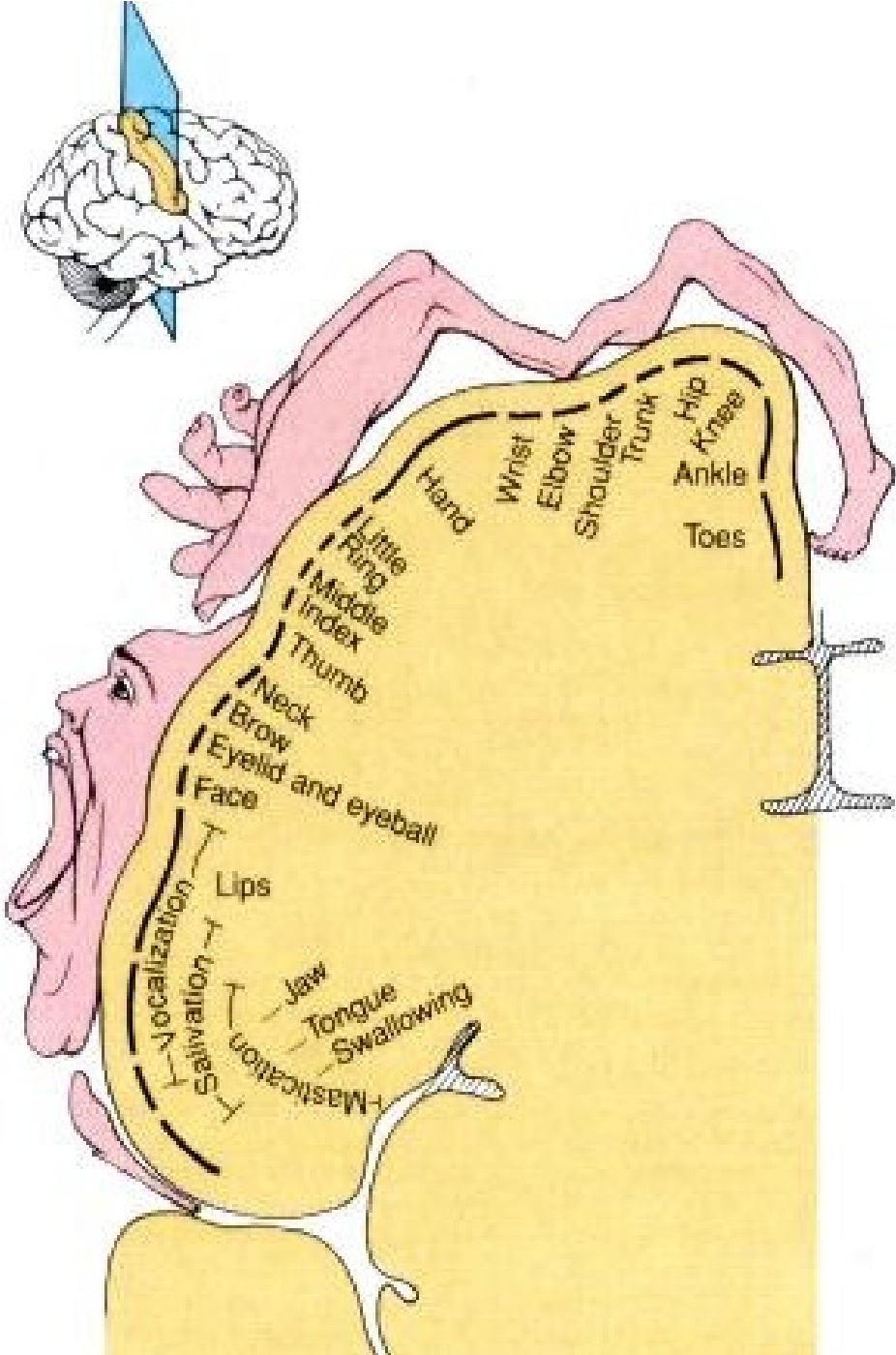


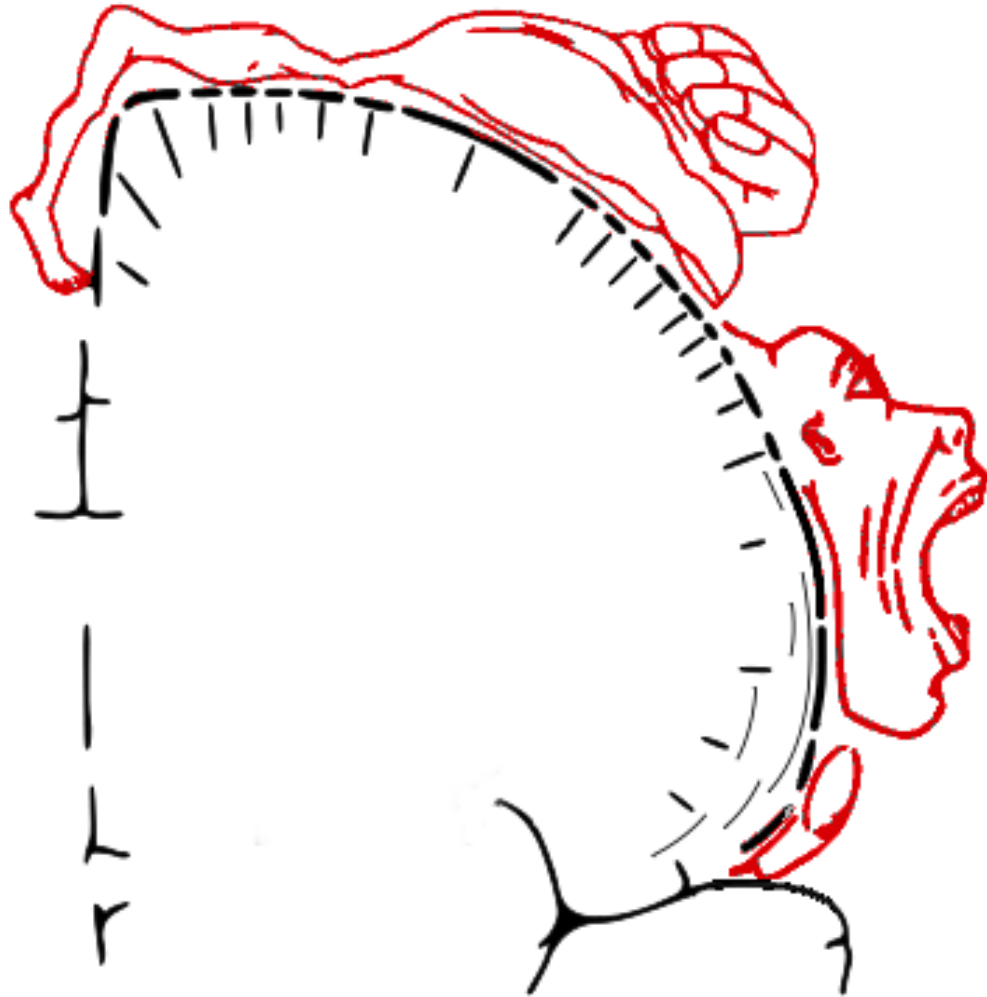
motorická korová centra

- jedná se o ty oblasti mozkové kůry, jejichž neurony vydávají impulzy k činnosti svalů
- jejich axony tedy pokračují do nižších úrovní CNS jako sestupné (motorické) dráhy
- v kůře koncového mozku mají specifické řídicí oblasti především funkce ovládající příčně pruhovanou (somatickou) svalovinu
- **primární motorická oblast**- volní hybnost- pyramidová dráha - poškození = chabá obrna (***gyrus praecentralis***)
- **sekundární (asociační) motorická oblast**- složitější pohyby, příprava pohybu- poškození = spastická obrna a zástava řeči (***gyrus frontalis superior***)
- **premotorická oblast**- příprava pohybu - spolupráce s okohybným polem - poškození = apraxie (***gyrus frontalis*** - zadní část)
- **frontální okohybné pole**- poškození = deviace bulbů





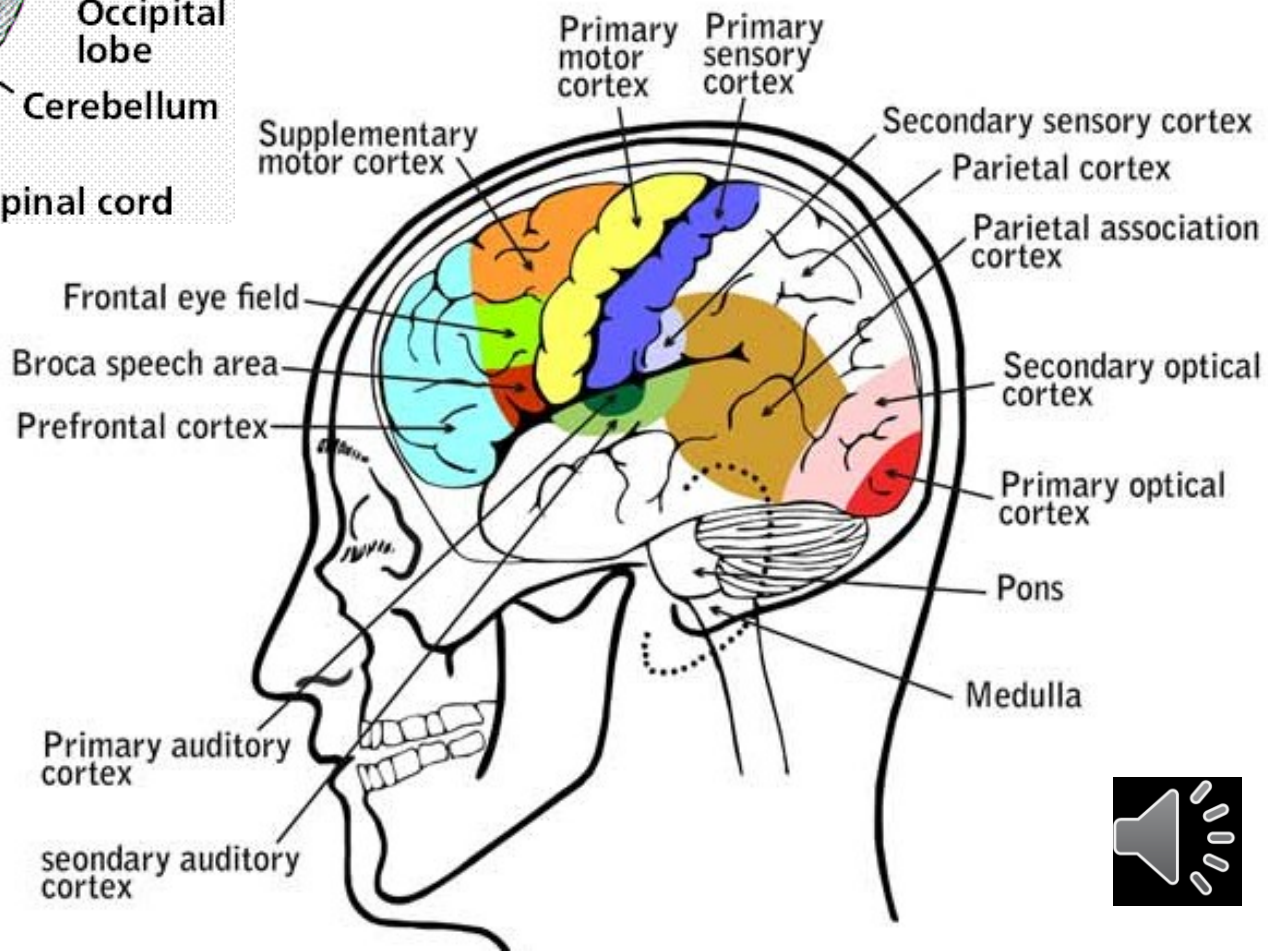
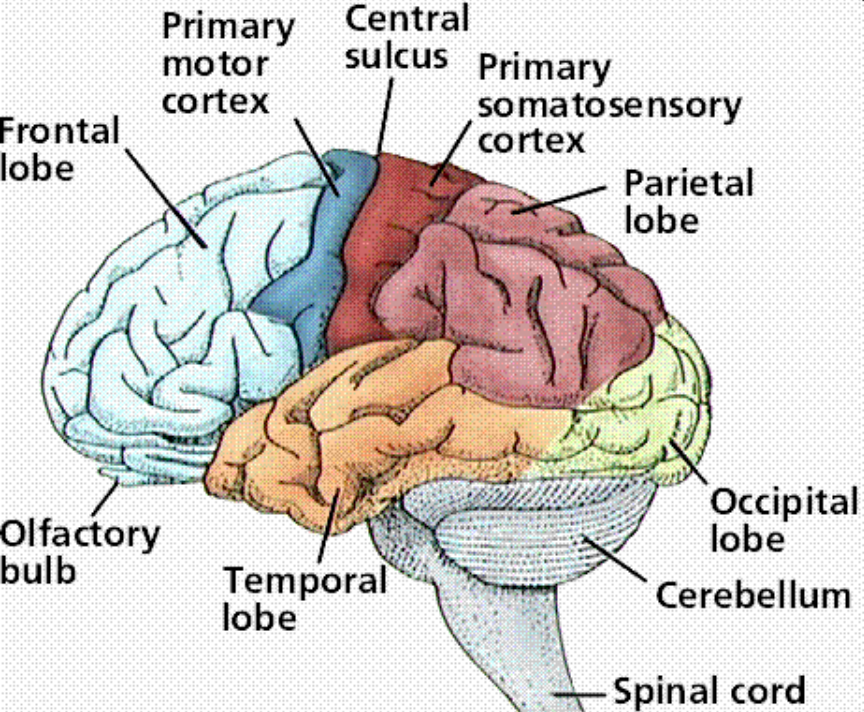


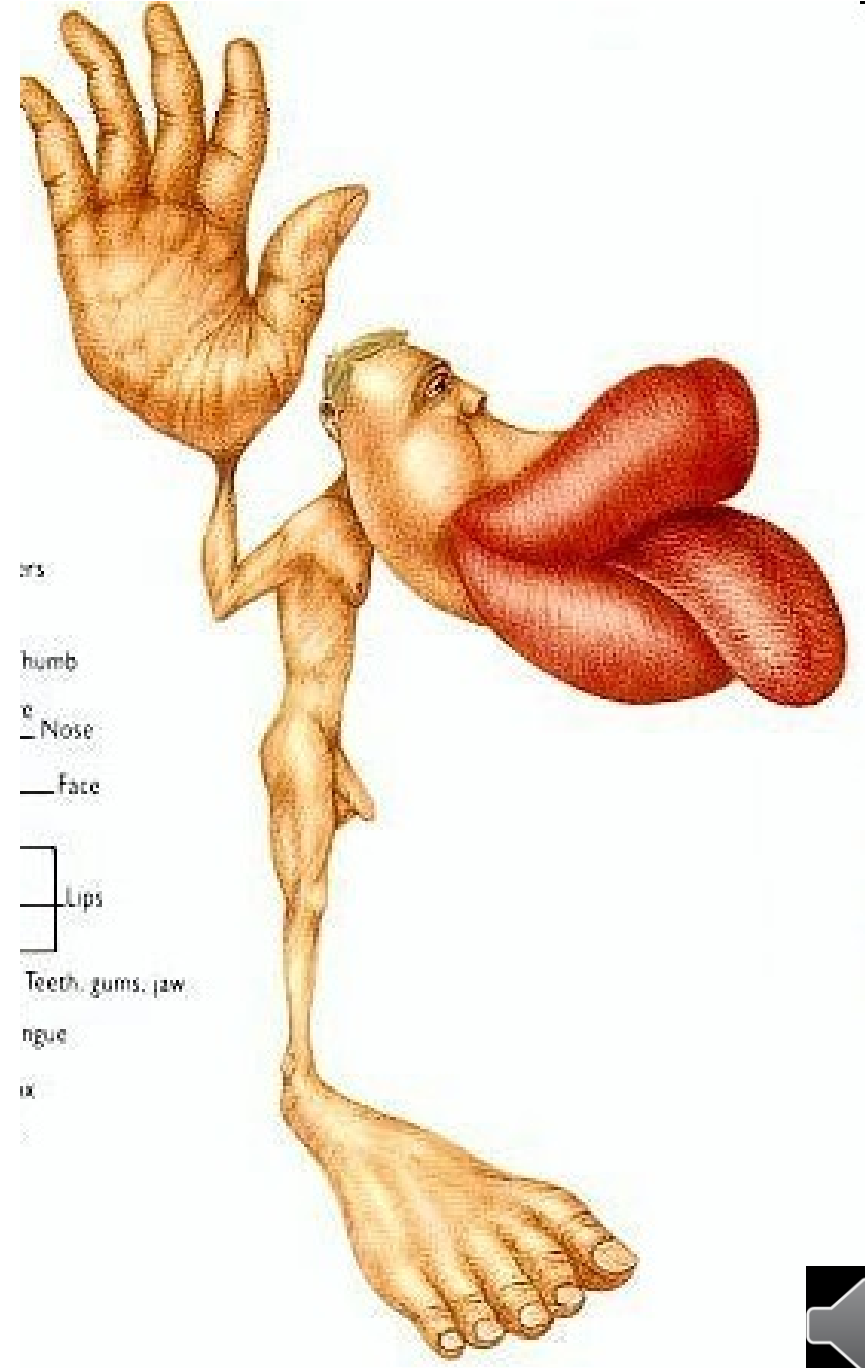
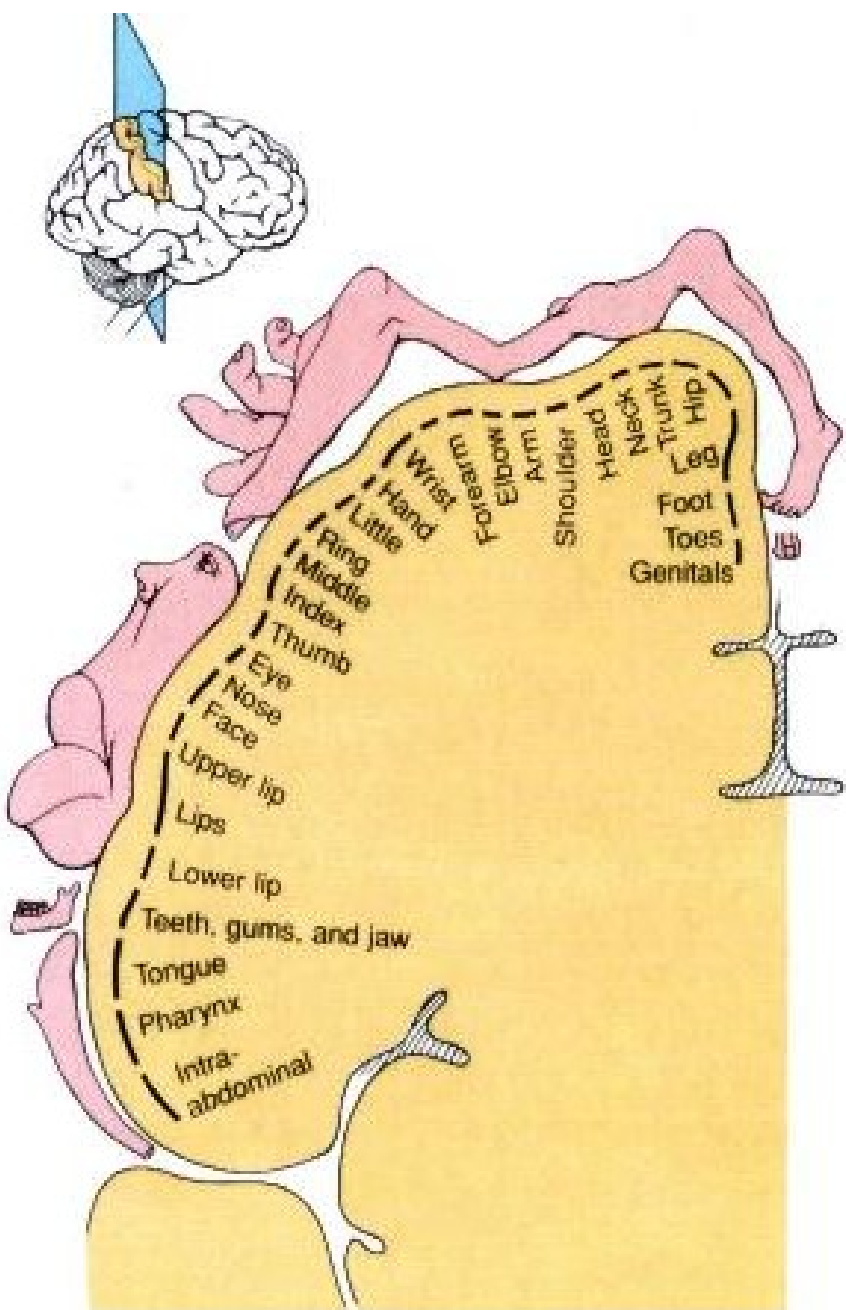


senzitivní korová centra

- přijímá prostřednictvím senzitivních drah informace z receptorů v kůži, pohybovém systému a v útrobních orgánech o citlivosti (senzitivitě)
- jedná se tedy o centrum jak somatosenzitivity, tak viscerosenzitivity
- primární senzitivní oblast- pocity dotykového čítí - poškození = hypestezie (snížená citlivost) (*gyrus postcentralis*)
- sekundární (asociační) senzitivní oblast- pocity méně přesného čítí - rozeznávání předmětů jejich ohmatáním (parietální lalok – horní část *fissura lateralis*)



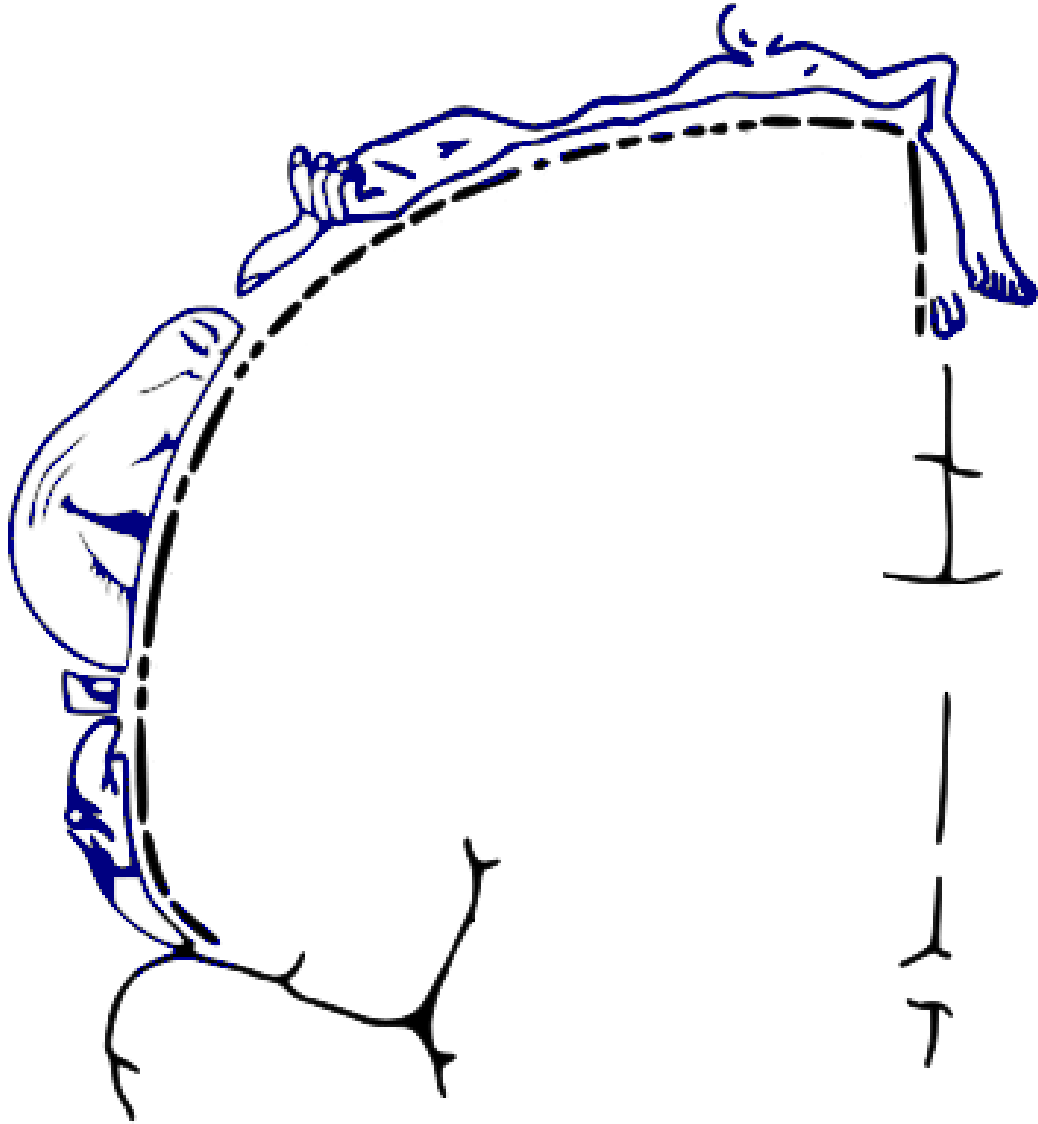




rs
 humb
 e Nose
 — Face
 — Lips
 Teeth, gums, jaw
 ngue
 ix

(a) Somatosensory cortex in right cerebral hemisphere

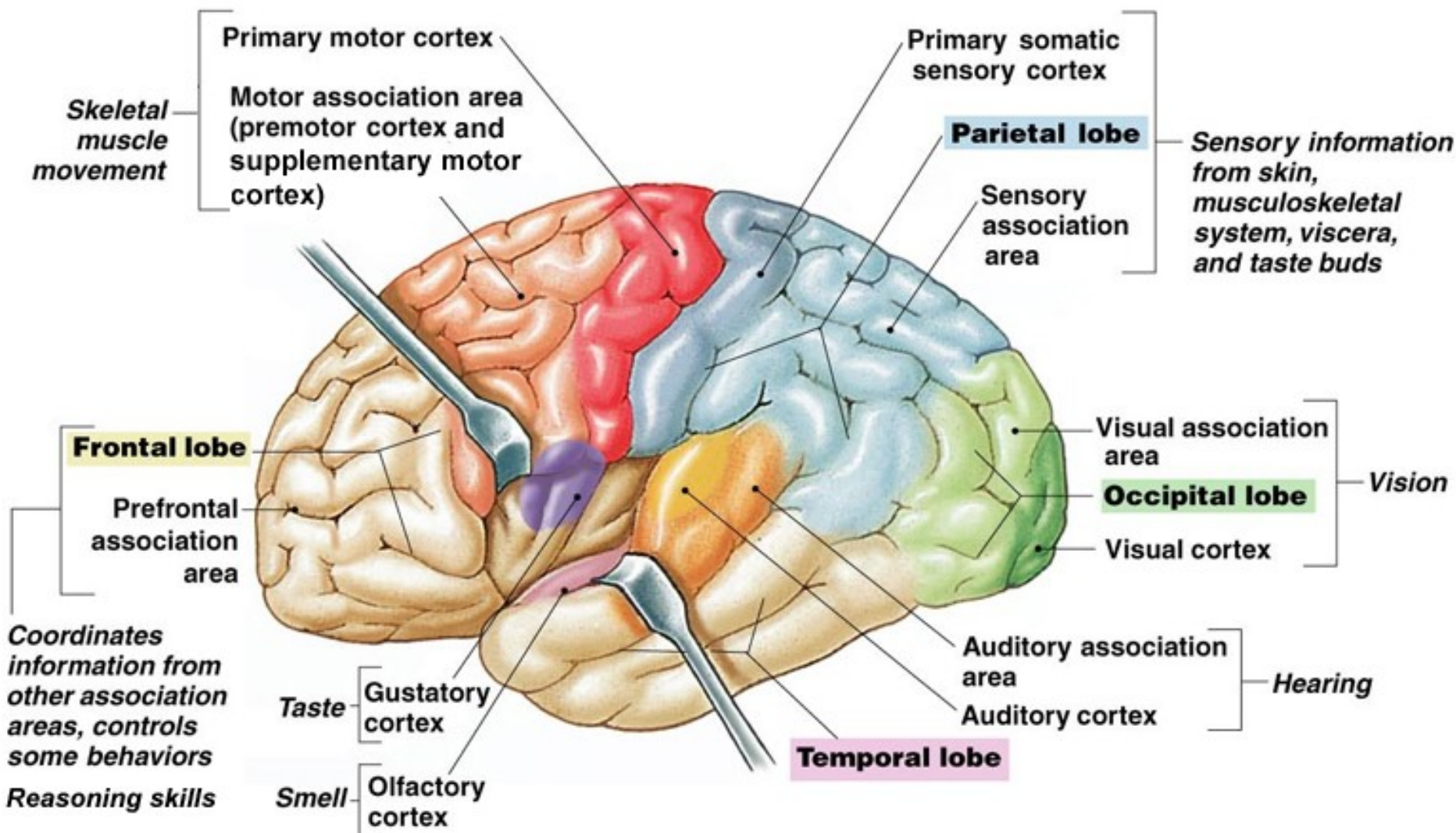




senzorické korové oblasti

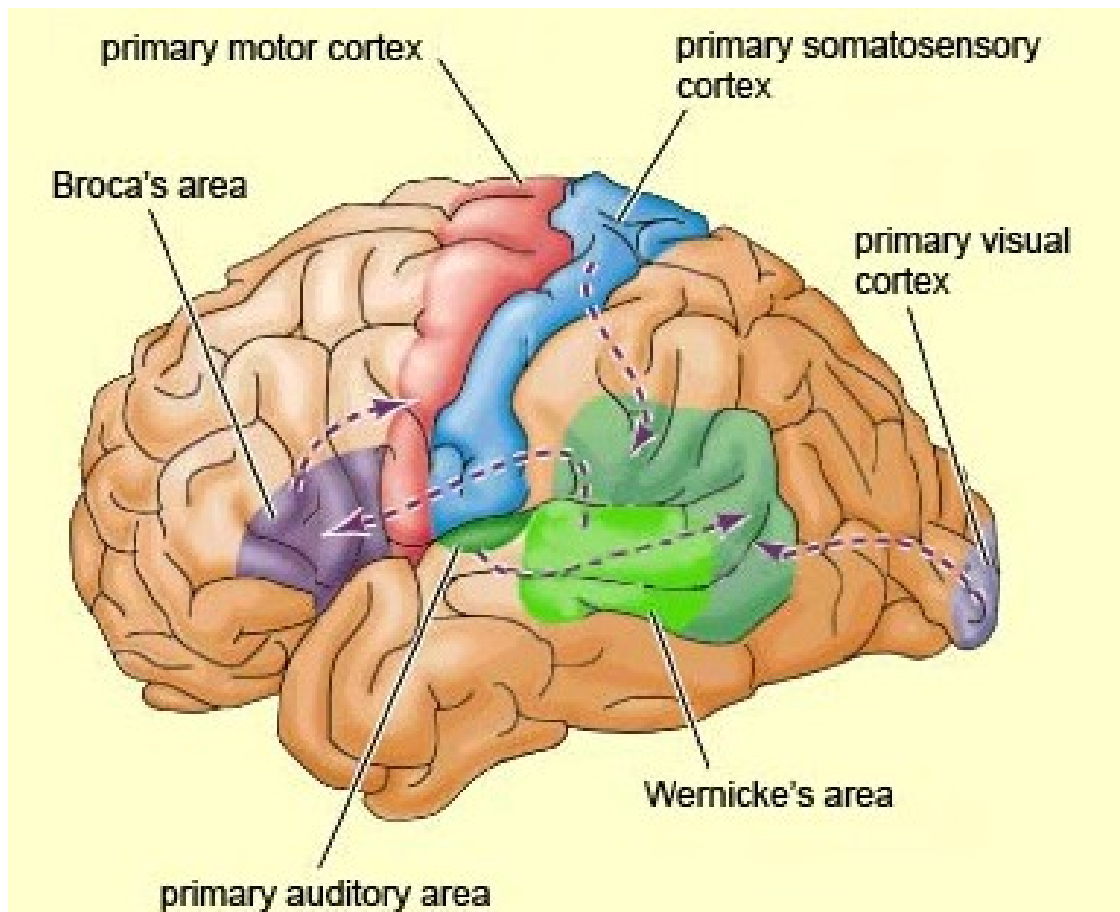
- centra smyslového vnímání (tedy obdoba senzitivních center, týká se však specializovaných smyslových orgánů)
- informace jsou do nich přinášeny z receptorů smyslových orgánů příslušnými dostředivými nervy
- čichová oblast
- chuťová oblast - v sousedství center pro senzitivitu jazyka
- zraková oblast – porucha - korová slepota
- sluchová oblast – porucha – hluchota - pacient nerozumí řeči
- vestibulární oblast





řečová centra

- řeč (schopnost jazyka, mluveného i psaného) je specifickou vlastností pouze člověka. Má dvě řídicí centra – motorické a senzorické, které velmi úzce spolupracují a jsou propojeny svazkem nervových vláken (tzv. fasciculus arcuatus)
- obě řídicí centra jsou uložena v dominantní (tj. většinou levé) hemisféře



Brocova (motorická) kortikální oblast - u praváků v L-hemisféře, u leváků v P-hemisféře

- uloženo v čelním laloku před primární motorickou kůrou
- toto centrum řídí pohyby svalů, které se uplatňují při mluvené řeči a při řeči psané, dává člověku schopnost vyjadřovat se
- porucha - rozumí řeči, ale nemluví

Wernickeova (senzorická) kortikální oblast - v dominantní hemisféře

- uloženo v zadní části spánkového laloku, sousedí s asociační sluchovou oblastí, se kterou má funkčně velmi úzký vztah
- umožňuje pochopení mluvené řeči, pochopení psané řeči (schopnost číst) a smyslu mimického vyjadřování (gestikulace)
- porucha - nerozumí řeči, mluví nesrozumitelně

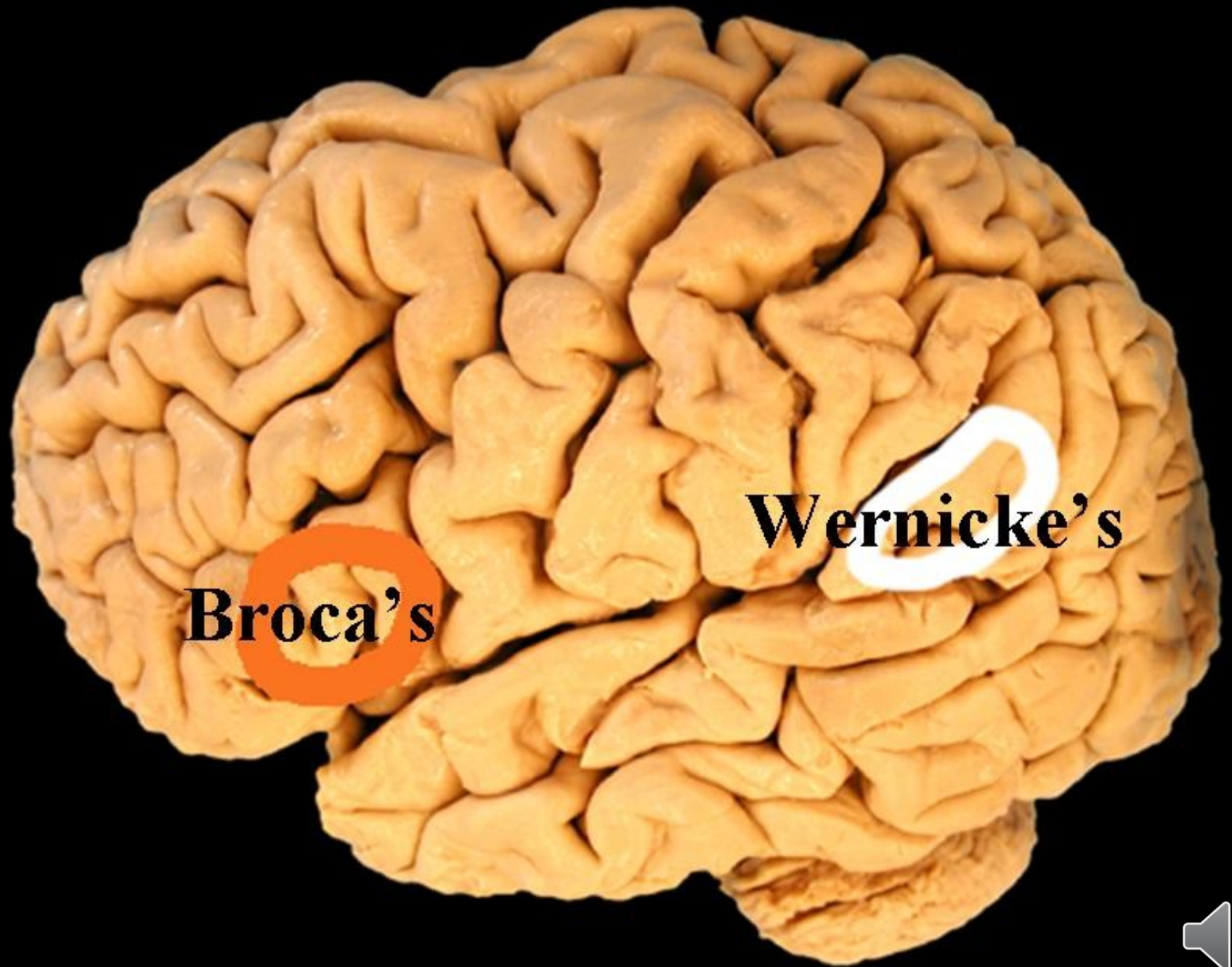


Wernickeovo centrum porozumění řeči

- stýkají se a analyzují podněty ze zrakové a zvukové oblasti
- **hlavní oblast lidské řeči**, váže se na ní interpretace slov, vyjadřuje duševní pochody, emoce a uplatňuje se při myšlení, logickém uvažování
- rozvinutější je v levé hemisféře, v pravé hemisféře má trochu jinou funkci (*vnímání hudby, obrazů, prostorová orientace*)

Př. Otázka :“Jak se jmenuješ?”- 1. otázka se zaregistruje ve sluchové oblasti; 2. strukturuje se ve Wernickeově oblasti (uvědomění), 3. prostřednictvím obloukovitého svazku do Brocova centra (motorické oblasti) a vydá signál svalům úst a hrdla, které umožní odpověď na otázku.





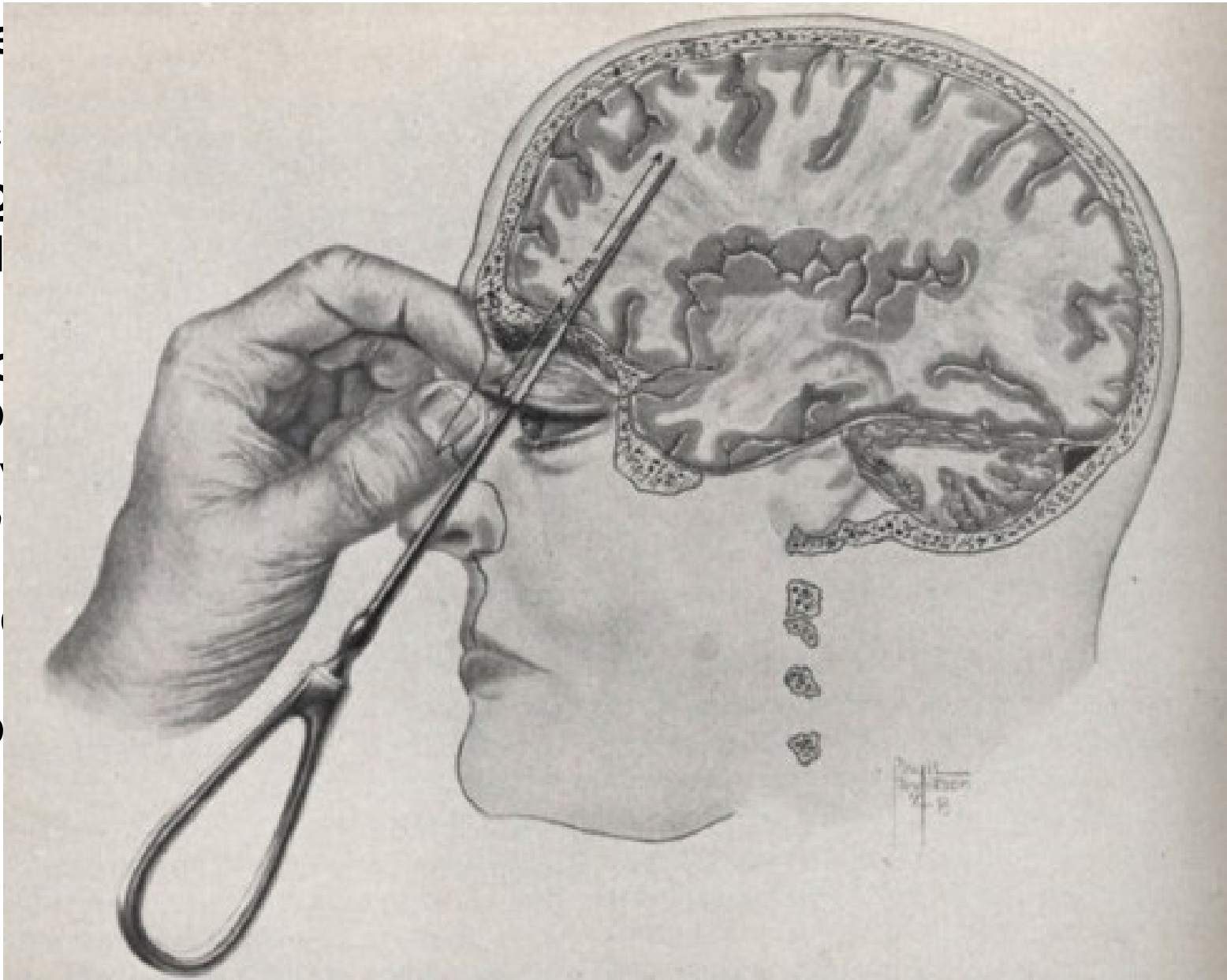
Broca's

Wernicke's



Nejvyšší řídicí centra

- je
- li
- c
- Asc
- d
- s
- k
- p
- z
- a
- s
- z
- s
- p



ura
t',

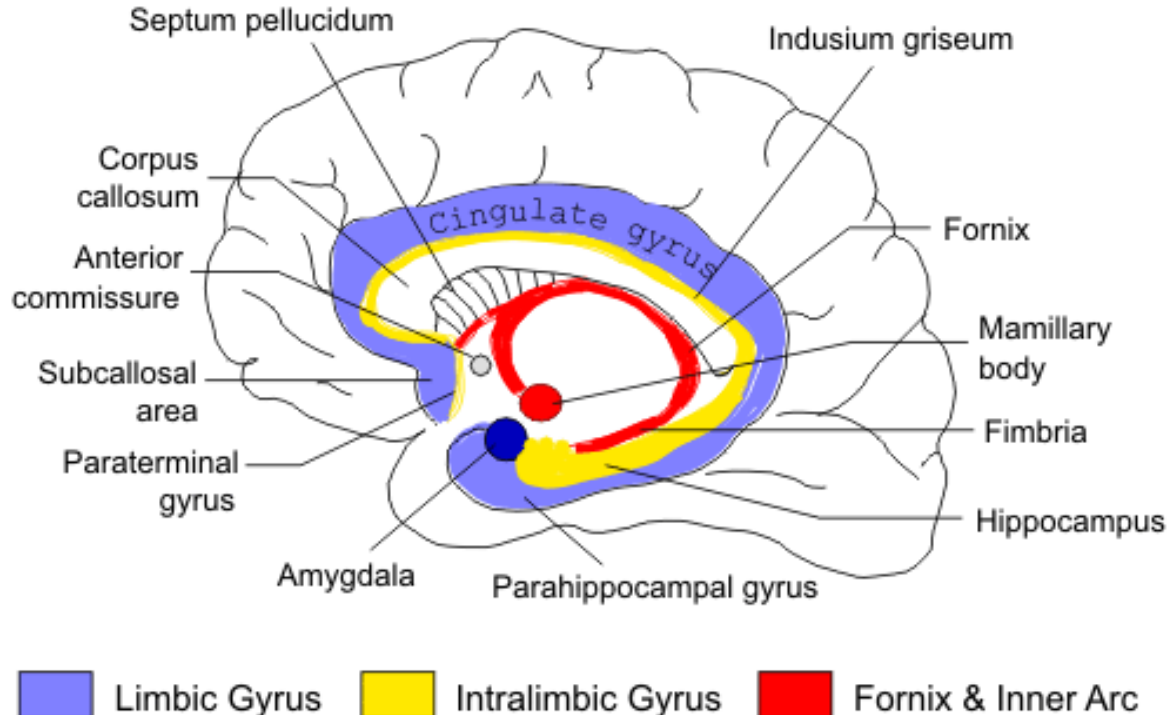
ch a

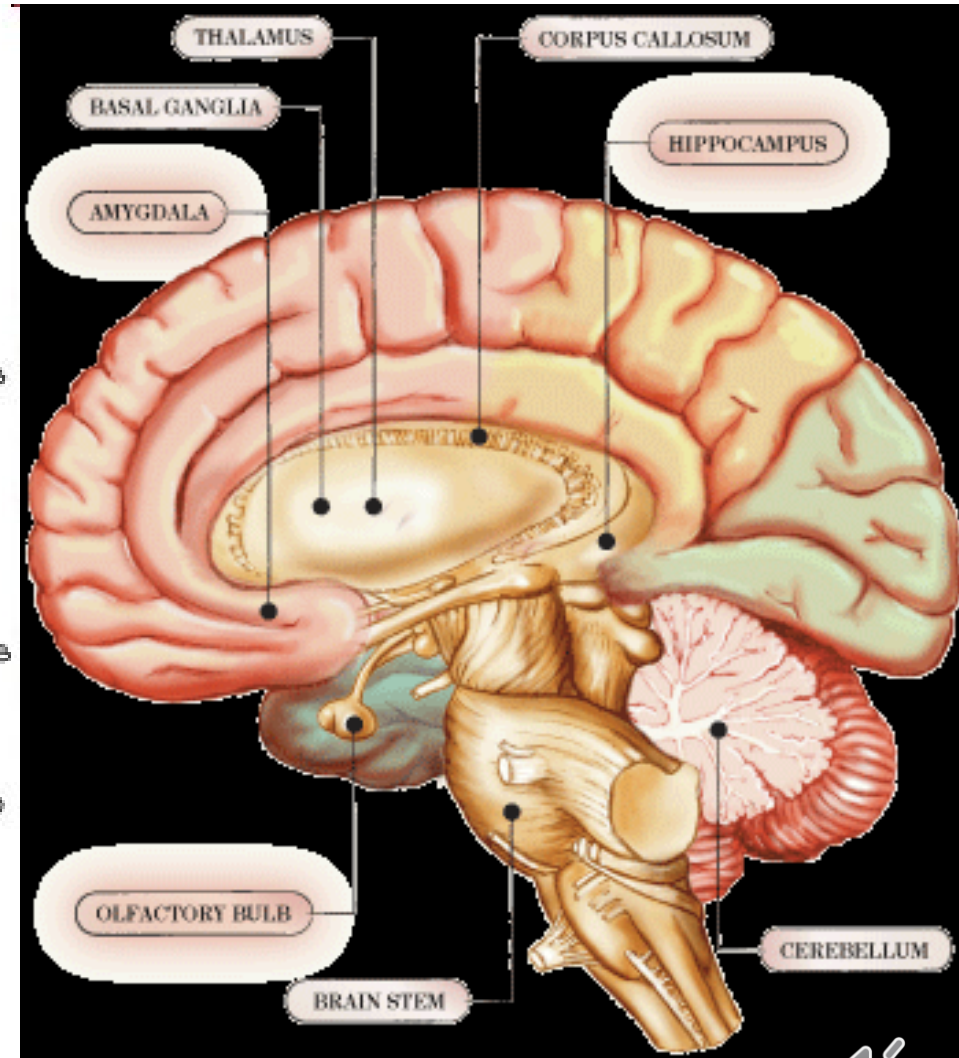
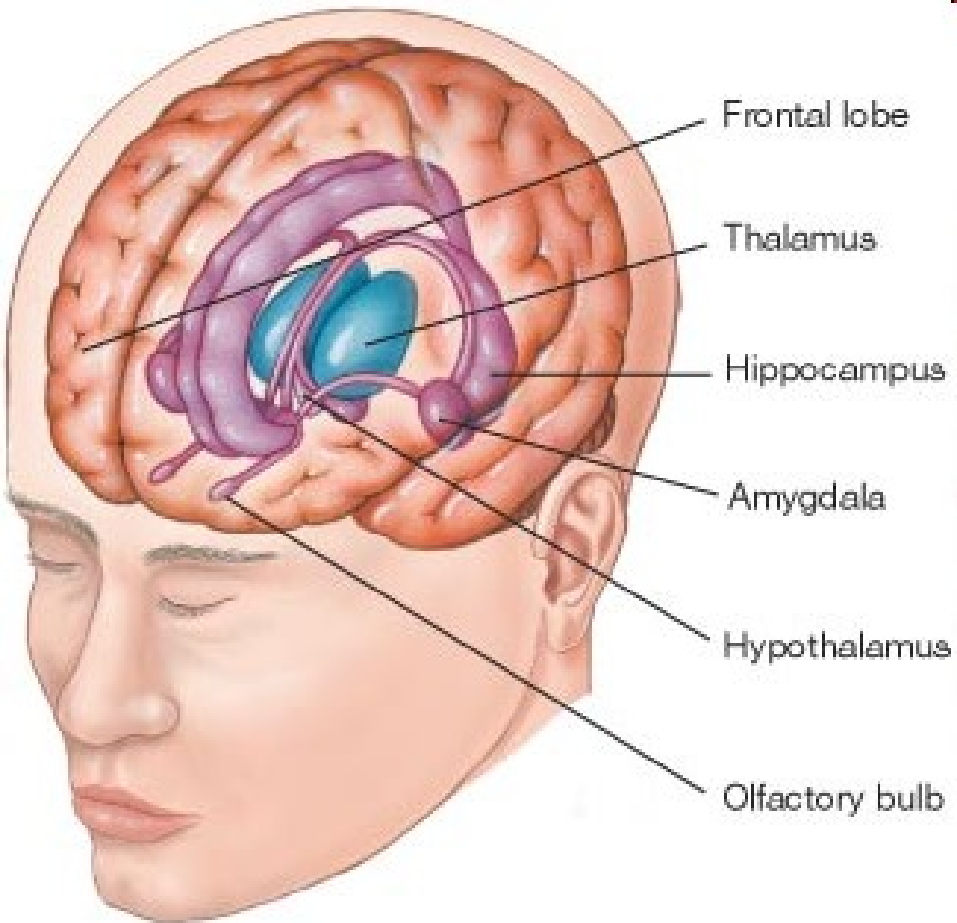
ální
loků je
zují se
ní a



Limbecký systém

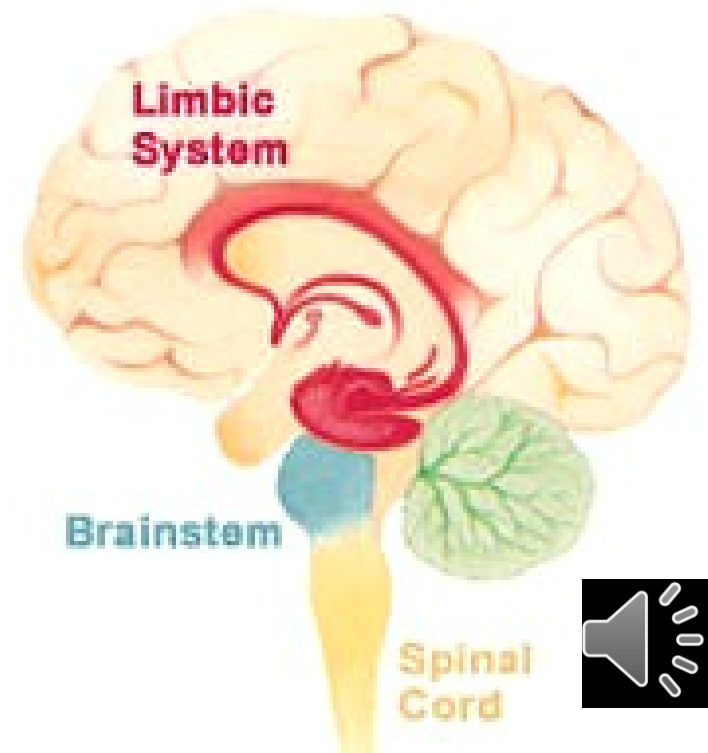
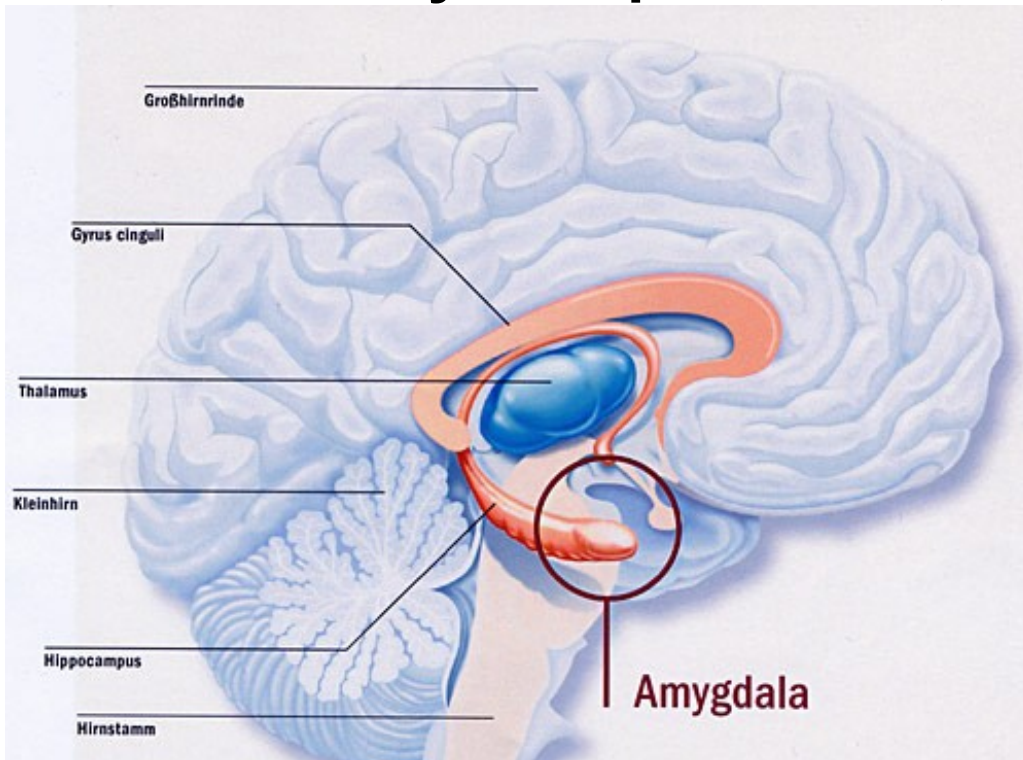
- sídlem paměti a zdrojem emocí a motivací
- limbická odpověď – afektivní chování - strach, vztek, agrese, potěšení, odpor, nebezpečí
- motivace - hlad, žízeň, sexuální a reprodukční chování
- korové struktury (zachování života a rodu)
- jádra v koncovém mozku - amygdala
- jádra diencephala a kmene - jádra thalamu a hypothalamu
- spoje limbického systému





Amygdala

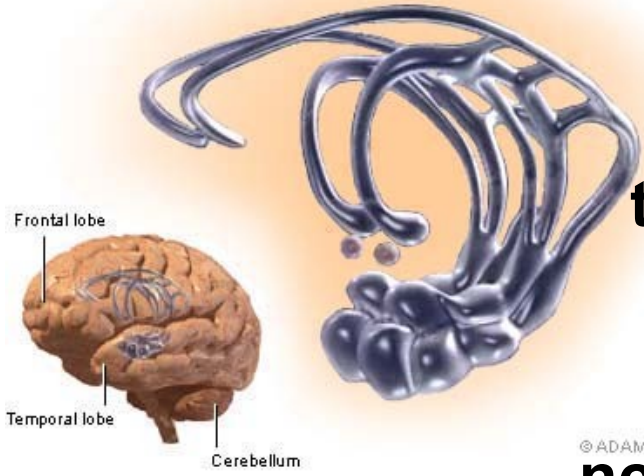
- Největší komplex šedých hmot, temporální lalok
- aferentní – z mozkové kůry (čich, chuť, asociační kůra) a z BG, hypotalamu a RF
- eferentní – hypotalamus, BG, thalamu, mozkový kmen
- integrace senzorické informace - schopna ovlivňovat somato- i visceromotoriku - dodává neutrálním vjemům emoční náboj
- zničení- zklidnění- poruchy emočního prožívání
- dráždění- zvýšená pozornost, strach, úzkost, agrese



Hippocampus

- Zničení - ztráta schopnosti učit se, pamatovat si

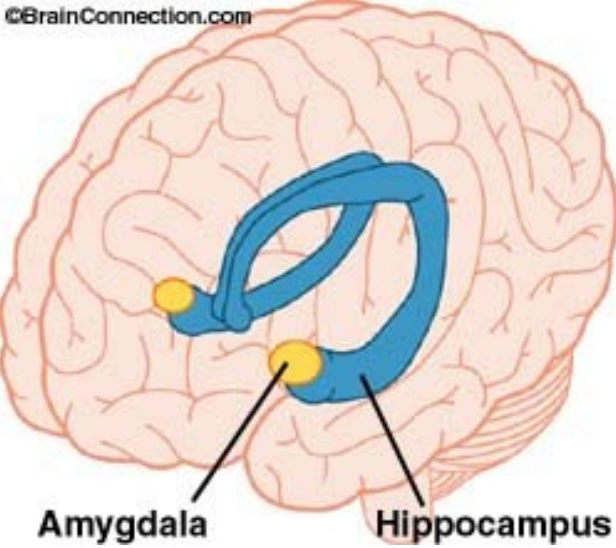
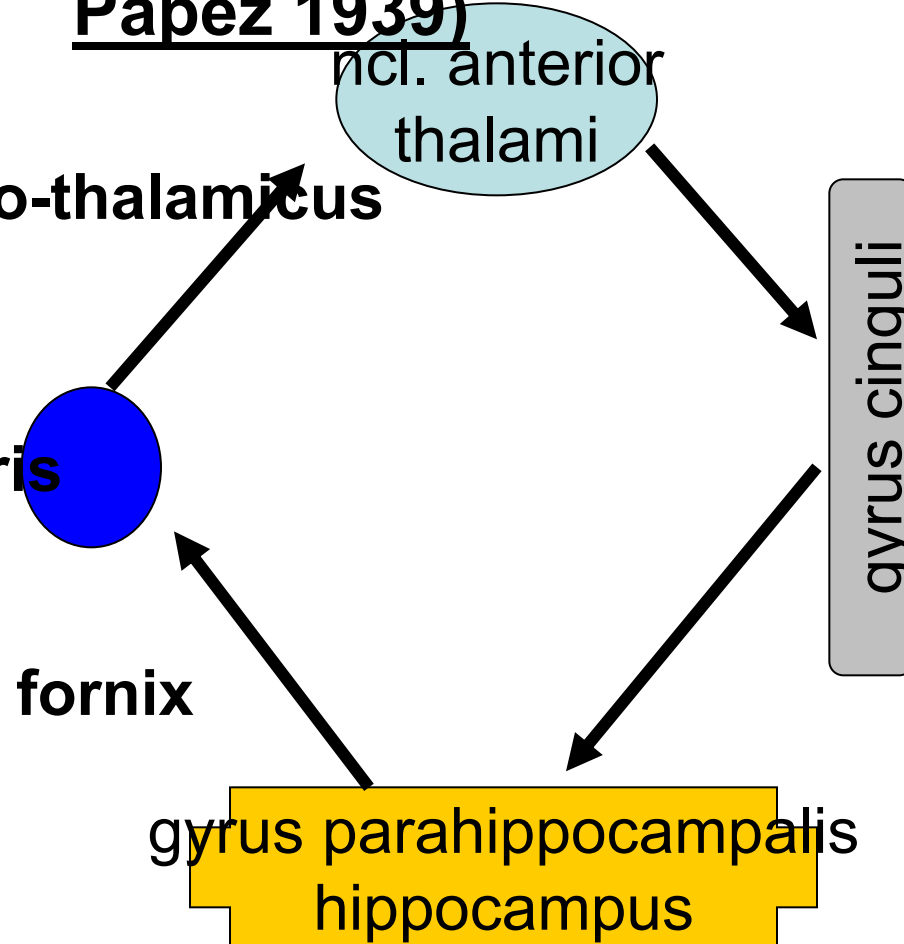
Hippocampus and fornix (limbic system)



tr. mamilo-thalamicus

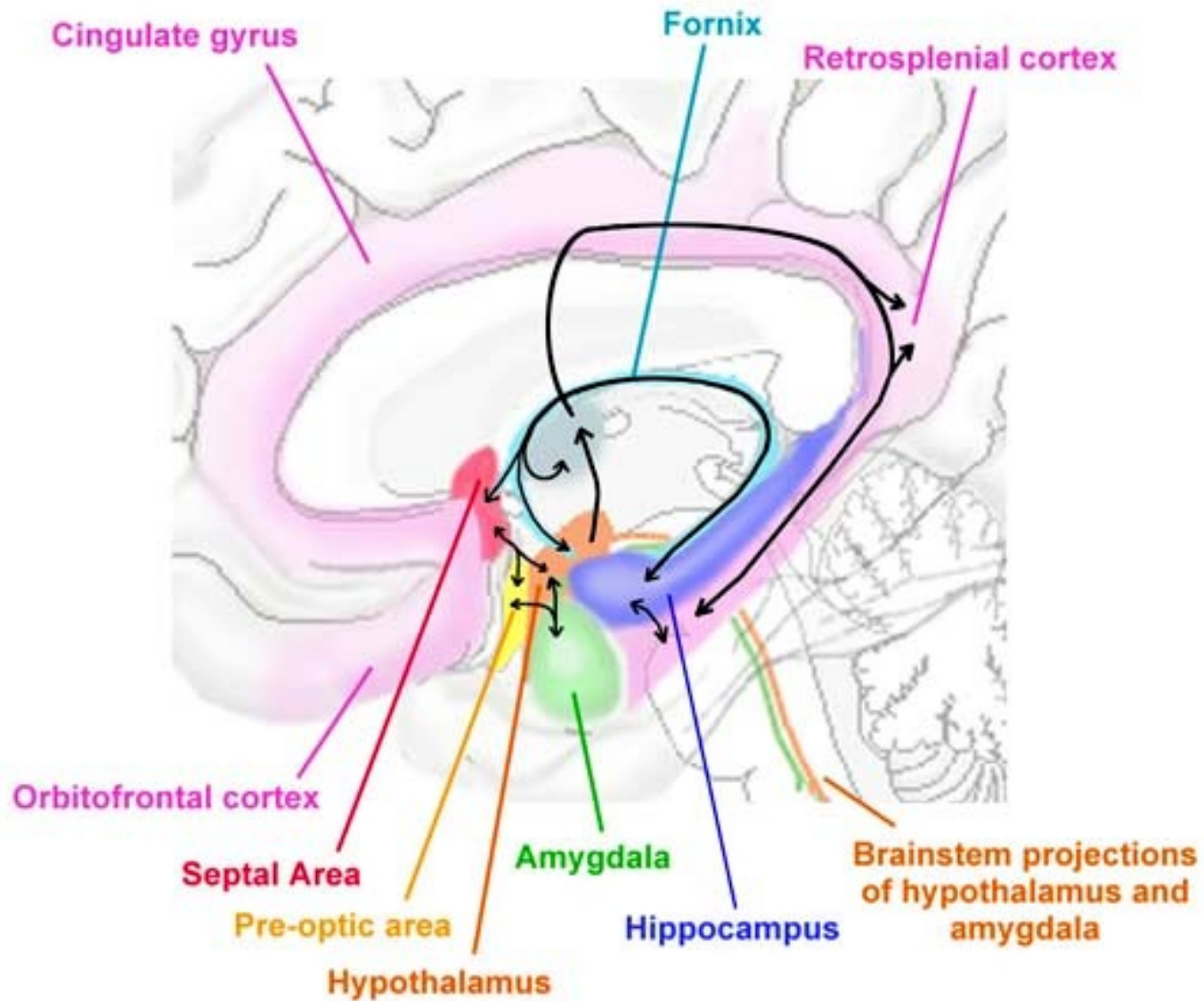
ncl. mamillaris

Papezův okruh (James Papez 1939)



• nemá specifickou fu





"Limbic" areas



2. TĚLESO BÍLÉ HMOTY KONCOVÉHO MOZKU

- bílá hmota koncového mozku se nazývá *corpus medullare*, je tvořena obrovským počtem nervových vláken (drah), jež spojují různá místa v hemisférách nebo vedou z hemisfér do ostatních částí nervové soustavy

asociační dráhy: dráhy, které spojují dvě různá místa v téže hemisféře, příkladem je *fasciculus arcuatus* (obloukový svazek) – dráha spojující Brocovo a Wernickeovo centrum řeči

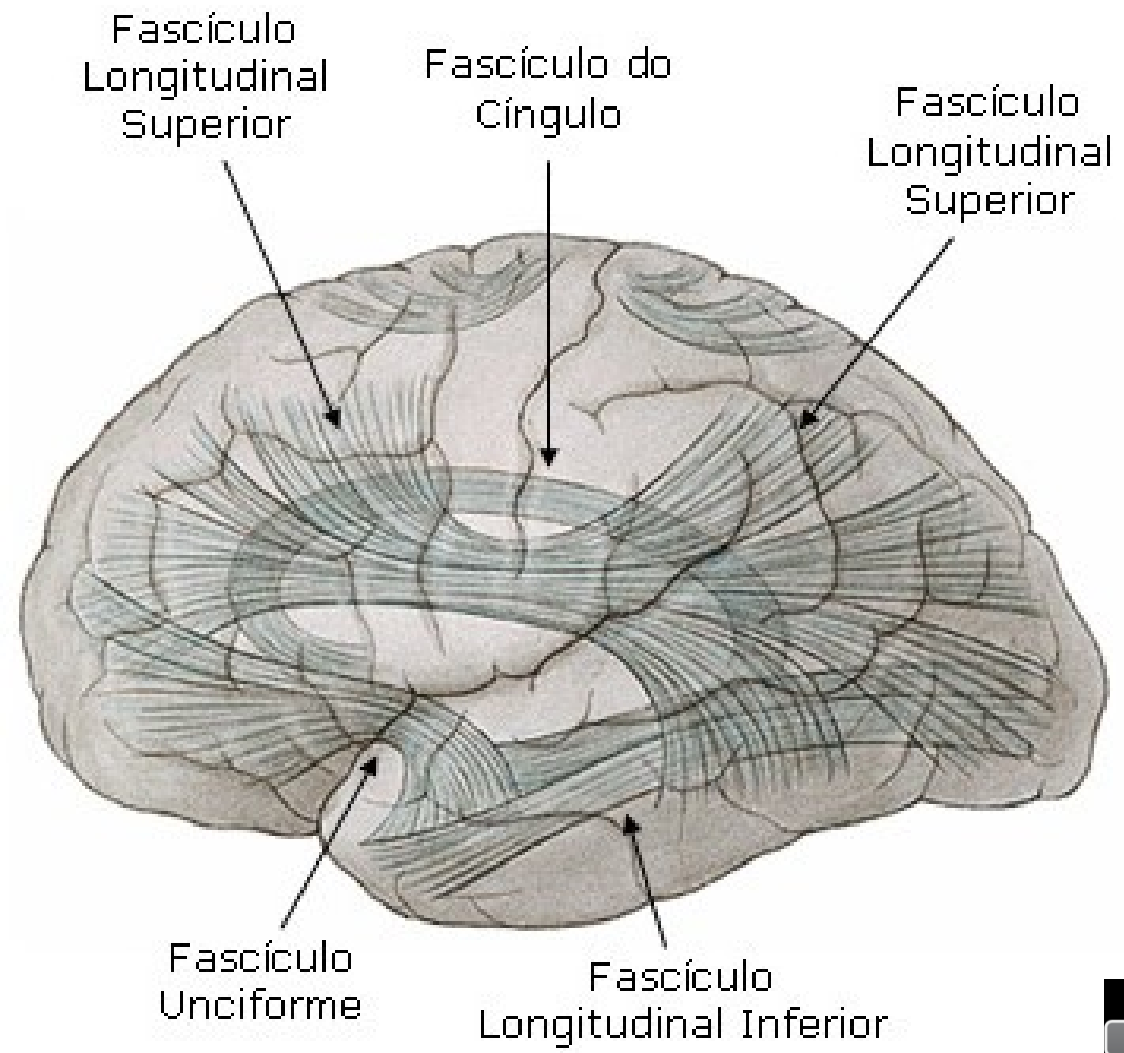
komisurální dráhy: dráhy spojující dvě místa v opačných hemisférách, zajišťují koordinovanou činnost obou hemisfér, největším jejich svazkem je kalózní těleso (***corpus callosum***)

projekční dráhy: dráhy spojující mozkovou kůru s nižšími úrovněmi CNS (nebo naopak), vystupují (nebo vstupují) z mozkového kmene přes crura cerebri do hemisfér a zde se vějířovitě (radiálně) rozbíhají ke kůře – tento vějířovitý útvar složený z nervových vláken se nazývá *corona radiata*



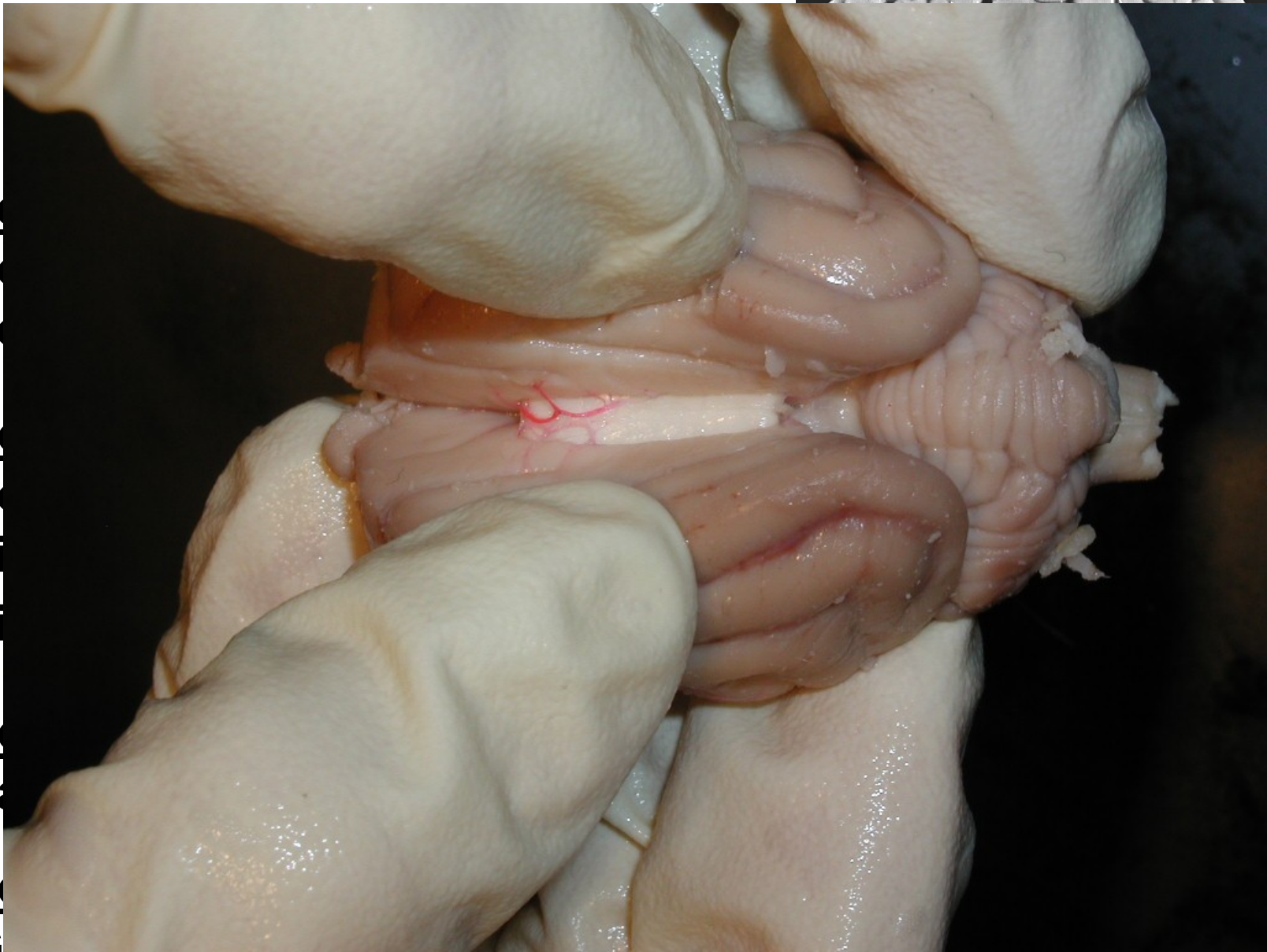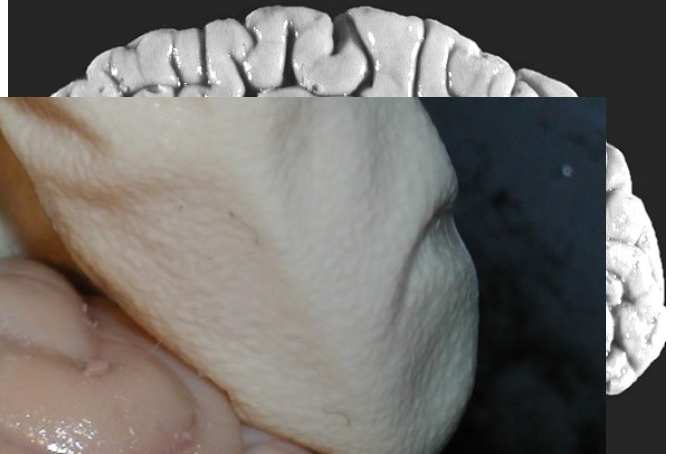Asociační dráhy - propojují různě vzdálené korové oblasti hemisféry

- krátká vlákna
- dlouhá vlákna



Komisurální dráhy

-
-
-
-
-
-
-
-
-



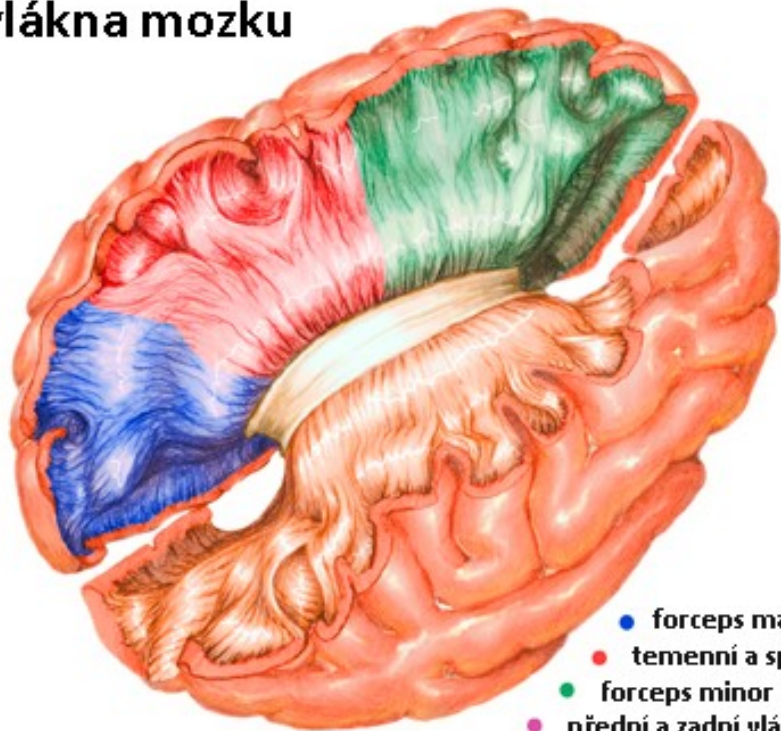
**Gyrus hippocampi a
hippokampové oblasti**

Corpus amigdaloídes
Hipocampo
Fímbría do hipocampo

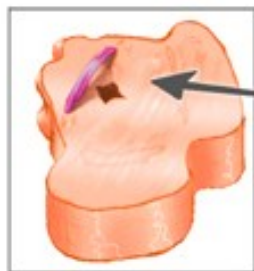
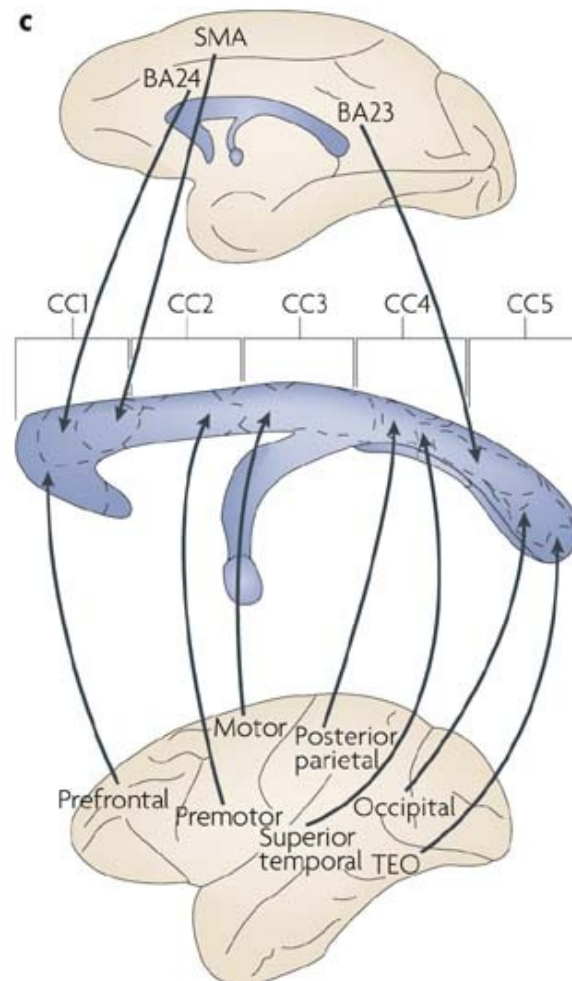


Komisurální vlákna mozku

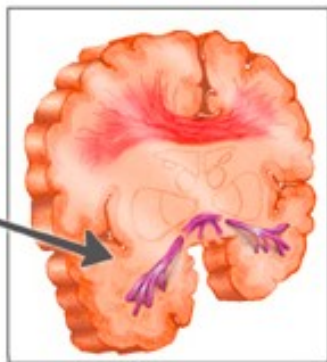
©2005 Debra T. Tyler



- forceps major (týlní)
- temenní a spánková vlákna
- forceps minor (čelní)
- přední a zadní vlákna



komisura posterior ve středním mozku



komisura anterior spojující spánkové laloky a bulbus olfactorius



Projekční dráhy - svazky axonů, tvoří spojení kůry telencefala a níže uložených strukt.

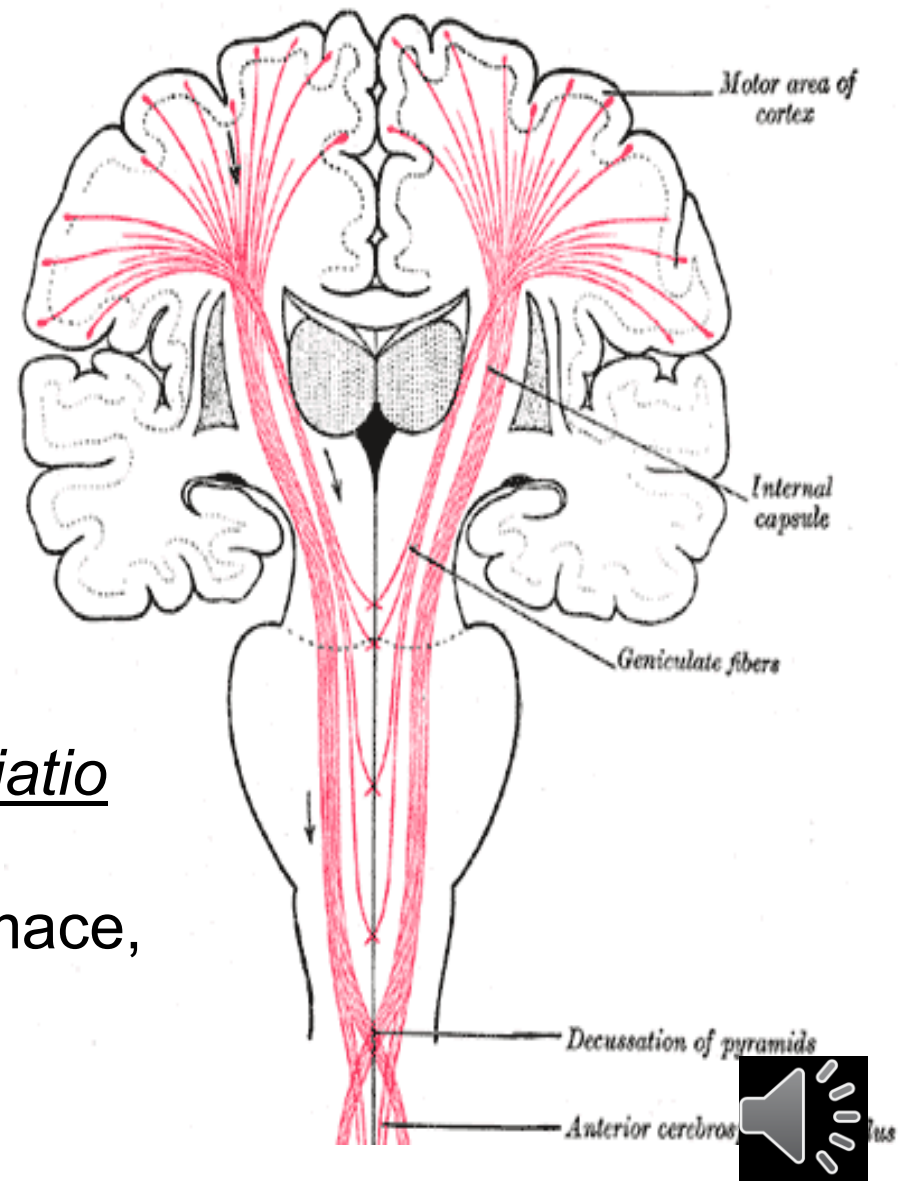
krátké projekční dráhy

dlouhé projekční dráhy

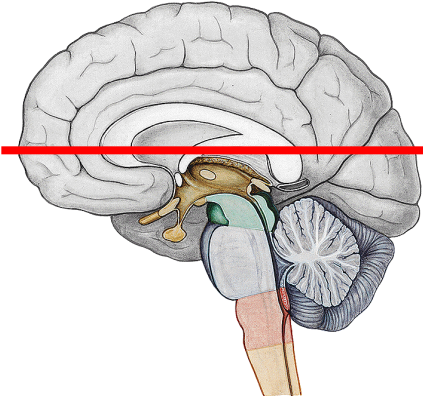
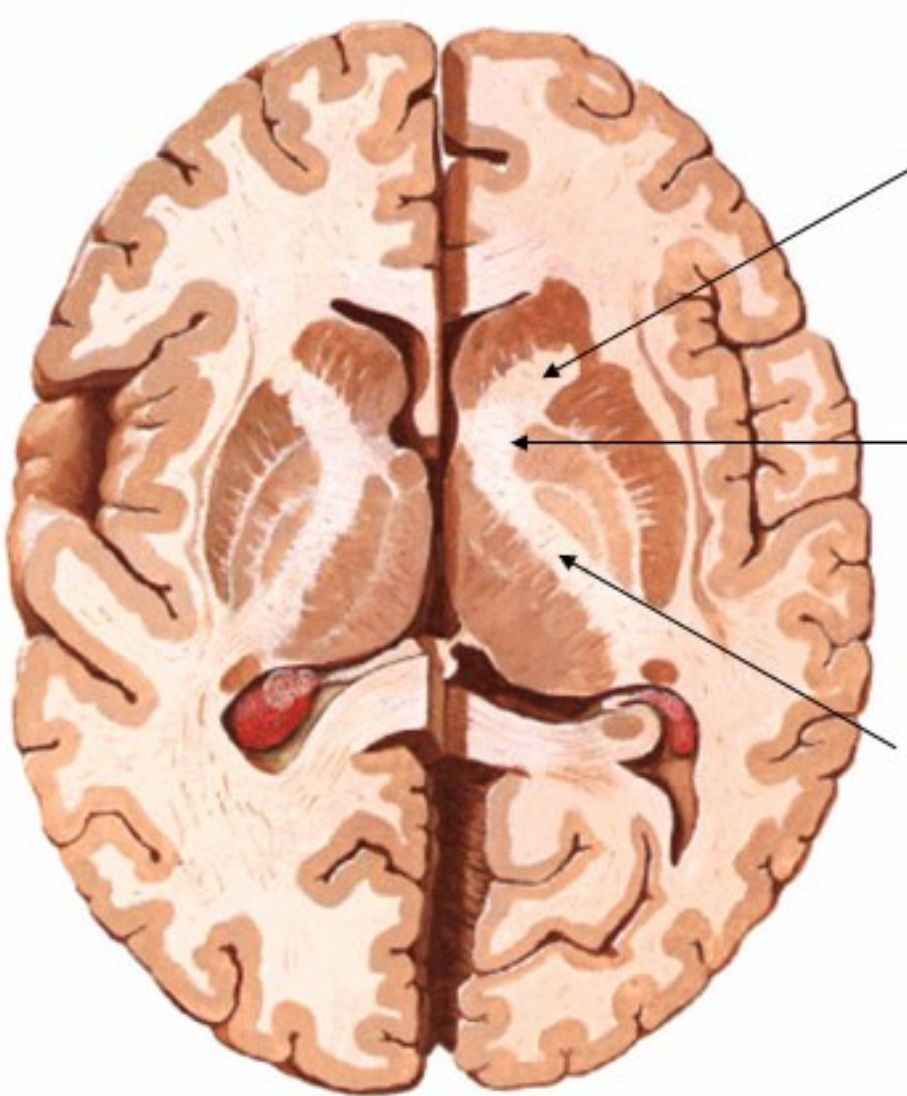
capsula interna

Vzestupné - vedou senzitivní a senzorní informace, kříží se- radiatio talami, optica, acustica

Sestupné - vedou motorické informace, kříží se- tractus corticospinalis

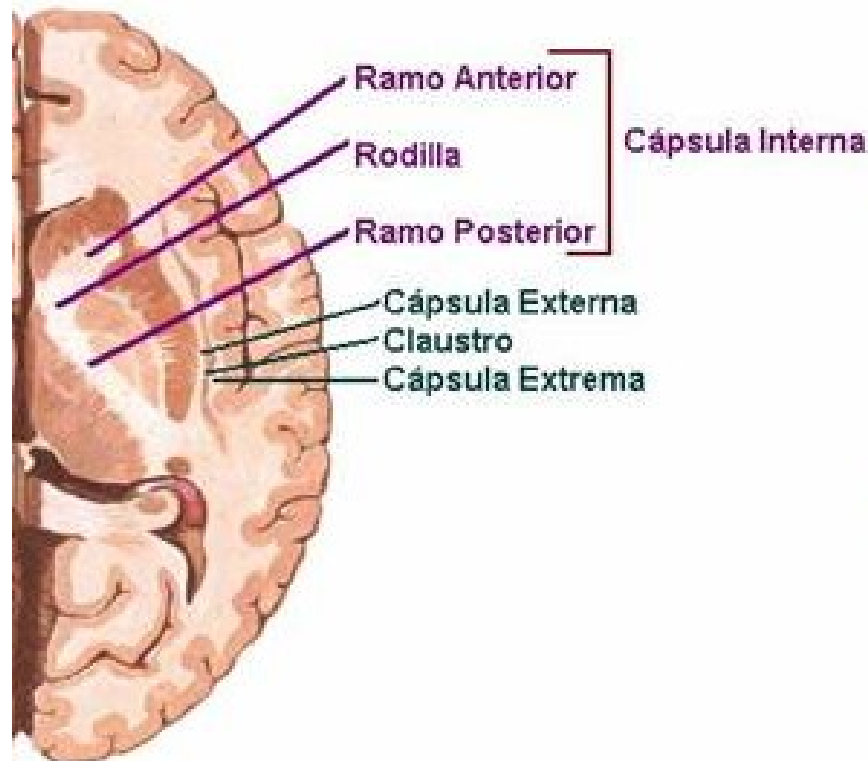


Capsula interna

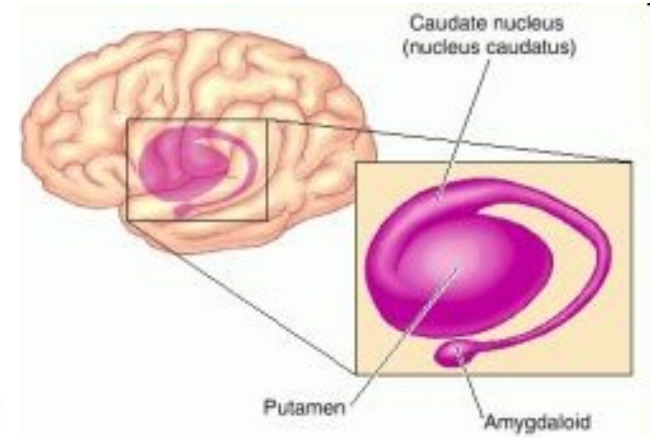
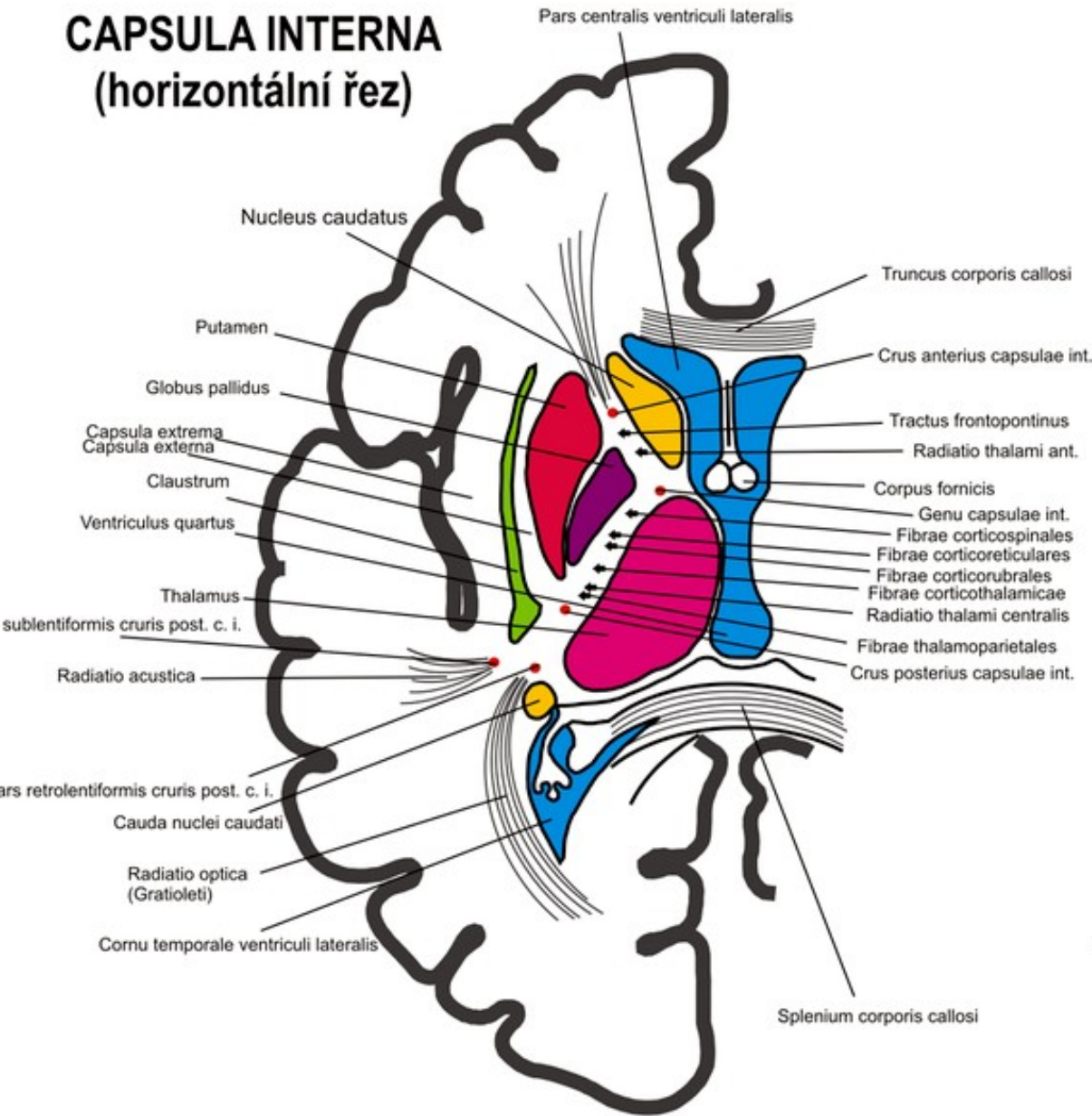


CAPSULA INTERNA

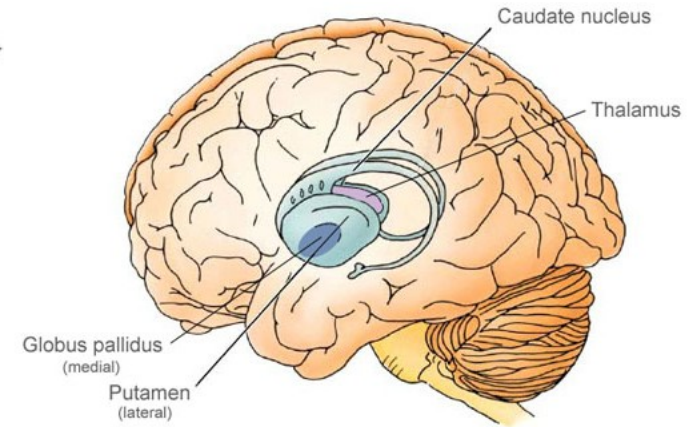
- nahromadění nervových drah mezi talamem a BG
- crus anterior - vlákna předního tr. thalamocorticalis a tr. frontopontinus
- genu - tr. Corticonuclearis (část svalů hlavy a krku)
- crus posterior - tr. corticospinalis (topograficky)
- tr. corticoreticularis, tr. corticorubralis
- tr. thalamocorticalis, tr. parieto-, temporo-occipitopontinus
- radiatio optica – konec zrakové dráhy
- radiatio acustica – konec sluchové dráhy

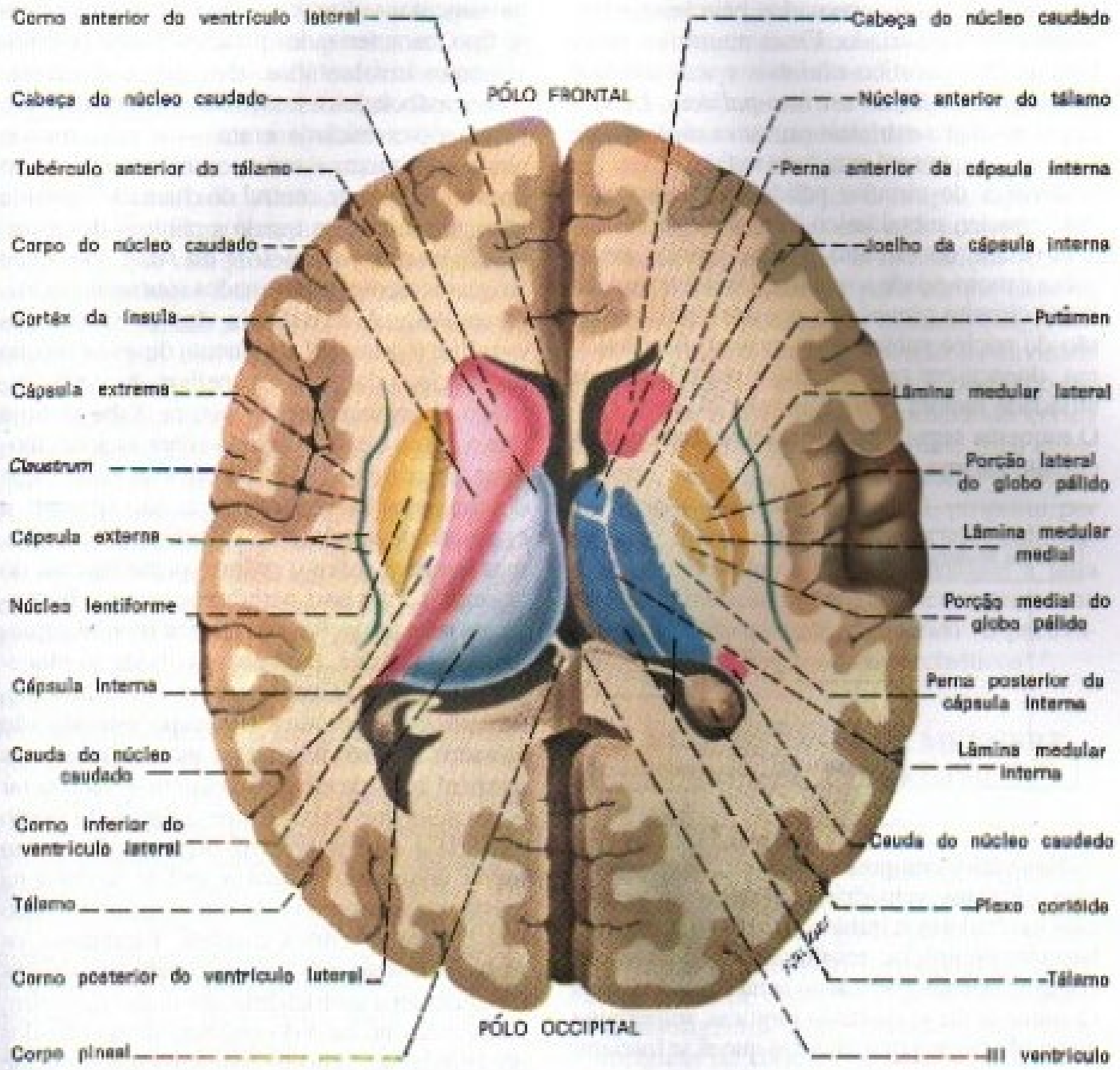


CAPSULA INTERNA (horizontální řez)



Basal Ganglia



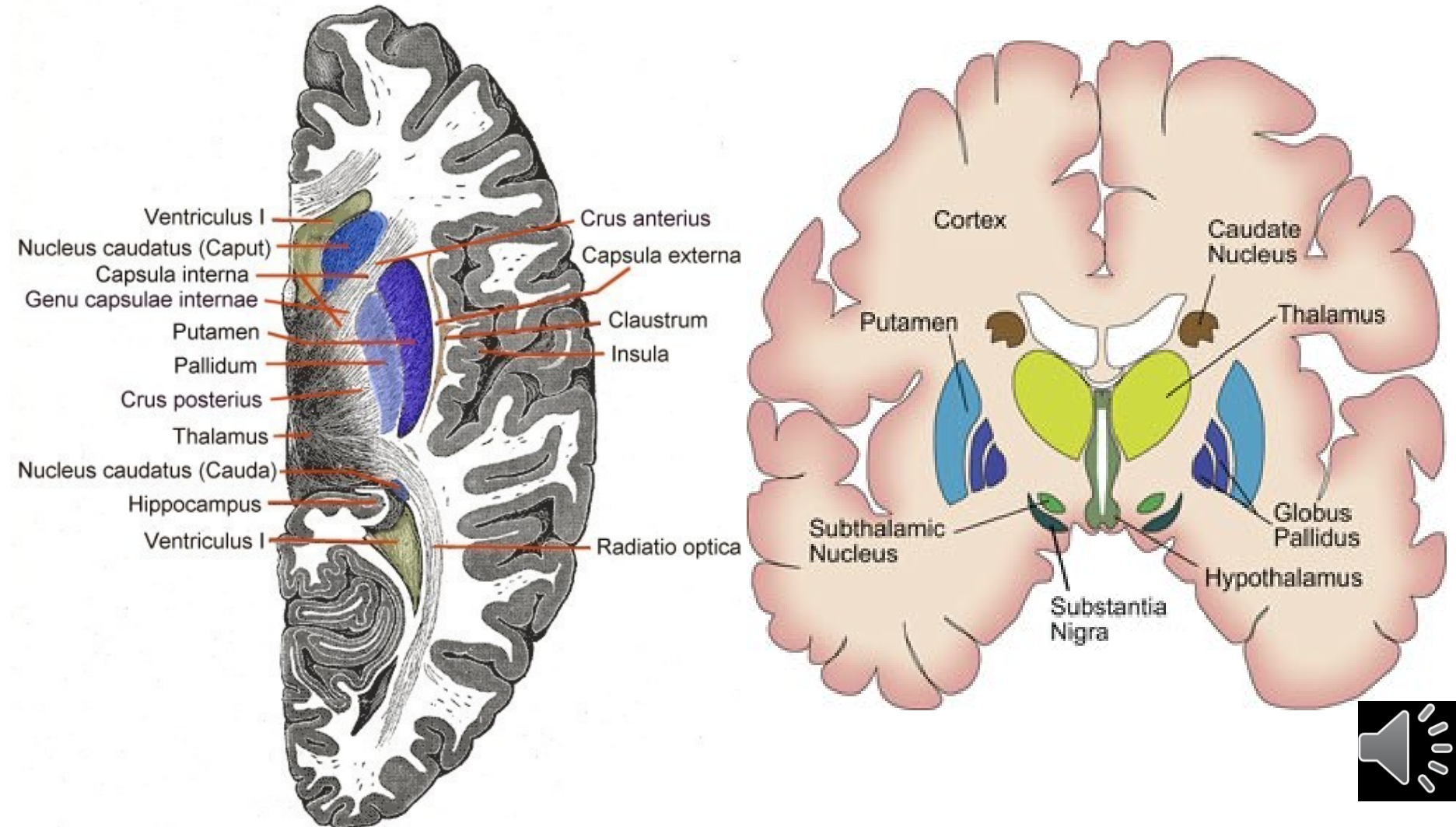


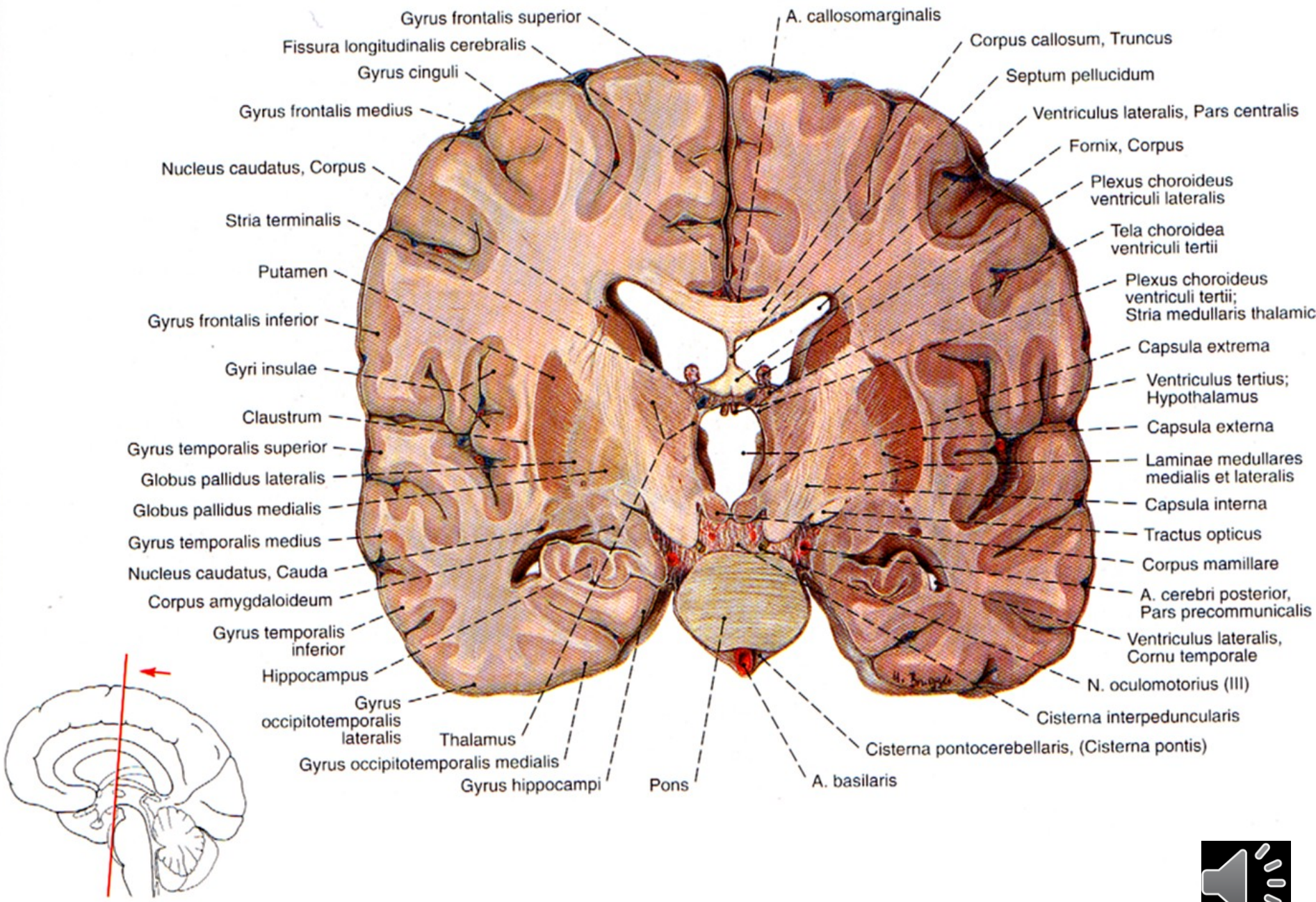
3. BAZÁLNÍ GANGLIA

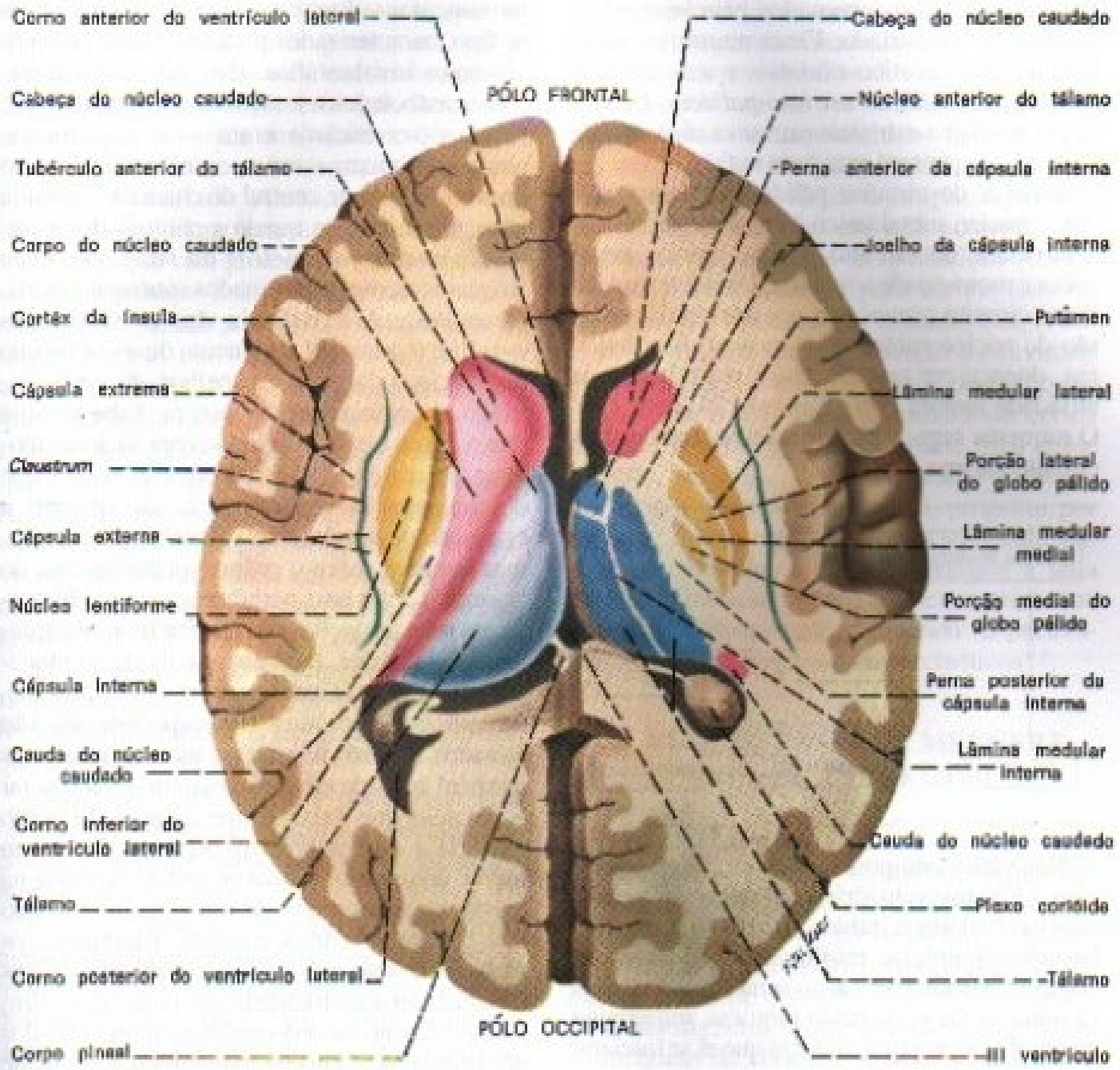
- jedná se o velká jádra šedé hmoty, leží laterálně od thalamu, jsou zanořeny do hloubky bílé hmoty
- *bazální ganglia jsou nejvyvinutější částí koncového mozku u vodních obratlovců, u nichž převládají nad mozkovou kůrou, nejvyššího rozvoje dosáhla u ptáků, u savců, byl rozvoj striata zatlačen rozvojem mozkové kůry*
- bazální ganglia jsou funkčně **zapojena do motorických neuronálních okruhů** (podobně jako motorická kůra koncového mozku, velká jádra šedé hmoty ve středním mozku a mozeček – se všemi těmito částmi mozku jsou bazální ganglia spojena)
- účastní se především na vytváření programů pro zamýšlené pohyby, **koordinace mezi reflexní a úmyslnou aktivitou**
- nejsou sama schopna vytvářet vstupní informace pro pohyb
- **klíčový význam v integraci motorických funkcí**
- **spolu s mozečkem spojení mezi senzorickým a motorickým systémem**
- **emoce, kognitivní funkce**
- **u živočichů s málo rozvinutou kůrou – motorické ústře (let)**

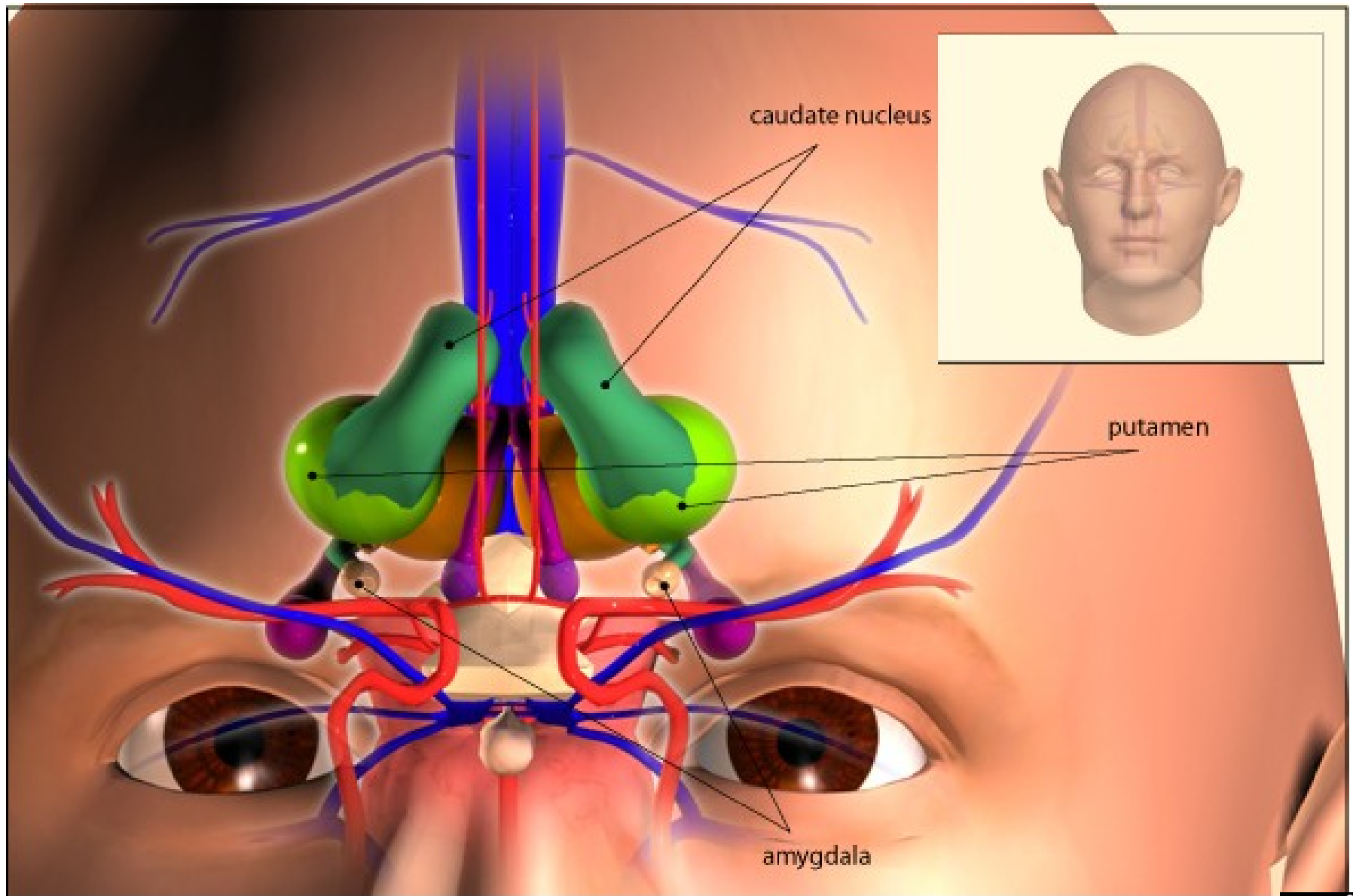


- **Corpus striatum**= nucleus caudatus + putamen
- **Nucleus lentiformis**= globus pallidus (pallidum) + putamen
- **Clastrum**
- **Nucleus amygdalae** (mandle), která je funkčně zapojena do tzv. limbického systému









Poškození bazálních ganglií

- **Chorea**- bezděčné pohyby v klidu i při pohybu, mizí ve spánku
- **Athetosa**- pomalé kroutivé pohyby distálních částí končetin, grimasy, nejasná řeč
- **Balismus**- mimovolní pohyby značné amplitudy- létací pohyby
- **Parkinsonismus**- hypertonie svalů, ztížená hybnost, klidový třes mizící ve spánku, tichá řeč, drobné písmo



Mozkové komory

Ventriculus lateralis

- v hemisférách

Foramen interventriculare

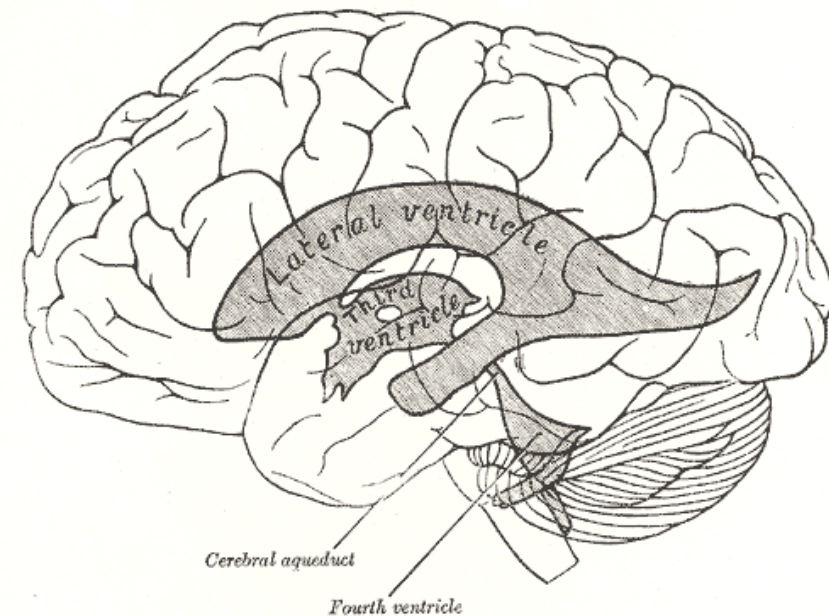
Ventriculus tertius

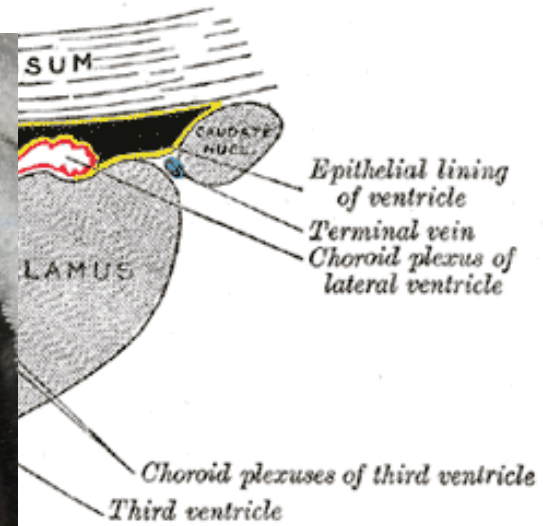
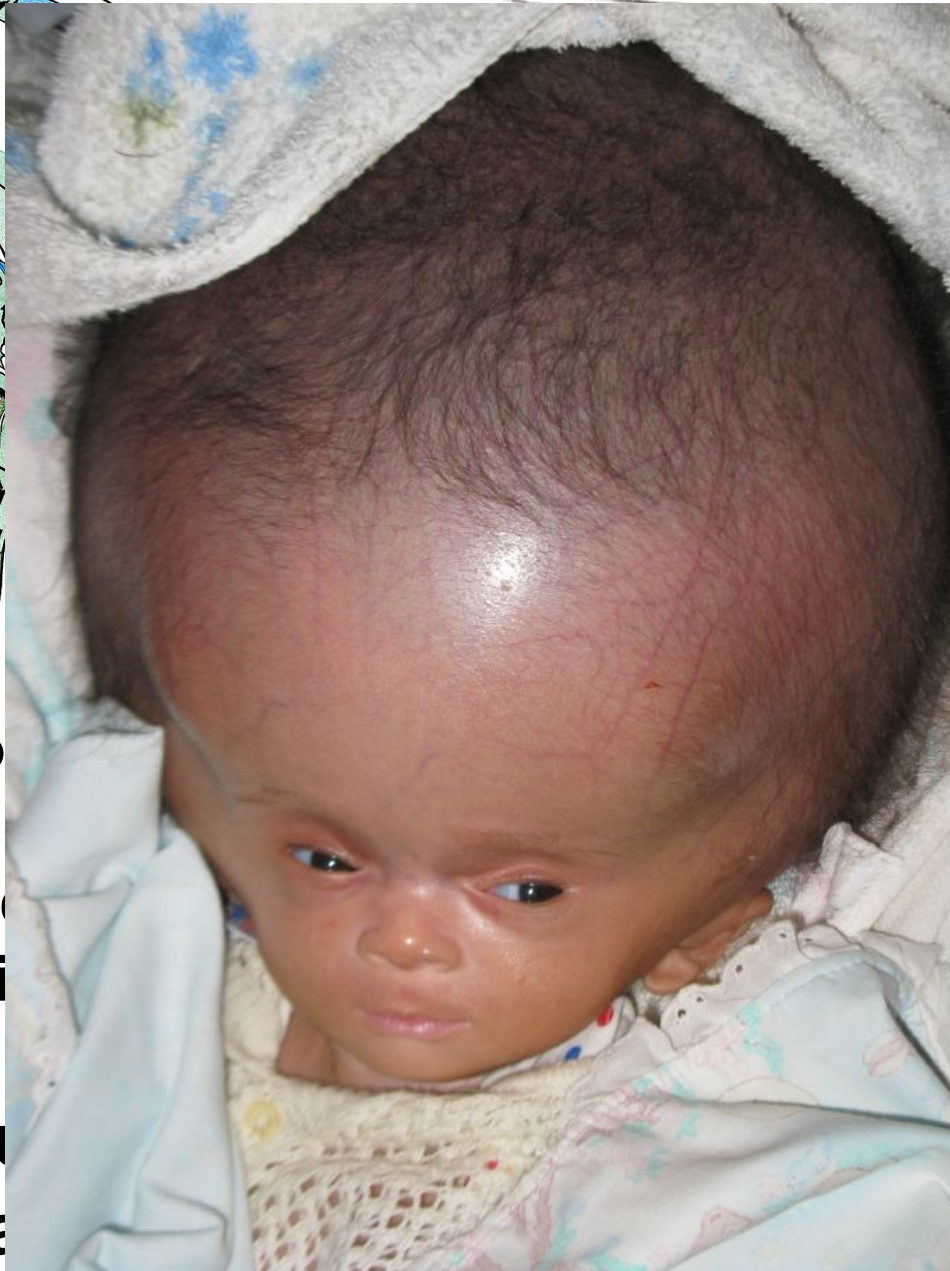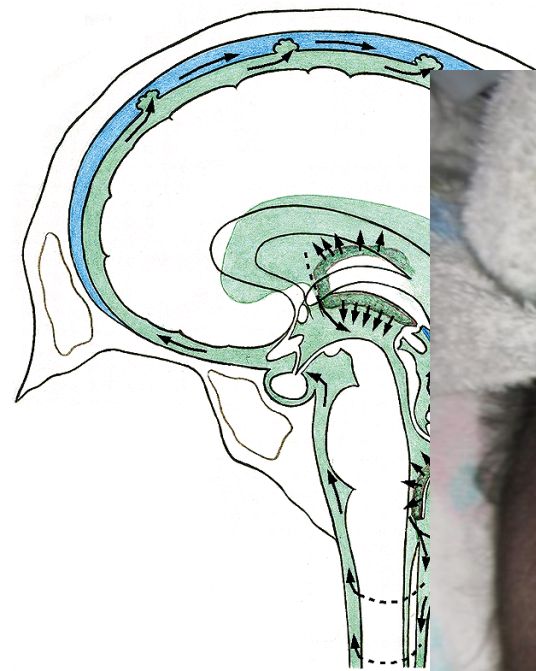
- mezi thalamy

Aqueductus mesencephali

Ventriculus quartus

- mezi mozkovým kmenem a mozečkem



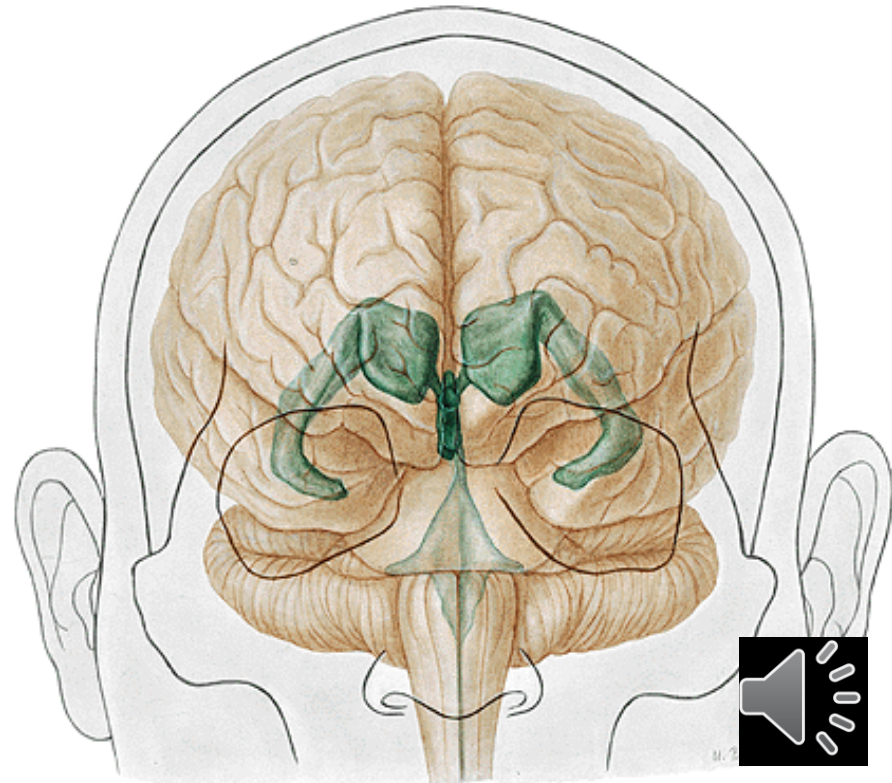
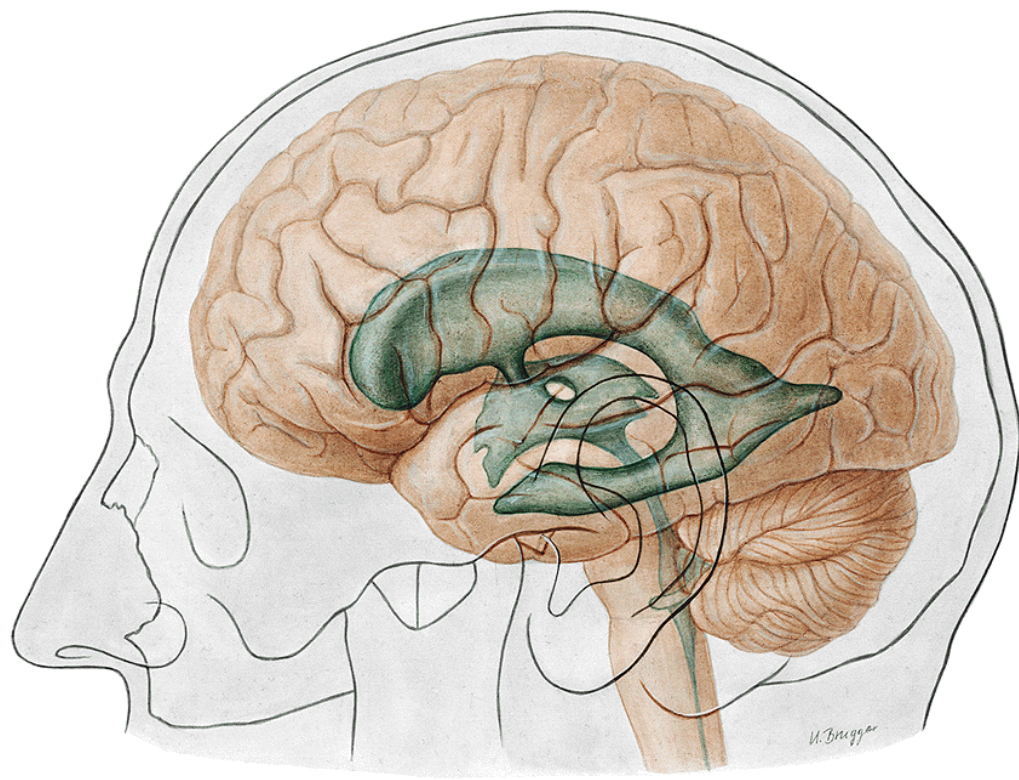


- ependym ko
- choroideus-
- apertura me
- subarachnoi

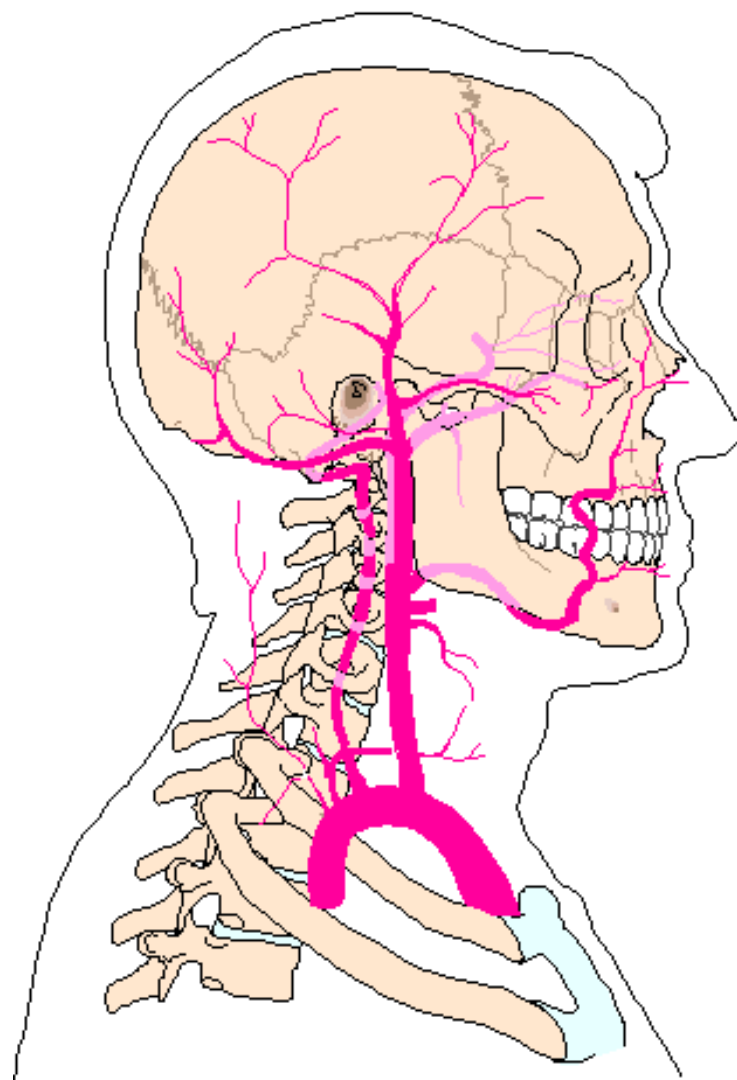
- plexus
denně 500ml)

Lumbální p
Hydroceph

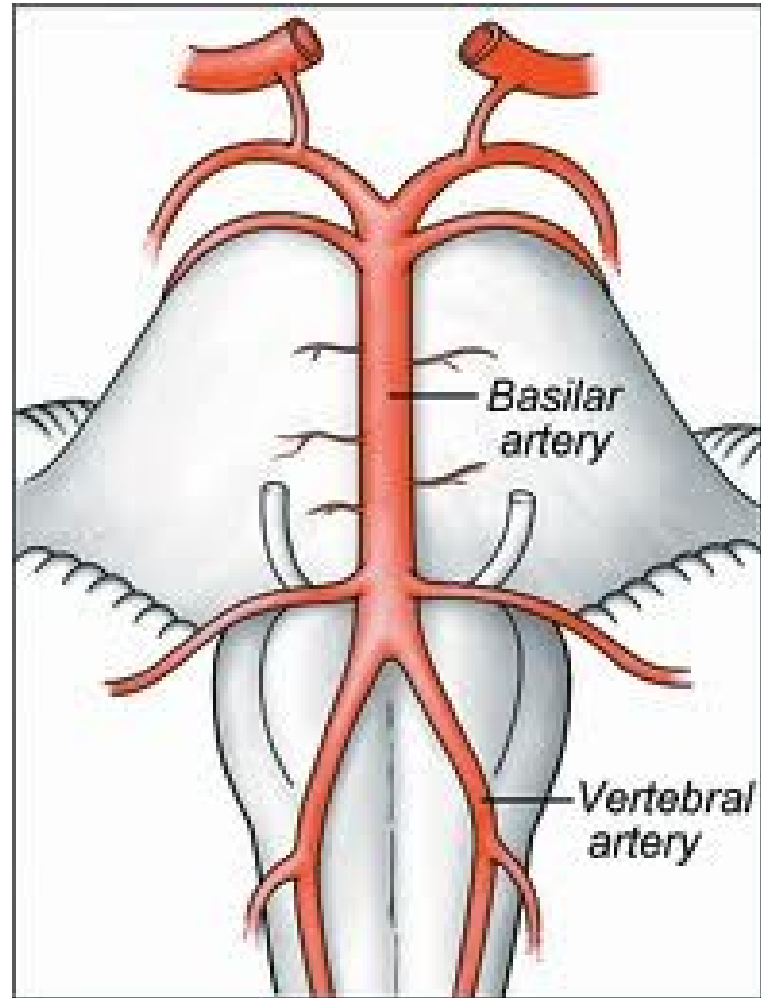
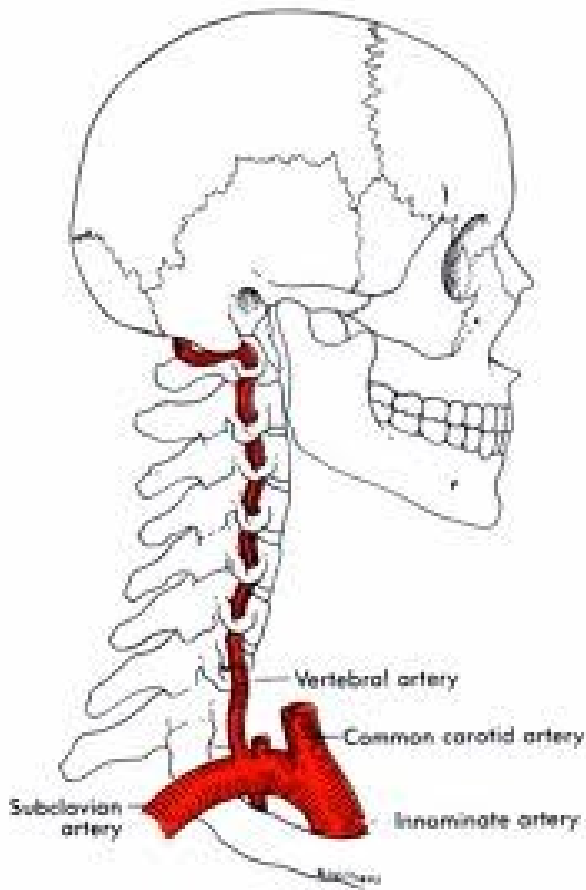




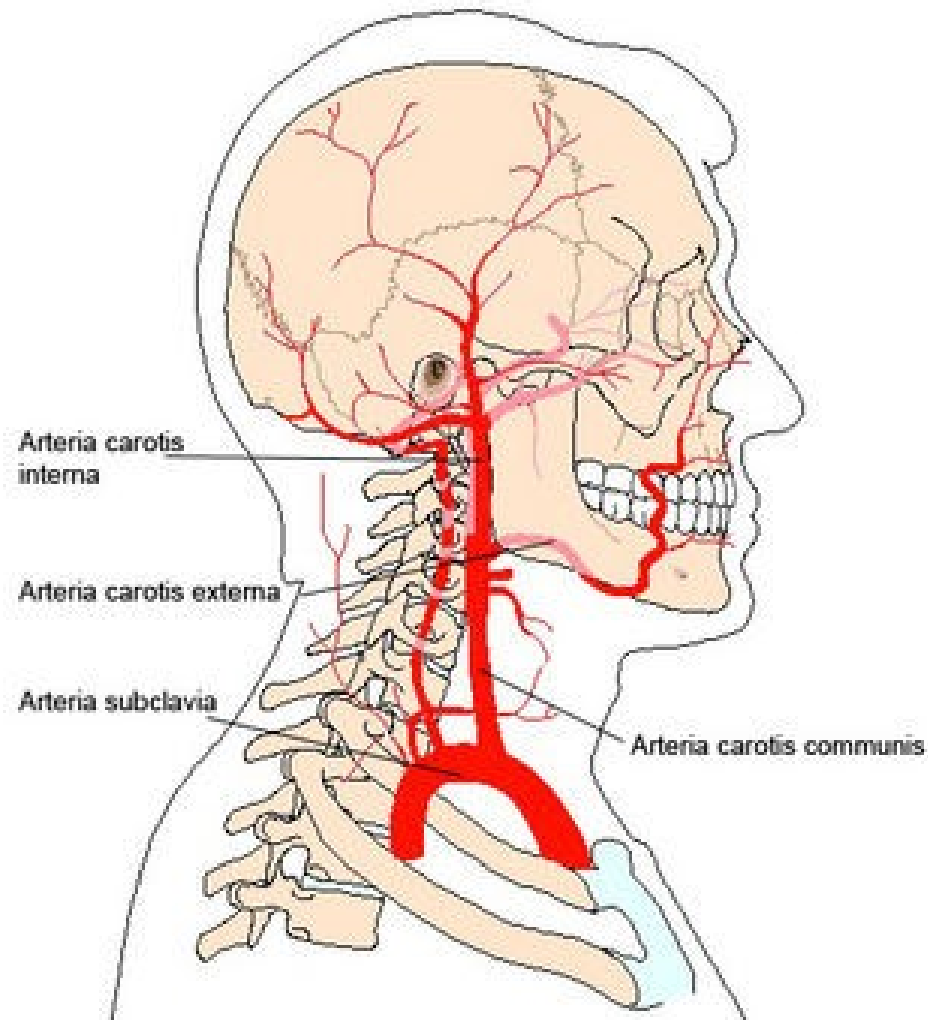
Cévní zásobení mozku



A. vertebralis

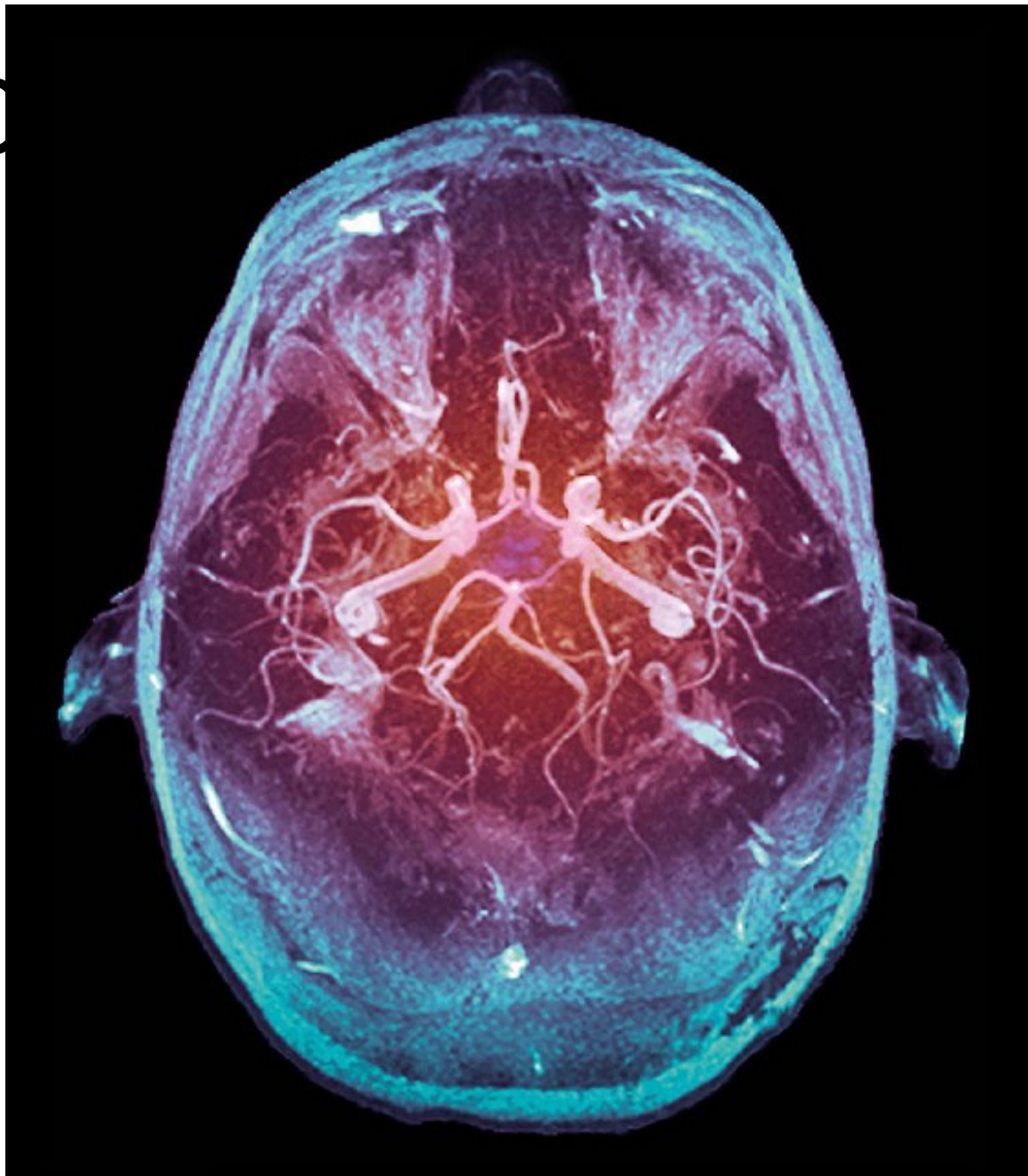



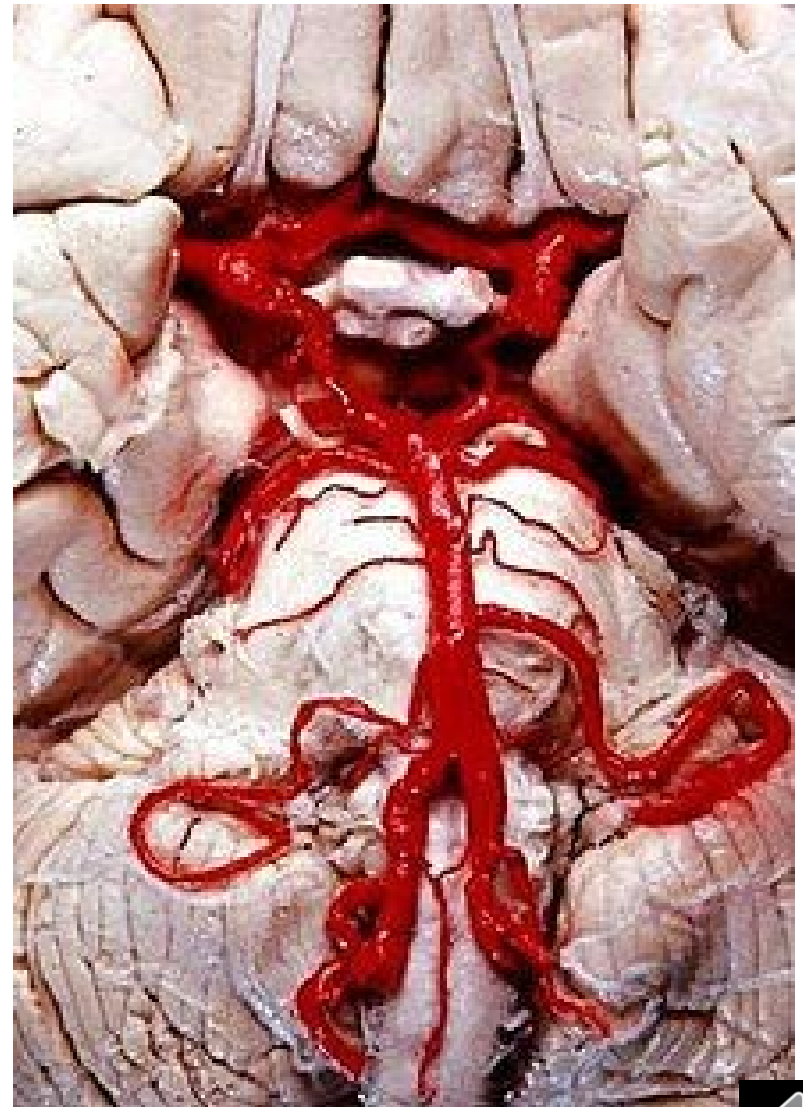
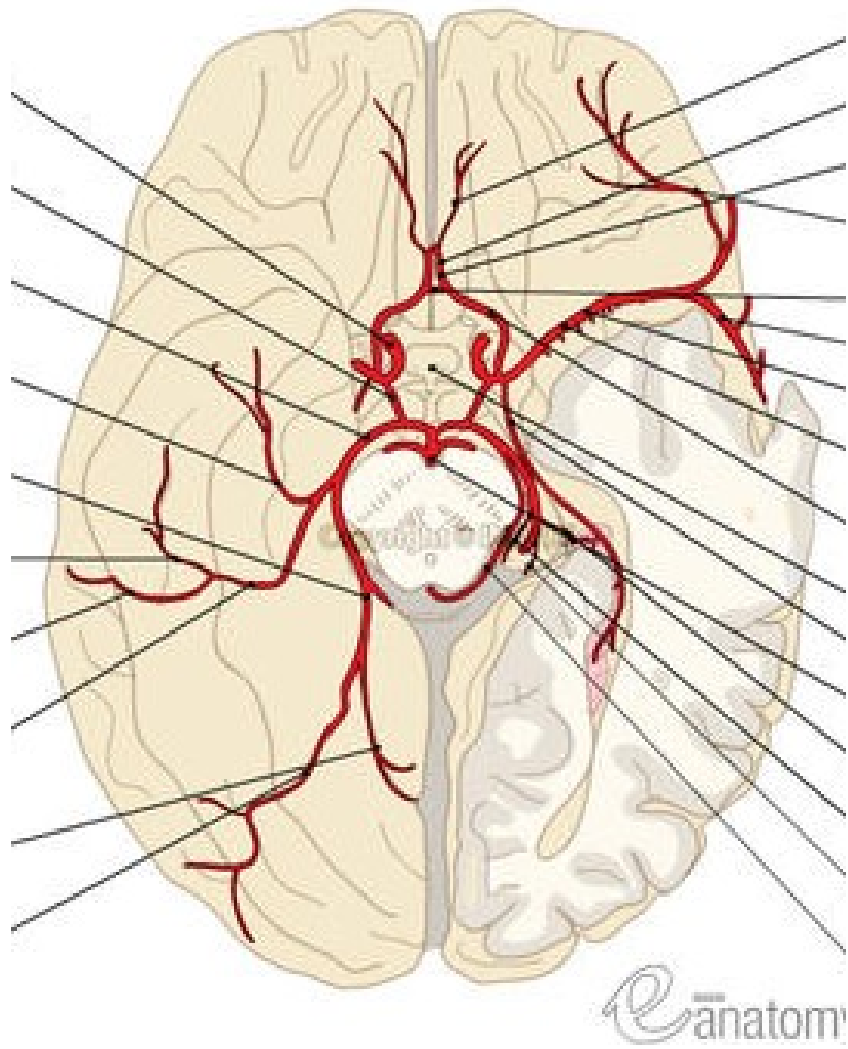
A. carotis interna

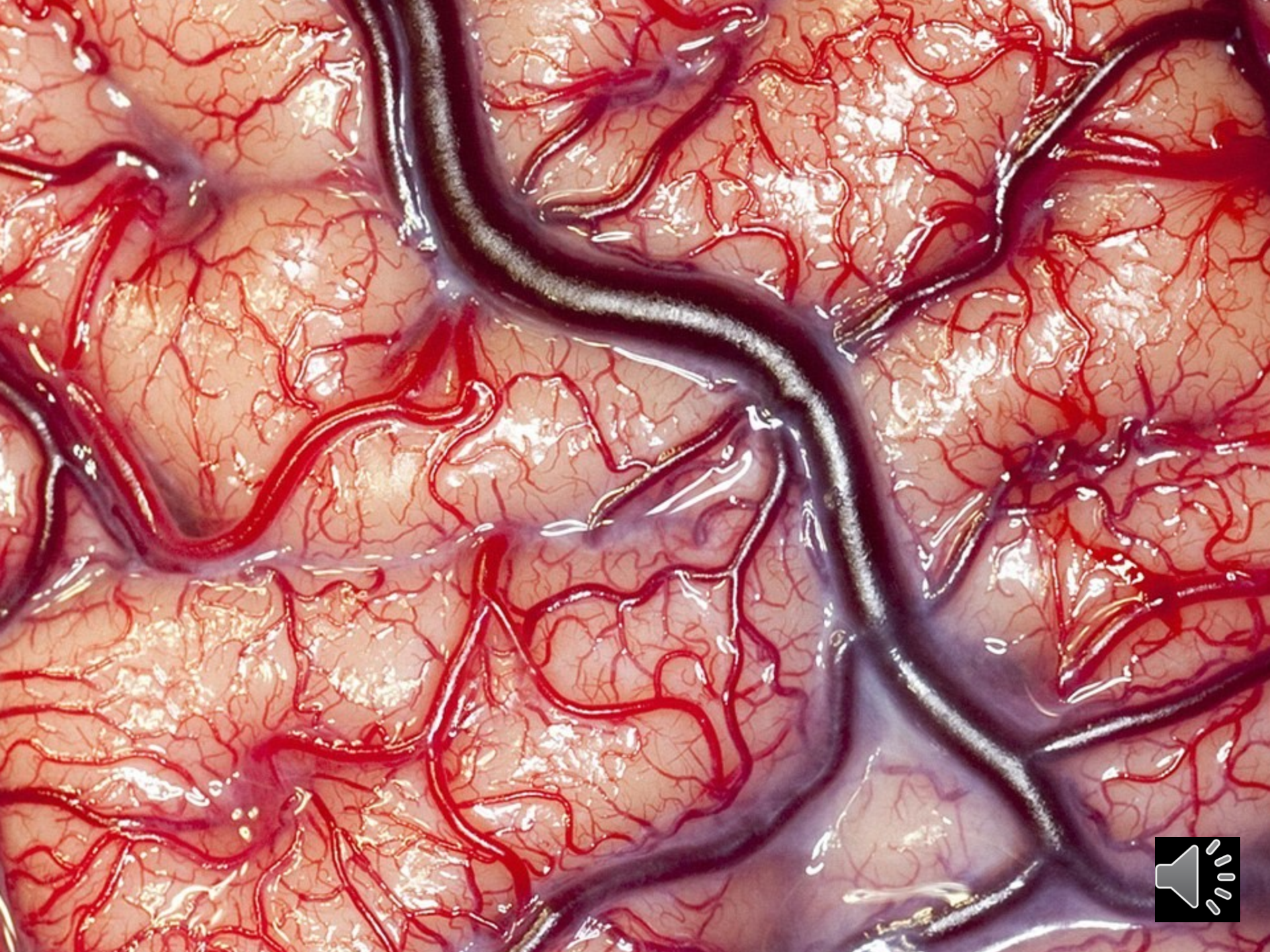


C

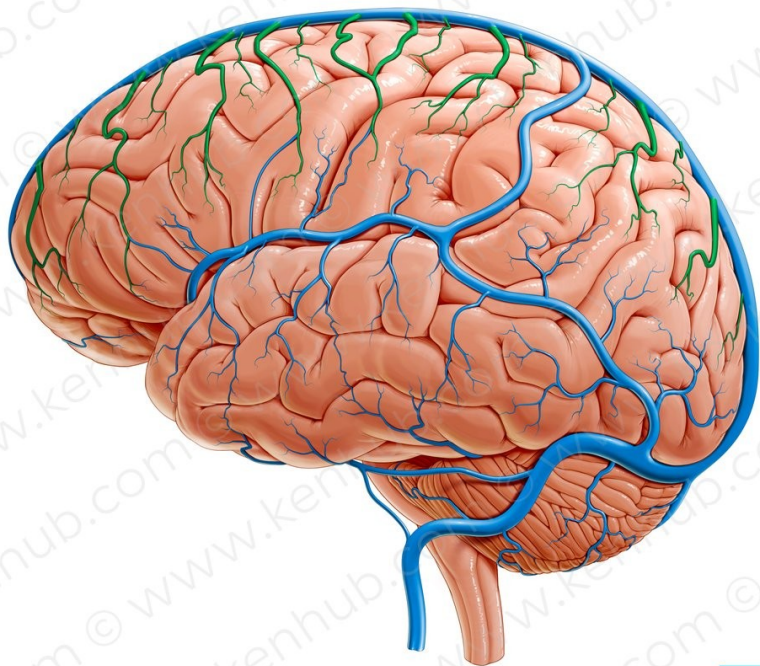
si



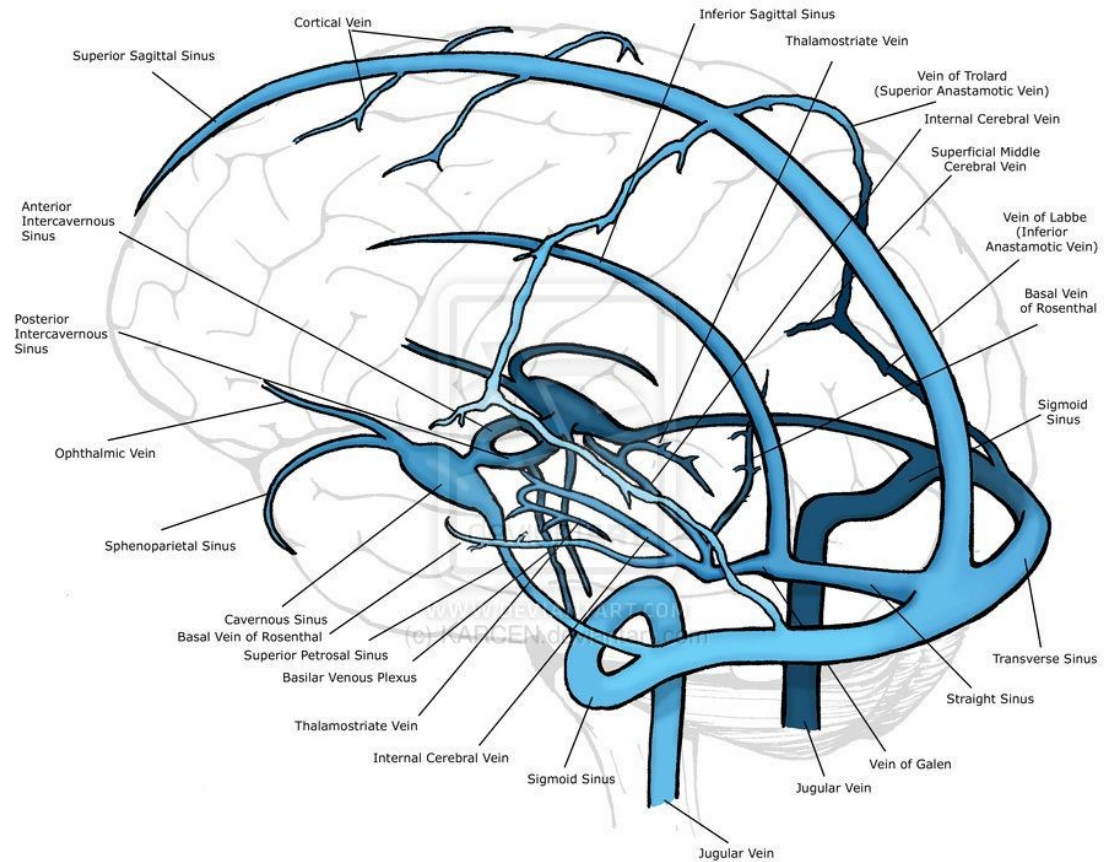




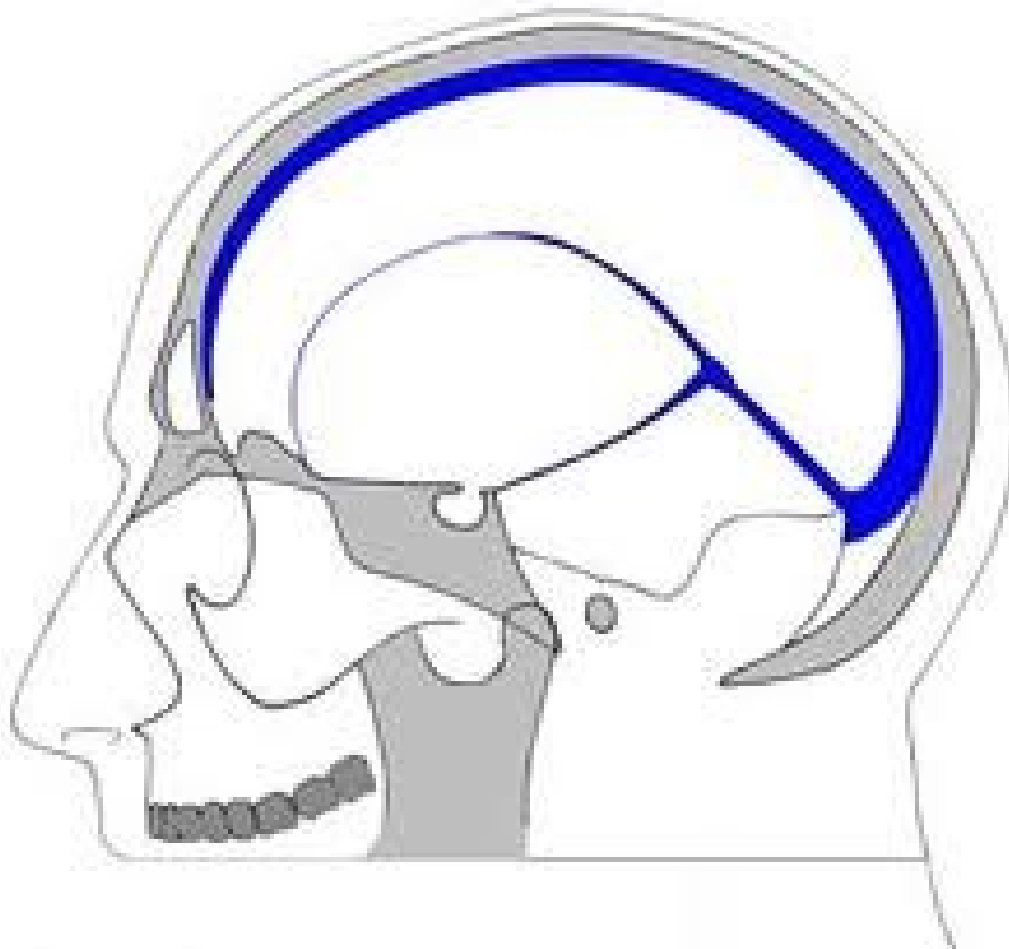
Žilní odtok

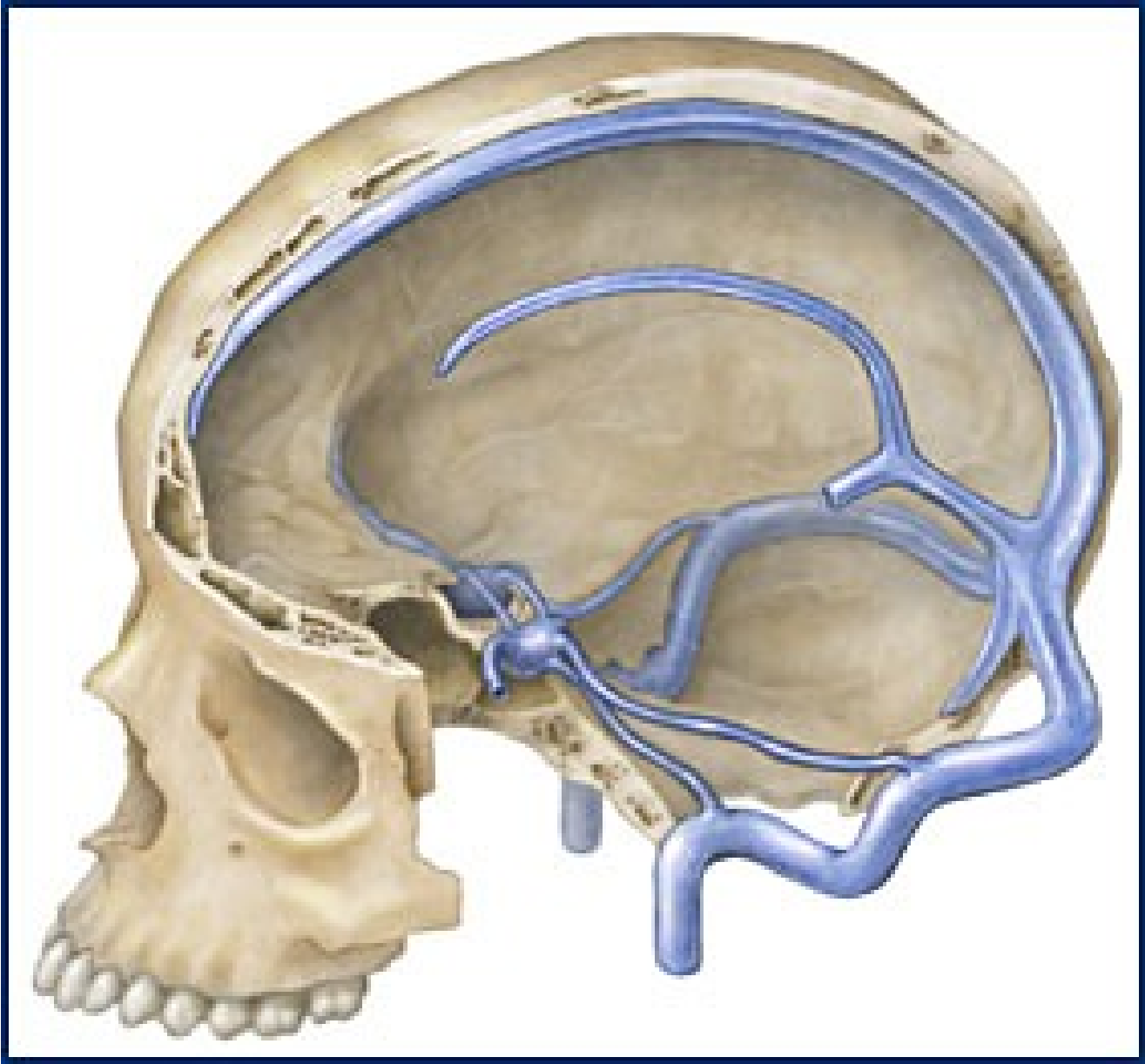


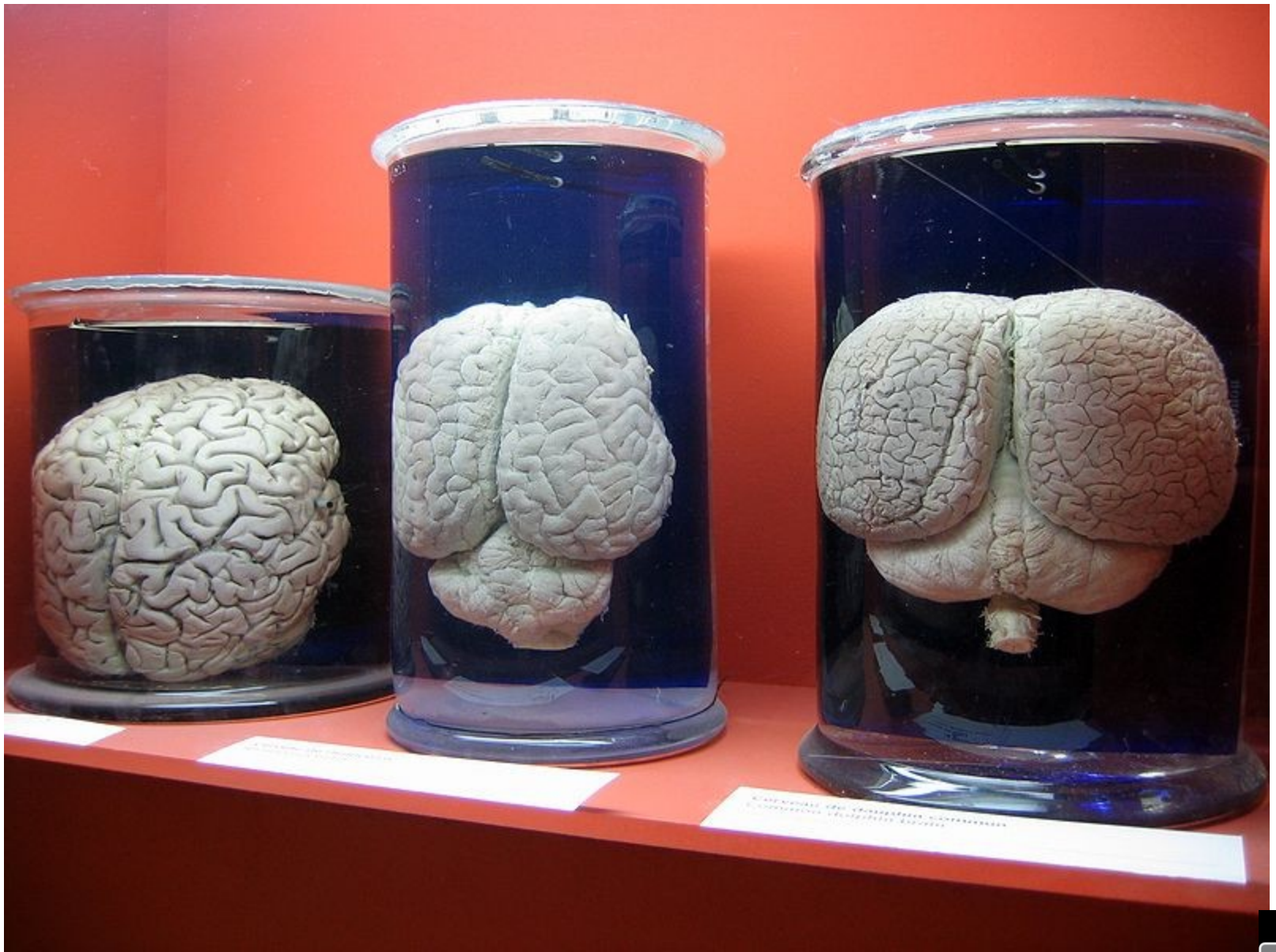© www.kenhub.com



Sinus durae matris





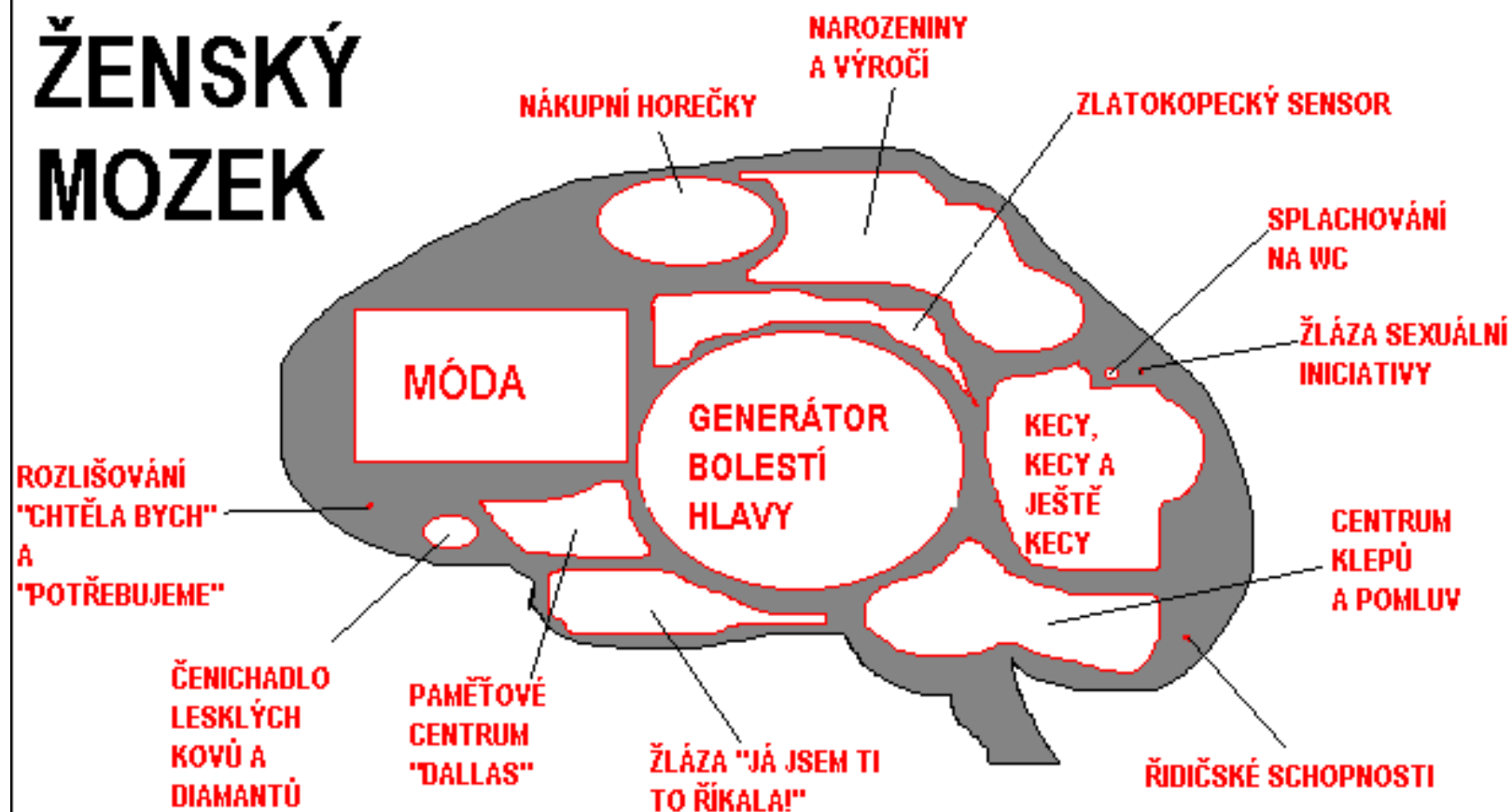


Small white label with text, partially obscured by the jar.

Small white label with text, partially obscured by the jar.



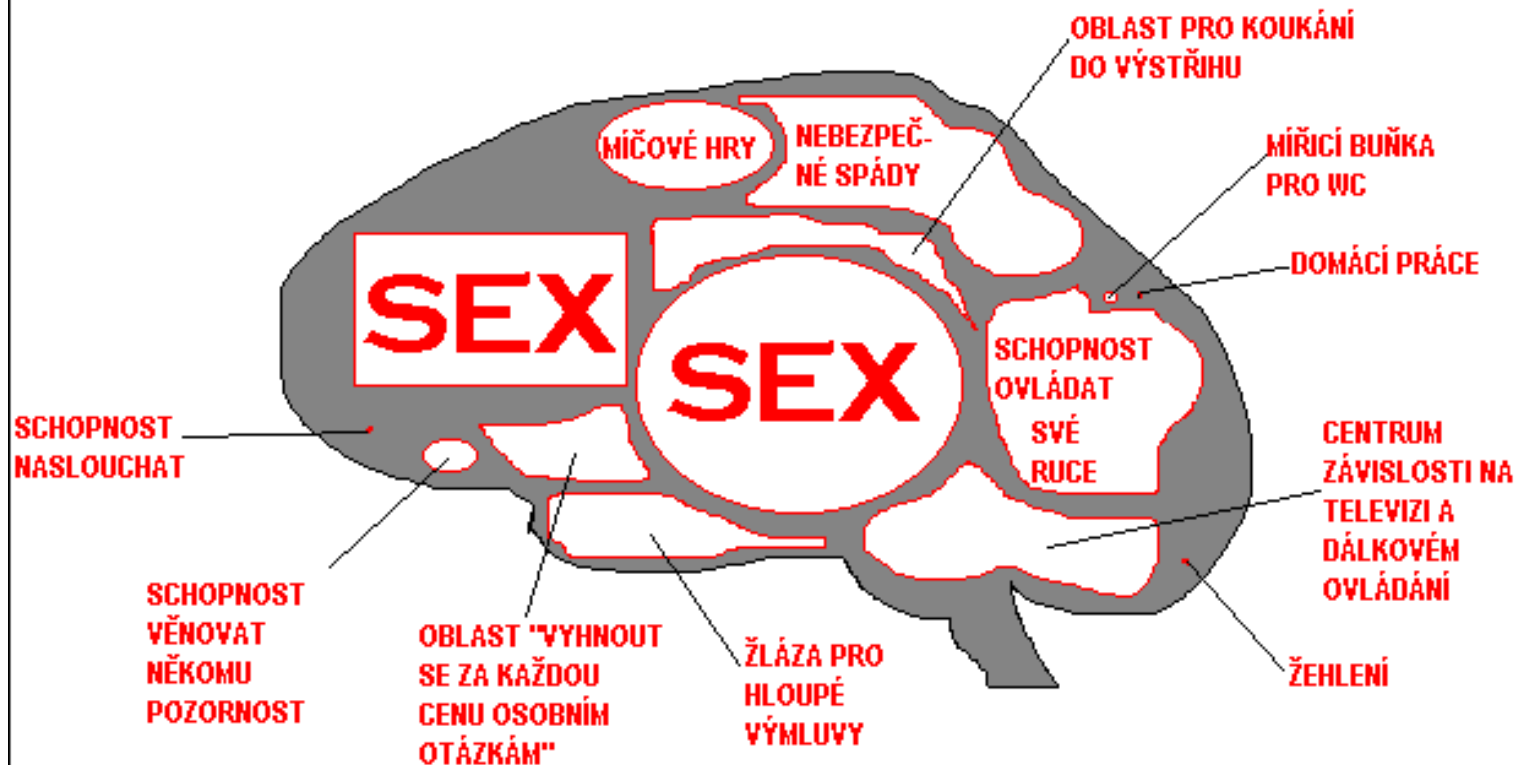
ŽENSKÝ MOZEK



Poznámka: Žlázy "vyměnit olej v autě" a "mlčet, dokud neskončil poločas" jsou aktivní pouze, je-li zaměstnáno čenichadlo lesklých kovů a diamantů, nebo probíhá-li poblíž výprodej textilu.



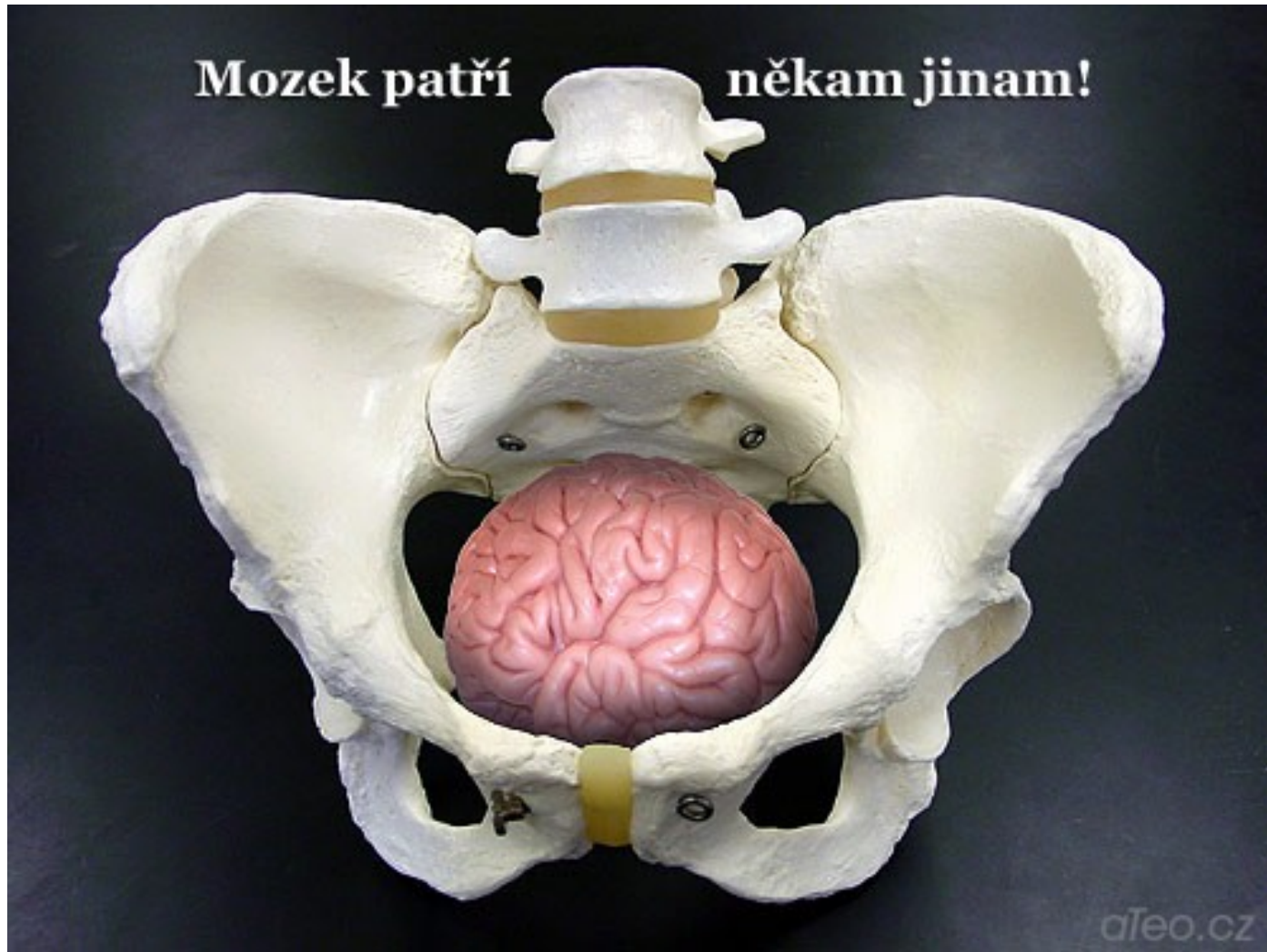
MUŽSKÝ MOZEK



Poznámka: Žláza "poslouchání, jestli mimino v noci nepláče" není zobrazena, protože je zcela zakmělá a je viditelná pouze pod mikroskopem



Děkuji za pozornost!



- **Obrázky:**
- **Atlas der Anatomie des Menschen/Sobotta. Putz,R., und Pabst,R. 20. Auflage. München:Urban & Schwarzenberg, 1993**
- **Netter: Interactive Atlas of Human Anatomy.**
- **Naňka, Elišková: Přehled anatomie. Galén, Praha 2009.**
- **Čihák: Anatomie I, II, III.**
- **Drake et al: Gray's Anatomy for Students. 2010**



Platí, že:

- 1 ganglion spinale leží na předním kořenu míšního nervu
- 2 zadní kořen míšního nervu obsahuje pouze vlákna aferentní
- 3 z míchy odstupuje 32 párů míšních nervů
- 4 cauda equina se nachází v oblasti krční páteře
- 5 žádná odpověď není správná

