

# HLAVOVÉ NERVY (*nervi craniales*)

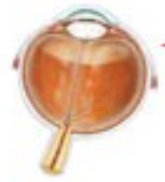- I. Nervus olfactorius - nerv čichový**
- II. Nervus opticus - nerv zrakový**
- III. Nervus oculomotorius - nerv okohybný**
- IV. Nervus trochlearis - nerv kladkový**
- V. Nervus trigeminus - nerv trojklanný**
- VI. Nervus abducens - nerv odtahující**
- VII. Nervus facialis - nerv lícní**
- VIII. Nervus vestibulocochlearis - nerv sluchově-rovnovážný**
- IX. Nervus glossopharyngeus - nerv jazykohltanový**
- X. Nervus vagus - nerv bludný (bloudivý)**
- XI. Nervus accessorius - nerv přídatný**
- XII. Nervus hypoglossus - nerv podjazykový**



# HLAVOVÉ NERVY (*nervi craniales*)

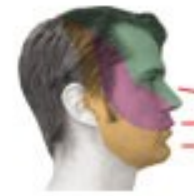— sensory fibres  
— motor fibres

**Optic (II)**  
**sensory:** eye

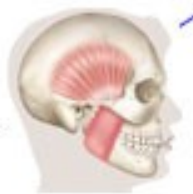

**Trochlear (IV)**  
**motor:** superior oblique muscle

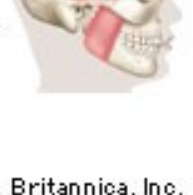**Abducent (VI)**  
**motor:** external rectus muscle



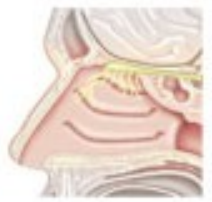**Oculomotor (III)**  
**motor:** all eye muscles except those supplied by IV and VI



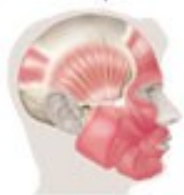**Trigeminal (V)**  
**sensory:** face, sinuses, teeth, etc.  
**motor:** muscles of mastication



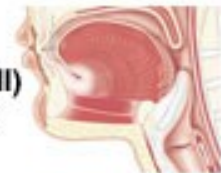**Olfactory (I)**  
**sensory:** nose



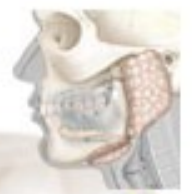**Facial (VII)**  
**motor:** muscles of the face



**Hypoglossal (XII)**  
**motor:** muscles of the tongue



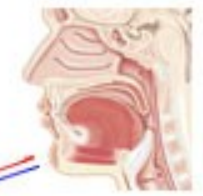**Intermediate motor:** submaxillary and sublingual gland  
**sensory:** anterior part of tongue and soft palate



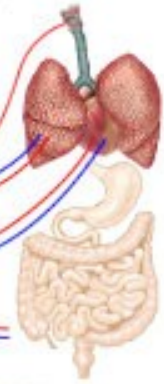**Vestibulocochlear (VIII)**  
**sensory:** inner ear



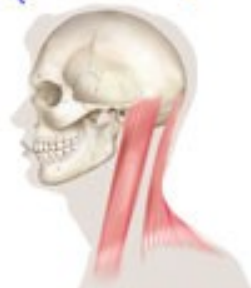**Glossopharyngeal (IX)**  
**motor:** pharyngeal musculature  
**sensory:** posterior part of tongue, tonsil, pharynx



**Vagus (X)**  
**motor:** heart, lungs, bronchi, gastrointestinal tract  
**sensory:** heart, lungs, bronchi, trachea, larynx, pharynx, gastrointestinal tract, external ear



**Accessory (XI)**  
**motor:** sternocleidomastoid, trapezius

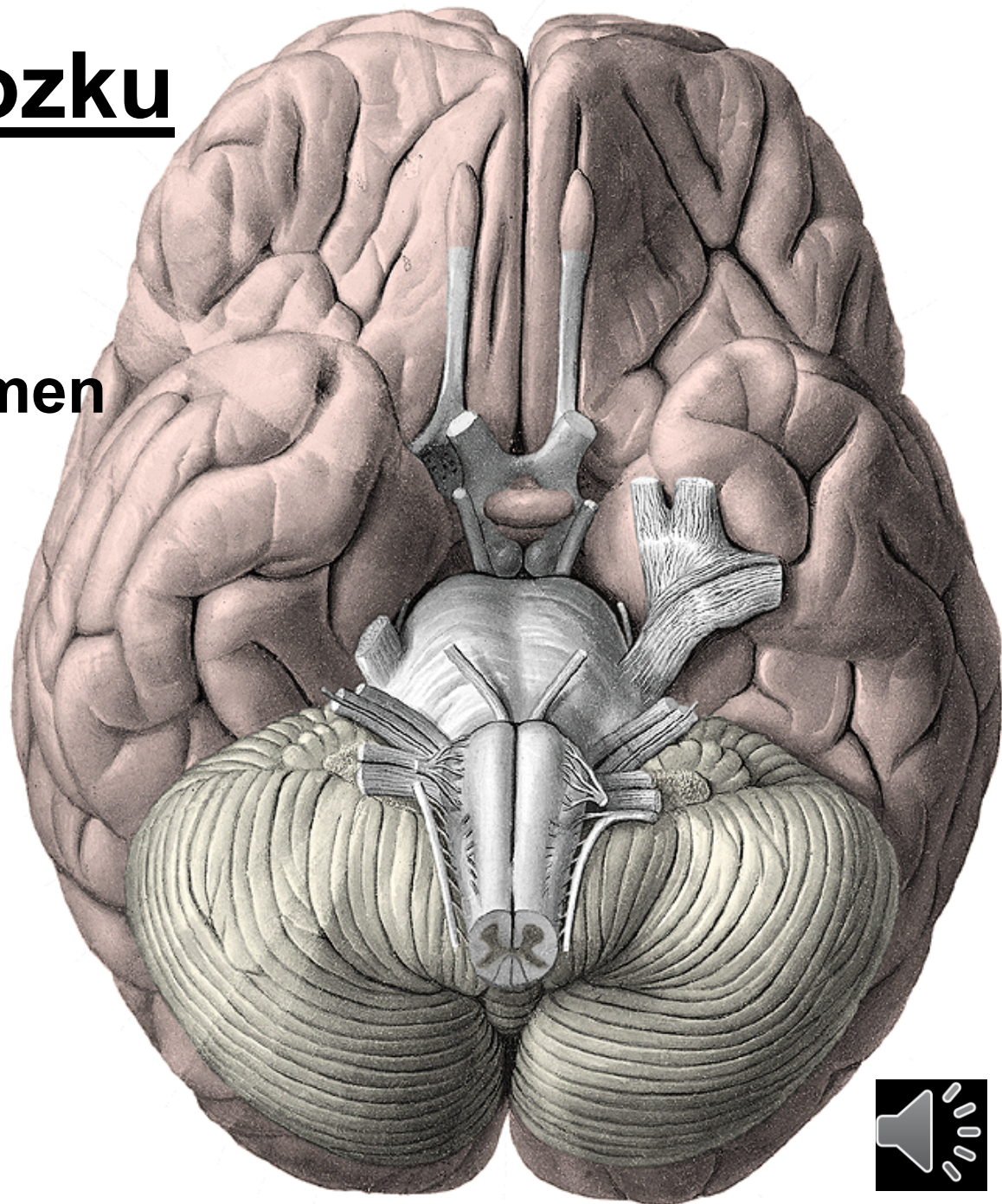




# Výstupy z mozku

- I. – telencephalon
- II. – diencephalon
- III.-XII. – mozkový kmen

*IV. – dorzálně !!!*



# Cranial Nerves

Olfactory bulb  
Olfactory tract

Optic tract

Vestibulo-cochlear (VIII)

Hypoglossal (XII)

Vagus (X)

Olfactory (I)


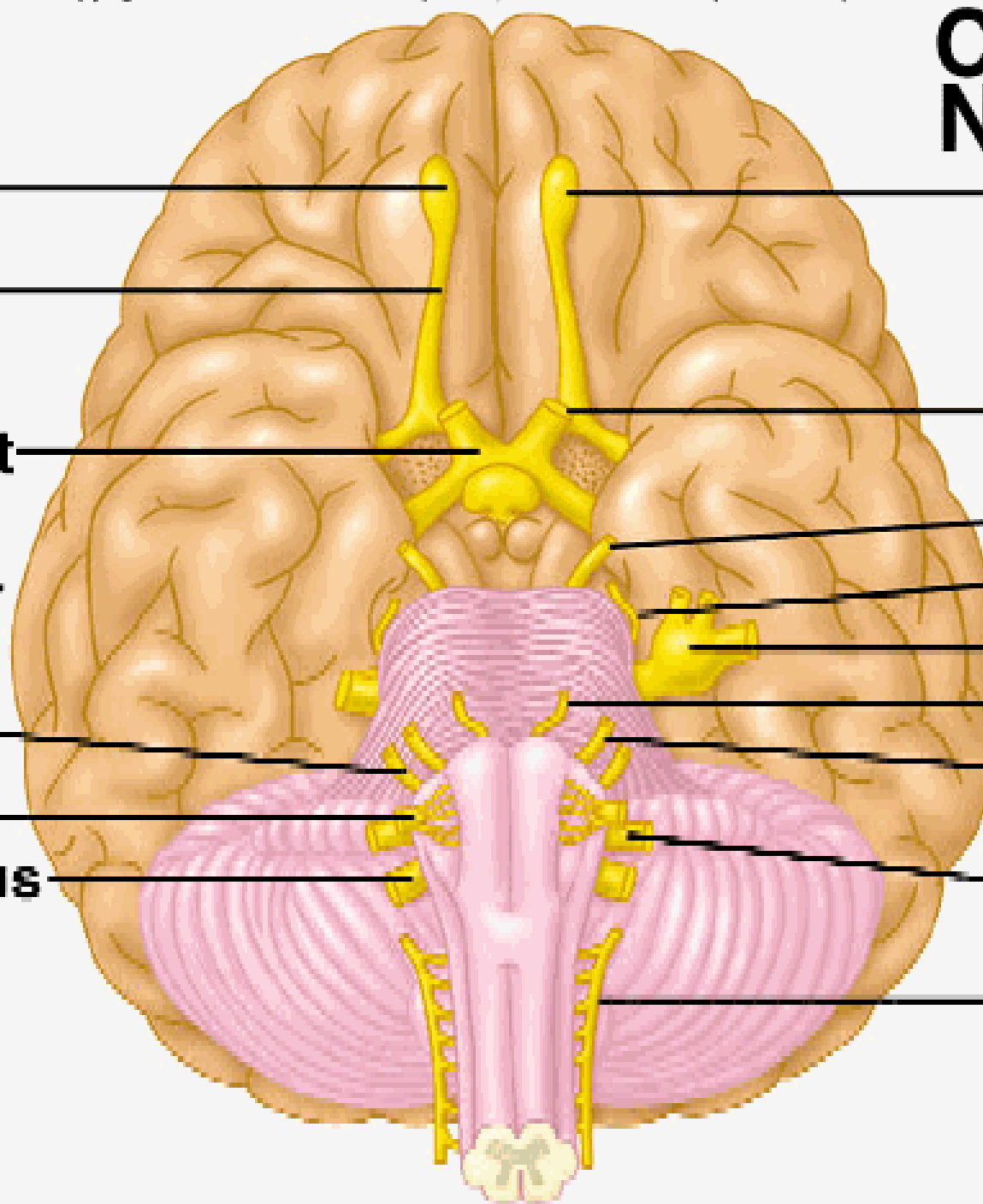
Optic (II)  
Oculomotor (III)

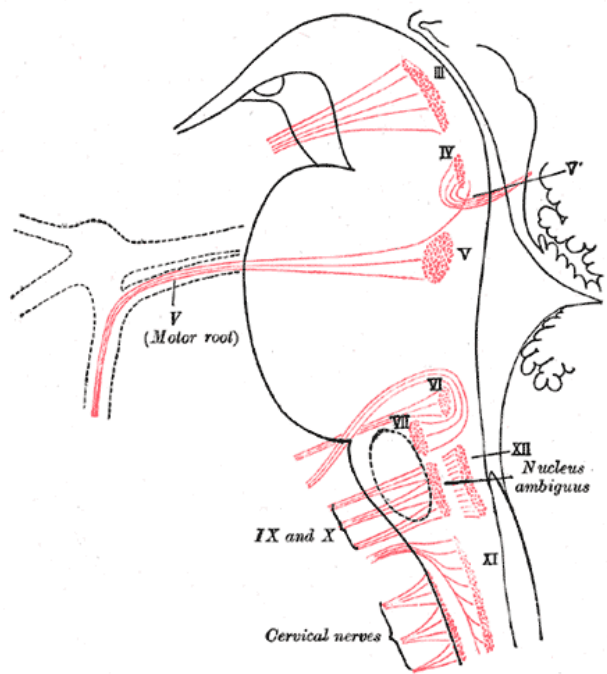
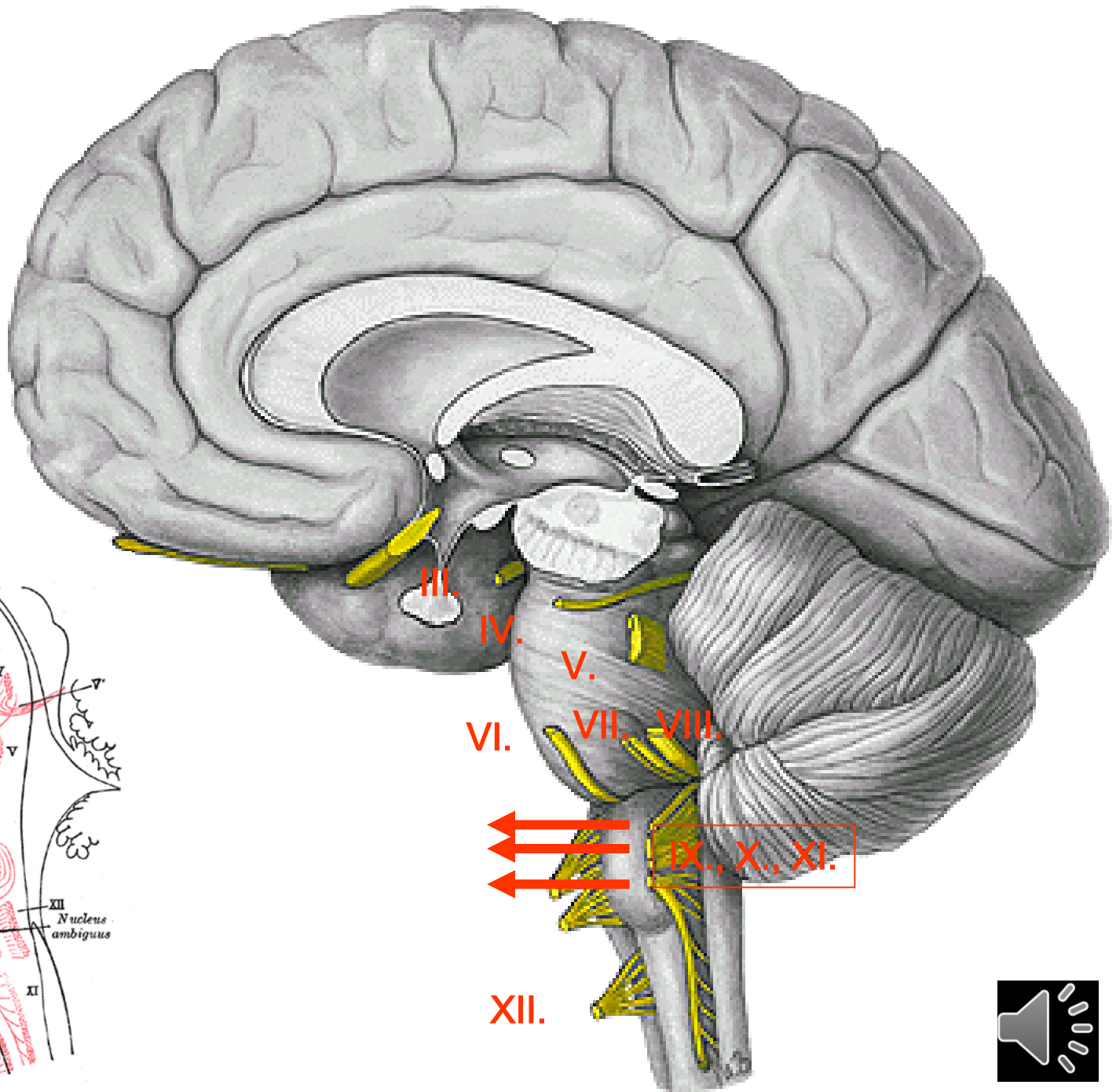
Trochlear (IV)  
Trigeminal (V)  
Abducens (VI)

Facial (VII)

Glossopharyngeal (IX)

Accessory (XI)

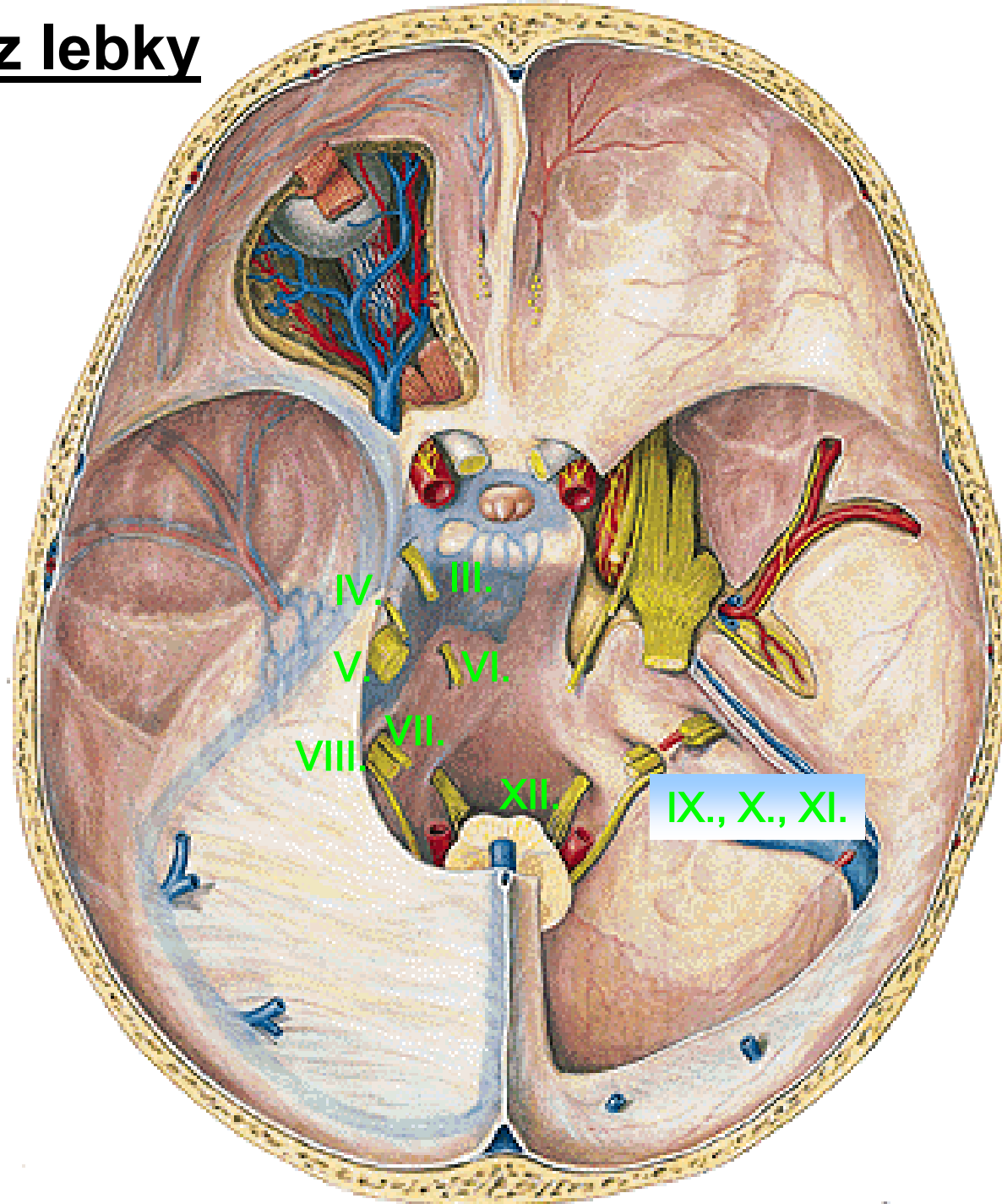




III.  
IV.  
V.  
VI.  
VII. VIII.  
IX., X., XI.  
XII.



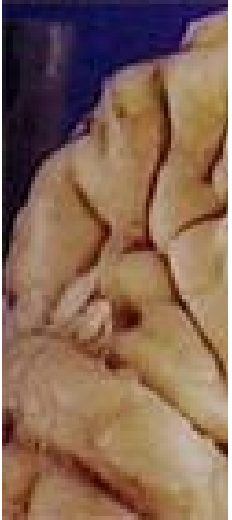# Výstupy z lebky





I. = N

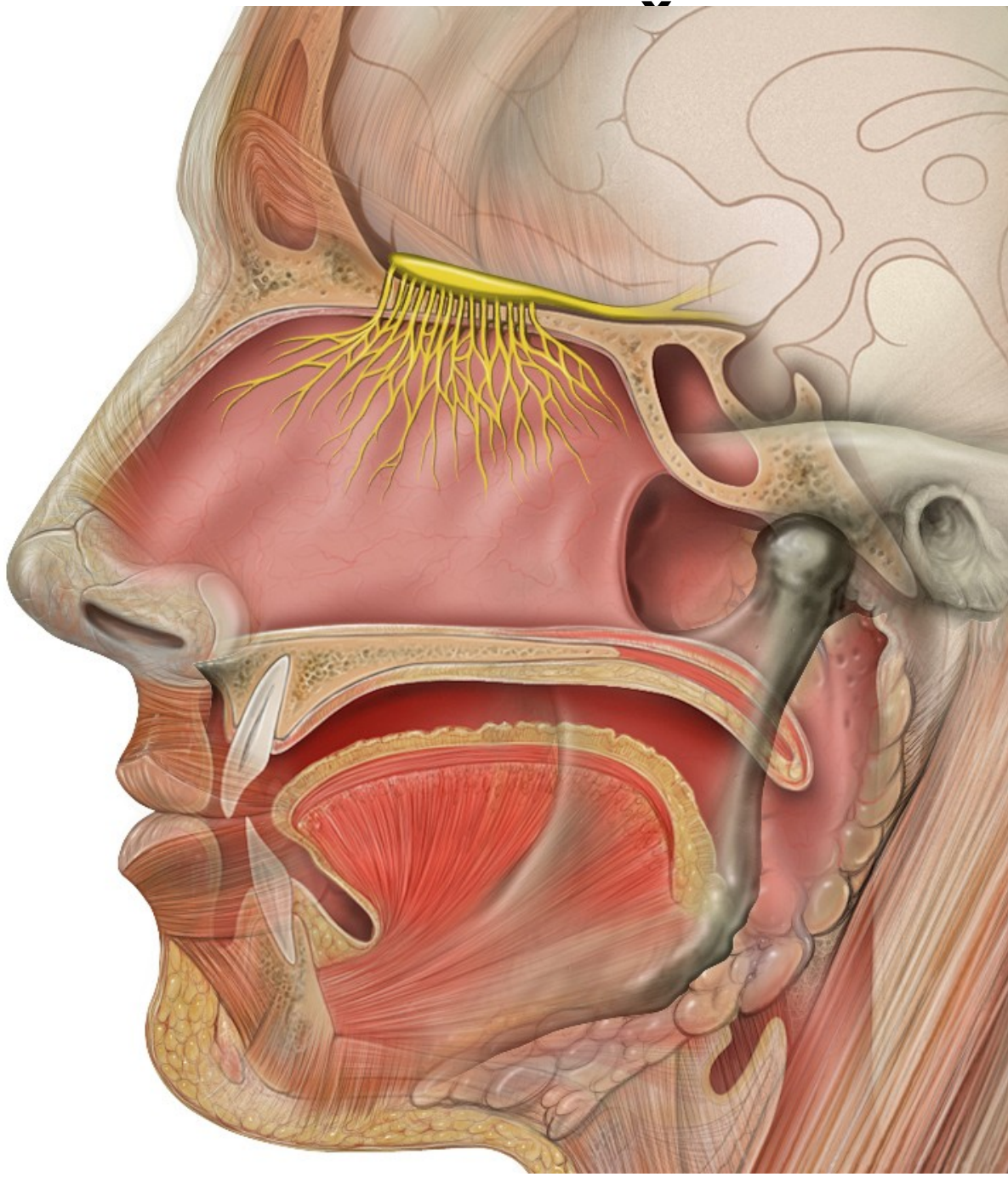
- výchlíp
- speciá
- cavitas
- horní c
- superi



Funkce

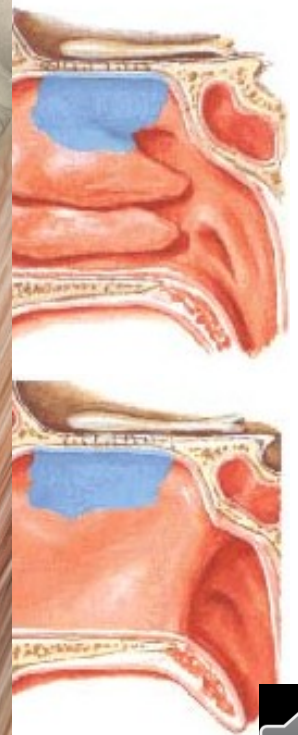
**Senzor**

- přiná



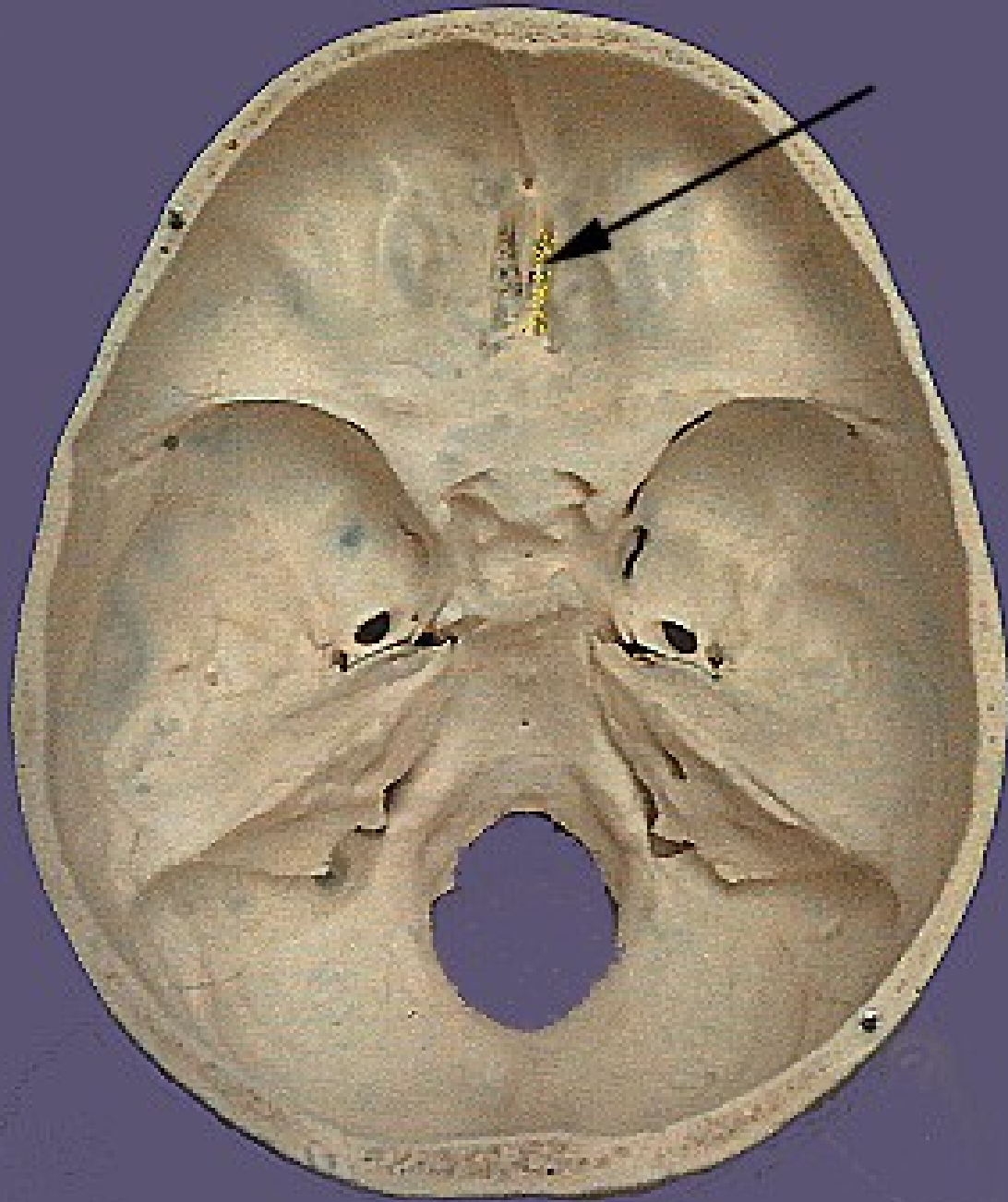
nerv

vé dráhy  
anterior  
salis



recepto

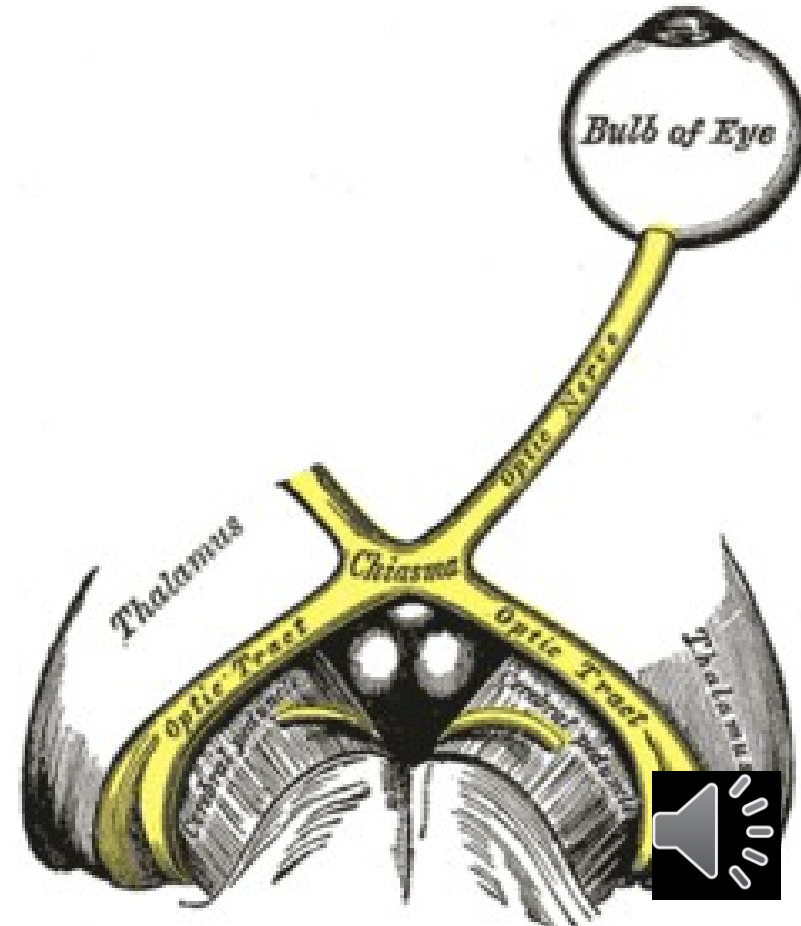
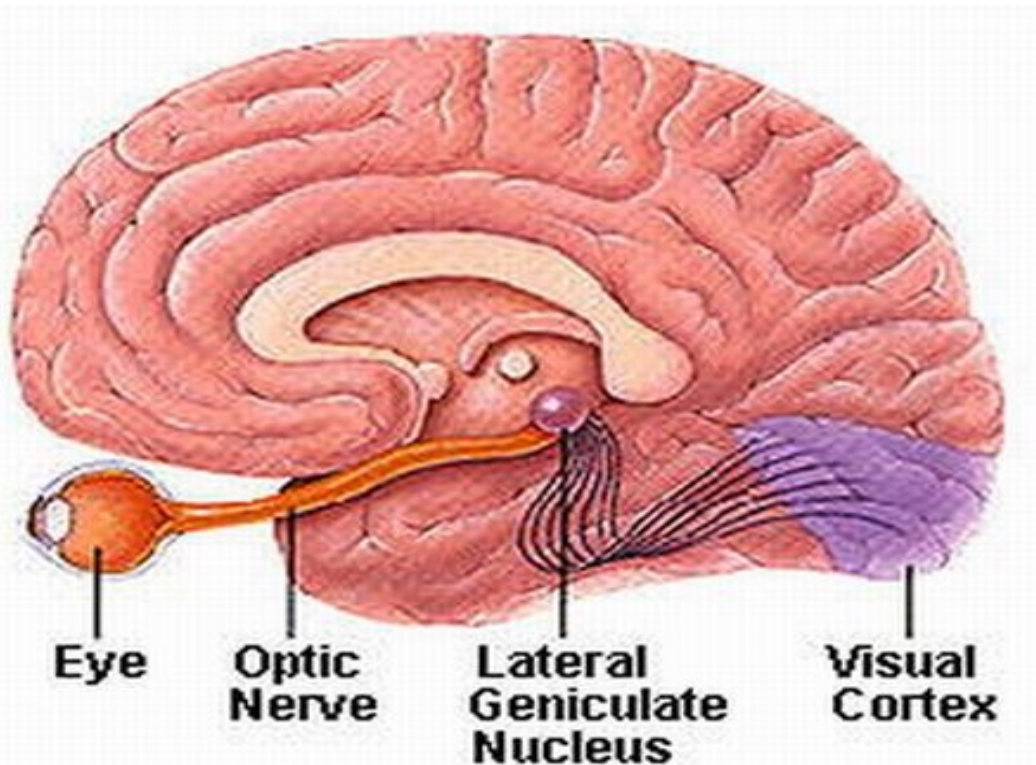


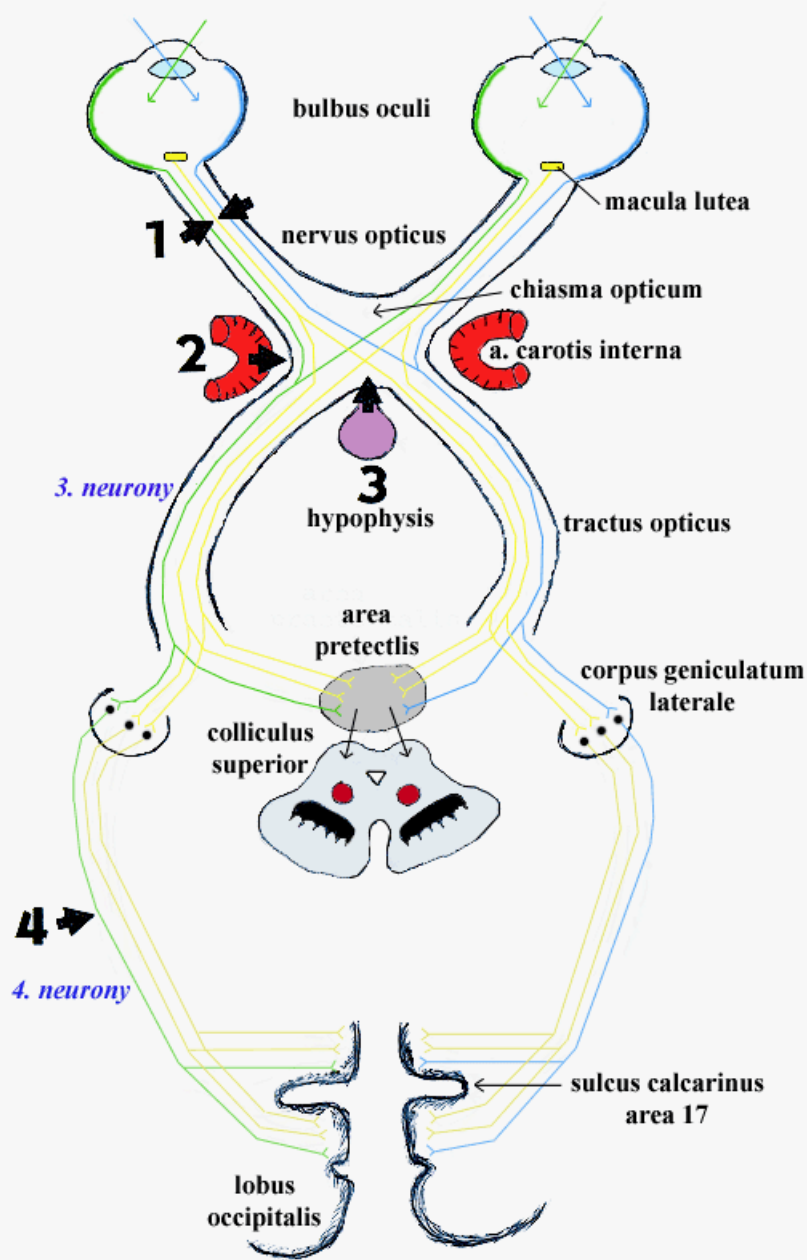




# II. = N. opticus = Zrakový nerv

- výchlípka diencefala (mezimozku)
- nemá jádra – centrum v týlním laloku
- speciální **senzorický** nerv: zrak, součást zrakové dráhy
- orbita → canalis opticus → cavitas cranii media



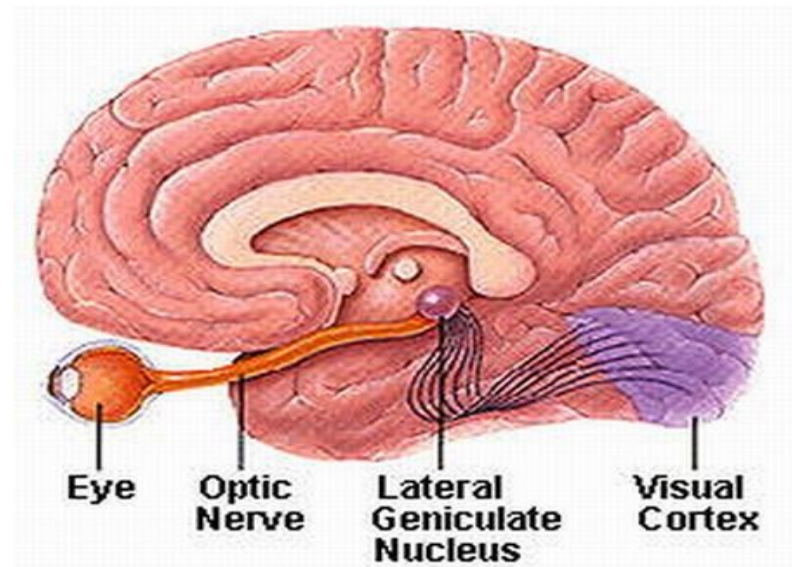


- 1 - amaurosis (= slepota) levého oka
- 2 - hemianopsia nasalis (porucha jen na levém oku)
- 3 - hemianopsia heteronyma bitemporalis
- 4 - hemianopsia homonyma dextra

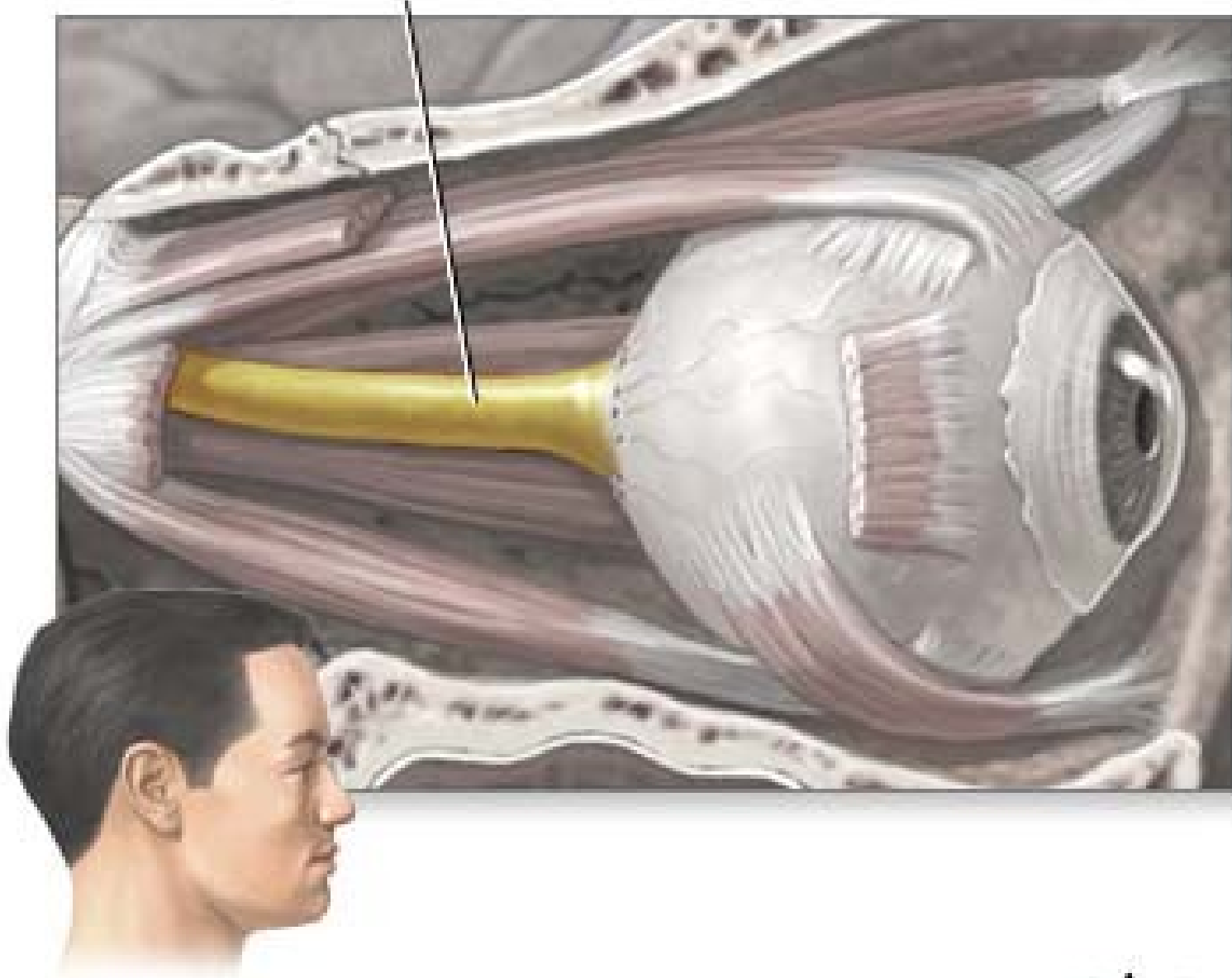
# Funkce nervu

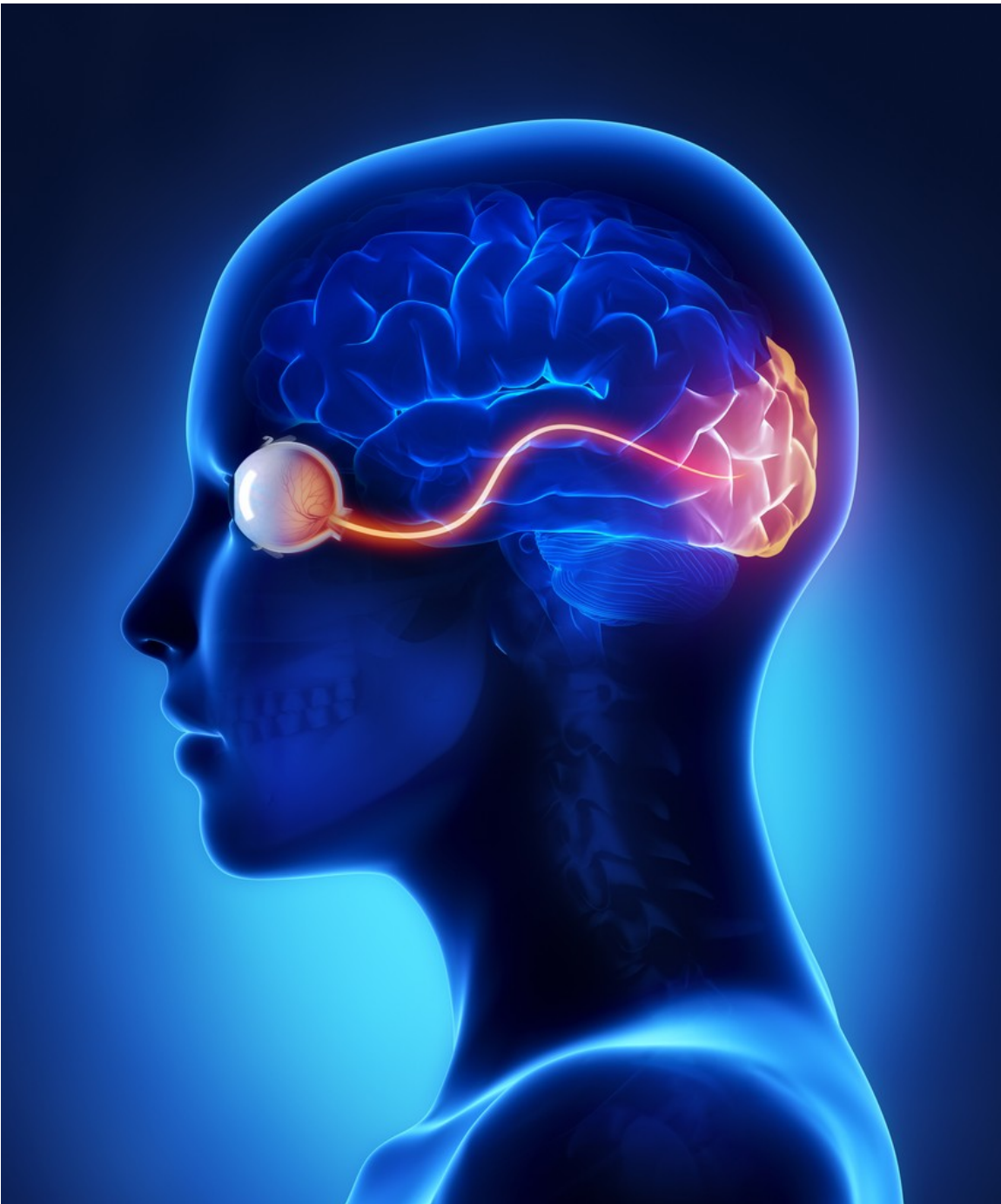## senzorická

- přináší do CNS informace ze zrakového receptoru



Optic nerve

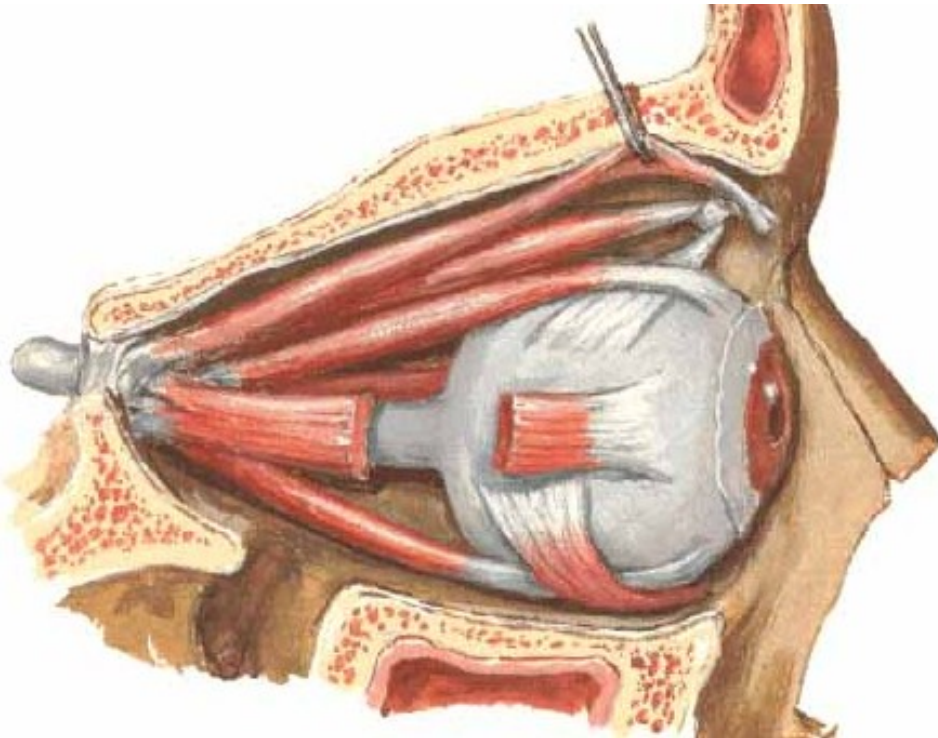
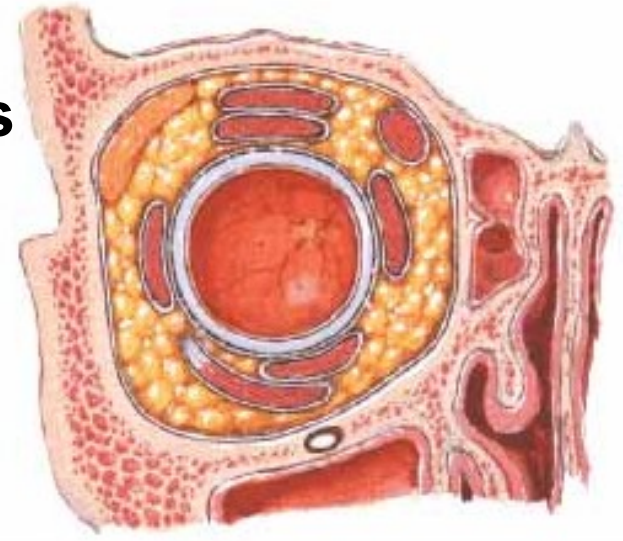




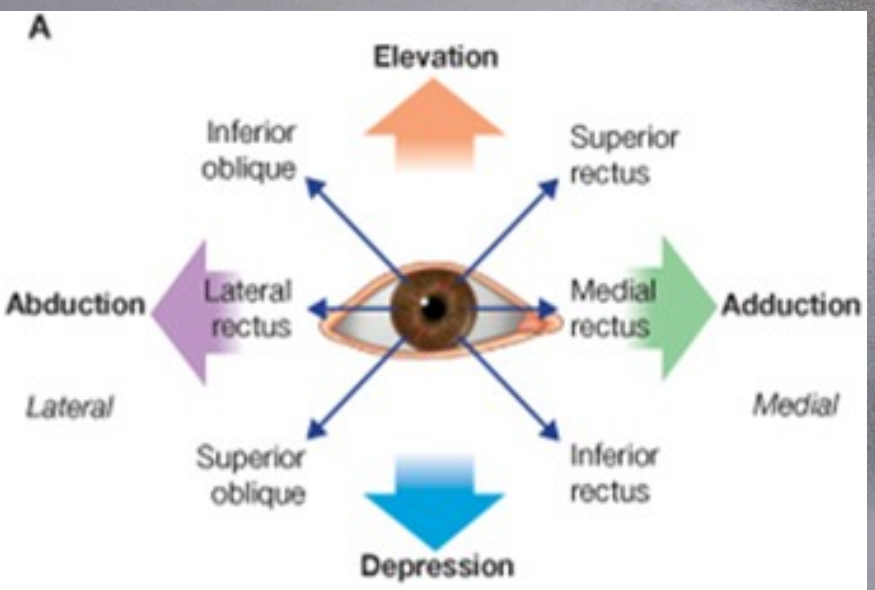
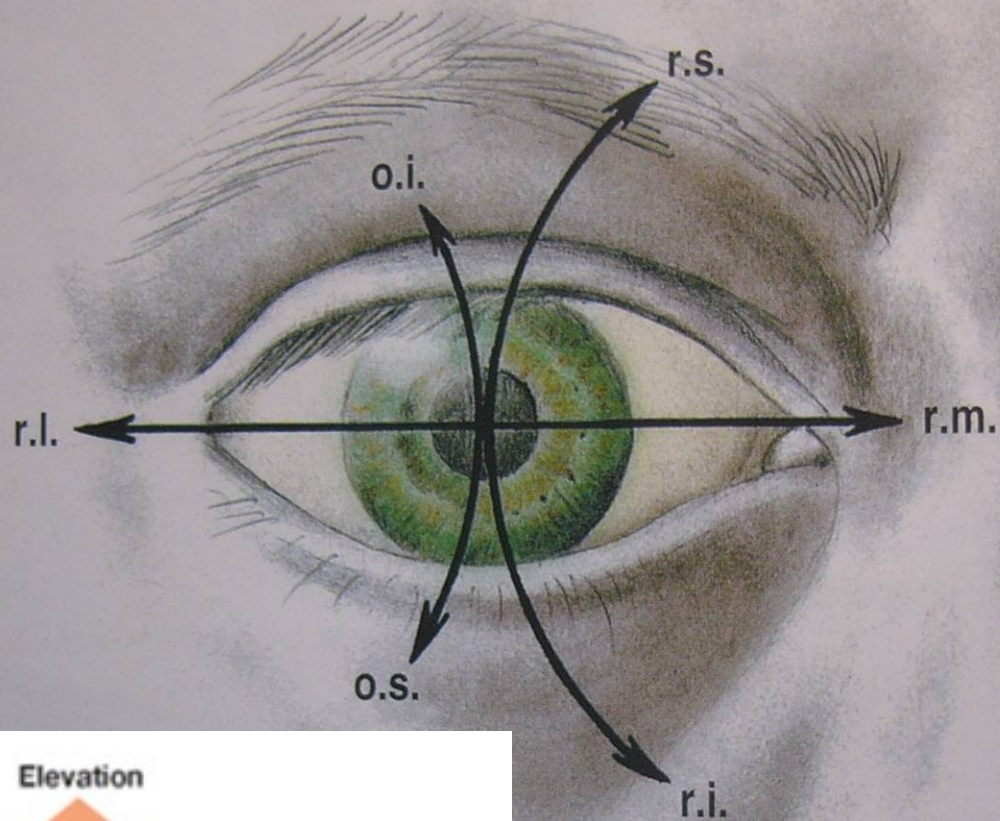


# Vnější svaly oční koule

- mm. recti (bulbi)
  - superior, inferior, medialis, lateralis
- mm. obliqui (bulbi)
  - *inferior, superior*
- m. levator palpebrae superioris
- ***inervace:*** n. III., IV., VI.



# Pohyby oční koule



# Okohybné nervy

- Přes sinus cavernosus a fissura orbitalis superior vstupují do očníce

- III. Nervus oculomotorius - nerv okohybný

- fossa interpeduncularis (sulcus nervi oculomotorii)

**motorický** – 5 okohybných svalů

+ parasympatická vlákna pro inervaci hladkých svalů duhovky - *m. sphincter pupillae* - zúžení zornice (miotický reflex) a inervaci hladkých svalů řasnatého tělesa - *m. ciliaris* - akomodace čočky

- IV. Nervus trochlearis - nerv kladkový

- dorzální plocha kmene

čistě **motorický** → 1 sval = **m. obliquus superior**

- VI. Nervus abducens - nerv odtahující

- sulcus bulbopontinus

čistě **motorický** → 1 sval - **m. rectus lateralis**

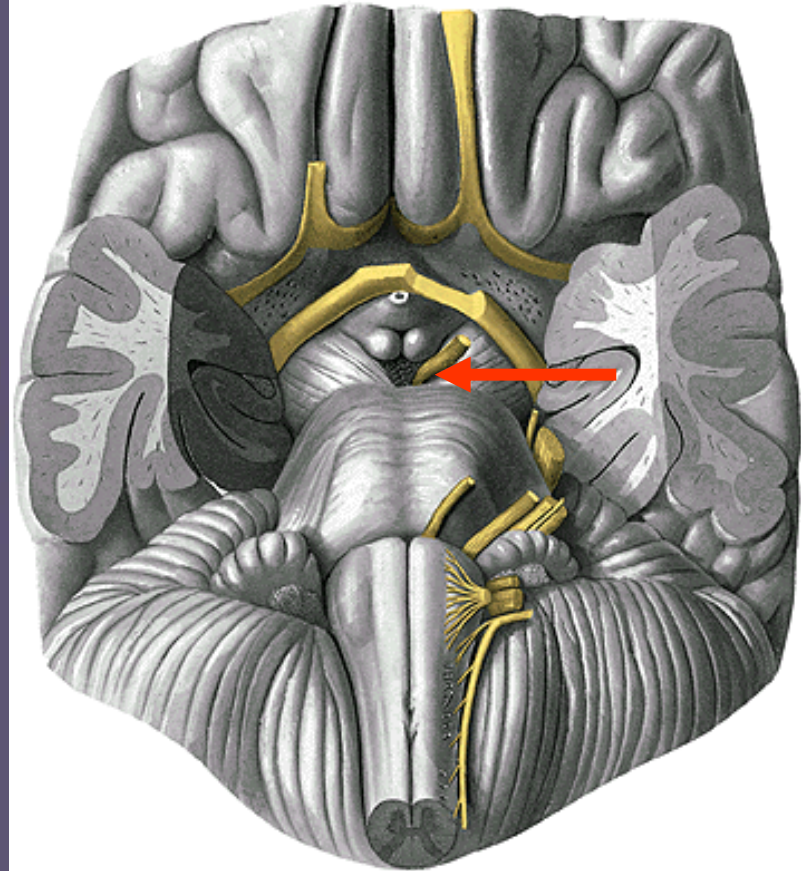
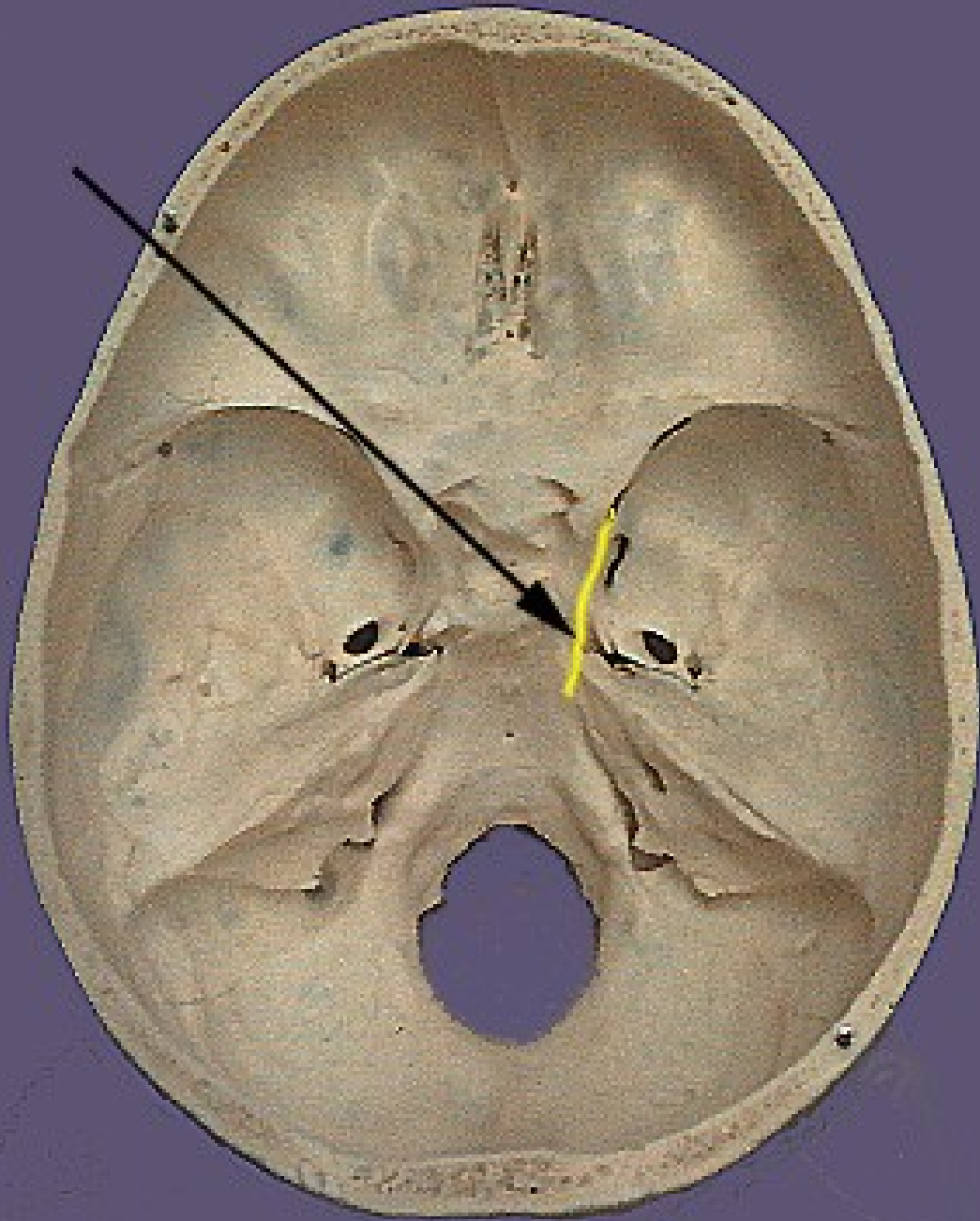


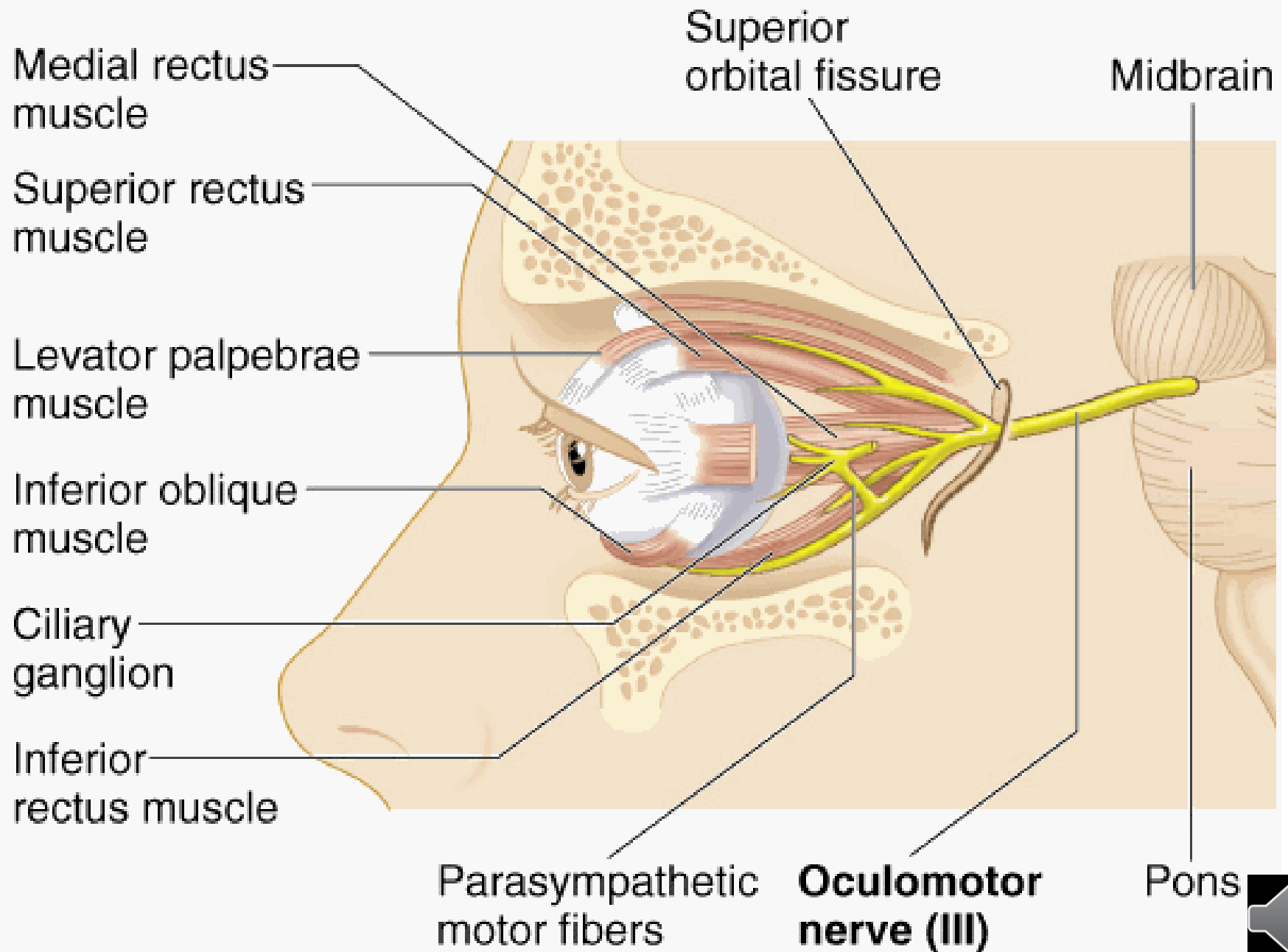


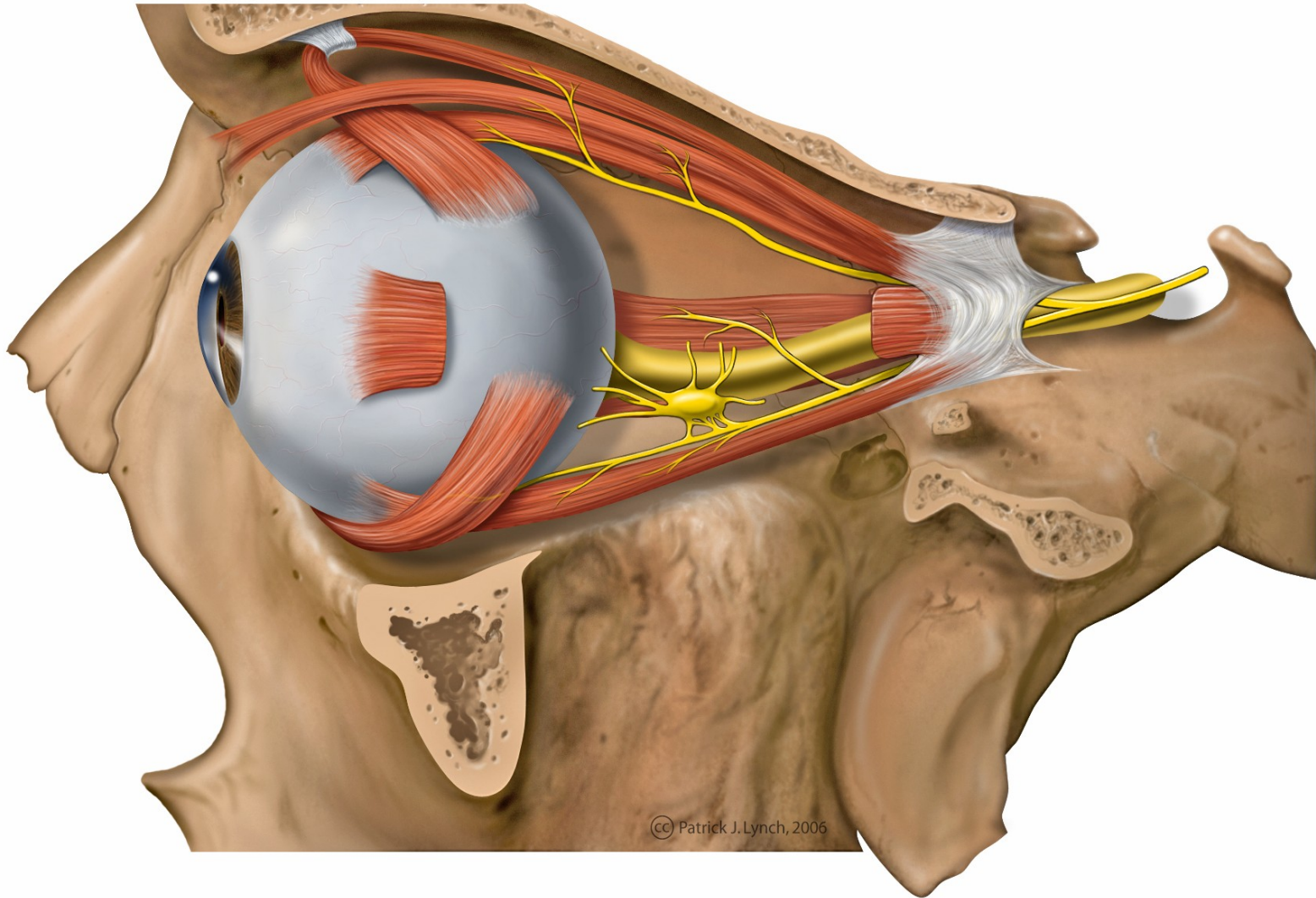




n.III.



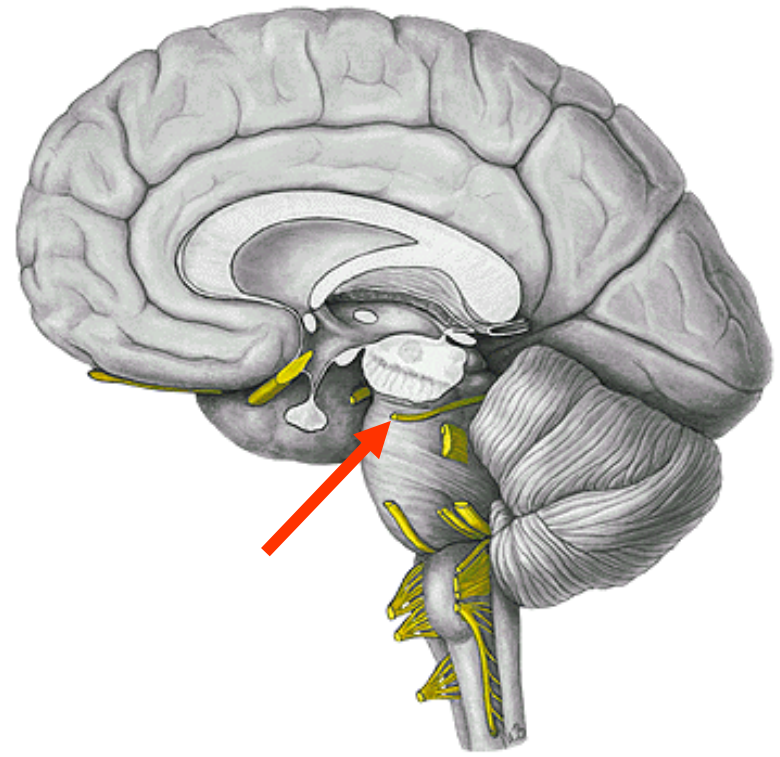
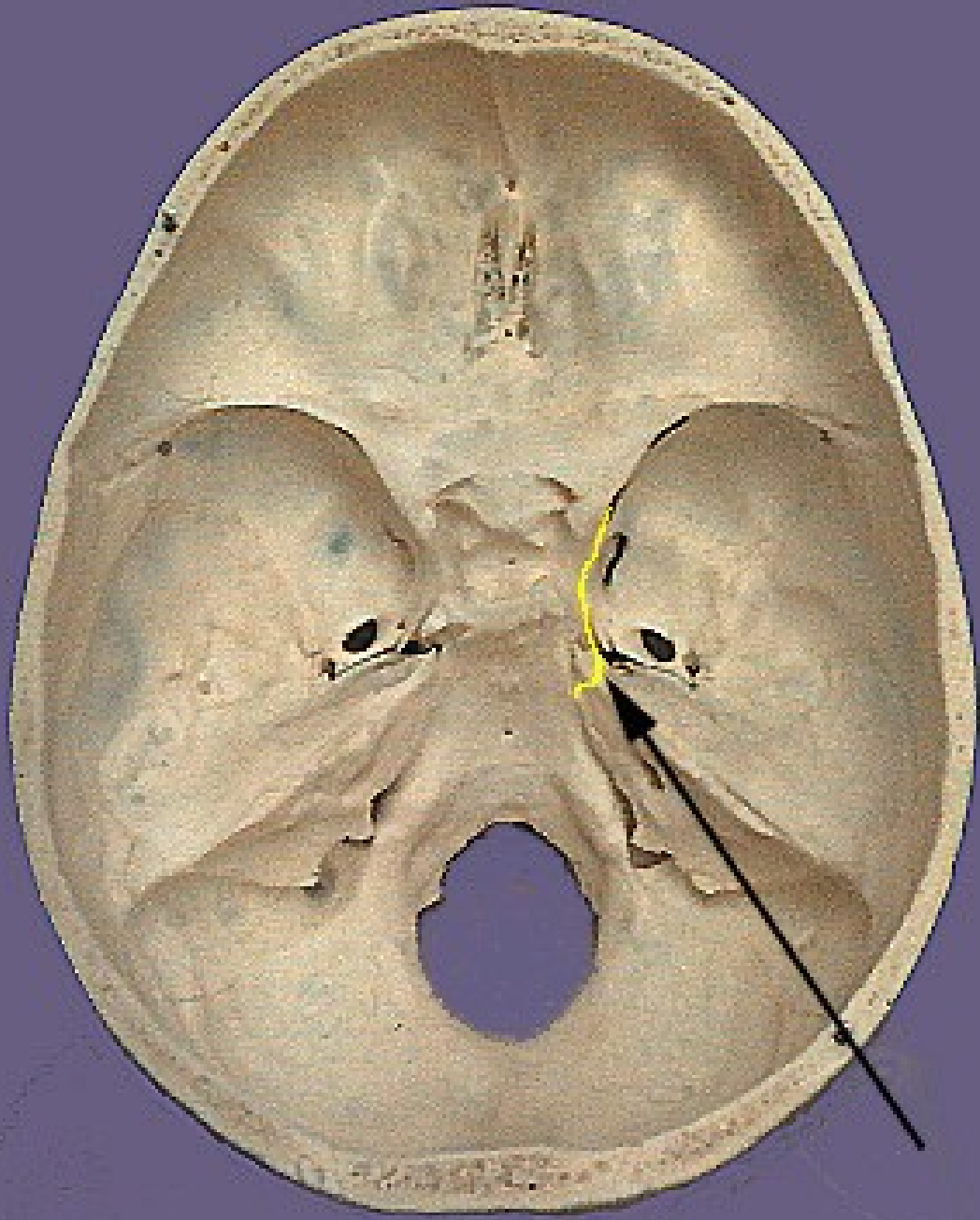




© Patrick J. Lynch, 2006



n.IV.



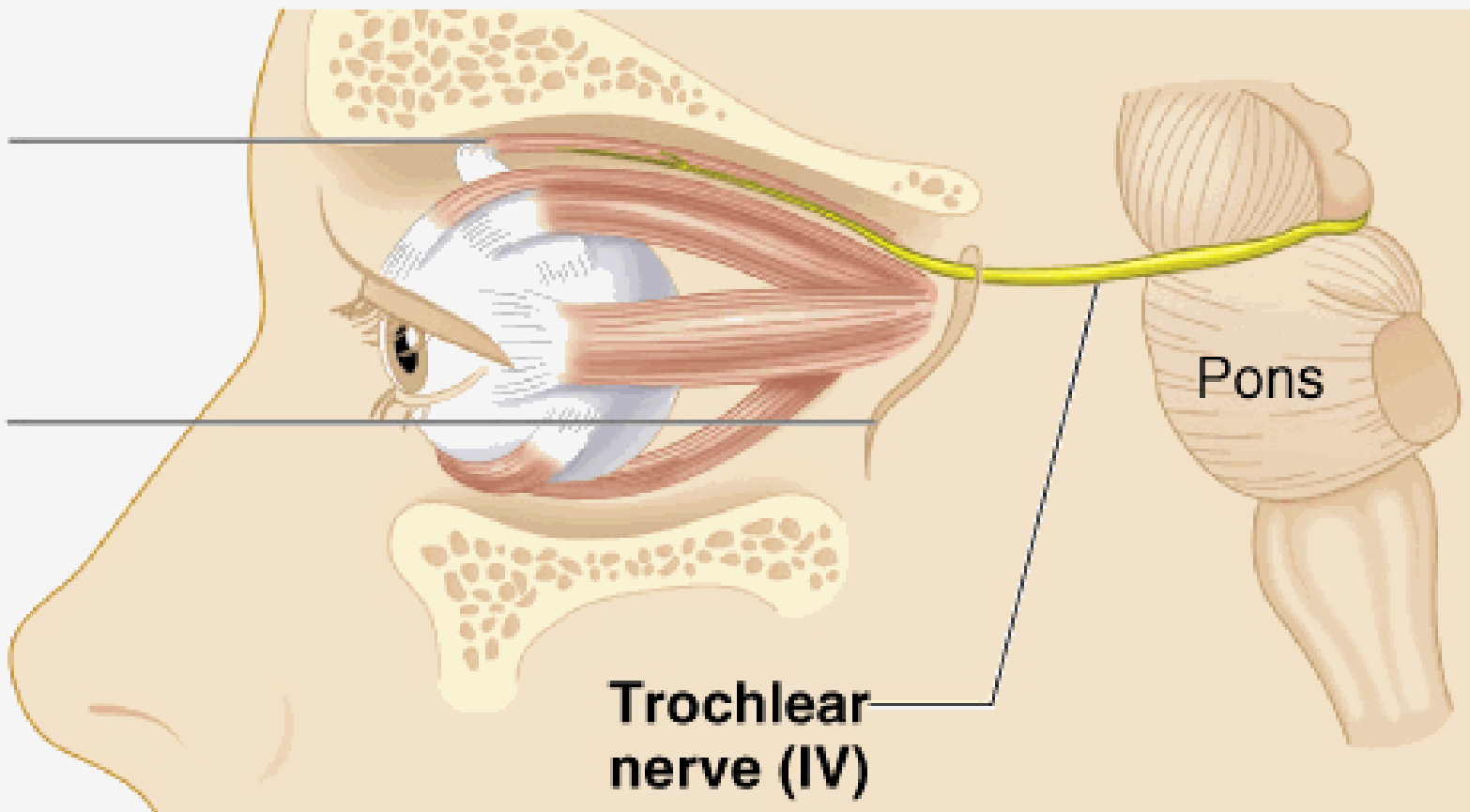


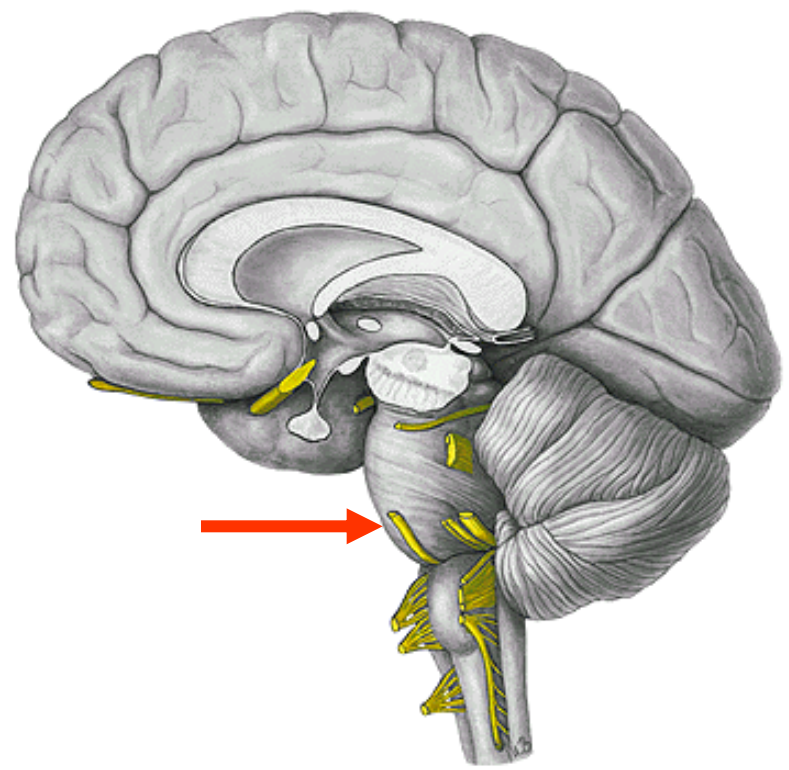
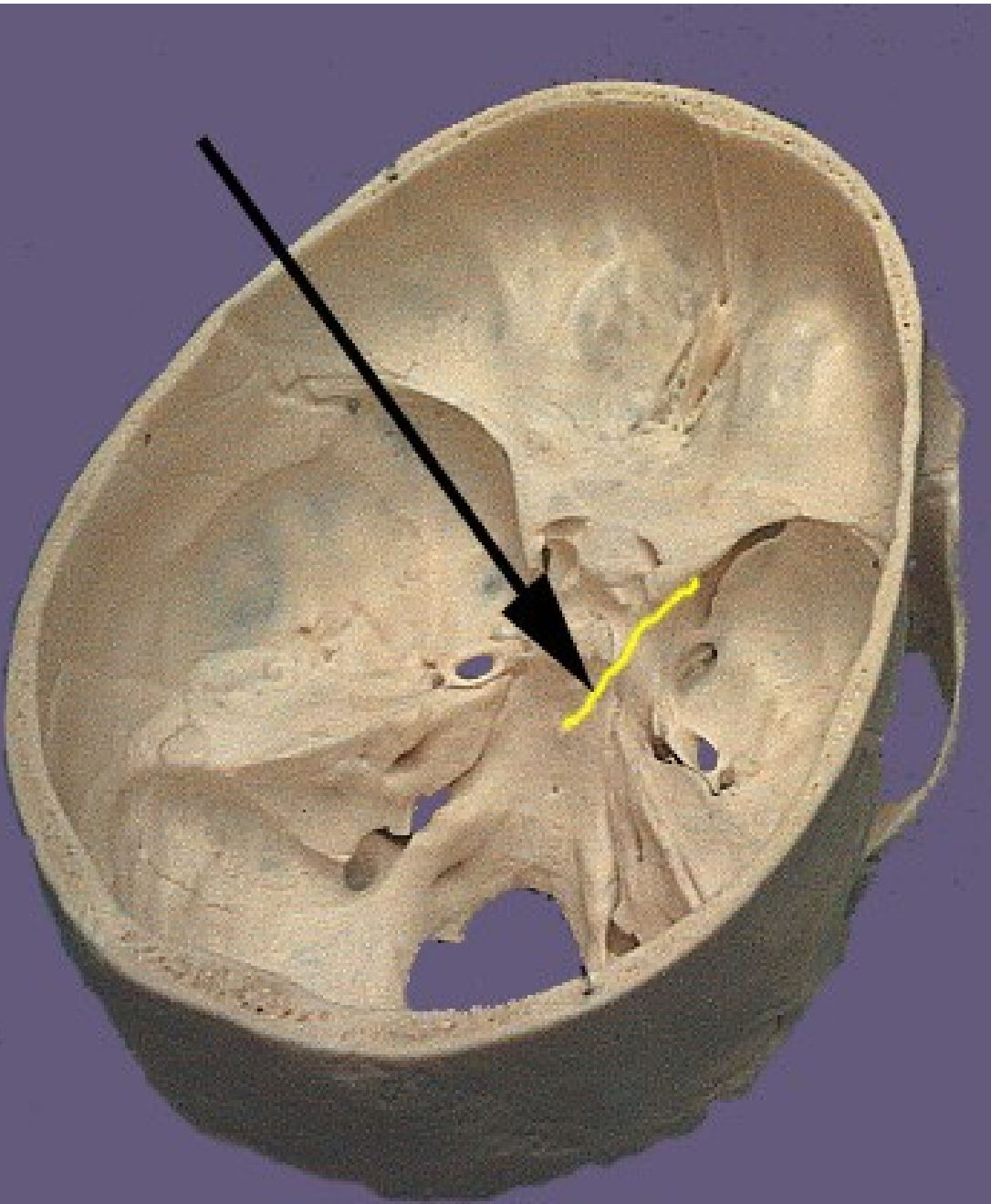
Superior oblique muscle

Superior orbital fissure

Trochlear nerve (IV)

Pons

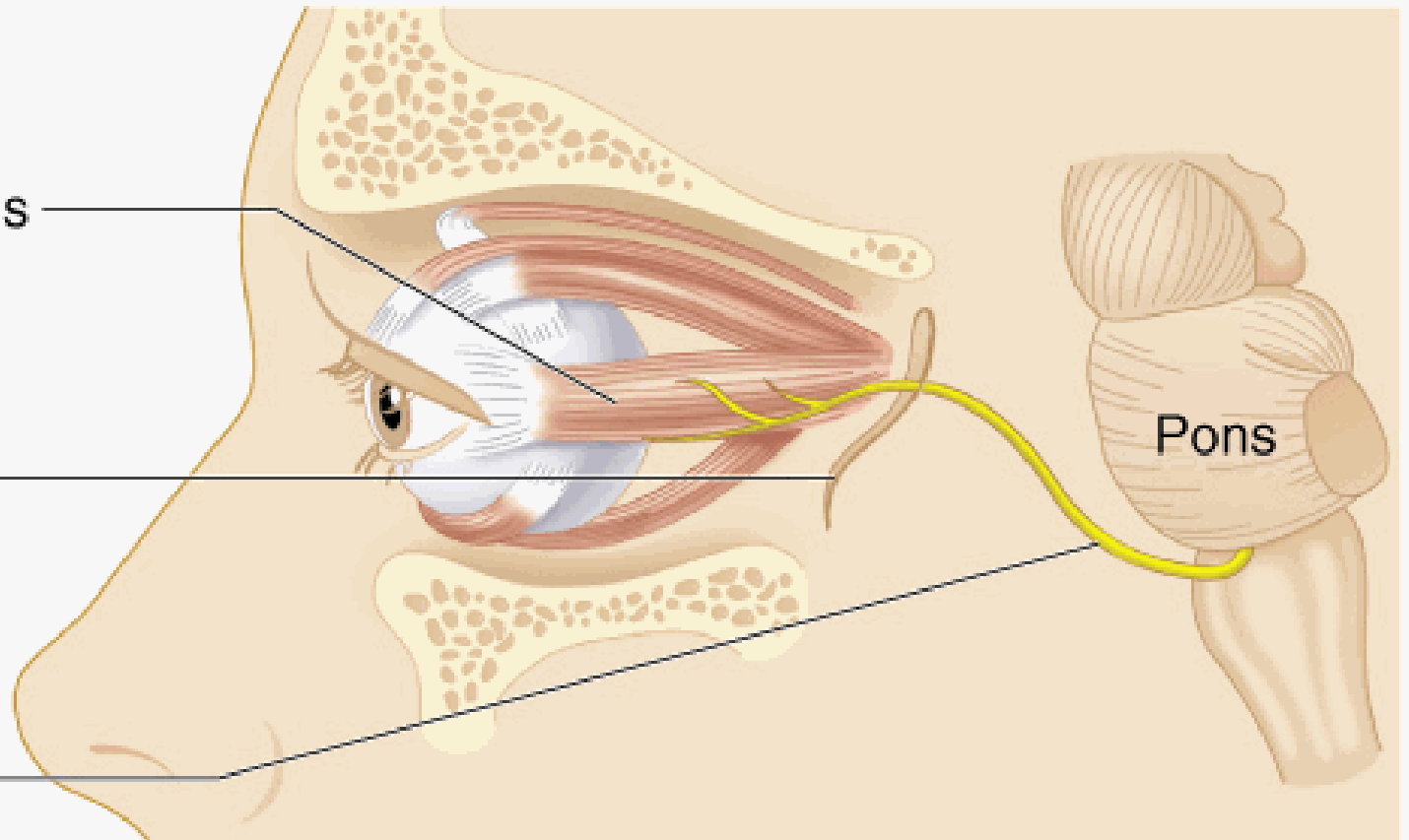




Lateral rectus muscle

Superior orbital fissure

Abducens nerve (VI)



# Nerves passing through superior orbital fissure

Lacrimal nerve

Frontal nerve

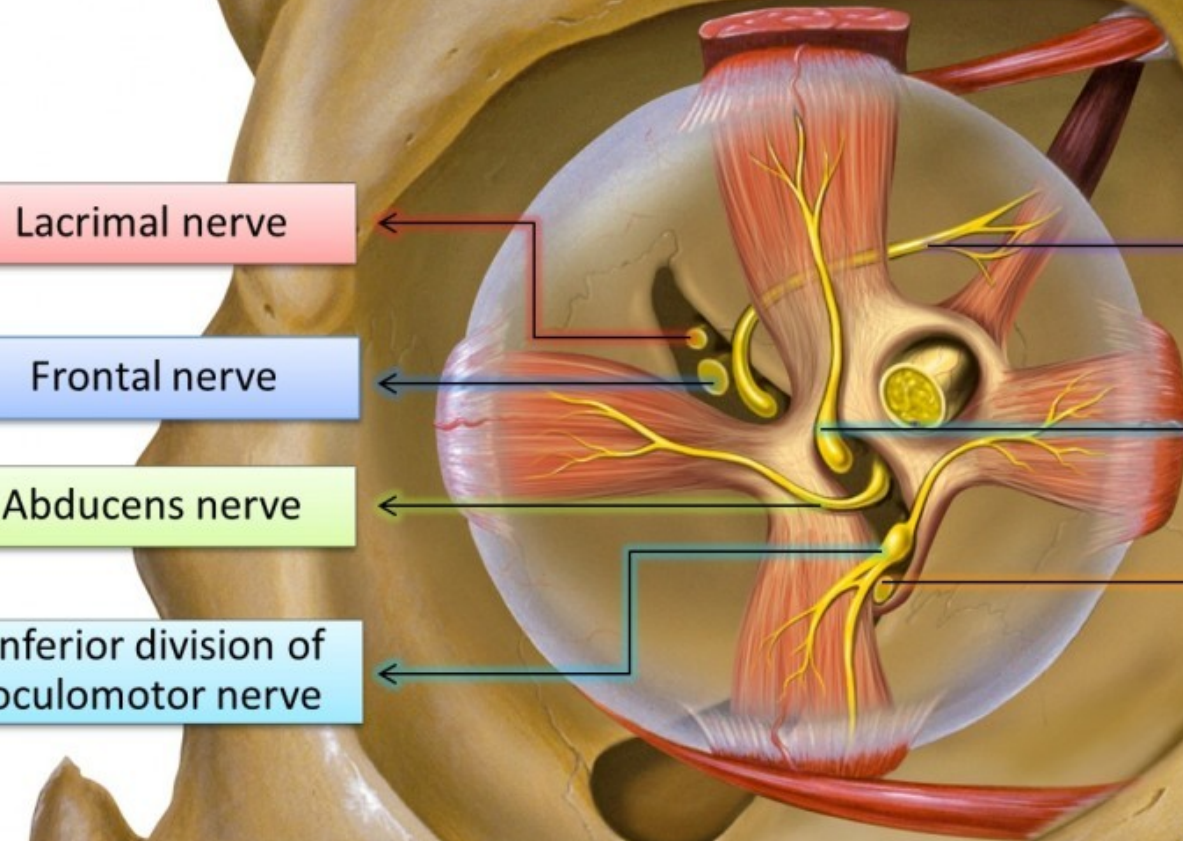
Abducens nerve

Inferior division of oculomotor nerve

Trochlear nerve

Superior division of oculomotor nerve

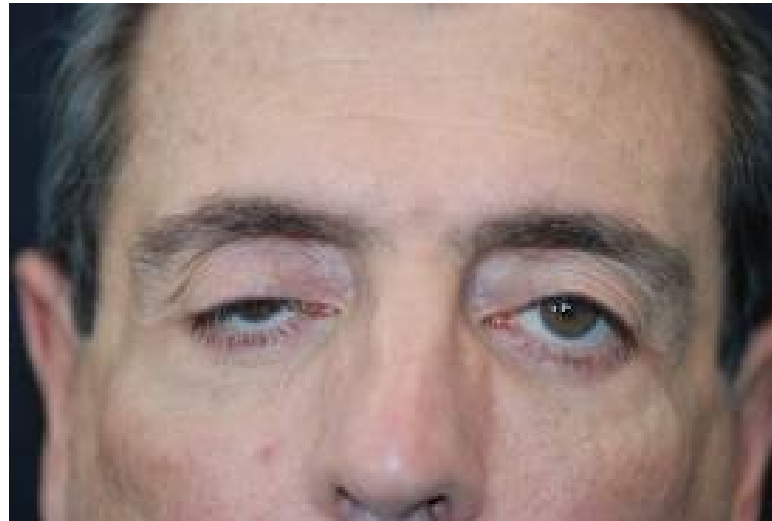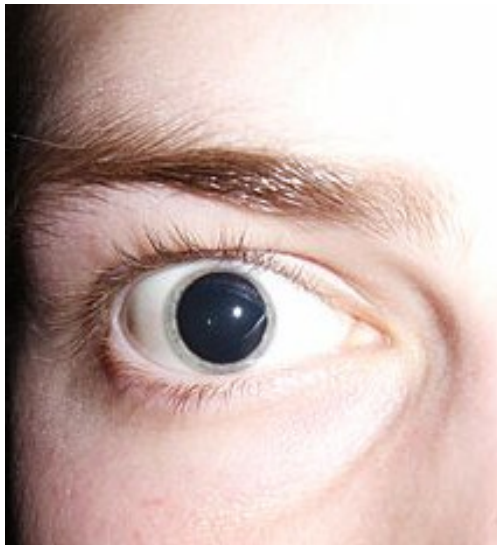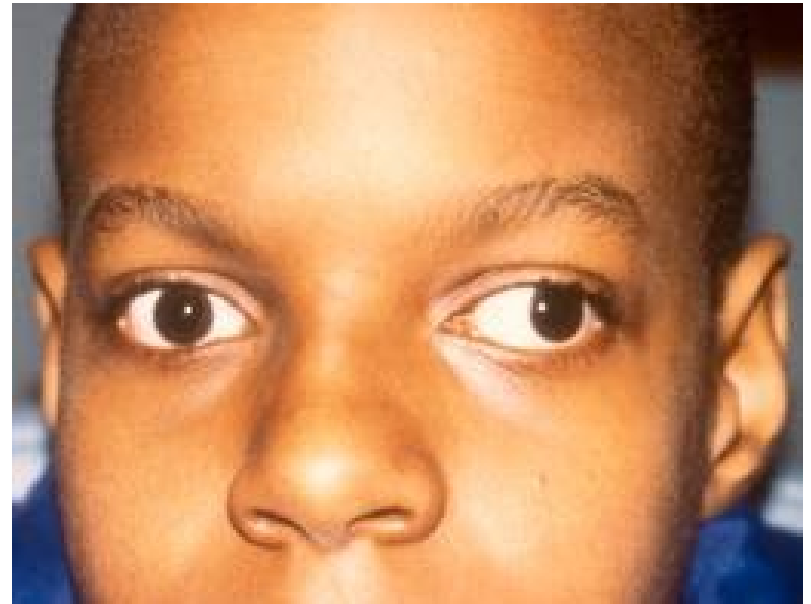Nasociliary nerve





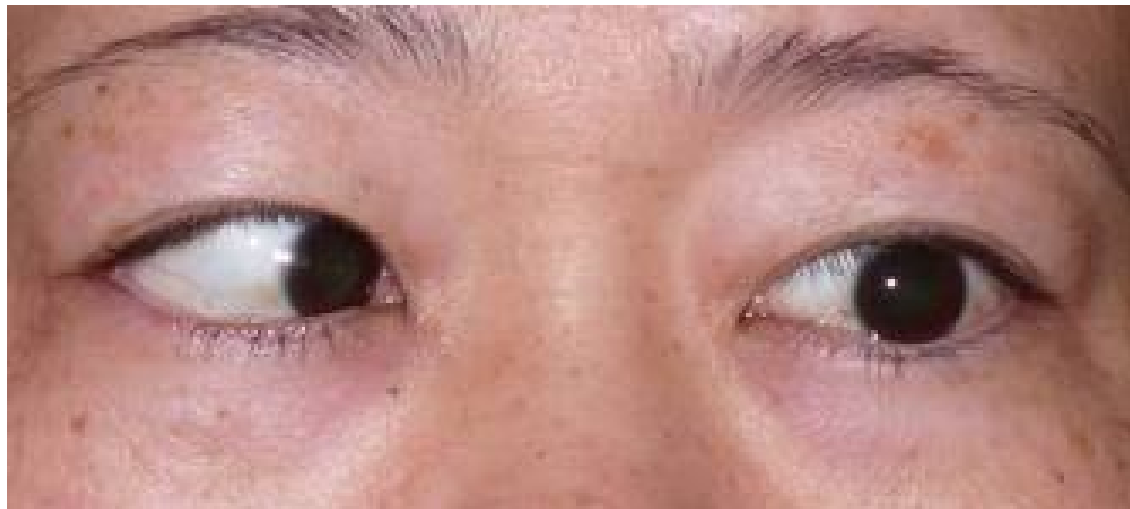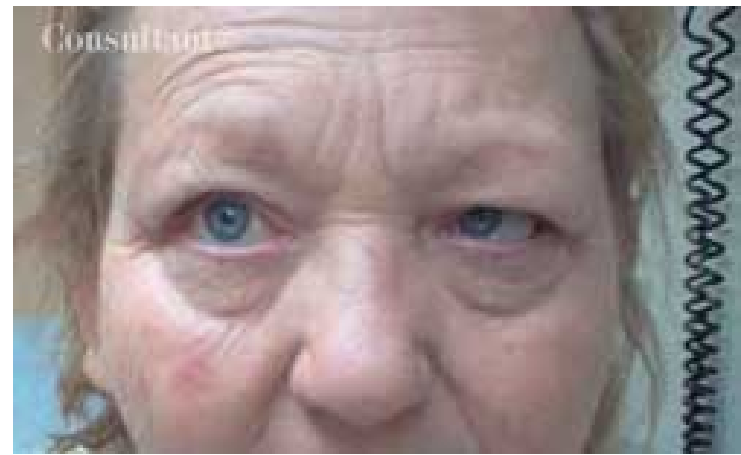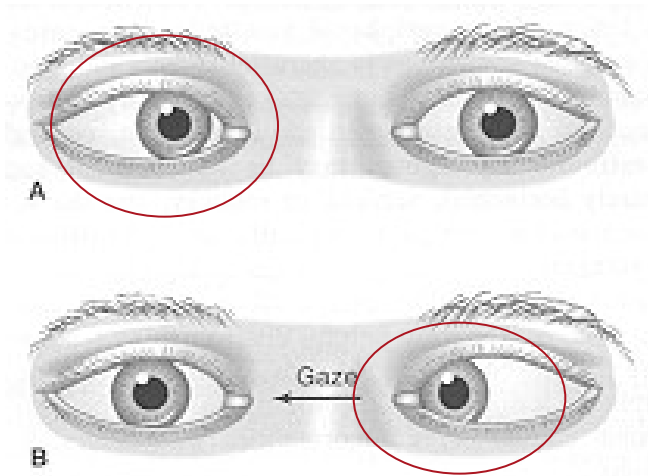
# Obrna n. III

- rozbíhavé šilhání - divergentní strabismus
- rozšířená zornice - mydriasis
- porucha akomodace do blízka
- pokleslé horní víčko - ptosis
- dvojité vidění - diplopia



# Obrna n. IV a n.VI

- sbíhavé šilhání (= konvergentní strabismus)



# V. = N. trigeminus = Trojklaný nerv

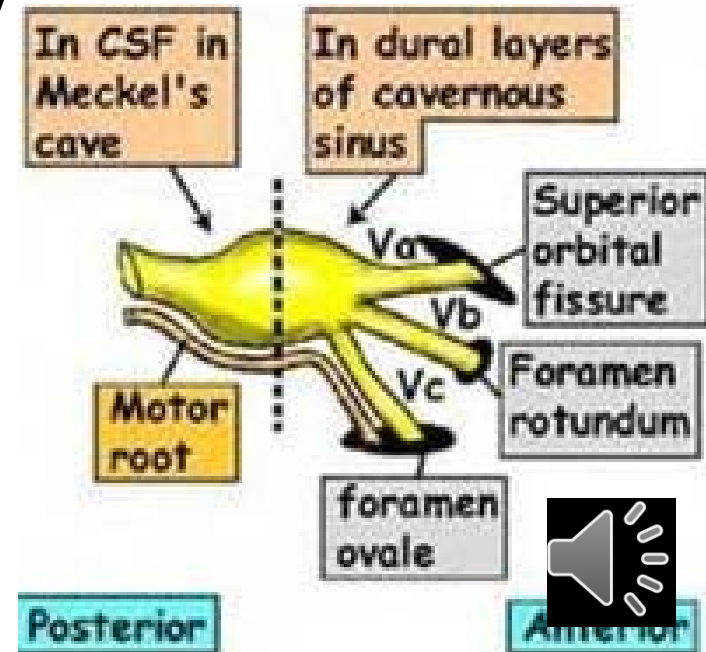
- *ganglion trigeminale* (uloženo v *cavum trigeminale*) - senzitivní

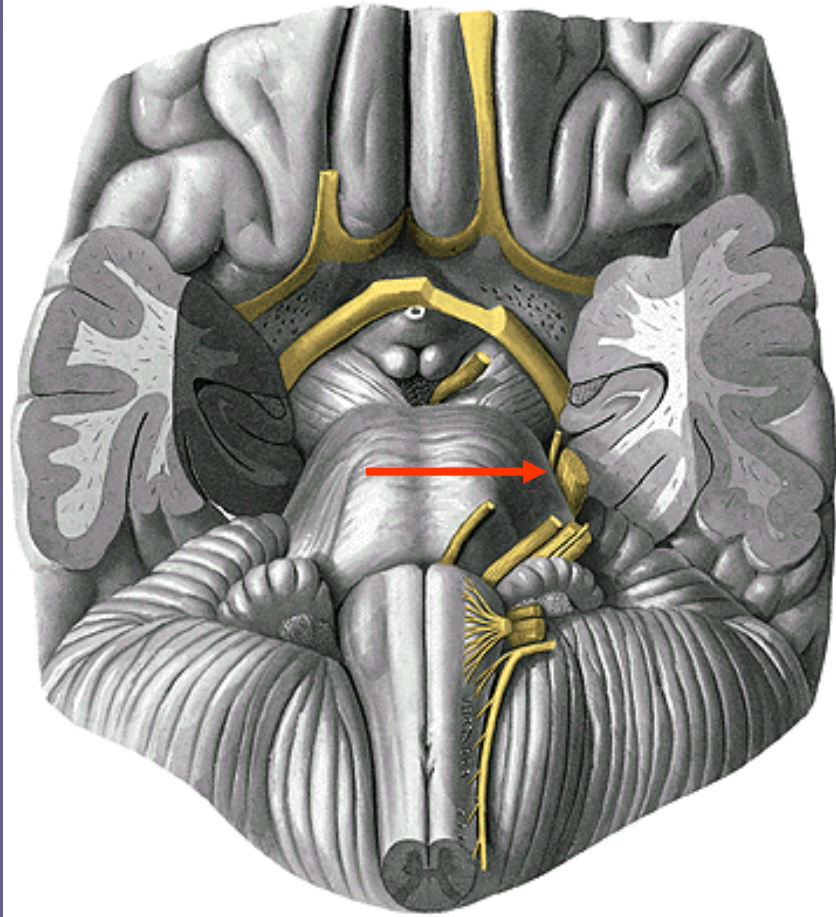
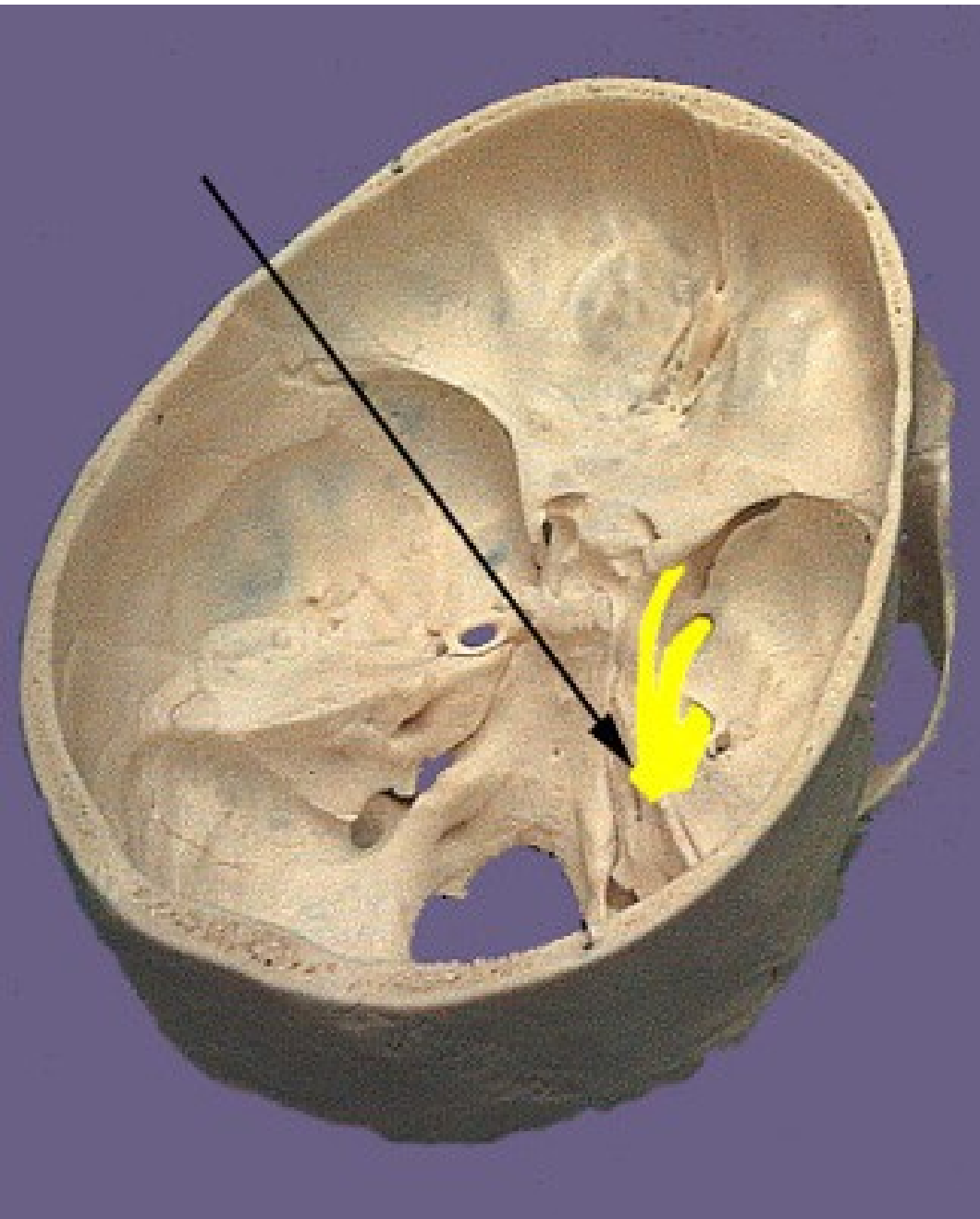
V1 = n. ophthalmicus = oční nerv (*senzorický*)

V2 = n. maxillaris = čelistní nerv (*senzorický*)

V3 = n. mandibularis = sáňový nerv (*smíšený*)

Radix motoria = somatomotorická  
větev pro žvýkací svaly a další 4 svaly-  
vlákna pouze ve V3 !!!

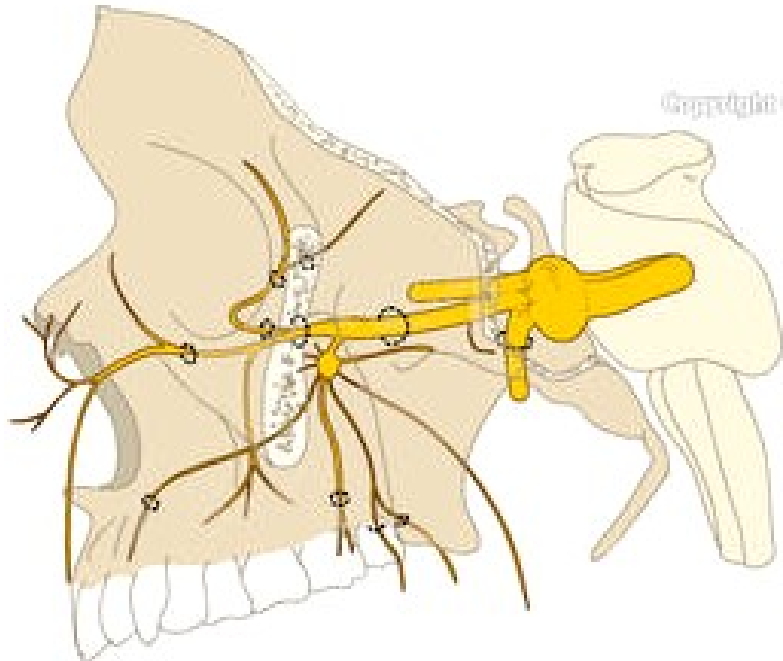
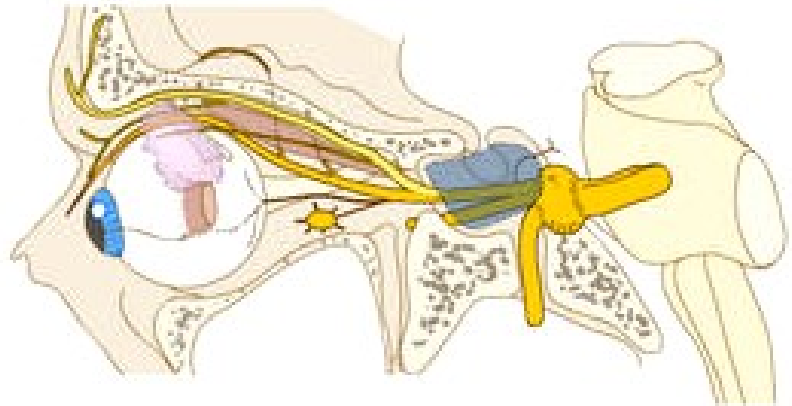
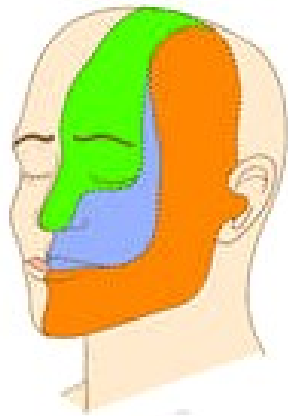




n.V.







Copyright © Elsevier

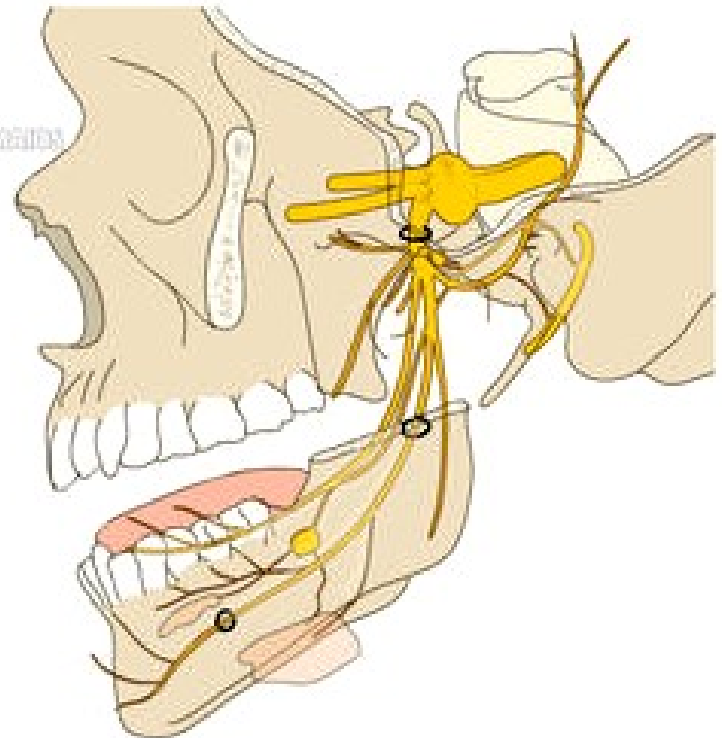
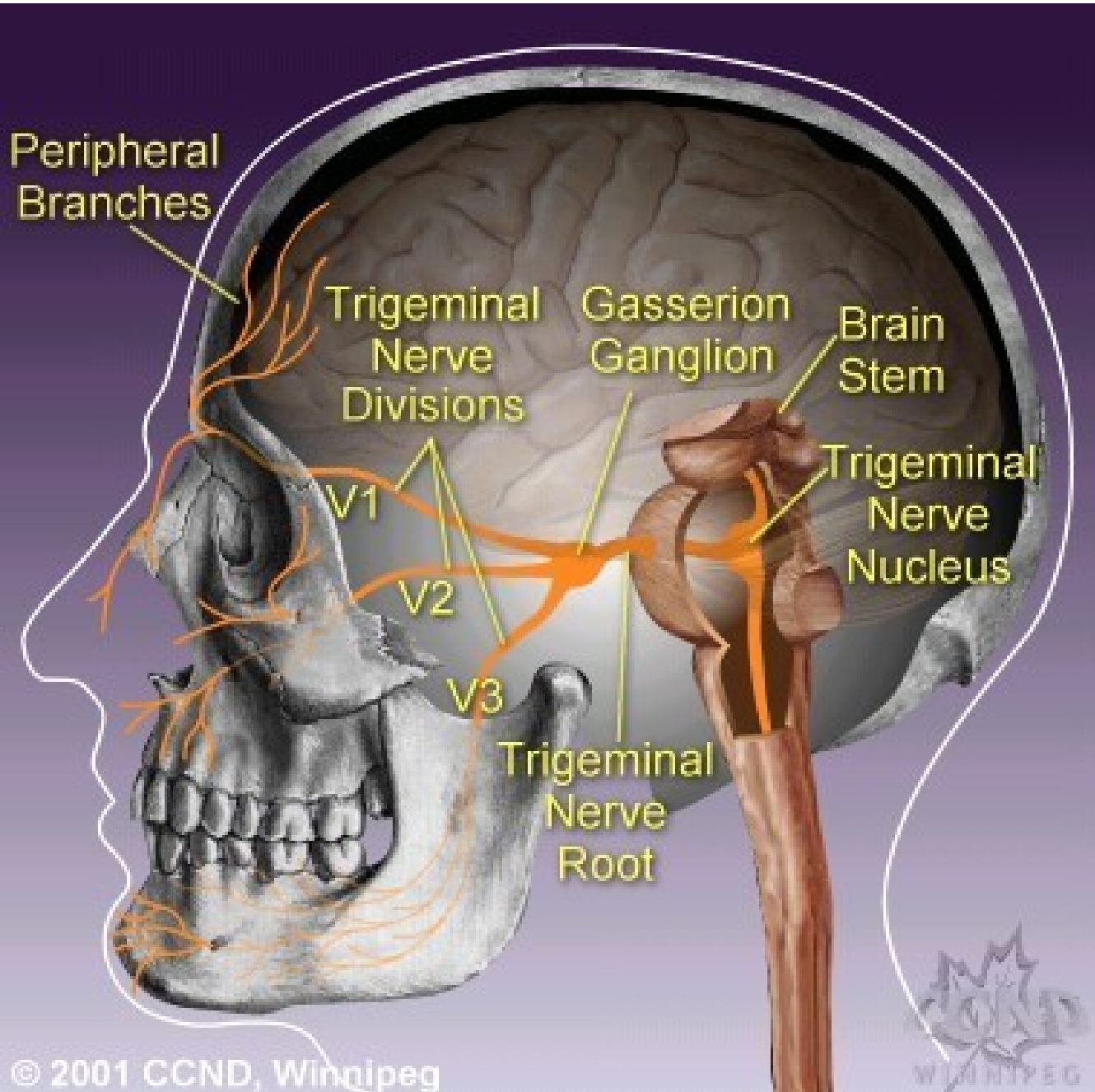


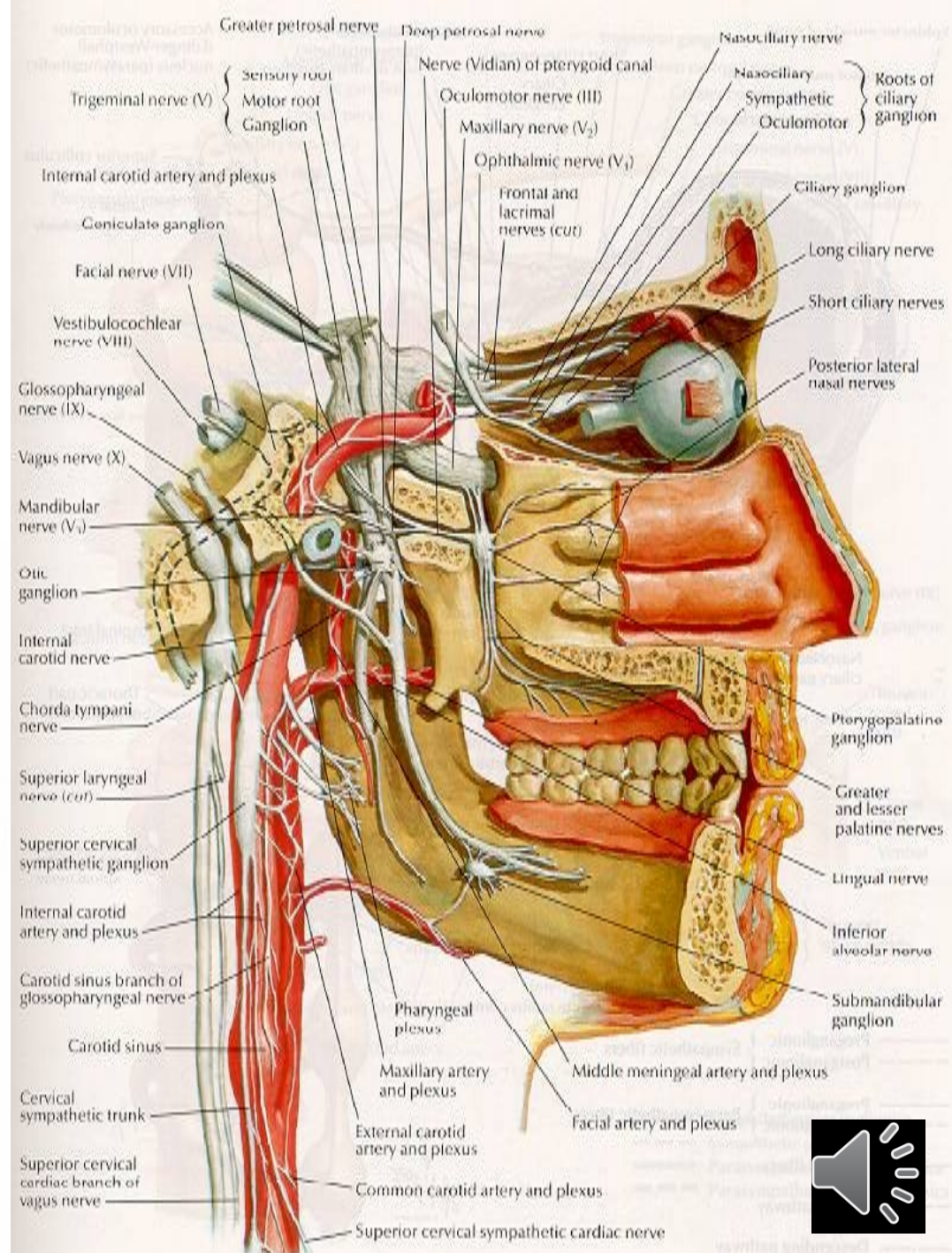
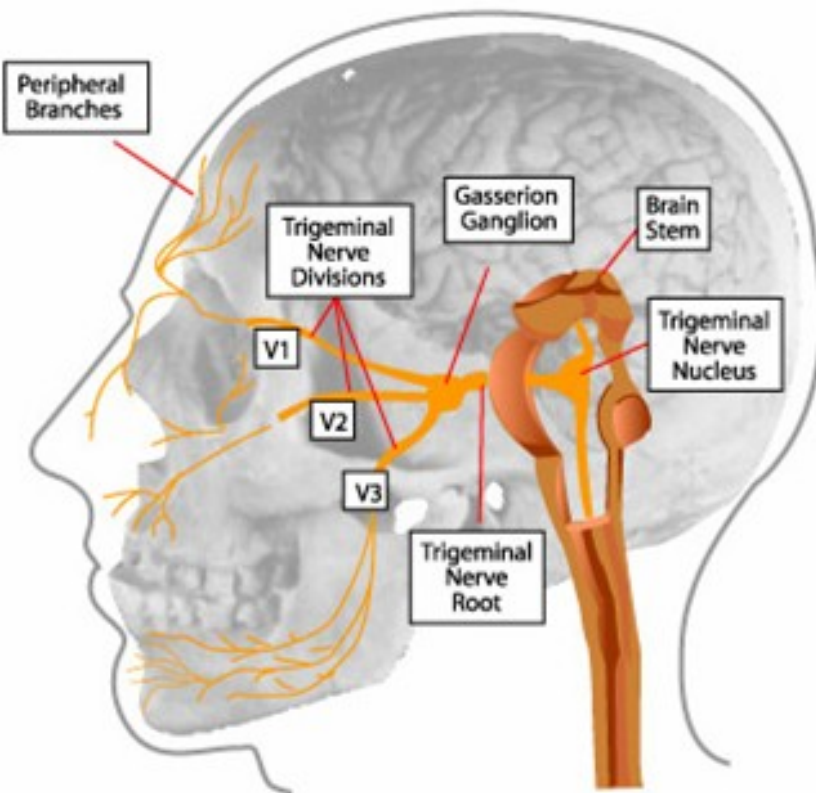
Illustration : A. Micheau, MD





# N. V

- **V1 = N. ophthalmicus**
- **V2 = N. maxillaris**
- **V3 = N. mandibularis**



## N. ophthalmicus

- n. frontalis
- n. nasociliaris
- n. lacrimalis
- ganglion ciliare (parasymptické)

} **senzorický**

## N. maxillaris

- n. zygomaticus (r. zygomaticotemporalis, r. zygomaticofacialis)
- n. infraorbitalis (nn. alveolares superiores)

} **senzorický**

## N. mandibularis

### **motorické větve:**

- žvýkácí svaly, suprahyoidní svaly, m. tensor veli palatini, m. tensor tympani

### **Senzorické větve:**

- n. alveolaris inferior, n. lingualis (chorda tympani z n. VII), n. buccalis, n. auriculotemporalis
- *parasymptická ganglion submandibulare + ganglion oticum*



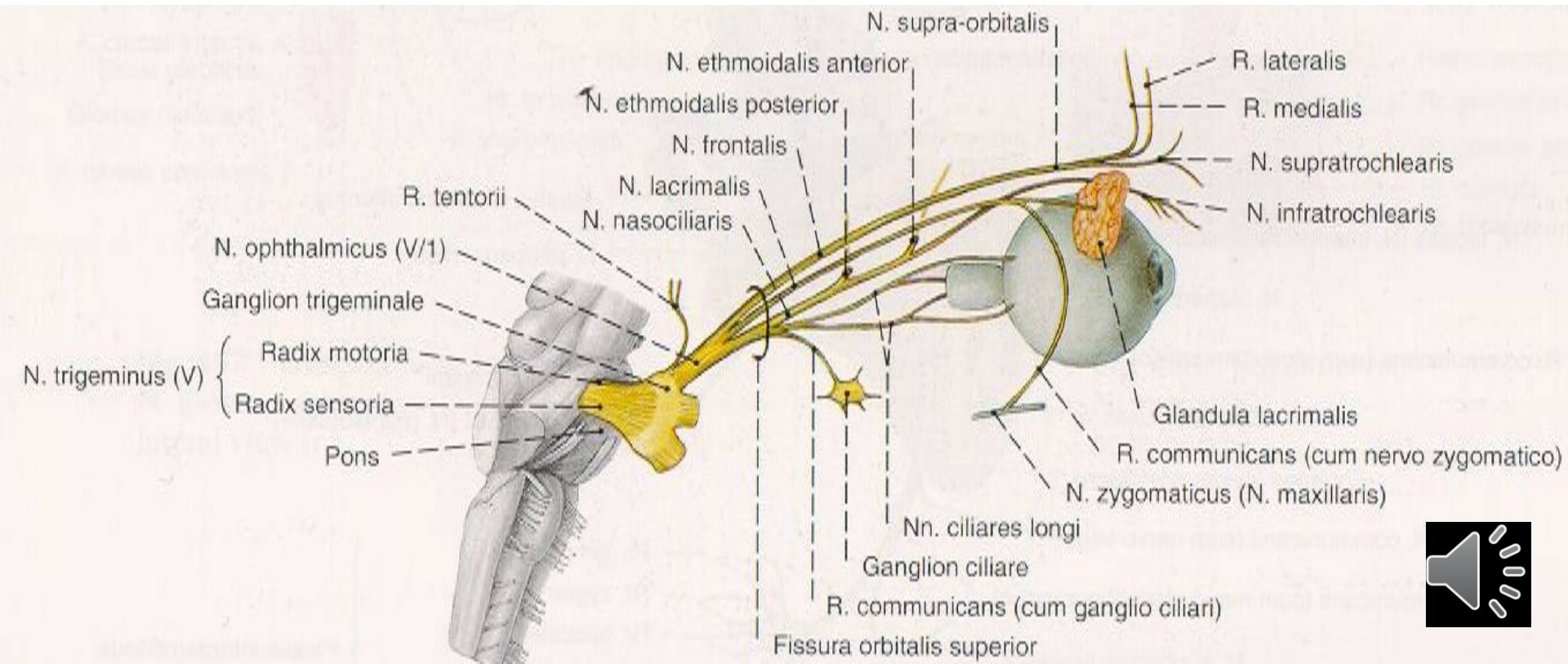


# V1 = N. ophthalmicus

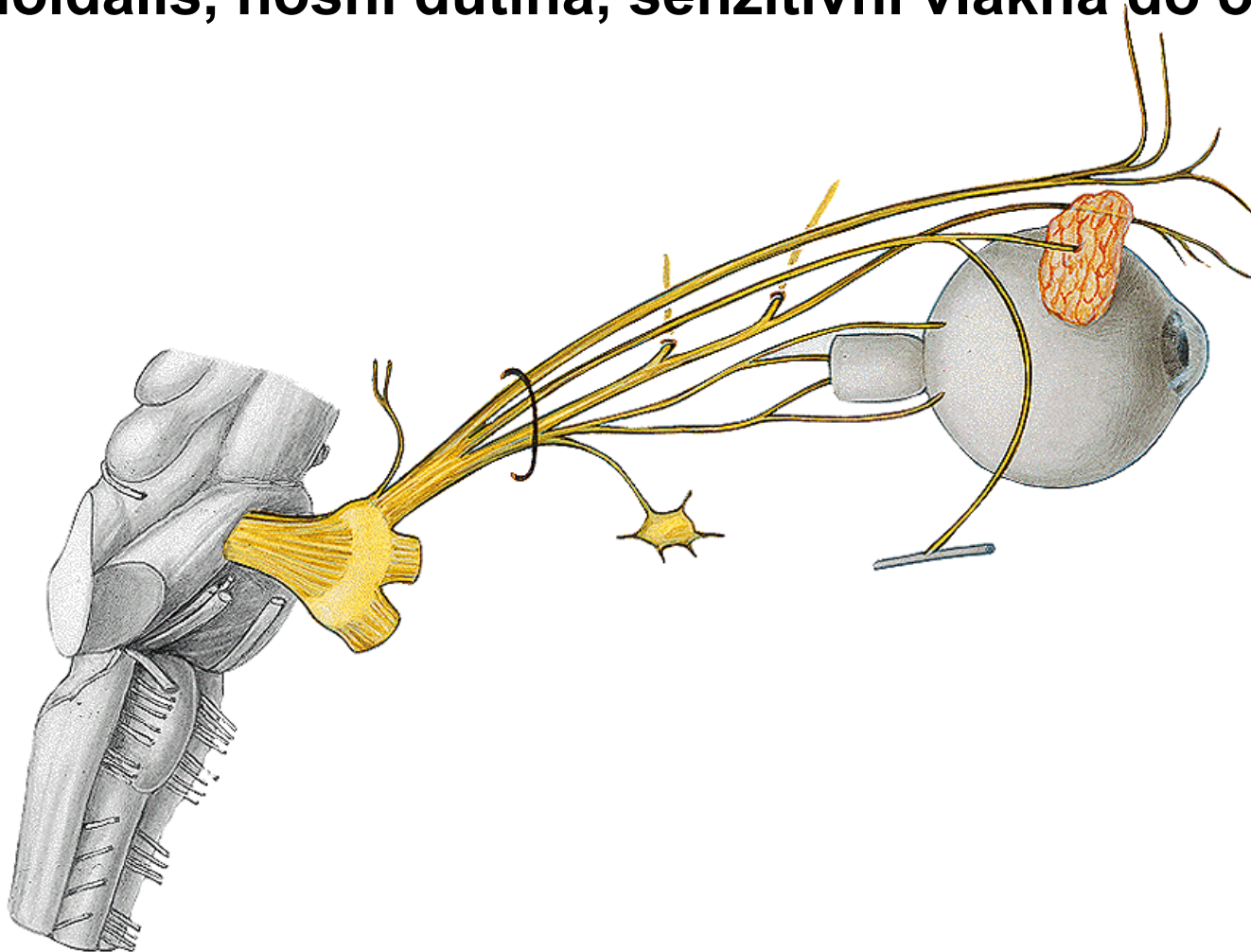
- fissura orbitalis superior do očnice - do čelní krajiny  
- kůže horní etáže obličeje (čelo, horní víčka, hřbet nosu), obsah očnice, část sliznice nosní dutiny a sliznice vedlejších dutin nosních)

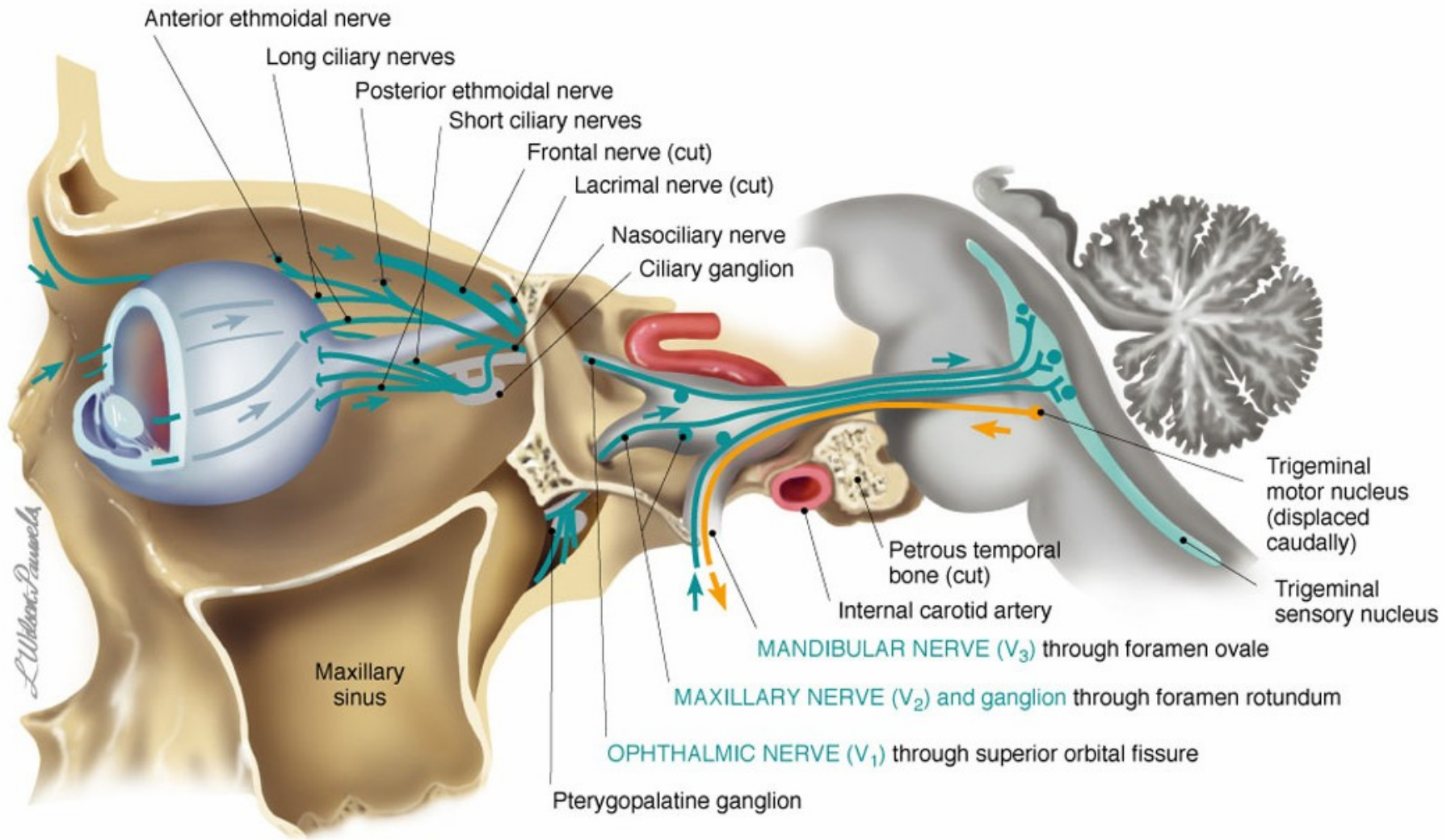
- n. frontalis
- n. lacrimalis
- n. nasociliaris

- n. supraorbitalis – *palpační citlivost*

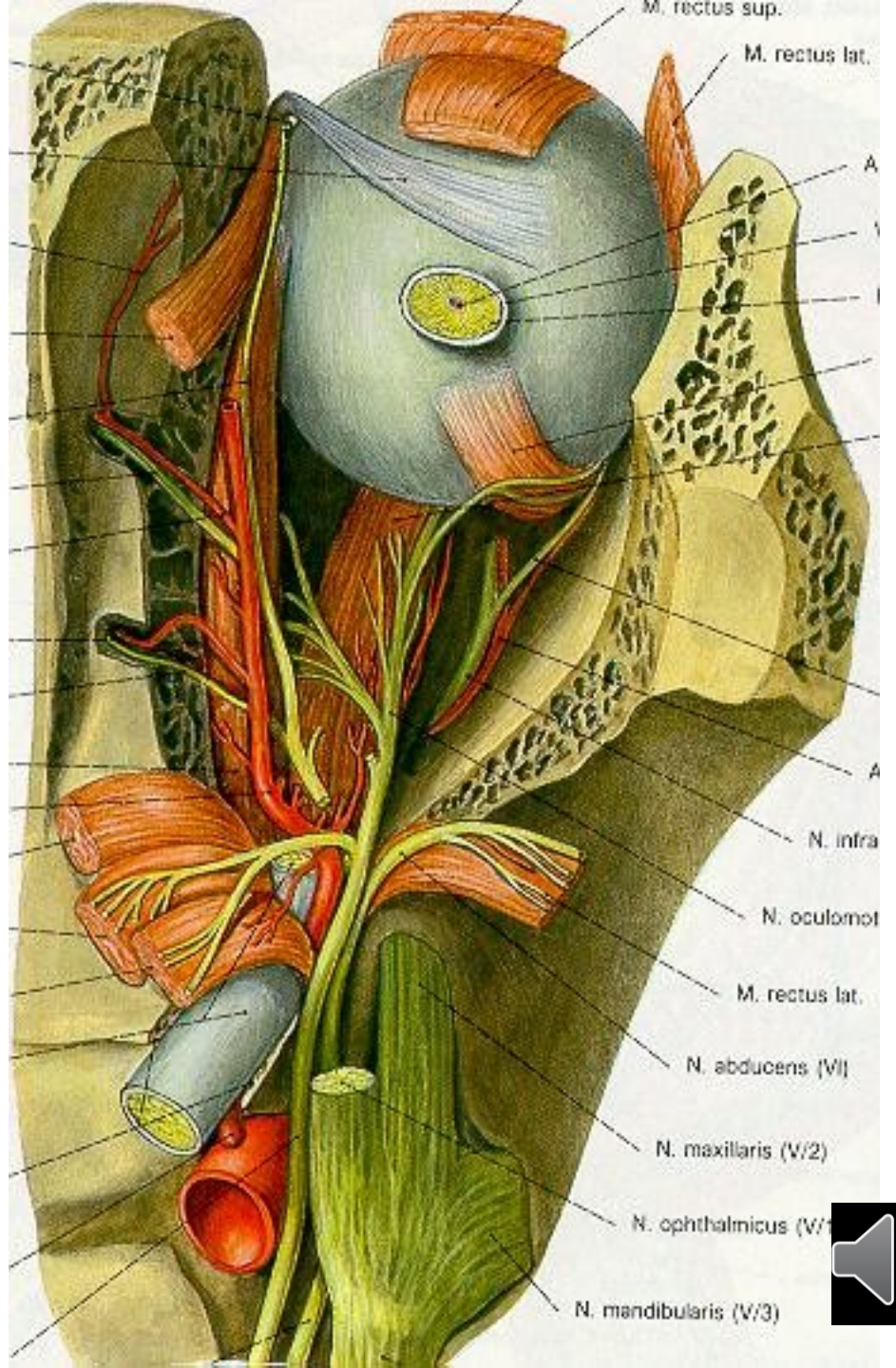
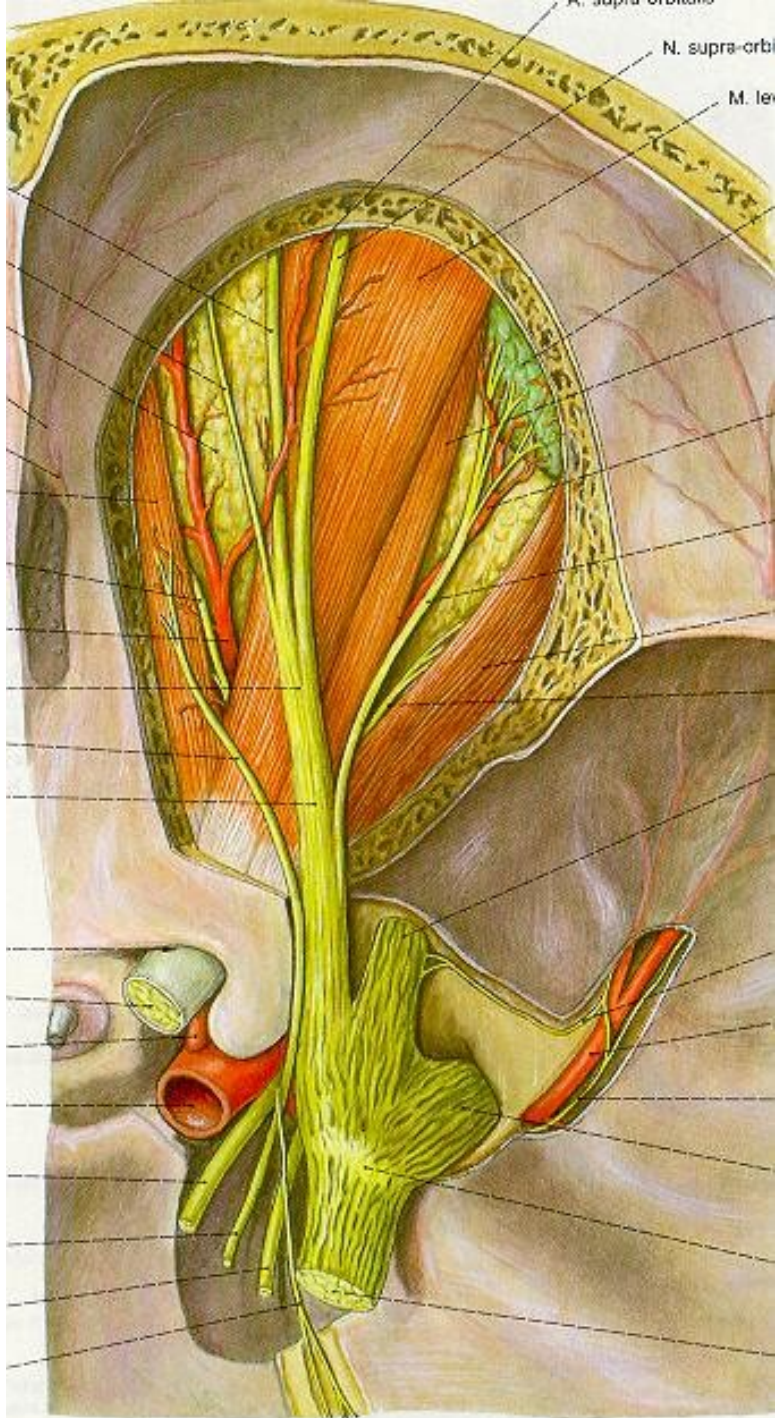


- **n. frontalis: n. supraorbitalis (r. medialis et lateralis), n. supratrochlearis (kůže čela až k interaurikulární čáře)**
- **n. lacrimalis (slzní žláza, senzitivně horní víčko)**
- **n. nasociliaris-větve: nn. ciliares longi, n. ethmoidalis posterior, n. ethmoidalis anterior, n. infratrochlearis (sinus sphenoidalis, nosní dutina, senzitivní vlákna do oka)**





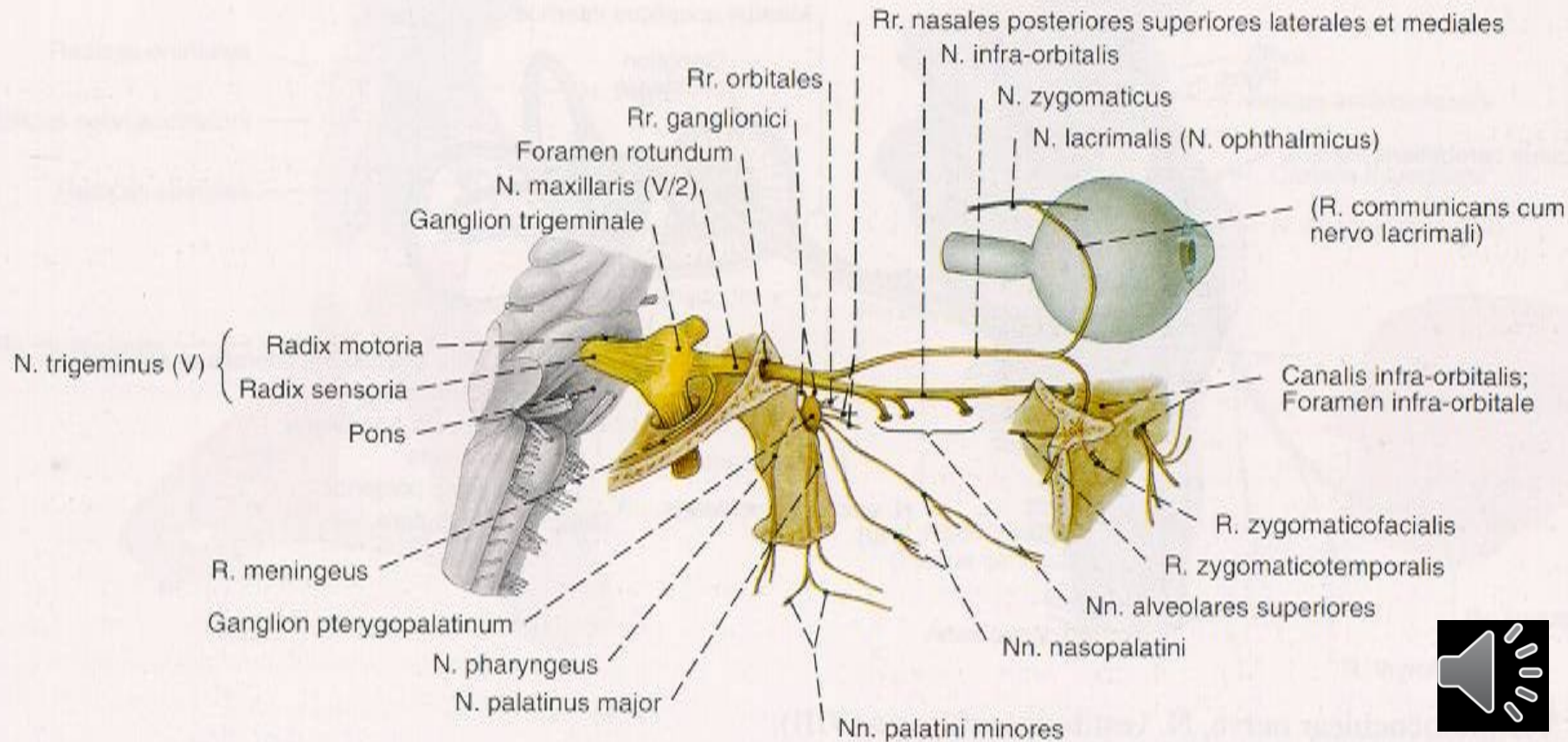




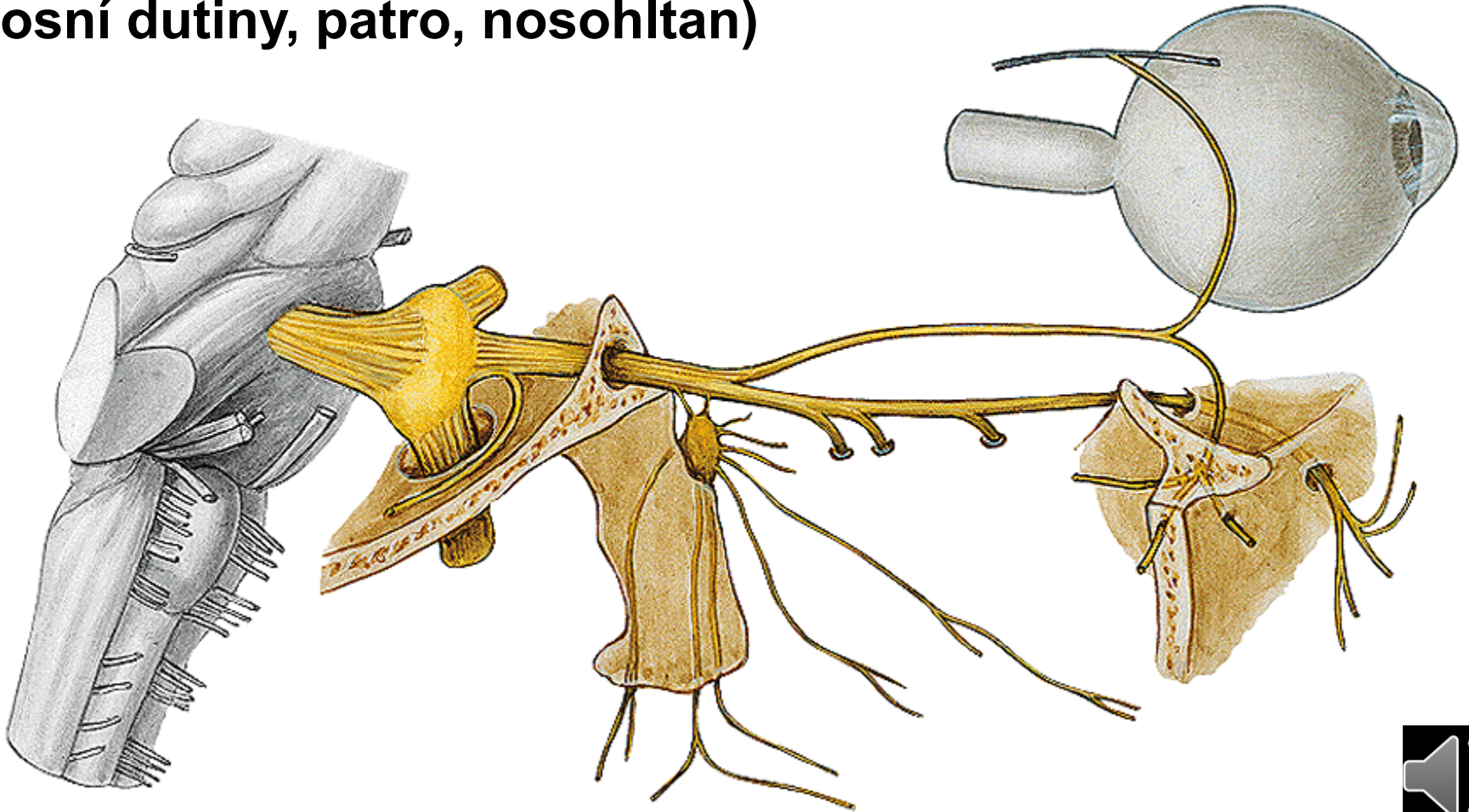


# V2 = N. maxillaris

- foramen rotundum - větví se v oblasti za horní čelistí - fossa pterygopalatina
- kůže střední etáže obličeje (dolní víčko, horní ret, křídla nosní a horní polovina tváře), **zuby horní čelisti**, část sliznice dutiny nosní a ústní



- **n. zygomaticus: n. zygomaticofacialis, n. zygomaticotemporalis, r. communicans cum nervo zygomatico (kůže tváře)**
- **n. infraorbitalis (zuby horní čelisti, sinus maxilaris, sliznice nosní dutiny, patro, nosohltan)**

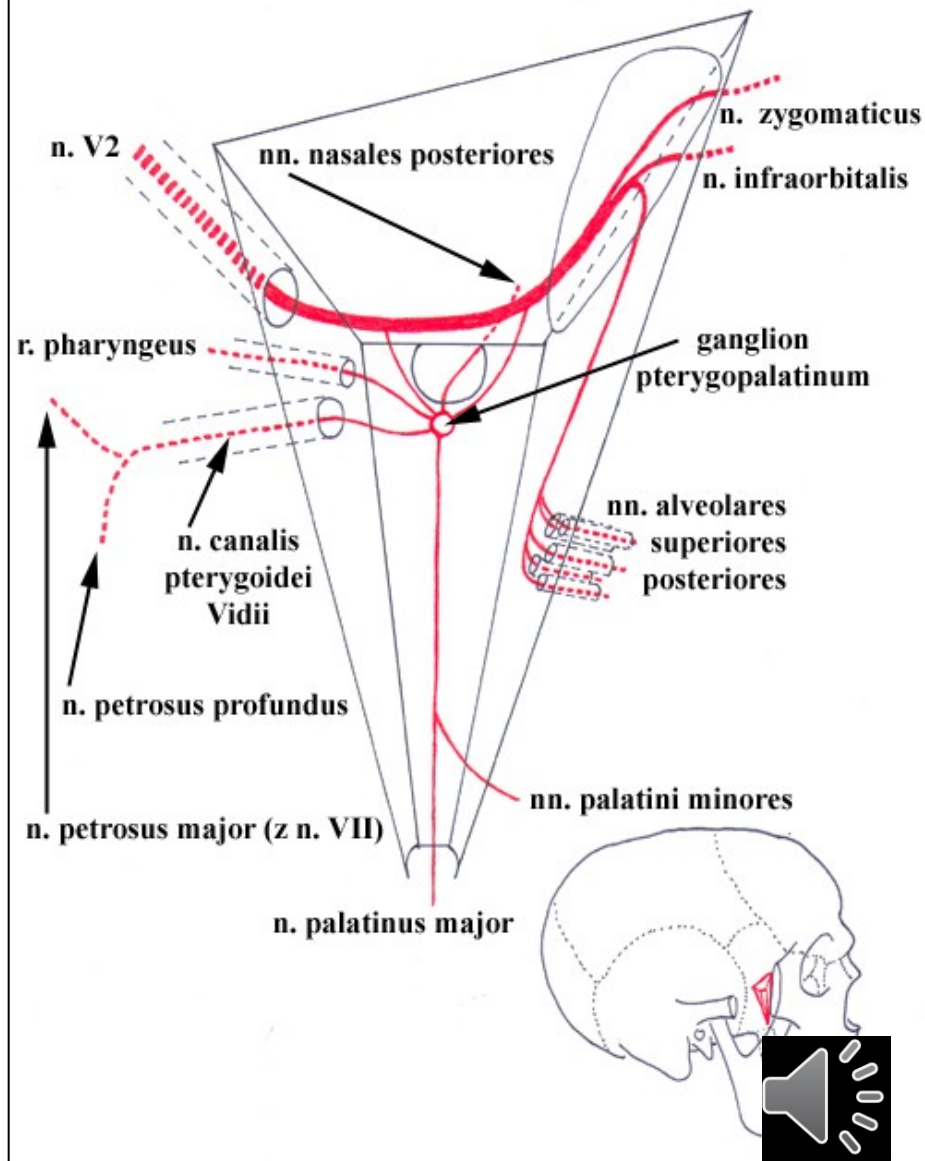


# Ganglion pterygopalatinum

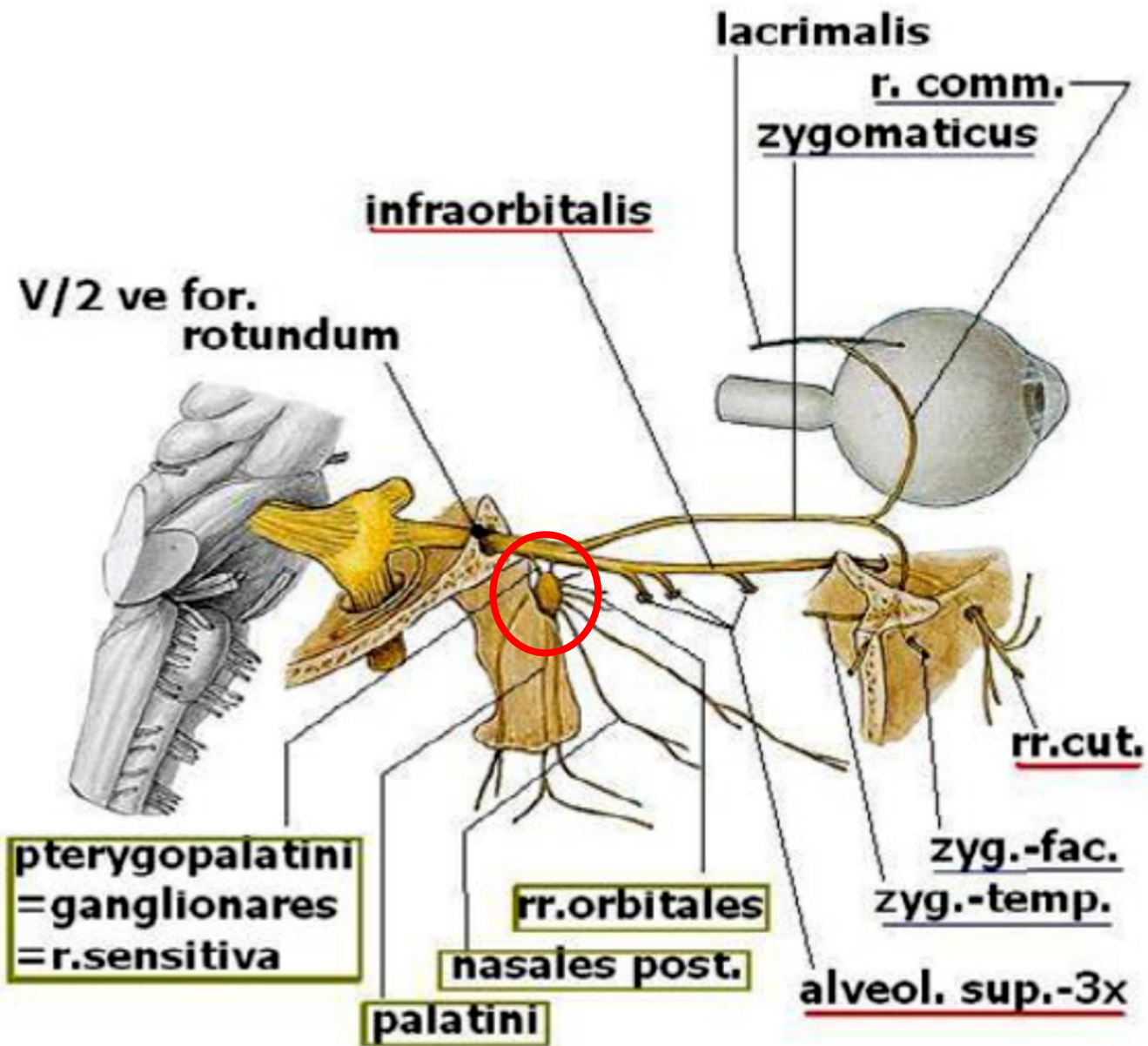
- rr. ganglionares
- **parasympatické**
- **hladké svalstvo, cévy a žlázy v inervovaných oblastech (žlázy nosní dutiny, patra, isthmus faucium, nosohltanu, sliznice patra a horní poloviny tváře, patrová mandle)**

## FOSSA PTERYGOPALATINA

l.dx. - nervy





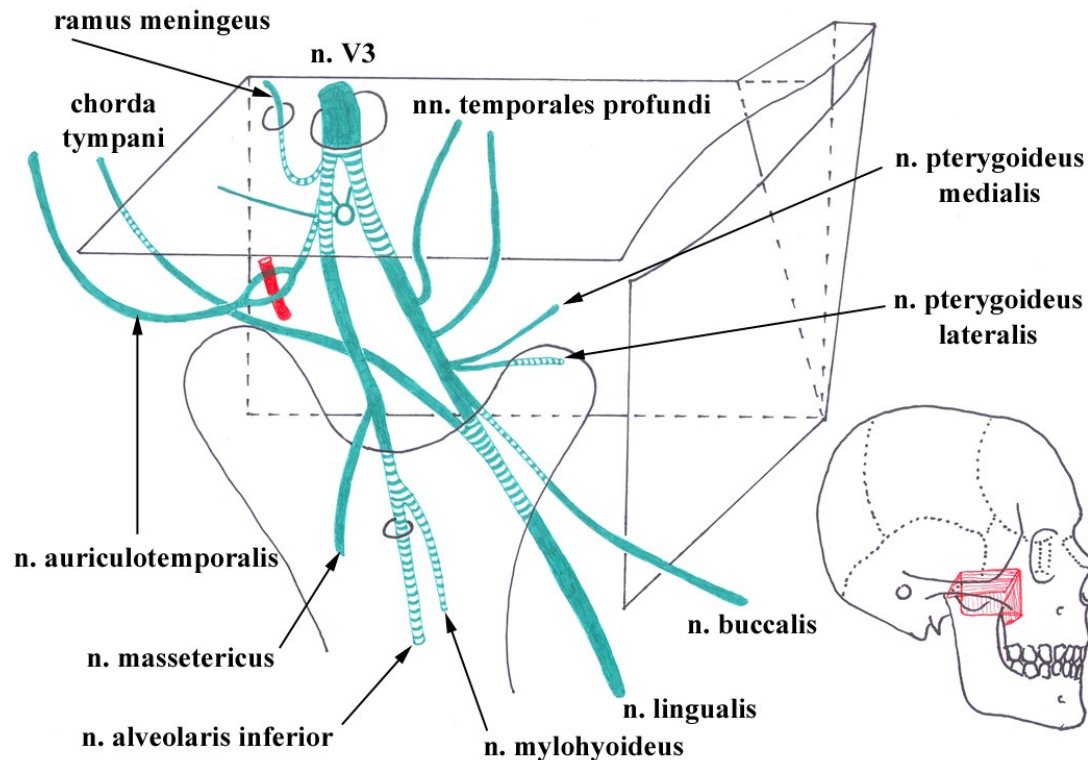




# V3 = N. mandibularis

- foramen ovale – větví se v prostoru za ramenem dolní čelisti
  - fossa infratemporalis
- kůže dolní etáže obličeje (dolní ret, dolní polovina tváře, brada), zuby dolní čelisti, sliznice části ústní dutiny
- žvýkací svaly, svaly krku

## FOSSA INFRATEMPORALIS - l.dx.



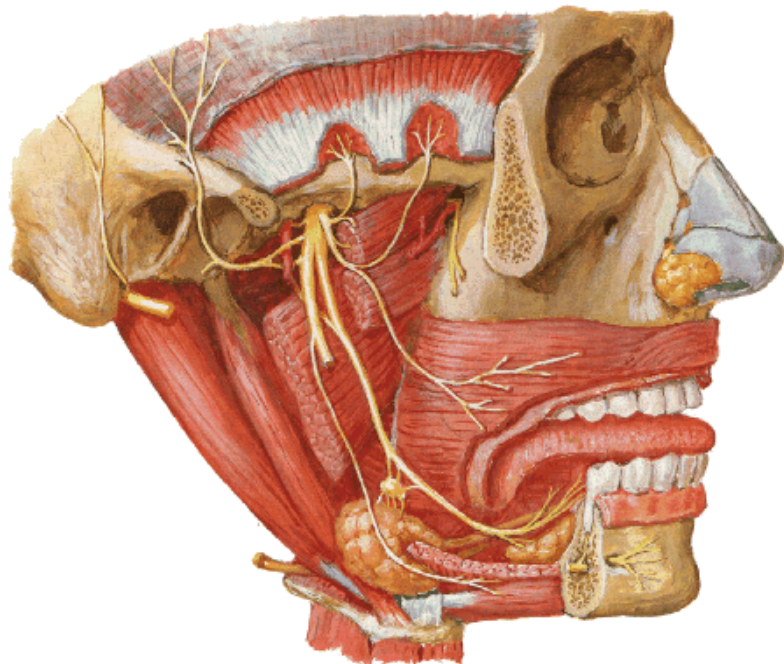
# n. mandibularis

## **somatomotorické větve:**

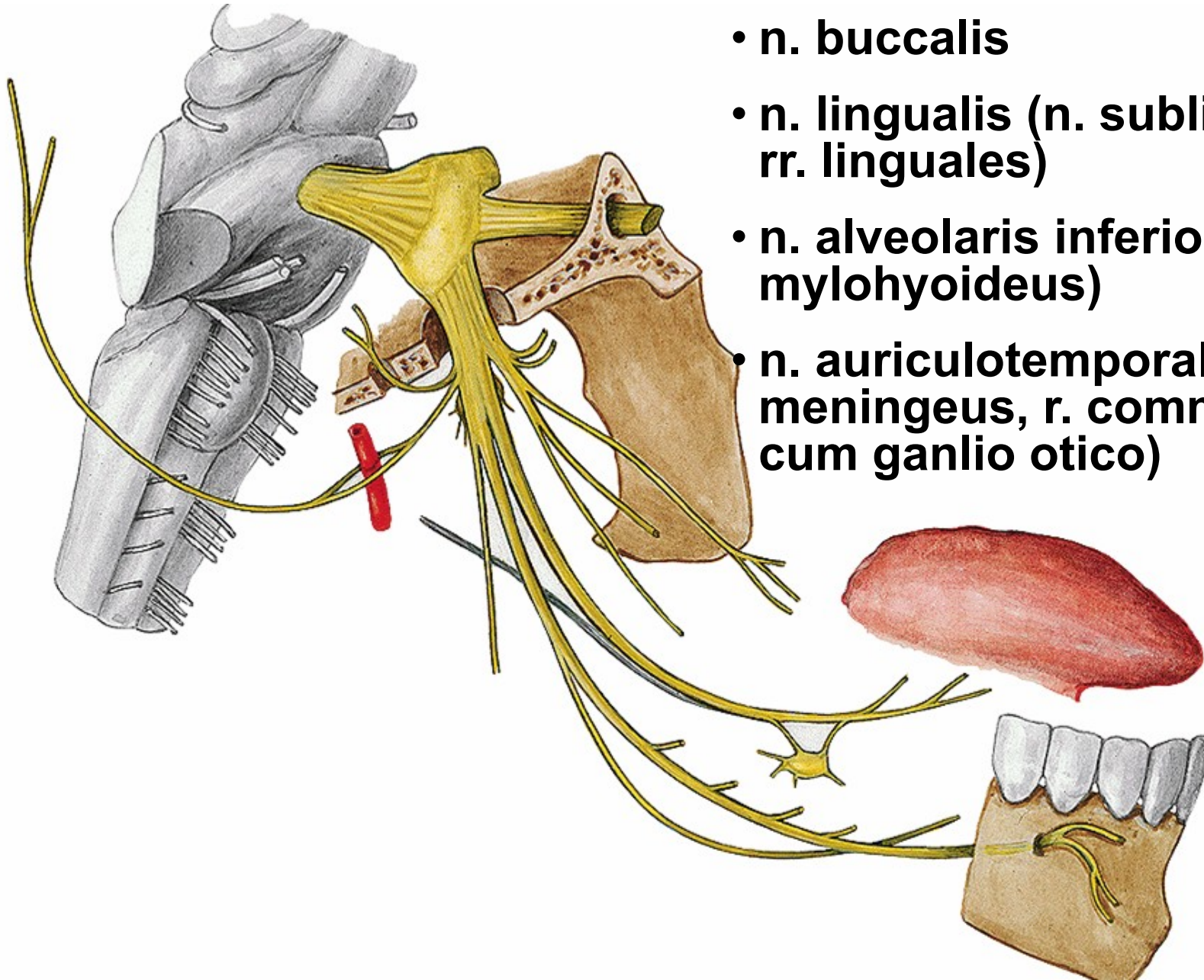
- žvýkácí svaly
- suprahyoidní svaly
- m. tensor veli palatini
- m. tensor tympani

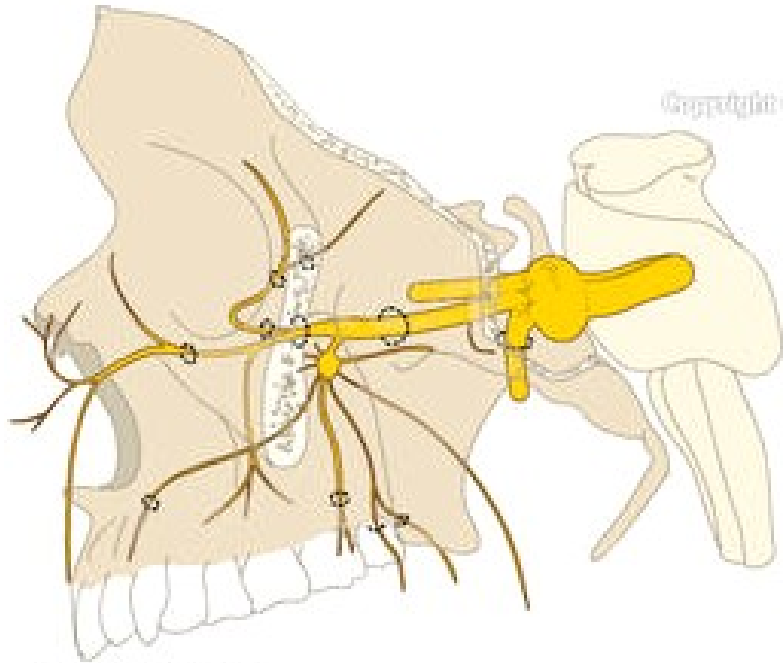
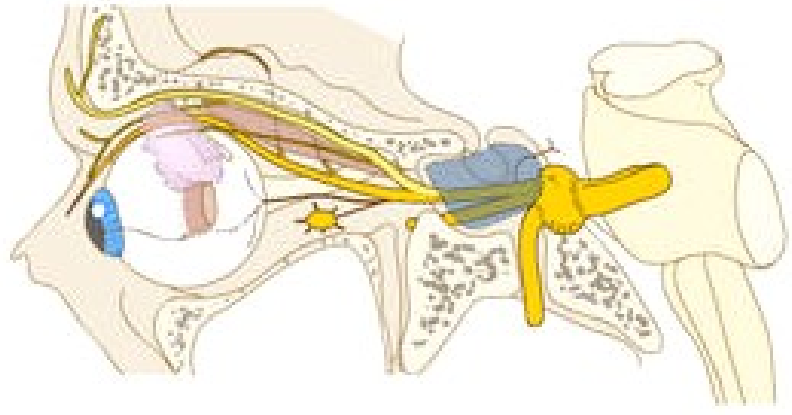
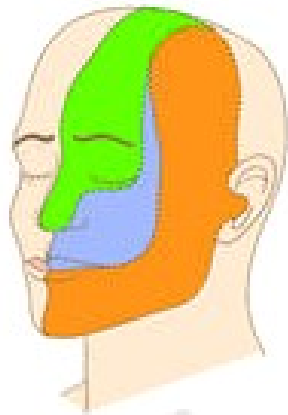
## **somatosenzorické větve:**

- n. alveolaris inferior (zuby)
- n. lingualis (sliznice spodiny úst a dásně, senzitivně přední 2/3 jazyka)
  - chorda tympani z n. VII
- n. buccalis (kůže a sliznice tváře)
- n. auriculotemporalis (senzitivně ušní boltec a spánkovou krajinu)
- **parasymphatické ganglion submandibulare + ganglion oticum (drobné slinné žlázy jazyka a spodiny úst)**
- n. mentalis – *palpační citlivost*



- větve pro žvýkácí svaly
- n. buccalis
- n. lingualis (n. sublingualis, rr. linguales)
- n. alveolaris inferior (n. mylohyoideus)
- n. auriculotemporalis (r. meningeus, r. communicans cum ganlio otico)





Copyright © Elsevier

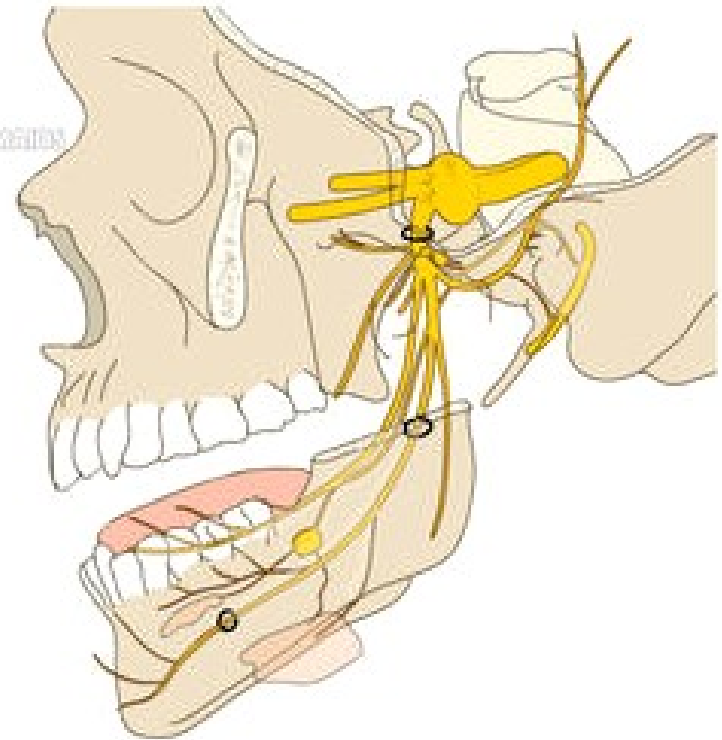
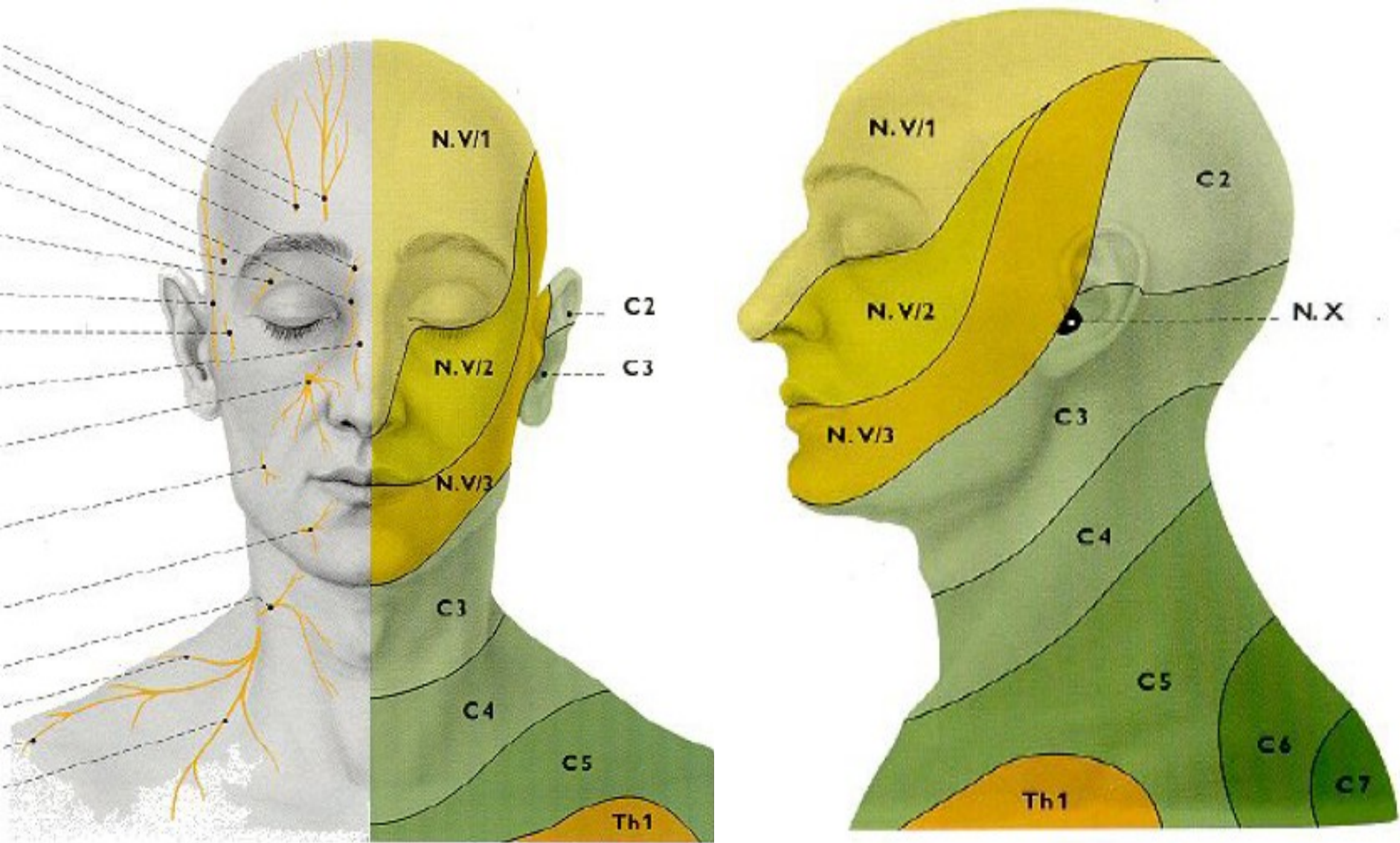
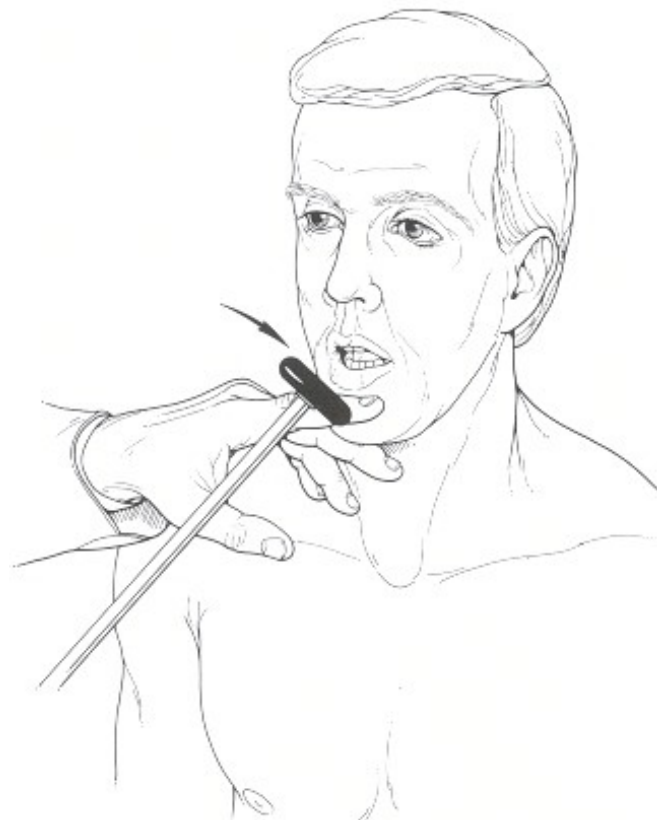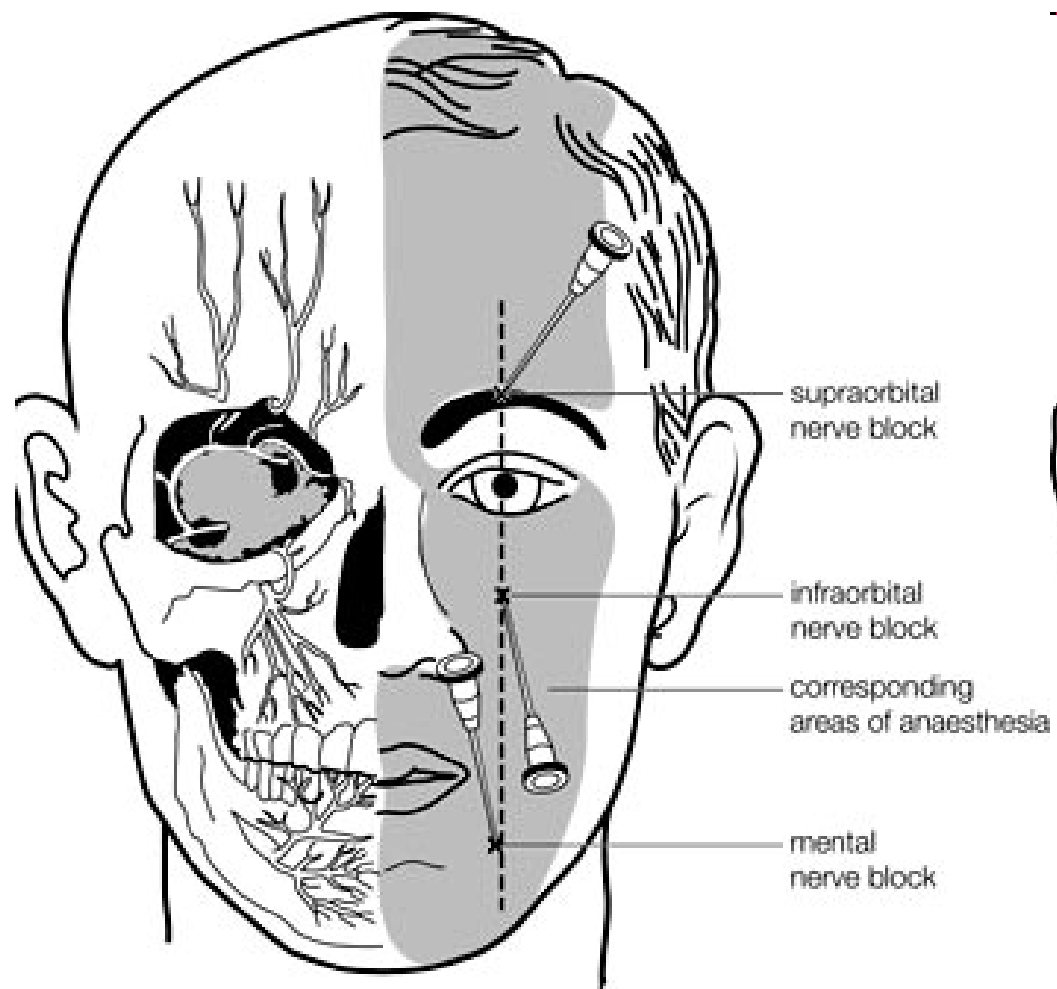


Illustration : A. Micheau, MD



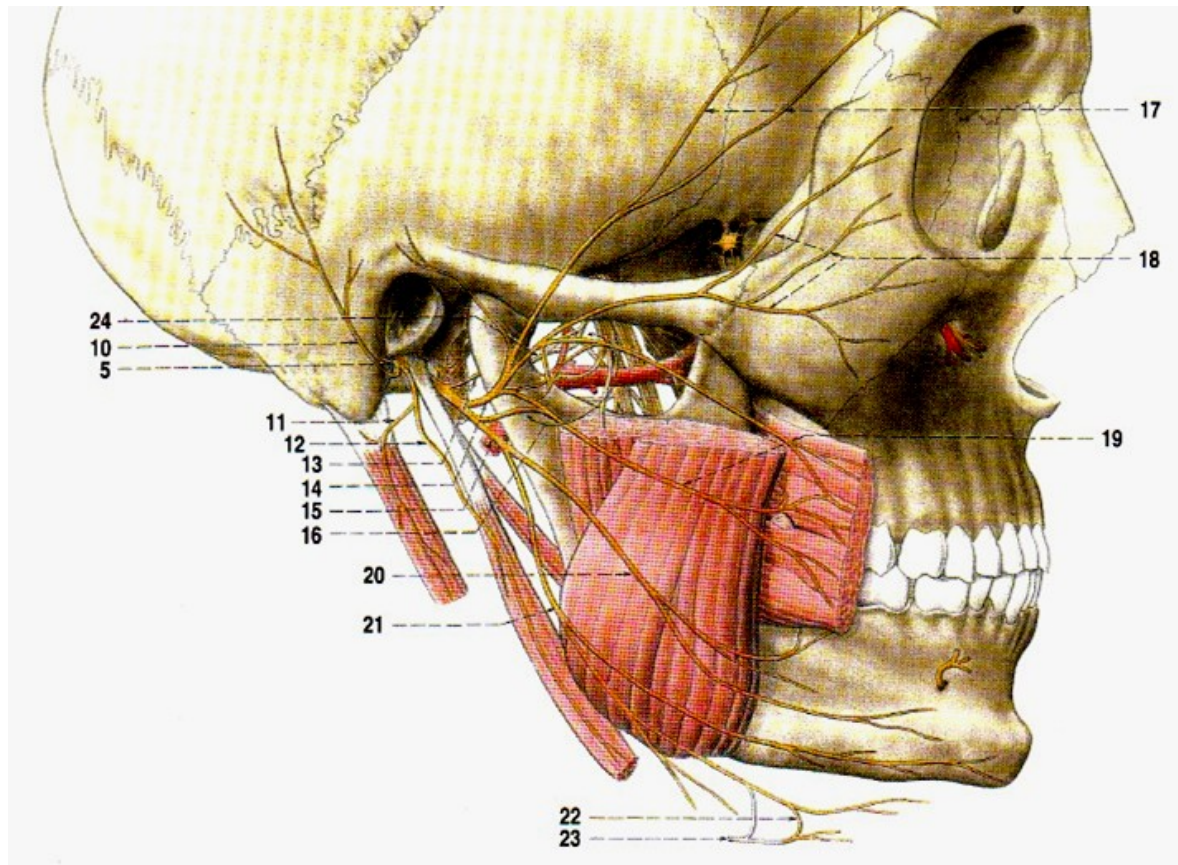




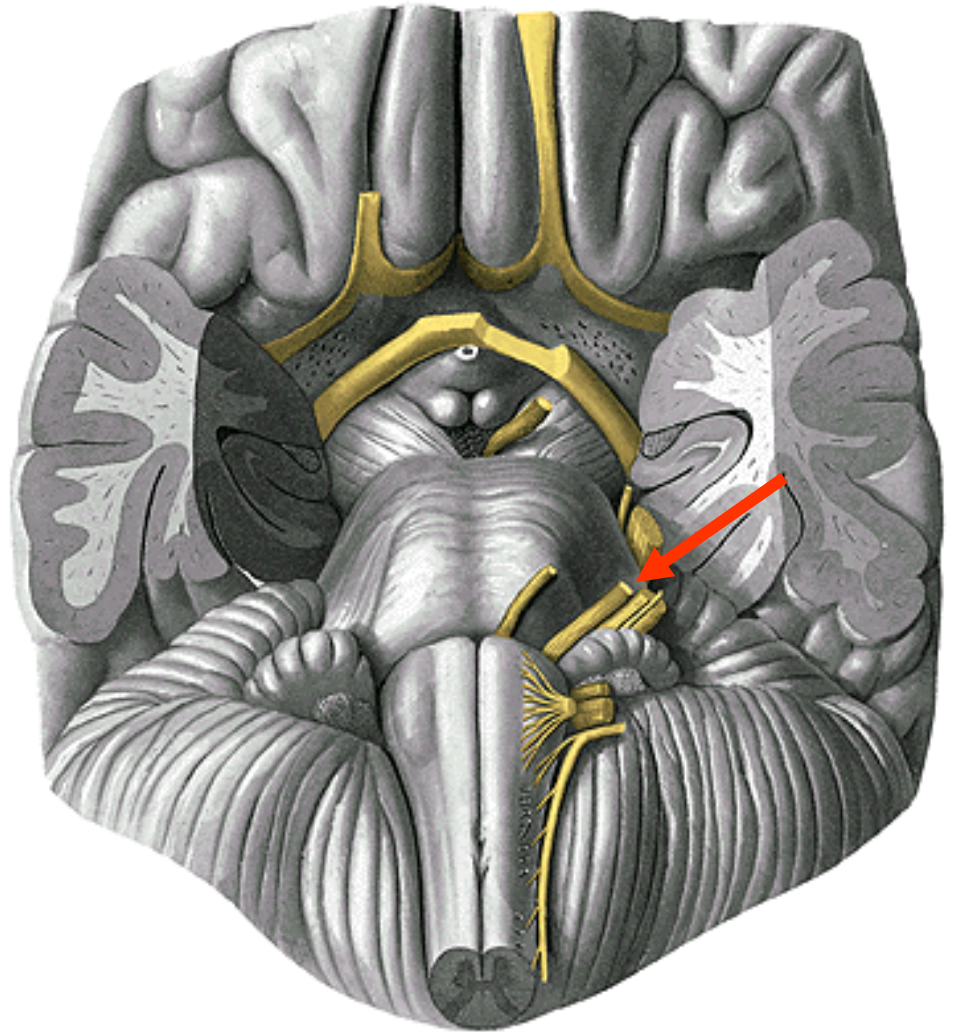
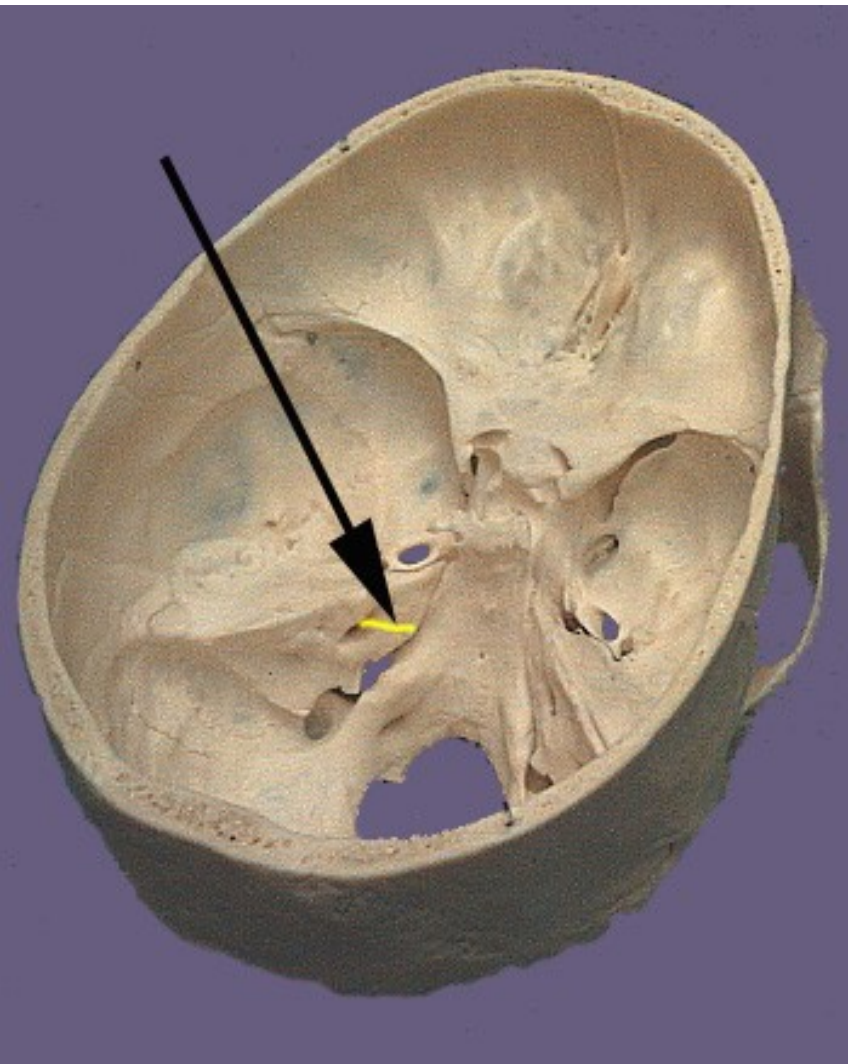


# VII. = N. facialis = Lícní nerv

- smíšený nerv
- 2 základy
  - n. facialis – motorický (mimické svaly)
  - n. intermedius - visceromotorický + chuť + senzorický







n. VII.



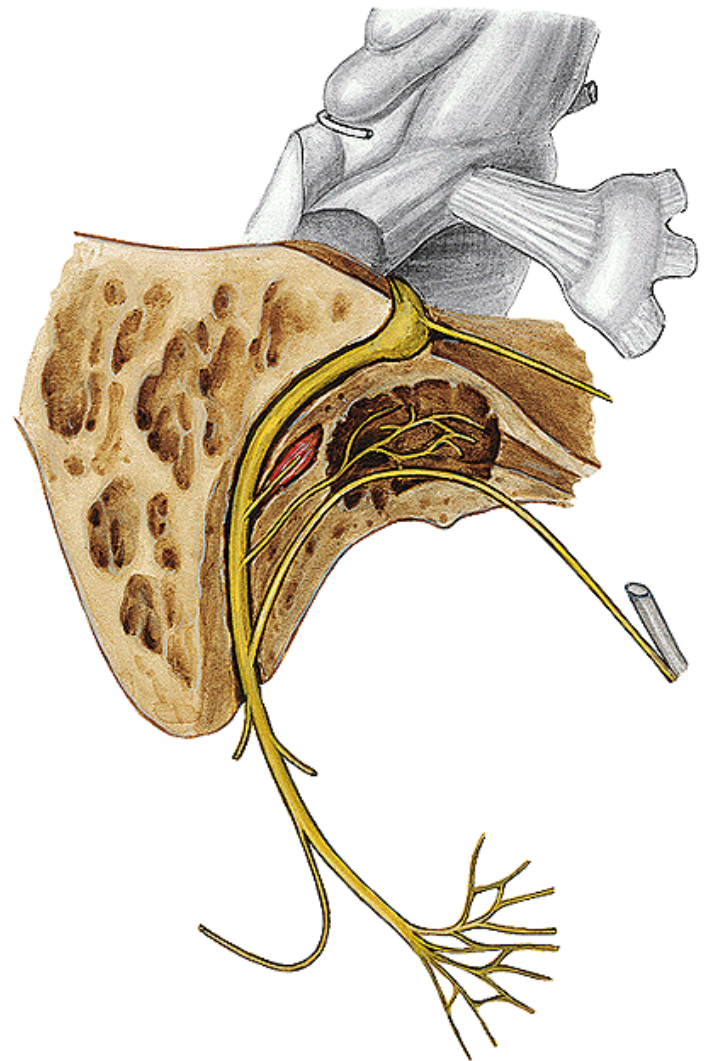


## v canalis nervi facialis

- n. petrosus major – **parasymptický** do ggl. pterygopalatinum
- n. stapedius – m. stapedius
- chorda tympani
  - **parasymptická** do glandula submandibularis
  - **chut'** → do předních 2/3 jazyka = dorsum linguae

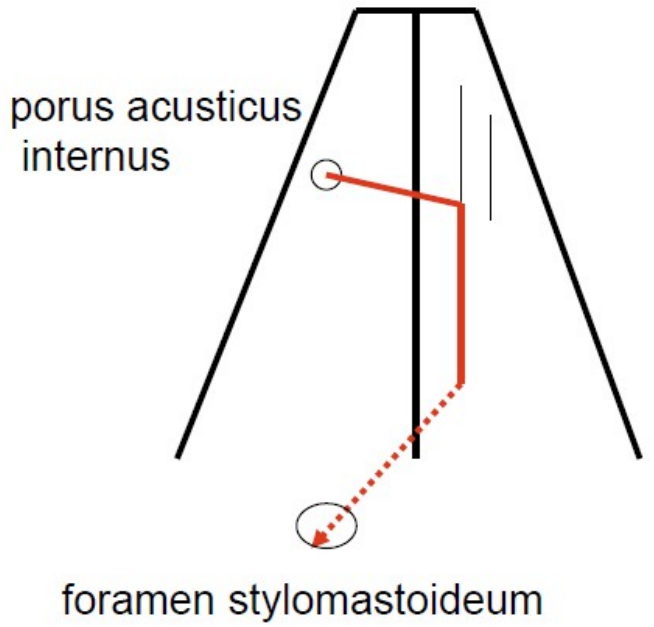
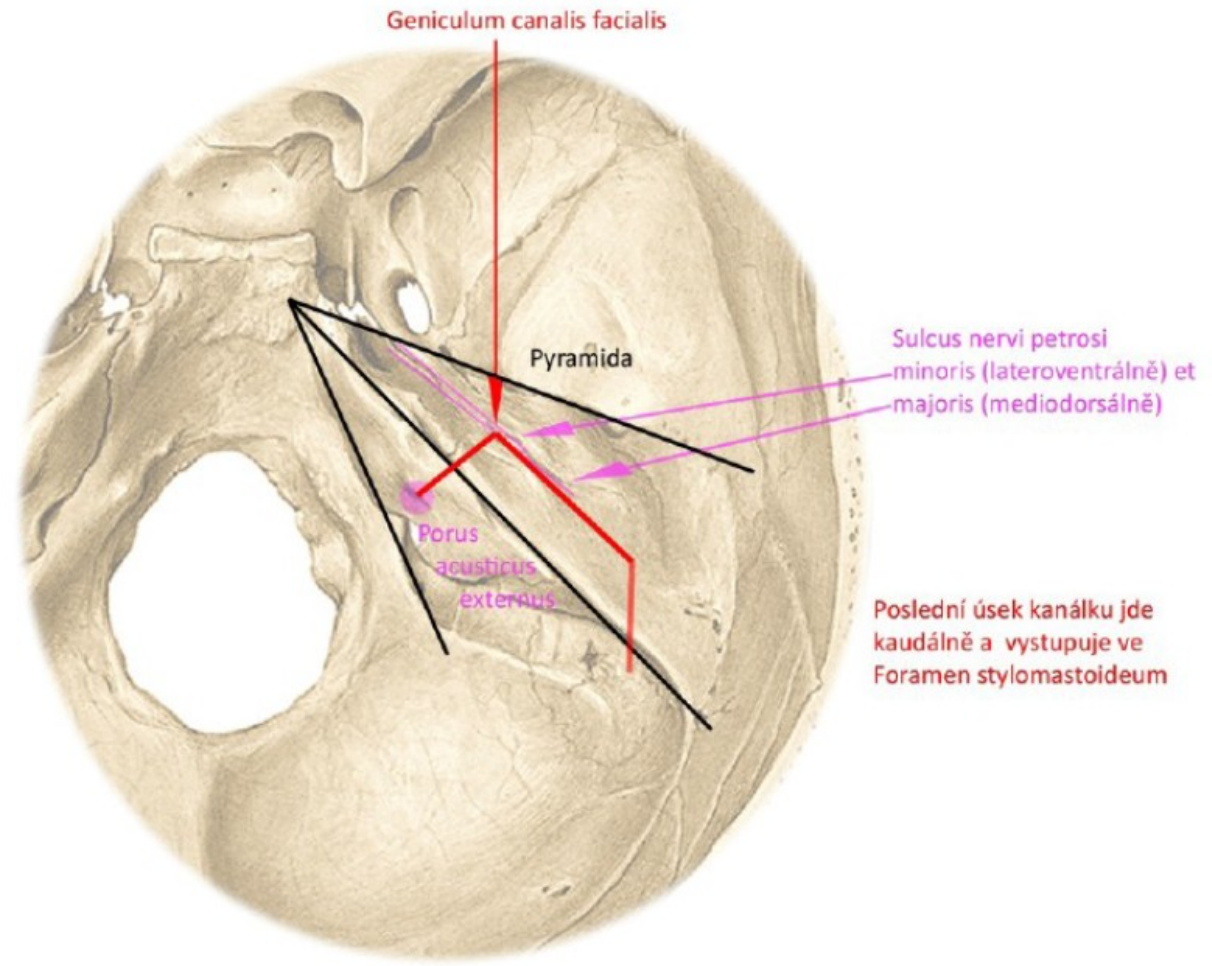
## mimo lebku

- n. auricularis posterior – **motorický nerv** k rudimentárním svalům boltce
- nn. do m. stylohyoideus + venter post. m. digastrici
- plexus intraparotideus (mimické svaly: rr. temporales, rr. zygomatici, rr. bucales, r. marginalis mandibulae, r. colli)



# PRŮBĚH CANALIS NERVI FACIALIS V PYRAMIDĚ

## Pohled shora

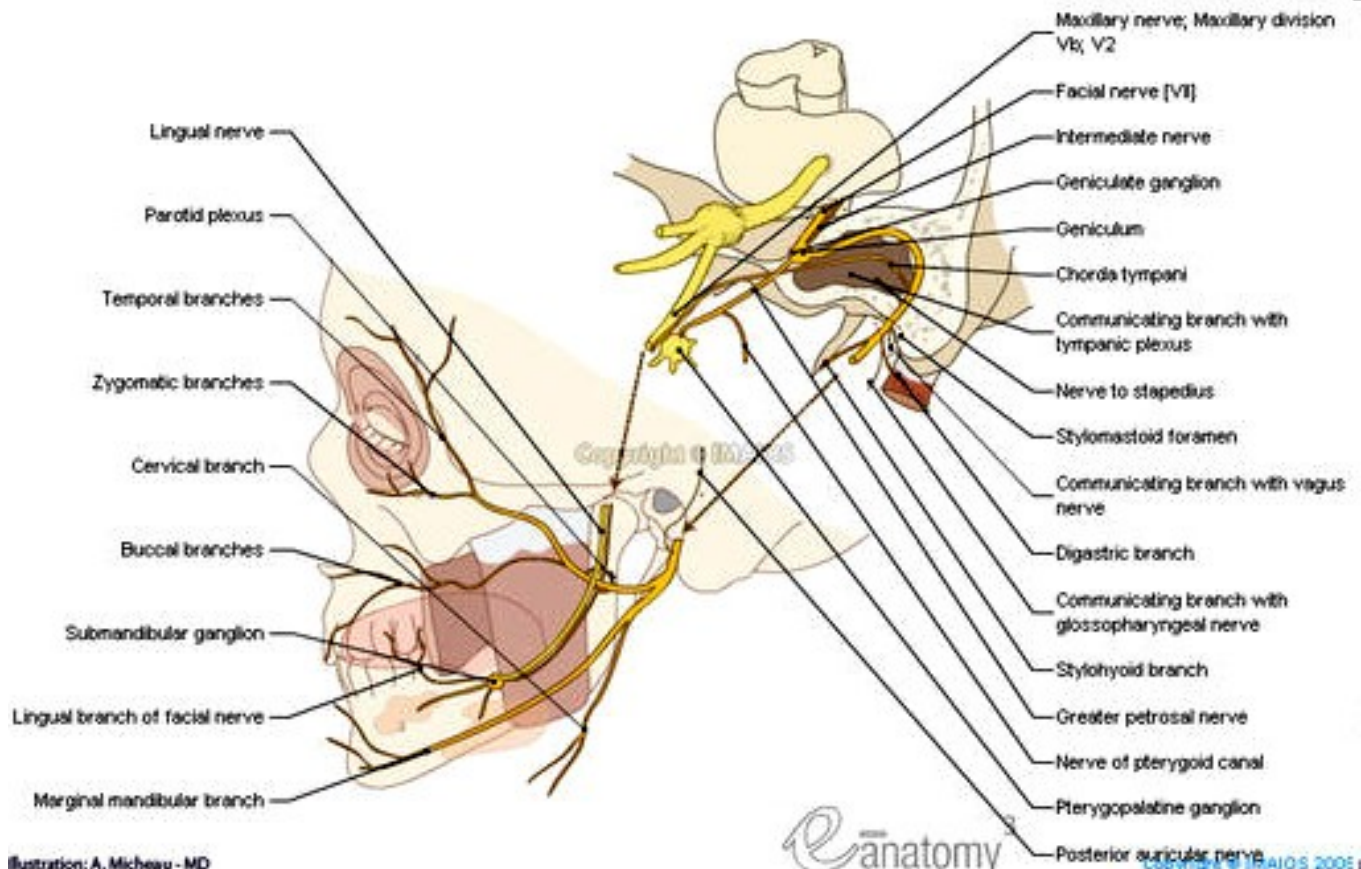


**somatosenzorická** – boltec a zevní zvukovod

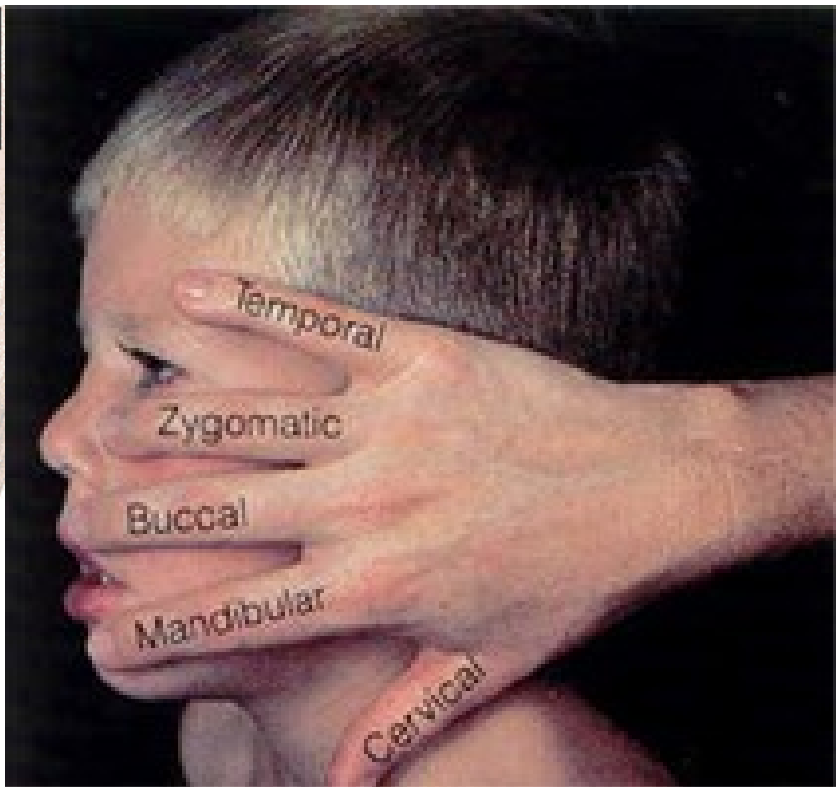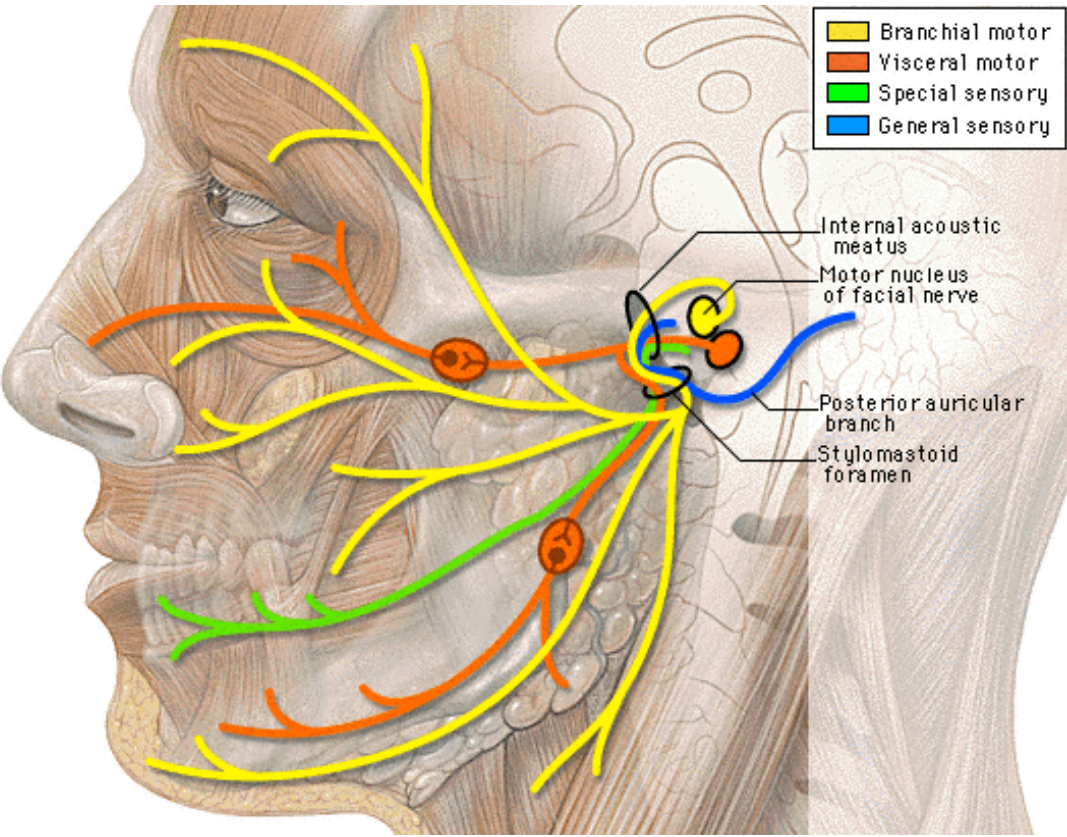
**senzorická** – z chuťových buněk předních 2/3 jazyka

**somatomotorická** – mimické svaly, musculus platysma, musculus stapedius (třmínkový sval), m.stylohyoideus, m.digastricus- zadní břicho

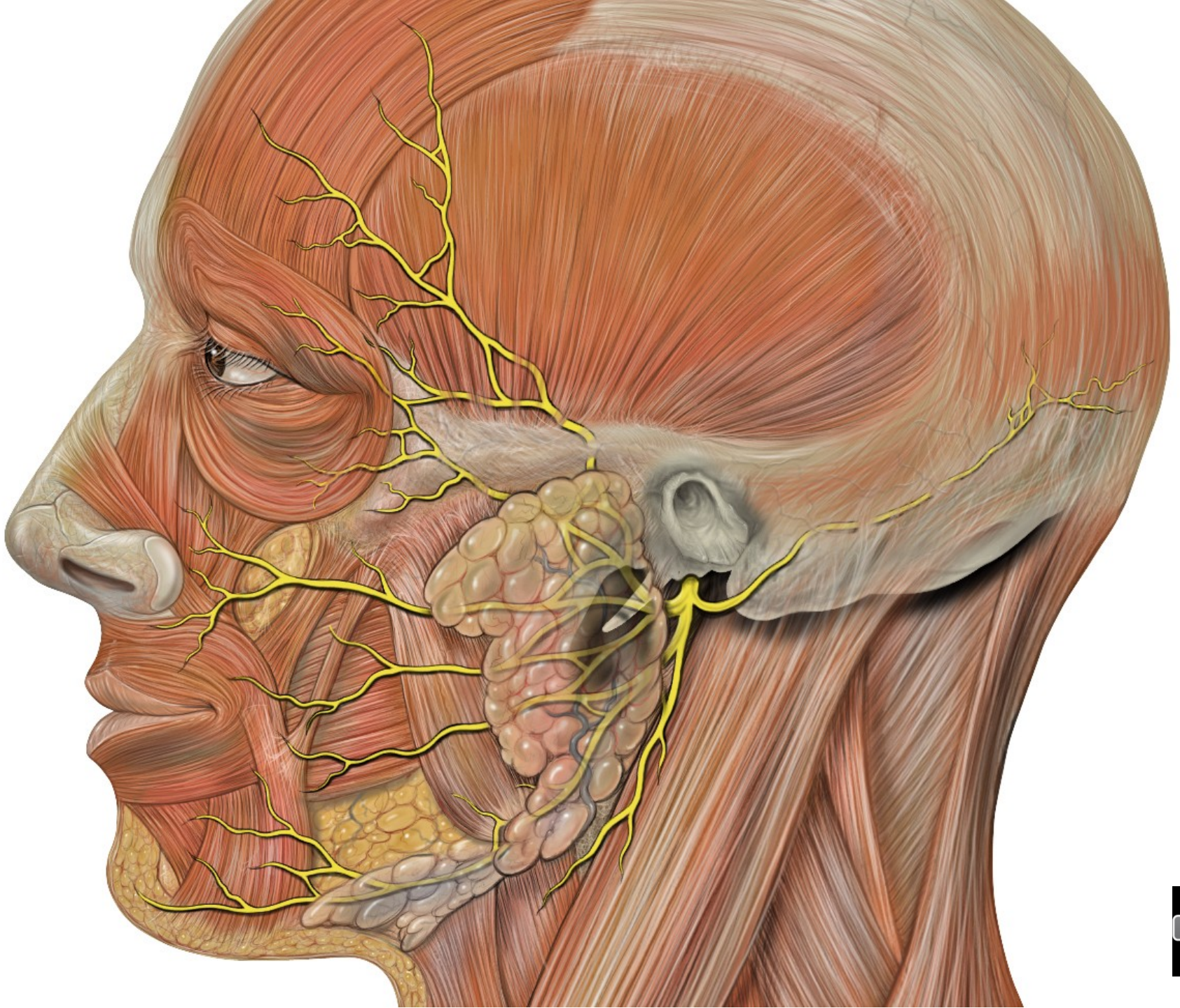
**visceromotorická** – parasympatická vlákna pro sekreci slzné žlázy a podčelistní a podjazykové slinné žlázy







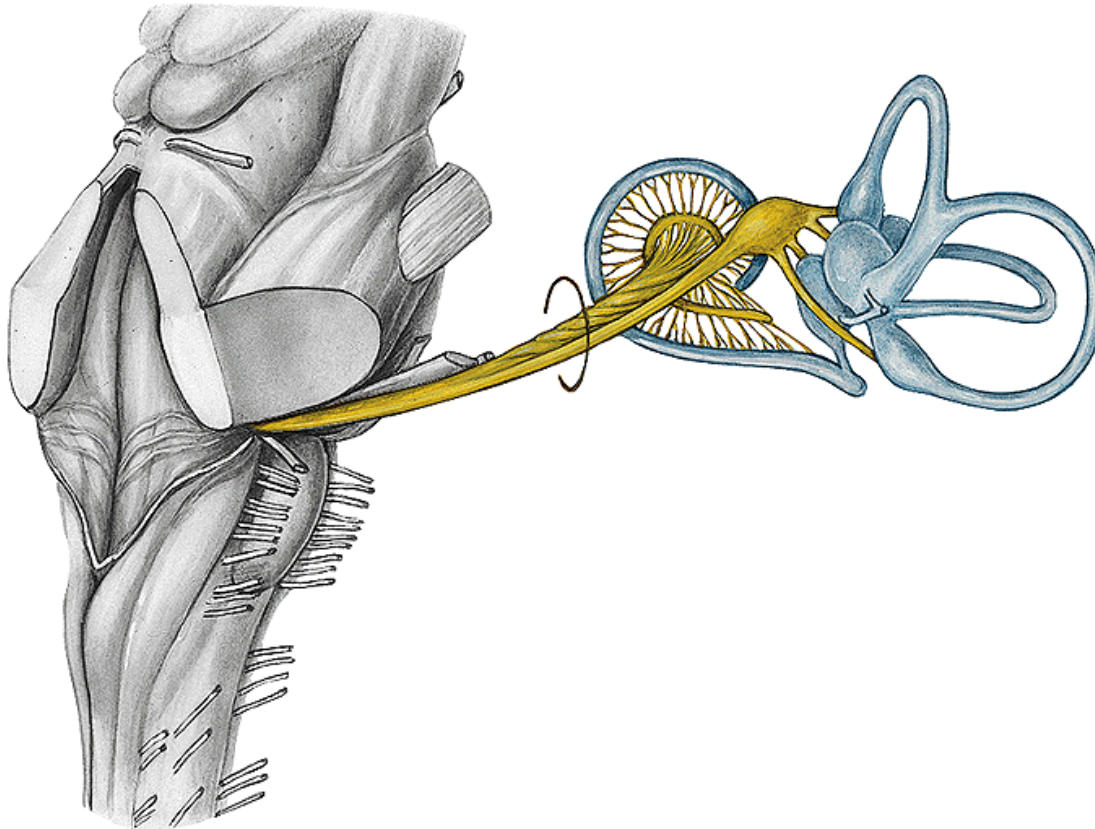




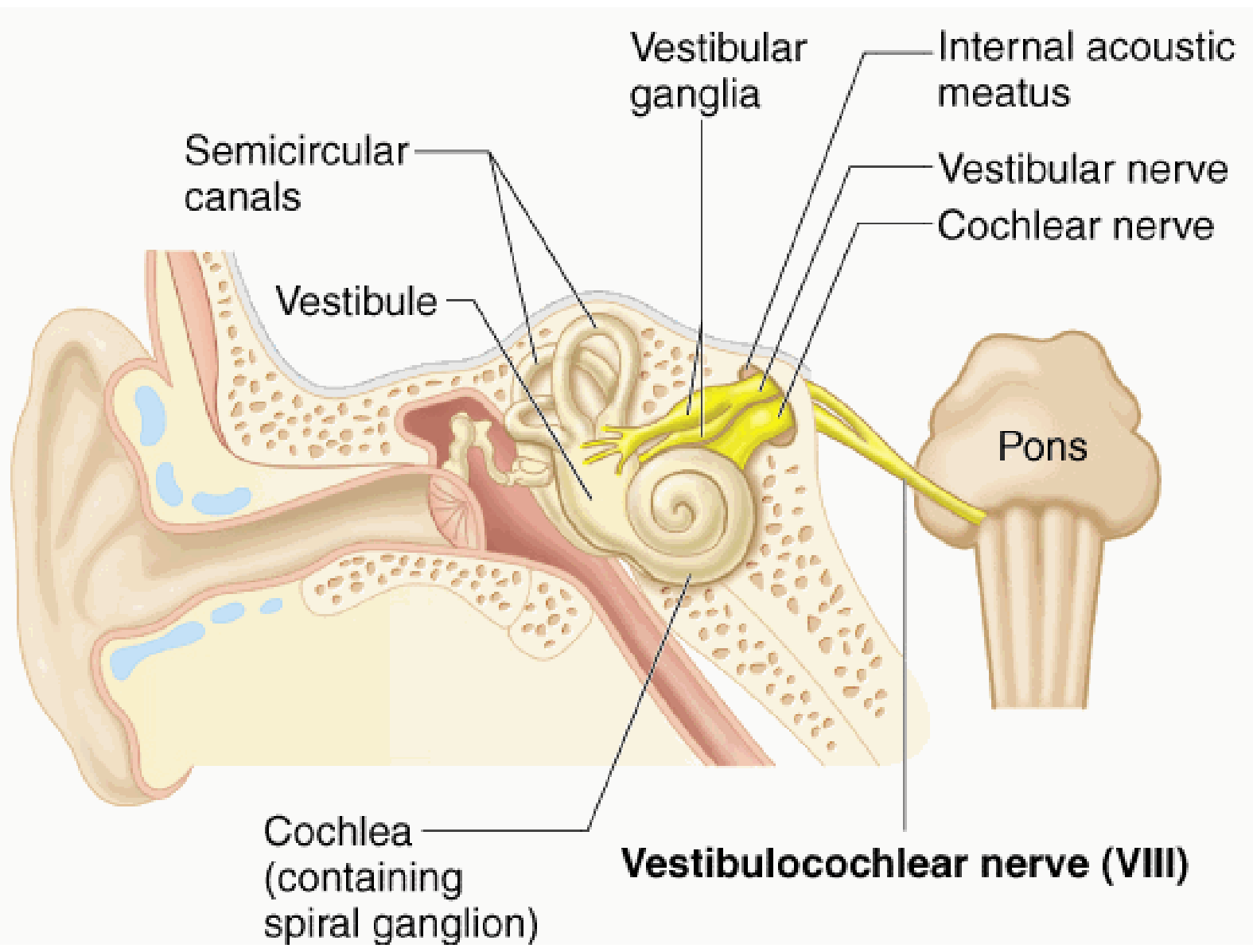
# VIII. - Nervus vestibulocochlearis = sluchově-rovnovážný nerv

starý název: n. statoacusticus

- speciální **senzorický** – sluch + rovnováha



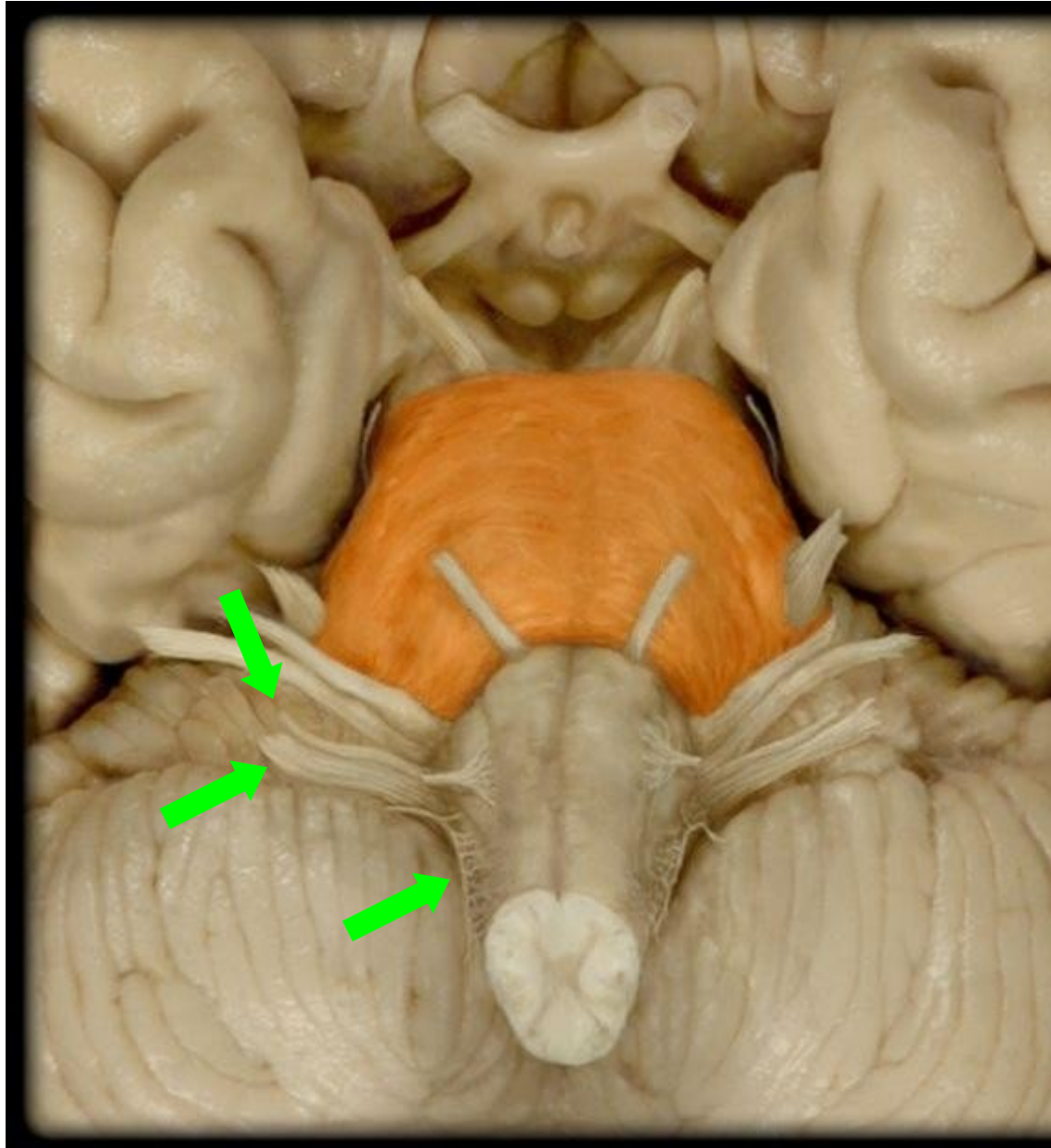






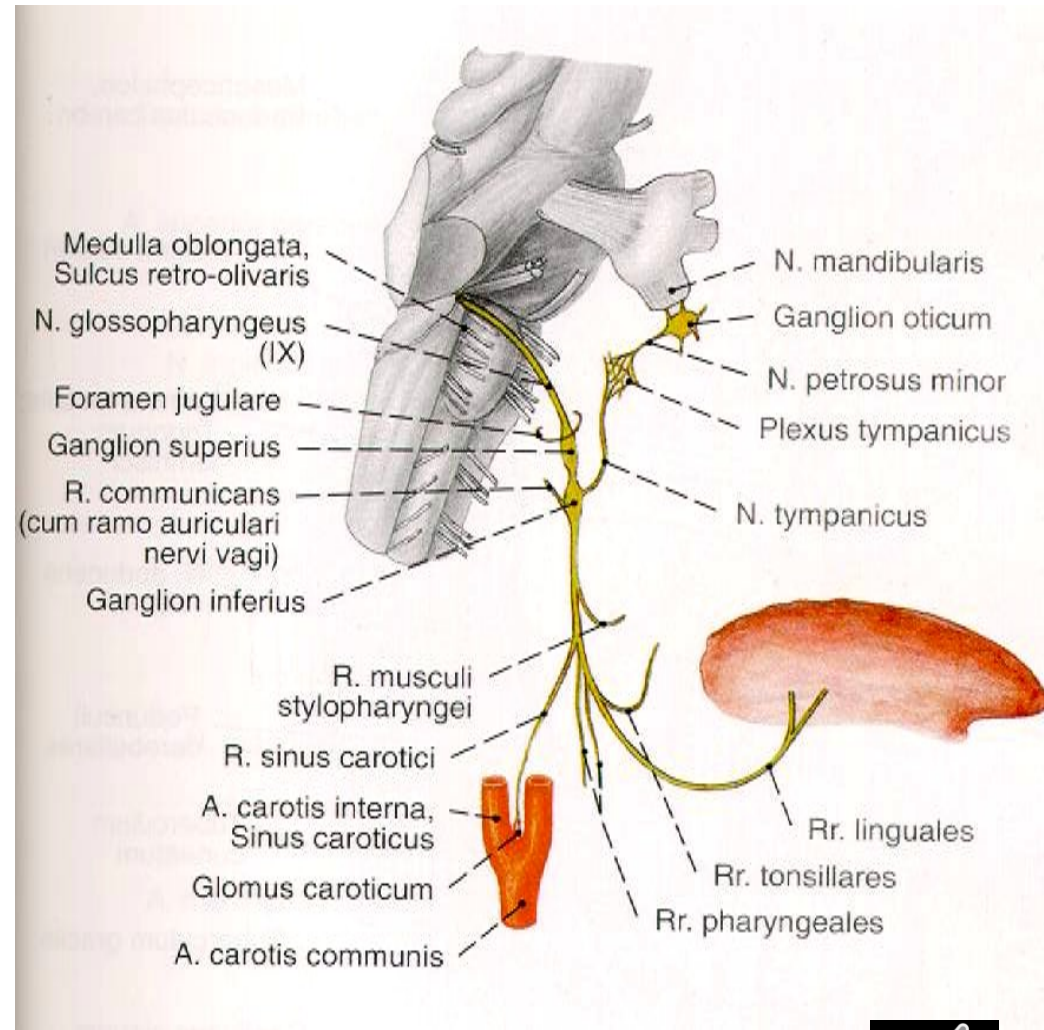
# Postranní smíšený systém

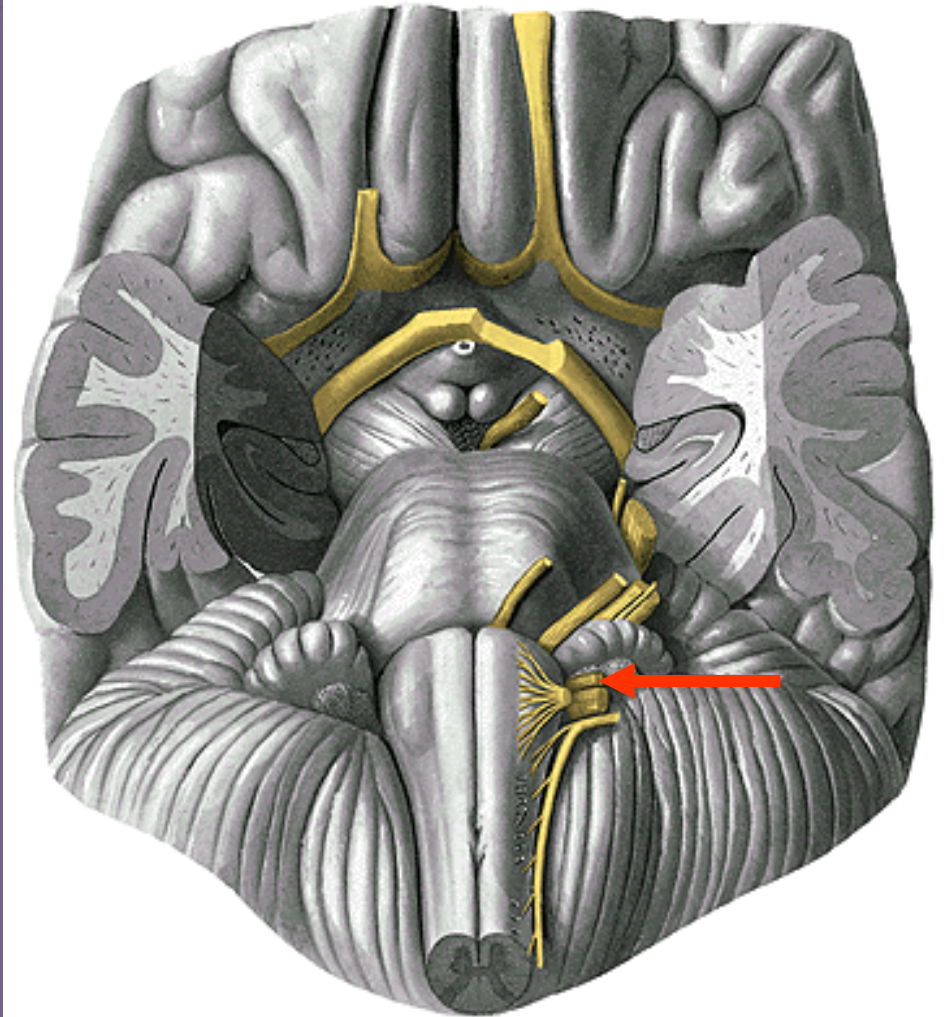
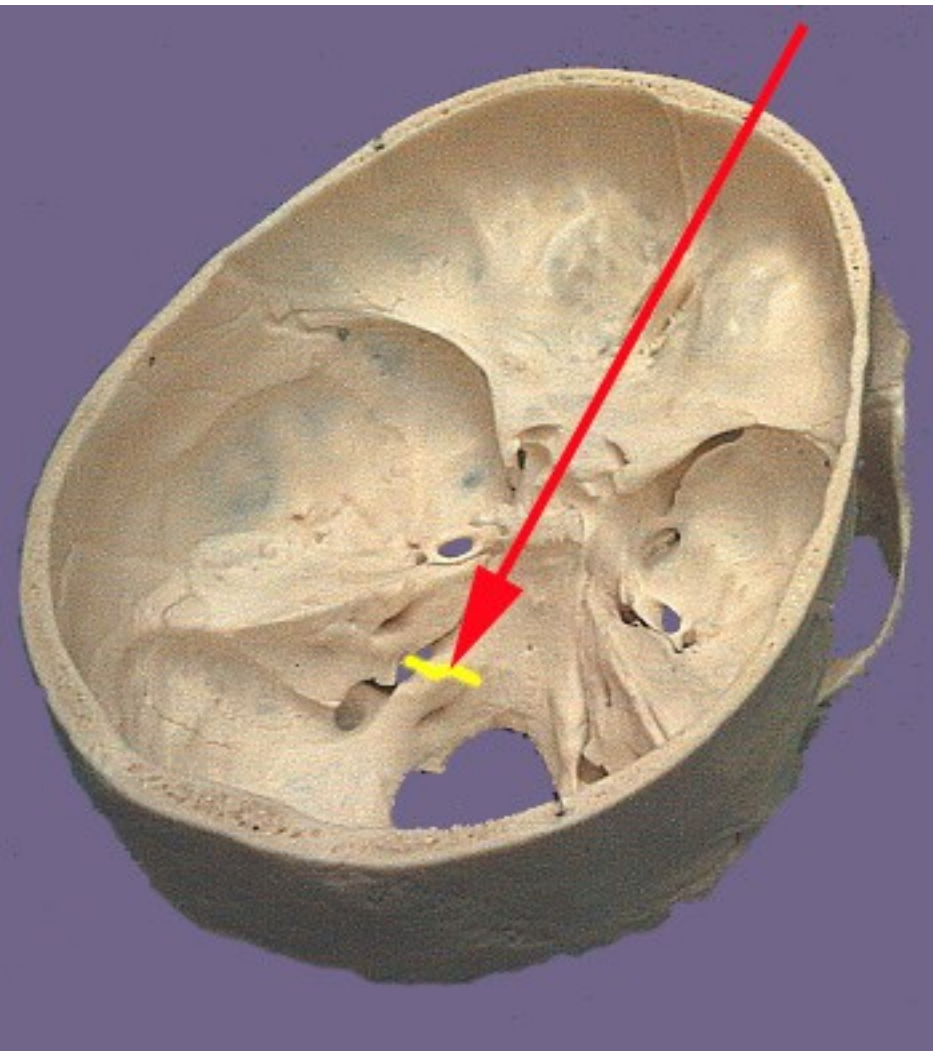
- n.IX., X., XI.



# IX. JAZYKOHILTANOVÝ NERV (*nervus glossopharyngeus*)

- vystupuje z prodloužené míchy
- z lebeční dutiny se dostává skrz foramen jugulare
- větví se pod lebeční bází
- Větve: n. tympanicus → n. petrosus minor, rr. pharyngei, tonsillares, linguales





n. IX.





• **motoricky** svalv měkkého patra (kromě tensorii) m

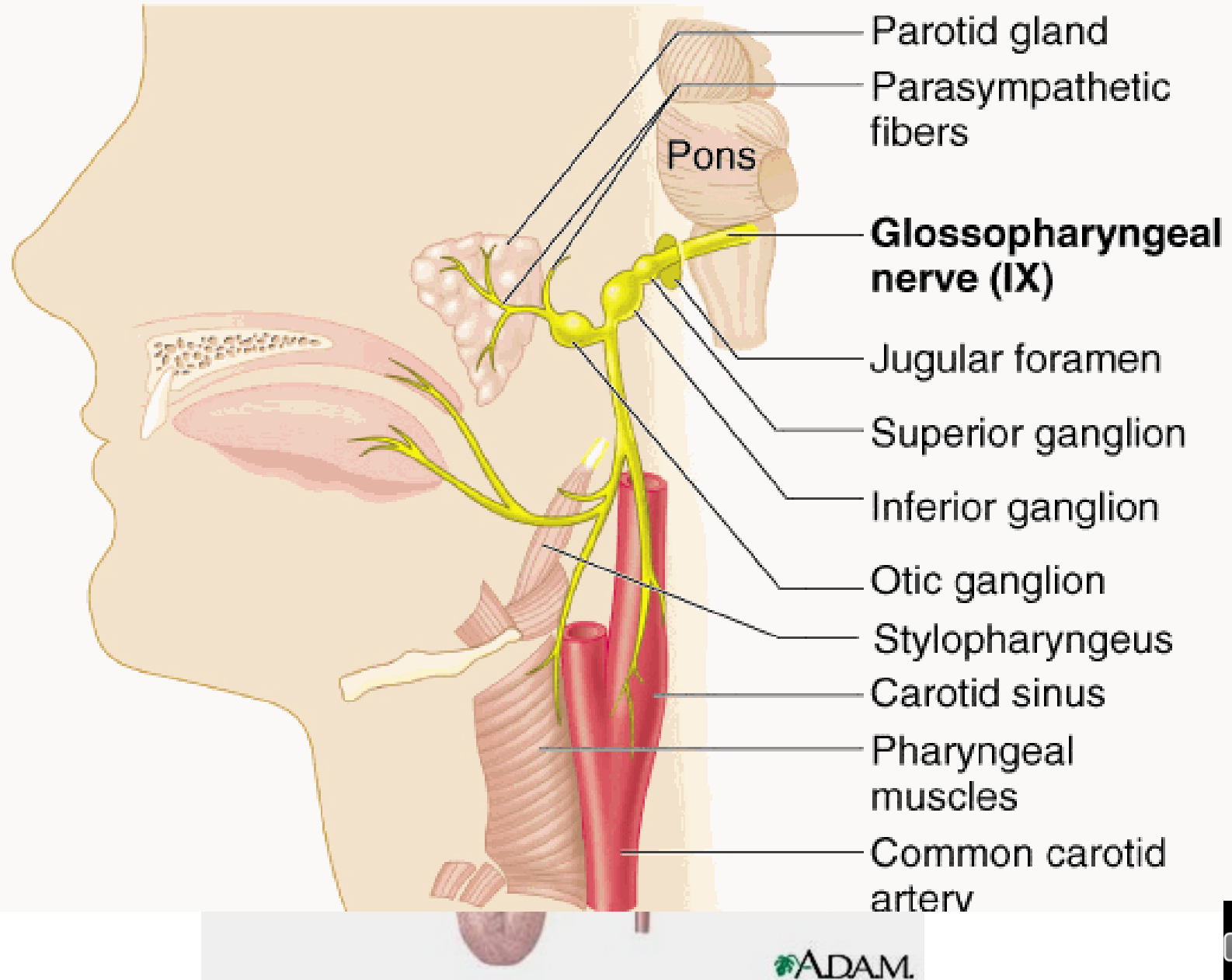
sty

• pa

př

• se

• ch



iy a

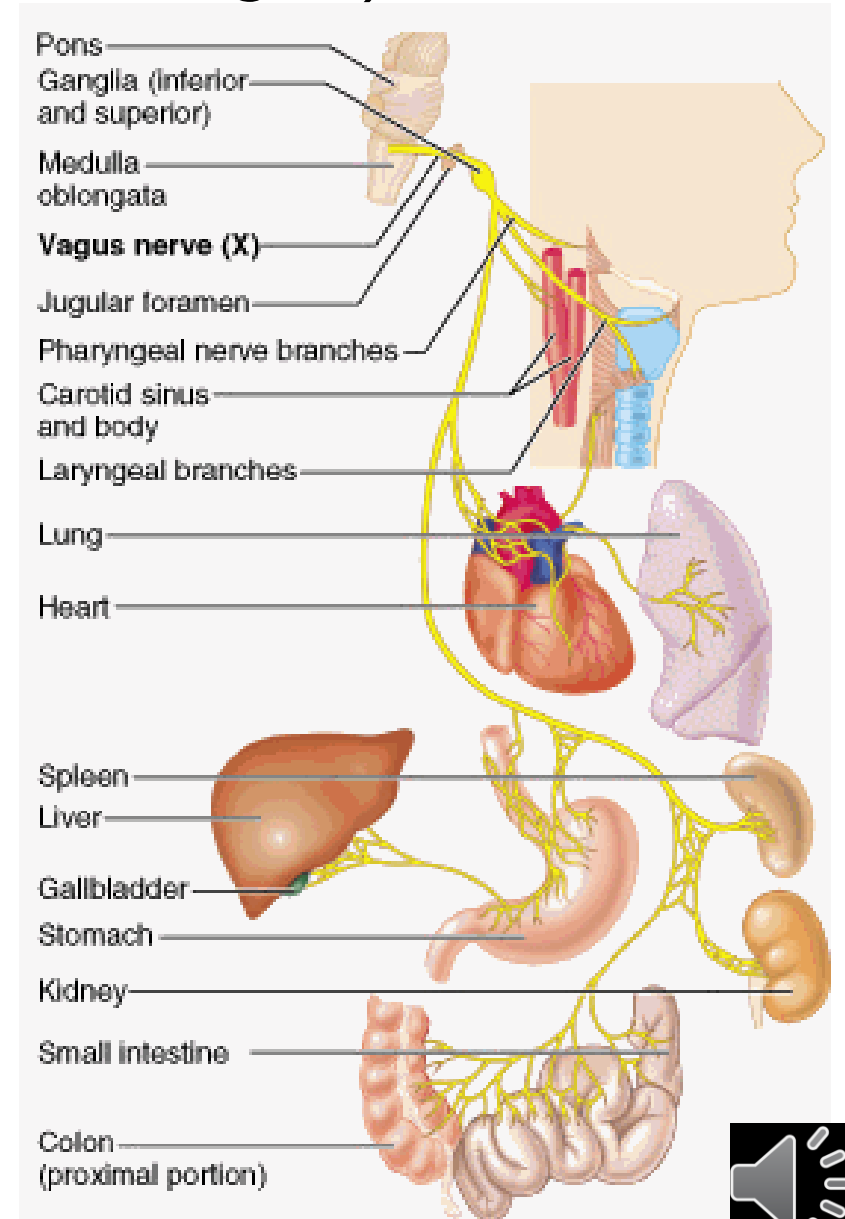
a

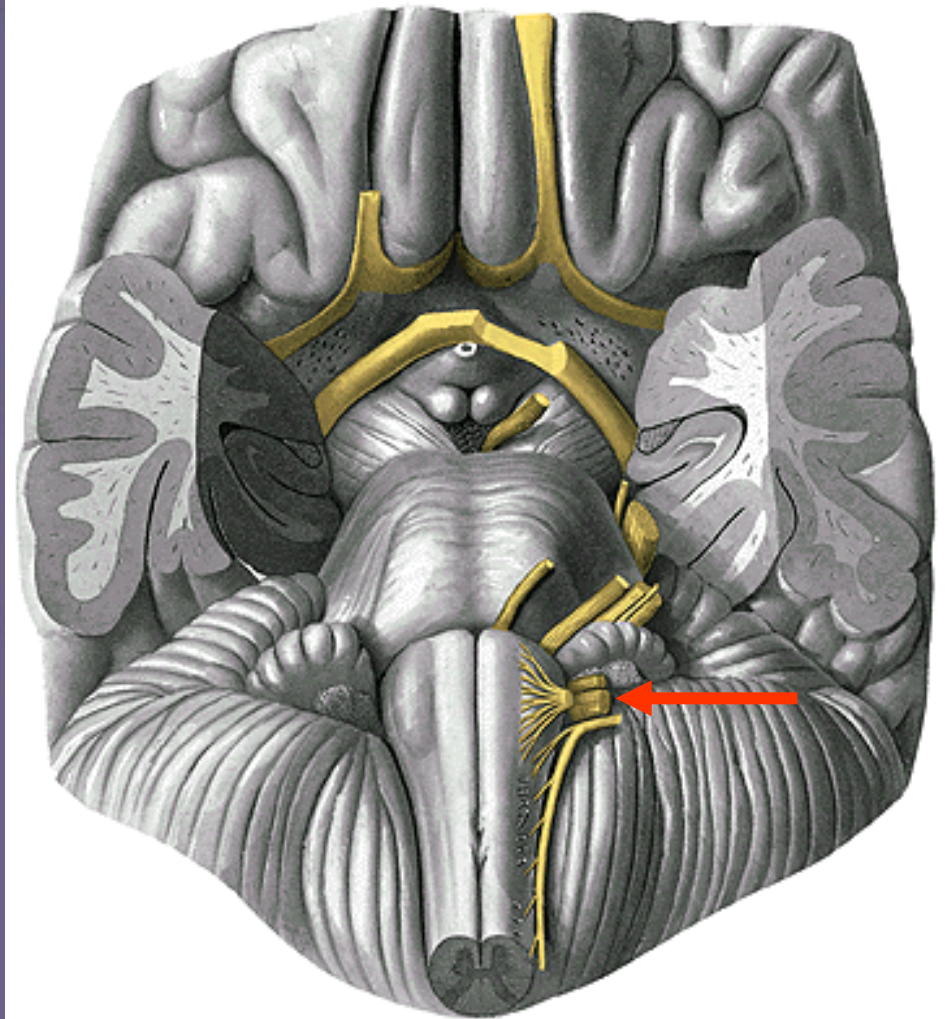
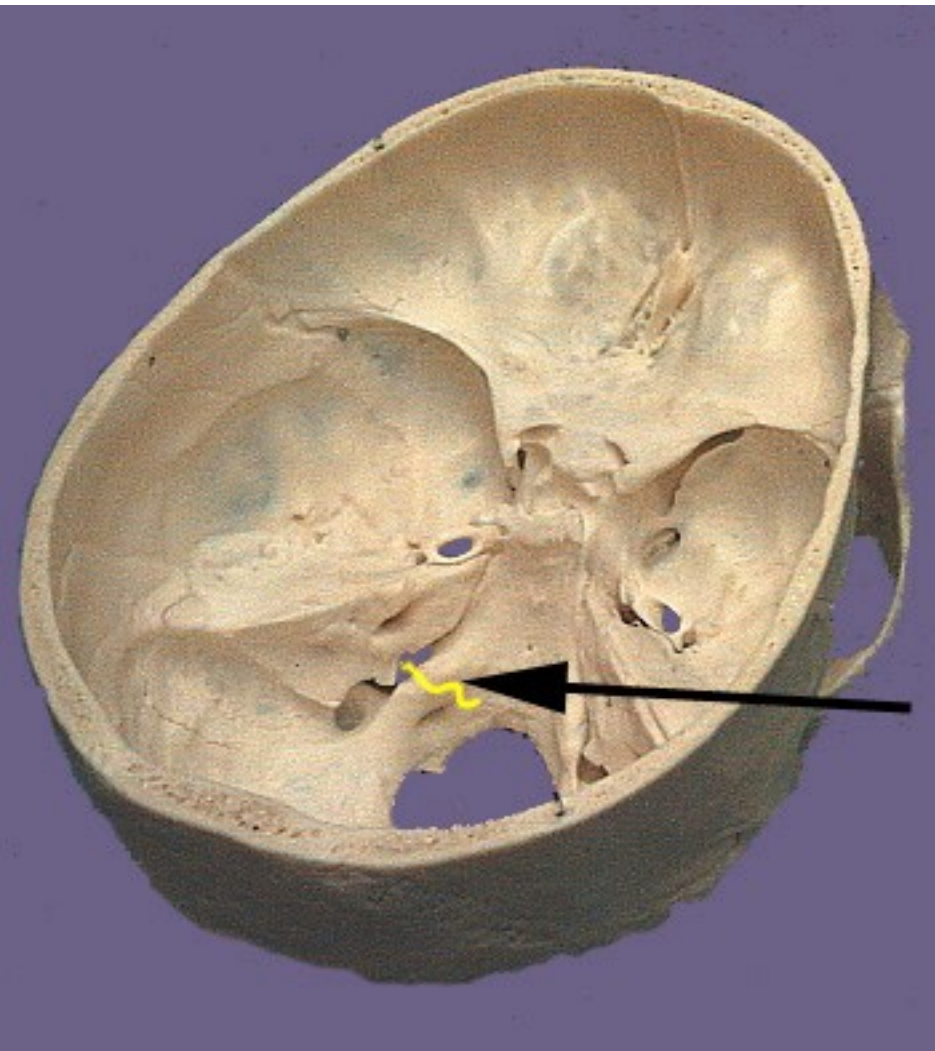




# X. BLOUDIVÝ NERV (*nervus vagus*)

- vystupuje z prodloužené míchy
- z lebeční dutiny se dostává skrz foramen jugulare
- sestupuje směrem kaudálním a probíhá společně s arteria carotis interna (níže arteria carotis communis) a vena jugularis interna, přikládá se k jícnu a podél něj sestupuje přes dutinu hrudní až do **dutiny břišní** (u mužů až do scrota)





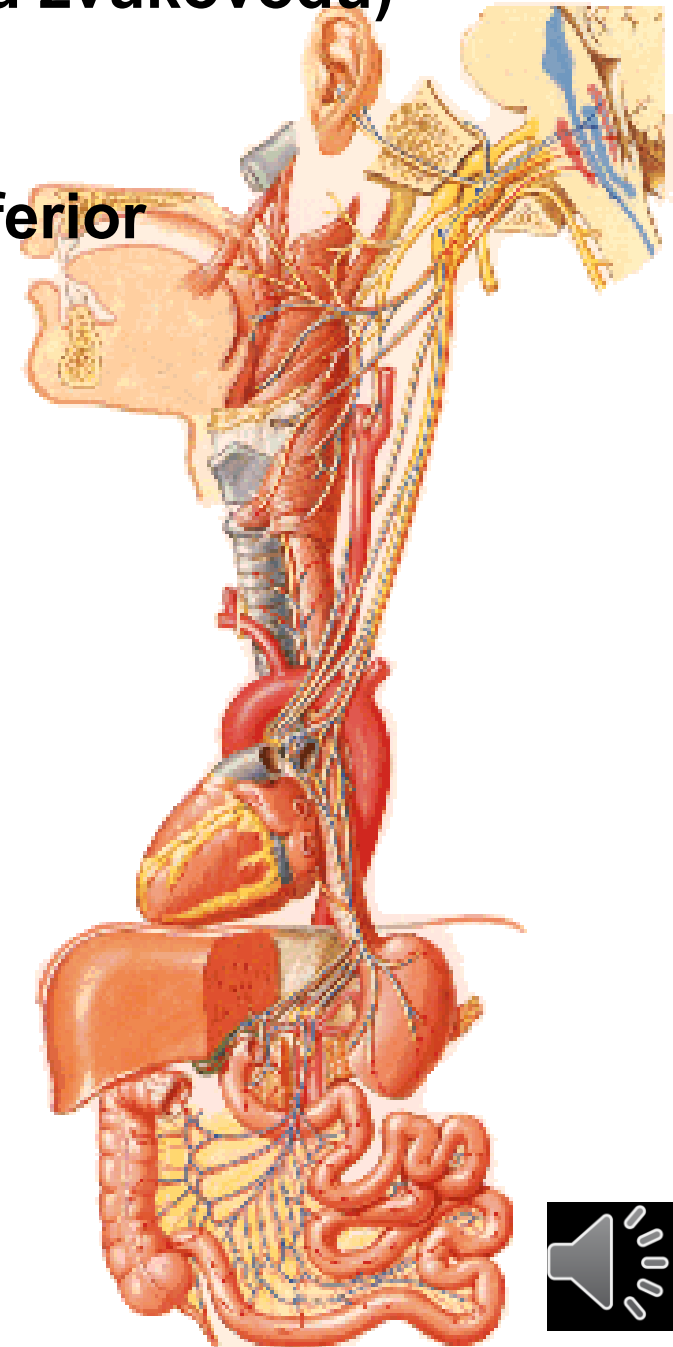
n. X.



**r. auricularis (senzitivní větev pro stěnu zvukovodu)**  
**rr. pharyngei (svaly hltanu)**  
**n. laryngeus superior**  
**n. laryngeus recurrens- n.laryngeus inferior**  
**(svaly hrtanu)**

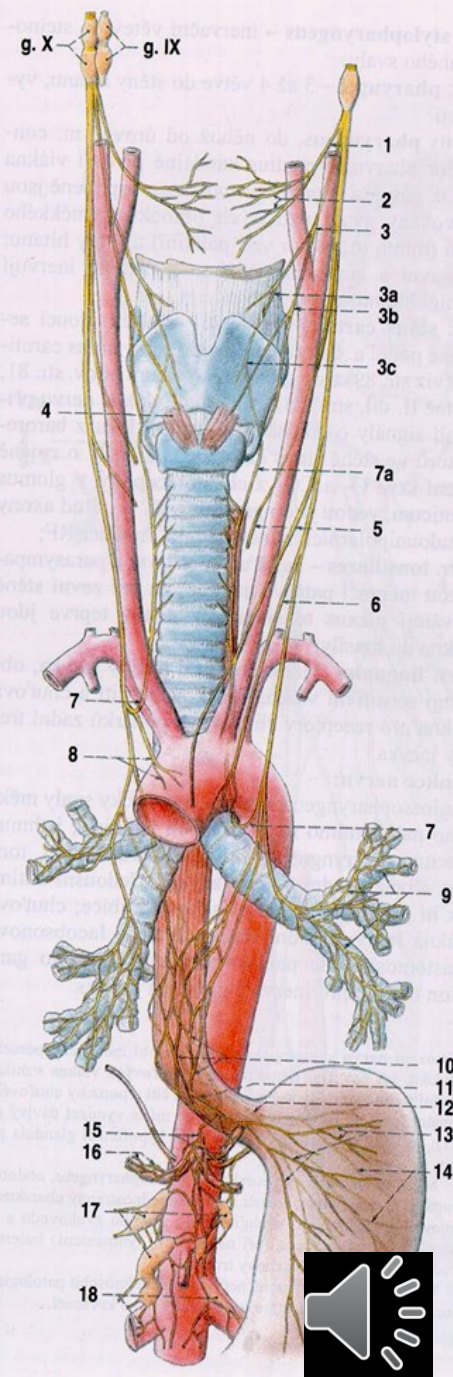
**Orgány v hrudní a břišní dutině:**

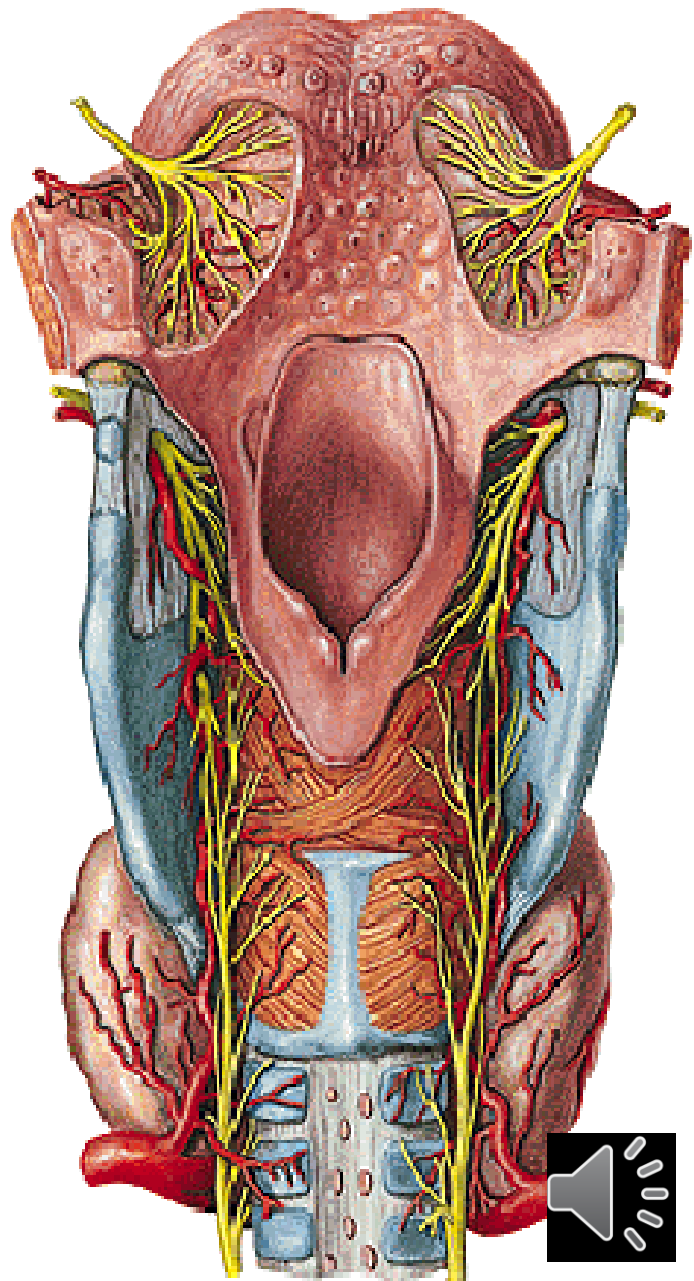
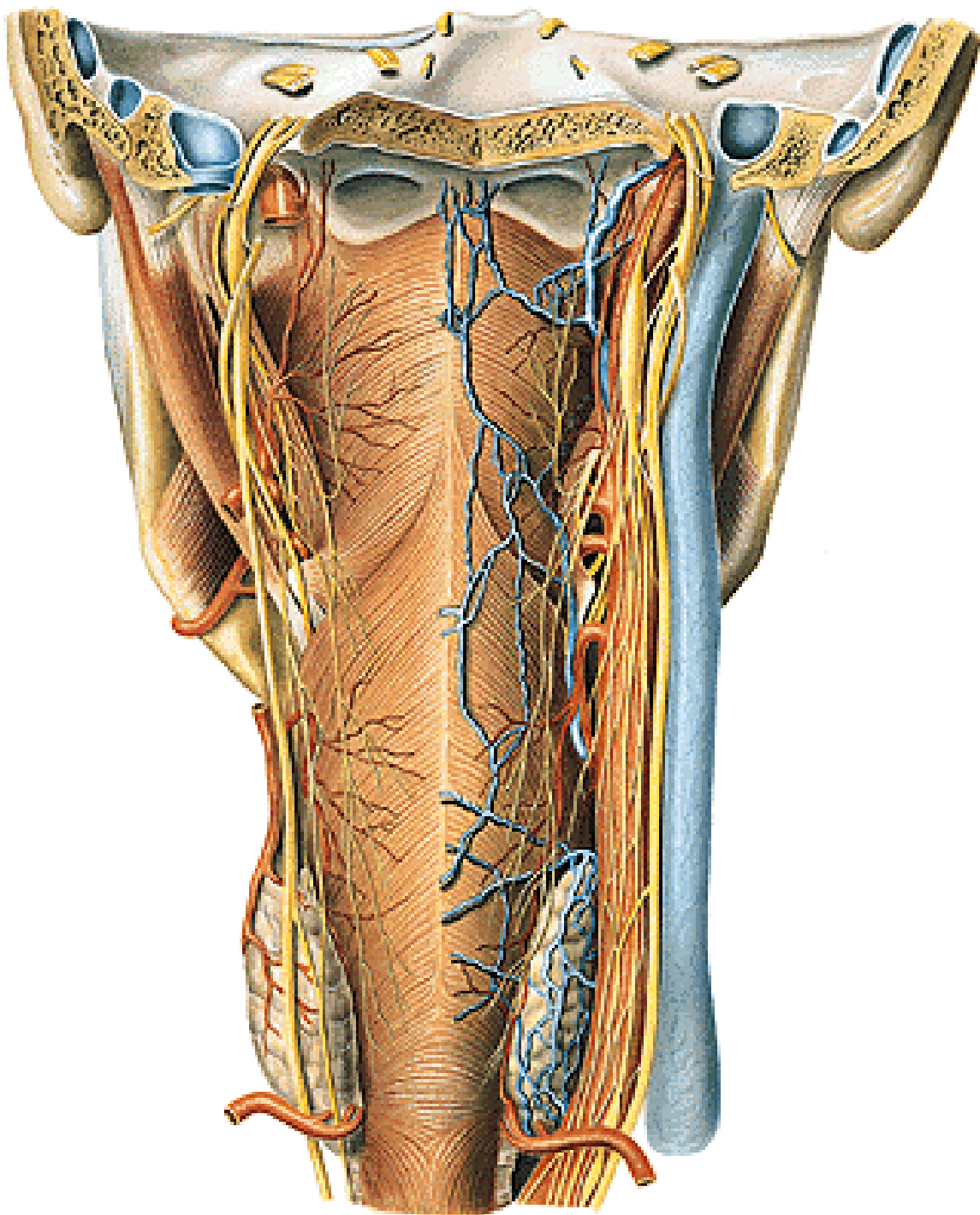
**rr. Cardiaci - plexus cardiacus**  
**rr. bronchiales- plexus pulmonalis**  
**rr. oesophagei- plexus oesophagus**  
**rr. gastrici**  
**rr. hepatici**  
**rr. coeliaci - plexus coeliacus**  
**rr. renales**


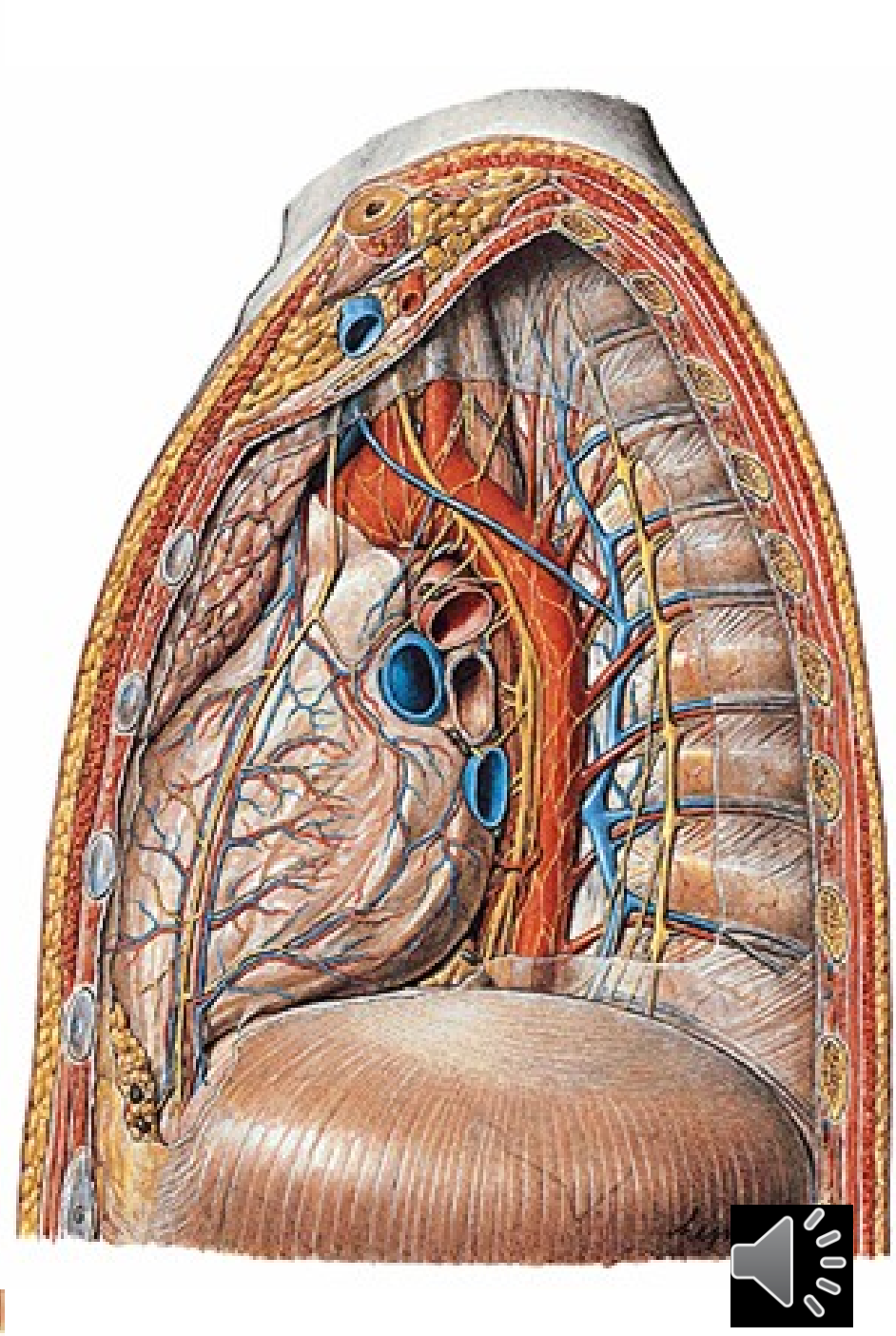
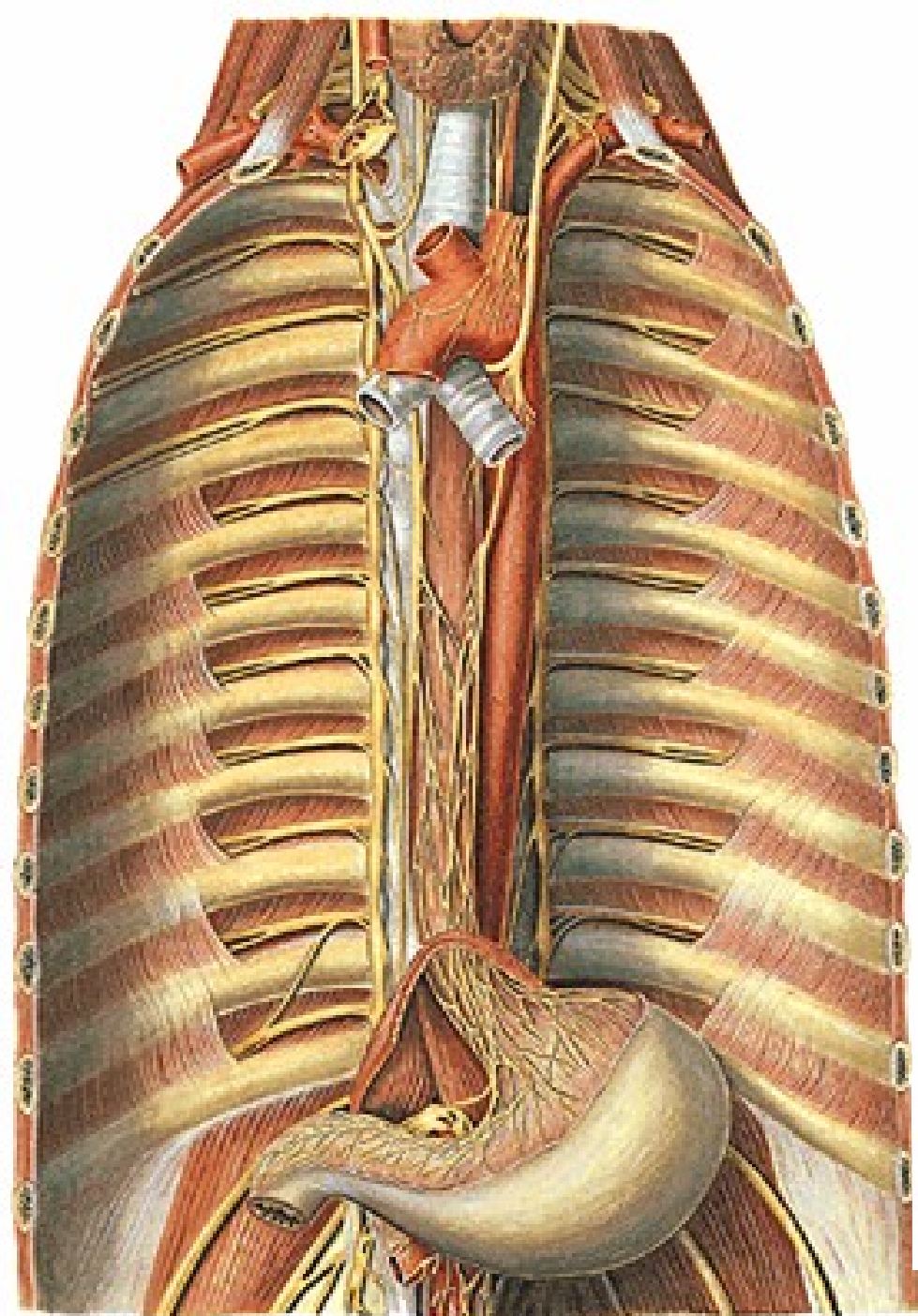




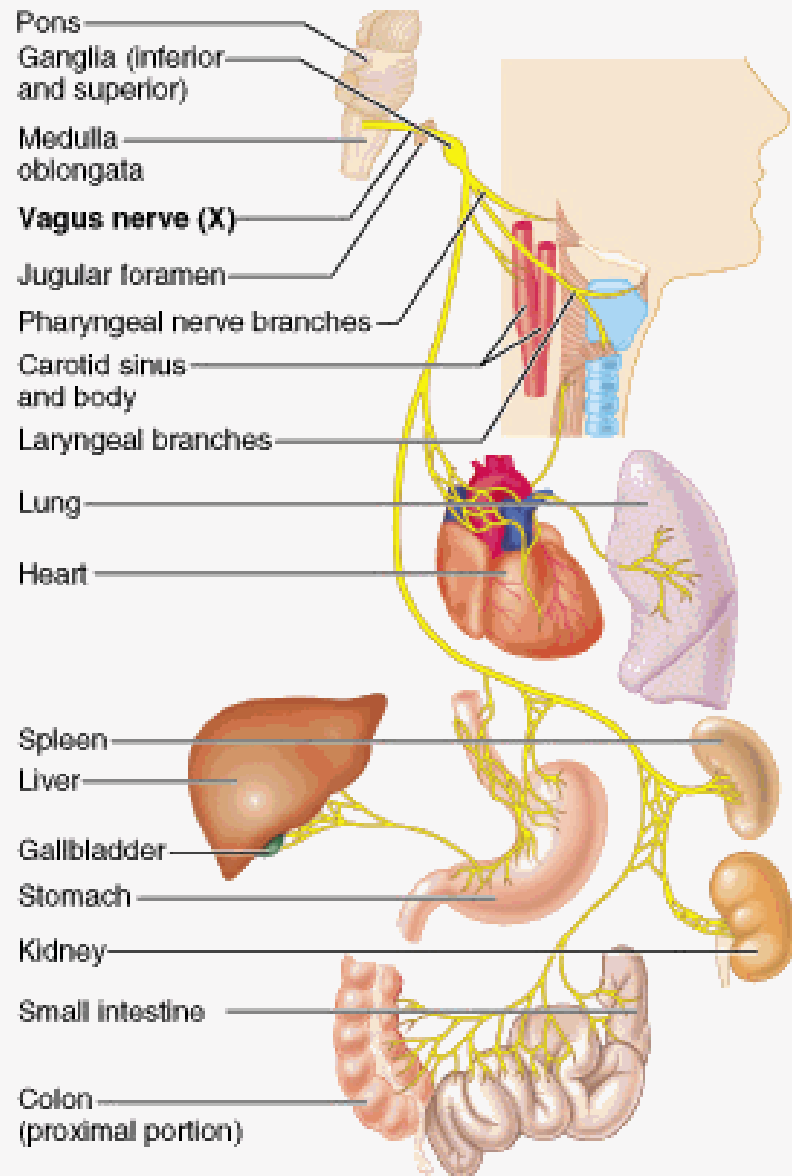
- část kůže boltce a zevního zvukovodu
- **viscerosenzorická:** orgány hrudní a většiny břišní dutiny
- **somatomotorická:** inervace příčně pruhované svaloviny hltanu a hrtanu
- **visceromotorická:** hladká svalovina dýchacích cest a většiny trávicích cest, dále hladká svalovina příslušných cév a srdeční svalovina





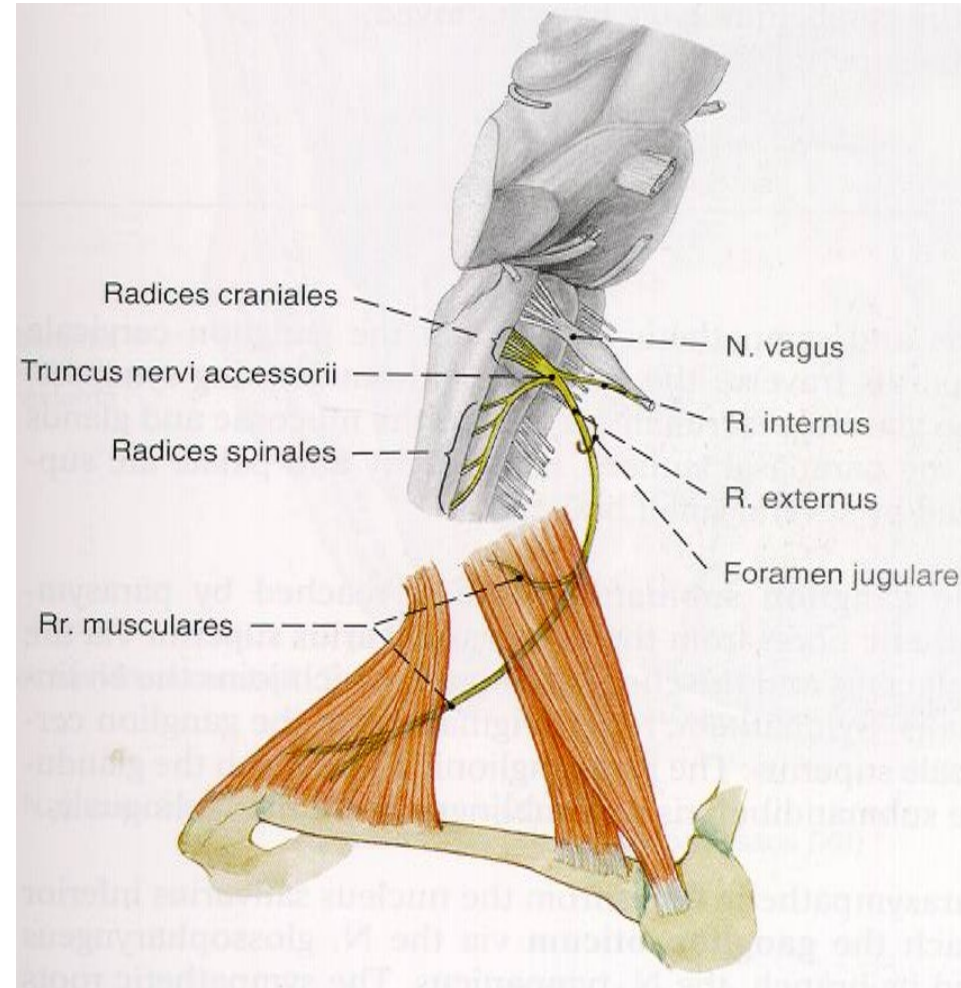


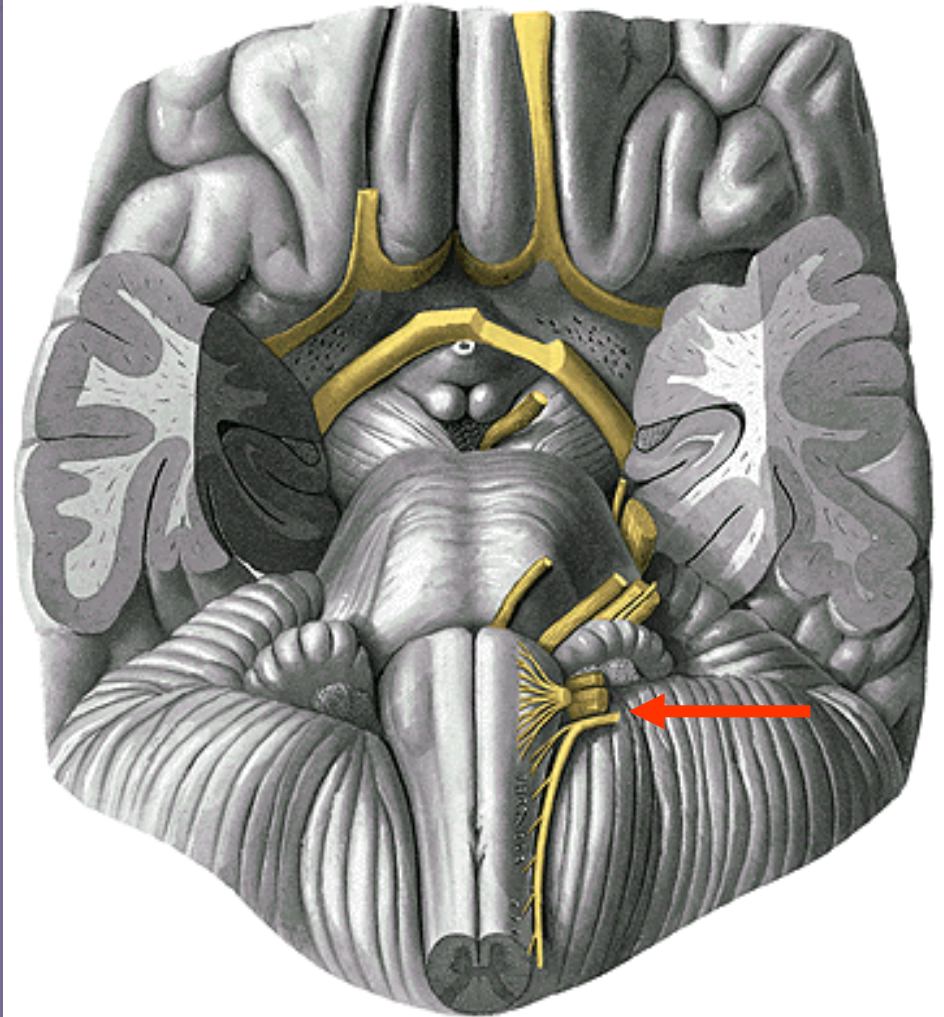
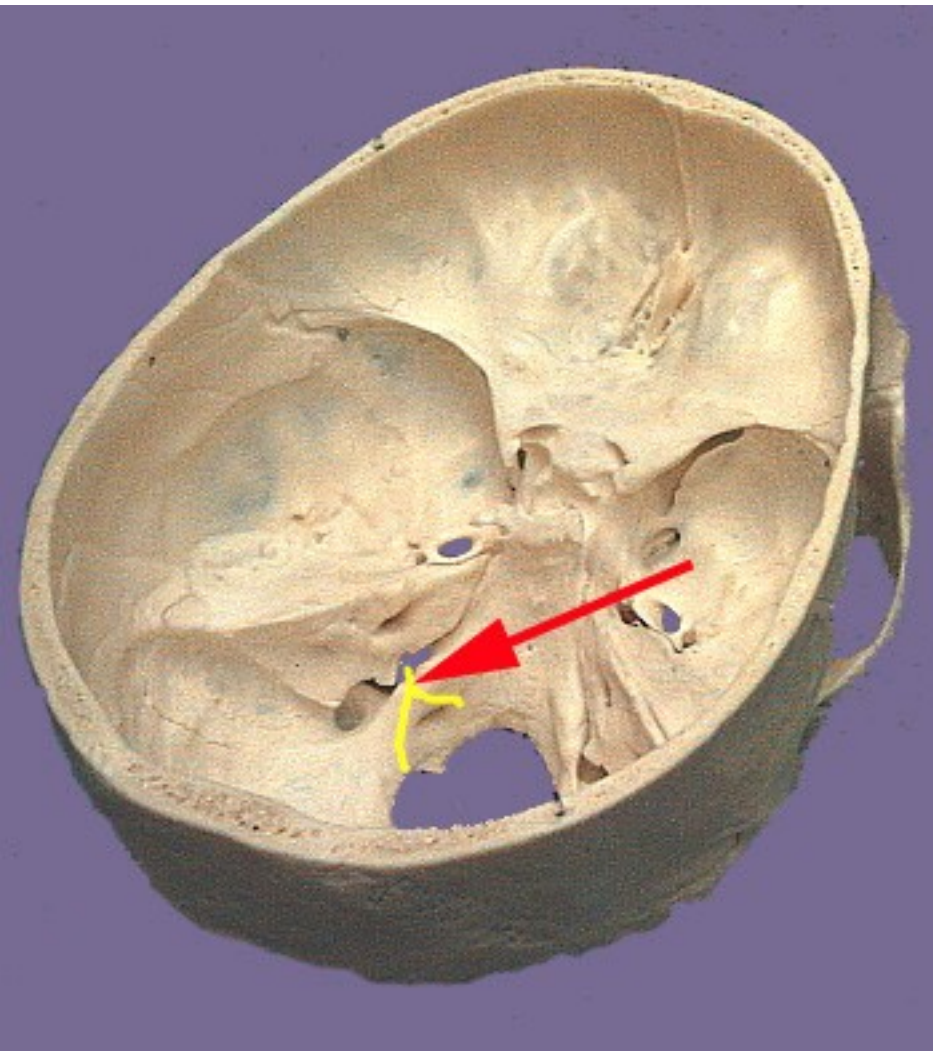




# XI. PŘÍDATNÝ NERV (*nervus accessorius*)

- vystupuje z prodloužené míchy
- z lebeční dutiny se dostává skrz foramen jugulare
- název je zkrácení původního názvu „*nervus accessorius ad vagum*“ (protože část jeho vláken se spojuje s kmenem *nervus vagus* a níže se od něj zase odděluje a inervuje svaly hrtanu)
- nerv se po výstupu z lebeční dutiny větví





n. XI.





# n.XI.

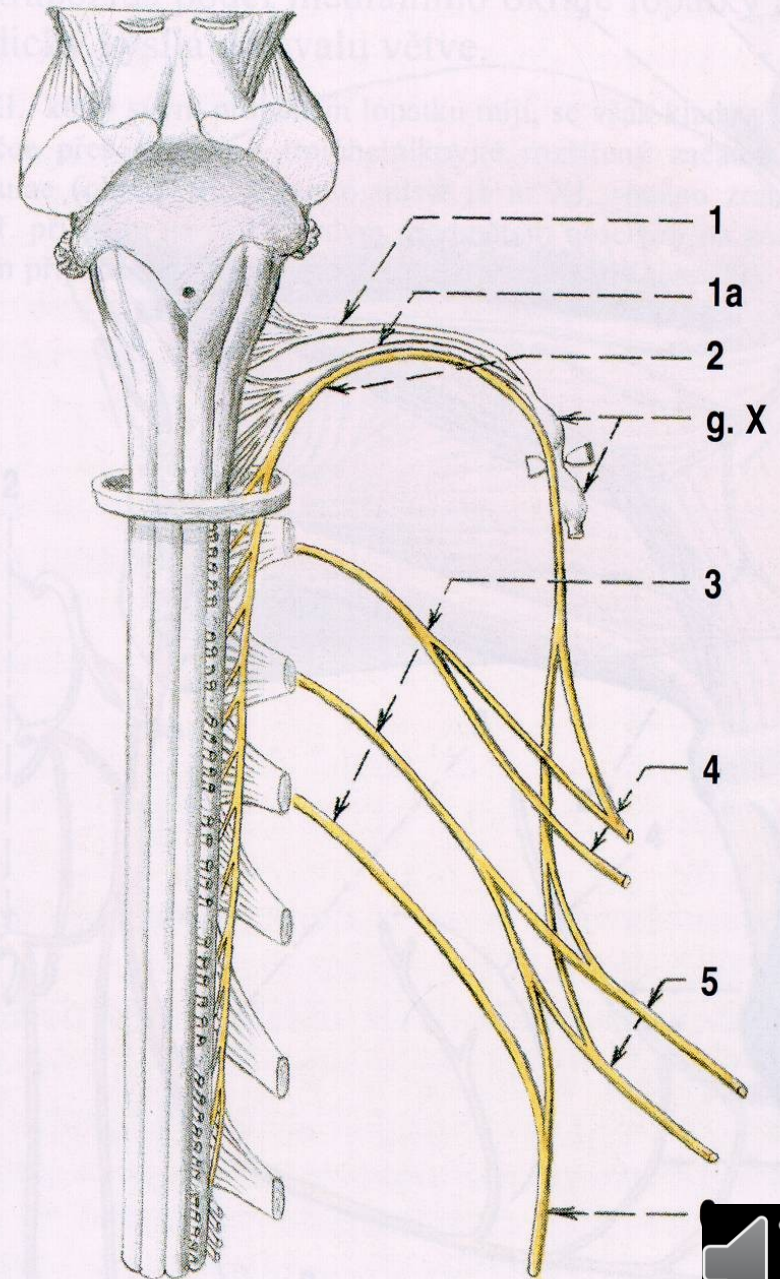
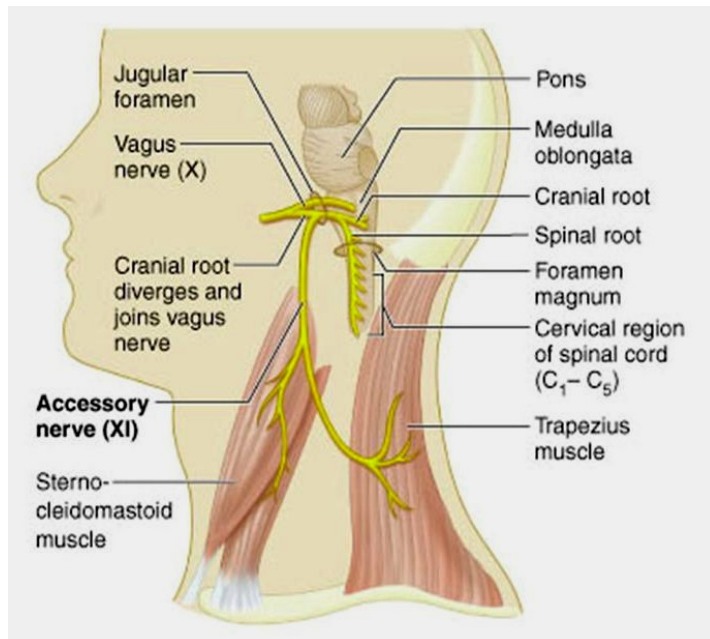
**Radices craniales**

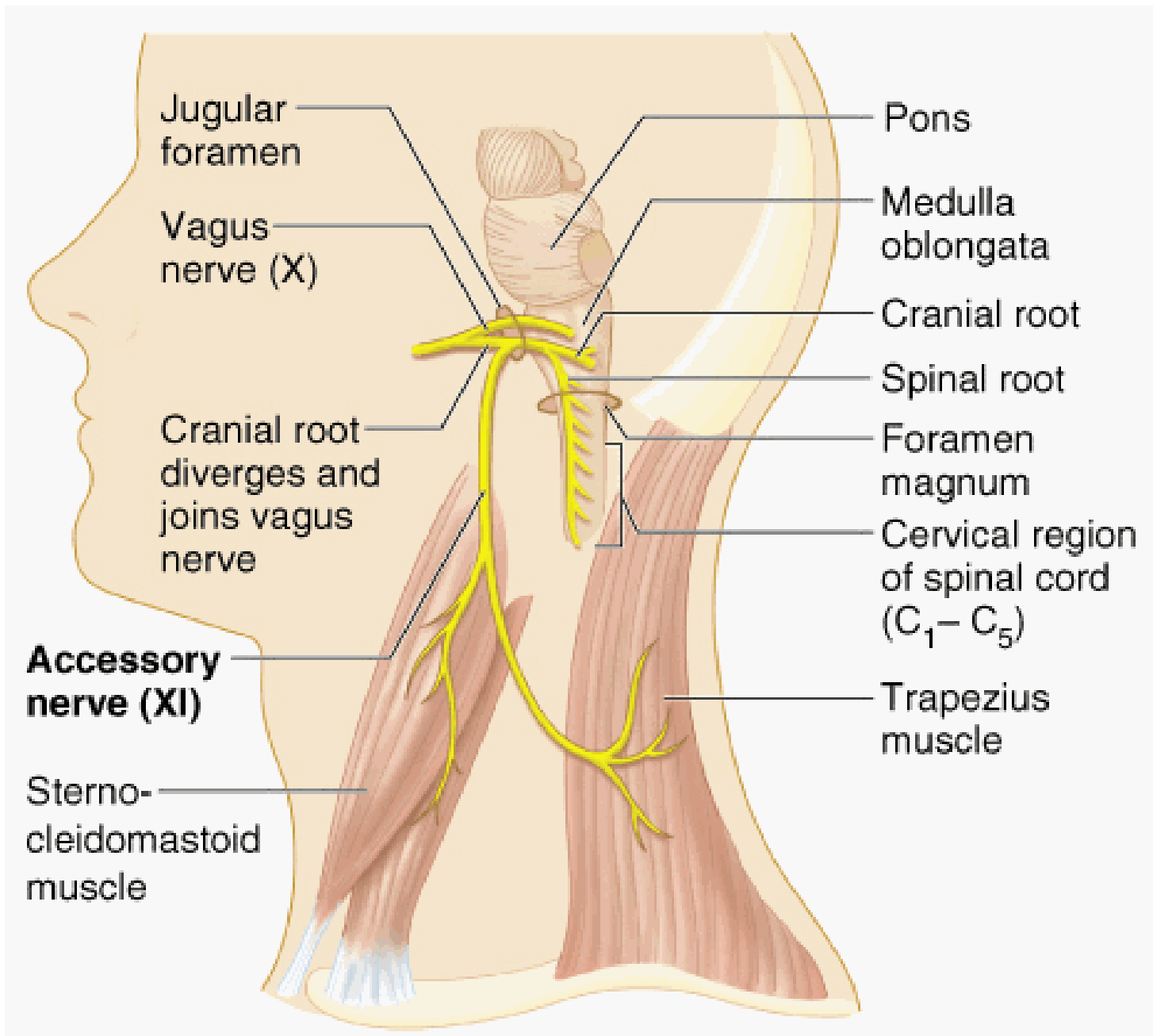
**Radices spinales**

**Ramus internus-** pojí se s n.X.  
(svaly hrtanu)

**Ramus externus**

**motorický** – část musculus  
sternocleidomastoideus a  
musculus trapezius

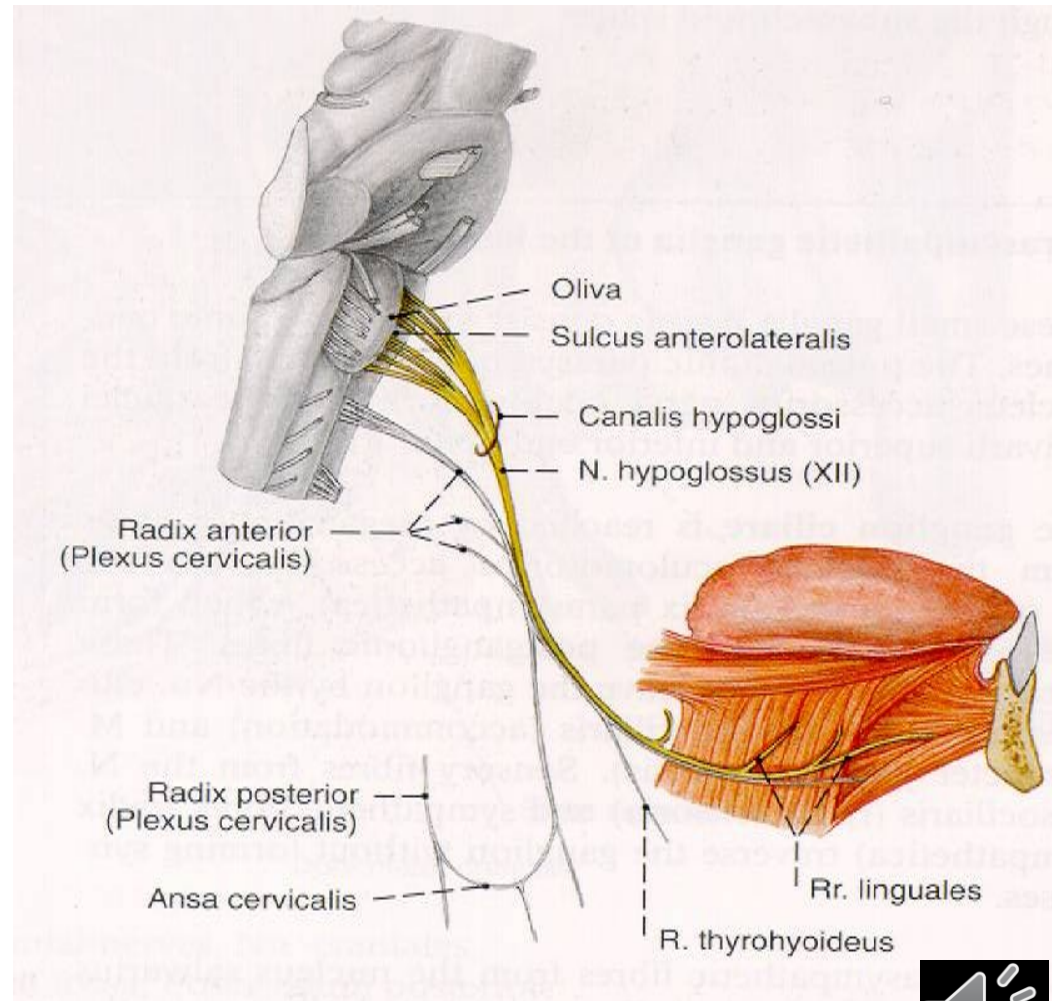




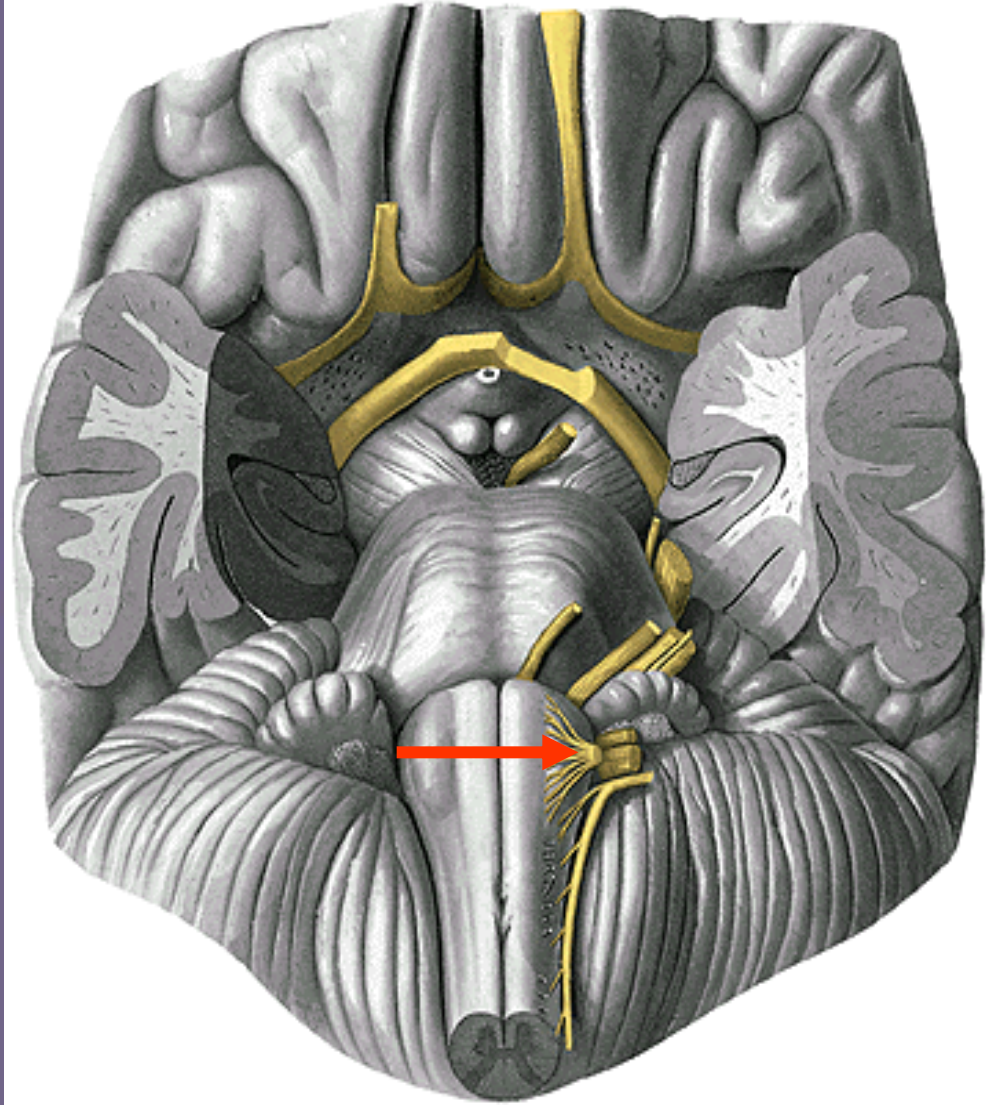
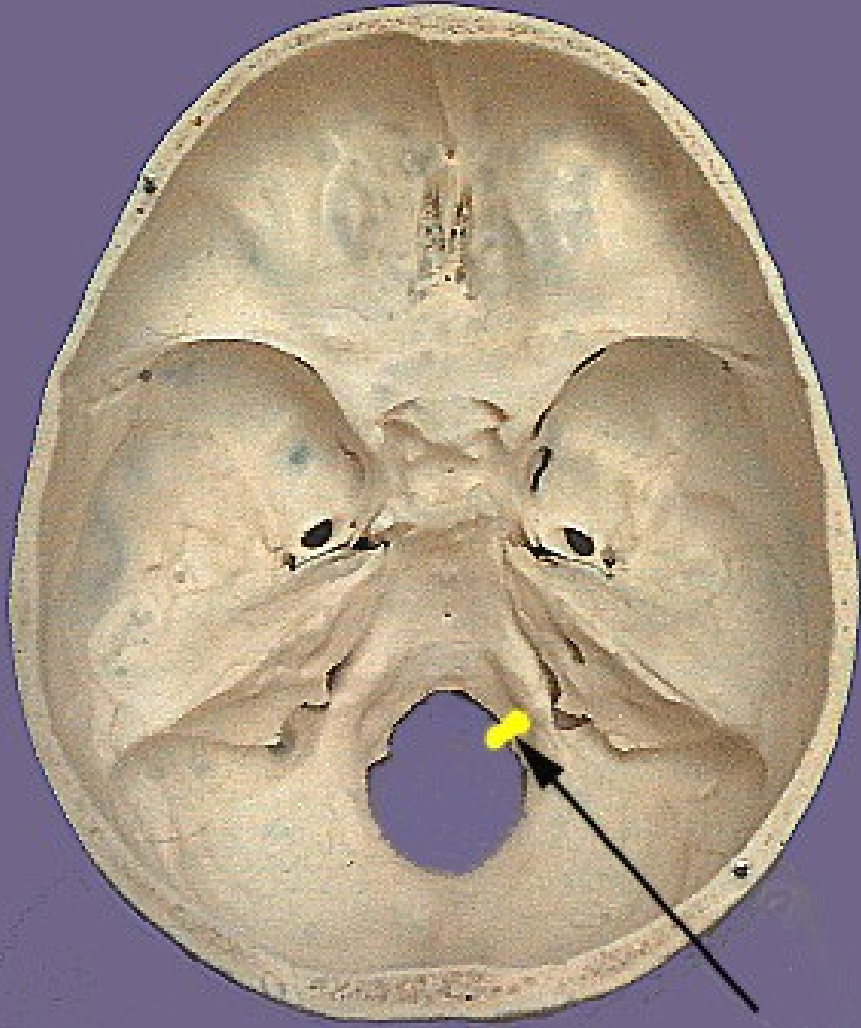
# XII. PODJAZYKOVÝ NERV

## (*nervus hypoglossus*)

- **vystupuje z prodloužené míchy - sulcus ventrolateralis**
- **z lebeční dutiny se dostává skrz canalis nervi hypoglossi**
- **postupuje směrem k jazyku, kde se větví**







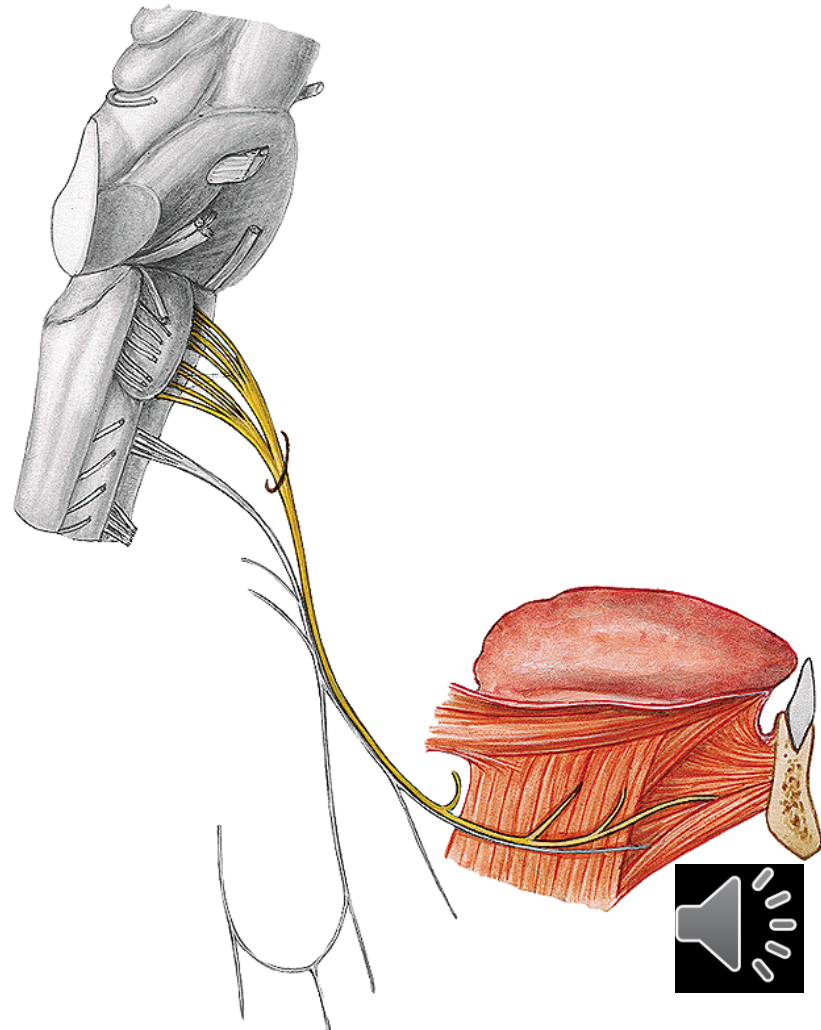
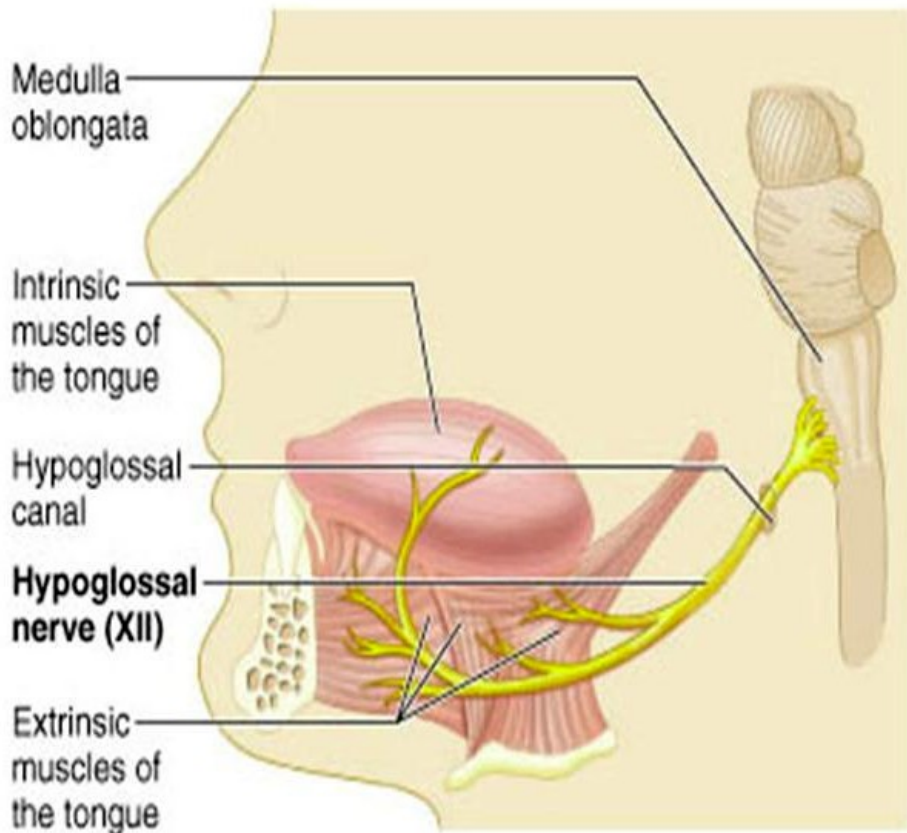
n. XII.



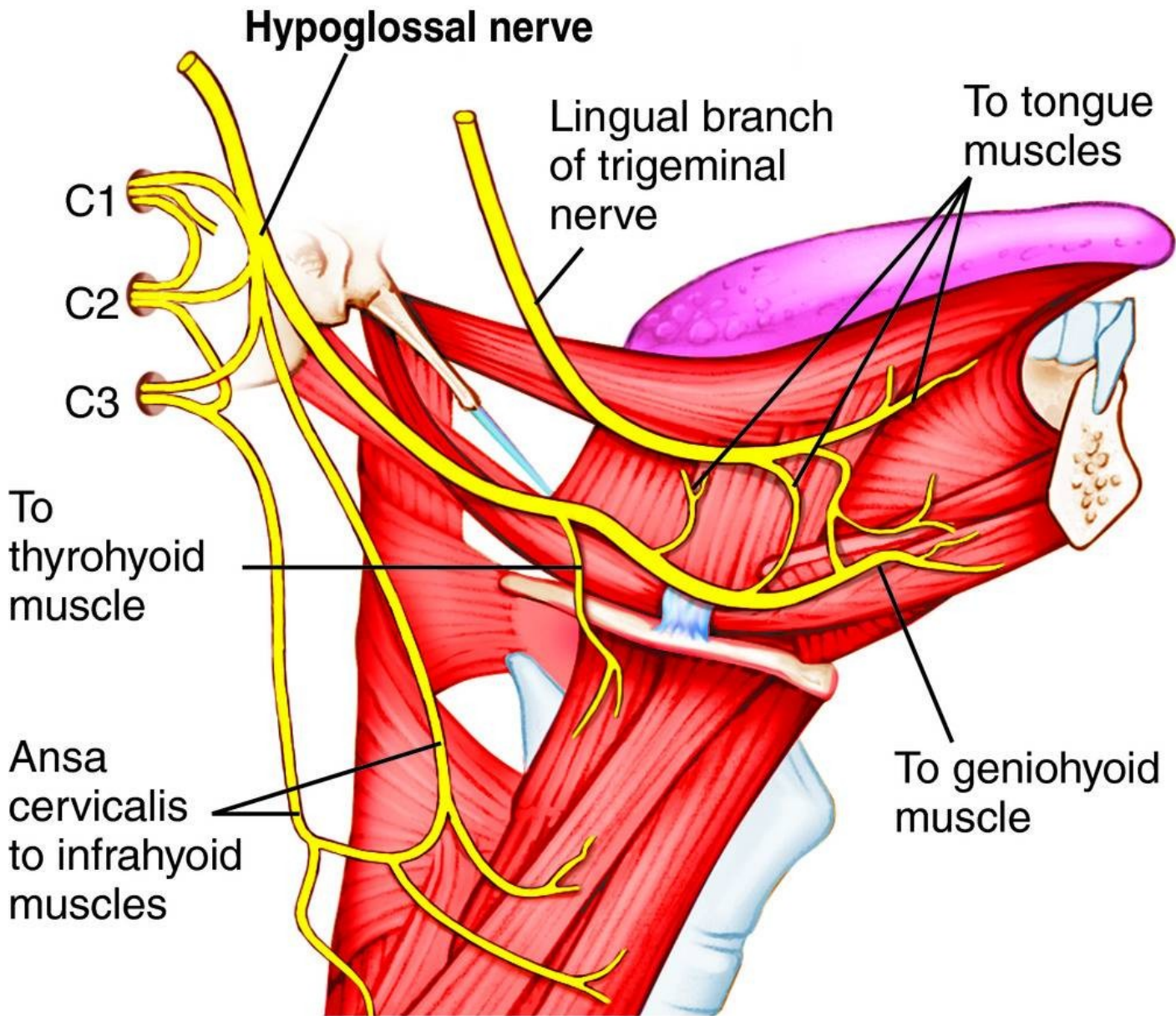
# N. hypoglossus

**Motorický nerv:** inervace příčně pruhované svaloviny **jazyka** („řečový nerv“)

• **ansa cervicalis profunda- infrahyoidní svaly (plexus cervicalis)**









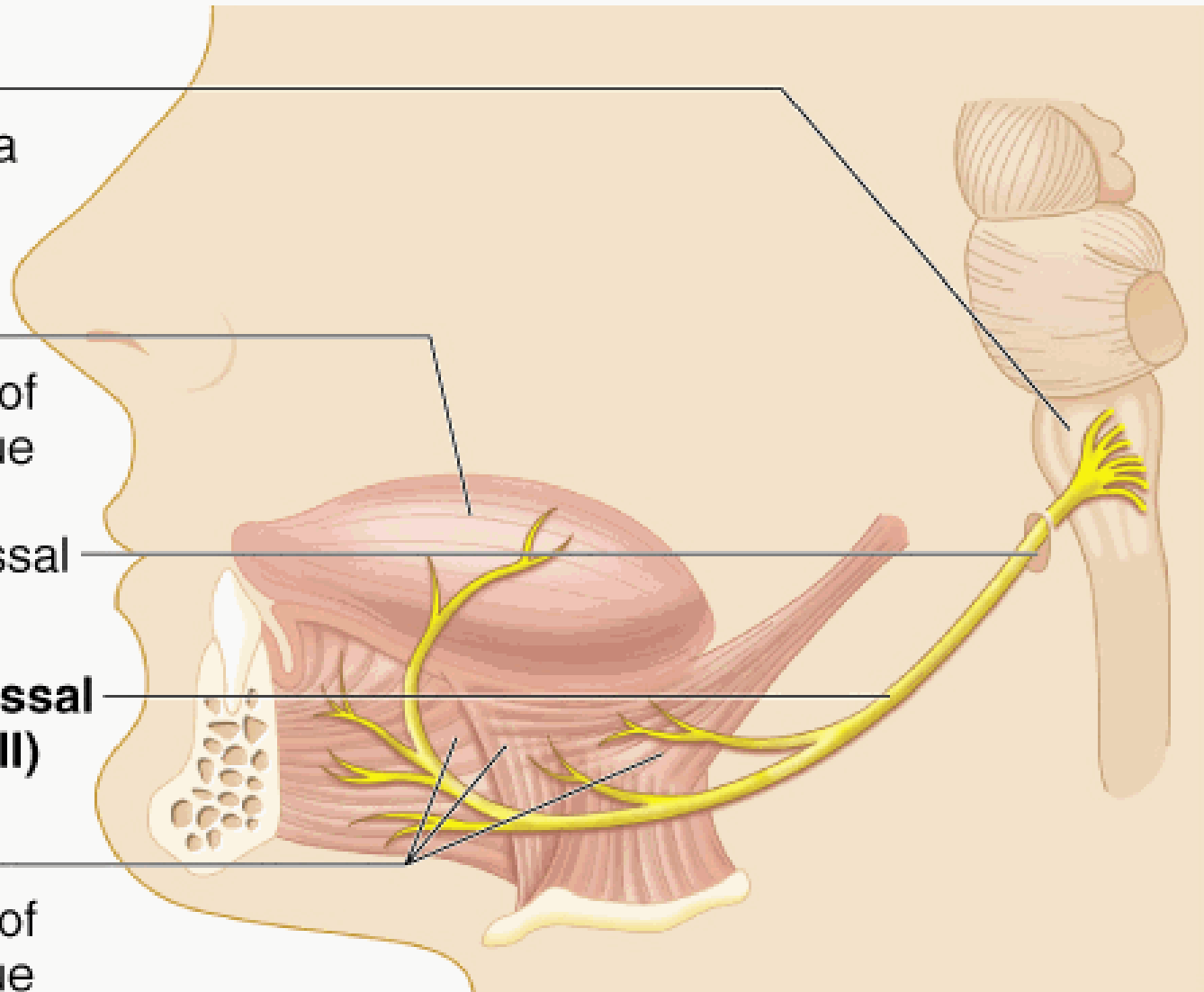
Medulla  
oblongata

Intrinsic  
muscles of  
the tongue

Hypoglossal  
canal

**Hypoglossal  
nerve (XII)**

Extrinsic  
muscles of  
the tongue



## Obrázky:

- **Atlas der Anatomie des Menschen/Sobotta. Putz,R., und Pabst,R. 20. Auflage. München:Urban & Schwarzenberg, 1993**
- **Netter: Interactive Atlas of Human Anatomy.**
- **Naňka, Elišková: Přehled anatomie. Galén, Praha 2009.**
- **Čihák: Anatomie I, II, III.**
- **Drake et al: Gray's Anatomy for Students. 2010**

