

Totální náhrada kolena Optimed

Z. Rozkydal

Výukový specialista: Doc. MUDr. Z. Rozkydal, Ph.D.

Garant kurzu|: doc. MUDr. Z. Rozkydal, Ph.D.

Konkrétní výuka: Ortopedie a rehabilitace VLOR7X1

Rozsah a typ výuky: cvičení 45 minut

Význam VJ: cílem je podat základní znalosti o endoprotézách kolenního kloubu

Anotace VJ:

VJ seznamuje s indikacemi, kontraindikacemi, materiály, dělením, prerequizitami pro dlouhodobou funkci umělé náhrady kolena.

Dále podává informace o možných komplikacích a jejich řešení.

Klíčová slova: totální náhrada kolena

Seznam významných pojmů ve VJ:
Umělý kloub, totální náhrada kolena

Learning outcomes:

Student má mít na konci kurzu základní teoretické znalosti o problematice umělé náhrady kolenního kloubu- viz seznam VJ.

Z praktických dovedností má mít teoretické znalosti o materiálech, dělení, indikaci a kontraindikaci k totální náhradě kolena. Má mít přehled o možných komplikacích a způsobech jejich řešení zvláště u periprotetických infekcí. Má mít znalosti o limitech z hlediska běžných denních aktivit a o posudkovém hodnocení.

Doporučené studijní zdroje:

Ortopedie: Pavel Janíček, CSc. a kol.

Masarykova univerzita, Lékařská fakulta. Brno, 2007.

ISBN 978-80-210-4429-6.

Ortopedie pro studenty lékařských a zdravotnických fakult:

Jiří Gallo a kol., Univerzita Palackého v Olomouc, 2011.

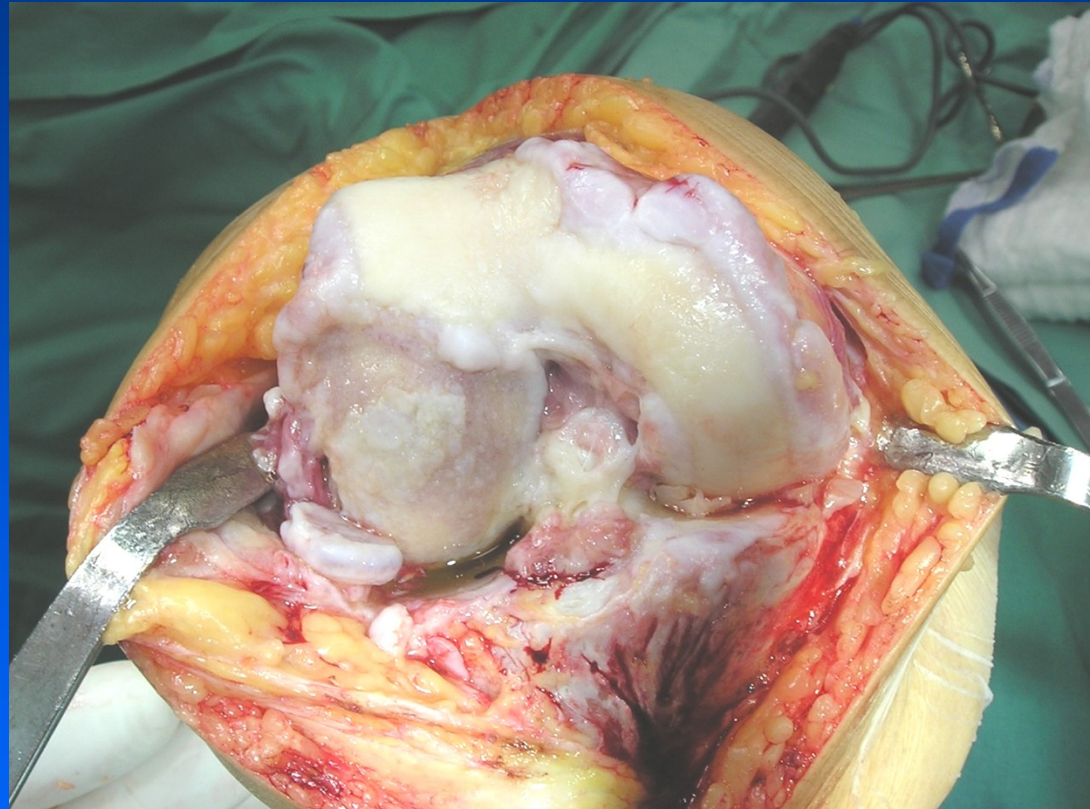
ISBN 978-80-244-2486-6.

Indikace k totální náhradě kolena

Bolestivý stav, který nereaguje na konzervativní léčbu

Již nejsou indikovány zachovné operace kolena

Snížený životní komfort



Indikace

Osteoartróza

- primární

- sekundární

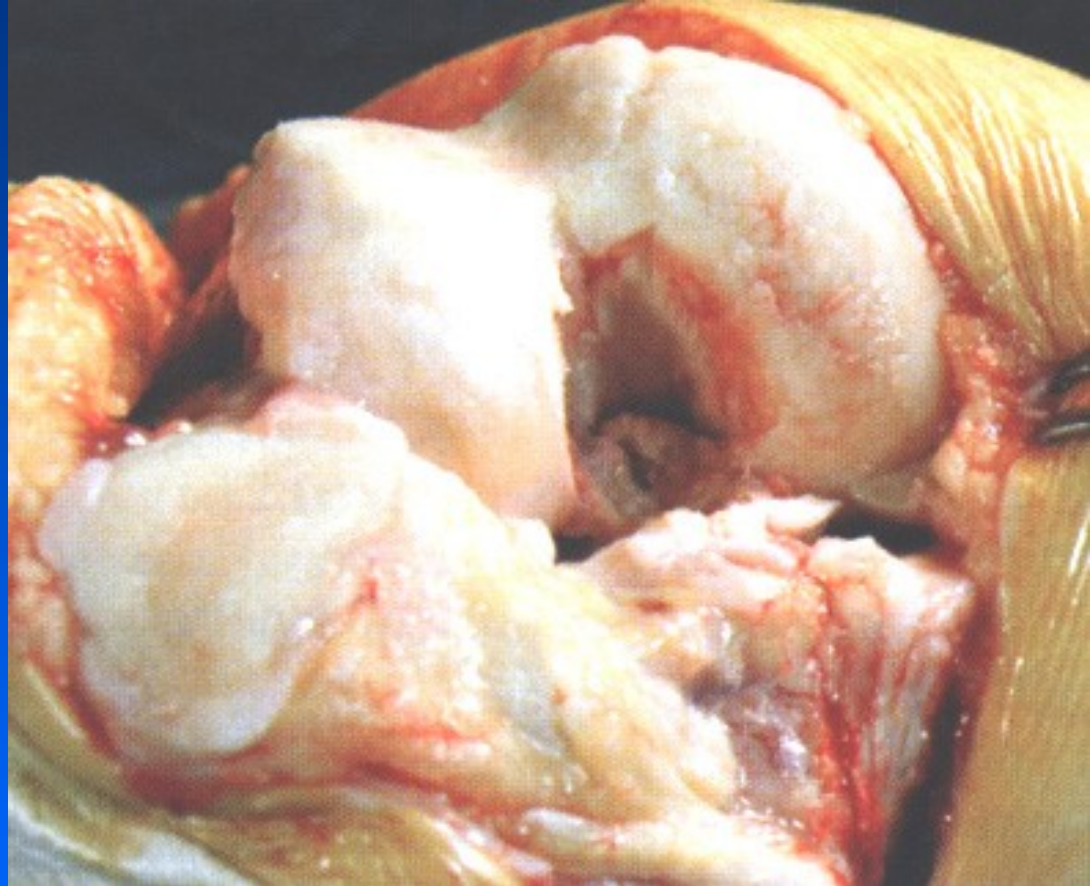
Aseptická nekróza kondylu

Revmatoidní arthritida

Psoriatická arthropatie

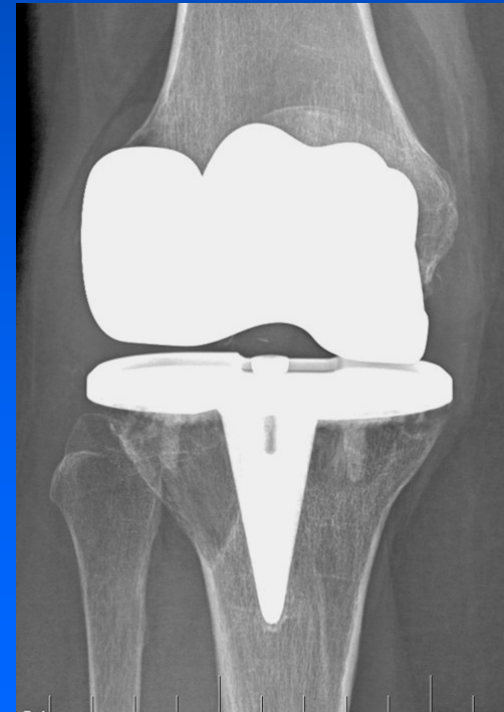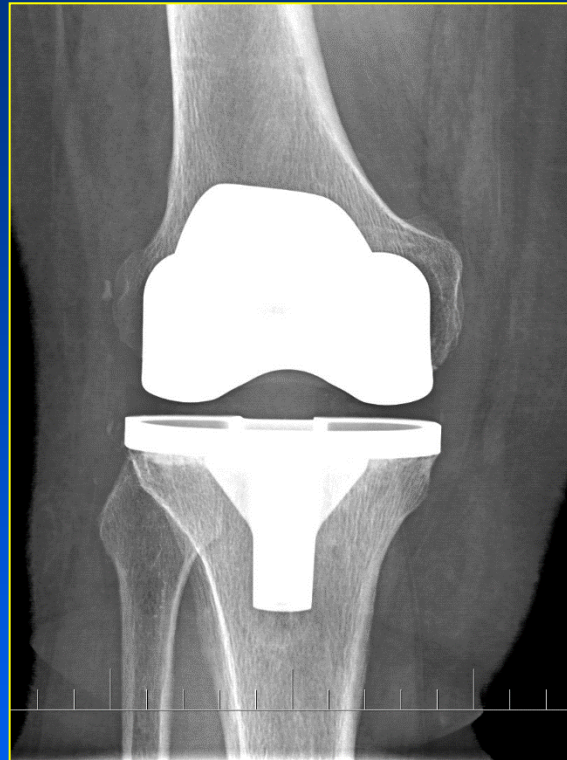
Tumory

Haemofilická arthropatie



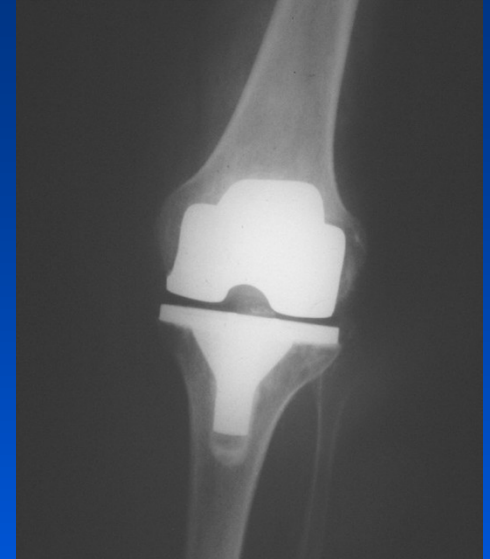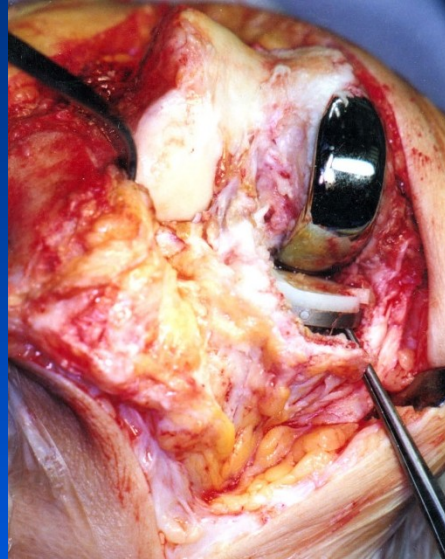
Totální náhrada kolena

- Cementované
- Hybridní
- Necementované



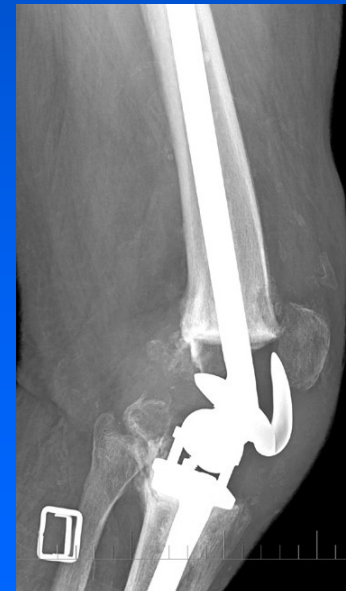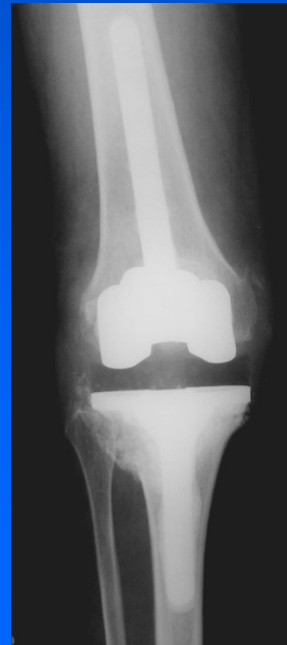
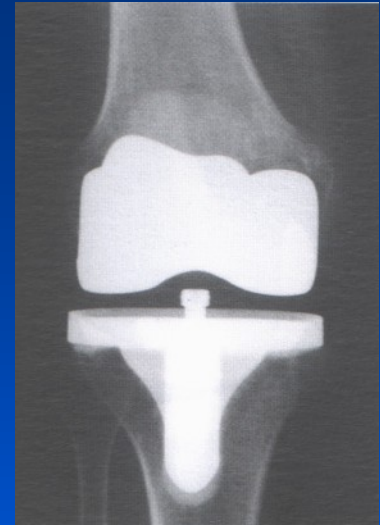
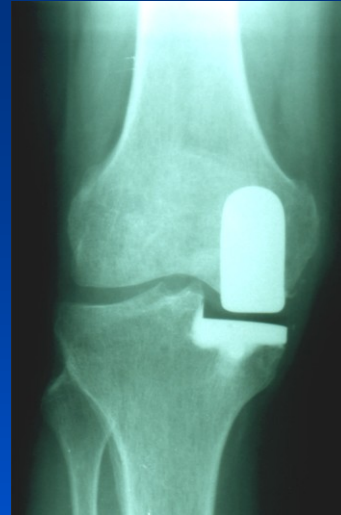Totální náhrada kolena

- Unikompartmentální
- Bikompartmentální
- Trikompartmentální

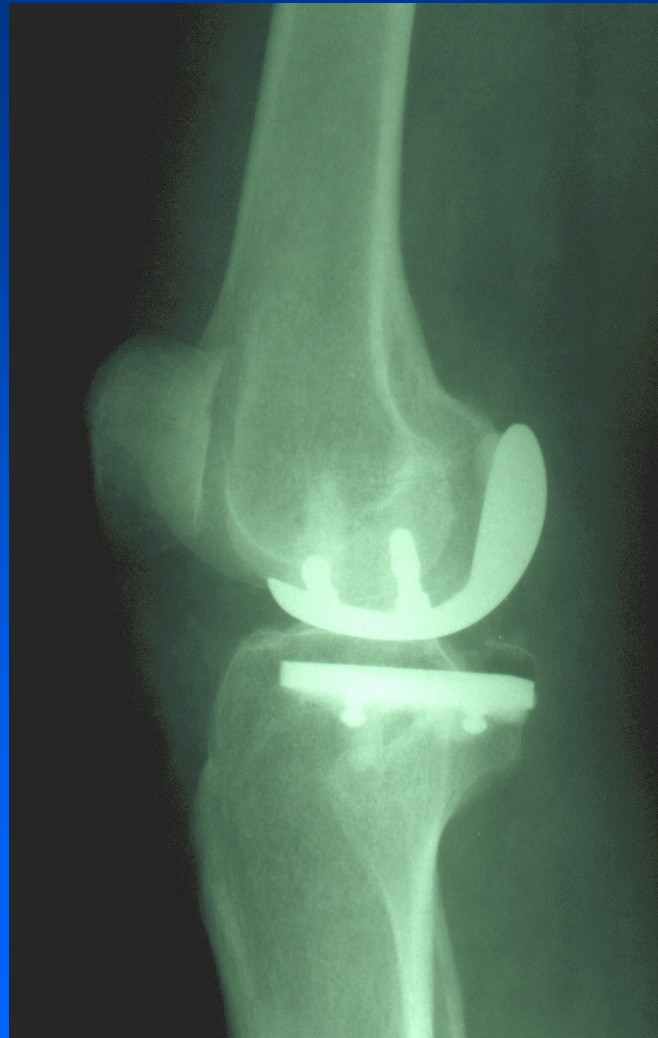
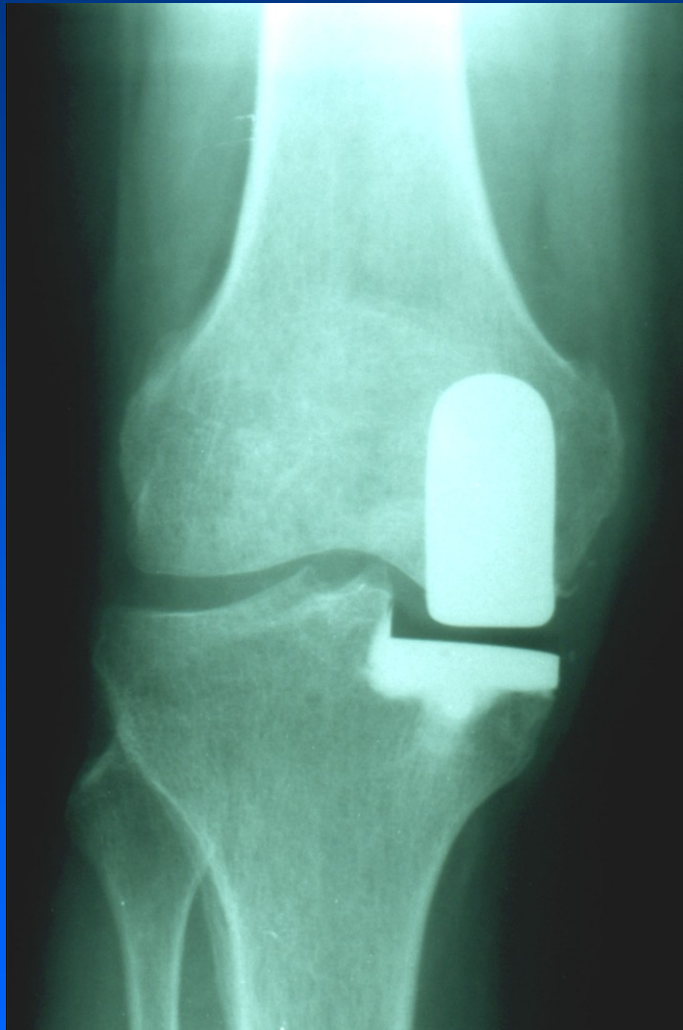
Totální náhrada kolena

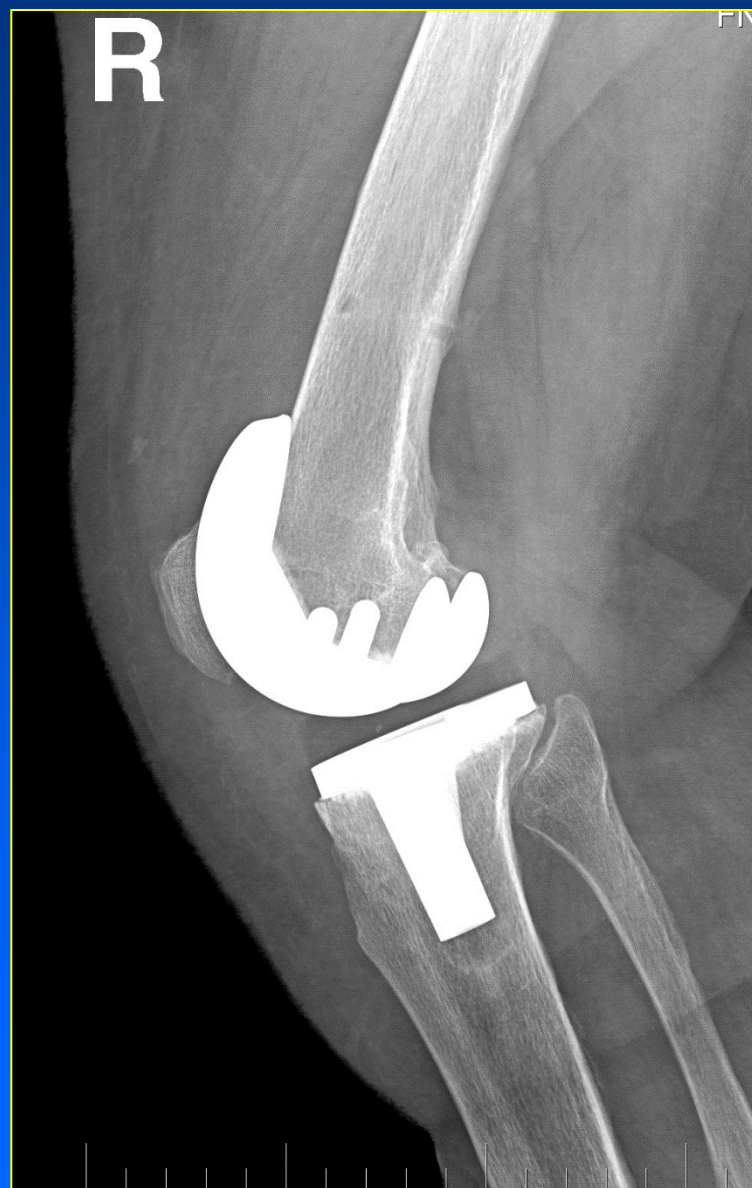
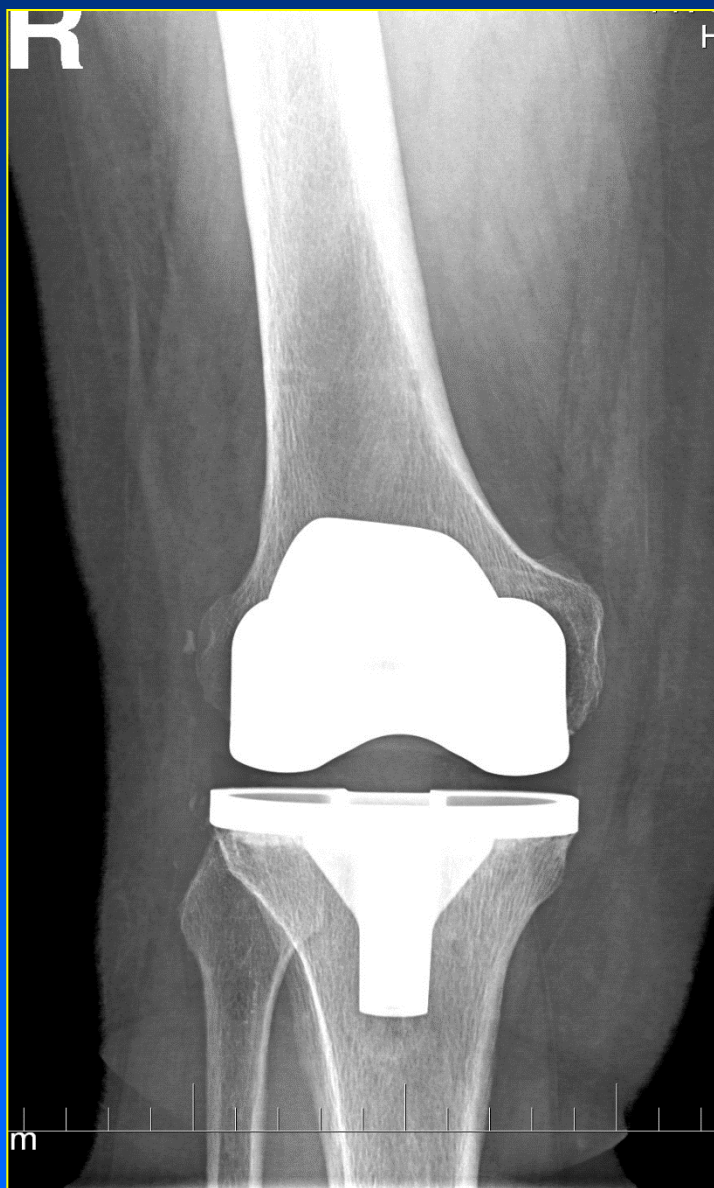- Unikondylární
- Kondylární
 - zachování PCL
 - náhrada PCL
- Kondylární s dřívky
- Šarnýrový
- Tumorózní



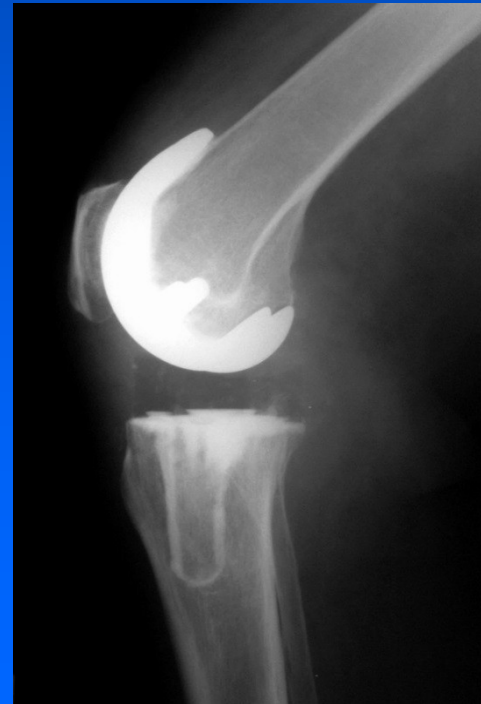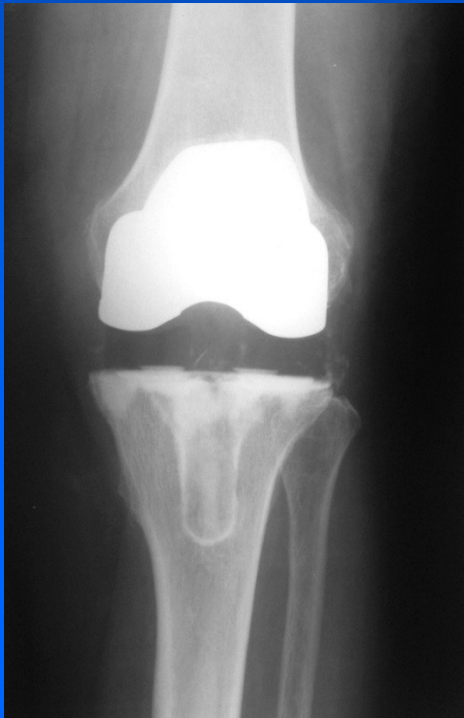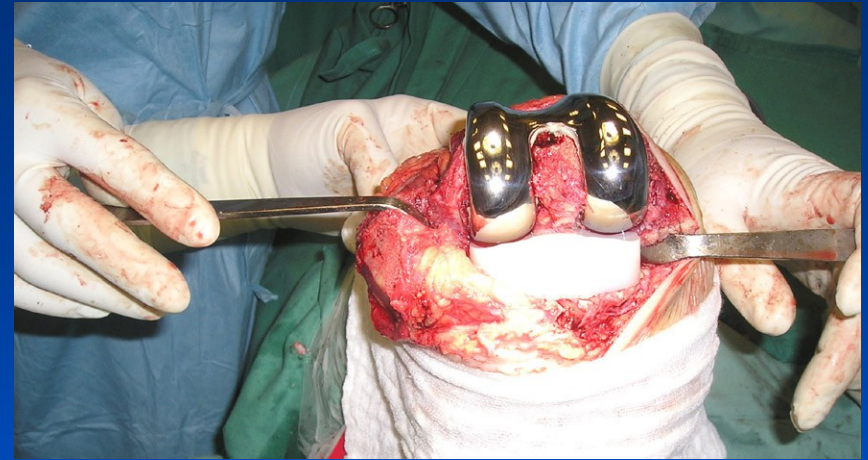
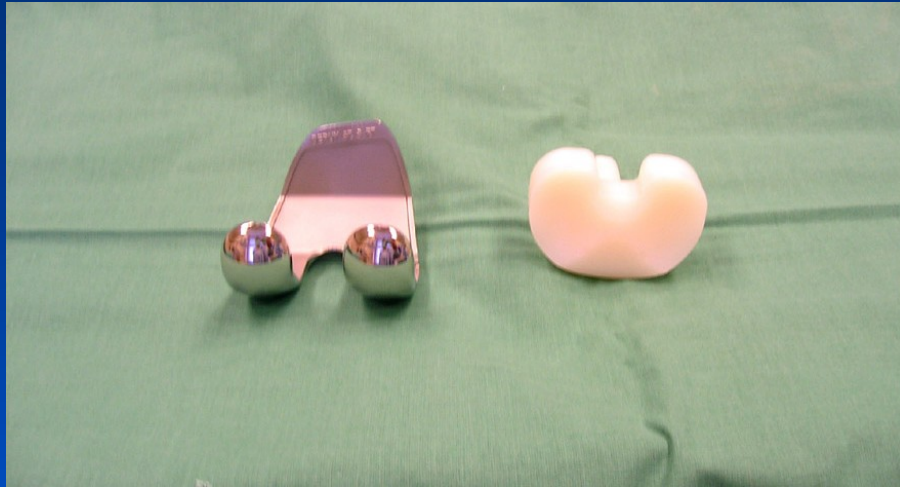
Unikondylární náhrada



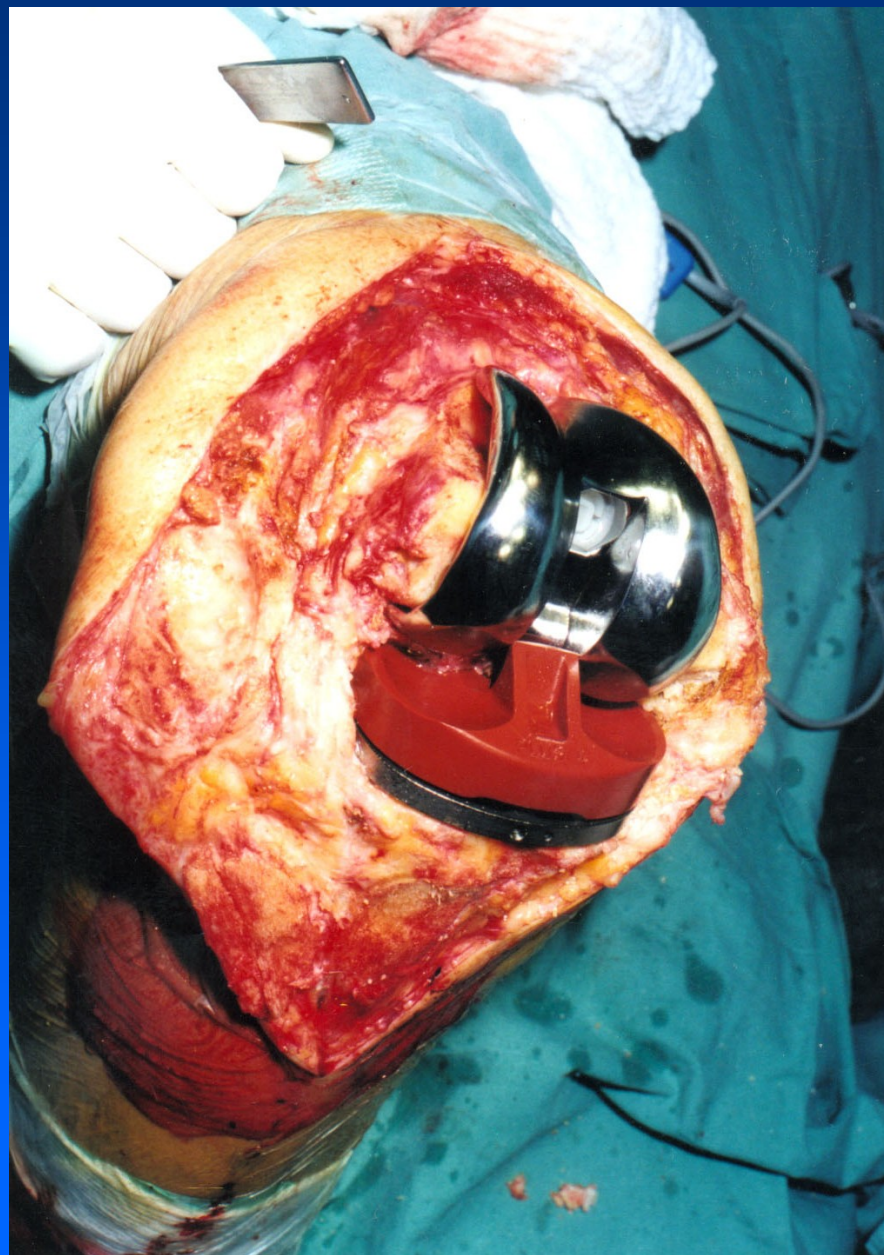
Kondylární náhrada – zachování PCL



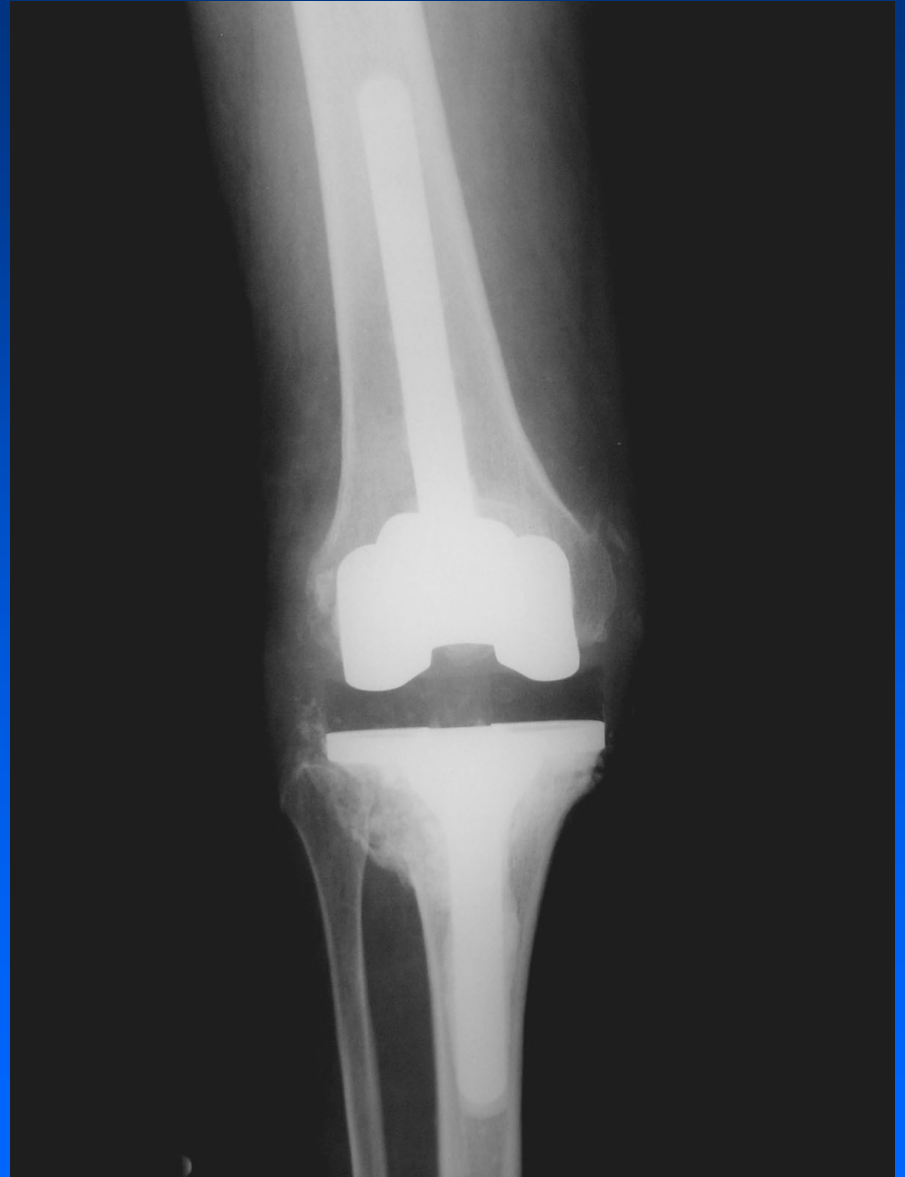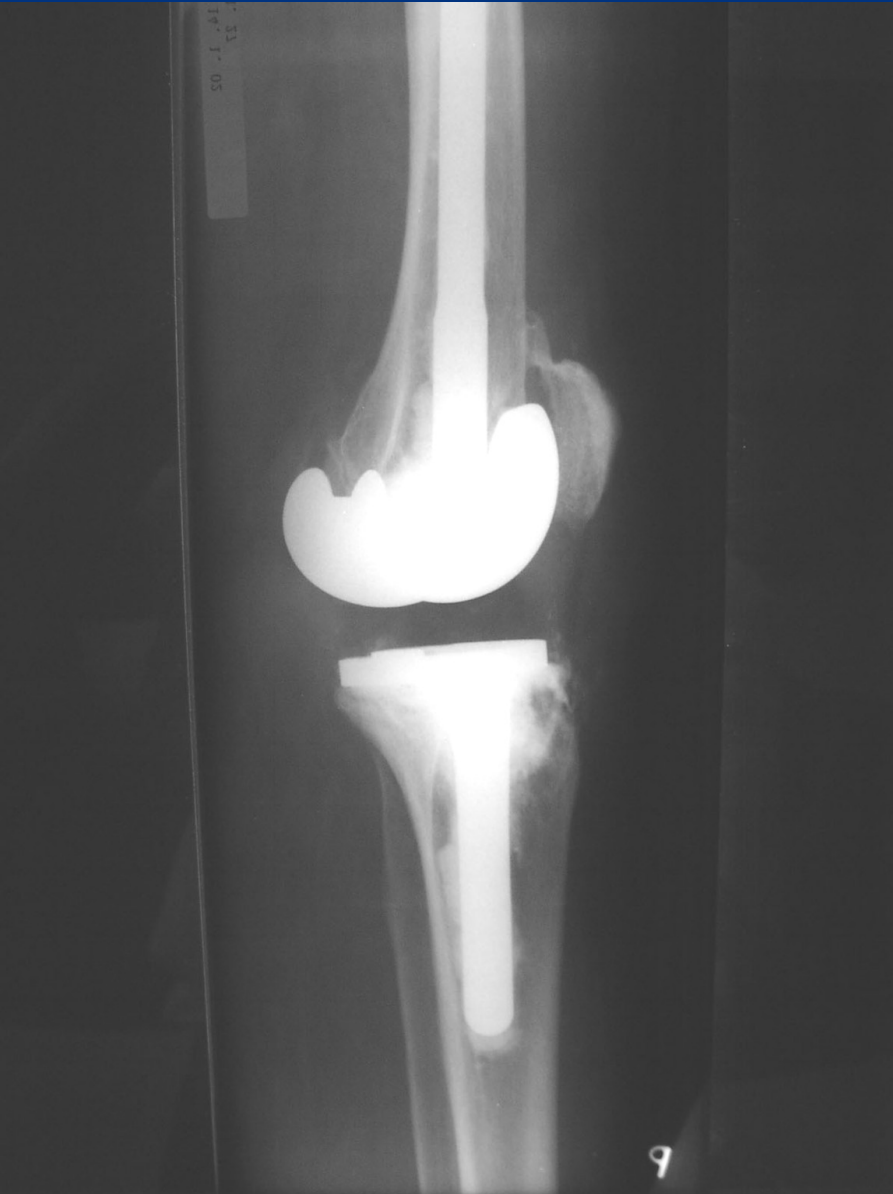TP kolena – all poly varianta



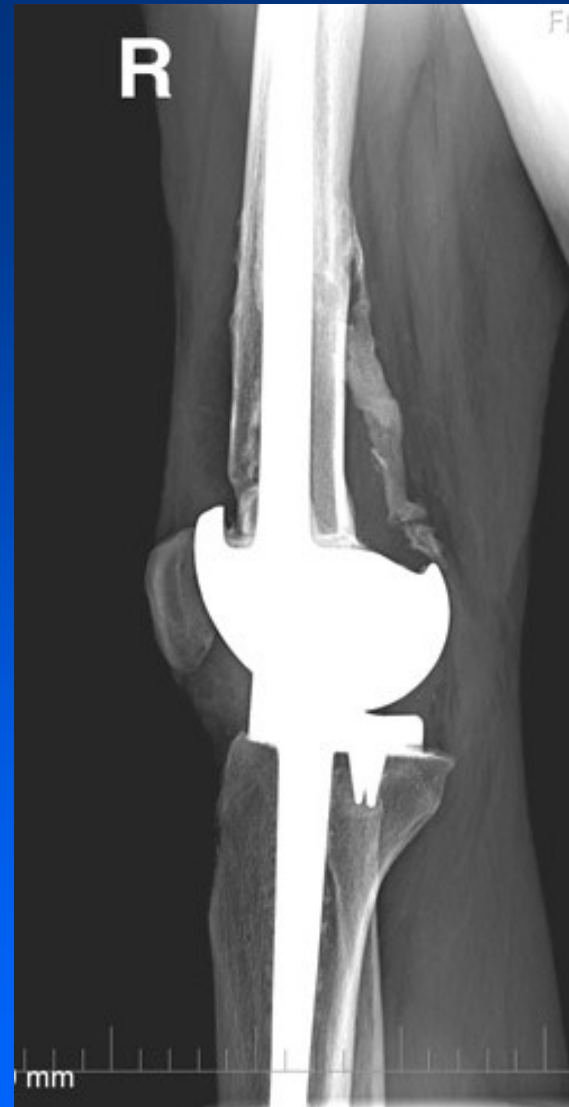
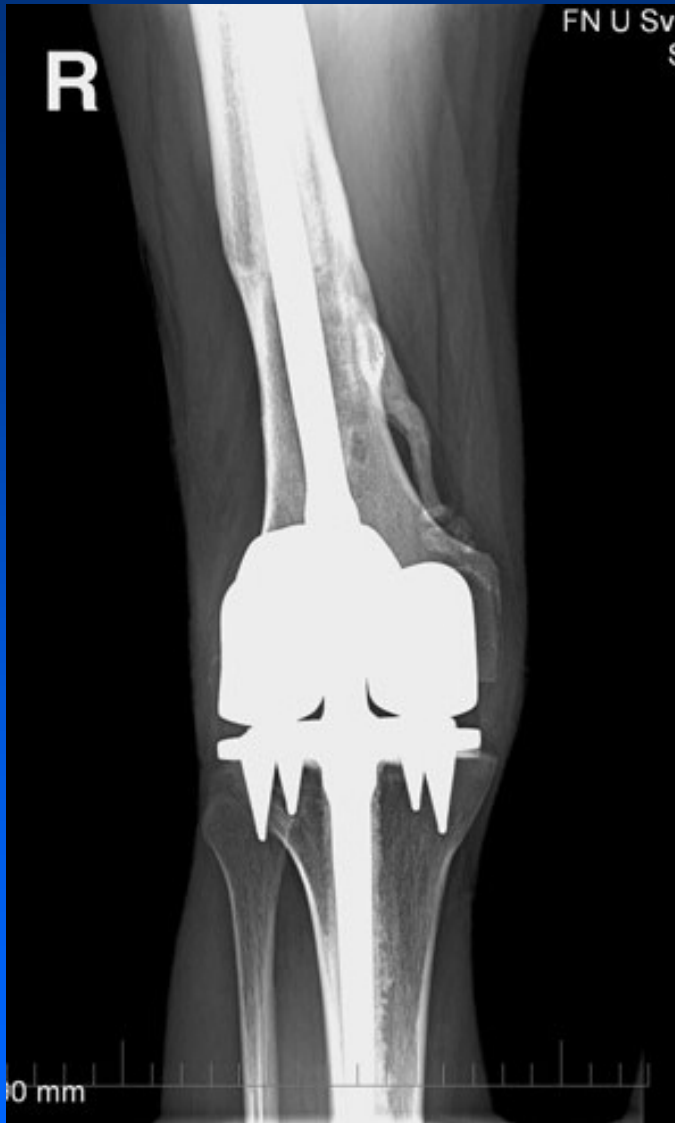Kondylární TEP kolena – náhrada PCL



Kondylární náhrada s dřívky

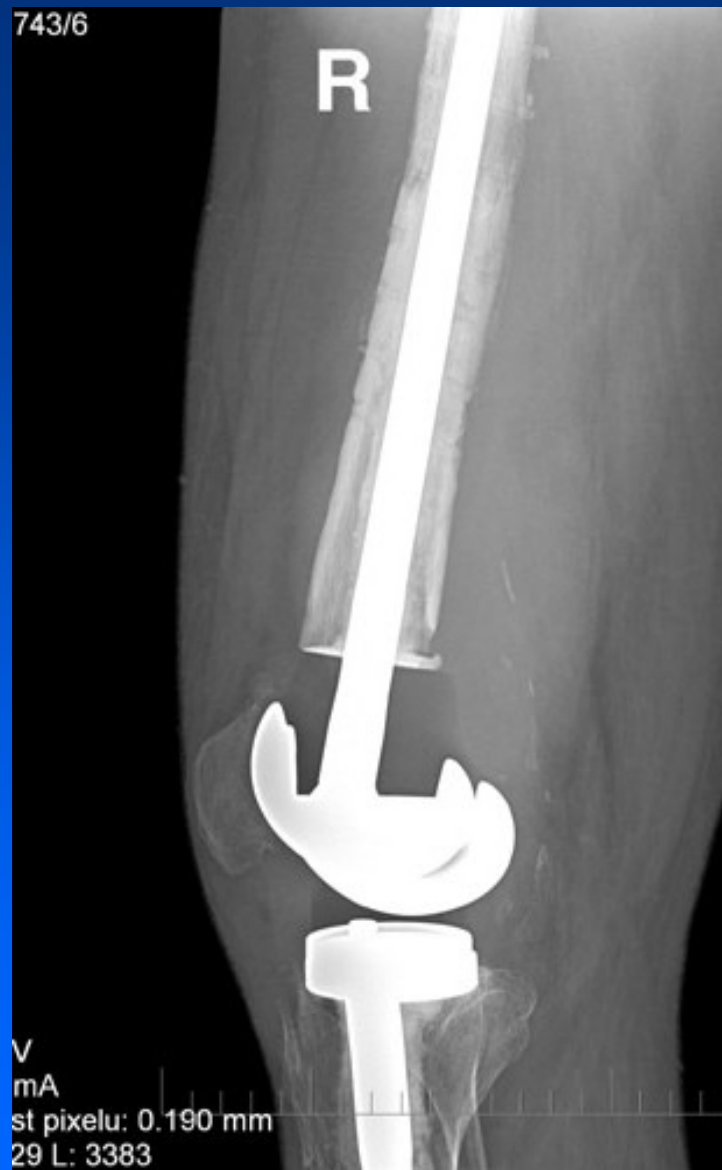
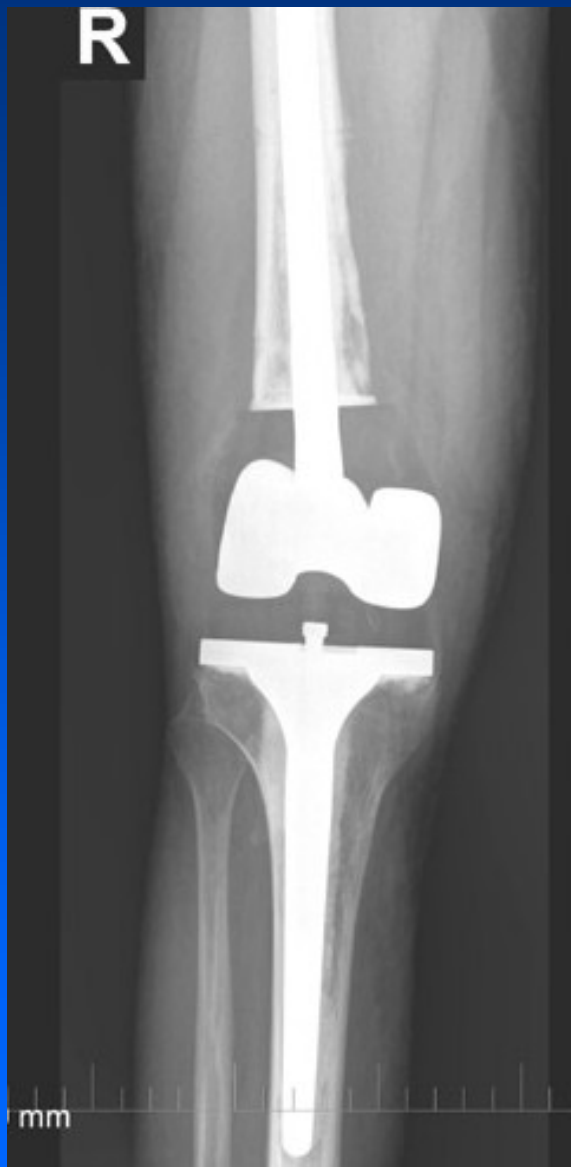
Tumorózní TP kolena

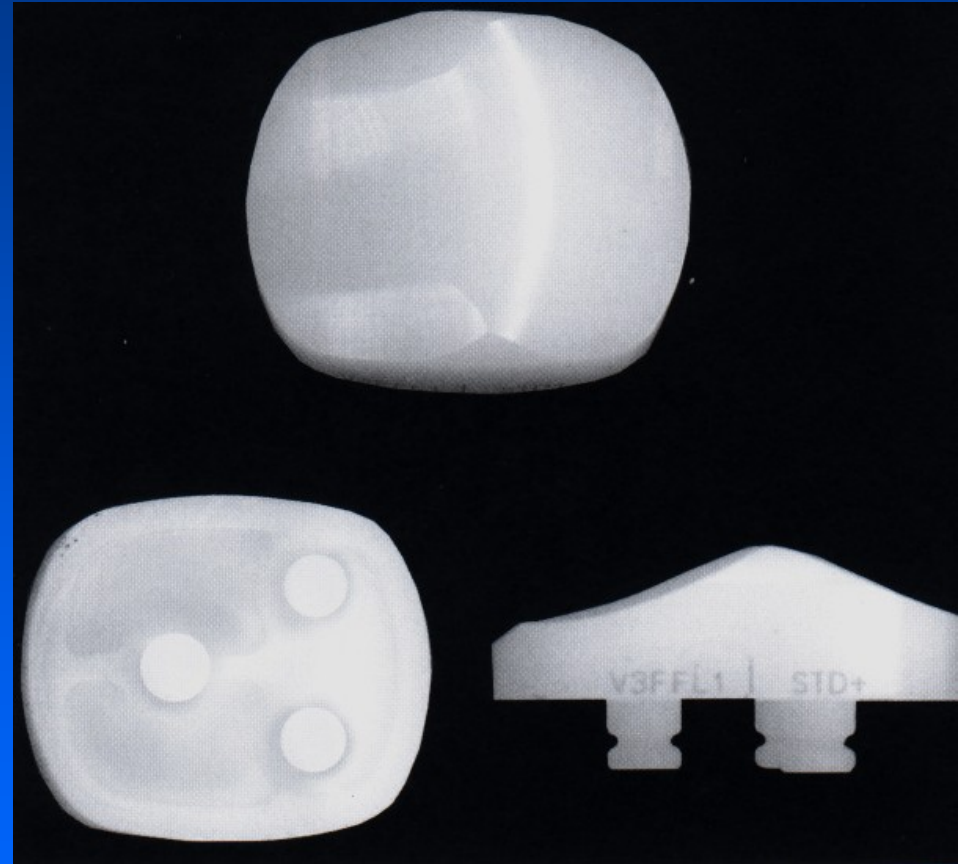
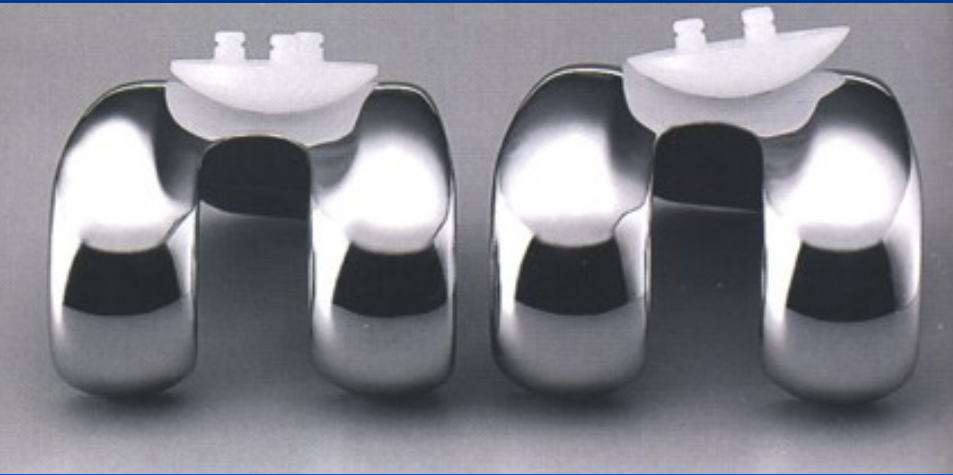

Kompozitní TKA

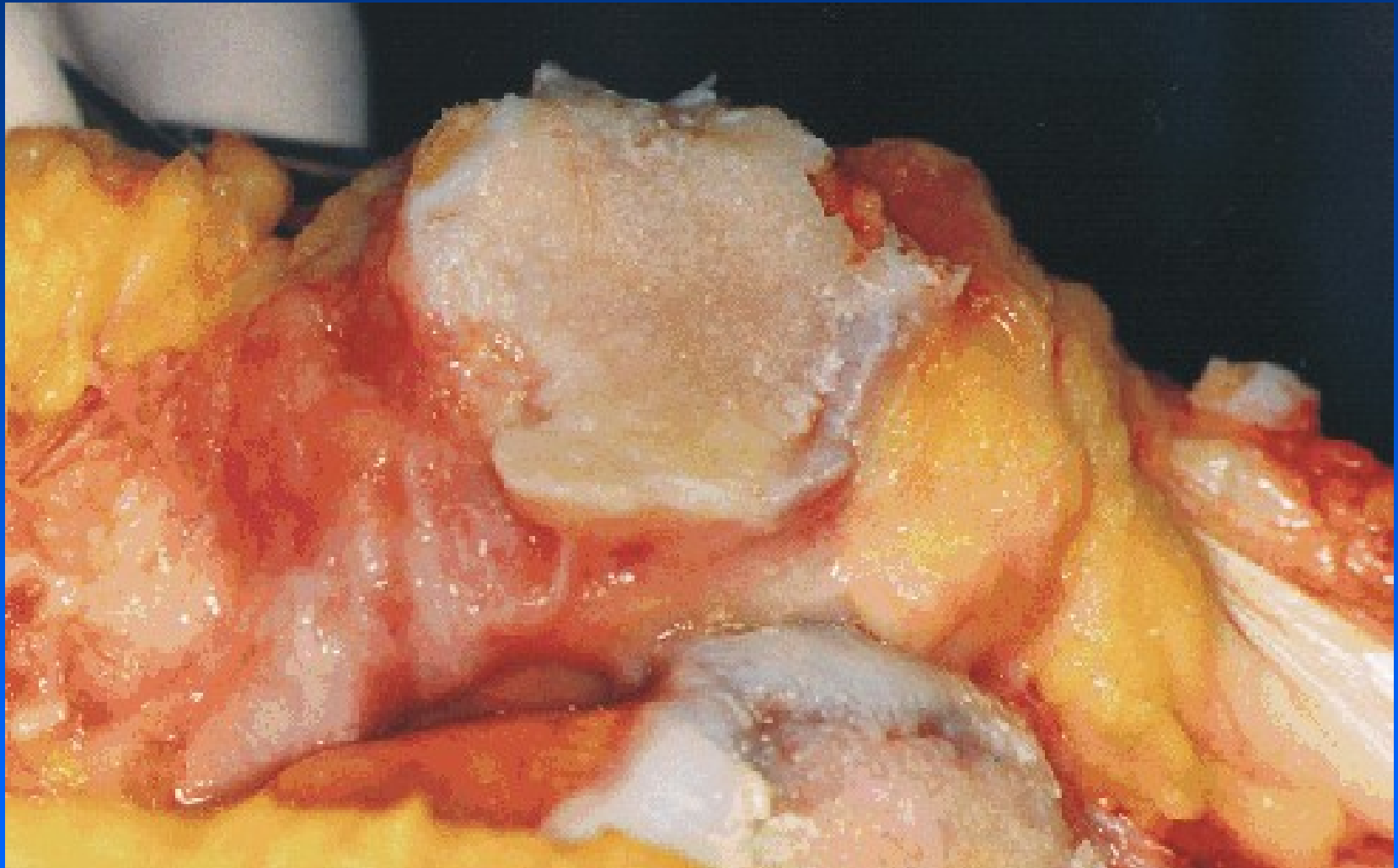Tumorózní TP kolena



Náhrada pately



Ošetření pately bez náhrady - odstranění osteofytů

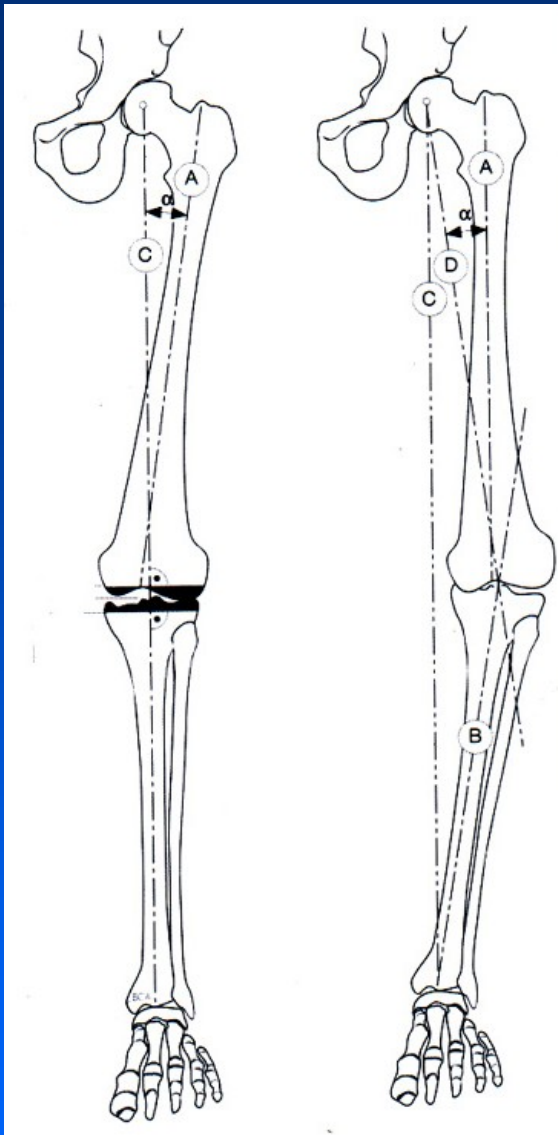


Fixní plató

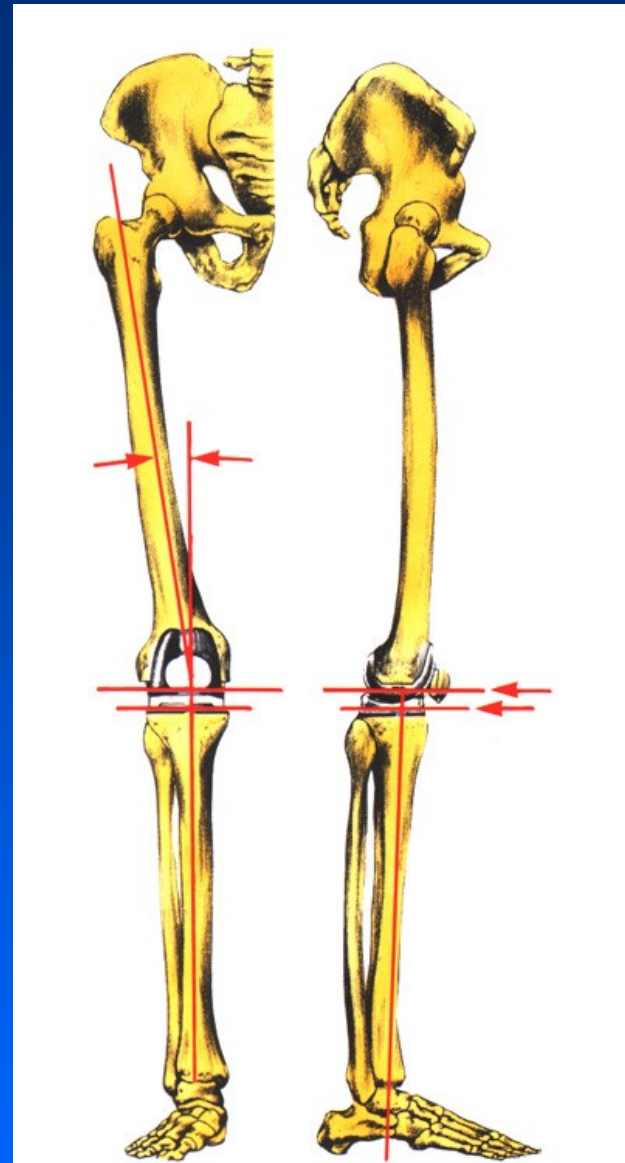


Rotační plató



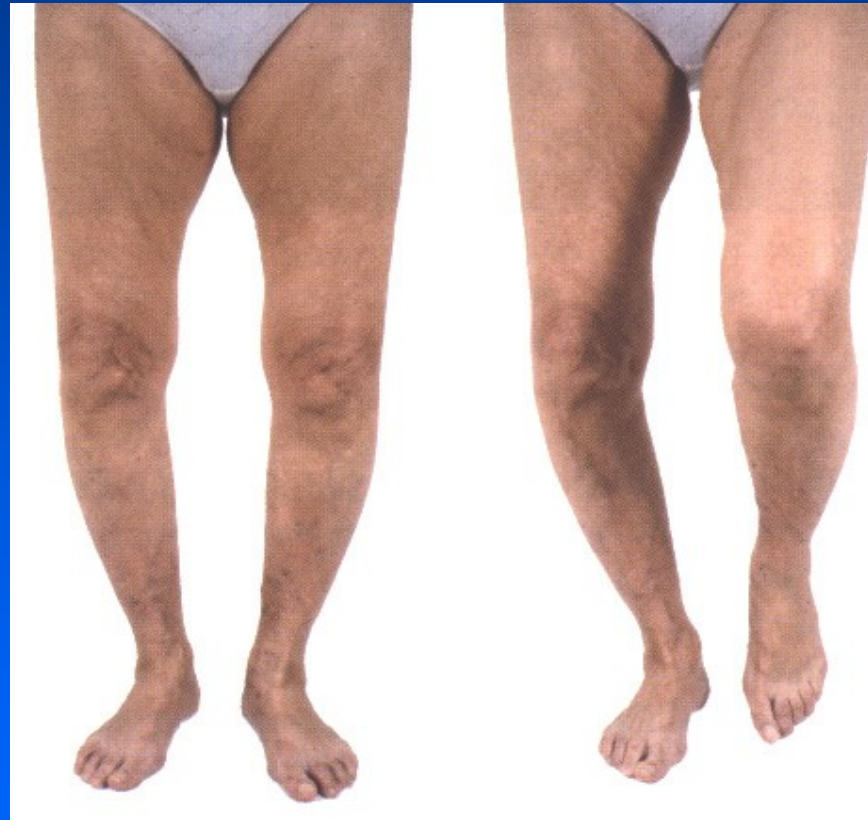
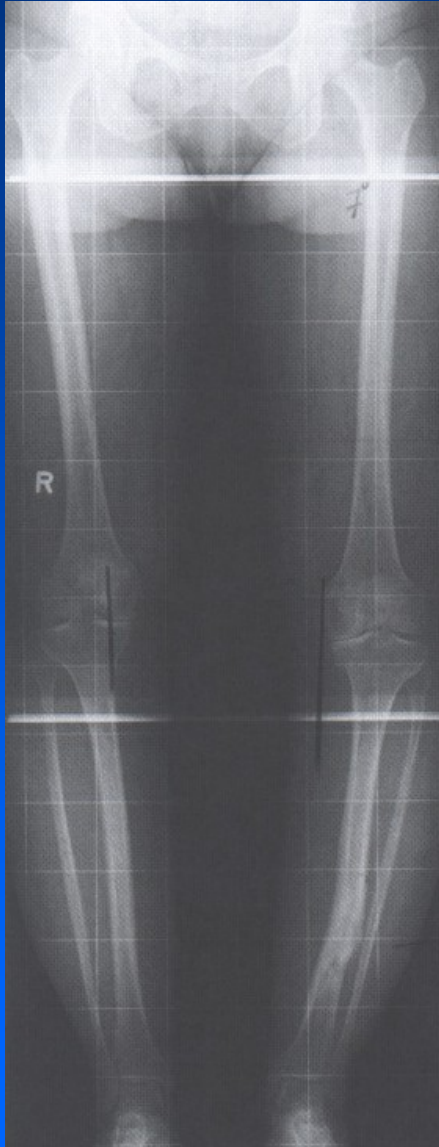
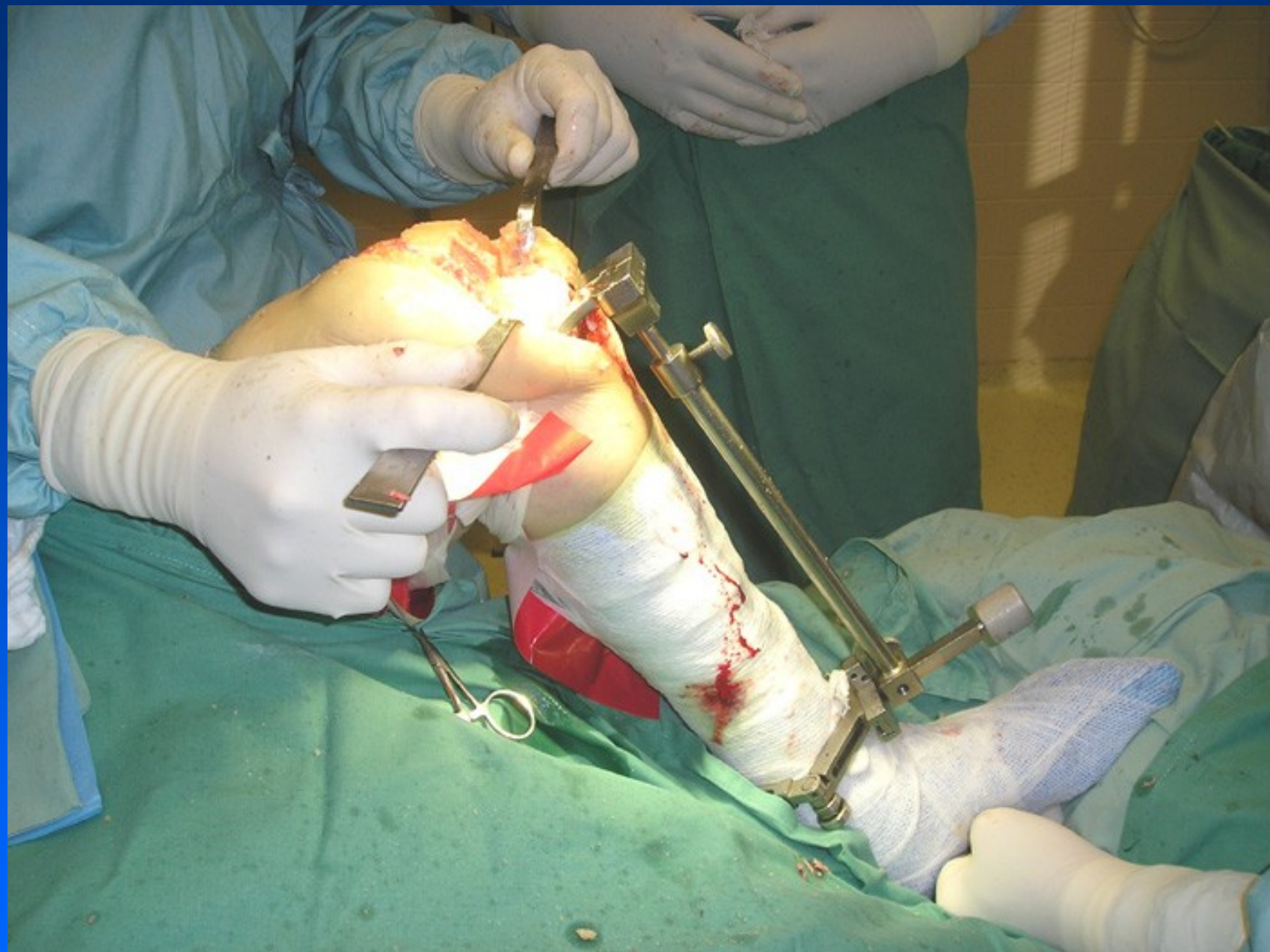
Mechanická osa DK



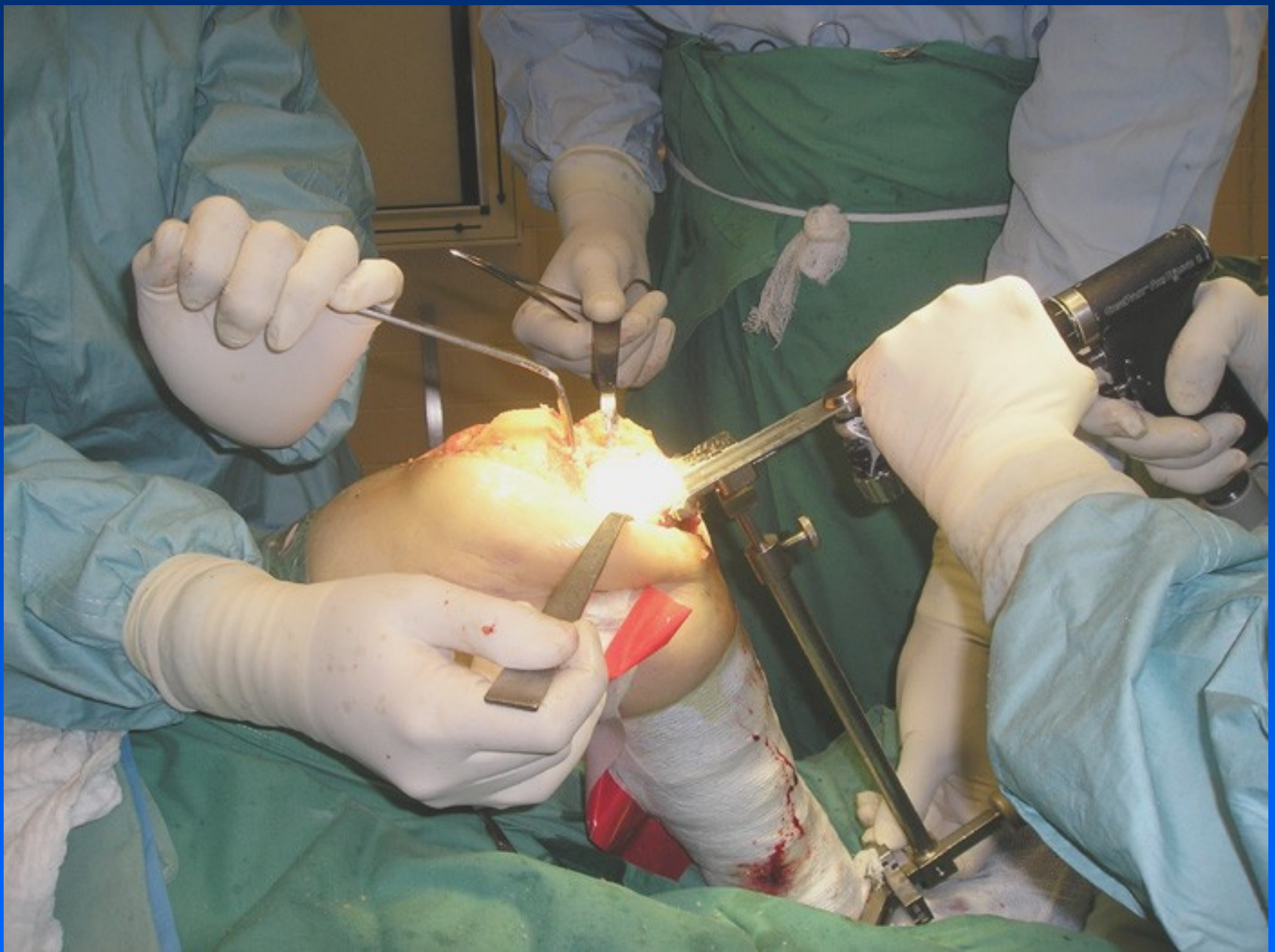
Anatomická osa DK

RTG snímek ve stoje

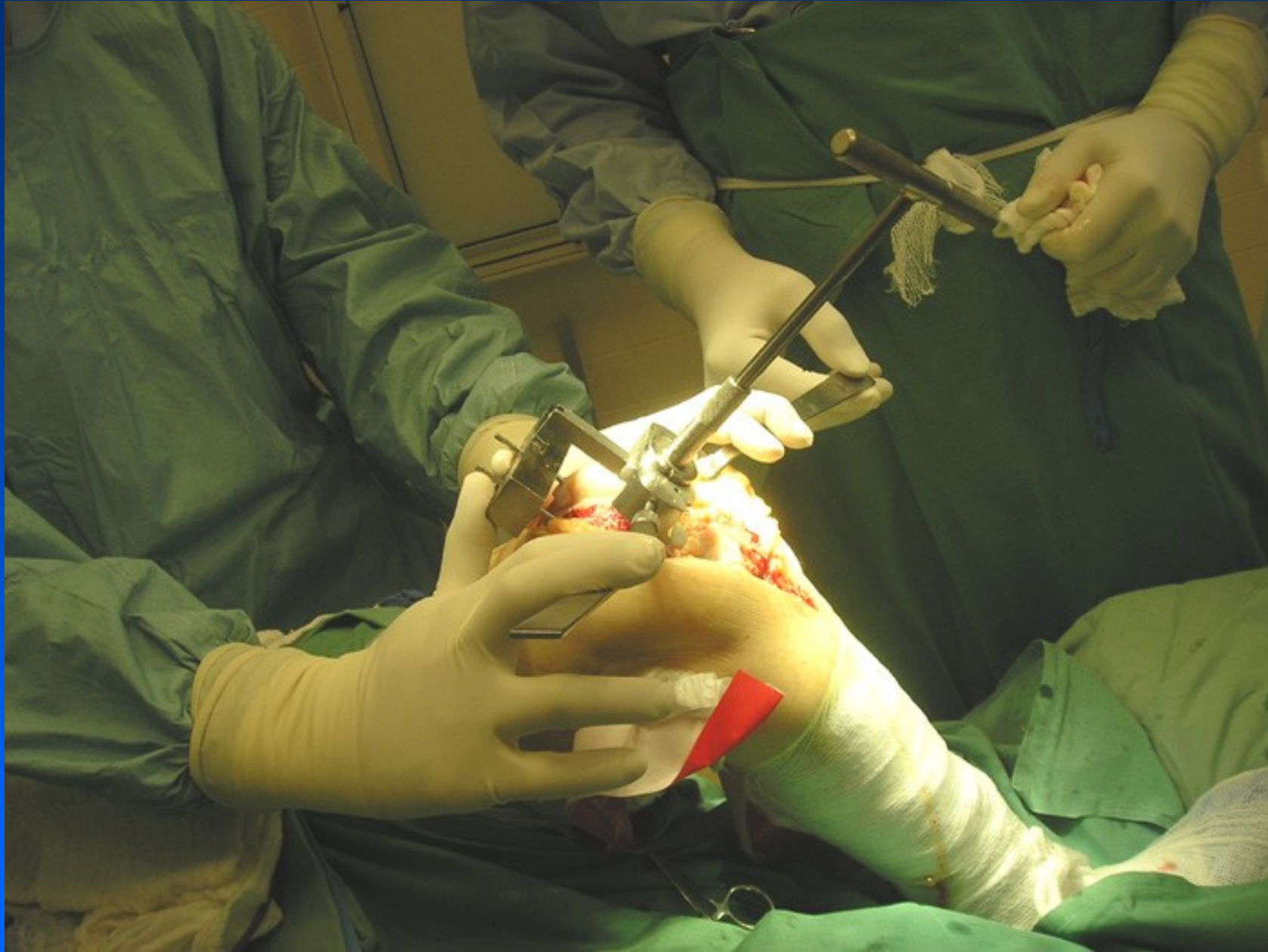



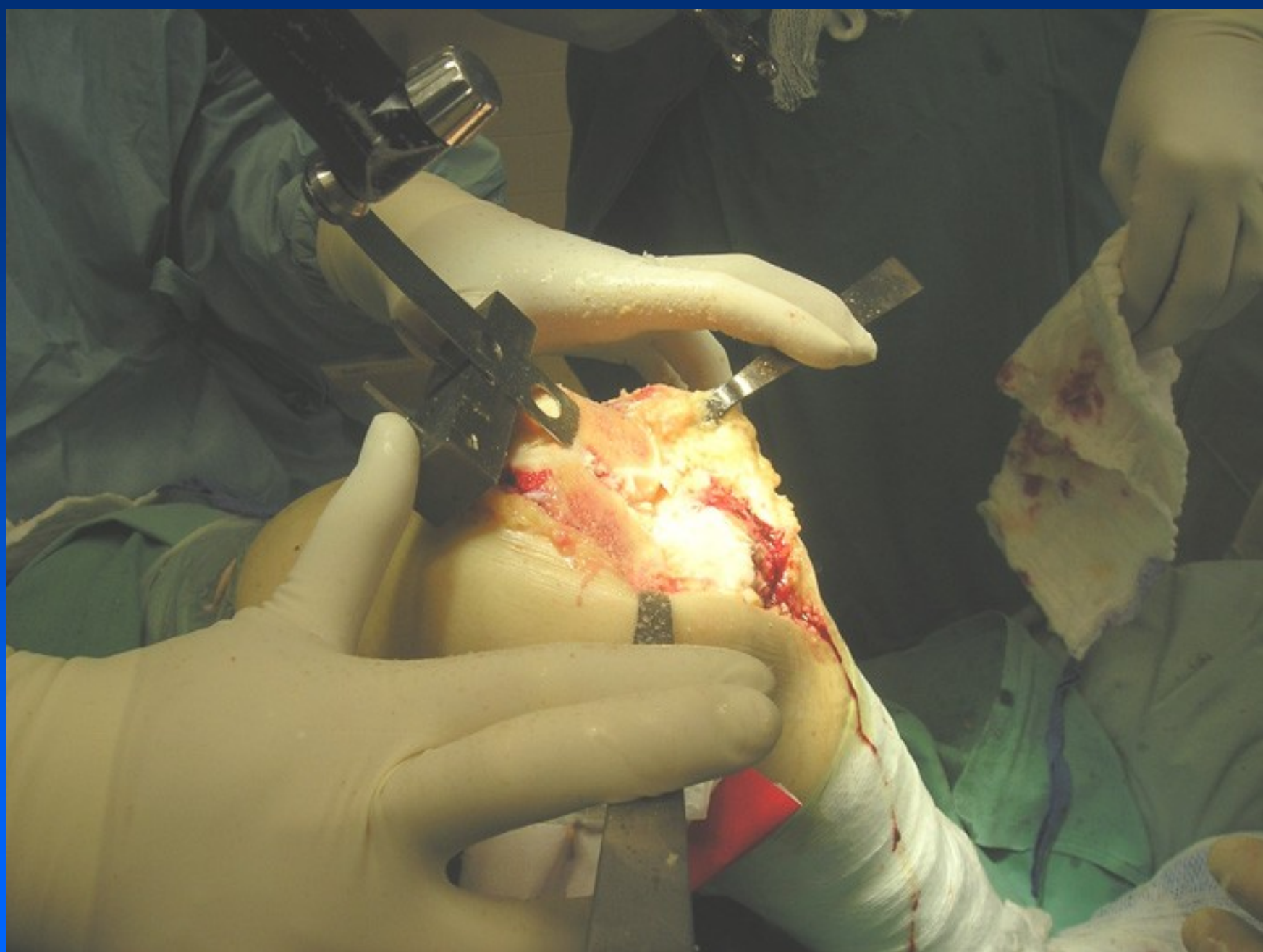
Zevní cílič osy tibie



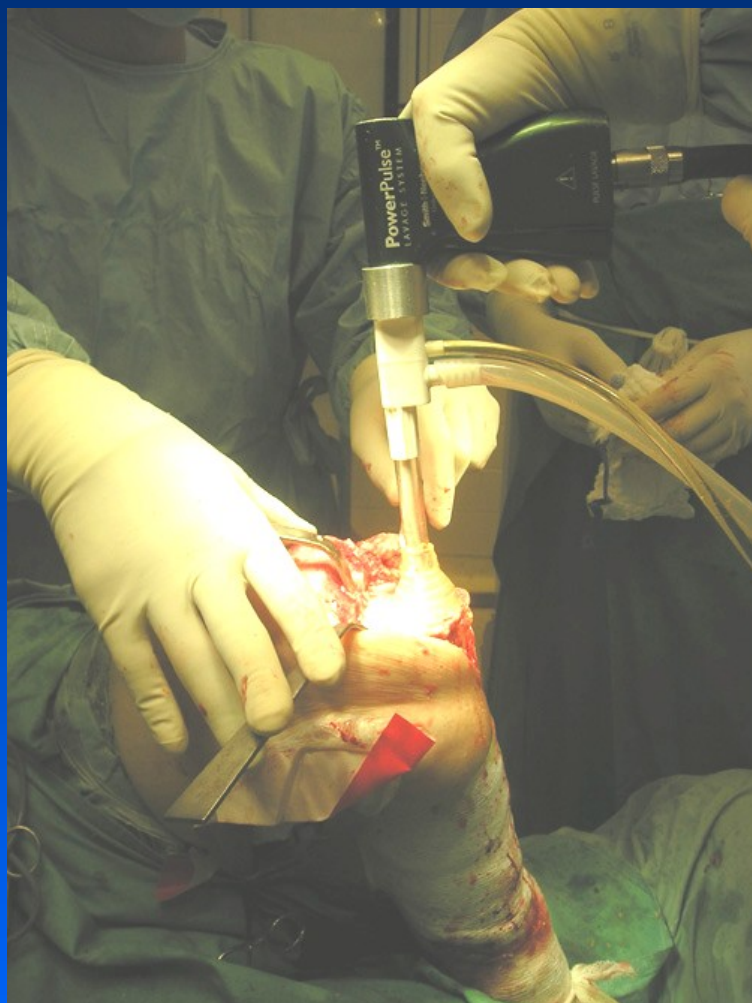
Resekce tibie



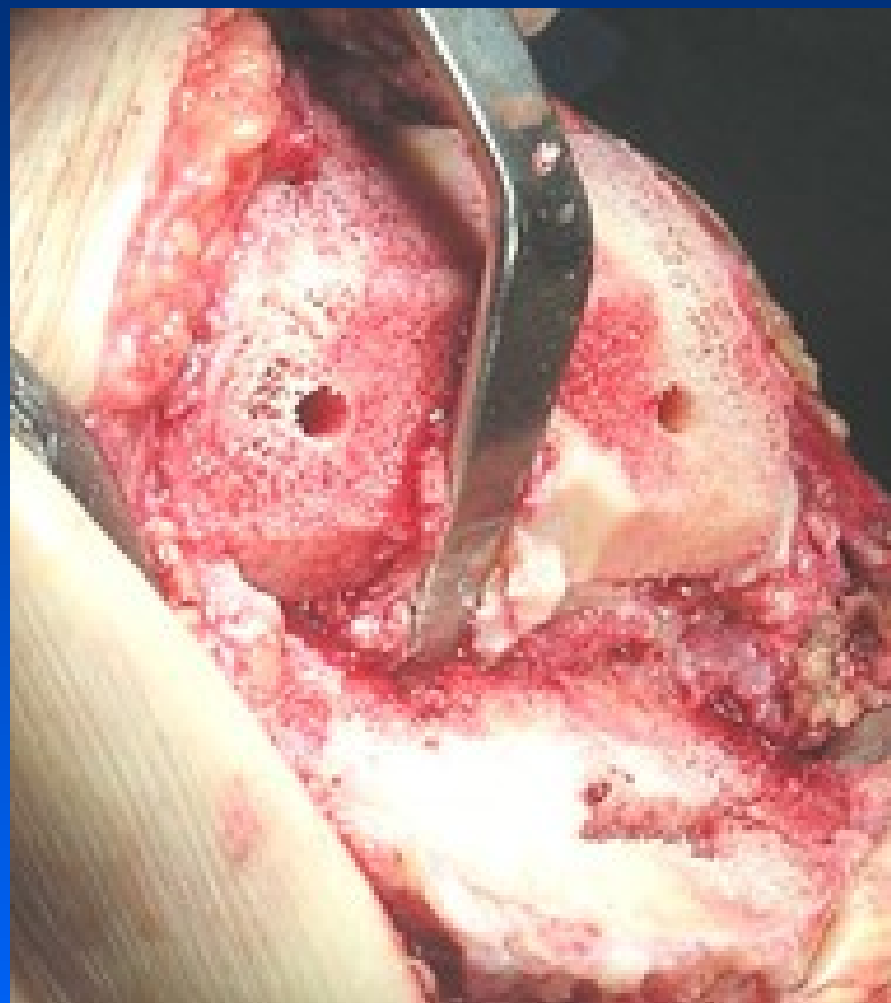Intramedulární cílení femuru



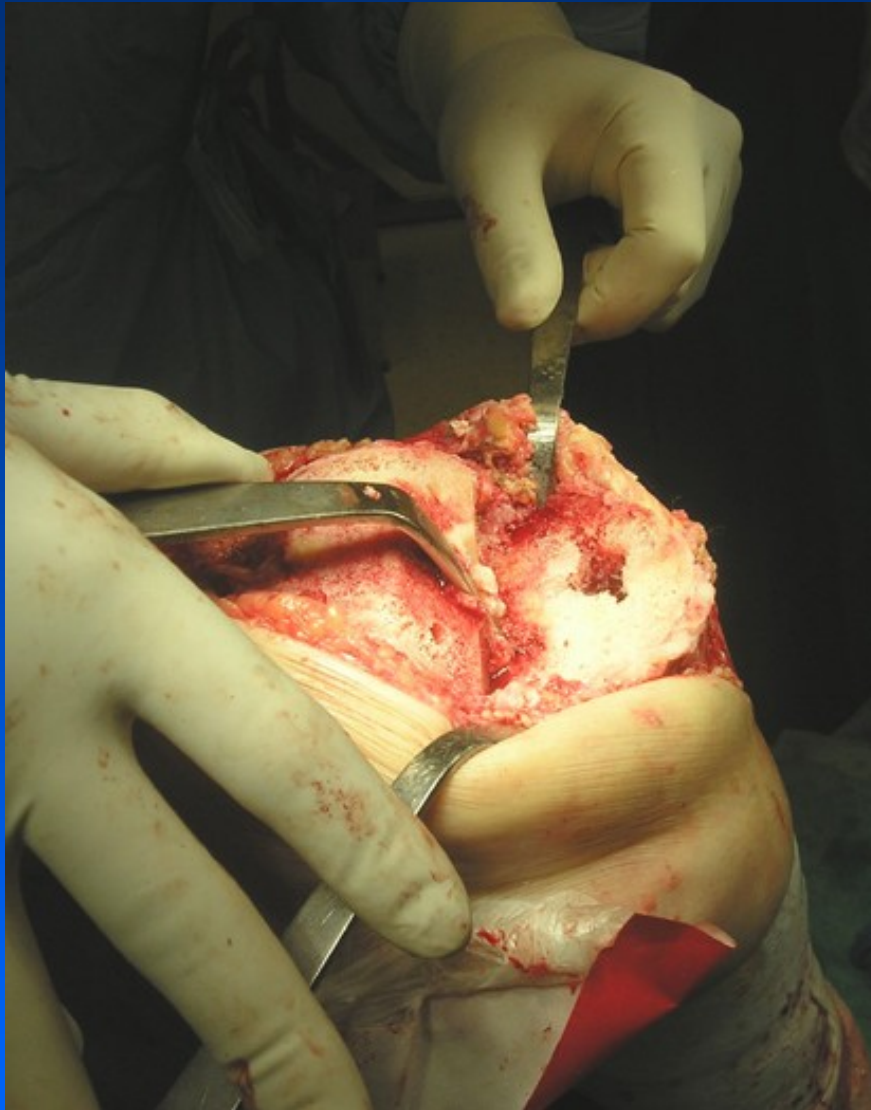Resekce femuru



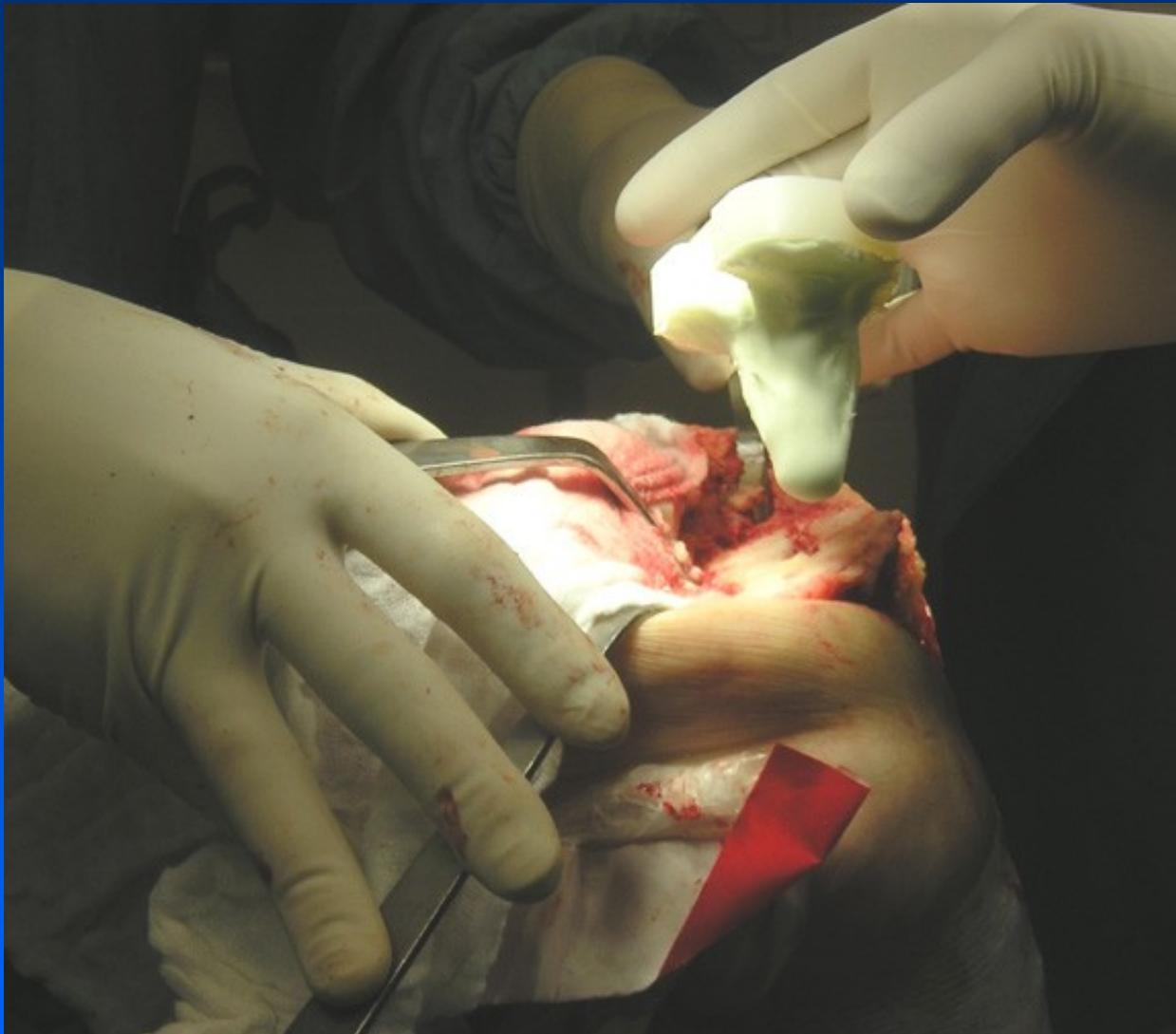Pulzní laváž



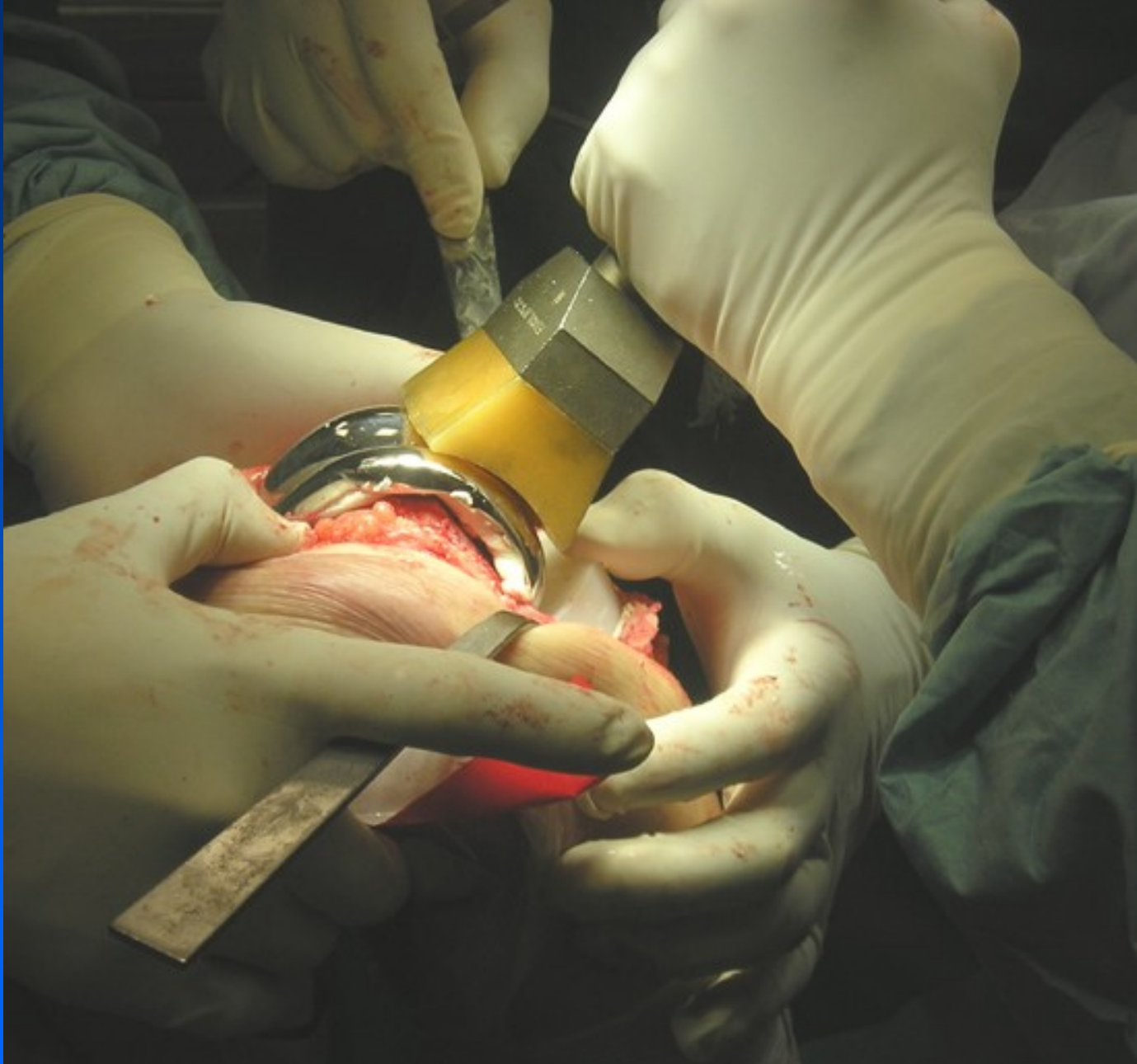
Kost po pulzní laváži



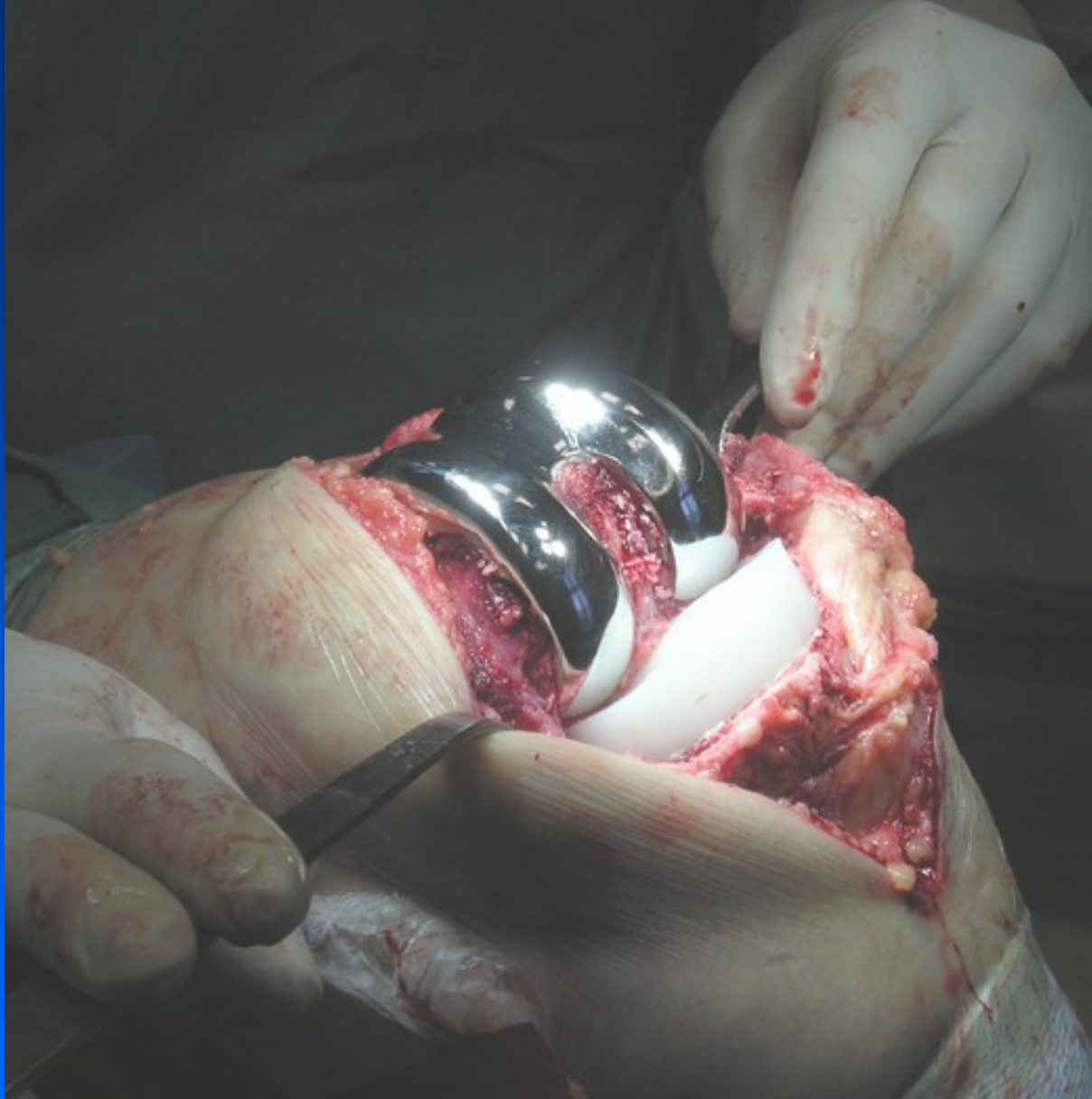
Před cementováním



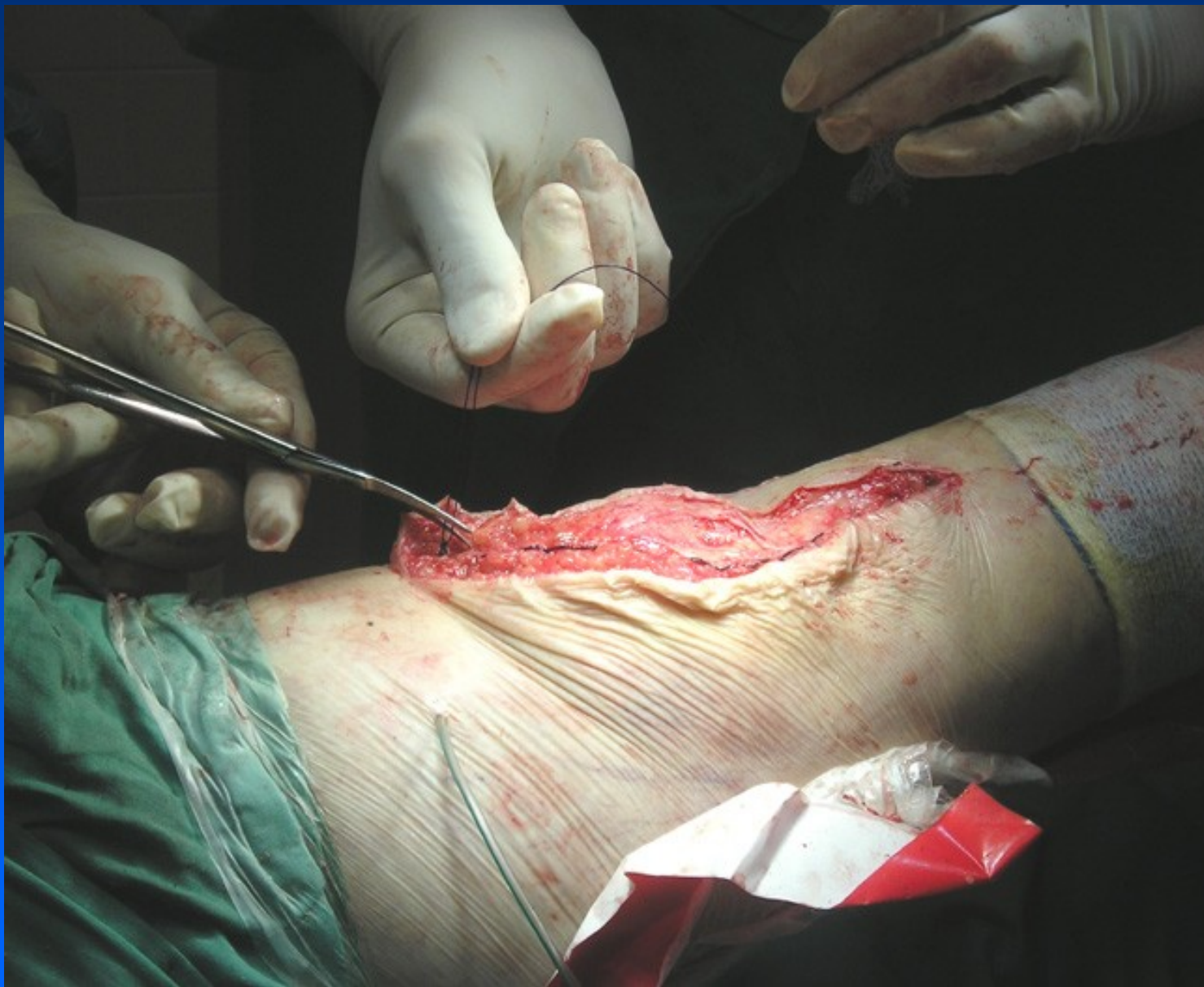Cementování tibiální komponenty all poly typ



Cementování femorální komponenty



TEP in situ - all poly typ



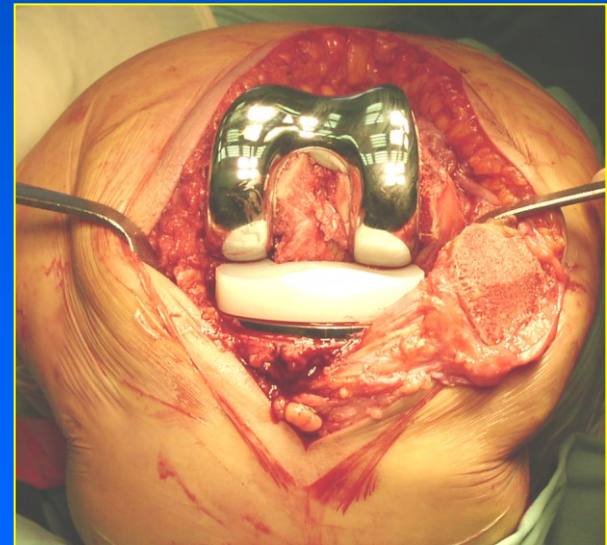
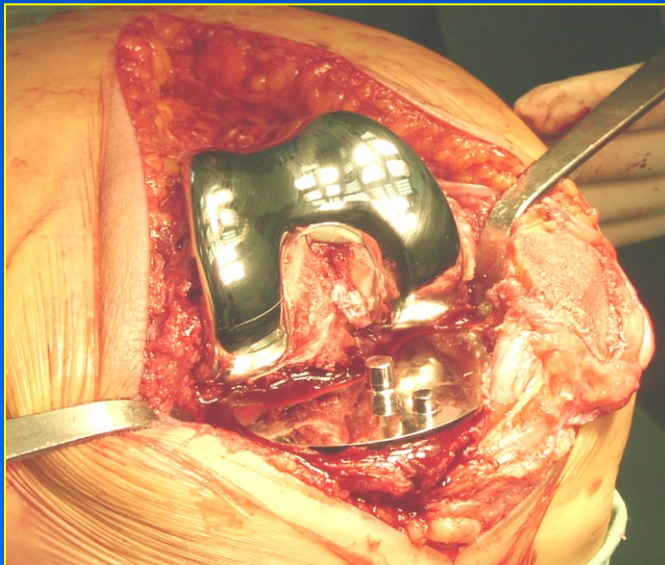
Steh operační rány

Důležité

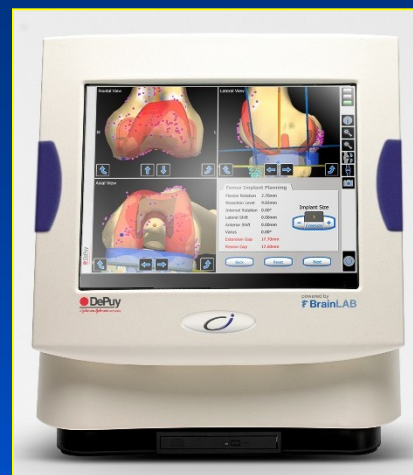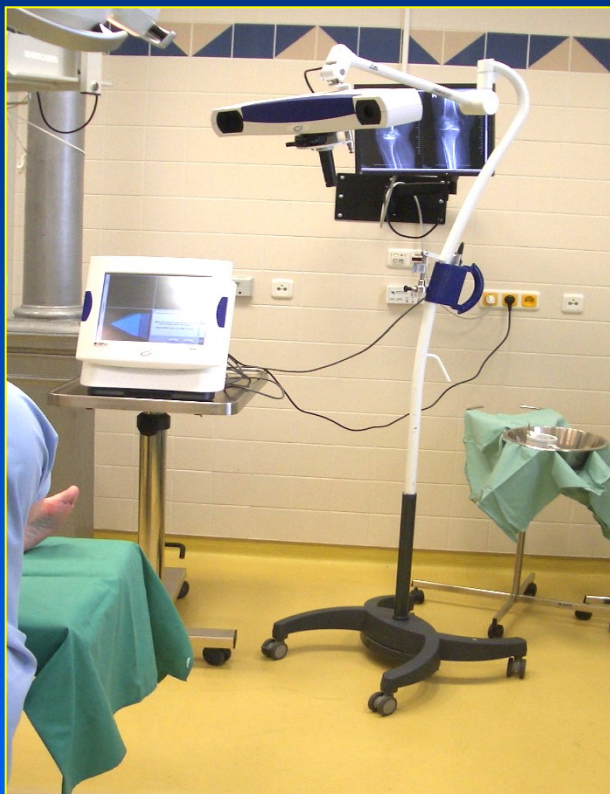Korektní uložení komponent

Korektní osa

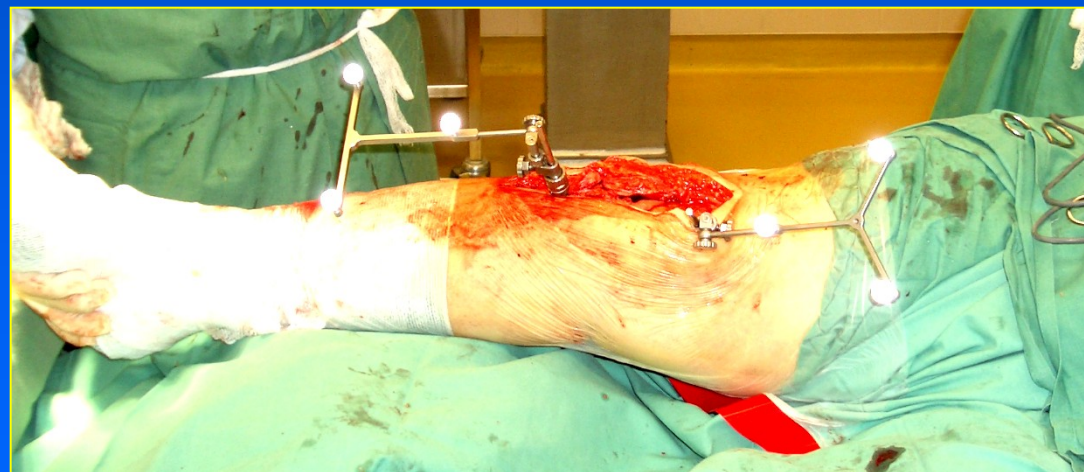
Vybalancování vazivového aparátu



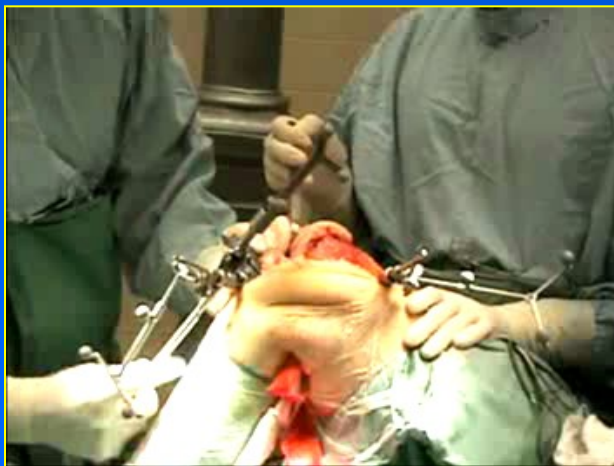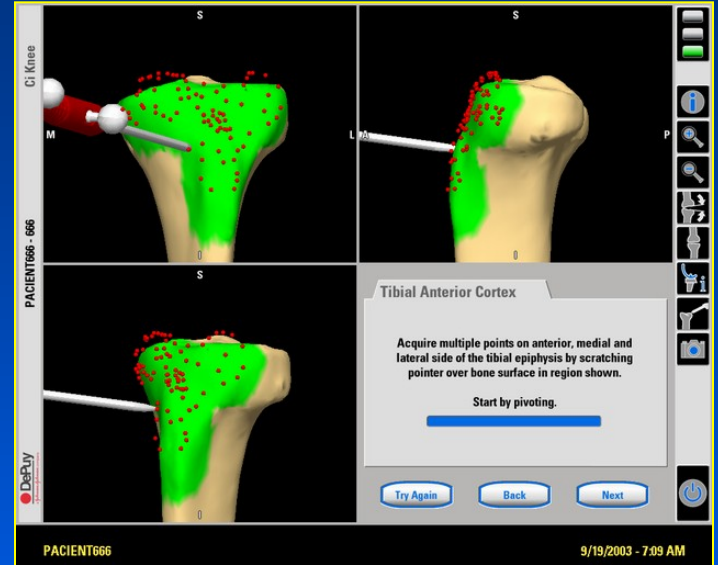
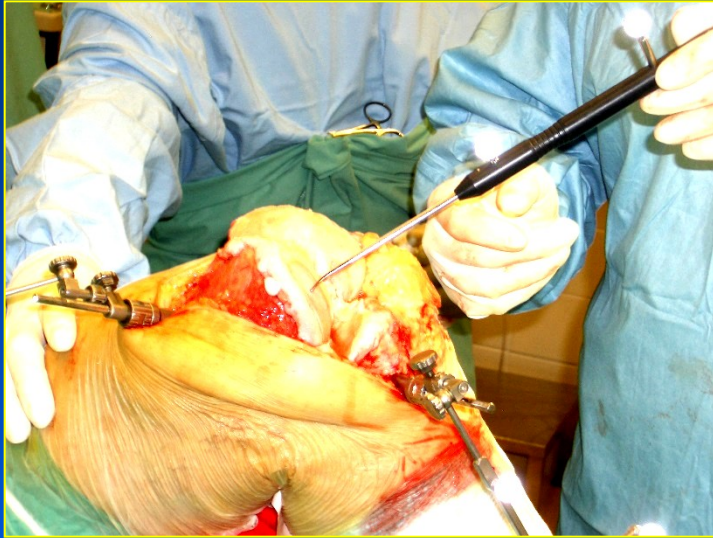
PC navigace



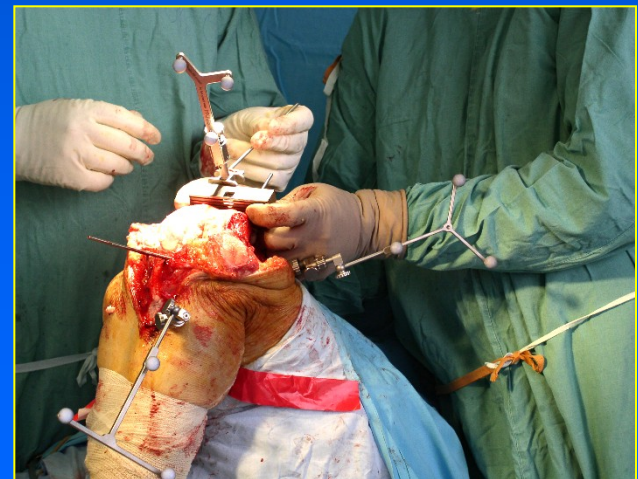
3 D kamera
Emituje a snímá
infračervené záření



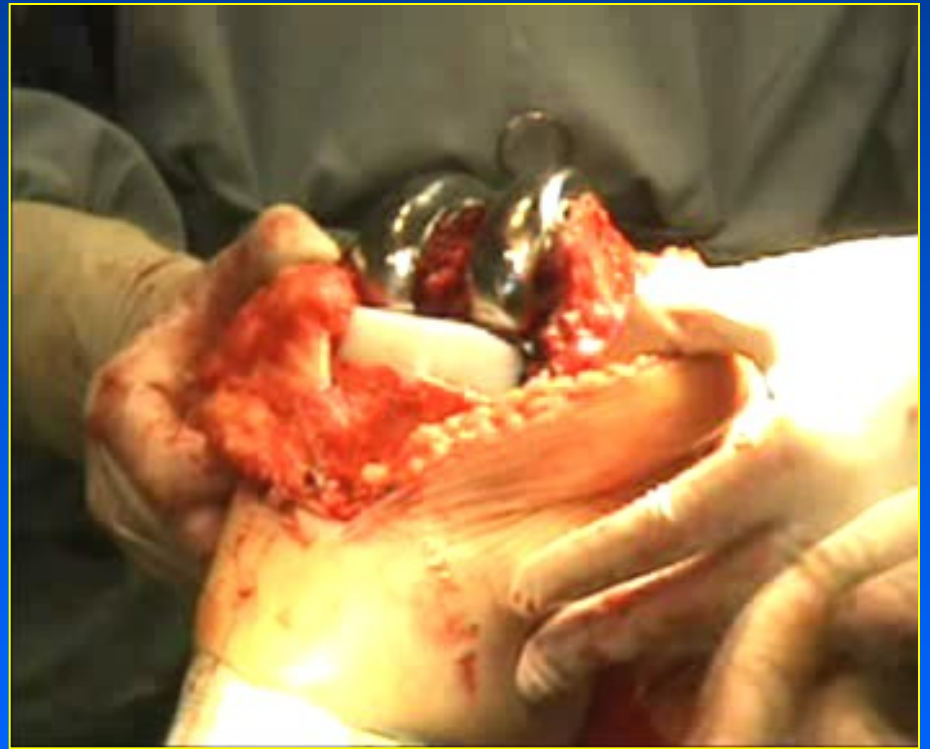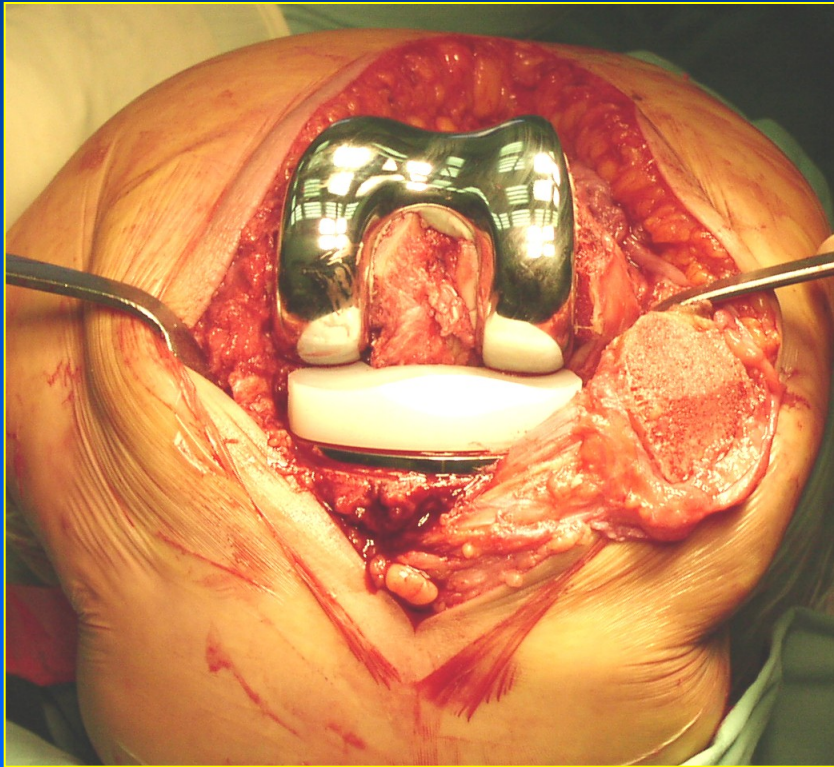
PC model



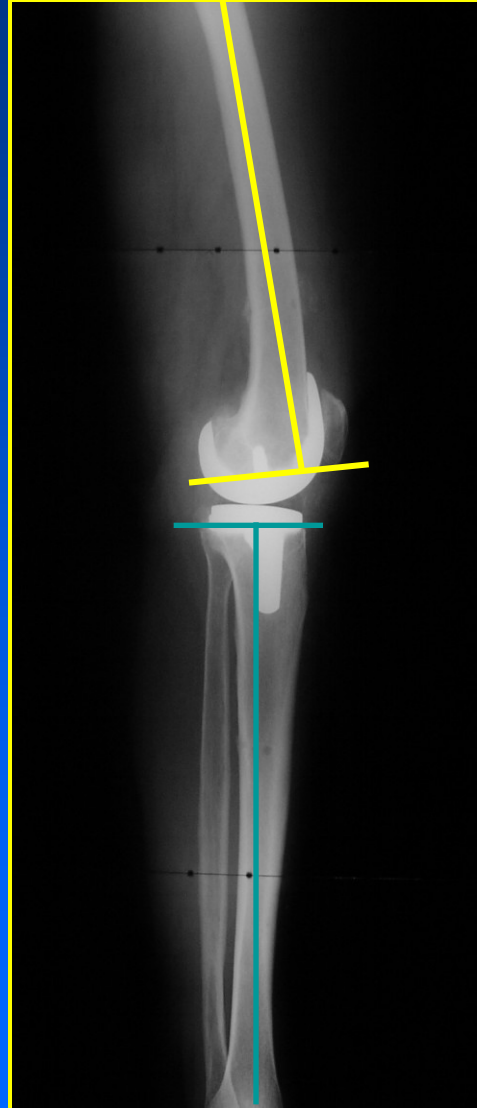
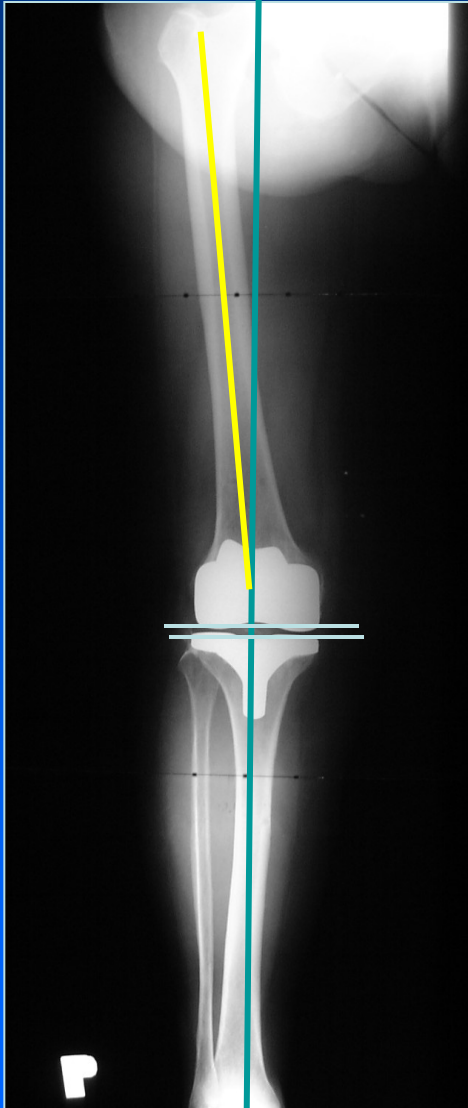
resekce



Implantace originálních komponent



Osy kolena



Ideální TFA 6° valgus

Sklon tibiální
komponenty
ve F a S rovině

Sklon femorální
komponenty
ve F a S rovině

Paralelita kloubních
ploch

Rehabilitační postup na I. ortopedické klinice

1. Den cvičení na lůžku
2. Den, drény ex, Robert Jones obvaz ex, sed, vertikalizace, cvičení kolena
3. - 5. den intenzivní cvičení kolena (ev. motolaha)
6. Den, překládání na lůžkové rehab. oddělení, stehy ex 12-14. den

Cíl pohyb 0-90st do 14-21 dnů.

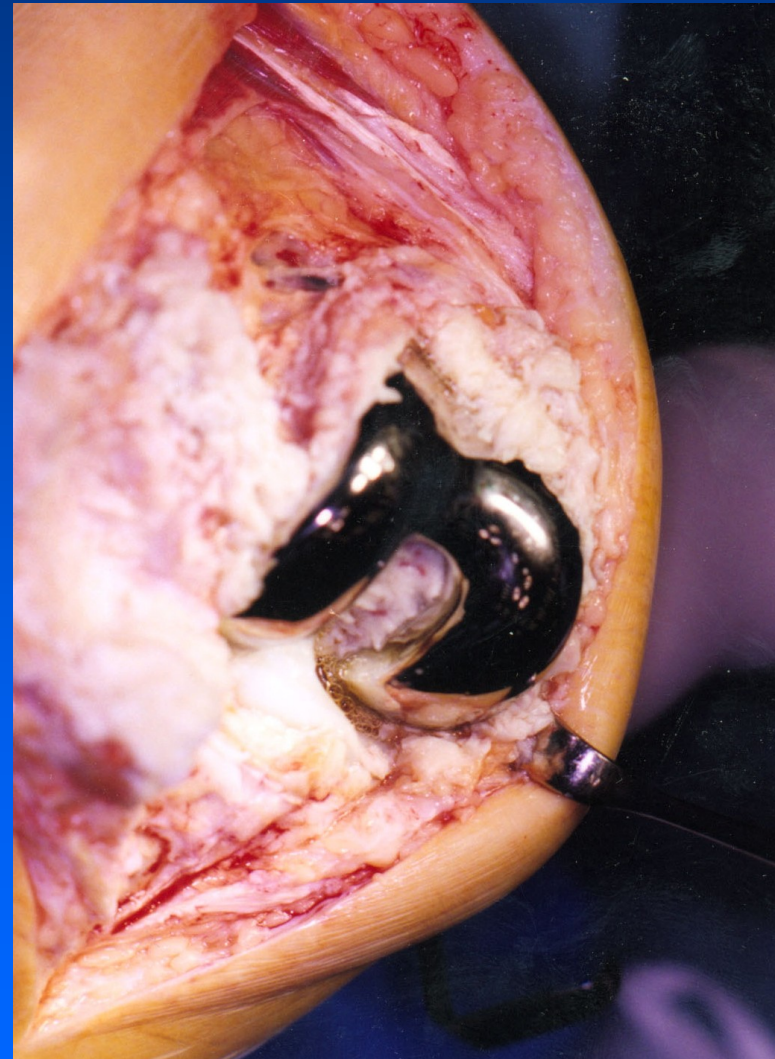
Ambulantní kontrola za 6 týdnů od výkonu

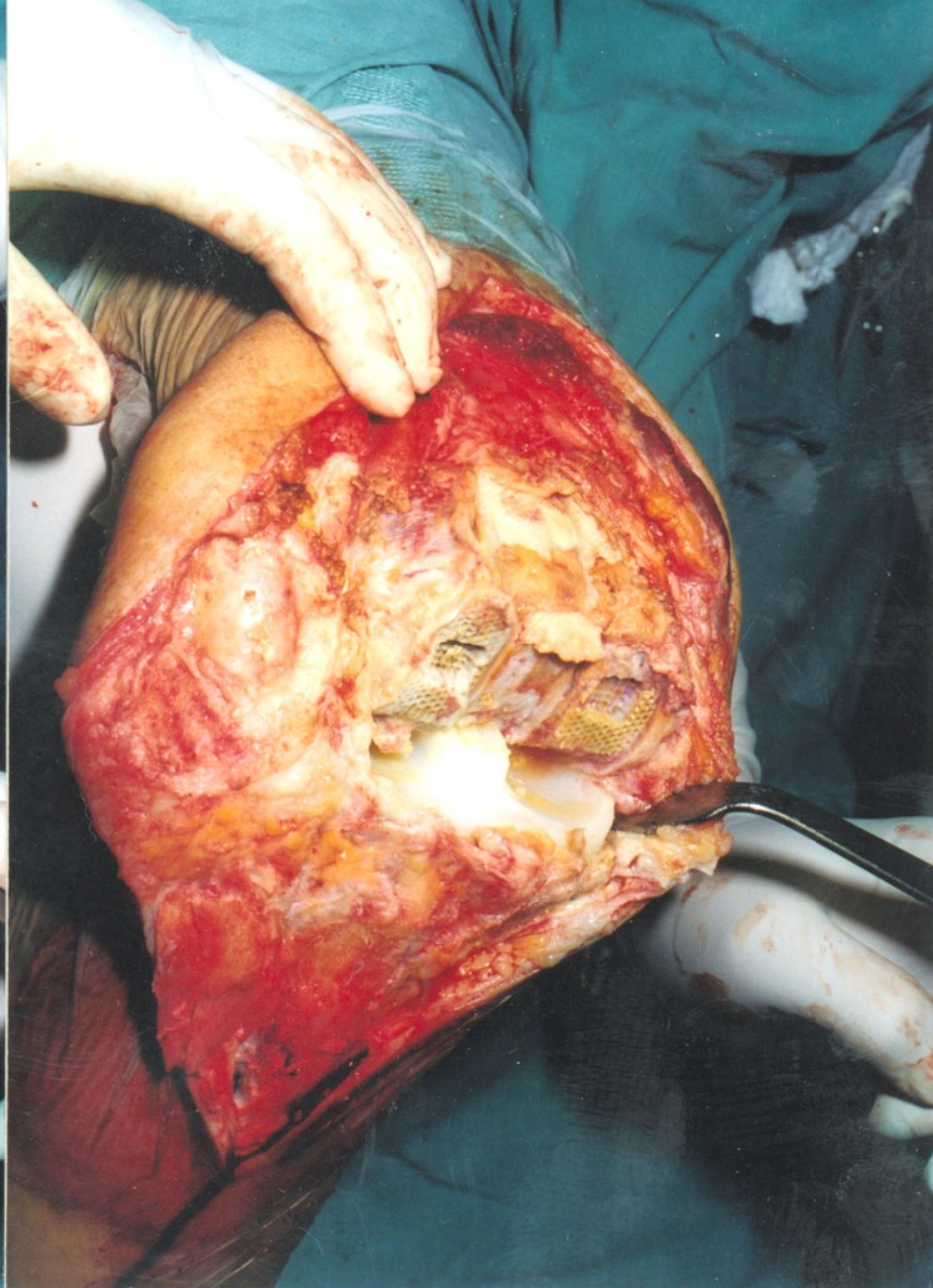
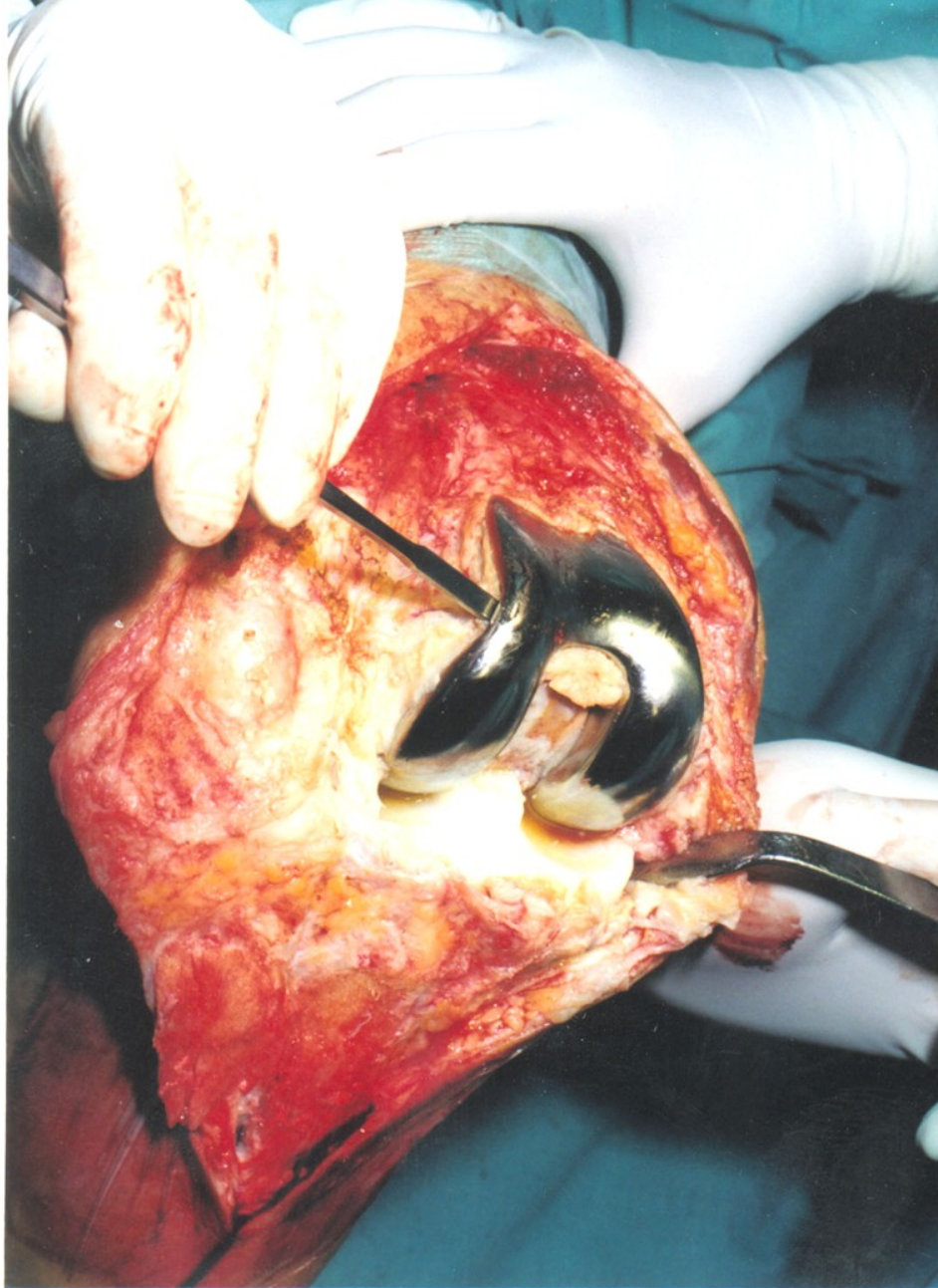
Lázeňská rehabilitace do 3 měsíců od výkonu.

Plná zátěž dle hojení měkkých tkání a dle tolerance bolesti za 6-12 týdnů

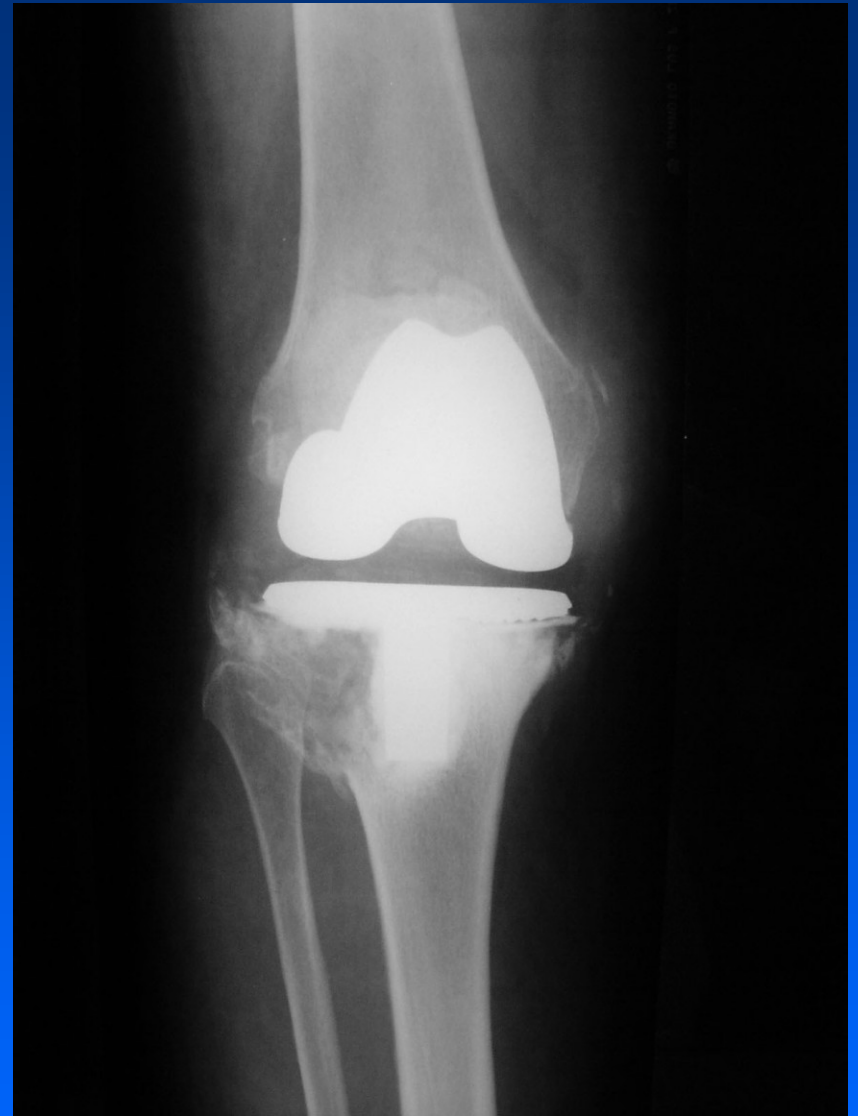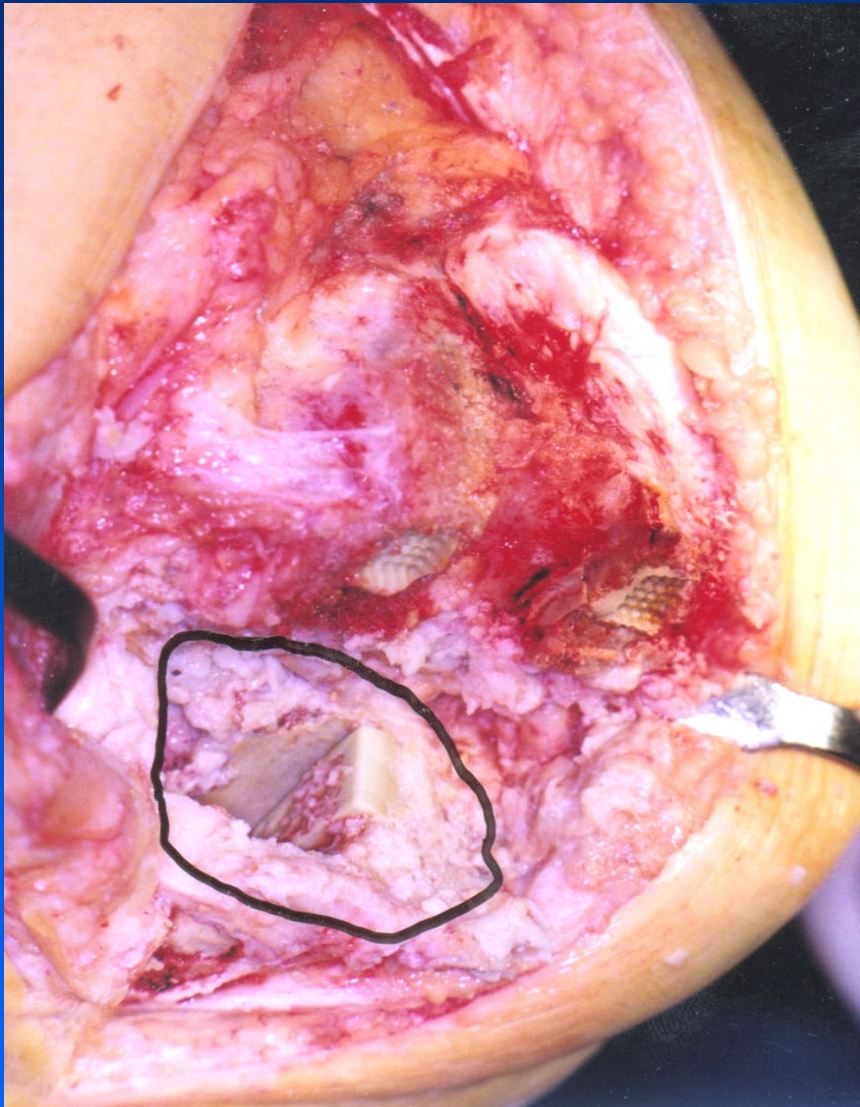
Aseptické uvolnění

- Otěr polyethylenu - polyetylenový granulom
- Rovnováha mezi tvorbou otěrových částic a jejich odstraňováním - fagocytující makrofágy - lymfatické uzliny - plíce
- Fokální osteolýza a rezorpce kosti

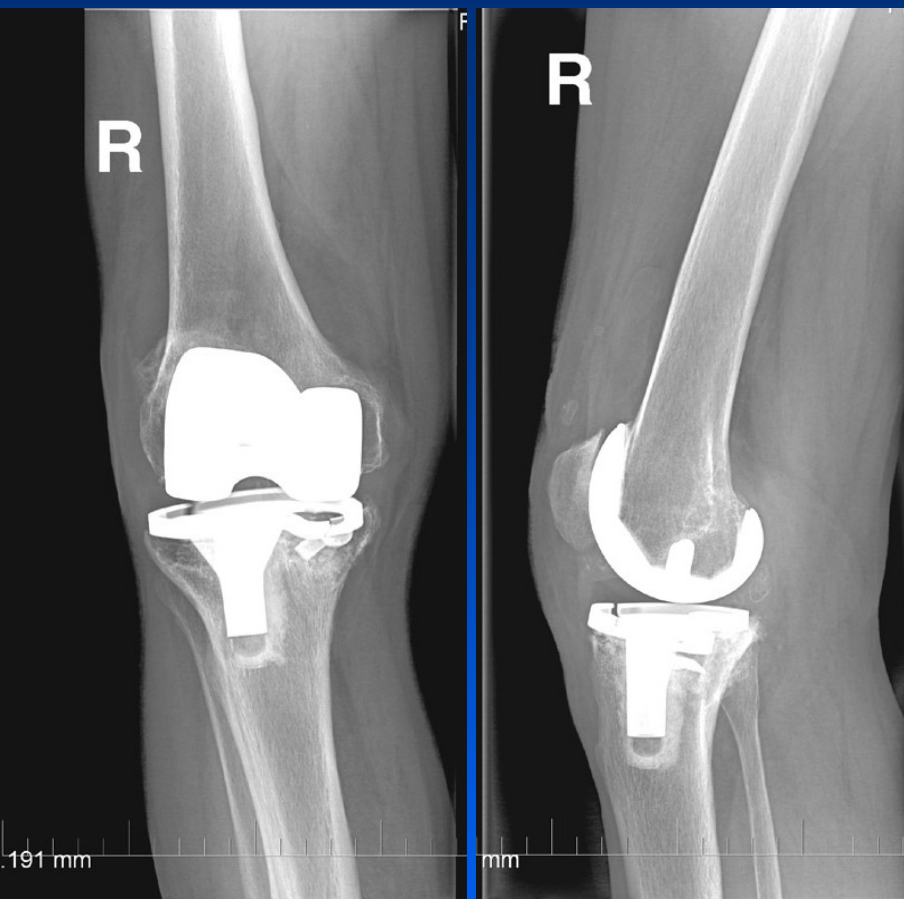




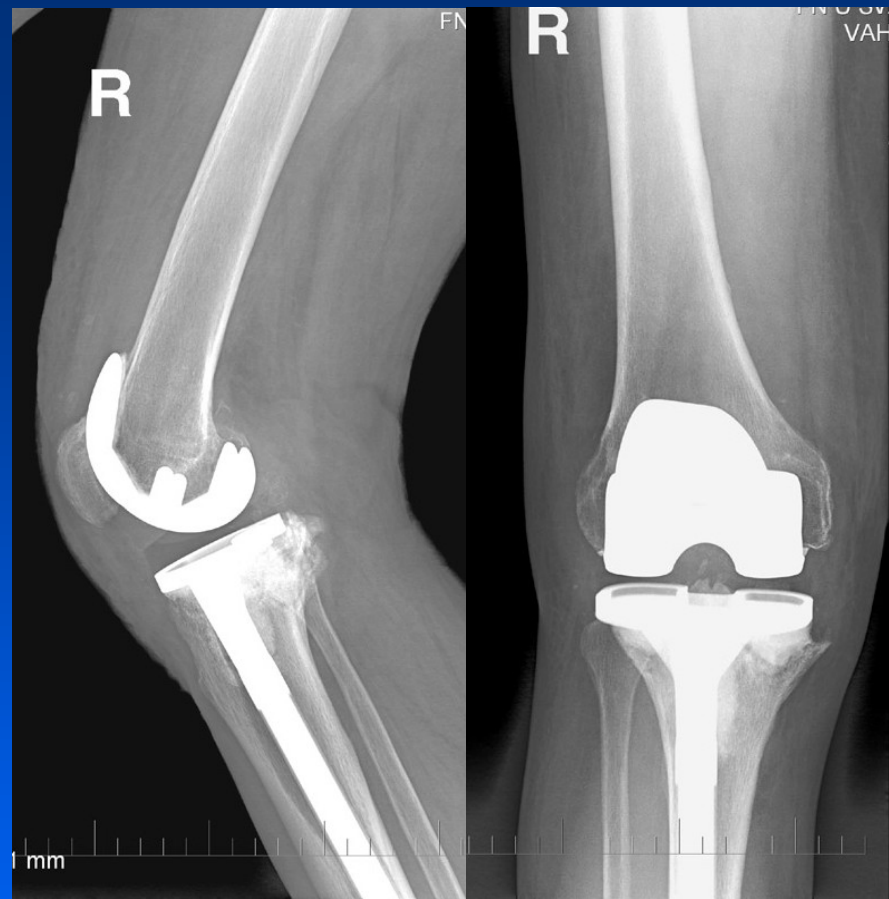
Aseptické uvolnění femorální komponenty



Defekt v laterálním kondylu tibie



2004

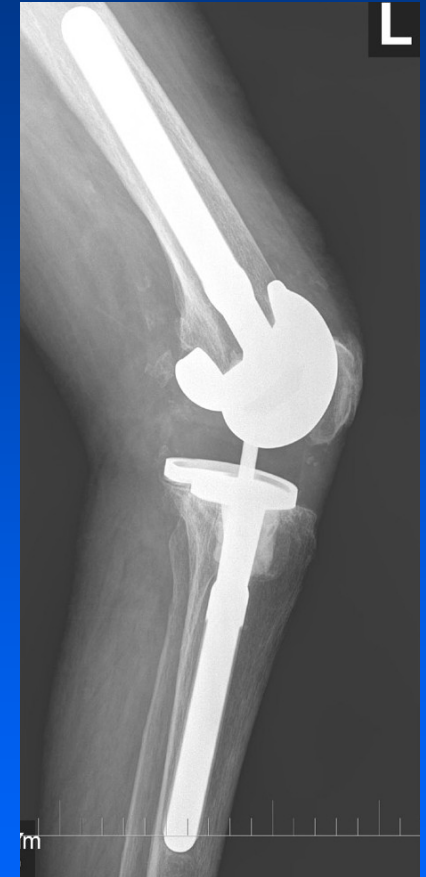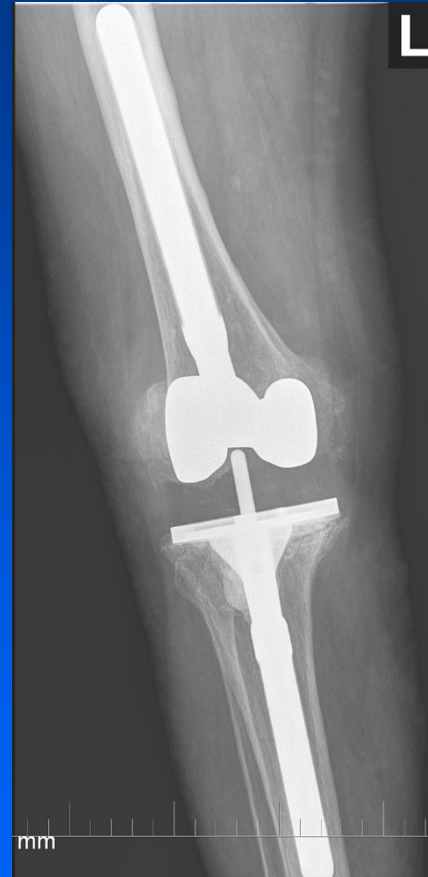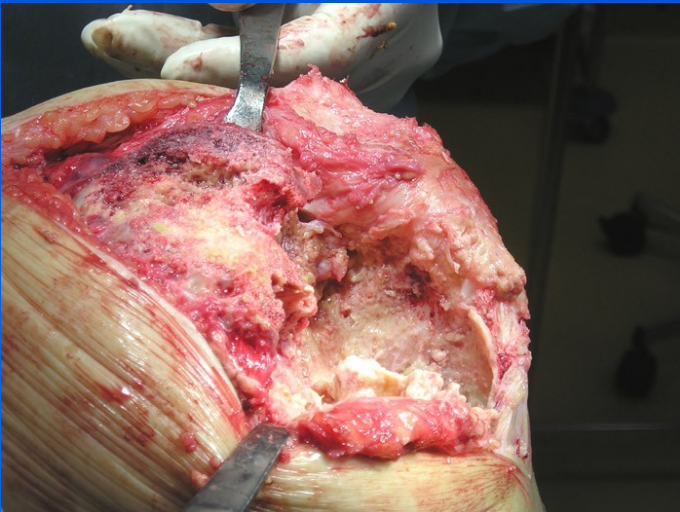


2005

Aseptické uvolnění

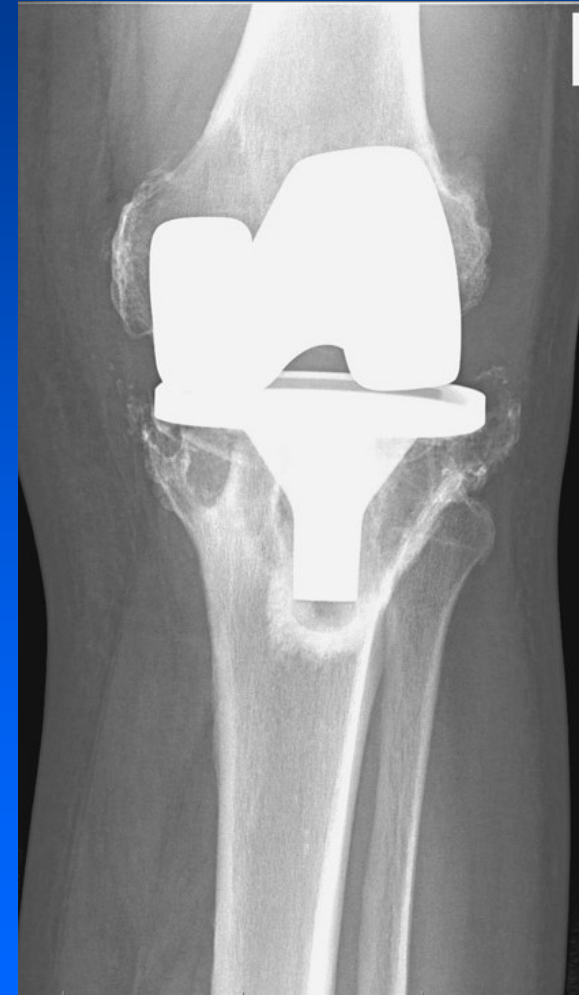Revizní náhrada kolena

Klinické výsledky jsou horší než
u primárních náhrad
Menší rozsah pohybu
Omezená chůze
Vyšší výskyt infektu (11,4 %).



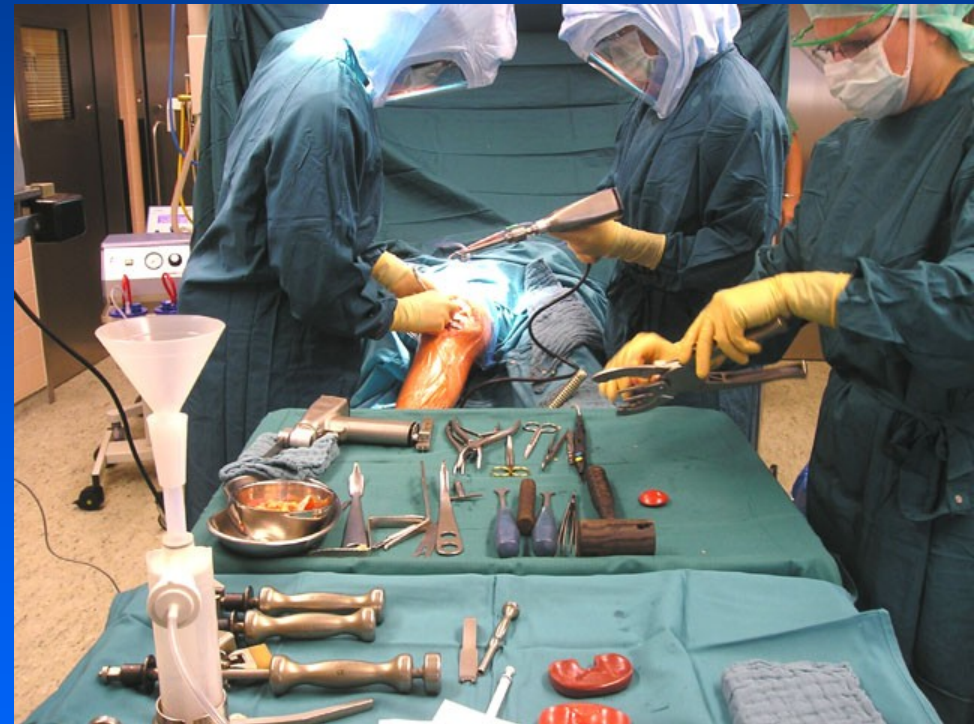Prevence aseptického uvolnění

- Perfektní chirurgická technika
- Výběr implantátu, kvalita PE
- Správné osové postavení
- Správné napětí měkkých tkání
- PC navigace, mobilní plató
- Pulzní laváž
- Pravidelné sledování nemocného



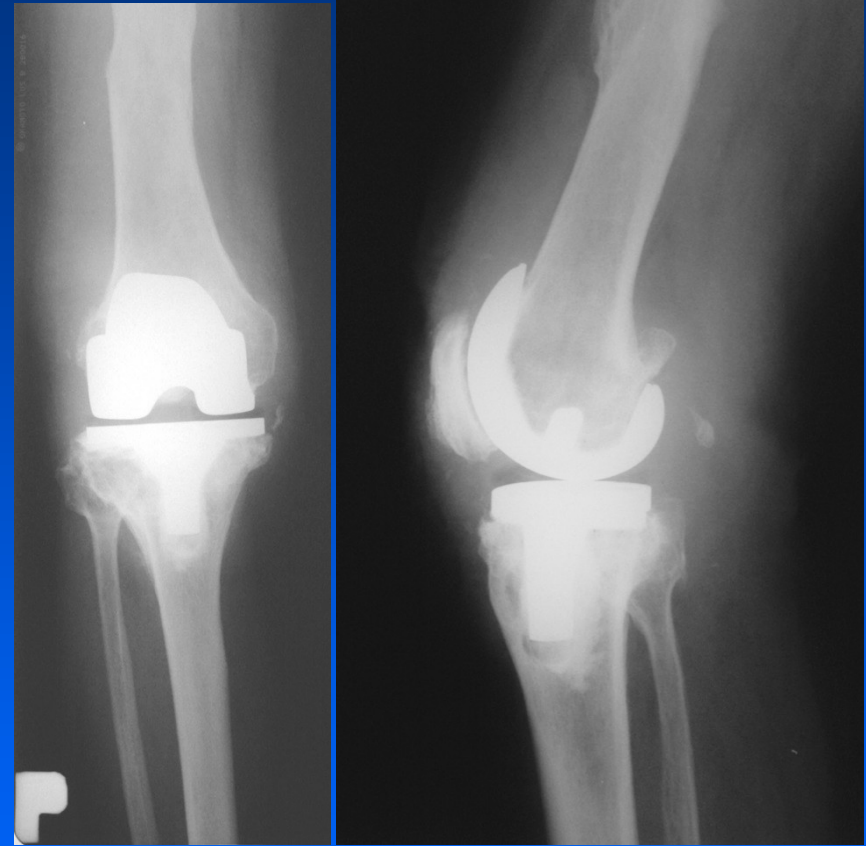
Prevence septického uvolnění

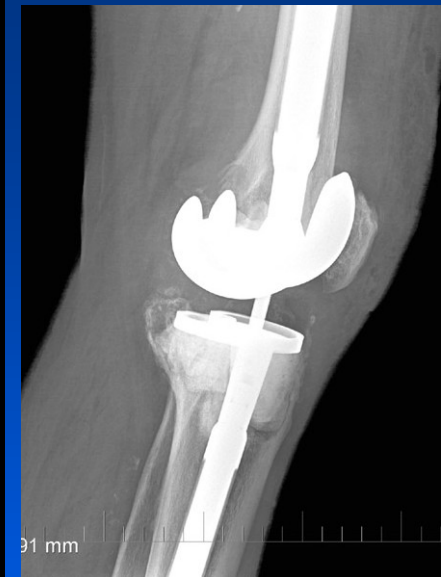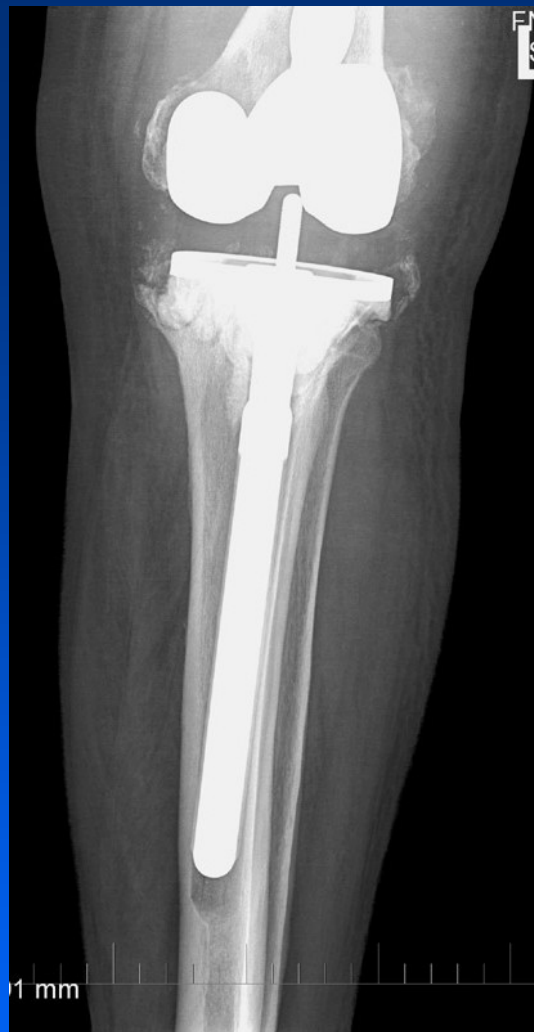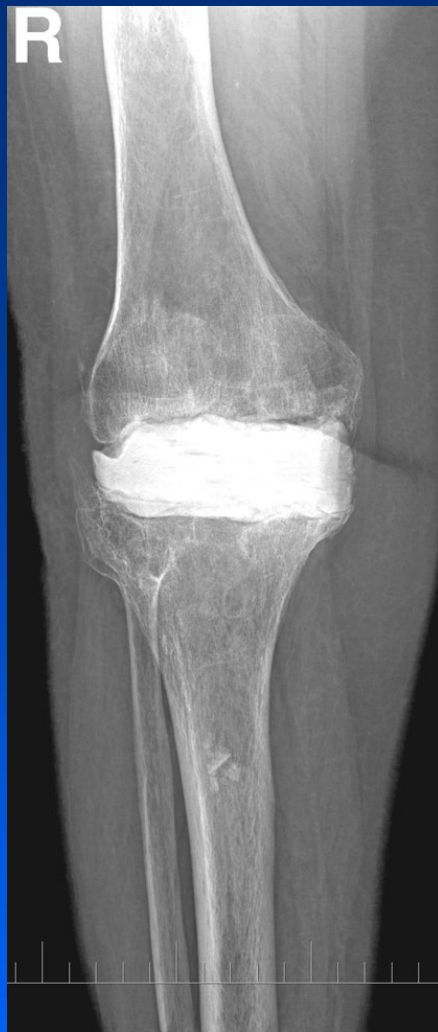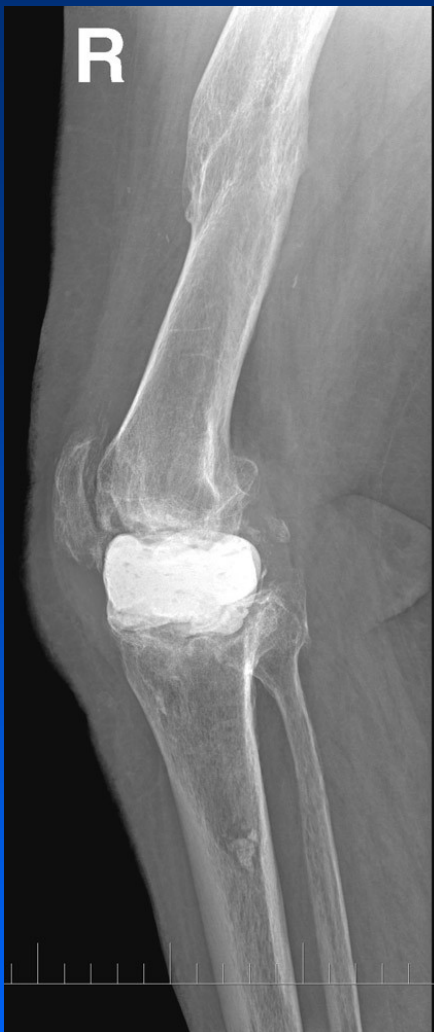Předoperační vyšetření
Asepsy na oper. sále
Peroperačně antibiotika
Správná operační technika
Léčba antibiotiky při všech
závažných infektech



Septické uvolnění TP kolena

Diagnostika co nejdříve
Postup jako po TEP kyčle





Cementový spacer

Revizní náhrada
v druhé době