

# Osové deformity dolní končetiny

Rozkydal Z.

# Příčiny osových deformit

Vrozené vady

Zlomeniny

Záněty kostí nebo kloubů

Neurologické choroby

Endokrinní poruchy

Metabolická onemocnění

Rachitis

Osteopatie

# Základní pojmy

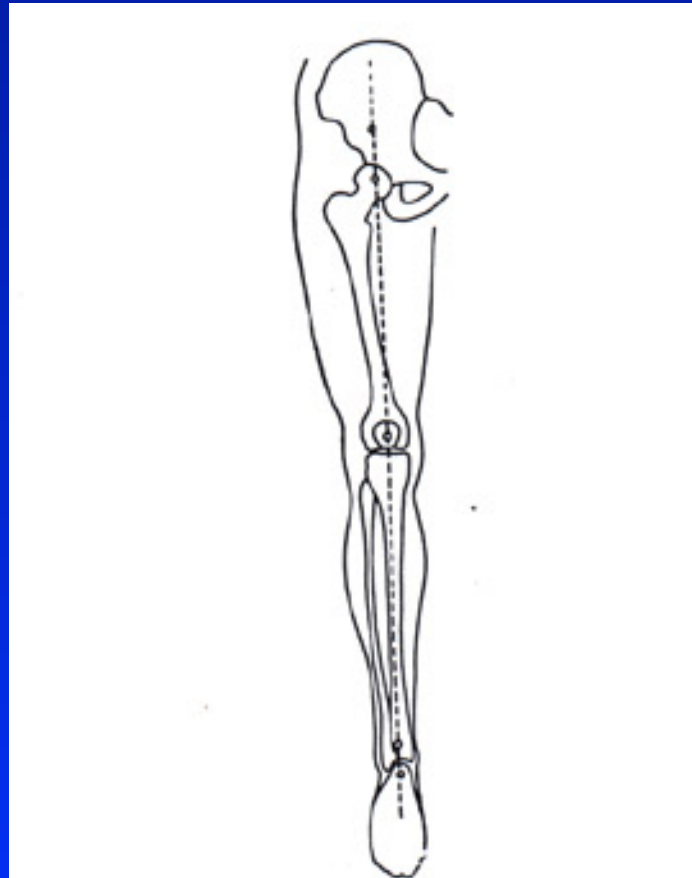
Valgus (vbočený) - distální část končetiny směřuje zevně

Varus (vybočený) - distální část končetiny směřuje dovnitř

Rekurvace - pronutí kosti nebo kloubu dozadu

Antekurvace - pronutí kosti nebo kloubu dopředu

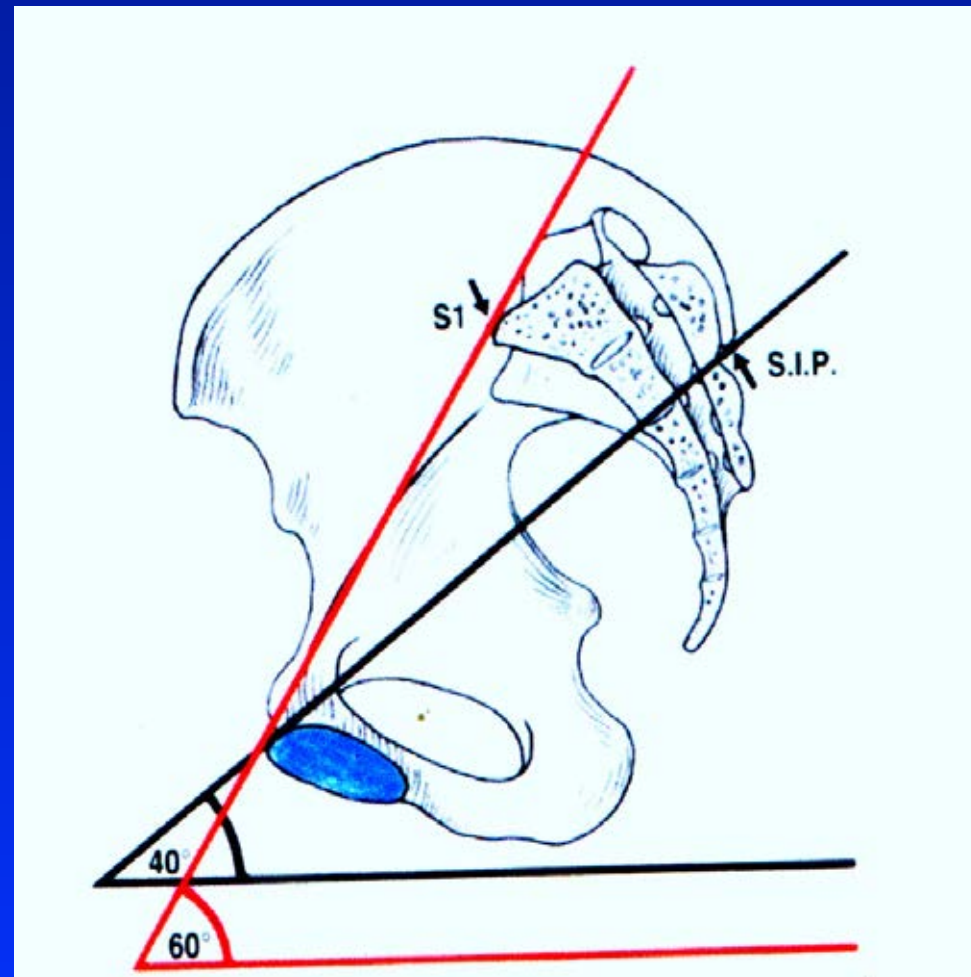
# Osa dolní končetiny



Obr. 10  
Mikuliczova linie

# Inklinace pánve

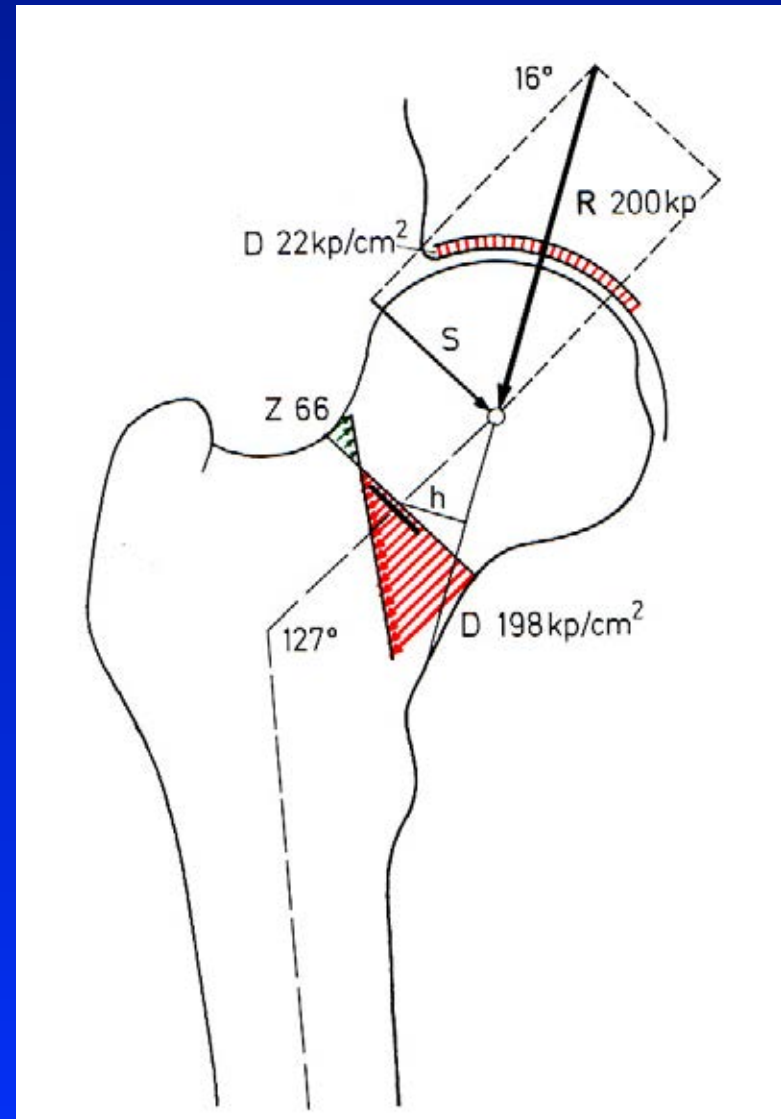
- Inklinace pánve 60 st
- Inklinace acetabula 40 st.
- Anteverze acetabula 35 st.



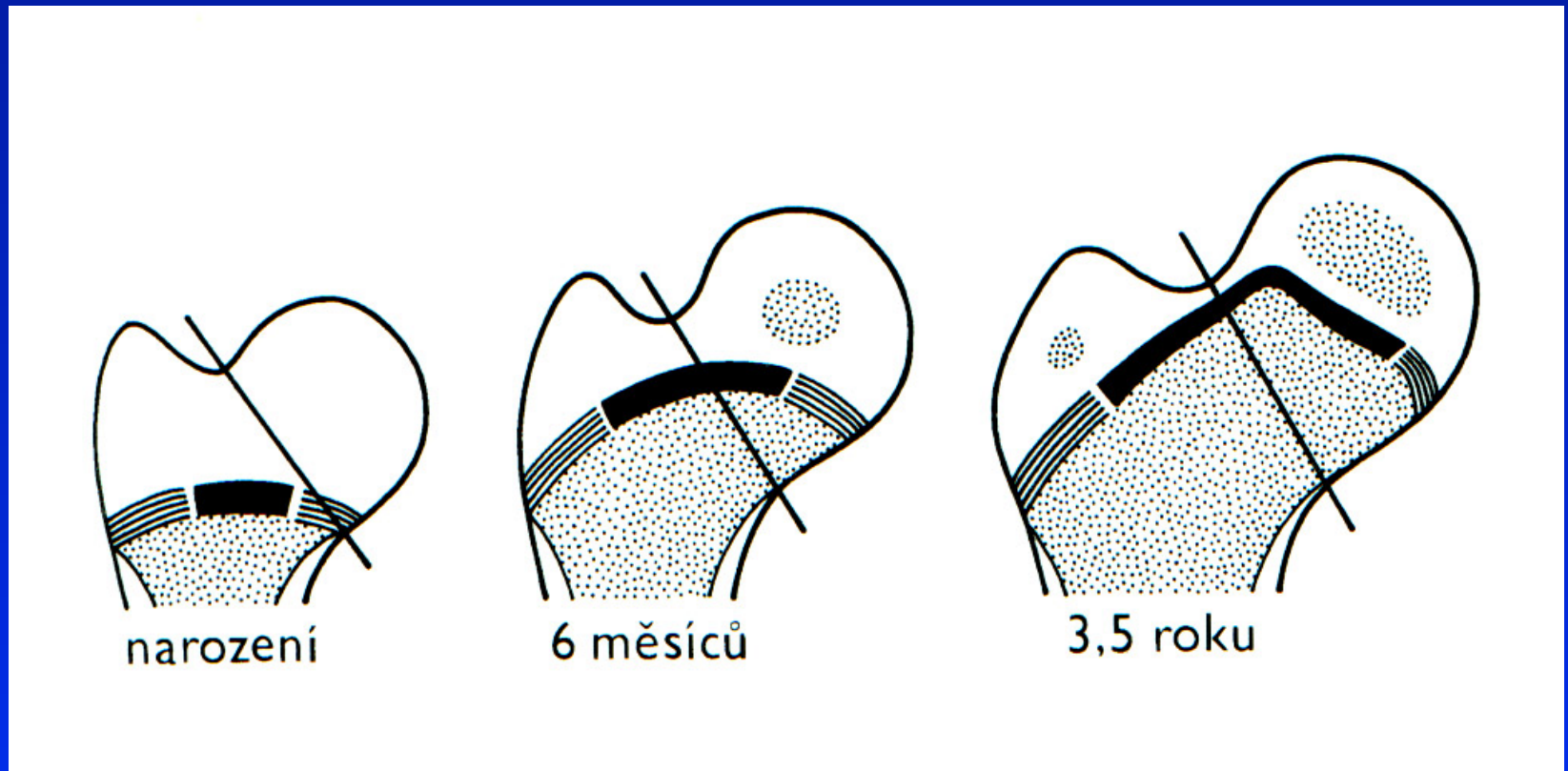
Kolodíafyzární úhel  
CCD úhel

Norma 125 st

+/- 5 st.



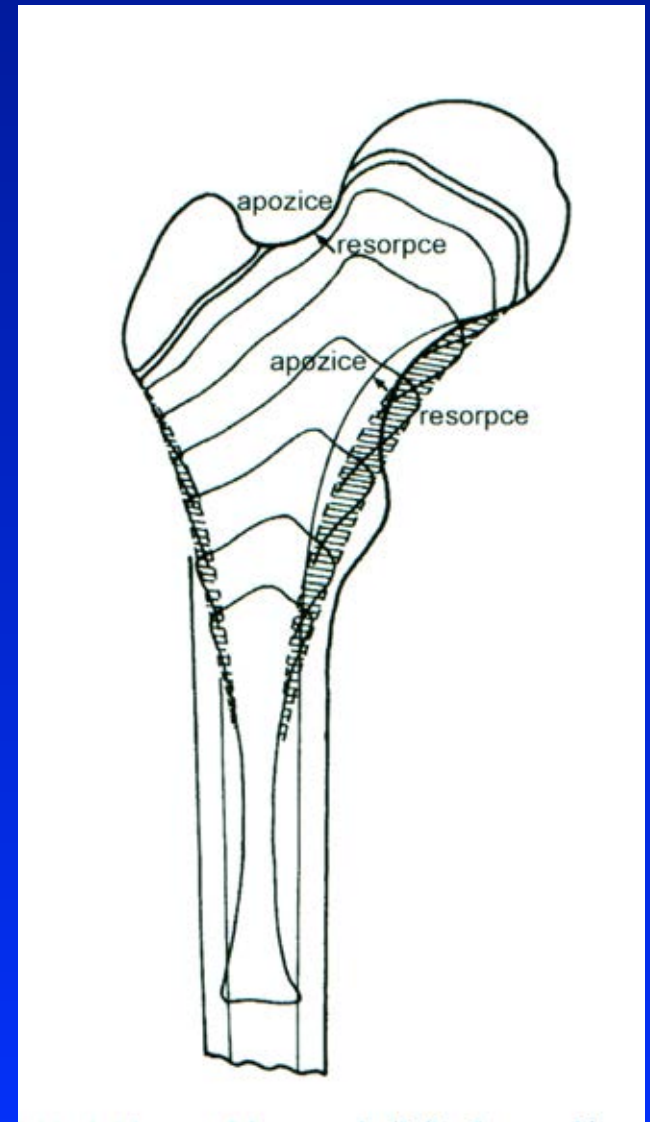
# Společná epifýza proximálního femuru - chondroepifýza



Společná růstová ploténka

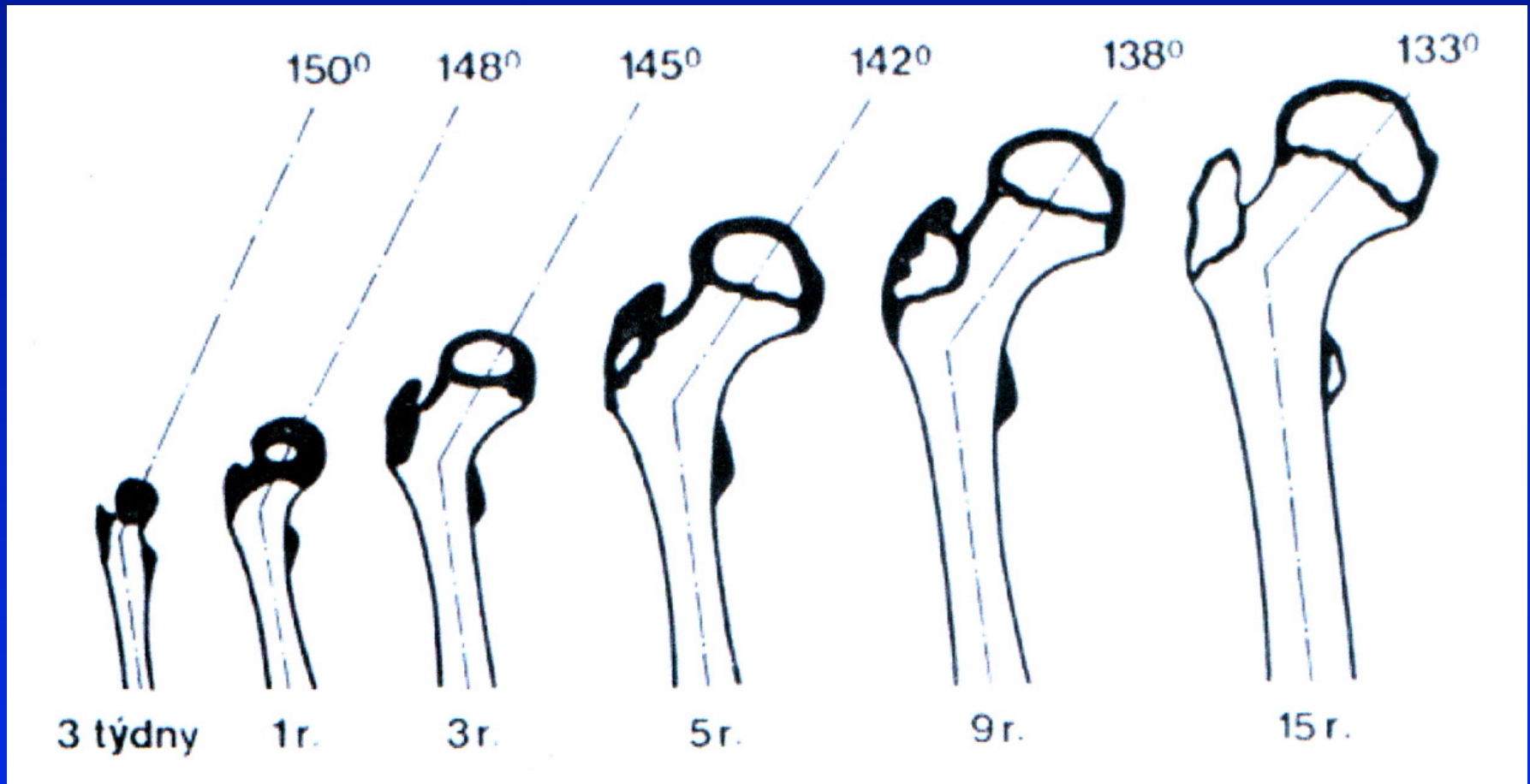
# Růst proximálního femuru

Z proximální fýzy femuru naroste 30 % celkové délky stehenní kosti





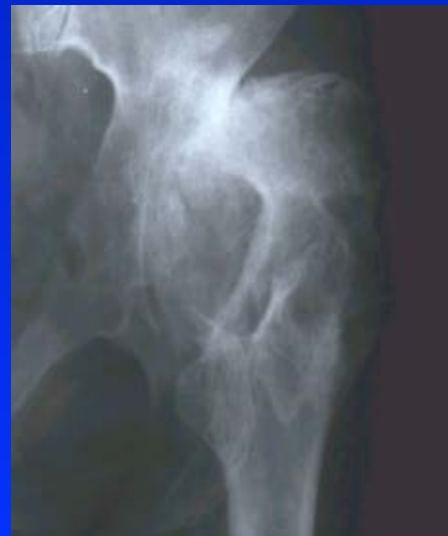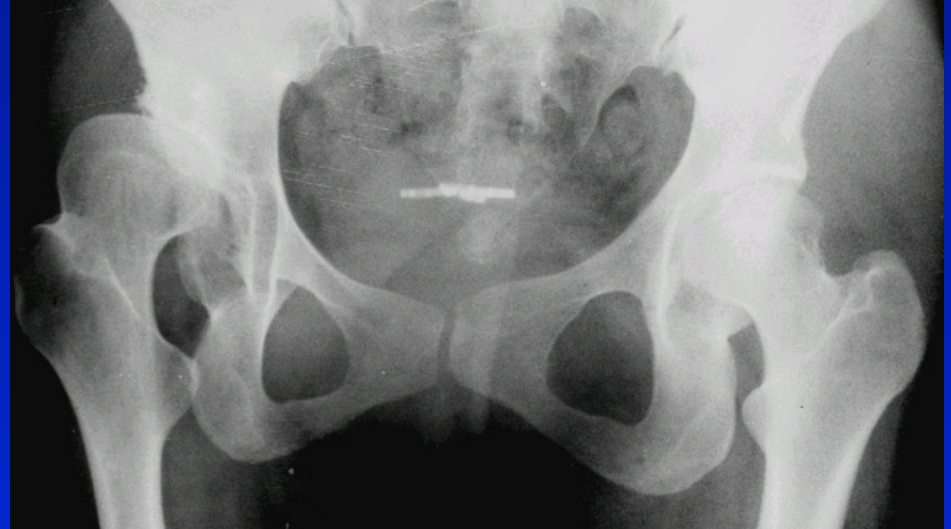# Změna kolodiafyzárního úhlu femuru



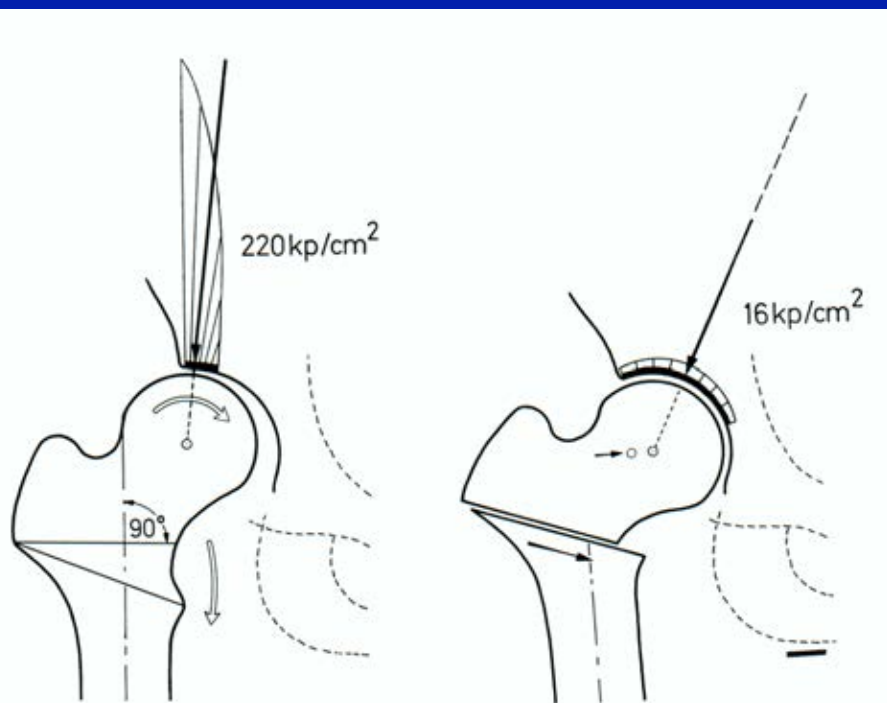
Změna úhlu antevertze: při narození 40st  
na konci puberty 10-15st  
v dospělosti 11 st.

# Coxa valga

- Coxa valga
- Coxa valga subluxans
- Coxa valga anteverta
- Coxa valga u DMO



# Principy osteotomie: F. Pauwels



Zlepšení centrace hlavice  
Zvětšení zatěžované  
plochy  
Snížení tlaku v kloubu  
Relaxace svalů  
Snížení svalové síly  
Zkratek končetiny  
Přetížení kolena mediálně

Varizační osteotomie

# Coxa vara

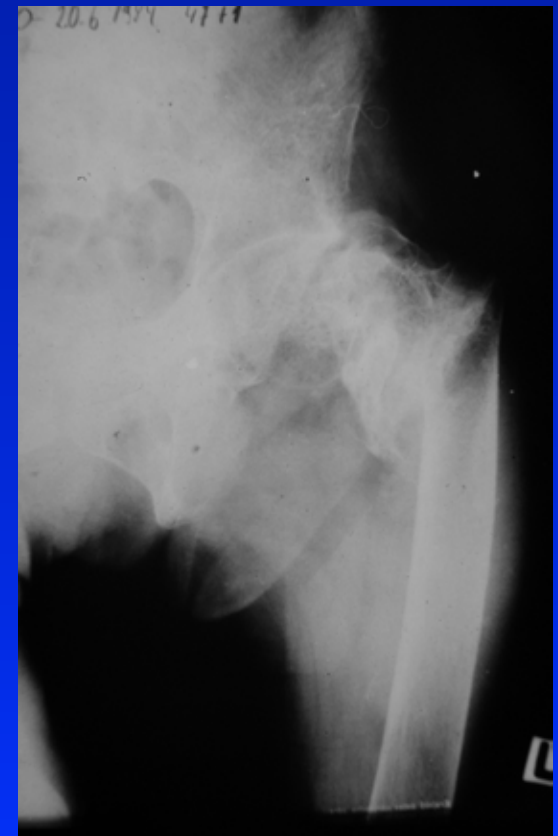
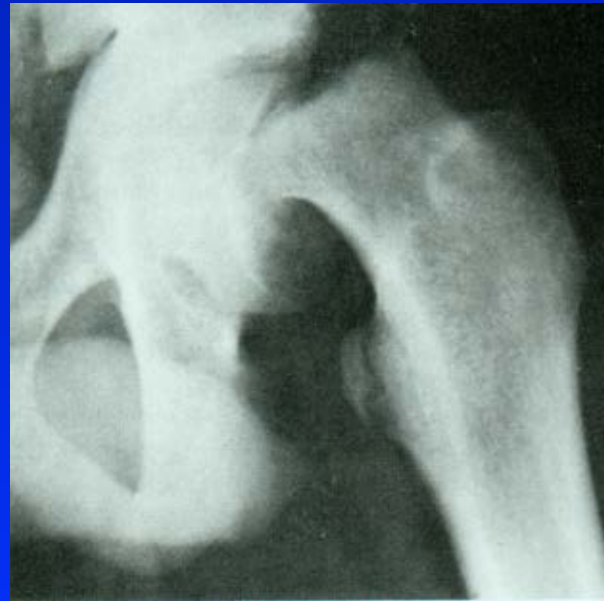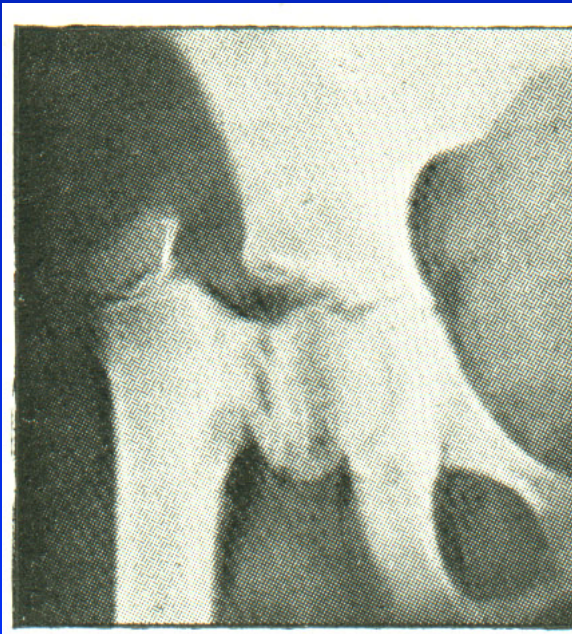
Coxa vara congenita

Coxa vara adolescentium

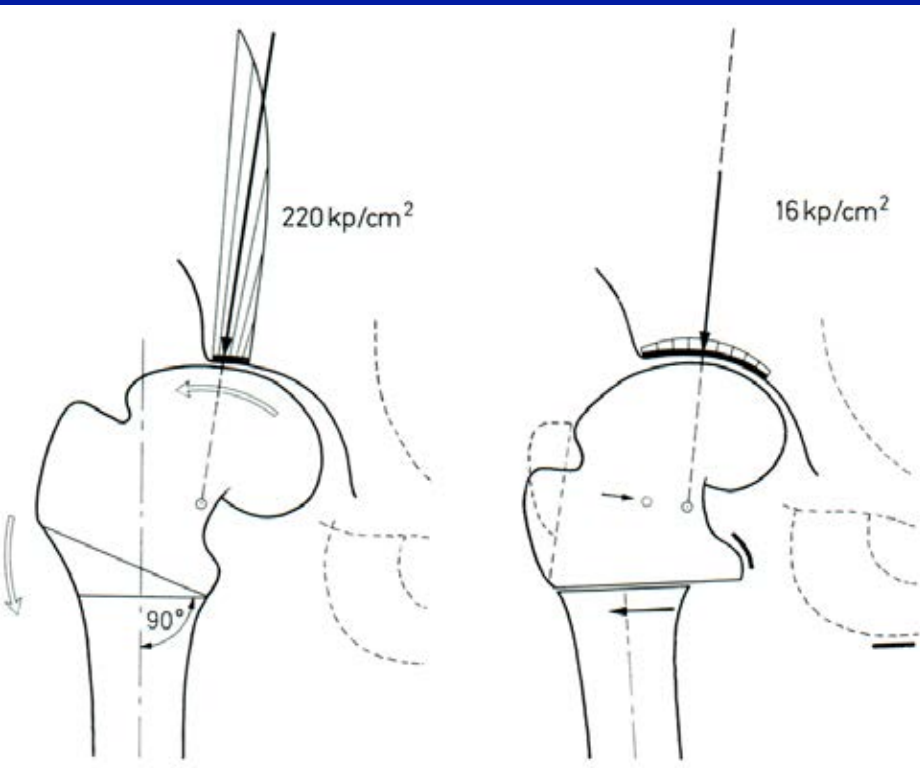
Coxa vara posttraumatica

Coxa vara po zánětu, po léčbě VDK

Coxa vara u osteopatií



# Principy osteotomie: F. Pauwels



Přenesení zátěže mediálně  
Odlehčení laterálnímu okraji  
acetabula

Zvětšení kloubní plochy  
o kapkovitý osteofyt hlavice

Prodloužení ramene síly abduktorů

Vliv na koleno -->

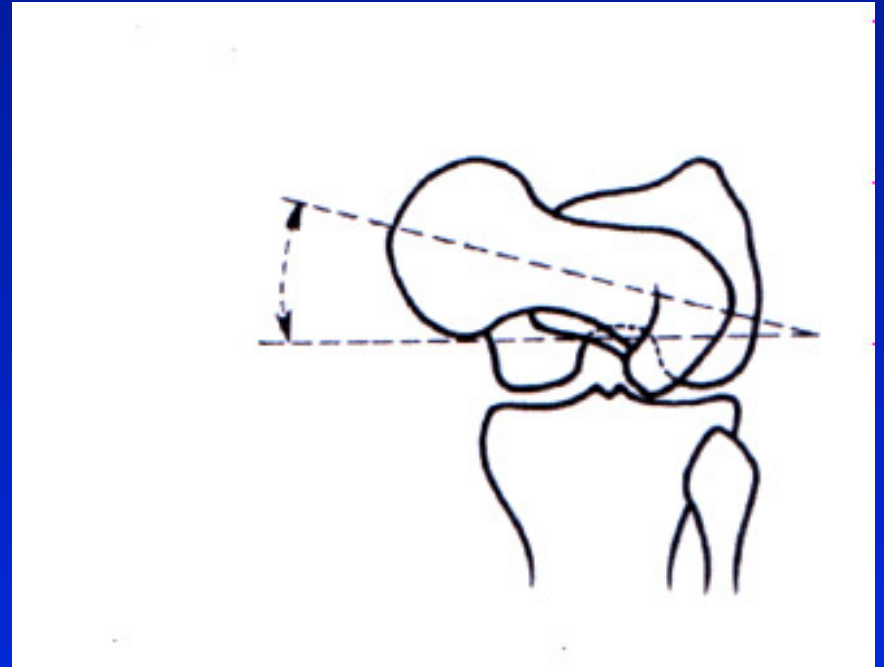
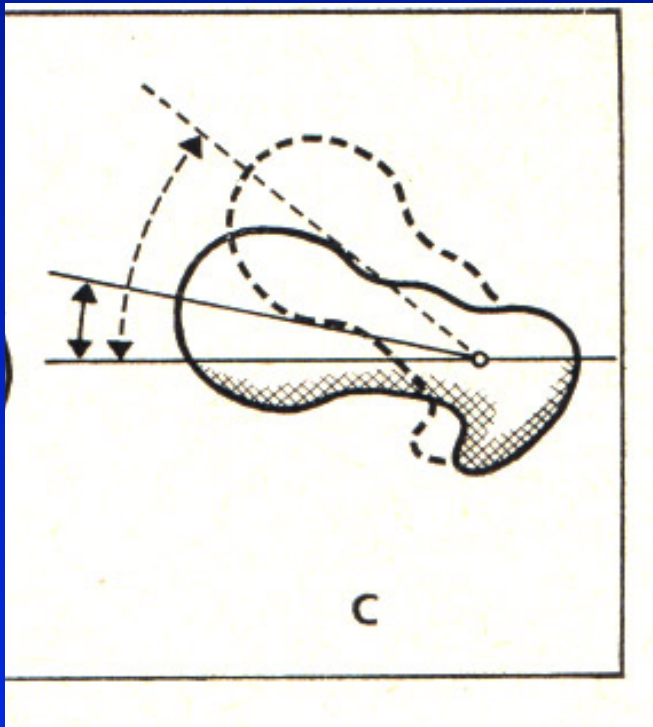
lateralizace diafýzy

Snížení napětí adduktorů  
a m. iliopsoas

Prodloužení končetiny

## Valgizační osteotomie

# Úhel antevertze



Změna úhlu antevertze: při narození 40st  
na konci puberty 10-15st

Léčba- derotační osteotomie femuru

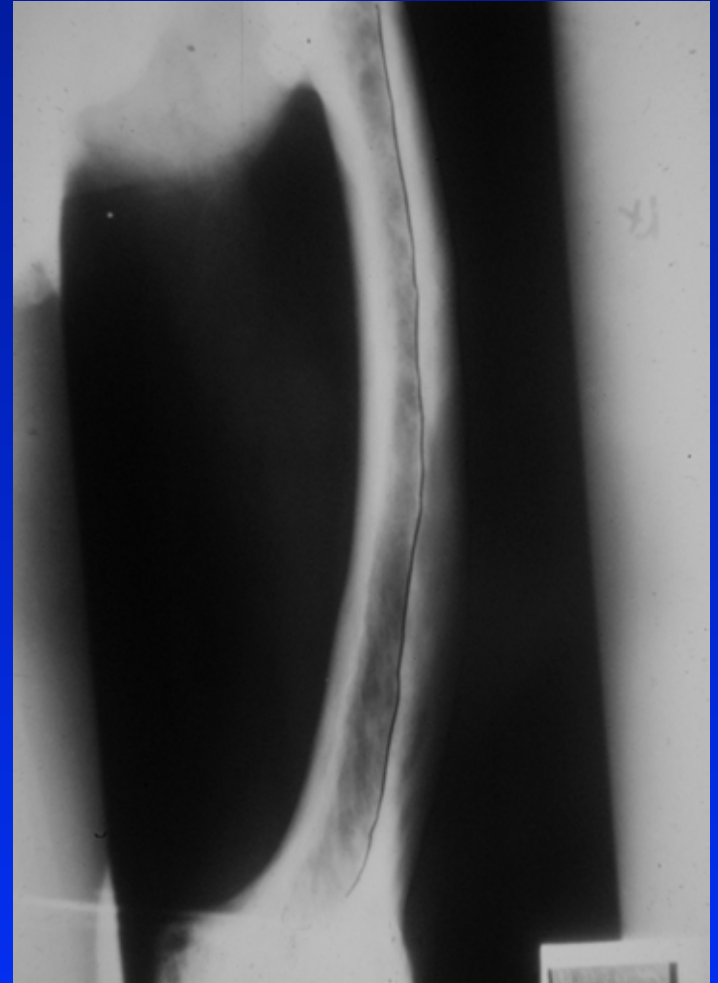
# Deformity ve femuru

Varozita

Valgozita

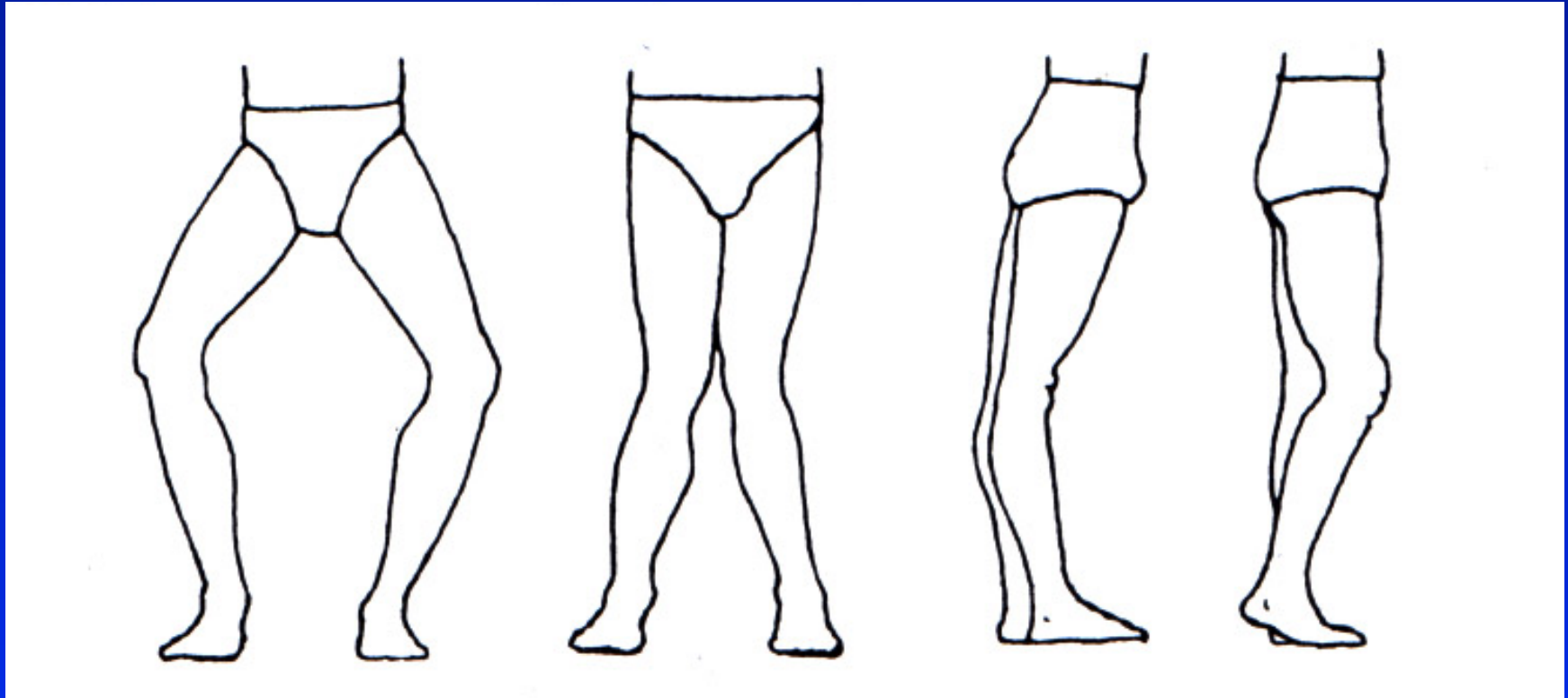
Antekurvace

Rekurvace



Obr. 11 Varozita femuru u m. Paget

# Osové deformity kolena



Genu varum

genu valgum

genu recurvatum

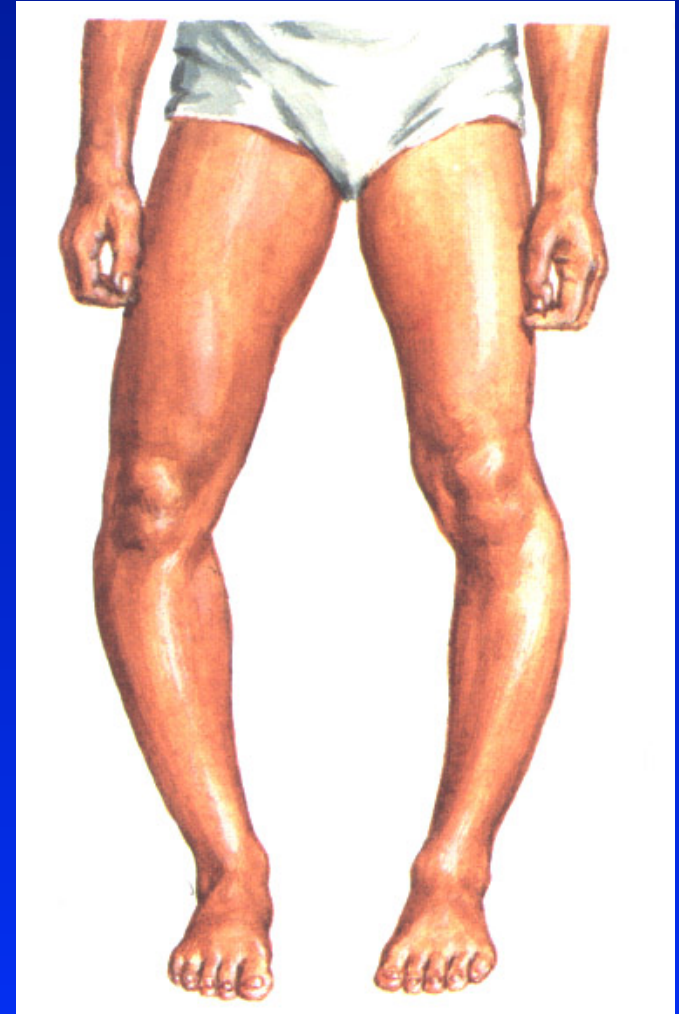
genu flectum



# Tibia vara Blount

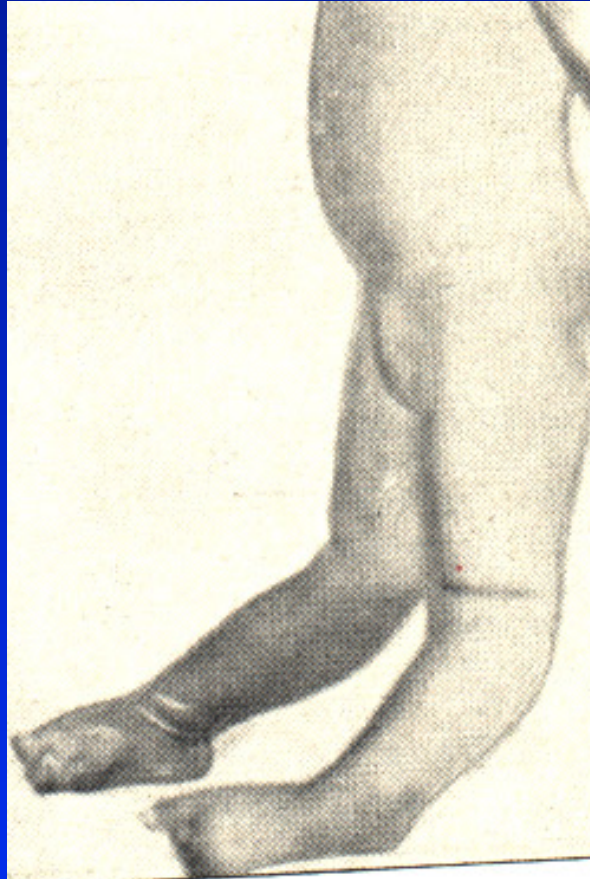
Porucha růstu mediální části  
růstové ploténky tibie

Předčasný uzávěr RP mediálně  
Zmenšení epifýzy mediálně



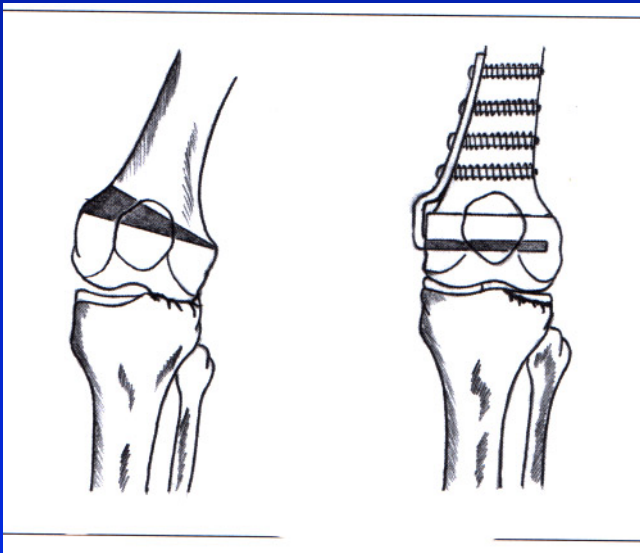
Obr. 22

# Genu recurvatum congenitum

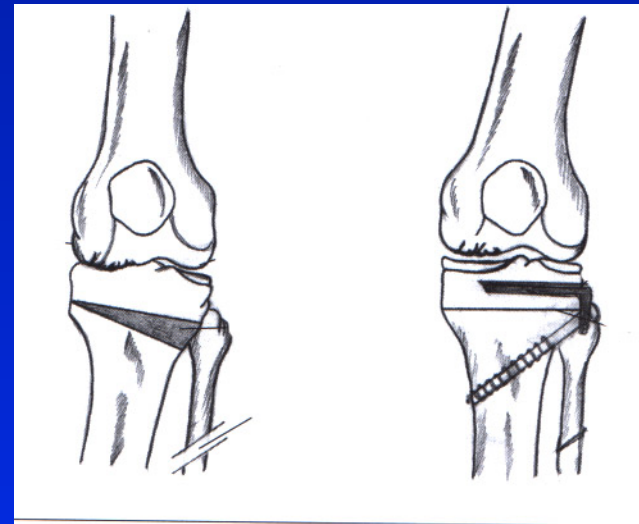


Obr.

# Osové deformity u osteoartrózy kolena

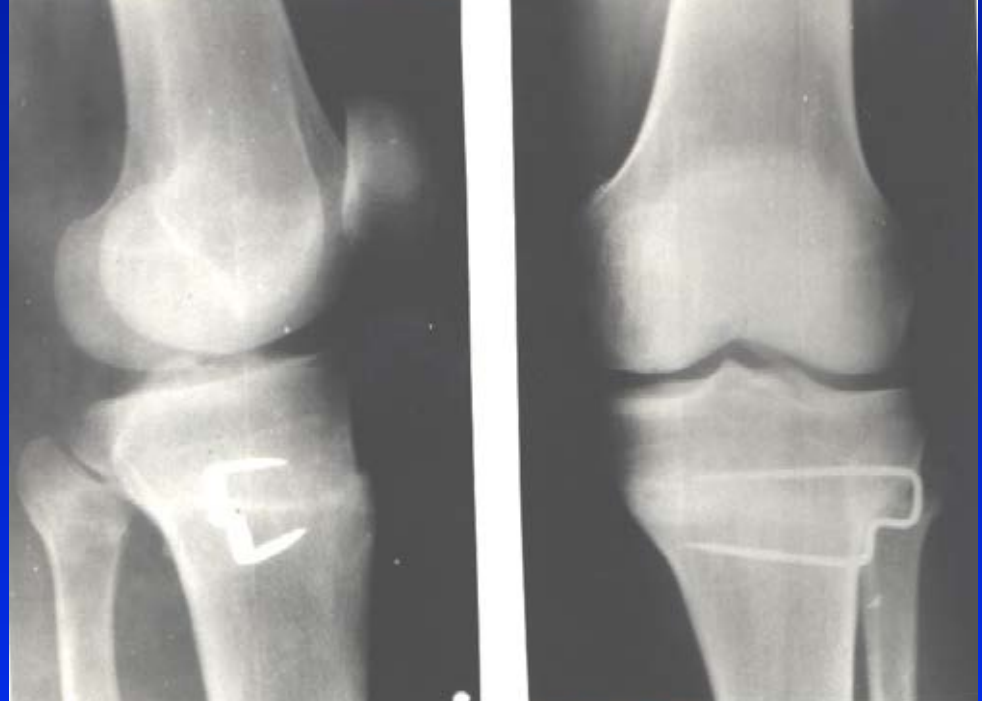
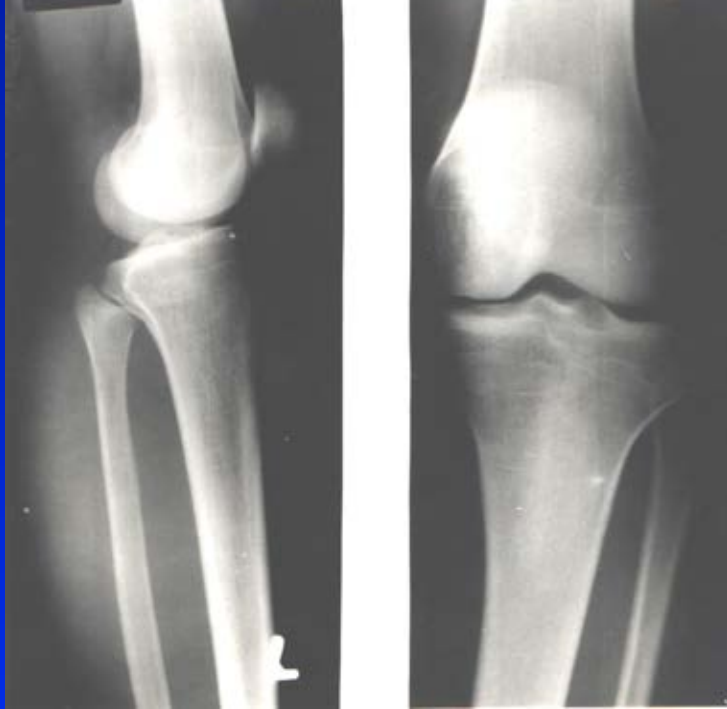
Obr. Genu valgum  
Varizační osteotomie



Obr. Genu varum  
Valgizační osteotomie

# Vysoká osteotomie bérce sec. Coventry



# Deformity bérce

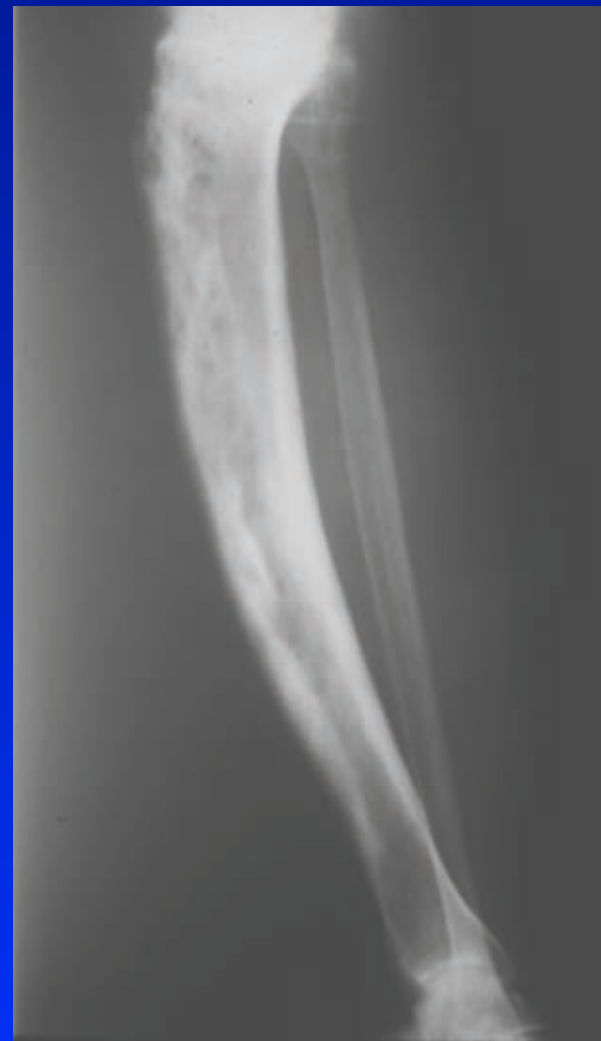
Crus varum

Crus valgum

Crus antecurvatum

Crus recurvatum

Zevně rotační deformita



Obr. Antekurvace tibie u m. Paget