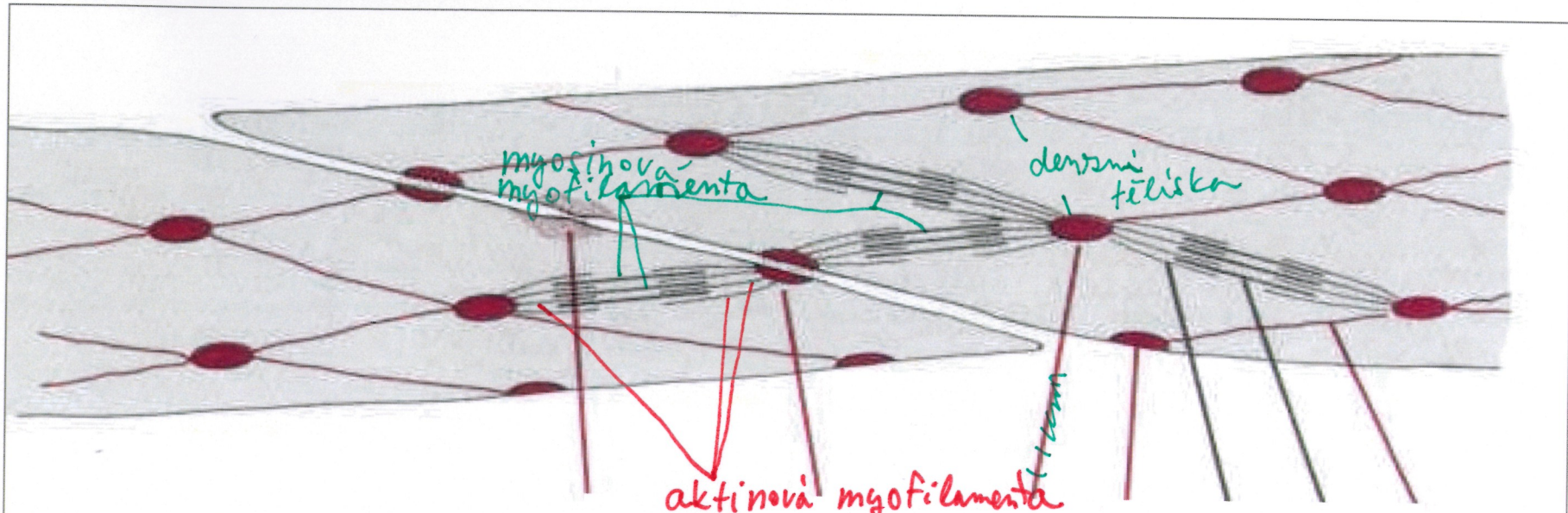


LEIOMYOCYT



Aktinová myofilamenta – fokálně adherují k sarkolemě nebo do denzních tělísek (\approx Z-linie) v sarkoplazmě.

