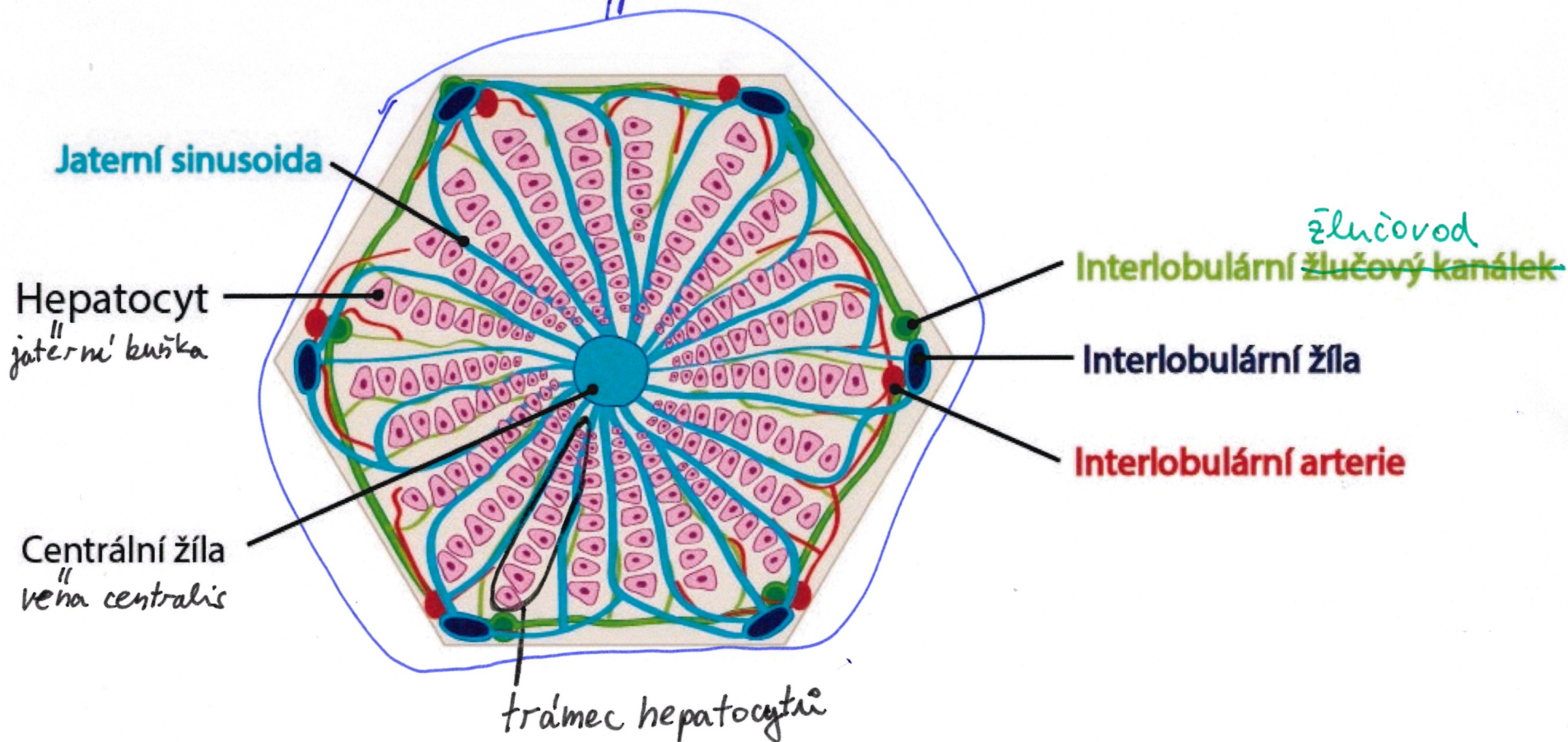
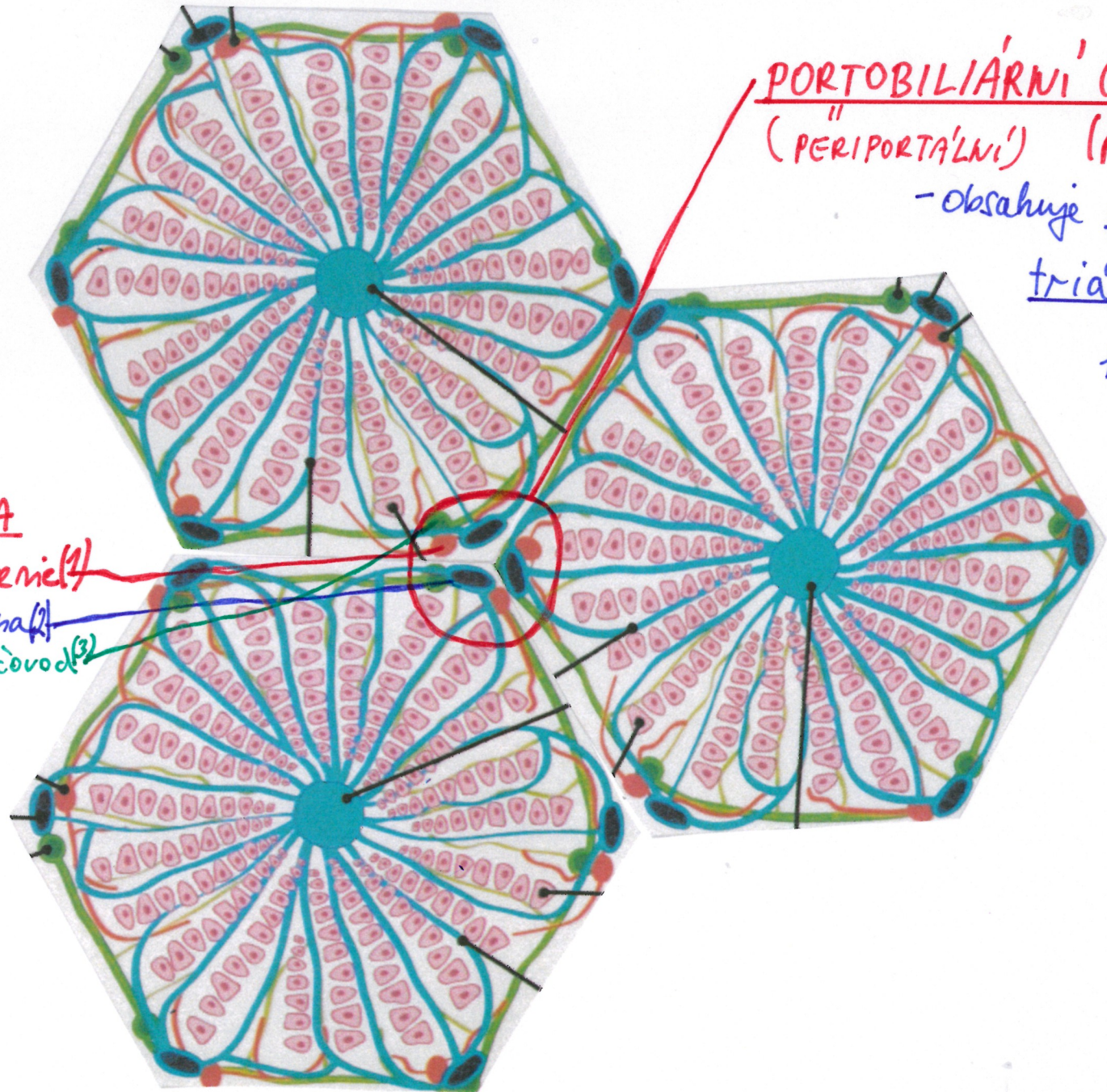


LALUČEK CENTRÁLNÍ VĚNY (LOBULUS VENAE CENTRALIS)



Trámce hepatocytů jsou v "jaterním" lalúčku uspořádaný radiálně kolem centrální věny.
(páprscitě)
(lobulus venae centralis)



PORTOBILIÁRNÍ OBLAST
 ("PERIPORTÁLNÍ") ("PROSTOR")
 - obsahuje portální
triádu
 "trias hepatis"

(GLISSONOVA)
PORTÁLNÍ TRIÁDA

- interlobulární arterie (1)
- interlobulární veň (2)
- interlobulární žlučovod (3)

Na styku každých 3 lalůček centrální věny se nachází portobiliární oblast s tzv. Glissonovou triádou. (1)+(2)+(3)