



GLAUKOM

Synek S.
KOO

ROZDĚLENÍ

Primární:

- Vrozený- hydroftalmus, buftalmus
- Juvenilní- anomalie komorového úhlu
- Otevřeného úhlu
- Uzavřeného úhlu

Sekundární

- Neovaskulární- diabetes, okluze žíl, uveitidy, iridocycklitidy
- Podmíněný čočkou- subluxace, luxace čočky, intumescentní katarakta, pseudoexfoliační syndrom, fakolytický glaukom, fakoanafylaktický glaukom
- Nitrooční nádor
- Kontuze bulbu

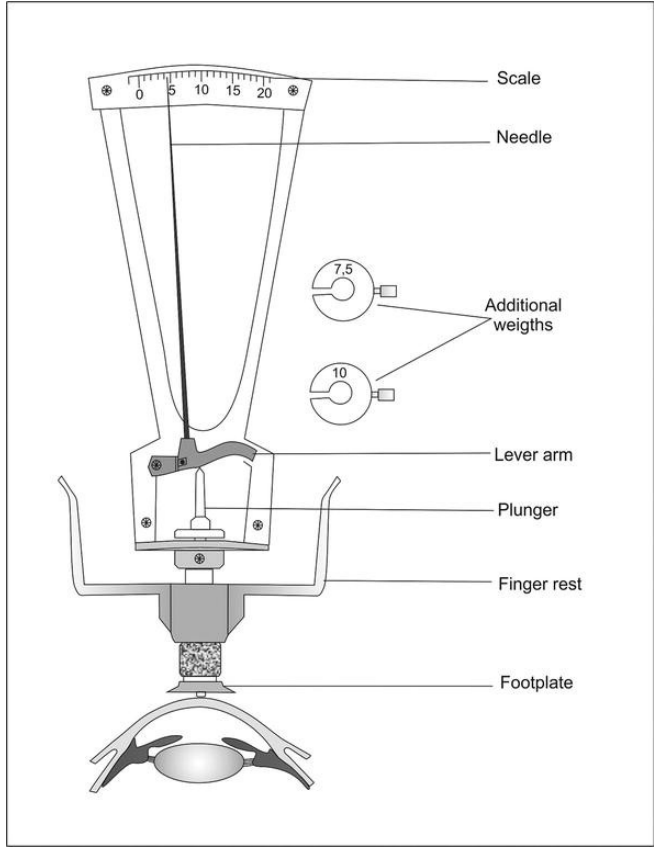
MĚŘENÍ NITROOČNÍHO TLAKU

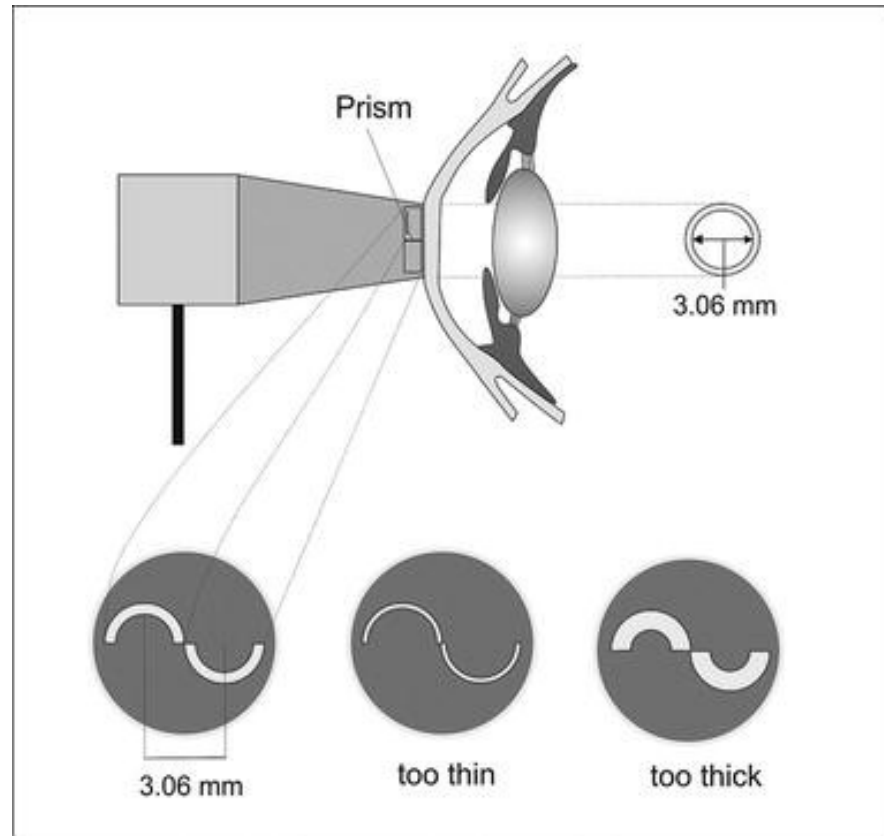
Aplanační tonometrie

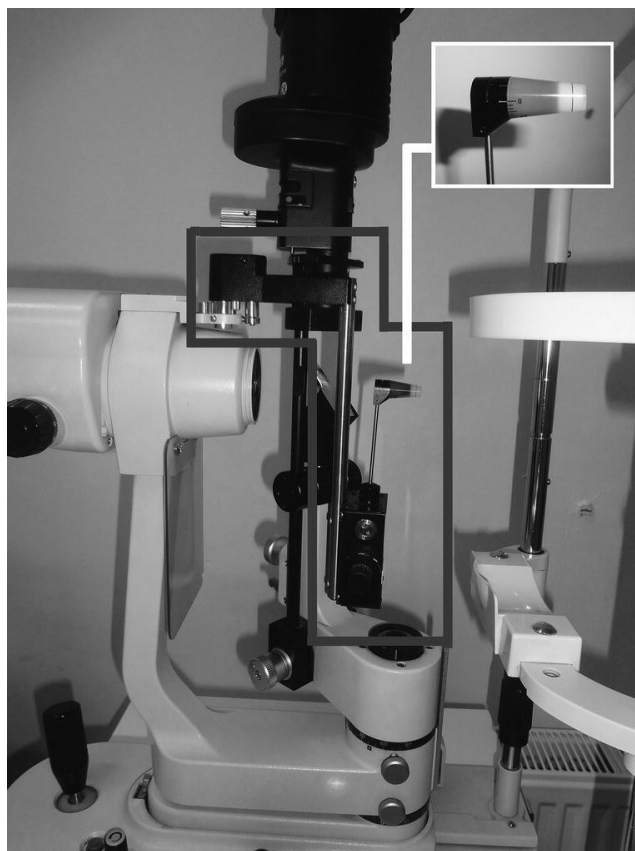
Impresní Schiötzova tonometrie

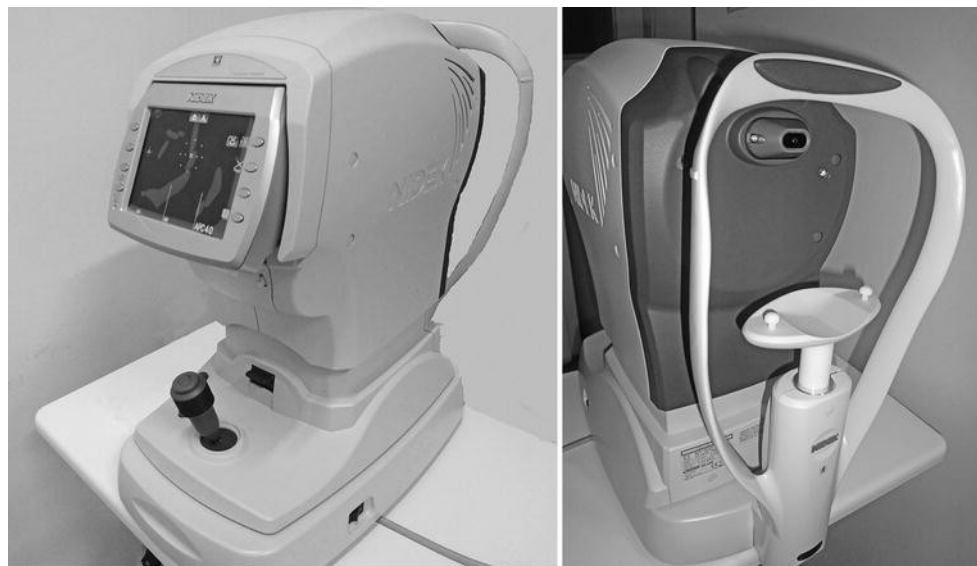Bezkontaktní tonometrie

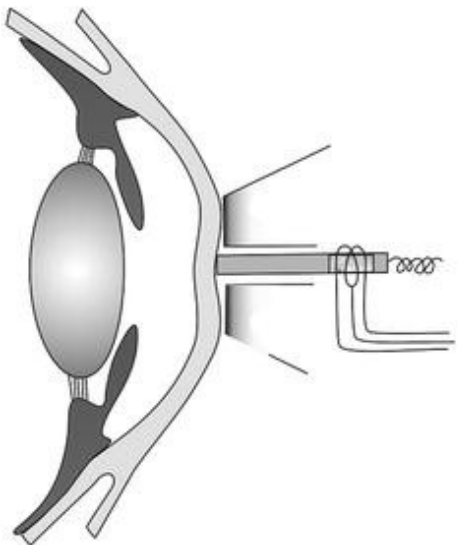
Tono-pen



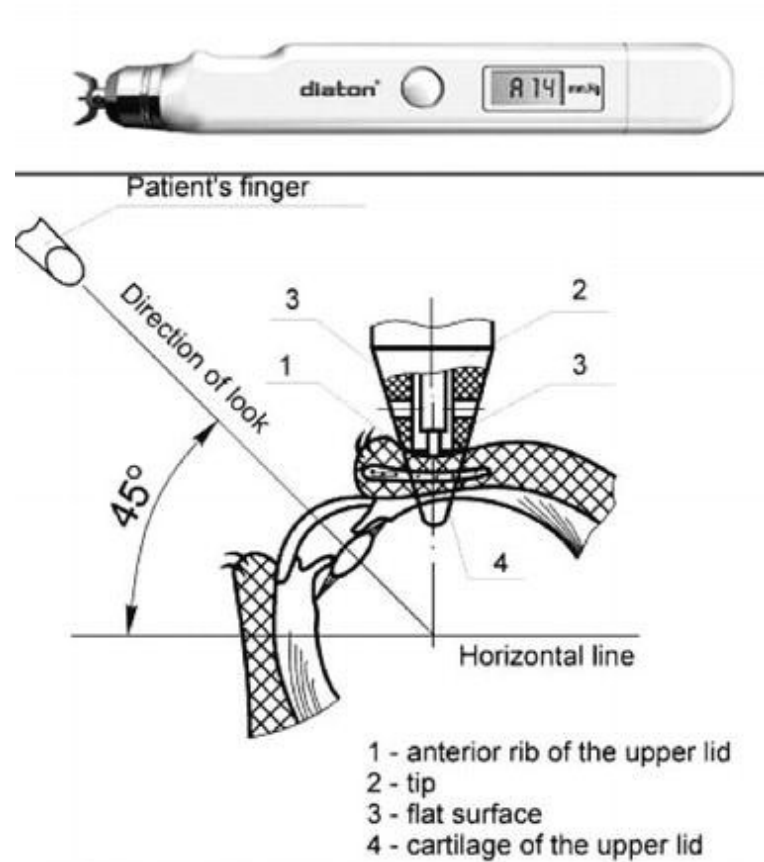








TRANSPALPEBRÁLNÍ MĚŘENÍ



NORMÁLNÍ HODNOTY

Nitrooční tlak- do 20 mmHg- 2,66hPa

Nález na zrkovém nervu- exkavace

Zorné pole

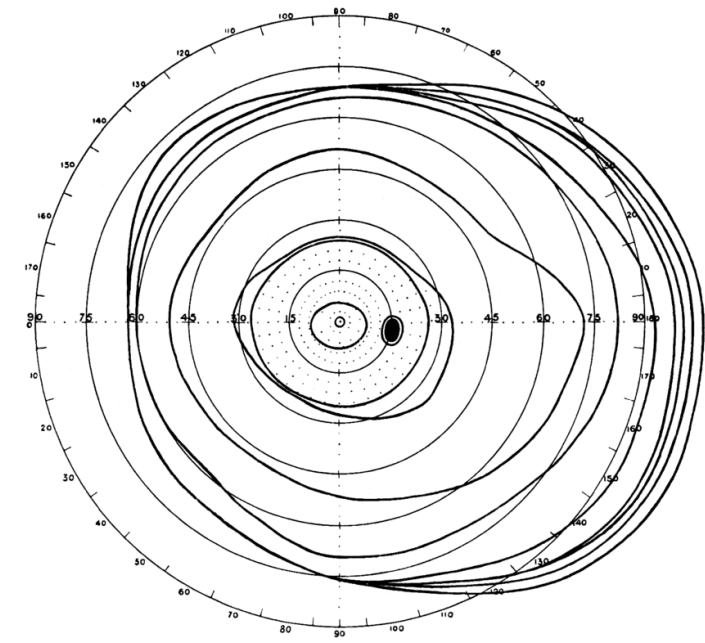
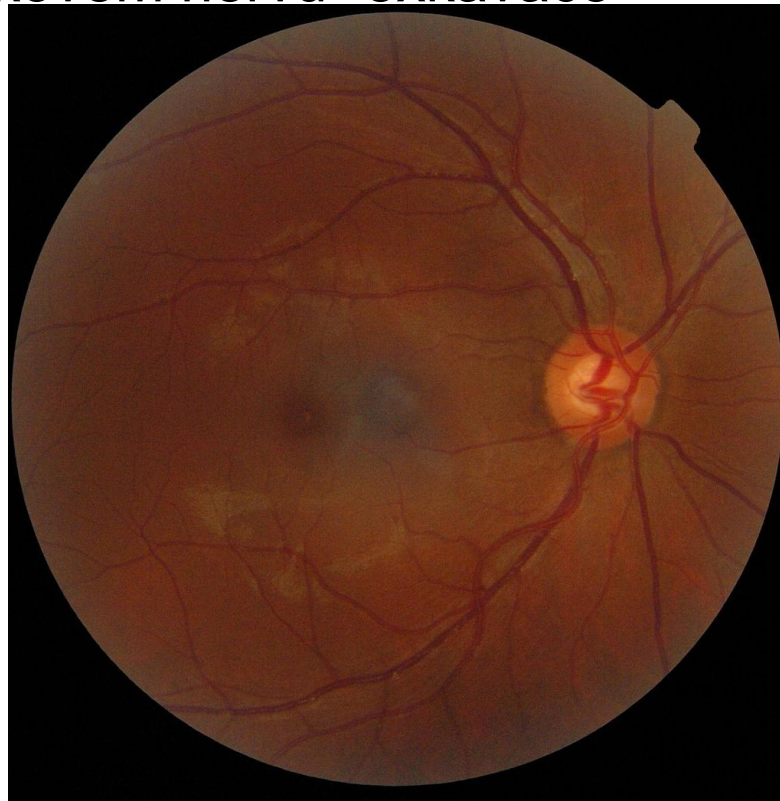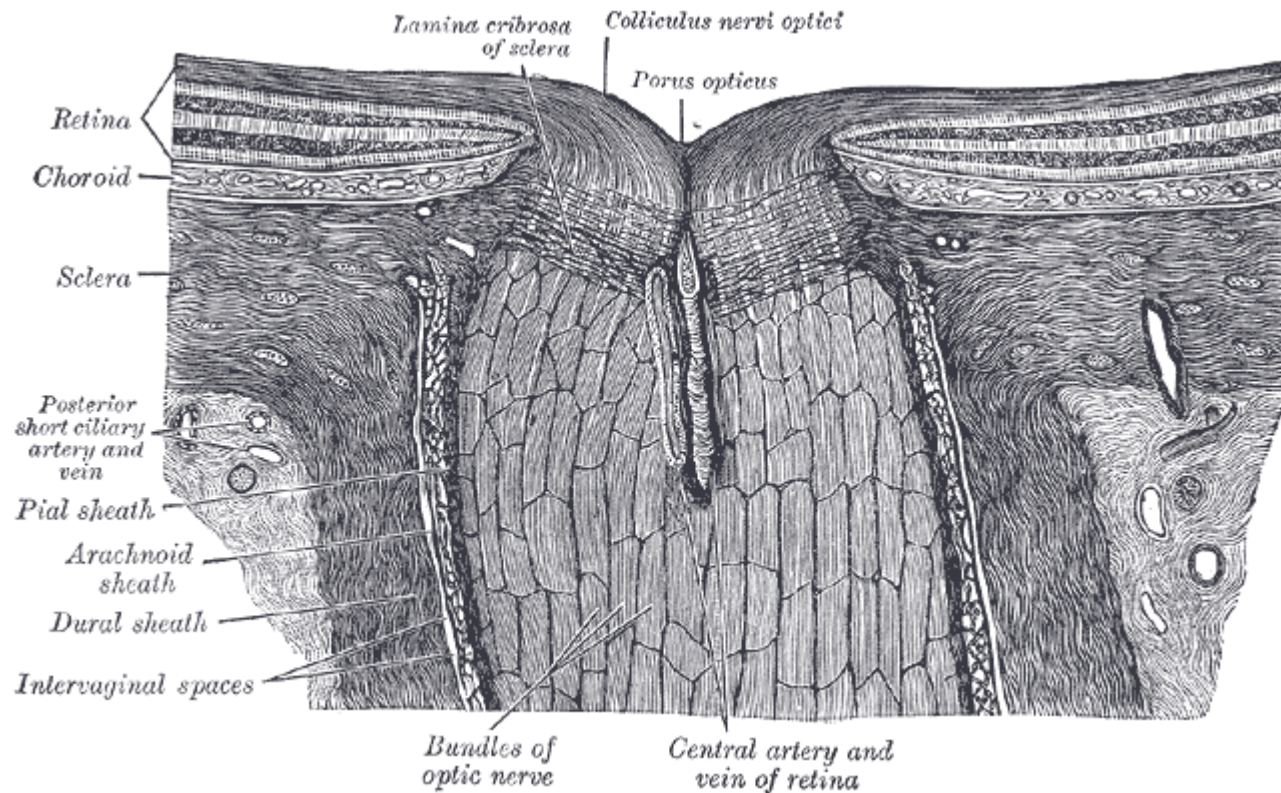


FIG. 1.—CHART OF THE VISUAL FIELD OF THE RIGHT EYE, SHOWING THE ISOPTERS FROM THE PERIPHERY INWARDS TO THE CENTRE FOR $\frac{1000}{1000}$, $\frac{800}{1000}$, $\frac{600}{1000}$, $\frac{400}{1000}$, $\frac{300}{1000}$, $\frac{200}{1000}$, $\frac{150}{1000}$, $\frac{100}{1000}$, $\frac{75}{1000}$, $\frac{50}{1000}$, AND $\frac{1}{1000}$.

The numerator of each fraction represents the diameter of the test object in millimetres, the denominator the distance from the patient. It will be seen that as the test object is reduced in size the field becomes smaller, slowly at the periphery, but rapidly towards the centre. On the nasal side the larger test objects all give the same extent of field, so that the nasal edge of the field is perpendicular, the temporal edge being steeply sloping. The geometrical centre of the field is about 20° to the outer side of the visual axis or physiological centre.

ANATOMIE ZRAKOVÉHO NERVU



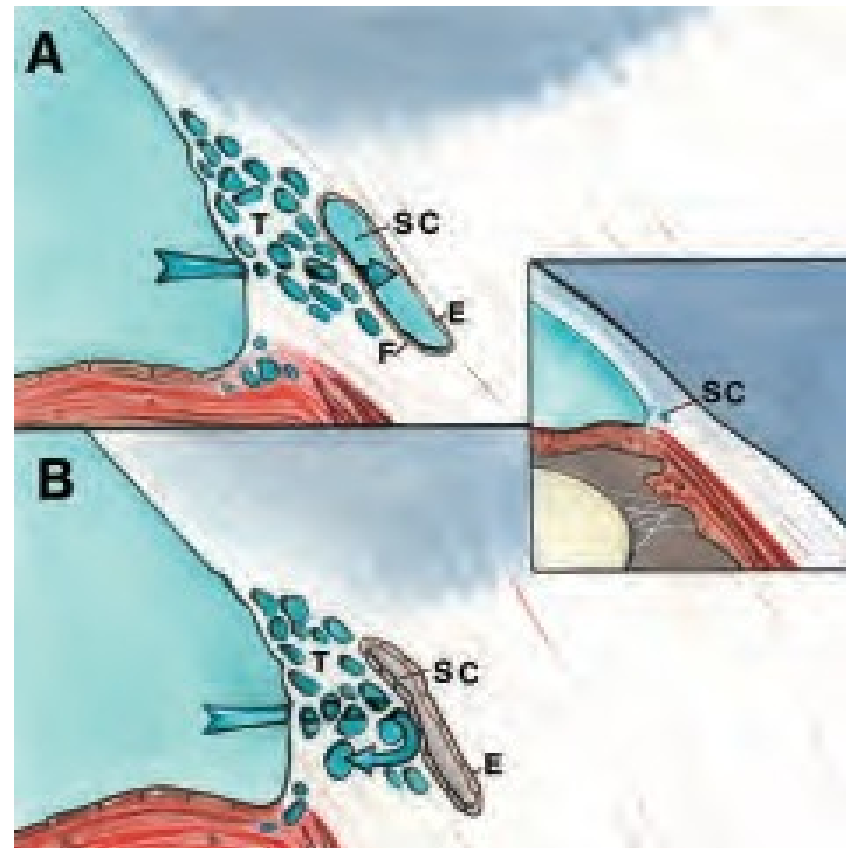
KONFIGURACE KOMOROVÉHO ÚHLU, VYŠETŘENÍ GONIOSKOPICKOU ČOČKOU

Otevřený

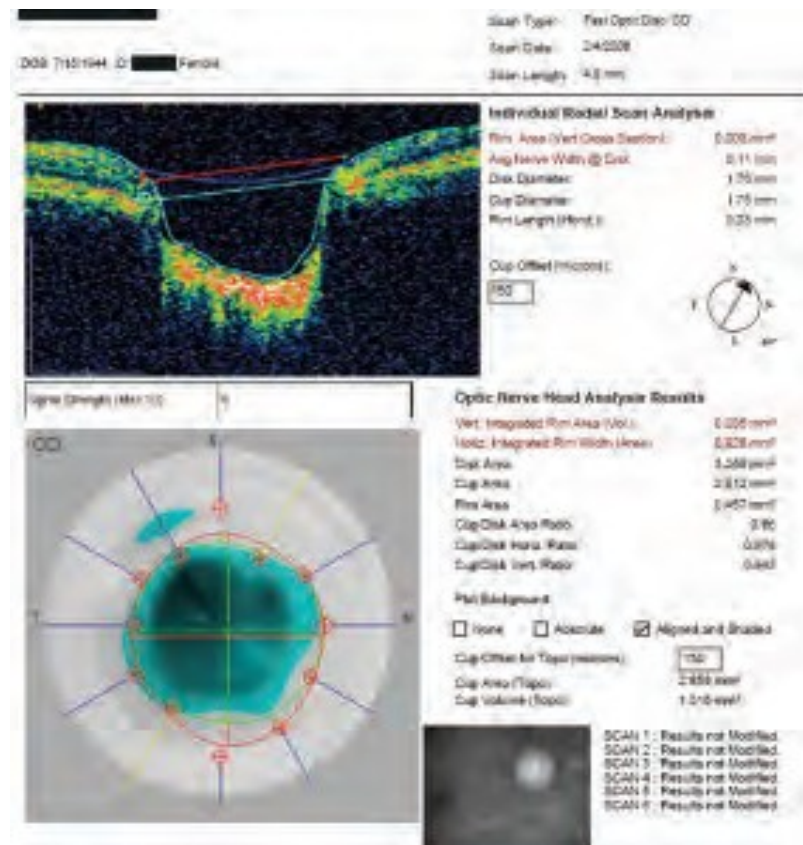
Úzký až uzavřený

Obliterovaný embryonální tkání, vazivem, cévami, pigmentem, krvinkami

KOMOROVÝ ÚHEL



OCT MĚŘENÍ NERVOVÝCH VLÁKEN



GLAUKOM S OTEVŘENÝM ÚHLEM

Vyšší NT nad 20 mmHg- pozor- glaukom s nízkou tensí i méně

Otevřený úhel

Glaukomová exkavace papily

Glaukomové změny zorného pole

Úbytek nervových vláken v optickém disku

ZMĚNY VE VIDĚNÍ

Scene viewed with
left eye



Scene viewed with
right eye

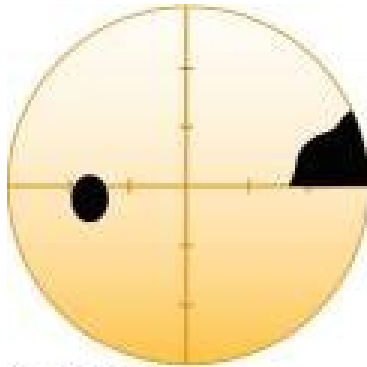


Scene viewed with
both eyes together

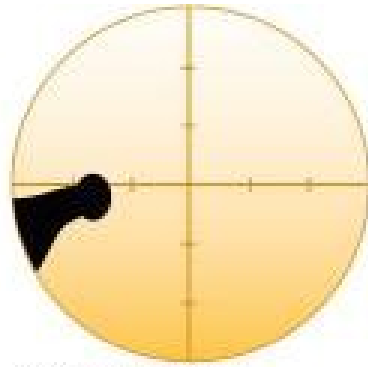

Heiko Philippin

ZMĚNY ZORNÉHO POLE U GLAUKOMU



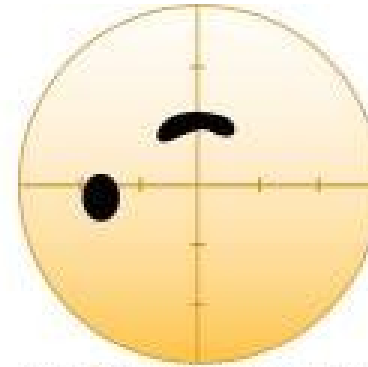
(a) nasal step



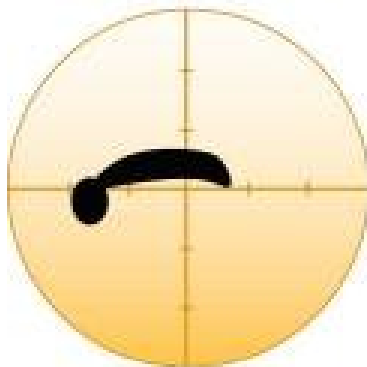
(b) temporal wedge



(c) established superior
arcuate defect




(d) early superior paracentral
defect at 10°




(e) superior, fixation-
threatening paracentral
defect



(f) superior arcuate with
peripheral breakthrough and
early inferior defect



(g) tunnel vision defect with
temporal crescent sparing



(h) end stage, complete field
loss

LÉČBA

Konzervativní kapkami

Laser – LTP

Filtrující operace TRB nebo implantát

SCHÉMA LTP

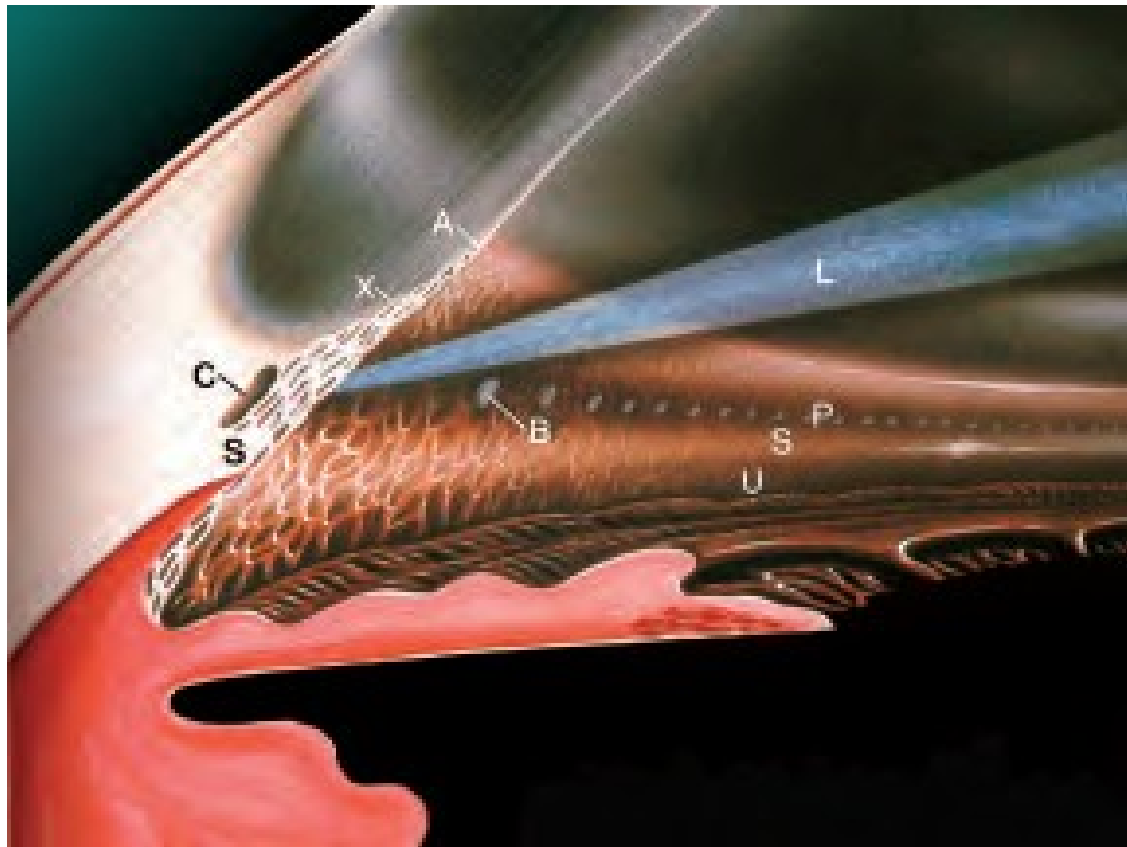
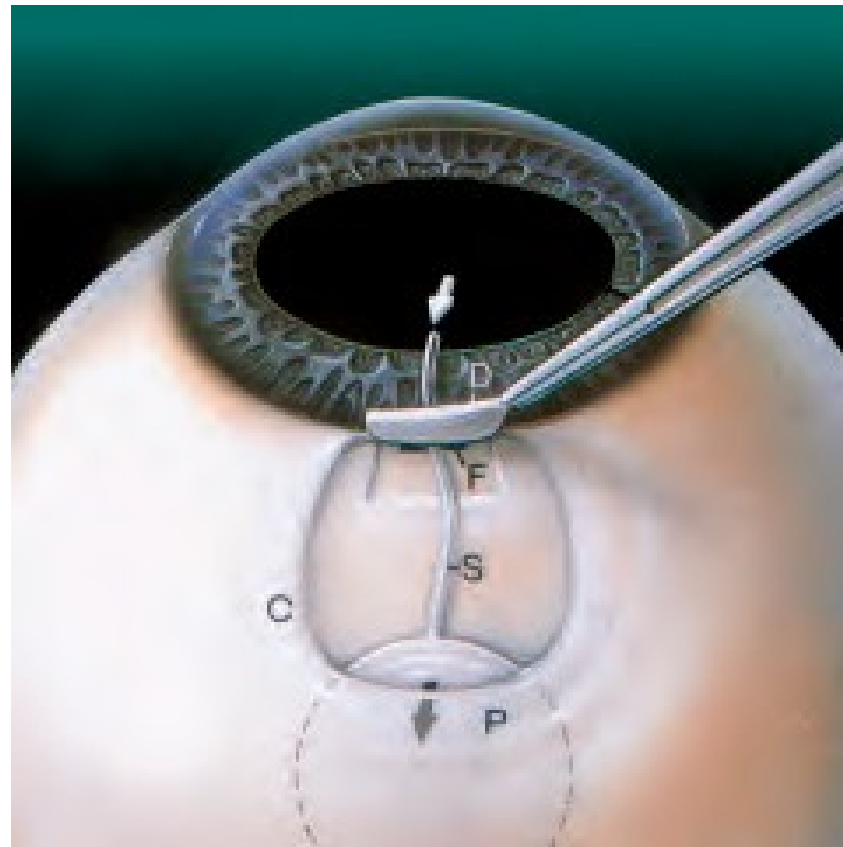
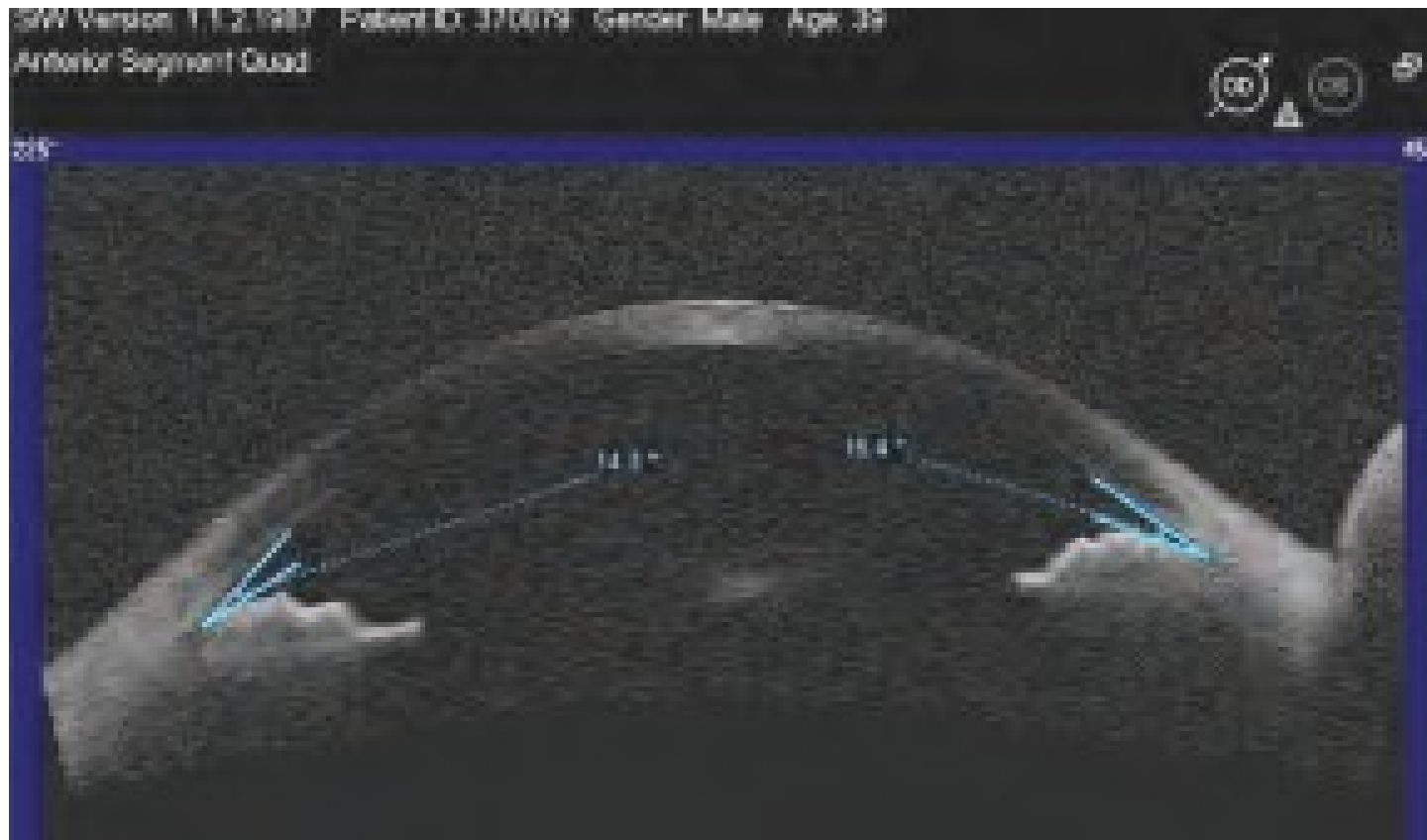


SCHÉMA OPERACE S GLAUKOMOVÝM IMPLANTÁTEM



GLAUKOM S UZAVŘENÝM ÚHLEM



PŘÍZNAKY

Prodromy- duhové barvy okolo světél večer, bolesti poloviny hlavy, nevolnost, zvracení

Vlastní záchvat- úporné zvracení, hemikranie, tvrdé oko, zornice v mydriaze, mlhavé vidění, edém rohovky

LÉČBA

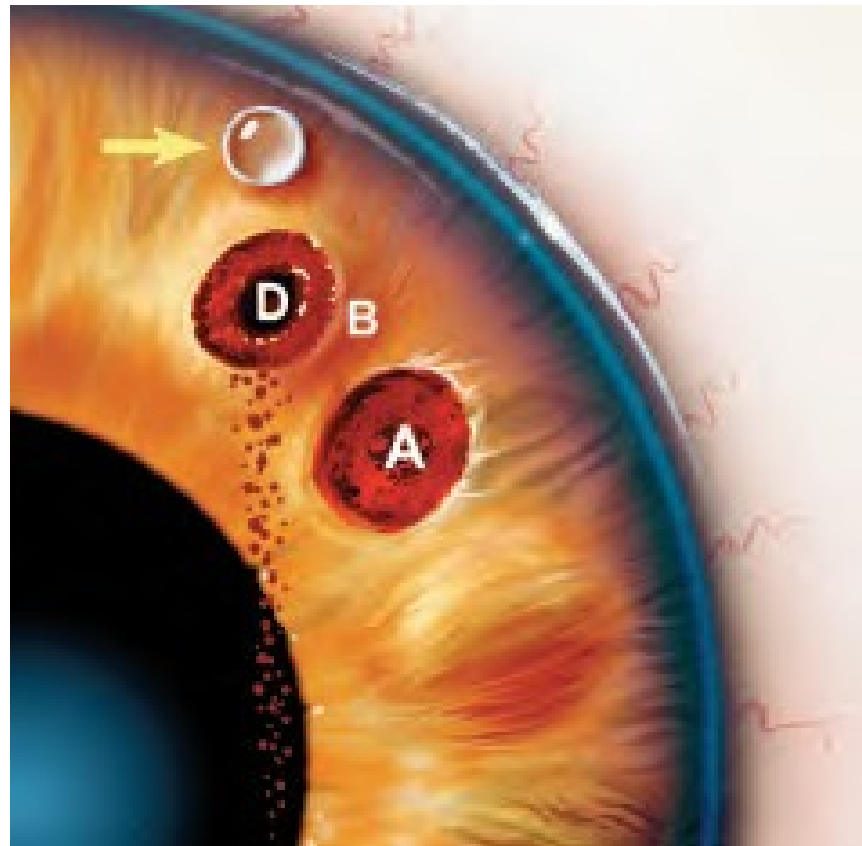
Snížení NT- infúze manitolu, diluran tbt,

Miotika- pilokarpin gtt 2% po 10 minutách

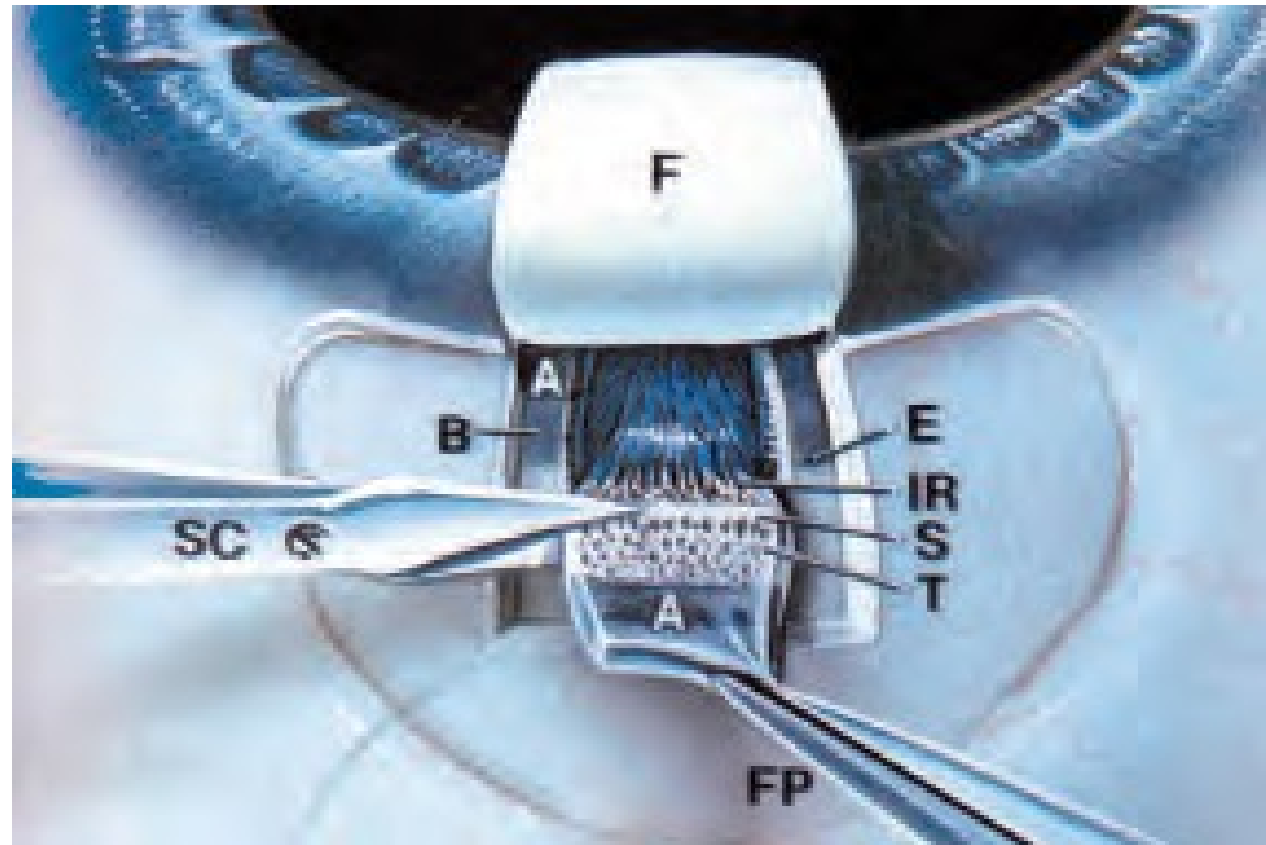
Po snížení – periferní iridektomie- laserem, chirurgicky, u nemocného s kataraktou i extrakce čočky

Anatomické poměry jsou shodné u obou očí- profylaktická iridektomie u zde!!!!

LASEROVÁ IRIDOTOMIE



TRABEKULEKTOMIE



KONGENITÁLNÍ GLAUKOM

Stěna oka obsahuje více elastických vláken

Komorový úhel je uzavřen embryonální tkání

Velké oči, ruptury v Descemetově membráně

Světloplachost

Vyšší nitrooční tlak- měření v narkóze

OCT měření tloušťky nervových vláken

Léčba převážně chirurgická- goniotomie, ev antiglaukomatika

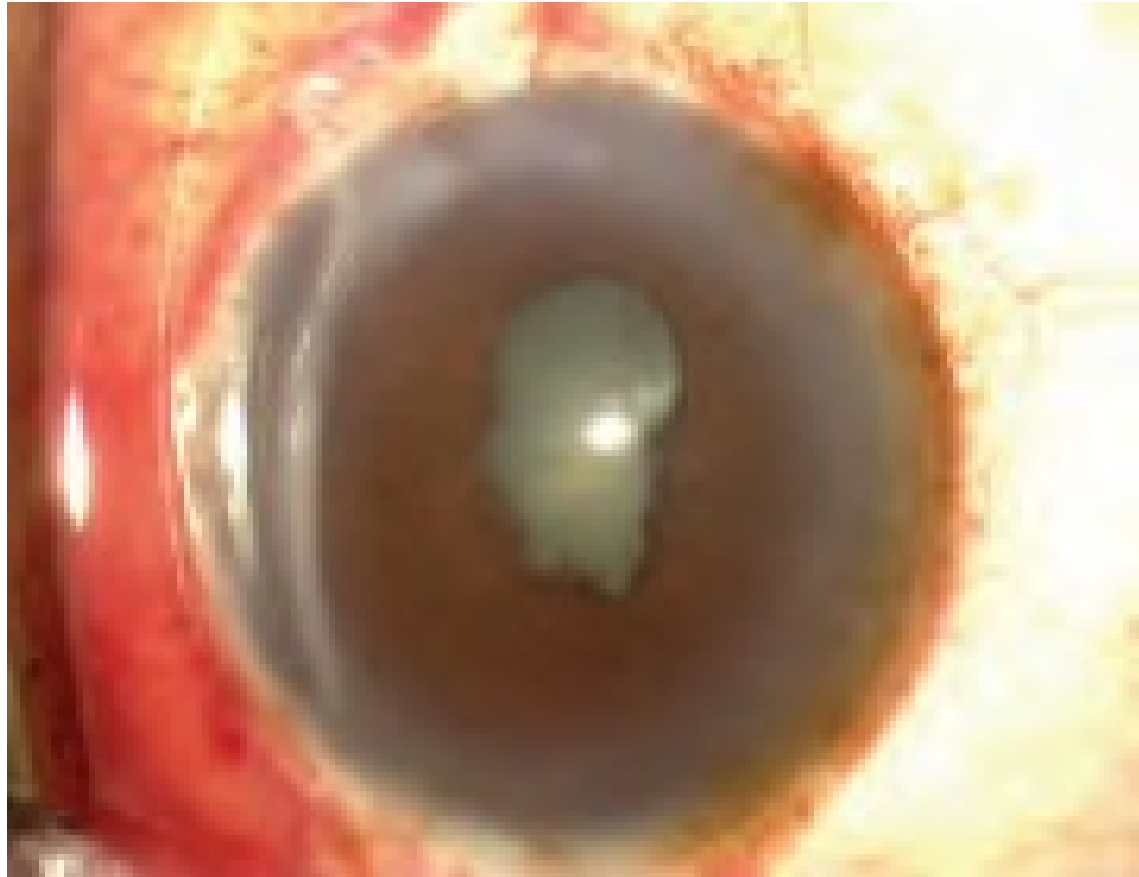MALIGNÍ GLAUKOM

Po nitroočních zákrocích, kdy nastává patologický tok nitrooční tekutiny do sklivce, vytlačení čočky a duhovky dopředu nastává pupilární a komorový blok

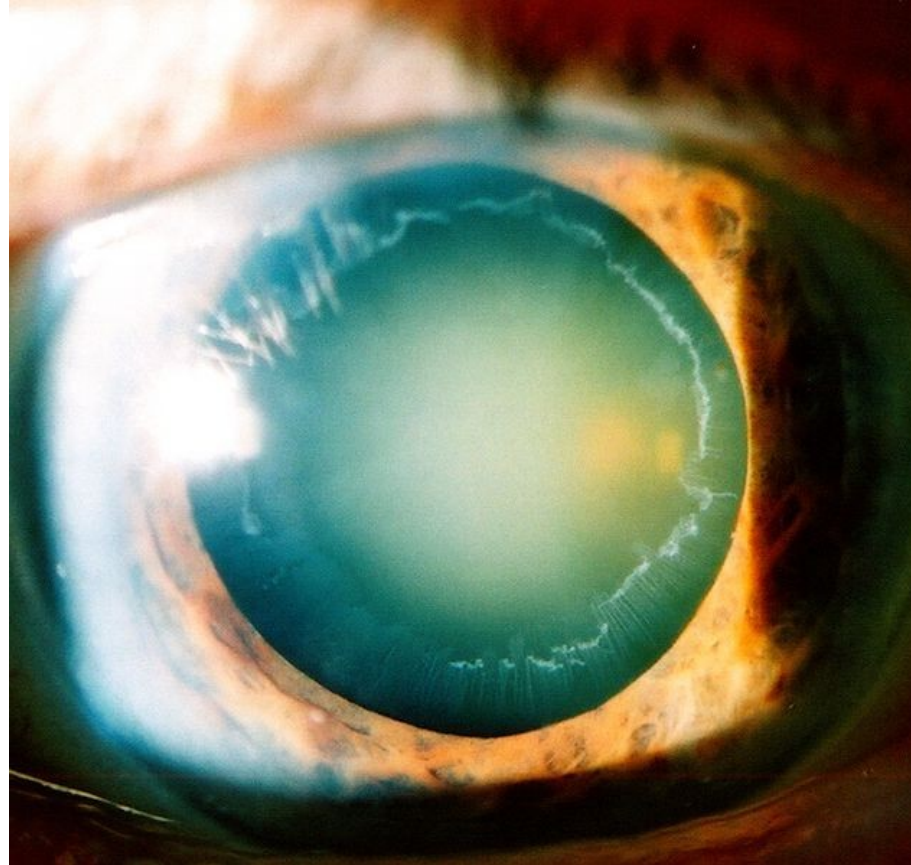
Léčba mydriatiky, rozrušit intaktní sklivcovou membránu, periferní iridektomie, hyperosmotické léky

SEKUNDÁRNÍ GLAUKOM

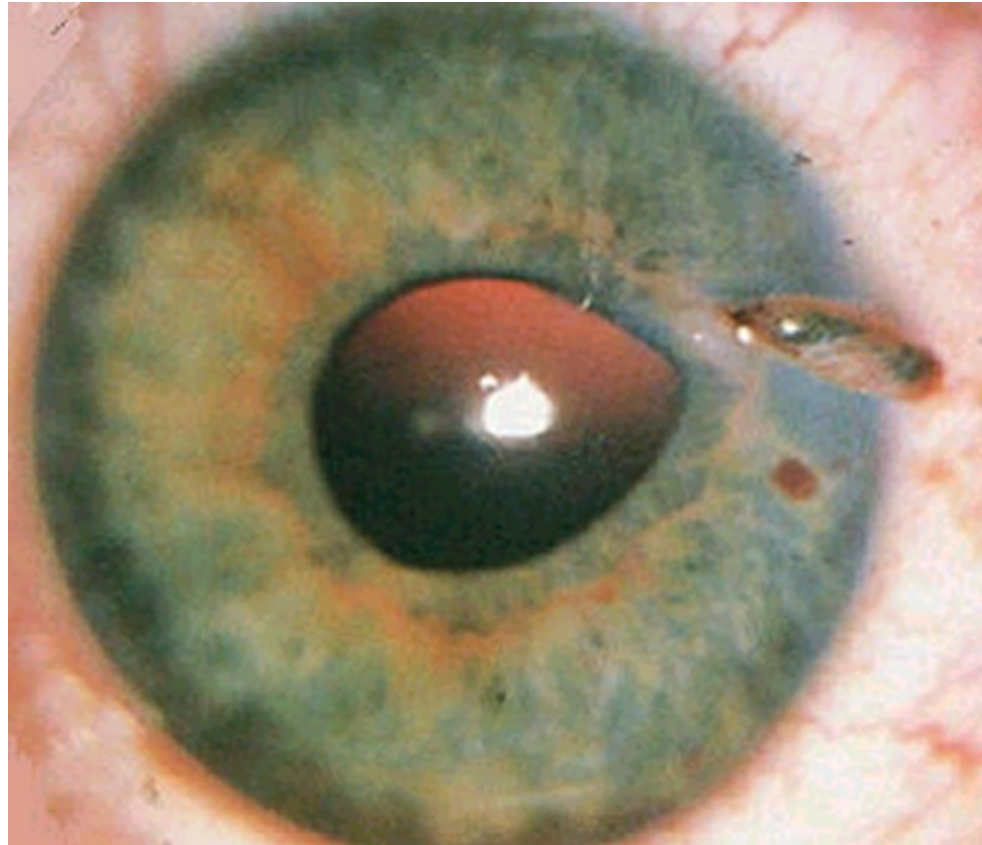
Léčba dle etiologie



PSEUDOEXFOLIAČNÍ SYNDROM



PERFORUJÍCÍ PORANĚNÍ



LÉČBA

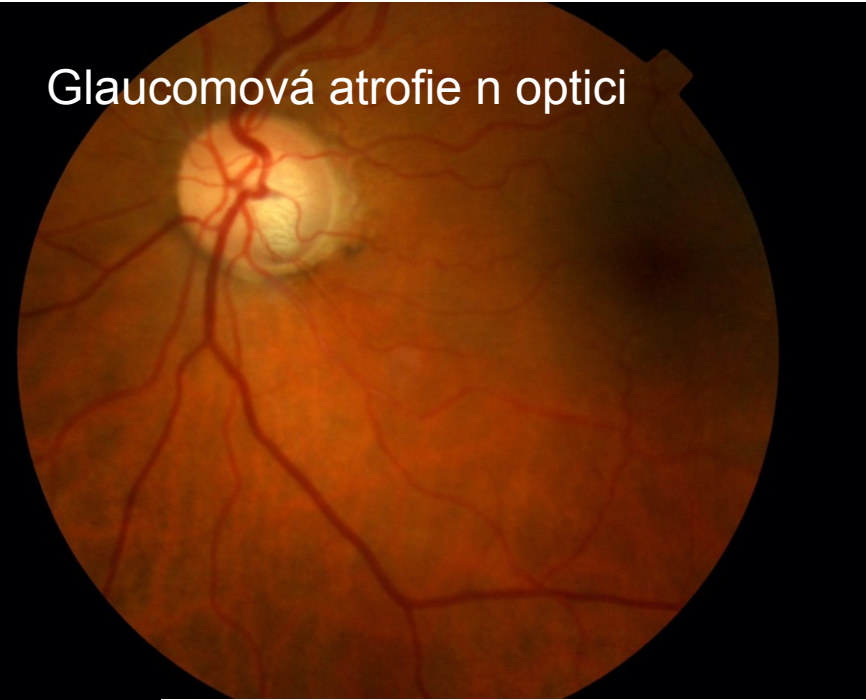
Kapky

Diluran, manitol

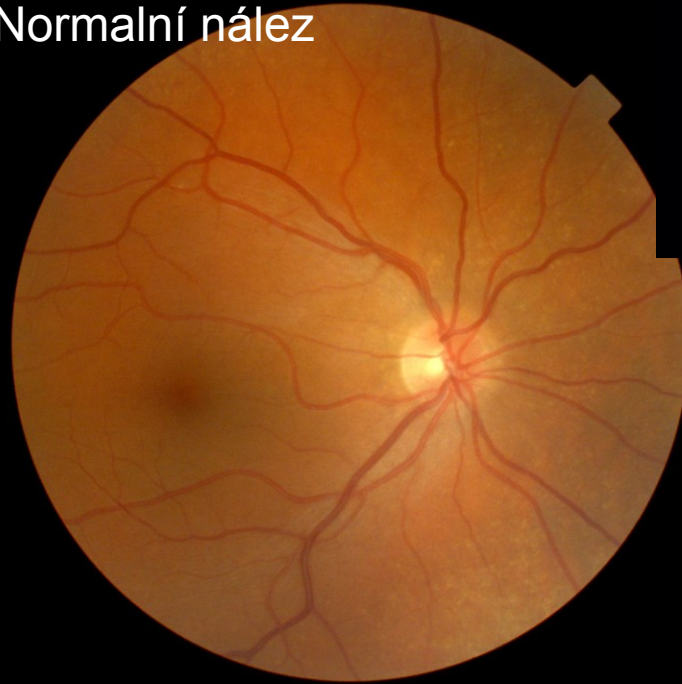
Laserová iridotomie

chirurgie

Glaucomová atrofie n optici



Normalní nález



LÉKY NA ZELENÝ ZÁKAL

Snižující nitrooční tlak (miotika, alfa-sympatomimetika, prostaglandiny)

Snižující produkci nitrooční tekutiny (betablokátory, inhibitory karboanhydrázy)

Osmotické léky (manitol)

Snižující odpor v komorovém úhlu (pilocarpin, může vyvolat spasmus akomodace, a překrvení)