

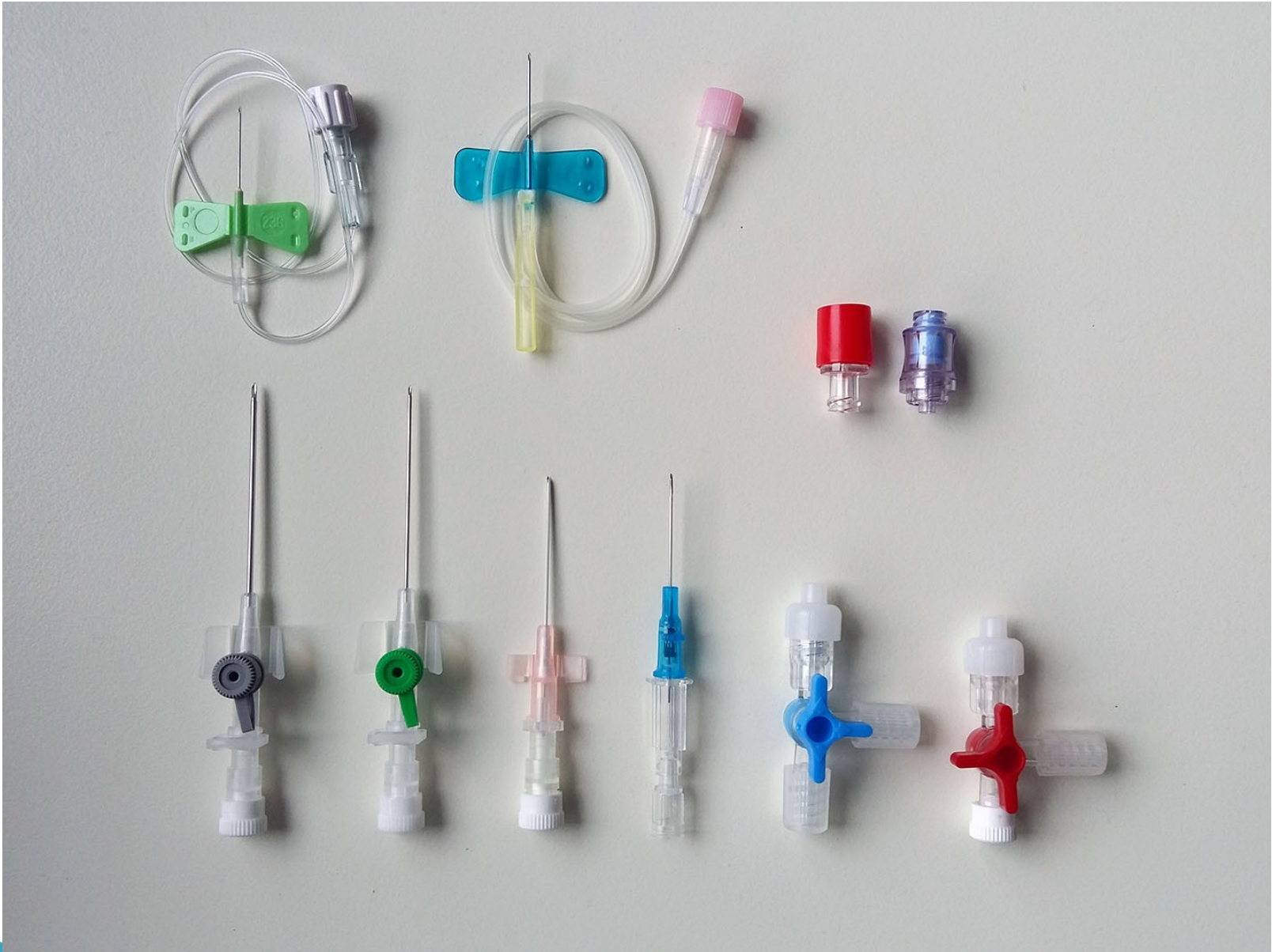Punkční techniky

Venepunkce I

= nabodnutí žíly

1) periferní

- přednostně tam, kde není možná flexe
- jehla
 - kovová
 - s křidélkem
 - flexila – po nabodnutí žíly povolit Esmarch, dále flexilu zasouvat bez zatažení končetiny, životnost 3–5 dní

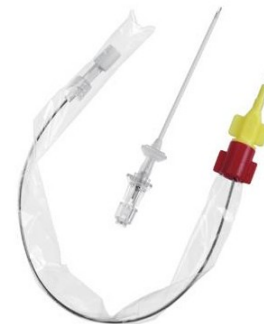

Venepunkce II

2) centrální

a) Cavafix – pro kanylaci centrálního žilního systému z periferie

- ▶ výhoda – možno i v improvizovaných podmínkách – z kubitální jamky, katetr chráněn obalem
- ▶ nevýhoda – kanyla je zaváděna vnitřkem jehly, tudíž je jehla poměrně



Venepunkce III

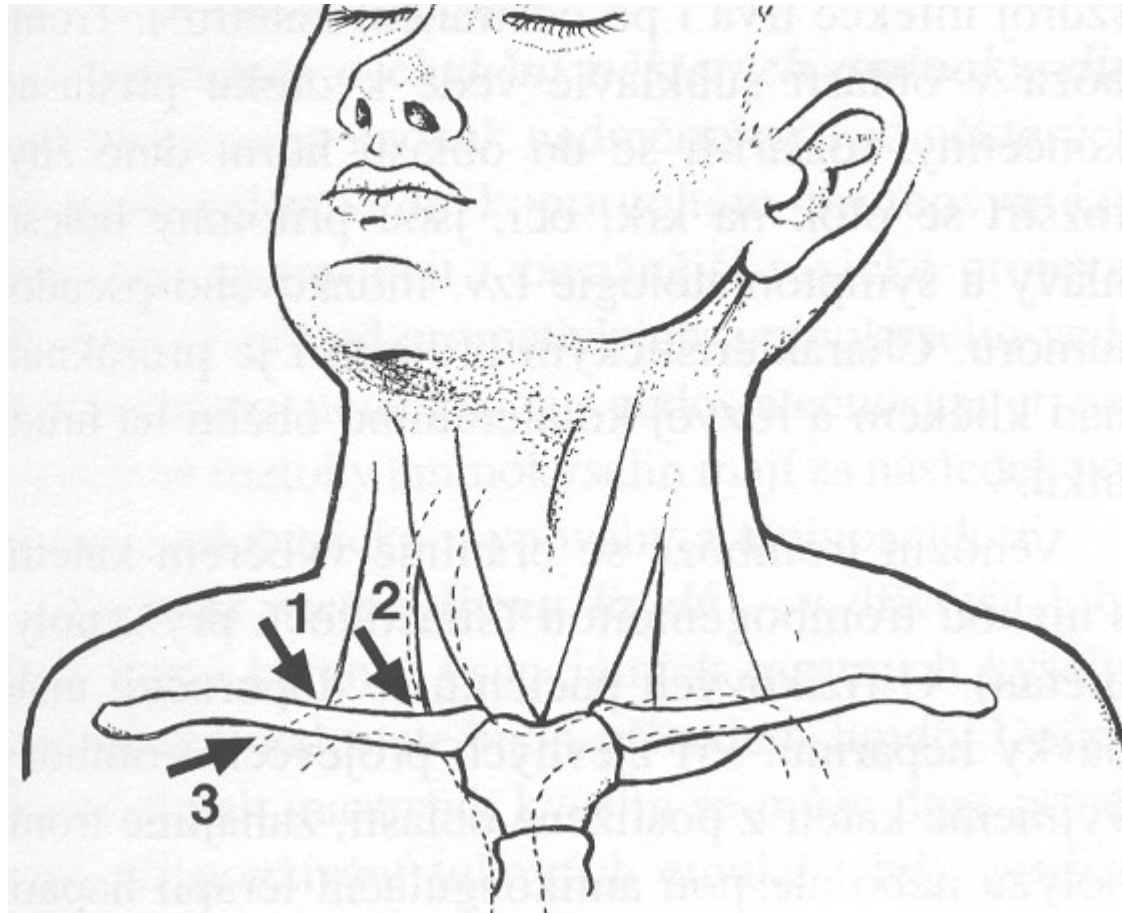
b) punkce v. subclavia – cestou –

- ✓ supraklavikulární – jehla pŕlí úhel mezi klíčkem a m. sternocleidomastoideus
- ✓ subklavikulární – na hranici zevní a střední třetiny klíčku směrem na jugulum

c) punkce v. jugularis – shora za sternoklavikulární skloubení

d) punkce v. femoralis – dorsálně a mediálně od a. femoralis

Přístupy punkce v. subclavia



Techniky kanylace centrálního řečiště

1) technika Seldingerova

- tenčí punkční jehla, jejím lumenem vodič, po vodiči kanyla – méně zraňuje měkké tkáně, kanyla je silnější než původní vpich (video)

2) technika braunyllová

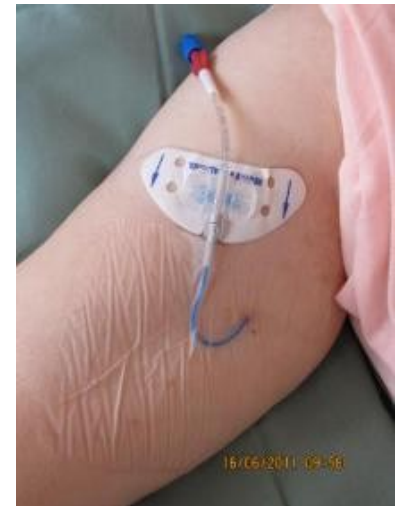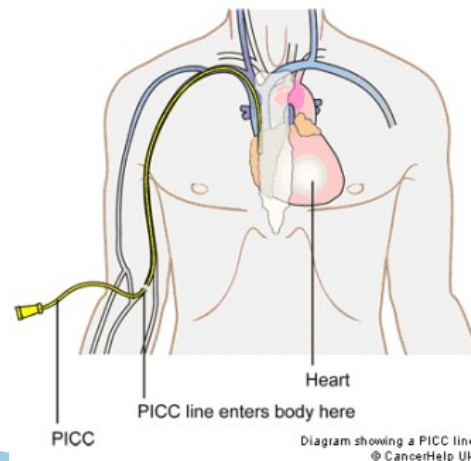
- vpich silnější jehlou, jejím lumenem kanyla, kanyla je slabší než původní vpich

Dlouhodobé CVK

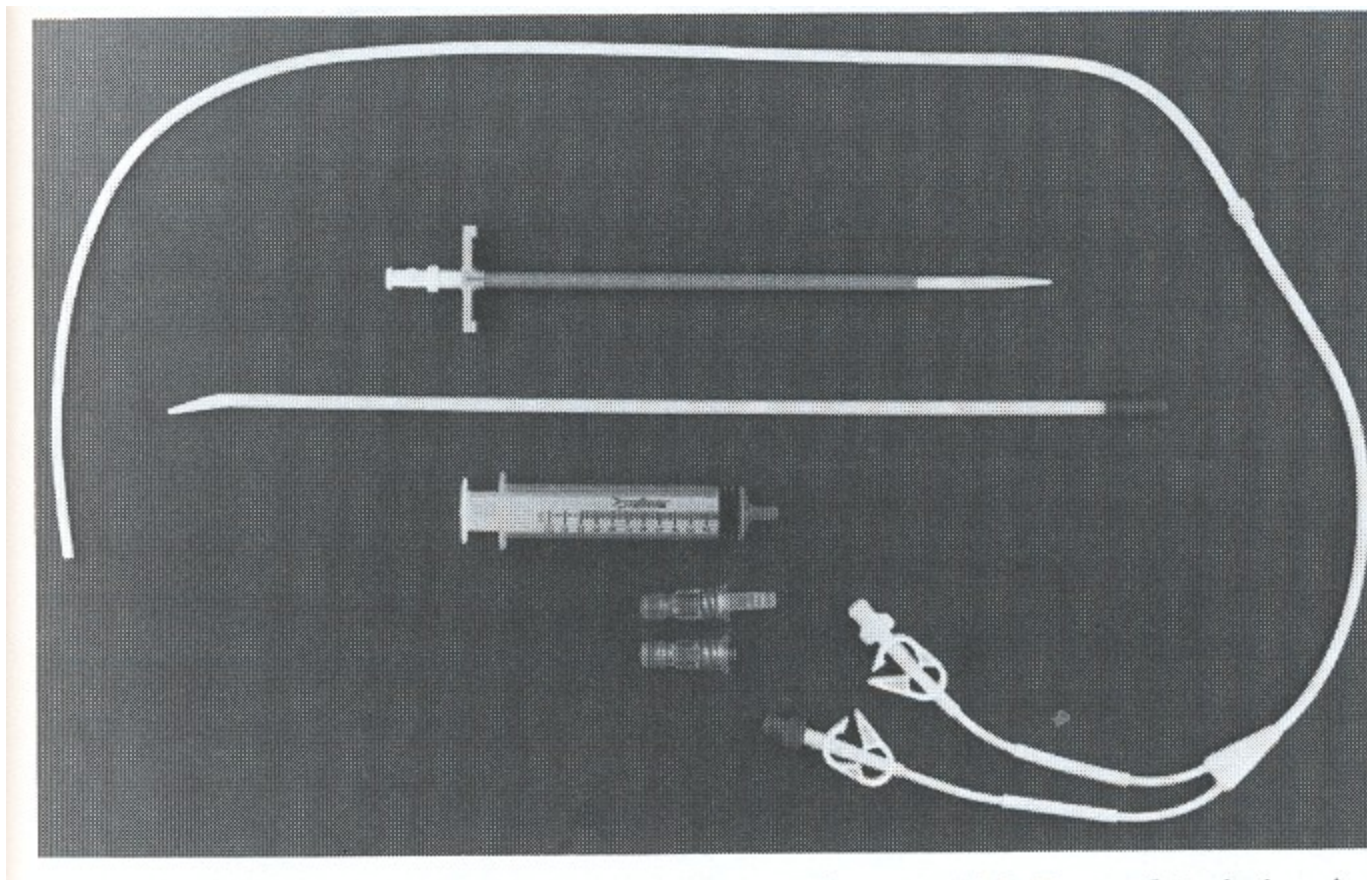
1) Hickmanův katetr – nesmáčivý materiál, dacronová podkožní manžeta, většinou dvouluminový, podkožní tunel – snížení rizika infekce (video)

2) podkožní port – komůrka z inertního materiálu všitá do podkoží, katetr ji spojuje s centrálním žilním systémem, spojení se zevním prostředím pouze po dobu aplikace

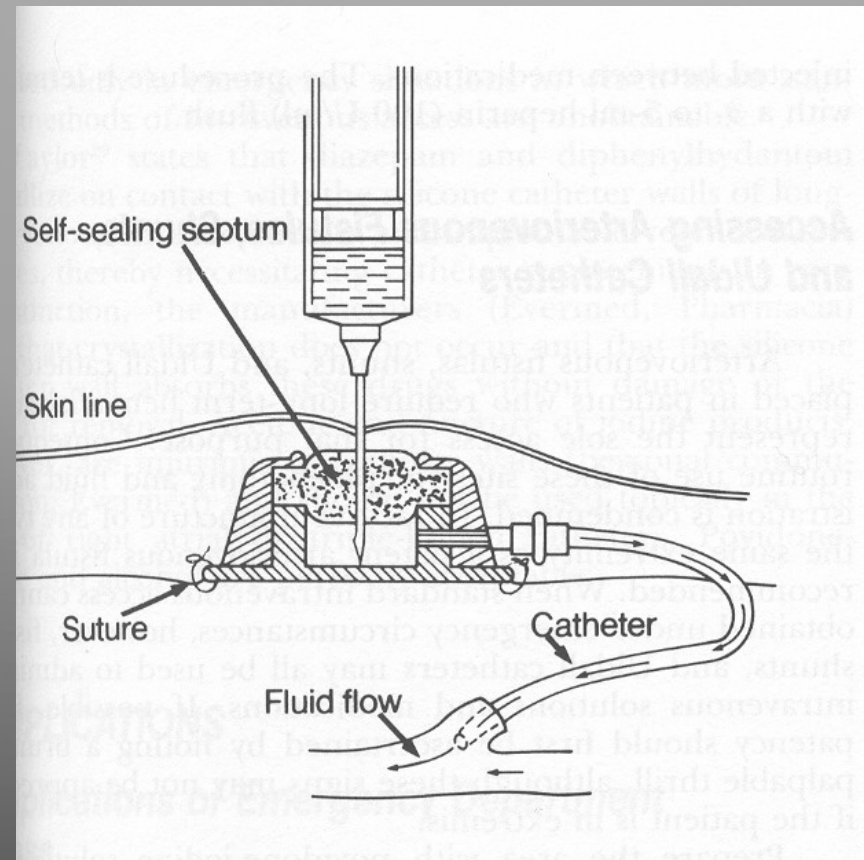
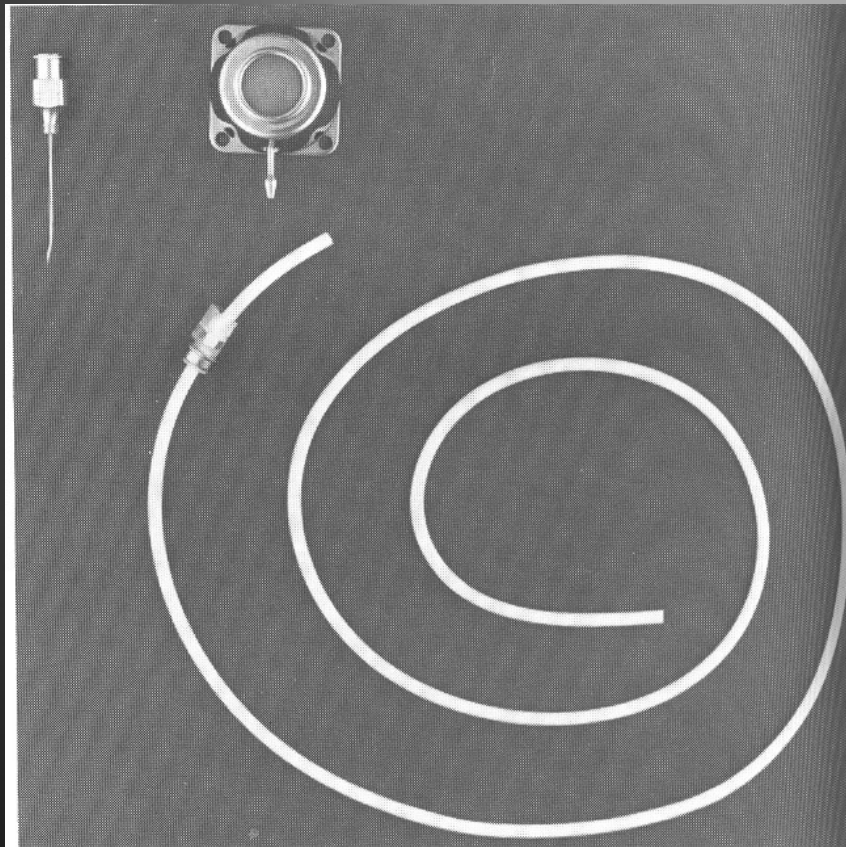
3) PICC (pod UZ)



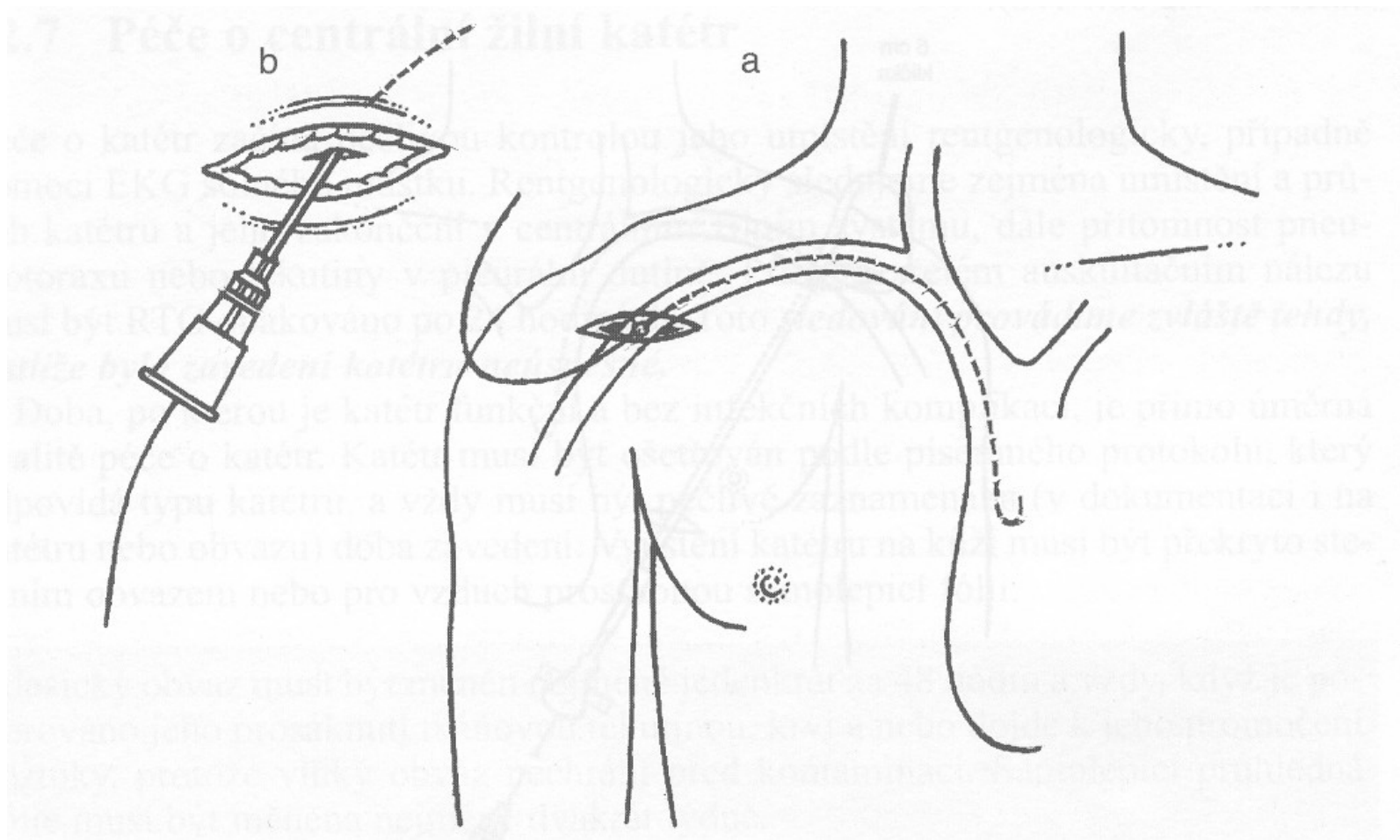
Hickmanův katetr



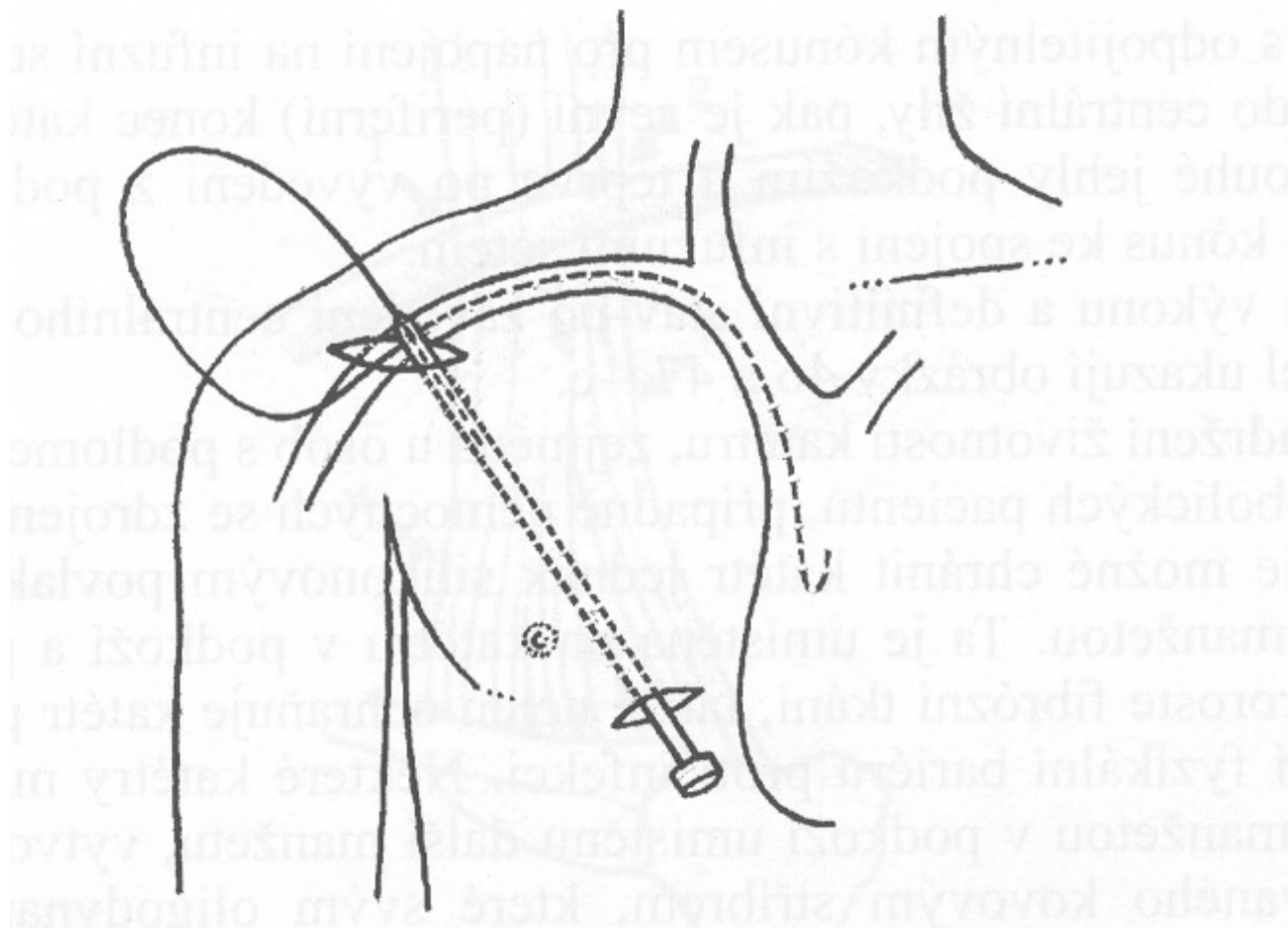
Podkožní port



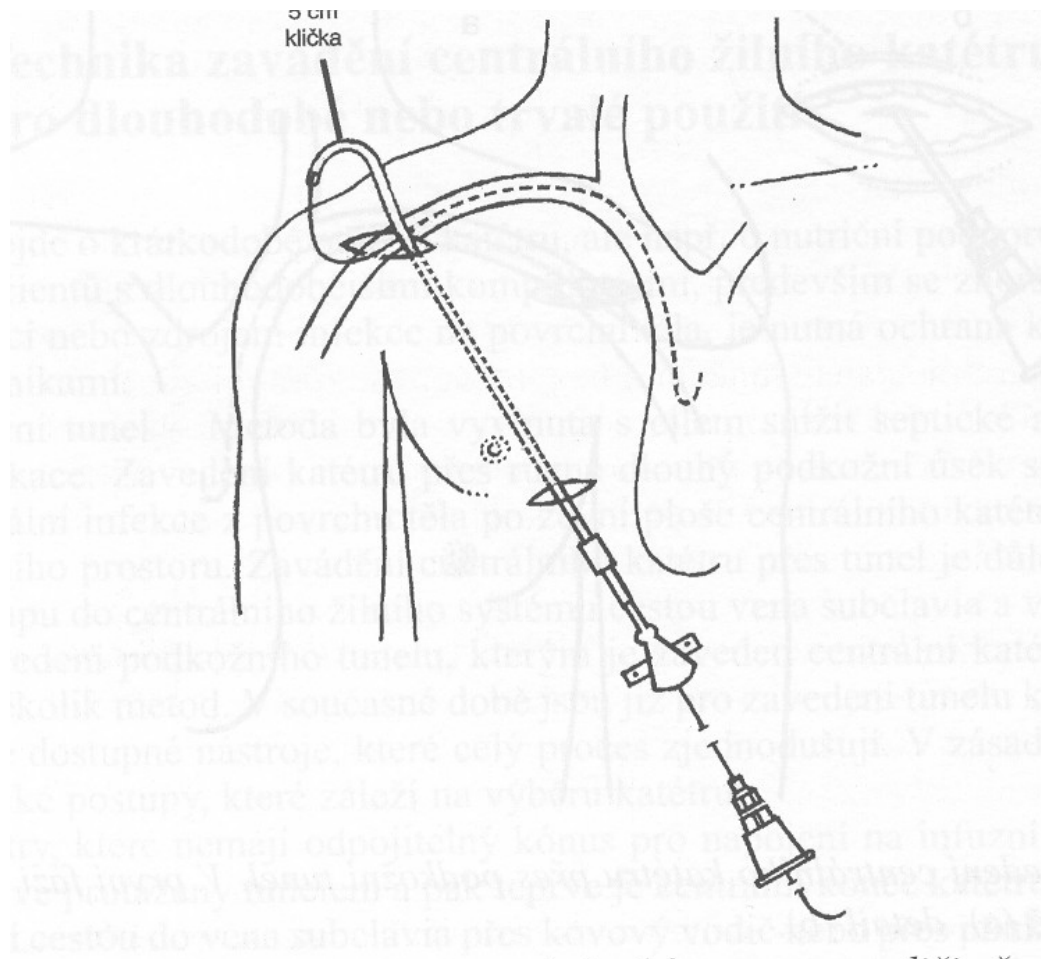
Zavedení CVK přes podkožní tunel I



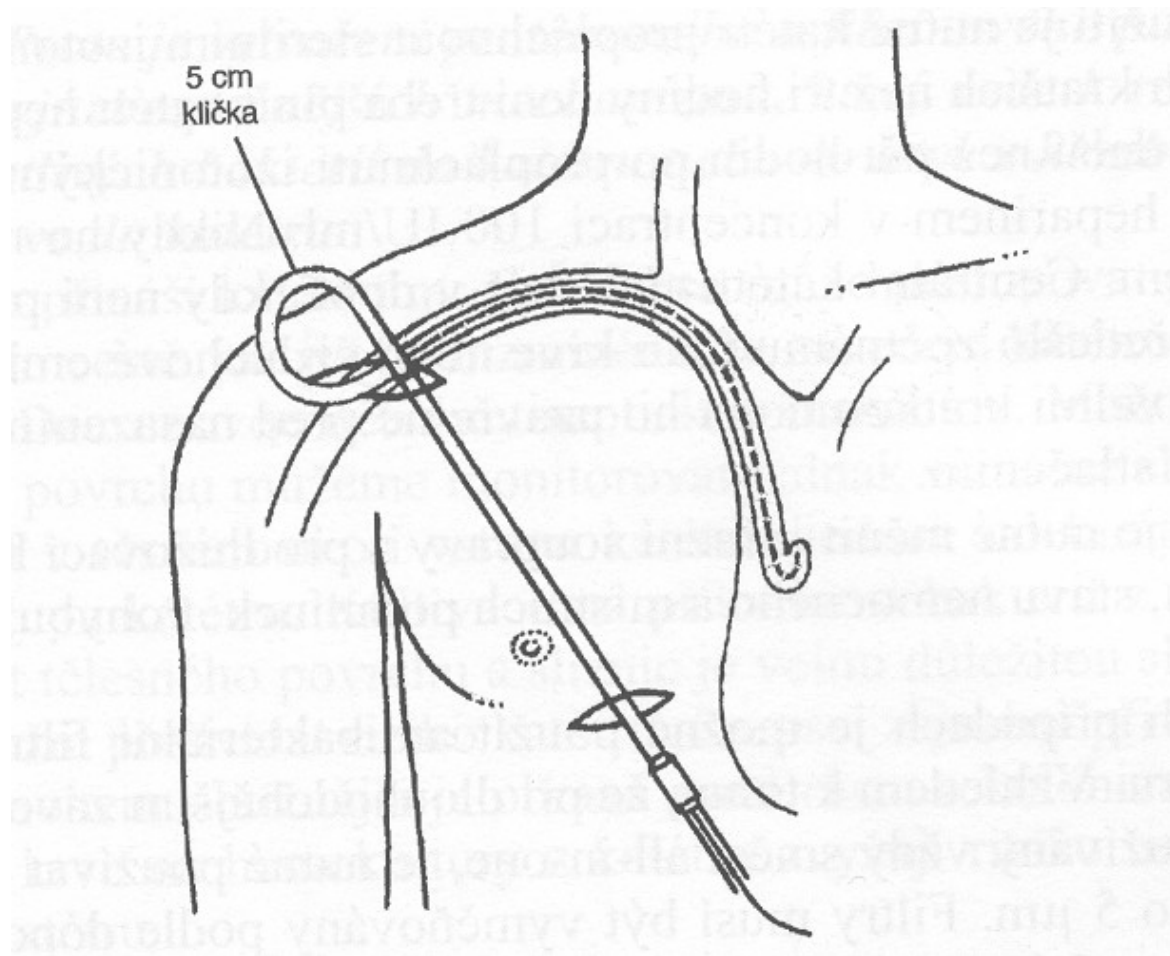
Zavedení CVK přes podkožní tunel II



Zavedení CVK přes podkožní tunel III



Zavedení CVK přes podkožní tunel IV



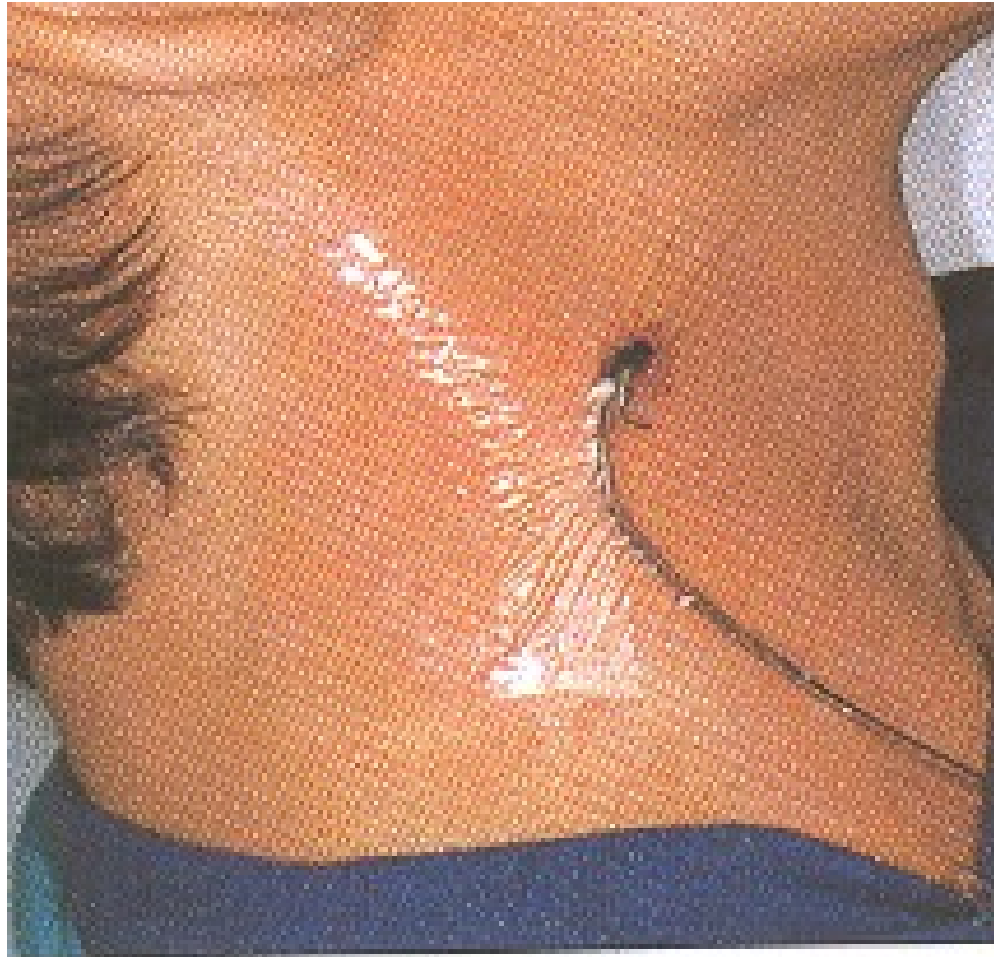Instrumenty

- ▶ desinfekce
- ▶ rukavice
- ▶ lokální anestézie
- ▶ set
- ▶ fixace
- ▶ krytí
- ▶ u dlouhodobých ústenky, pláště
- ▶ infuze se setem, spojovací hadička

Péče o katetry a venózní linku

- ▶ asepse při manipulaci s linkou
- ▶ častost výměny setů
- ▶ bakteriální filtry
- ▶ péče o místo vpichu
- ✓ druhy krytí – transparentní, vzdušné
- ✓ častost výměn – dle aktuálního stavu
- ✓ zarudnutí infekční – nad 10mm, sekrece
- ✓ zarudnutí neinfekční – do 10mm

Transparentní fixace



Komplikace kanylace

- ▶ Nabodnutí arterie
- ▶ Pneumothorax
- ▶ Infekce
- ▶ Povytažení CVK, neprůchodnost, self-extrakce

Hrudní punkce

1) diagnostická

- ▶ několik desítek ml
- ▶ odeslání na mikrobiologii, cytologii, biochemii, hematologii

2) Terapeutická

- ▶ odběr 0.5–1.5 l
- ▶ pokud výpotek vyvolává symptomy

Postup hrudní punkce (video)

a) lokalizace

- podle poklepového ztemnění
- podle RTG snímku PA + boční
- nejčastěji 9.–10. mž. v zadní axilární čáře

b) provedení

- lokální anestézie – nad horním okrajem žebra
- drenáž
- ukončení
- rozeslání

Perikardiální punkce

- ▶ pouze na specializovaných kardiologických pracovištích
- ▶ za přísně aseptických podmínek
- ▶ diagnostická
- ▶ odlehčovací při tamponádě (pulsus paradoxus)
- ▶ místo vpichu mezi mečíkem a levým žeberním obloukem směrem na pravou nadklíčkovou jamku, pod UZ kontrolou

Abdominální punkce I

- ▶ diagnostická při ascitu
- ▶ odlehčovací při ascitu působícím obtíže
- ▶ místo vpichu – podle lokalizace tekutiny a střev perkusí a poslechem
- ▶ nejčastěji v první třetině spojnice mezi kyčelním hrbolem a pupkem
- ▶ lokální anestézie není nutná
- ▶ desinfekce

Abdominální punkce II

- ▶ vpich žluté nebo růžové jehly přes stěnu břišní kolmo na břišní stěnu vlevo mezi zevní a střední třetinou spojení SIAS a pupku
- ▶ fixace jehly a napojení hadičky infuzního setu
- ▶ odpuštění ascitu
- ▶ vytažení jehly
- ▶ desinfekce a krytí místa vpichu
- ▶ rozeslání na vyšetření

Lumbální punkce

- diagnostická – záněty, krvácení, infiltrace – tenká jehla
- terapeutická – chemoterapie, ATB – tenká jehla
- odlehčovací – silnější jehla
- poloha nemocného – vsedě obkročmo na židli, vleže na boku
- orientace – spojnice hřebenů kostí kyčelních – L4–5, nebo o jeden meziobratlový prostor výše
- desinfekce
- lokální anestézie

Lumbální punkce

Provedení:

- ▶ jehla ve střední rovině, svírá s vodorovnou plochou úhel 15°
- ▶ při proniknutí dura mater „lupnutí“
- ▶ vytáhnout mandrén
- ▶ nechat mozkomíšní mok odkapat do tří zkumavek k vyloučení krvácení vzniklého při vpichu

Lumbální punkce (video)

- ▶ zasunout mandrén
- ▶ vytáhnout jehlu
- ▶ místo vpichu krýt sterilním tampónem
- ▶ přelepit náplastí pod tahem

Režim po punkci:

- ▶ 2 hodiny na břiše, dále dle základní dg -
- ▶ u zánětu a infiltrace ležet 20–22 hodin
- ▶ u diagnostické u jinak zdravého 5–6 hodin

Trepanobiopsie I

- ▶ diagnostická
- ▶ poloha na břicho nebo na boku
- ▶ místo vpichu – spina iliaca posterior sup. 2cm laterálně v úhlu 45°
- ▶ desinfekce
- ▶ řádná lokální anestézie
- ▶ naříznutí kůže kopíčkem
- ▶ vlastní vpich jehlou s mandrénem

Trepanobiopsie II

- ▶ vytažení mandrénu a odebrání válečku vrtavým pohybem směrem dolů a ke střední rovině
- ▶ vytažení jehly se vzorkem
- ▶ komprese tampony
- ▶ přelepení náplastí pod tahem
- ▶ pořízení otisku, odeslání vzorku na histologii
- ▶ nejméně 4 hodiny ležet na místě vpichu, klidový režim po zbytek dne

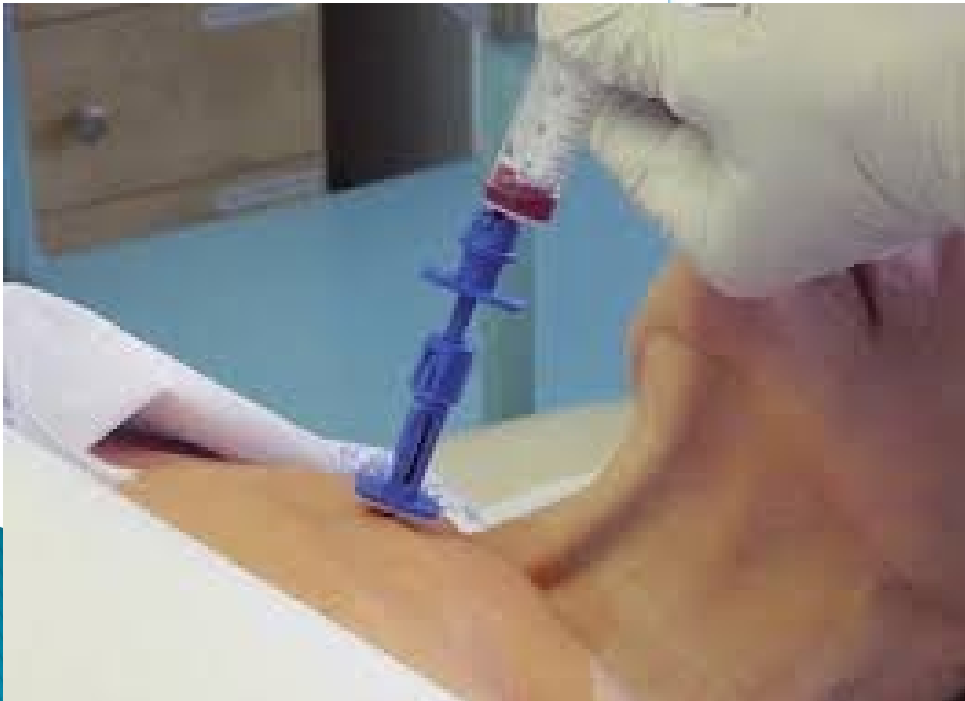Kloubní punkce

- ▶ diagnostická
- ▶ terapeutická
- ▶ odlehčovací
- ▶ přísně aseptické podmínky
- ▶ každý kloub má určeno nejvhodnější místo vpichu
- ▶ po punkci by měl být kloub ve střední poloze a v klidu 1 hod

Punkce kostní dřeně I

- ▶ diagnostická
- ▶ zjištění kvality krvetvorby
- ▶ zjištění infiltrace
- ▶ místa vpichu – manubrium sterni, corpus sterni, crista iliaca, obratle
- ▶ desinfekce, event. oholení
- ▶ lokální anestézie, zvláště periost
- ▶ čekat alespoň 5 minut
- ▶ prohmatat sílu podkoží a nastavit pelotu

Punkční jehla pro sternální punkci



Punkce kostní dřeně II

- ▶ vlastní vpich – spíše pomalé vrtání
- ▶ vytáhnout mandrén
- ▶ aspirace obsahu – pomalu, podtlak ve dřeni bolí
- ▶ zasunout mandrén – pomalu
- ▶ vytáhnout jehlu
- ▶ krýt tamponem a náplastí
- ▶ pořídít nátěr

Děkuji za pozornost

