

The background features a light gray gradient with several realistic water droplets of various sizes scattered across the surface. In the center, there is a faint, circular anatomical diagram of the human digestive system, showing the esophagus, stomach, small intestine, and large intestine.

DIGESTIVNÍ CHIRURGIE


ERAS



ENHANCED –
ZRYCHLENÁ



RECOVERY –
REKONVALESCENCE



AFTER – PO



SURGERY –
CHIRURGICKÉM
VÝKONU

LAPAROTOMIE / LAPAROSKOPIE

Laparon – dutina břišní, tomos – řez

Laparotomie – rozříznutí všech vrstev břišních (kůže, podkoží, fascie, svalové vrstvy a peritonea)

- Délka 6 cm (minilaparotomie) až 50 cm

Laparoskopie

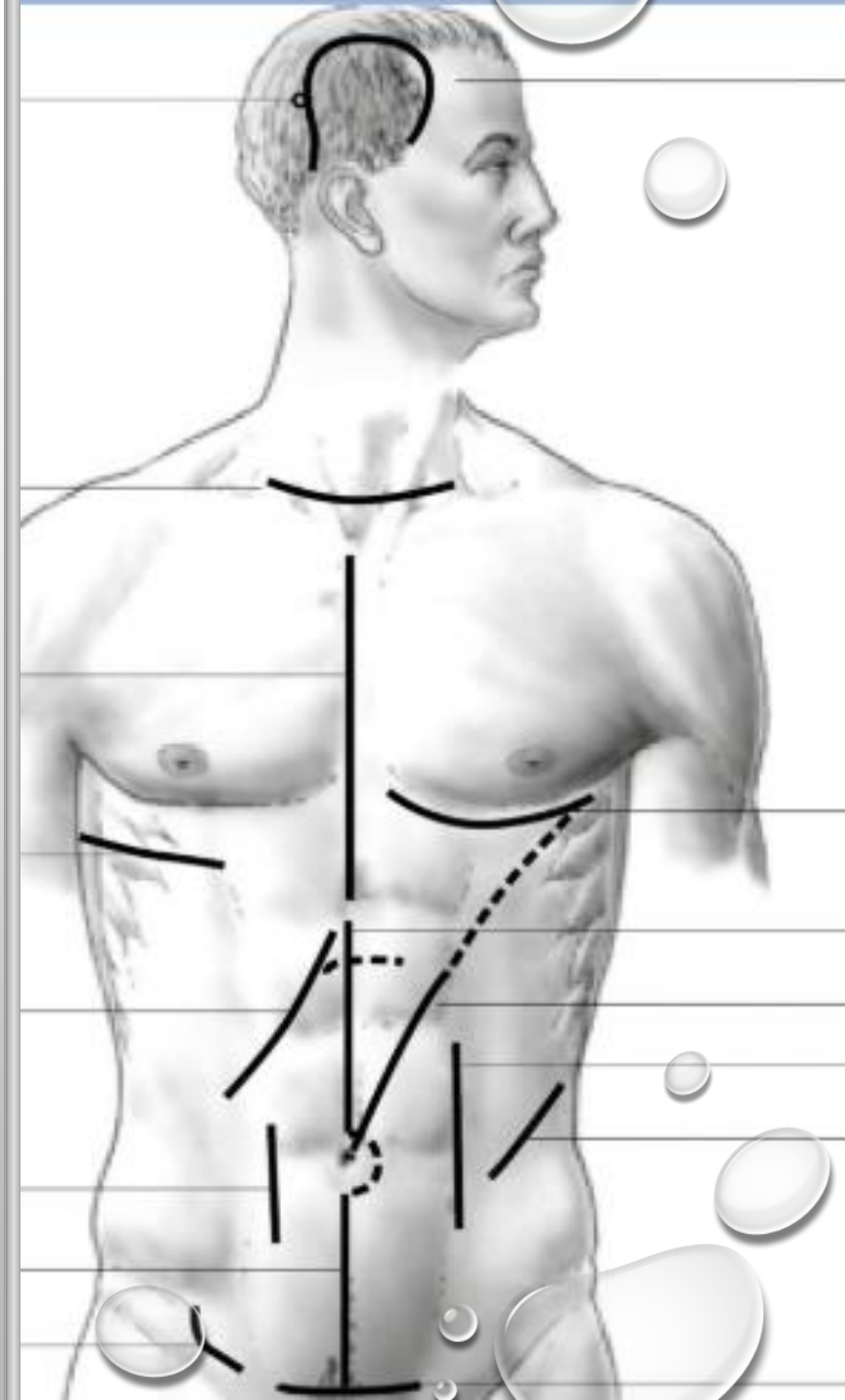
- Zavedení optiky a pracovních portů do dutiny břišní krátkými (1-2 cm) incizemi

Konvertovat (změnit) během Operace

- Z laparoskopie se přechází na otevřenou (laparotomickou) operaci

KOŽNÍ ŘEZY A PŘÍSTUPY V BŘIŠNÍ CHIRURGII

- PRAVOSTRANNÁ SUBKOSTÁLNÍ LAPAROTOMIE (KEHRŮV ŘEZ)
- LEVOSTRANNÁ SUBKOSTÁLNÍ LAPAROTOMIE
- PŘÍČNÁ LAPAROTOMIE
- PRAVOSTRANNÝ PARAREKTÁLNÍ ŘEZ
- DOLNÍ STŘEDNÍ LAPAROTOMIE
- STŘÍDAVÝ ŘEZ VPRAVO (MAC BURNEYŮV)
- HORNÍ STŘEDNÍ LAPAROTOMIE
- PFANNENSTIELŮV ŘEZ (SUPRAPUBICKÝ ŘEZ, PŘÍČNÁ INCIZE V PODBŘIŠKU)
- STŘEDNÍ MEDIÁNNÍ LAPAROTOMIE (PERIUMBILIKÁLNÍ ŘEZ)
- STŘEDNÍ (TOTÁLNÍ) LAPAROTOMIE
- PODÉLNÁ TRANSREKTÁLNÍ LAPAROTOMIE
- PARAMEDIÁLNÍ ŘEZ
- PARAREKTÁLNÍ ŘEZ
- SUPRAINGUINÁLNÍ ŘEZ
- TRÍSELNÝ ŘEZ
- INGUINOSKROTÁLNÍ (RESP. SKROTÁLNÍ) ŘEZ
- LUMBOTOMIE



provádí se po vrstvách jednotlivými
stehy, nebo pokračujícím

Peritoneum
(krátkodobě
vstřebatelný
hydrolitický 42-63
dnů)

Fascie
(dlouhodobě
vstřebatelný /
nevstřebatelný
90-180 dnů)

Svalová vrstva
(většinou se nešije)

Podkoží
(krátkodobě
vstřebatelný /
nevstřebatelný,
někdo nešijí vůbec
– tuková vrstva)

Kůže
(nevstřebatelný
monofilní /
pletený) u dětí
rychle
vstřebatelné



Při indikaci jsou do dutiny břišní
zavedeny drény

Redonovy drény (subfasciálně, do podkoží)

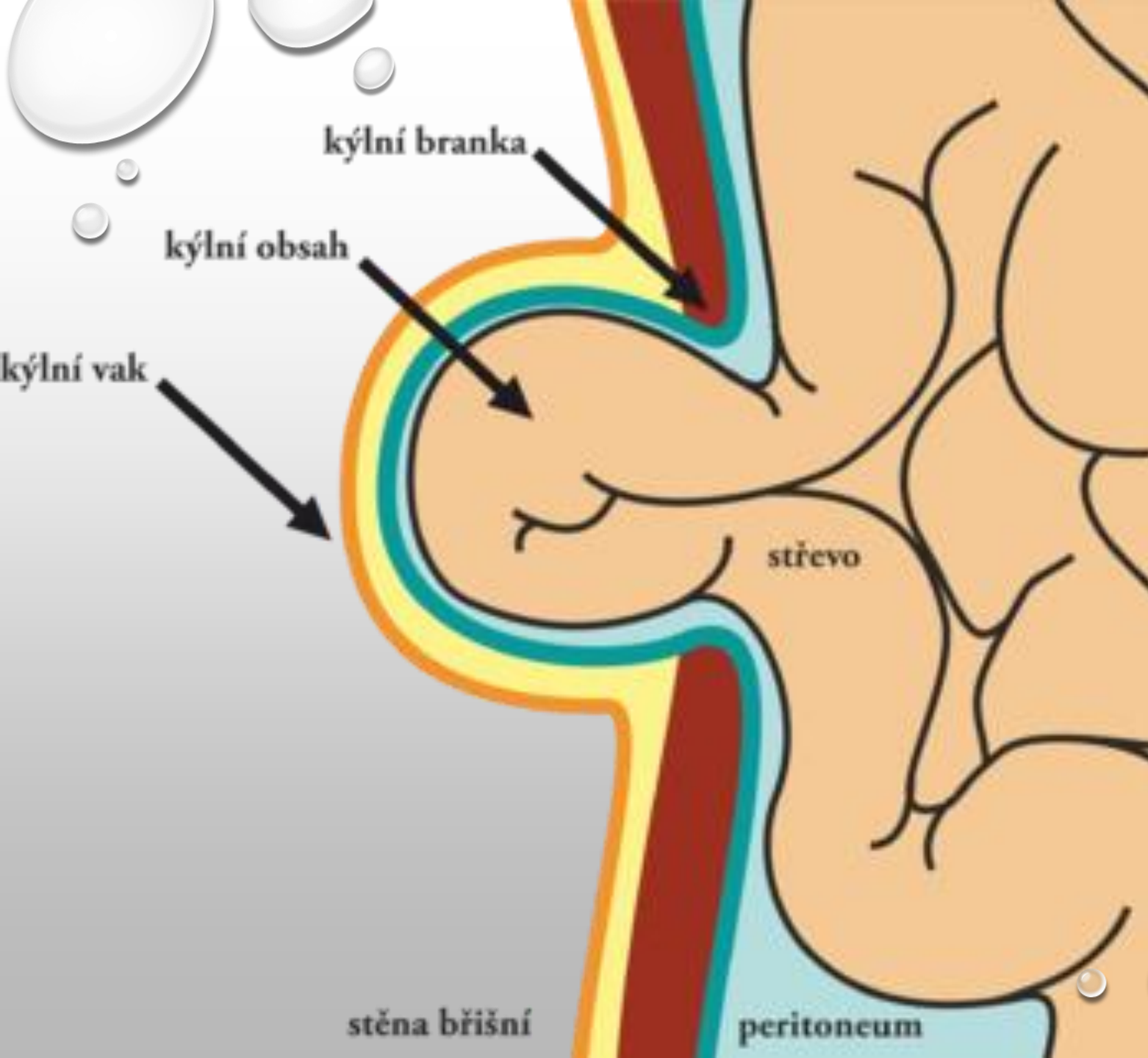
UZAVŘENÍ
(SUTURA)
LAPAROTOMIE

HERNIE



HERNIE - HE

- VYKLENUTÍ PERITONEA S VYSUNUTÍM ORGÁNŮ DUTINY BŘIŠNÍ
 - VROZENÉ / ZÍSKANÉ (DLE PŮVODU)
 - ZEVNÍ / VNITŘNÍ (DLE POLOHY)
 - PRAVÉ / NEPRAVÉ (DLE PŘÍTOMNOSTI VAKU)
 - REPONIBILNÍ / IRREPONIBILNÍ (DLE REPONOVATELNOSTI)
- HE LIBERA (VOLNĚ REPOBINILNÍ)
- HE ACCRETA (SRŮSTY KÝLNÍHO OBSAHU S KÝLNÍM VAKEM)
- HE PERMAGNA (OBJEMNÉ VENTRÁLNÍ KÝLY)
- HE INCARCARATA (USKŘINUTÍ A PŘÍŠKRCENÍ OBSAHU KÝLNÍHO VAKU)
- HE CICATRICAE / INCISIONALIS (V JIZVĚ)



STAVBA KÝLY

- BRANKA (OTVOR, KTERÝM SE PROTLAČUJE VAK S OBSAHEM DUTINY BŘIŠNÍ)
- VAK – KRČEK, TĚLO A FUNDUS (TVOŘEN PERITONEEM)
- KÝLNÍ OBSAH (ORGÁNY DUTINY BŘIŠNÍ)
REPONIBILNÍ /
IRREPONIBILNÍ KÝLY –
HERNIE ACCRETA
- OBALY KÝLY

LÉČBA HERNIE

Pupeční kýly u kojenců a malých dětí schopno spontánní zhojení

Herniotomie (kýlní vak se obnaží a otevře)

Herniophafie (prosté zpevnění břišní stěny)

Hernioplastika (použití umělého materiálu – síťka, přesuny vrstev přes sebe)

Otevřený přístup

Miniinvazivní endoskopický přístup

Kontraindikace:

- Druhá polovina těhotenství
- Zhoubný nádor
- Obrovské kýly (dechová nedostatečnost)
 - předoperační vyšetření spirometrie

Sporná kontraindikace:

- Astma bronchiální
- OP tříselné kýly u mužů s hypertrofií prostaty (do doby zavedení léčby / operace prostaty)



ROZDĚLNÍ KÝL DLE LOKALIZACE

I. ZEVNÍ KÝLY

- PŘEDNÍ STĚNY BŘIŠNÍ
 - V OBLASTI TŘÍSLA – HE INGUINALIS (NEPŘÍMÁ, PŘÍMÁ, SUPRAVESIKÁLNÍ, STEHENNÍ)
 - DLE LICHTENSTEINA, DLE SCHOULDICE,
 - MODERNÍ VYUŽITÍ PROSTOROVÉ SÍTKY (KOMBINUJE NĚKOLIK TYPŮ PLASTIK V JEDNÉ)
 - PUPEČNÍ KÝLA – HE UMBILICALIS (VROZENÁ, KÝLA DĚTSKÉHO / DOSPĚLÉHO VĚKU
 - DLE MAYO
 - VENTRÁLNÍ KÝLA – PŘEDNÍ, BŘIŠNÍ (SPONTÁNNÍ, HERNIA LINEAE ALBAE, EPIGASTRICA, PARAUMBILICALIS, HYPOGASTRICA, HERNIA LINIAE SEMILUNARIS SPIEGELI) POOPERAČNÍ A POÚRAZOVÁ
- BEDERNÍ KÝLY - VELMI VZÁCNÉ (HE LUMBALIS SUPP. / INF. (PETIT) / JINÉ)
- KÝLY V OBLASTI PÁNVE (HE OBTURATORIA / PERIANALIS)

ROZDĚLNÍ KÝL DLE LOKALIZACE

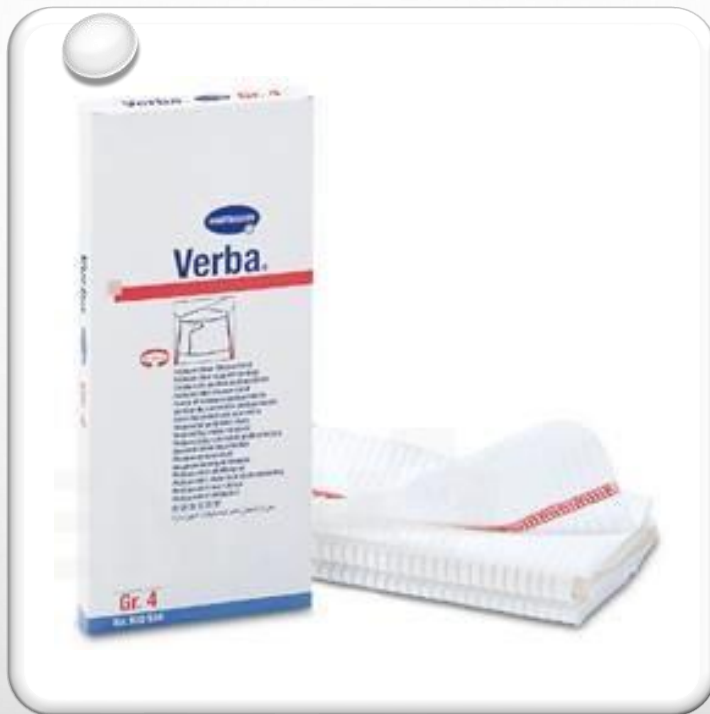II. VNITŘNÍ KÝLY – JSOU VZÁCNĚJŠÍ

- VE FORAMEN WINSLOVÍ – HE BURSAE OMENTALIS
- KOLEM DUODENOJEJUNÁLNÍHO PŘECHODU
- V ILEOCEKÁLNÍ OBLASTI
- U BASE MESOCOLON SIGMOIDEUM
- HE PARAVESICALIS
- VE VROZENÉM OTVORU MESENTERIA

ROZDĚLNÍ KÝL DLE LOKALIZACE

III. BRÁNIČNÍ KÝLY

- VROZENÉ
 - BOCHDALEKOVA HE (TRIGONUM LUMBOCOSTALE)
 - RETROSTERNÁLNÍ HE (MORGANI – VPRAVO, LARREYI VLEVO)
 - VROZENÁ HIÁTOVÁ
- ZÍSKANÉ
 - ÚRAZOVÉ
 - NEÚRAZOVÉ
 - SKLUZNÁ, PARAESOFAGEÁLNÍ, „UPSIDE-DOWN STOMACH“, SDRUŽENÉ HE



SLIPY / VERBA (BINDA, BŘIŠNÍ PÁS) / SUSPENZOR

DISTÁLNÍ JÍCEN

Gastroezofageální refluxní choroba (GERD)

Endoskopie s biopsií, Jícnová manometrie, 24-hodinová pH metrie)

Laparoskopická fundoplikace

Barrettův jícen

Riziko adenokarcinomu

Změna sliznice z dlaždicového na cylindrický

Resekce jícnu

Tumory ezofagogastrické junctce (dle siewerta)

Transtorakální ezofagektomie

Transhiatální ezofegektomie

Pyloroplastika

Tubulizace žaludku

Totální gastrektomie, resekce distálního jícnu, lymfadenektomie

Achalázie jícnu

Hellerova operace – myotomie (podélné natnutí svaloviny dist. jícnu přecházející na kardii)

Jícnové varixy

Endoskopická sklerotizace

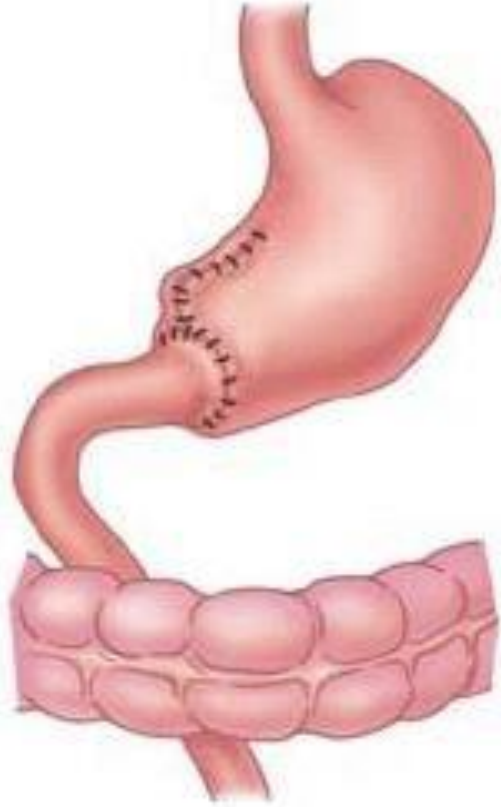
Tamponáda balénkovou sondou

Transjugulární intrahepatický portální zkrat (TIPS)

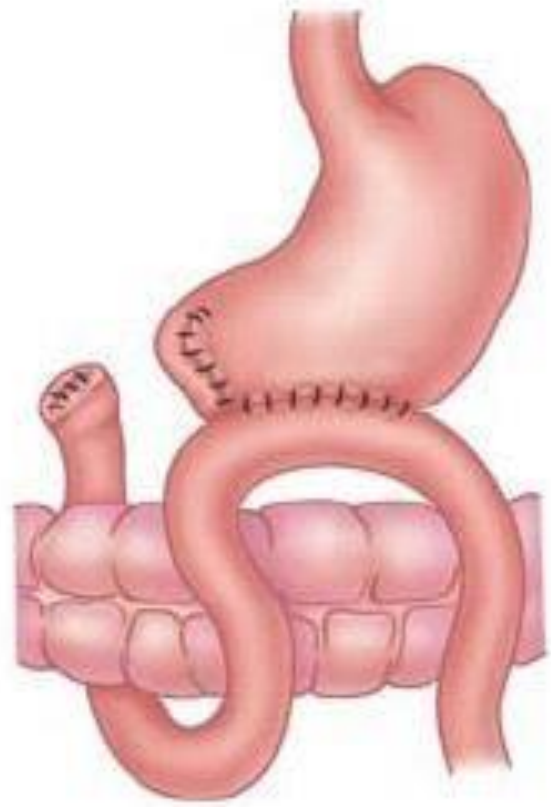


ŽALUDEK

- VOLVULUS ŽALUDKU
- UP-SIDE-DOWN STOMACH (PŘI HIÁTOVÉ HE, V DUTINĚ BŘIŠNÍ ZŮSTÁVÁ JEN PYLORUS A KARDIE, ZBYLÉ ČÁSTI ŽALUDKU JSOU V MEDIASTINU)
- PORANĚNÍ ŽALUDKU
 - PENETRUJÍCÍ, POLEPTÁNÍ, CIZÍ TĚLESO V ŽALUDKU
- VŘEDOVÁ CHOROBA GASTRODUODENA
 - VAGOTOMIE (PŘERUŠENÍ KMENŮ NERVUS VAGUS)
- RESEKCE ŽALUDKU (DLE BILLROTHA)
 - BI (NAPOJENÍ PAHÝLU ŽALUDKU NA DUODENUM)
 - BII (SLEPÝ UZÁVĚR DUODENA A NAPOJENÍ PAHÝLU ŽALUDKU NA TENKÉ STŘEVO)
 - MODIFIKACE DLE ROUXE
 - GASTRO-ENTERO ANASTOMÓZA



Billroth I



Billroth II

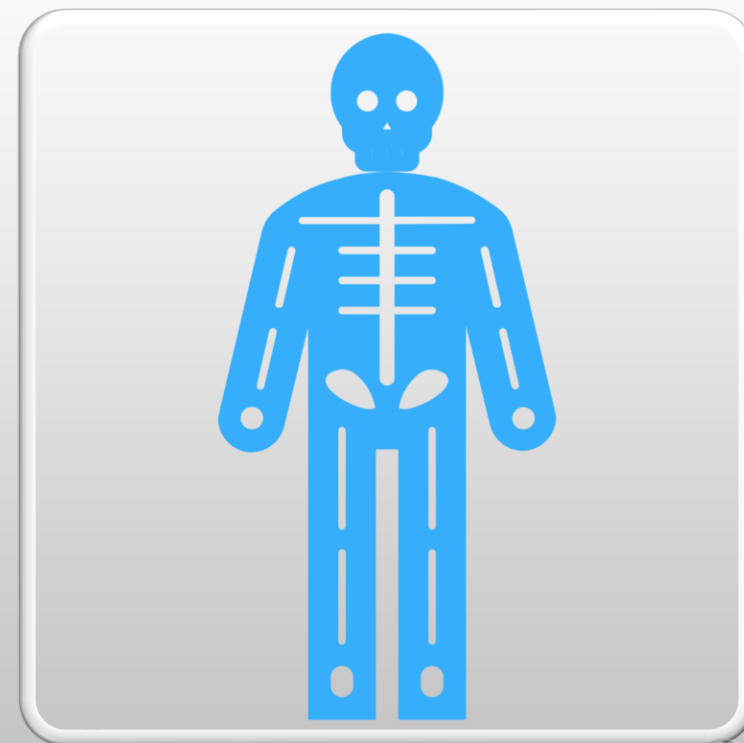


ŽALUDEK

- PERFORACE PEPTICKÉHO VŘEDU
 - PLOMBÁŽ SUTURY OMENTEM
- PENETRACE VŘEDU
 - RESEKCE
- NÁDORY
 - TOTÁLNÍ GASTREKTOMIE
 - SUBTOTÁLNÍ GASTREKTOMIE
 - ANASTOMÓZY

BARIATRICKÁ CHIRURGIE

- INDIKACE S BMI VYŠŠÍM NEŽ 35 + PŘIDRUŽENÉ ONEMOCNĚNÍ), BMI 40
- RESTRIKTIVNÍ (SNÍŽIT MNOŽSTVÍ PŘIJATÉ STRAVY ZMENŠENÍM OBJEMU ŽALUDKU)
- MALABSORPČNÍ
 - BANDÁŽ ŽALUDKU (KOLEM HORNÍ ČÁSTI ŽALUDKU)
 - GASTRIC BYPASS (NAŠITÍ JEJUNÁLNÍ ROUX KLIČKY)
 - SLEEVE RESEKCE ŽALUDKU (2/3 ŽALUDKU ODSTRANĚN)



JÁTRA

Endoskopická rektográdní
cholangiopakreatikografie (ERCP)

Perkutánní drenáží žlučových cest (ptd)

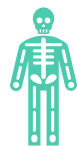Portální hypertenze zavedením intrahepatického
portokaválního shuntu (tips)

Perkutánní drenáž cysty

Laparoskopická fenestrace, marsupializace

Radiofrekvenční ablace (rfa)

JÁTRA



Jaterní cysty

Neparazitární
(vrozené) drenáž pod
ct / fenestrace,
(získané) pseudocysty

Parazitární
(echinokoková)
konzervativní /
resekce cysty



Abscesy

Drenáž pod ct,
výjimečně chirurgicky



Traumata jater

Tupá, penetrující
poranění, reptura jater

Tamponáda jater
rouškami (za 48 hodin
second look)

JÁTRA

- NÁDORY JATER
 - PRIMÁRNÍ MALIGNÍ TUMORY
 - HEPATOCELULÁRNÍ KARCINOM (HCC)
 - JATERNÍ RESEKCE, TRANSPLANTACE, PERKUTÁNNÍ ETANOLOVÁ INJEKCE, INTRA-ARTERIÁLNÍ CHEMOTERAPIE, RFA)
 - CHOLANGIOKARCINOM (KLATSKINŮV TUMOR)
 - JATERNÍ RESEKCE, HEMIPANKREATODUODENEKTOMIE
 - METASTATICKÉ NÁDORY
 - METASTAZUJÍCÍ KOLOREKTÁLNÍ KARCINOM
 - BENIGNÍ NÁDORY

ŽLUČNÍK A ŽLUČOVÉ CESTY

Cholecystolithiáza (kameny ve žlučníku)

Choledocholithiáza (kameny ve žluč. Cestách)

Obstrukční ikterus

Biliární obstrukční ileozní stav

Akutní biliární pankreatitida

Cholecystitis (zánět stěny žlučníku)

Cholangitis (zánět žlučvodů)

Biliární peritonitida (perforace žluče do peritoneální dutiny)

ŽLUČNÍK A ŽLUČOVÉ CESTY

- VYŠETŘENÍ
 - SÉROVÁ HLADINA BILIRUBINU (PŘÍMÝ KONJUGOVANÝ, NEPŘÍMÝ NEKONJUGOVANÝ)
 - JATERNÍ TESTY (AST, ALT, ALP, GGT) INFORMUJE O POSTIŽENÍ JATERNÍ FUNKCE
 - STANOVENÍ AMYLÁZ V SÉRU A MOČI (K VYLOUČENÍ PROBÍHAJÍCÍ PANKREATITIDY)
 - LABORATORNÍ MARKERY ZÁNĚTU (KO, CRP)
 - ULTRASONOGRAFIE
 - ERCP (U OBSTRUKCE ŽLUČOVÝCH CEST)
 - PAPILOSFINKTEREKTOMIE, EXTRAKCE KAMENŮ, ZAVEDENÍ DUODENOBILIÁRNÍHO DRÉNU / STENTU, ULTRASONOGRAFIE S BIOPSIÍ (EUS S FNAB)
 - CT VYŠETŘENÍ A MRCP (MAGNETICKÁ RESONANCE CHOLANGIO-PANKREATIKO GRAFIE)
 - PTC (PERKUTÁNNÍ TRANSHEPATICKÁ CHOLANGIOGRAFIE)
 - ZAVEDENÍ STENTU ČI DRENÁŽE DO ŽLUČOVÝCH CEST



ŽLUČNÍK A ŽLUČOVÉ CESTY

cholecystektomie (chce, che)

Laparoskopická cholecystektomie (lchce)

- při akutní cholecystitidě nereagující 24-48 hodin na konzervativní léčbu

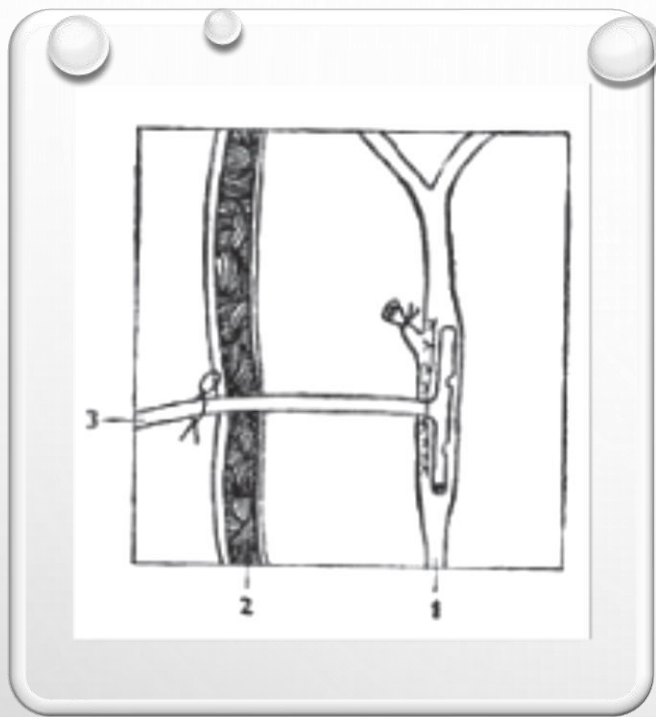
Nádory žlučníku a žlučových cest

- žlučníku
 - Chce doplněna radikální klínovitou resekci lůžka žlučníku a lymfadenektomií
- Žlučových cest
 - Resekce postiženého vývodu, biliodigestivní anastomózy

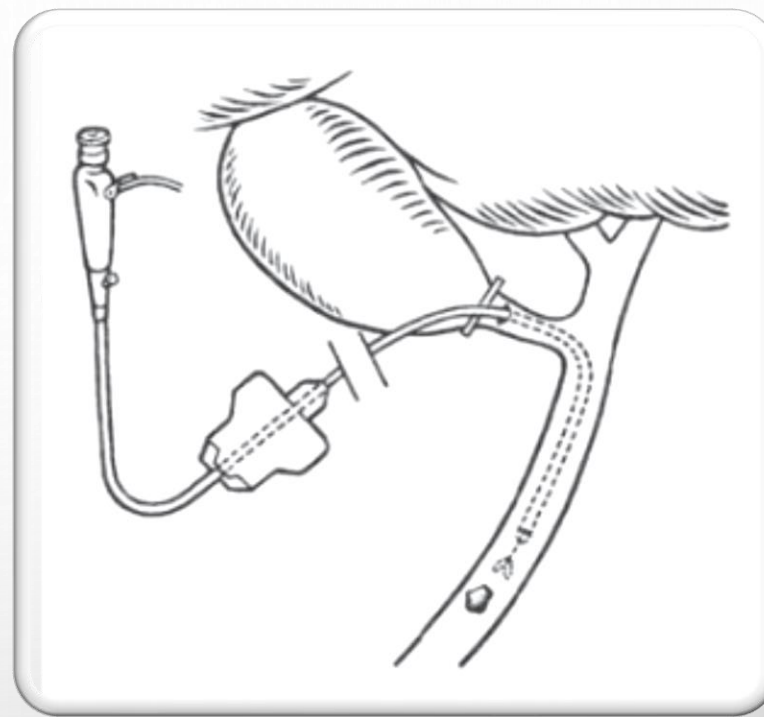
Cholecystoduodenostomie / cholecystostomie

Biliodigestivní anastomózy

- Choledocho-duodenoanastomóza
- Choledocho-jejunoanastomóza
- Hepatiko-jejunoanastomóza



T-DRÉN



PTD

PANKREAS

- NERESEKČNÍ VÝKONY
 - PALIATIVNÍ
 - GASTRO-ENTERO ANASTOMÓZA
 - BILIODIGESTIVNÍ ANASTOMÓZA
 - DRENÁŽNÍ OPERACE
 - PSEUDOCYSTO-DIGESTIVNÍ ANASTOMÓZA
 - ANASTOMÓZY NA PANKREATICKÝ VÝVOD / PÍŠTĚL



PANKREAS

- RESEKČNÍ VÝKONY
 - LEVOSTRANNÁ PANKREATEKTOMIE
 - DUODENOPANKREATEKTOMIE
 - TOTÁLNÍ PANKREATEKTOMIE
 - CENTRÁLNÍ PANKREATEKTOMIE
 - ENUKLEACE
 - CHIRURGICKÁ DRENÁŽ PSEUDOCYST
 - BEGER (RESEKCE HLAVY PANKREATU SE ZACHOVÁNÍM DUODENA)
 - HEMIPANKREATODUODENEKTOMIE – HPDE (WHIPPLE)
 - ANASTOMÓZA NA TENKOU KLIČKU (PJA), ŽALUDEK (PGA)
 - HEPATIKOJEJUNO ANASTOMOZA

SLEZINA

- SPLENEKTOMIE (LAPAROSKOPICKÁ, LAPAROTOMICKÁ)
- PO OPERACI SE UŽÍVÁ DLOUHODOBĚ V-PNC
- OBJEDNÁVÁ SE OČKOVÁNÍ
- ČLOVĚK JE POUČEN
- BALÍČEK PRVNÍ POMOCI



TENKÉ STŘEVO

- MECKELŮV DIVERTIKL (VROZENÝ)
 - RESEKCE MECKELOVA DIVERTIKLU
- CROHNOVA CHOROBA (MORBUS CROHN)
 - POSTIHUJE CELOU TRÁVICÍ SOUSTAVU, POSTIHUJE CELOU VRSTVU STŘEVNÍ STĚNY
 - AKUTNÍ ZÁNĚTLIVÉ ZMĚNY, STENÓZY, ILEOZNÍ STAV, PERITONITIDA, PERIPROKTÁLNÍ ABSCESE, PERFORACE STŘEVA, KRVÁCENÍ, SEPSE, TOXICKÝ MEGAKOLON, PÍŠTĚLE
 - RESEKCE PATOLOGICKÝCH ZMĚN ÚSEKU (PREFERACE ANASTOMOZA KONCEM KE KONCI E-T-E), V NĚKTERÝCH PŘÍPADECH KOLOSTOMIE / ILEOSTOMIE, STRIKTUROPLASTIKY
- NÁDORY TENKÉHO STŘEVA
 - RESEKCE POSTIŽENÉ KLIČKY, END TO END ANASTOMOZA
- AKUTNÍ STAVY TENKÉHO STŘEVA
 - ILEOZNÍ STAVY ZE SRŮSTŮ, VASKULÁRNÍ ILEUS, VOLVULUS, INVAGINACE

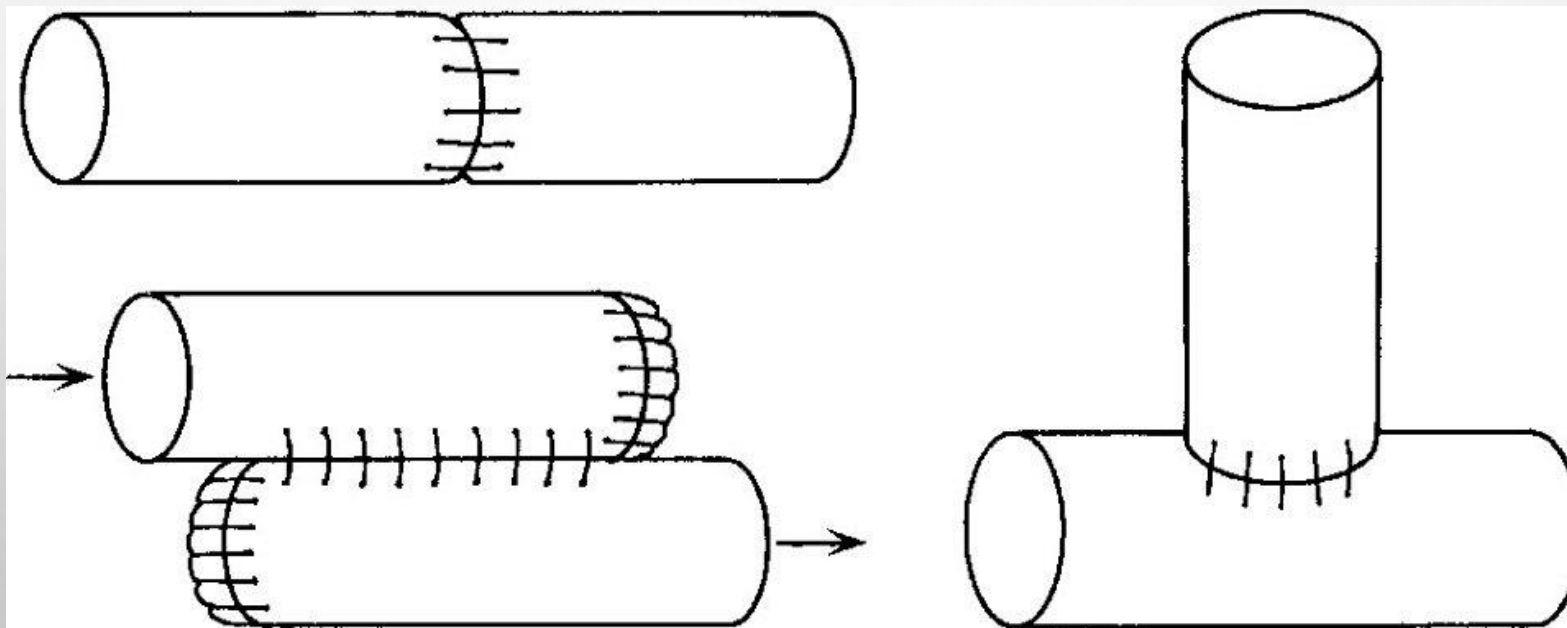
TENKÉ STŘEVO

- ENTEROTOMIE
 - PŘI EXTRAKCI CIZÍHO TĚLESA Z LUMEN, K DESUFLACI PŘI ILEOZNÍM STAVU
- STRIKTUROPLASTIKA (OBRÁZEK DOPLNIT)
 - ENTEROTOMIE V MÍSTĚ STENÓZY (CHRON. ONEMOCNĚNÍ U M. CROHN), RESEKCE NENÍ VHODNÁ – ZANECHÁNÍ MALÉHO MNOŽSTVÍ STŘEVA (MALNUTRICE)
- RESEKCE TENKÉHO STŘEVA
 - ILEO-CEKÁLNÍ RESEKCE (I-C RESEKCE)
- VYUŽITÍ TENKÉHO STŘEVA JAKO NÁHRADY PO RESEKCÍCH
 - NÁHRADA CHYBĚJÍCÍCH ČÁSTÍ GIT (ROUX KLIČKA, J-POUCH, W-POUCH)

TLUSTÉ STŘEVO

- ZÁNĚTLIVÁ ONEMOCNĚNÍ
 - DIVERTIKULOZA (VÝCHLIPKY VE STŘEVNÍ STĚŇĚ) / DIVERTIKULITIDA (ZÁNĚT DIVERTIKLŮ)
 - ULCEROZNÍ KOLITIDA (COLITIS ULCEROSA) – ZAČÍNÁ OD REKTA, NEPOSTIHUJE HLUBŠÍ VRSTVY STŘEV
 - CROHNOVA CHOROBA TRAČNÍKU
- NÁDORY TLUSTÉHO STŘEVA
 - BENIGNÍ (ADENOMY, POLYPY) LÉČBA ENDOSKOPICKY (EV. RESEKCE)
 - MALIGNÍ (KOLOREKTÁLNÍ KARCINOM)
- PORANĚNÍ TRAČNÍKU
 - PENETRUJÍCÍ PORANĚNÍ, TUPÁ (NEPENETRUJÍCÍ) PORANĚNÍ

ANASTOMOZA



TLUSTÉ STŘEVO

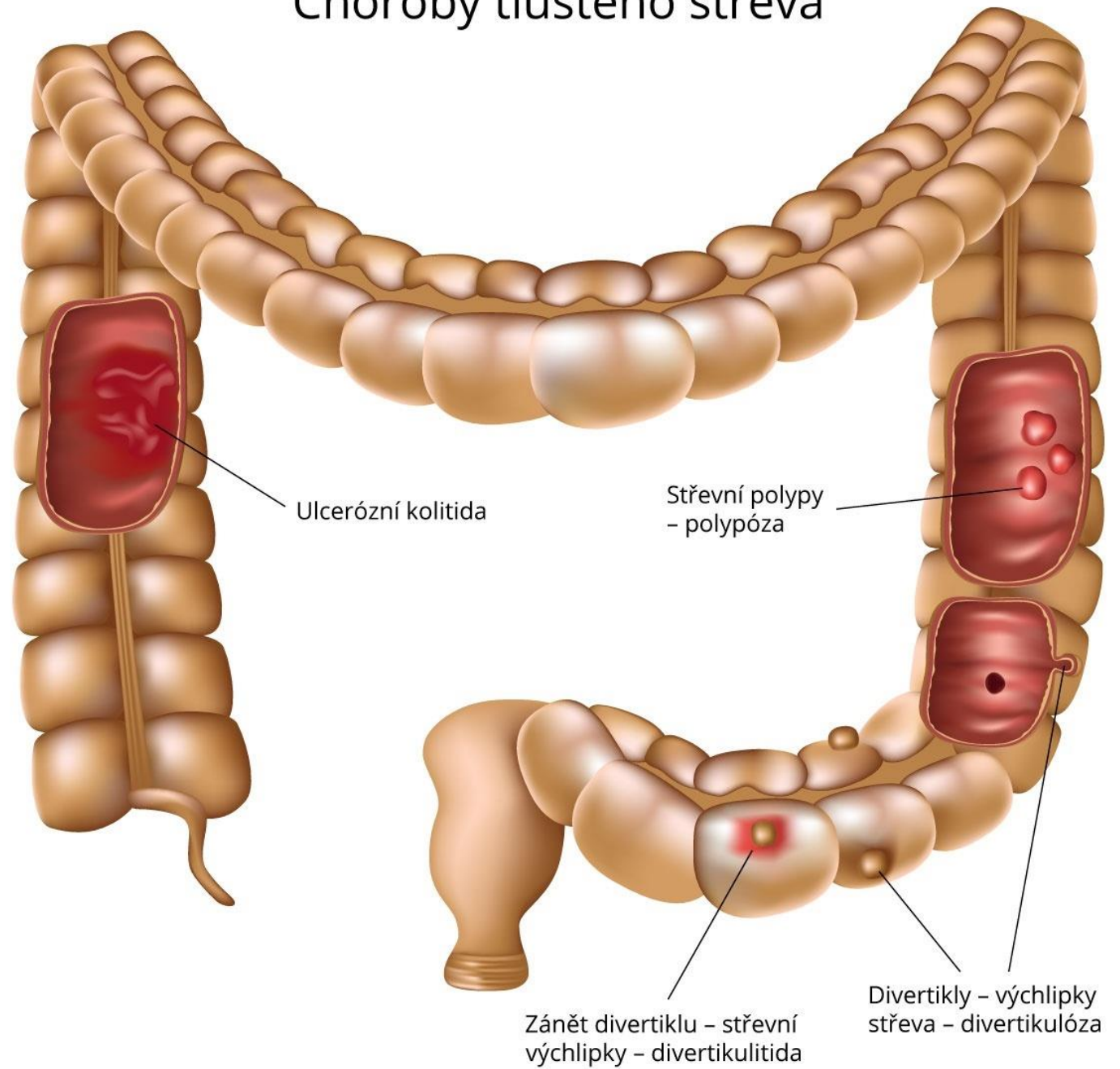
- KOLOTOMIE – INCIZE, ODSTRANĚNÍ CIZÍHO TĚLESA
- POLYPEKTOMIE
- ANASTOMOZA (RUČNĚ ŠITÁ, STAPLEROVA ANASTOMOZA)
- STOMIE
- DESUFLACE – ODSÁTÍ STŘEVNÍHO OBSAHU
- HARTMANOVA OPERACE – ODSTRANĚNÍ ESOVITÉ KLIČKY, BEZ ANASTOMOZY (DISTÁLNÍ ČÁST STŘEVA SE SLEPĚ UZAVŘE, ORÁLNÍ ČÁST JE VYŠITA, JAKO TERMINÁLNÍ KOLOSTOMIE)

TLUSTÉ STŘEVO

- PRAVOSTRANNÁ HEMIKOLEKTOMIE
- ILEOCEKÁLNÍ RESEKCE
- ROZŠÍŘENÁ PRAVOSTRANNÁ HEMIKOLEKTOMIE
- RESEKCE PŘÍČNÉHO TRAČNÍKU
- LEVOSTRANNÁ HEMIKOLEKTOMIE
- RESEKCE SIGMOIDEA

Choroby tlustého střeva

DIVERTIKULITIDA



REKTUM A ANUS

- HEMOROIDY
 - KONZERVATIVNÍ: VENOTONIKA, ATB, SEDACÍ KOUPELE, MASTI PROTIZÁNĚTLIVÉ
 - SEMIKONZERVATIVNÍ: BAARONOVA LIGATURA, ELEKTROKOAGULACE, LASER
 - OPERAČNÍ EXSTIRPACE
- ANÁLNÍ FISURA (TRHLINA)
 - DIVULZE V CELKOVÉ ANESTEZII, EXSTIRPACE, LATERÁLNÍ PARCIÁLNÍ SFINKTEROTOMIE
- PERIPROKTÁLNÍ PÍŠTĚLE
 - EXSTIRPACE, LALOKOVÁ PLASTIKA, (SETONOVA) ELASTICKÁ LIGATURA, TKÁŇOVÉ LEPIDLO (FIBRONOVÉ ZÁTKY), STOMIE
- NÁDORY REKTA
 - ADENOKARCINOM REKTA (NÍZKÁ PŘEDNÍ RESEKCE S TOTÁLNÍ MESOREKTÁLNÍ EXCISI, AMPUTACE REKTA DLE MILESE, LASER, STOMIE, KRYALIZACE, TAMIS, OPERAČNÍ REKTOSKOP

NÁHLÉ PŘÍHODY BŘIŠNÍ

- NEÚRAZOVÉ
 - ZÁNĚTLIVÉ
 - ILEÓZNÍ
 - KRVÁCENÍ DO TRÁVÍČÍHO TRAKTU
- ÚRAZOVÉ
 - HEMOPERITONEUM
 - POÚRAZOVÁ PERITONITIS

ZÁNĚTLIVÉ NPB

- AKUTNÍ ZÁNĚT ČERVOVITÉHO PŘÍVĚSKU
- AKUTNÍ ZÁNĚT ŽLUČNÍKU
- AKUTNÍ ZÁNĚT SLINIVKY BŘIŠNÍ – PANCREATITIS ACUTA
- PERFORACE VŘEDOVÉ CHOROBY GASTRODUODENA
- MÉNĚ ČASTÉ ZÁNĚTLIVÉ NÁHLÉ PŘÍHODY BŘIŠNÍ
- AKUTNÍ ZÁNĚT POBŘIŠNICE – PERITONITIS ACUTA

ILEÓZNÍ NPB

- MECHANICKÝ ILEUS (MECHANICKÁ PŘEKÁŽKA)
 - OBTURAČNÍ (PŘEKÁŽKA PŘÍMO V LUMEN STŘEVA, VYRŮSTÁ ZE STŘEVA, ÚTLAK STŘEVA ZVENČÍ)
 - STRANGULAČNÍ (USKŘINUTÁ KÝLA, INVAGINACE, VOLVULUS)
- NEUROGENNÍ ILEUS (NERVOSVALOVÉ DISFUNKCE)
 - PARALYTICKÝ
 - SPASTICKÝ (VZÁCNÝ)
- CÉVNÍ ILEUS (PORUCHA CÉVNÍHO ZÁSOBENÍ)



ILEUS

- ROZDĚLENÍ:
 - MECHANICKÝ
 - OBSTRUKČNÍ (OBTURAČNÍ)
 - INTRALUMINÁLNÍ (BILIÁRNÍ ILEUS)
 - INTRAMURÁLNÍ
 - EXTRAMURÁLNÍ
 - VOLVULUS
 - STRANGULAČNÍ
 - INVAGINACE
 - NEUROGENNÍ – FUNKČNÍ
 - PARALYTICKÝ
 - SPASTICKÝ
 - CÉVNÍ

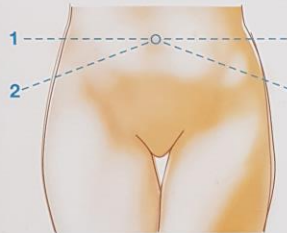
TUMORY STŘEV

- [HTTP://WWW.ONKOMAJAK.CZ/RAKOVINA-TLUSTEHO-STREVA](http://www.onkomajak.cz/RAKOVINA-TLUSTEHO-STREVA)
- [HTTP://WWW.ONKOMAJAK.CZ/VIRTUALNI-PROHLIDKA](http://www.onkomajak.cz/VIRTUALNI-PROHLIDKA)
- [HTTPS://WWW.CESKATELEVIZE.CZ/PORADY/10320915585-MOJE-MEDICINA/211563230220002-DIAGNOSTIKA-OKULTNIHO-KRVACENI-DO-STOLICE/](https://www.ceskatelevize.cz/porady/10320915585-moje-medicina/211563230220002-diagnostika-okultního-krvácení-do-stolice/)
- [HTTP://WWW.KOLOREKTUM.CZ/INDEX.PHP?PG=PRO-VEREJNOST--KOLOREKTALNI-SCREENING--CO-ME-CEKA--TEST-OKULTNIHO-KRVACENI-DO-STOLICE](http://www.kolorektum.cz/index.php?pg=pro-verejnost--kolorektalni-screening--co-me-ceka--test-okultního-krvácení-do-stolice)



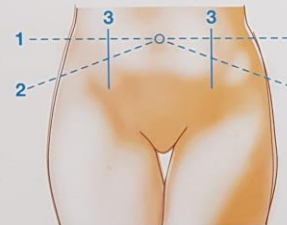
Pravidla zakreslování stomie

I. Anatomické vyznačení místa stomie



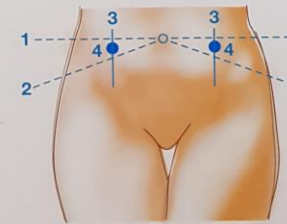
vleže na zádech, ruce podél těla

- linie mezi pupkem a hřebenem kosti kyčelní - 1
- linie mezi pupkem a hlavicí kosti stehenní - 2



vleže hlavu na prsou

- vyznačení osy musculus rectus abdominis - 3



- zakreslení výchozího bodu - 4

II. Upřesnění místa stomie polohováním

v poloze vleže

- polohování na bok, pokrčená kolena (kožní řasy)

v poloze vsedě

- nohy mírně od sebe
- povolit břicho + vis rukou
- rotace stranové
- ruce nad hlavu
- nohu přes nohu
- specifikace dle povolání (např. držení volantů)

v poloze vstoje


- prostý stoj
- rotace
- předklon
- specifikace dle povolání

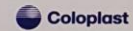
Důležité:

- zrakové zhodnocení pacienta (kožní řasy a defekty, jizvy)
- pohovor - mobilita a stereotypy

Vzít zřetel:

- oblečení
- kompenzační pomůcky (korzet)
- běžné denní činnosti, povolání, záliby
- konfrontace se zrcadlem
- volba fixy nebo popisovače nesmazatelné desinfekcí (zaznačení dle zvyklostí pracoviště - X O)
- ověření místa nalepením zkušební podložky

 SenSura® Vyvinuto pro život.

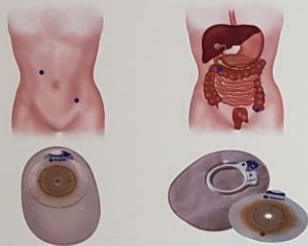


Coloplast A/S
odštěpný závod
Rasčická 740/1134
158 00 Praha 5
tel: 244 470 212
fax: 244 472 106
www.coloplast.cz
csensura@coloplast.com

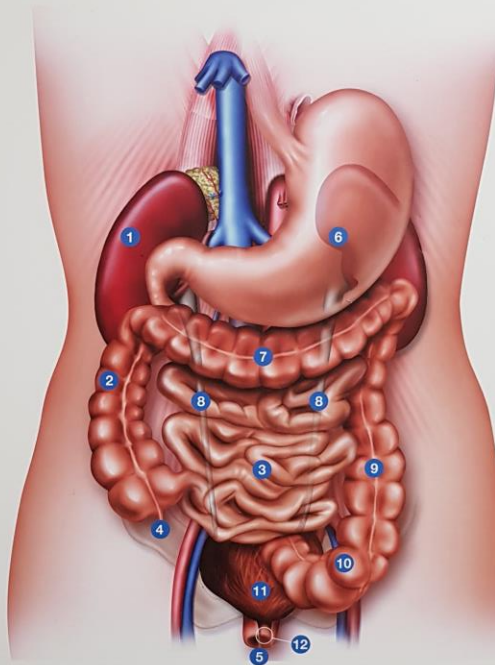
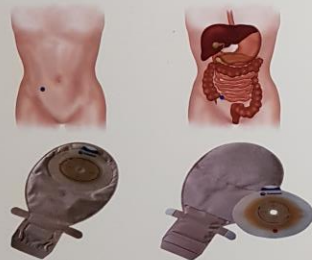
bezplatná linka: 800 100 416

Trávicí soustava a umístění stomií

Kolostomie



Ileostomie




1. Ledviny
2. Colon Ascendens
3. Ileum
4. Appendix
5. Konečník
6. Žaludek

7. Colon Transversum
8. Močovody
9. Colon Descendens
10. Sigmoidium
11. Močový měchýř
12. Močová trubice

PACIENT SE STŘEVNÍ STOMÍ

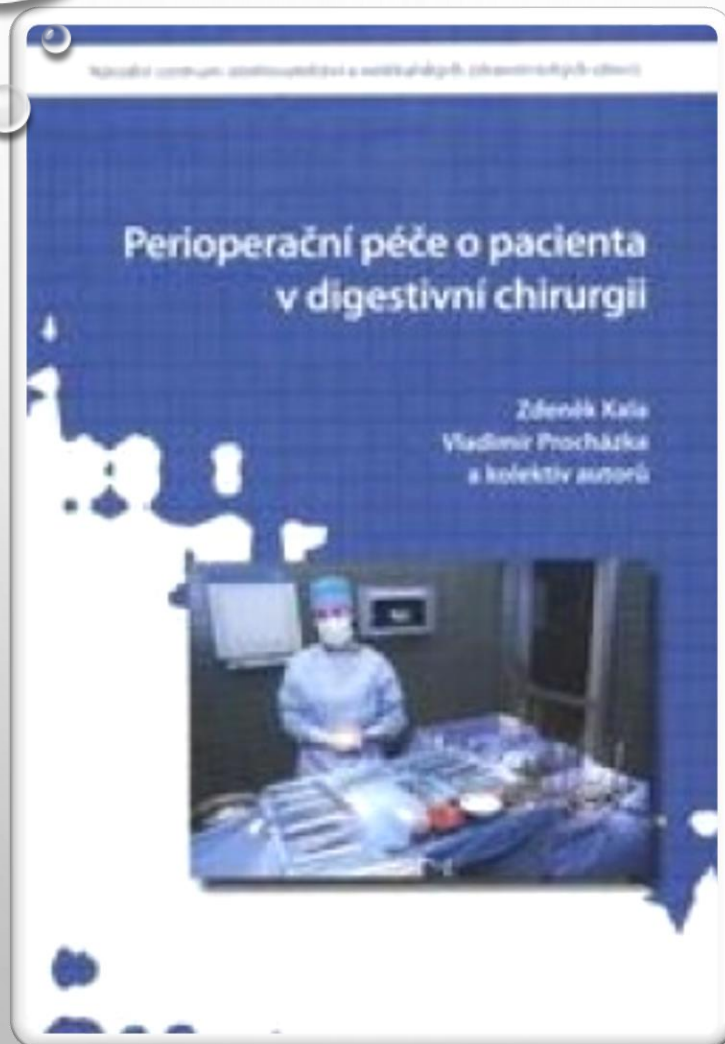
- COLOPLAST
- CONVATEC
- B-BRAUN
- DANSAC
- STOMACUR
- WELLAND
- EAKIN
- SABRIX
- MOLISTER



- [HTTPS://WWW.COLOPLAST.CZ/PECE-O-STOMIE/](https://www.coloplast.cz/pece-o-stomie/)
- [HTTP://WWW.CONVATEC.CZ/STOMIE/VSEOBECNE-INFORMACE](http://www.convatec.cz/stomie/vseobecne-informace)
- [HTTPS://WWW.BBRAUN.CZ/CS/PRODUKTY-A-TERAPIE/PECE-O-STOMIE.HTML](https://www.bb Braun.cz/cs/produkty-a-terapie/pece-o-stomie.html)
- [HTTP://ZIVOTSESTOMIE.CZ/](http://zivotsestomie.cz/)
- [HTTPS://WWW.DISTRIMEDSHOP.CZ/INKONTINENCNI-A-STOMICKE-POMUCKY/STOMICKE-POMUCKY/](https://www.distrimedshop.cz/inkontinencni-a-stomicke-pomucky/stomicke-pomucky/)
- [HTTPS://VEGA98.CZ/](https://vega98.cz/)
- [HTTP://WWW.EAKIN.CZ/](http://www.eakin.cz/)
- [HTTPS://SABRIX.CZ/PRODUKTY/STOMIE/](https://sabriX.cz/produkty/stomie/)
- [HTTPS://WWW.DENPROTIRAKOVINE.CZ/WP-CONTENT/UPLOADS/2018/03/STOMIE.PDF](https://www.denprotirakovine.cz/wp-content/uploads/2018/03/stomie.pdf)

- [HTTPS://WWW.WCETN.ORG/](https://www.wcetn.org/)
- [HTTPS://WWW.YOUTUBE.COM/WATCH?V=EAH5V9UBAN8](https://www.youtube.com/watch?v=EAH5V9UBAN8)
- [HTTPS://WWW.SANOMED.CZ/E-SHOP/BANDAZE-A-ORTEZY/BRICHO/0131004?GCLID=EAIAIQOBCHMIQ_NO-7JP4AIVG-F3CH1NPG8WEAQYASABEGILEPD_BWE](https://www.sanomED.cz/e-shop/bandaze-a-ortezy/bricho/0131004?Gclid=EAIAIQOBCHMIQ_NO-7JP4AIVG-F3CH1NPG8WEAQYASABEGILEPD_BWE)
- [HTTP://WWW.STOMICKE-POMUCKY.CZ/DOPLNKOVY-SORTIMENT/KRAJKOVY-OBAL-NA-STOMICKY-SACEK-STOMOCUR/#HEADLINE](http://www.stomicke-pomucky.cz/doplNKovy-sortiment/krajKovy-obal-na-stomicKy-sacek-stomocur/#headline)
- [HTTP://WWW.STOMICKE-POMUCKY.CZ/DOPLNKOVY-SORTIMENT/DOMACI-STOMICKY-BALICEK-LIPOELASTIC/](http://www.stomicke-pomucky.cz/doplNKovy-sortiment/domaci-stomicKy-balicek-lipoelastic/)

STOMIE



LITERATURA

- KALA Z., PROCHÁZKA V. A KOL. PERIOPERAČNÍ PÉČE O PACIENTA V DIGESTIVNÍ CHIRURGII. NCO NZO, 2010. ISBN 978-80-7013-519-8
- KALA Z., PENKA I. A KOL. PERIOPERAČNÍ PÉČE O PACIENTA V OBECNÉ CHIRURGII. NCO NZO, 2010. ISBN 978-80-7013-518-1