

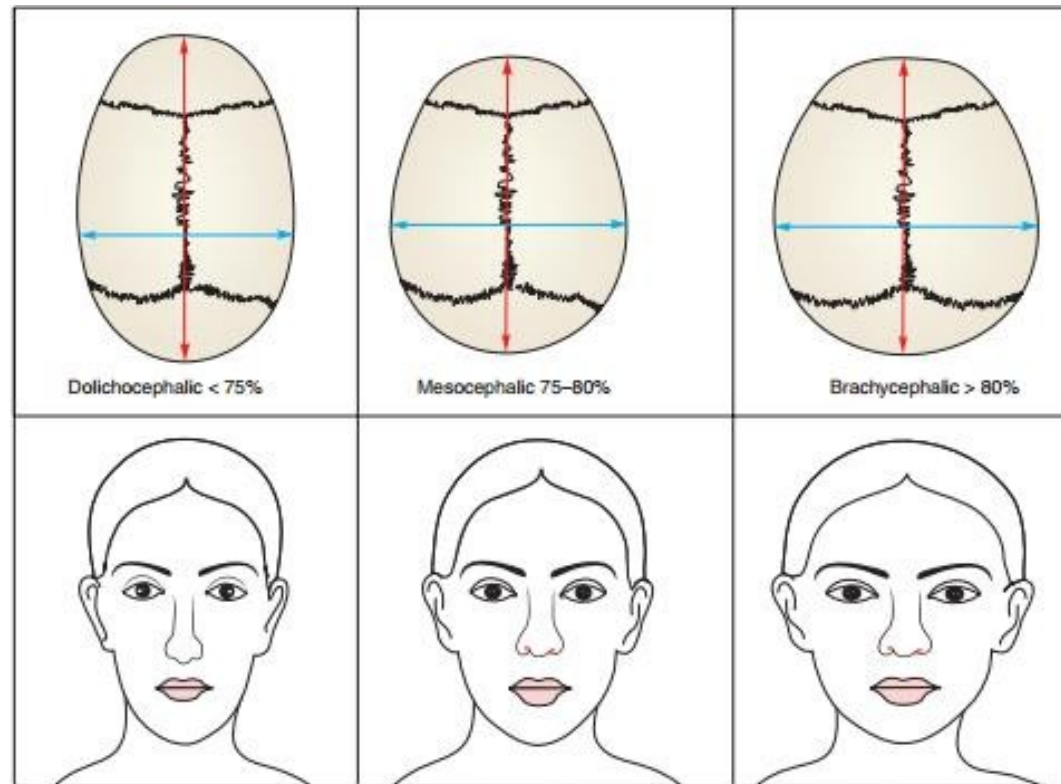
Propedeutika

Vyšetření hlavy a krku

Vyšetření hlavy - Pohled

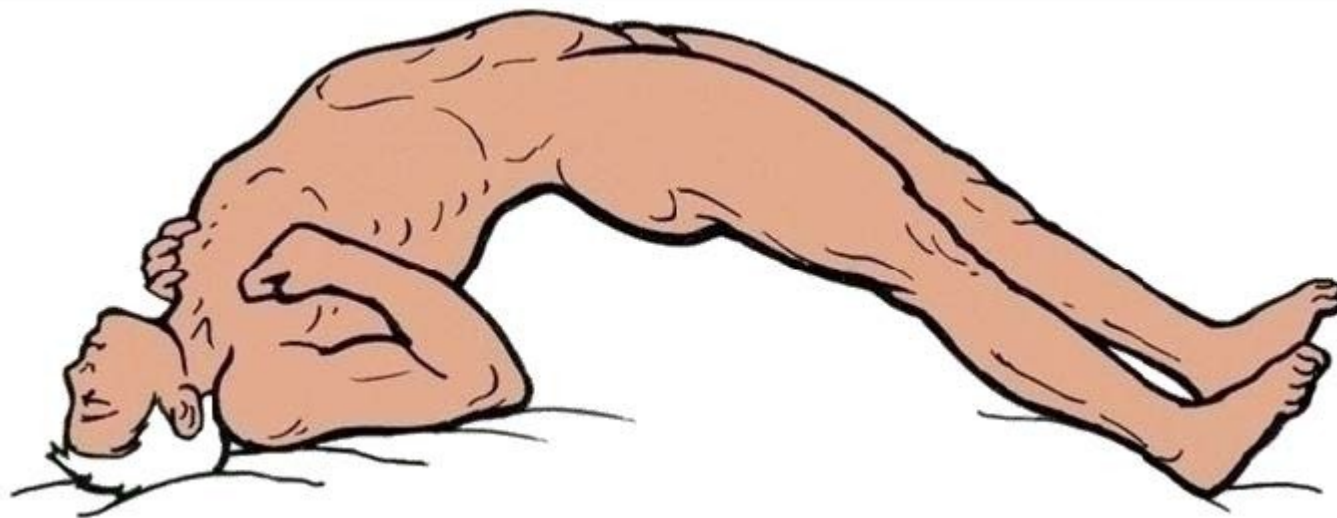
- **Pohled**

- Hlava je většinou mezocefalického tvaru, volně pohyblivá
- Další typy – dolichocefalická, brachycefalická, mikrocefalická, makrocefalická



Vyšetření hlavy - Pohled

- Pohyb – omezen při meningeálním dráždění – hlava zanořena do podložky, tělo až v opistotonu



Vyšetření hlavy - Pohled

- **Třes**
 - Hrubý třes hlavy – např. při parkinsonismu + typická hypomimie
 - Mussetův příznak – kývavé pohyby hlavy – souhyby se srdeční systolou – příznak aortální regurgitace
- **Vlasová pokrývka** - alopecie

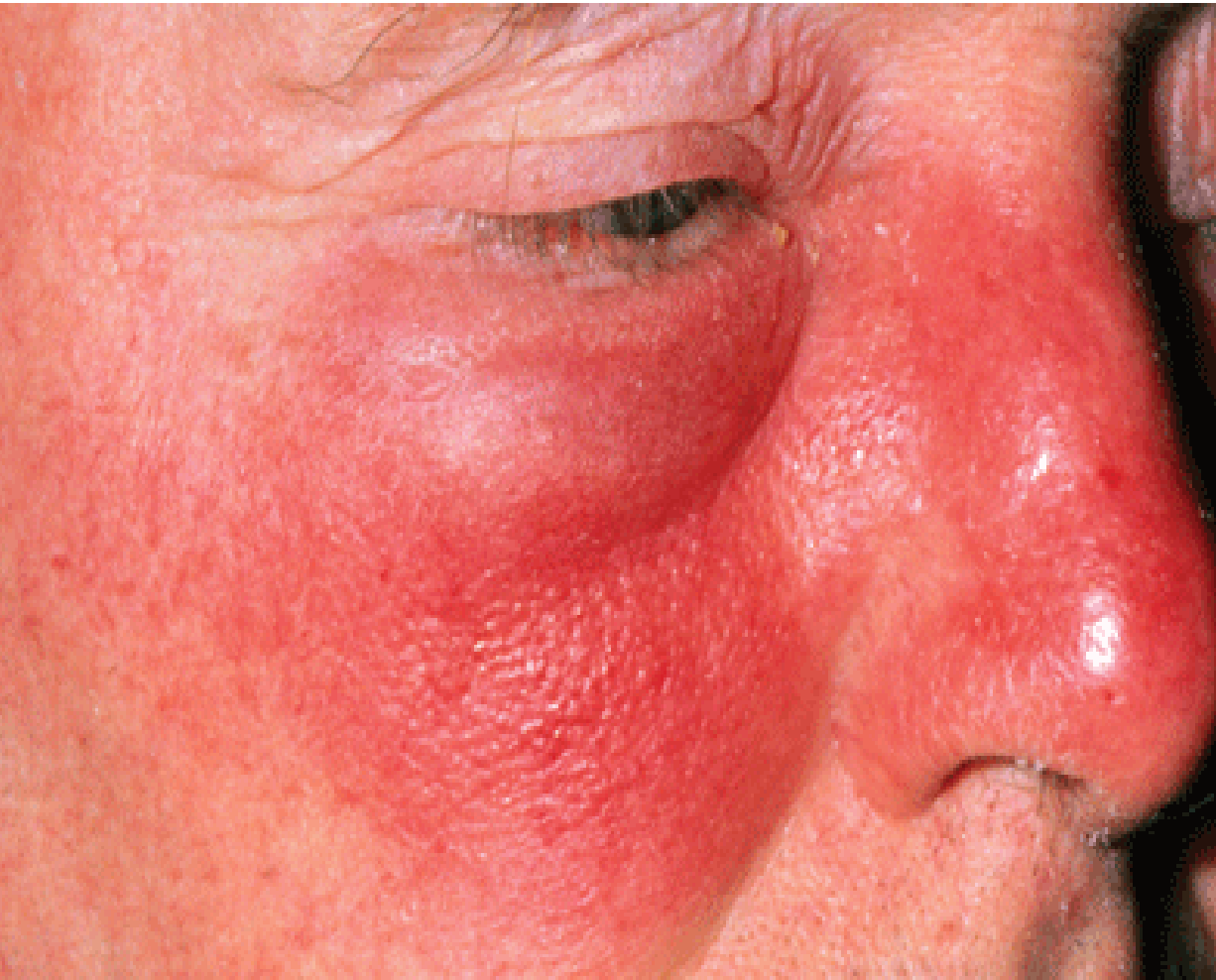Obličej

- **Záněty**

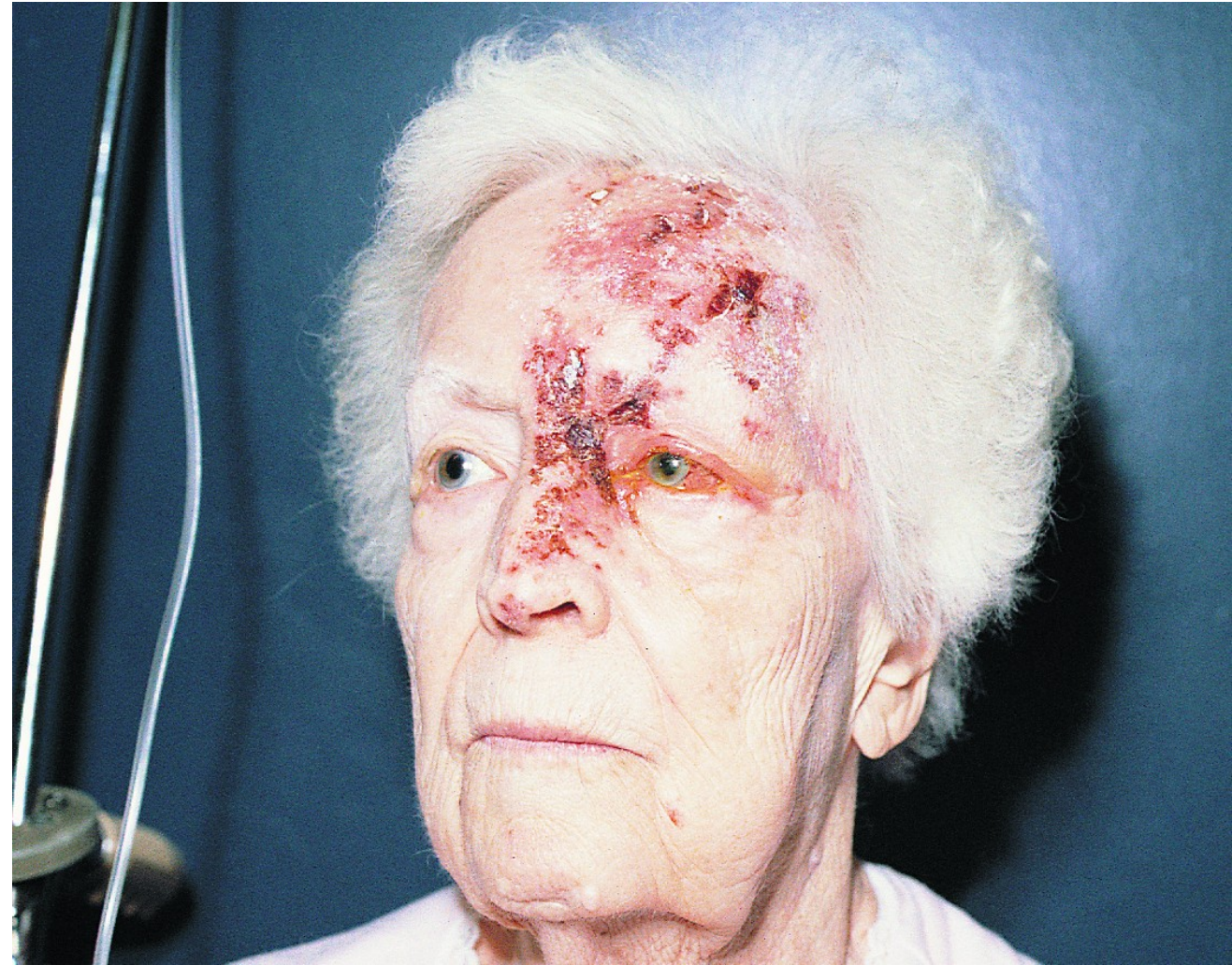- Erysipel – zarudnutí a nepravidelné okraje
- Herpes Zoster – v průběhu hlavových nervů
- Herpes simplex
- parotitída – zduření příušné žlázy nebo i obou
- furunkl – abscedující zánět vlasového foliklu
- akné

- **Nádory**

- fibromy, lipomy, ateromy – benigní
- Bazaliomy, Spinocelulární Ca, Melanom - maligní



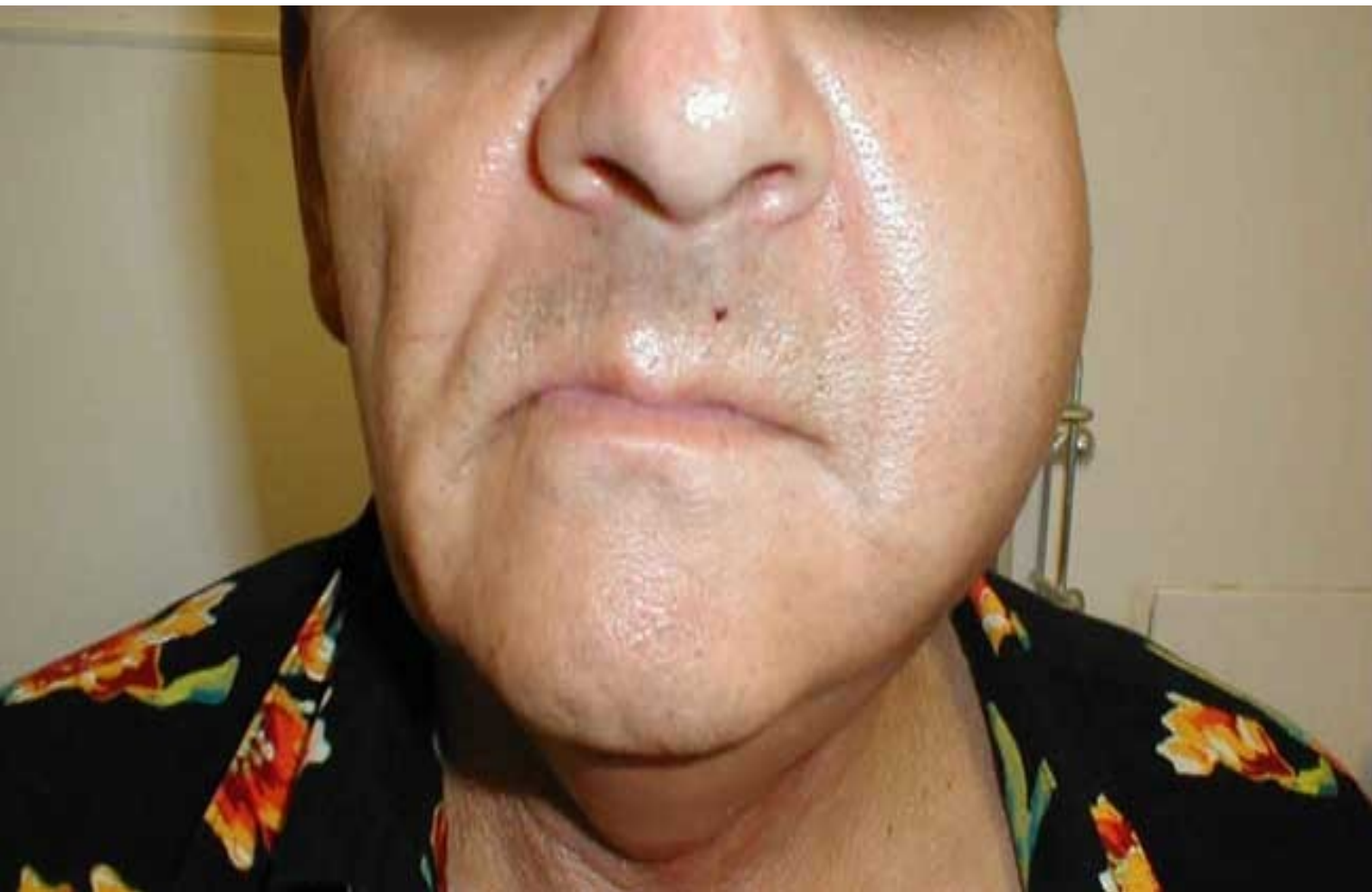Erysipel



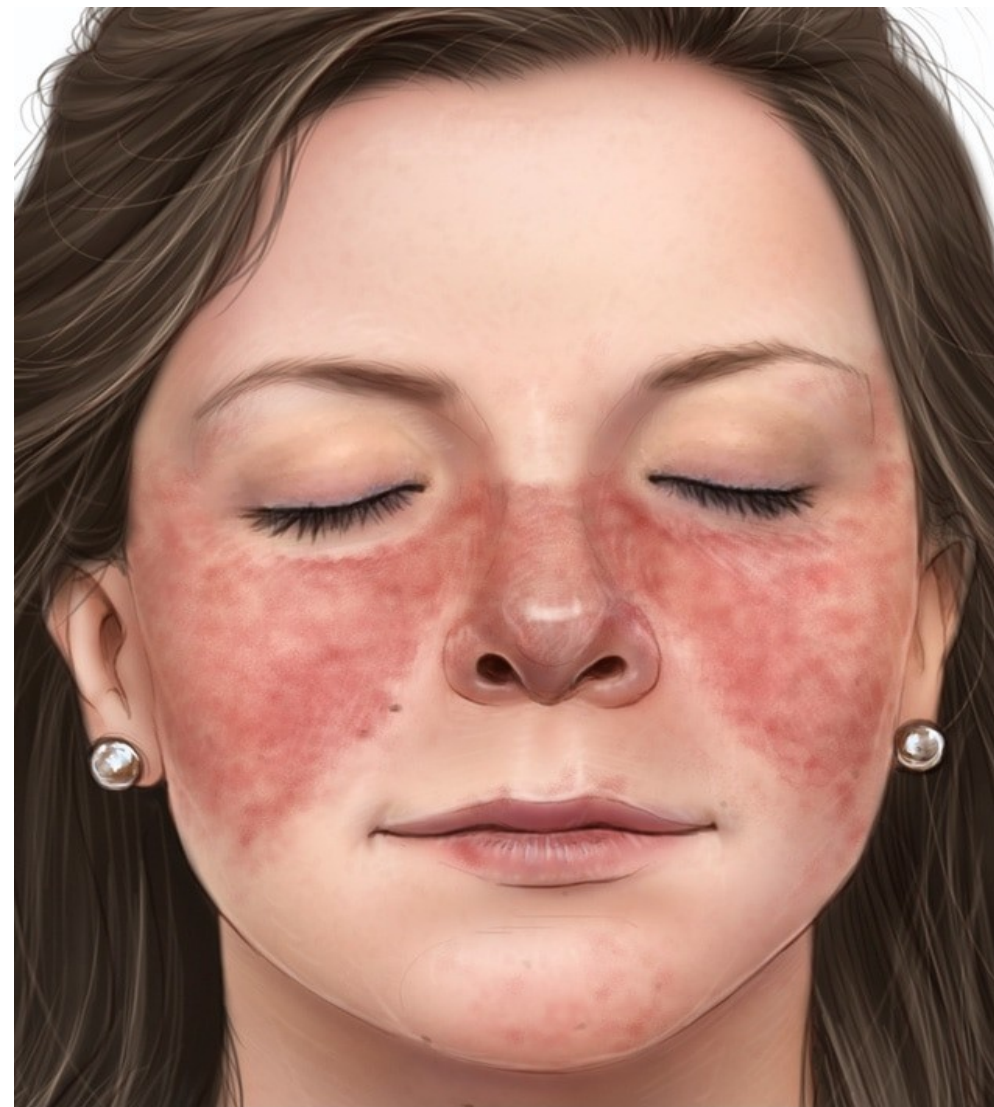Herpes zoster ophthalmicus

Obličej

- **Otok**
 - dentálního původu
 - sinusitída
 - parotitída
 - otoky víček u nefropatií
 - alergické reakce
- **Motýlovitý exantém** – projev Lupus erythematoses
- **Hirsutismus** – patologický růst a distribuce ochlupení u žen



Parotitída
exantém

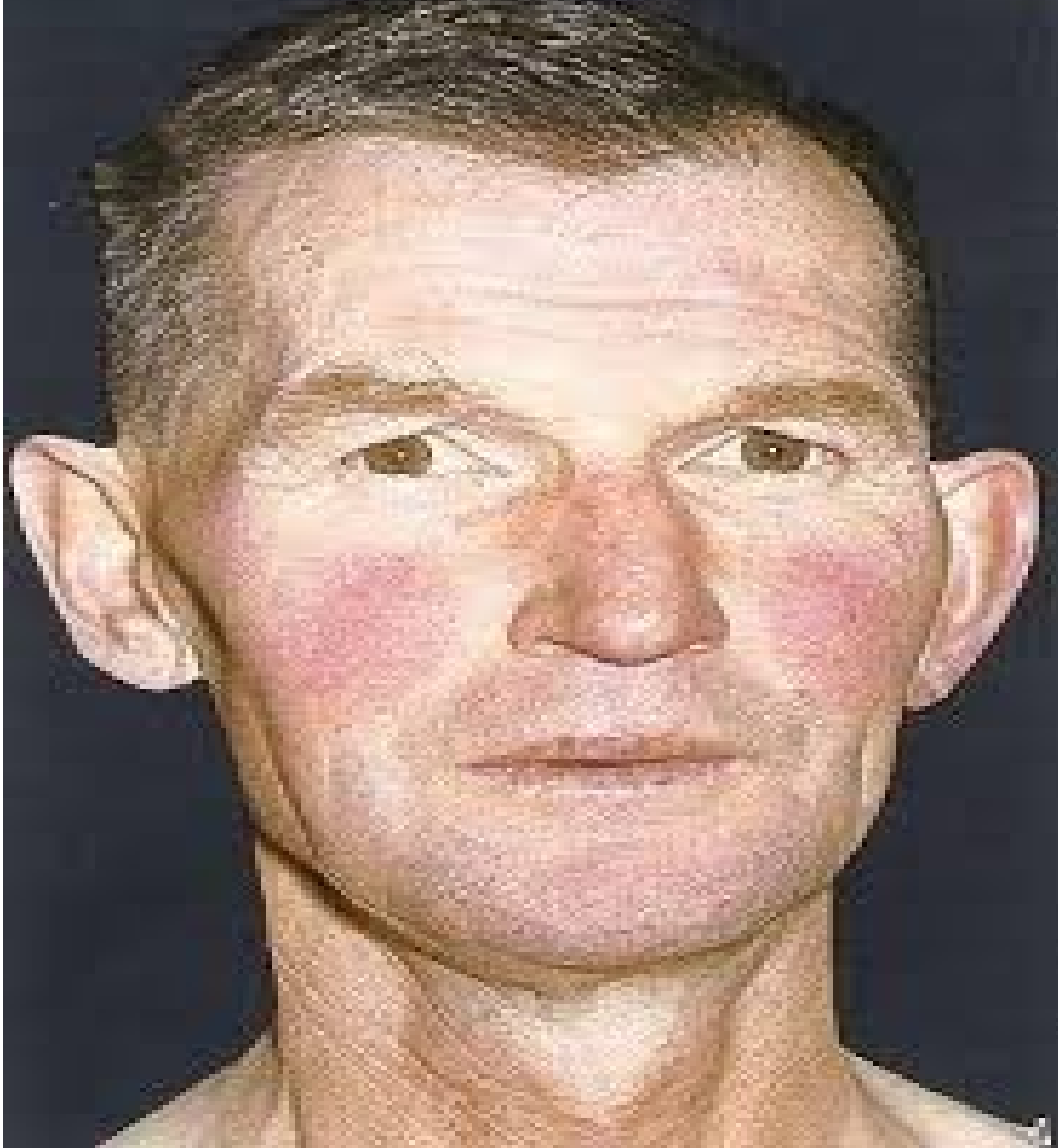


© MAYO FOUNDATION FOR MEDICAL EDUCATION AND RESEARCH. ALL RIGHTS RESERVED.

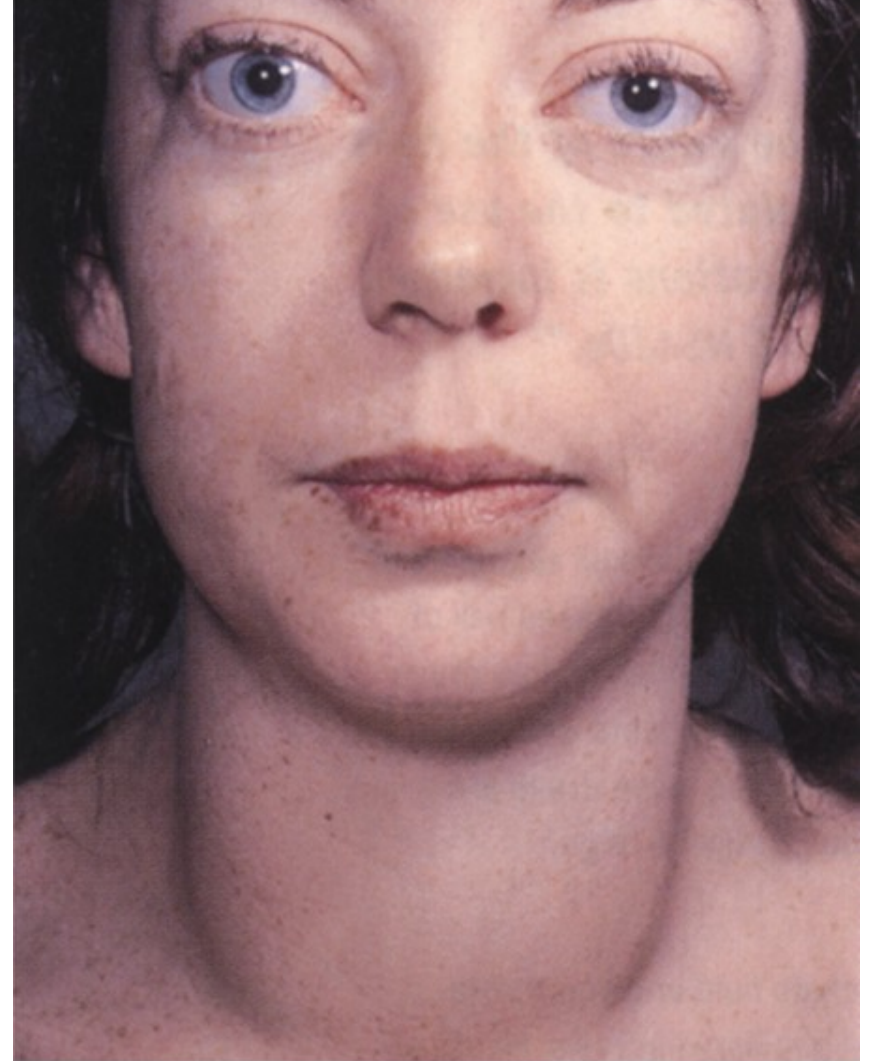Motýlovitý

Výraz obličeje

- **Facies febrilis** – u horečnatých onemocnění – lesklé oči, zarudnutí tváře
- **Facies Hippocratica** – u NPB – propadlé tváře, špičatý nos
- **Facies Mitralis** – mitrální stenóza, nízký srdeční výdej – akrální cyanóza, lividní zbarvení tváří
- **Facies nefritica** – bledost, edém víček, prosak obličeje
- **Facies pletorica** – zarudnutí s lividním nádechem – polycytemie
- **Faceis Akromegalica** – zvětšení nadočniových oblouků, nosu, brady, jazyka
- **Facies tyreotoxica** – neklid, exoftalmus
- **Faceis myxedematosa** – hypomimie, odulý obličej, chybění laterální části obočí
- **Facies Cushingoidní** – měsíčkovitý obliček



Facies Mitralis



Source: John Murtagh, Jill Rosenblatt: *John Murtagh's General Practice, 6e*:
www.murtagh.mhmedical.com
Copyright © McGraw-Hill Education. All rights reserved.

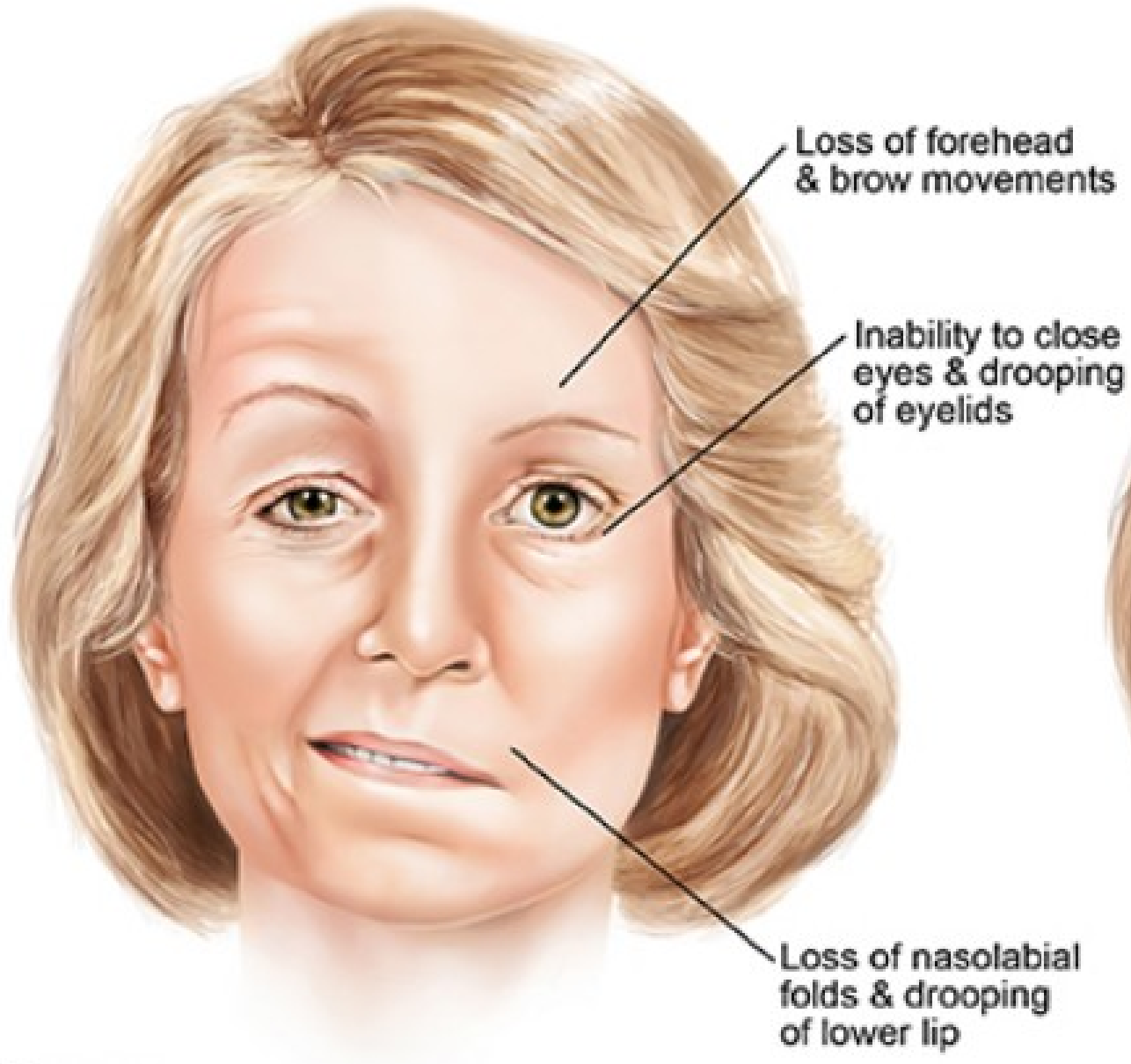
Facies Thyreotoxica

Inervace hlavových nervů

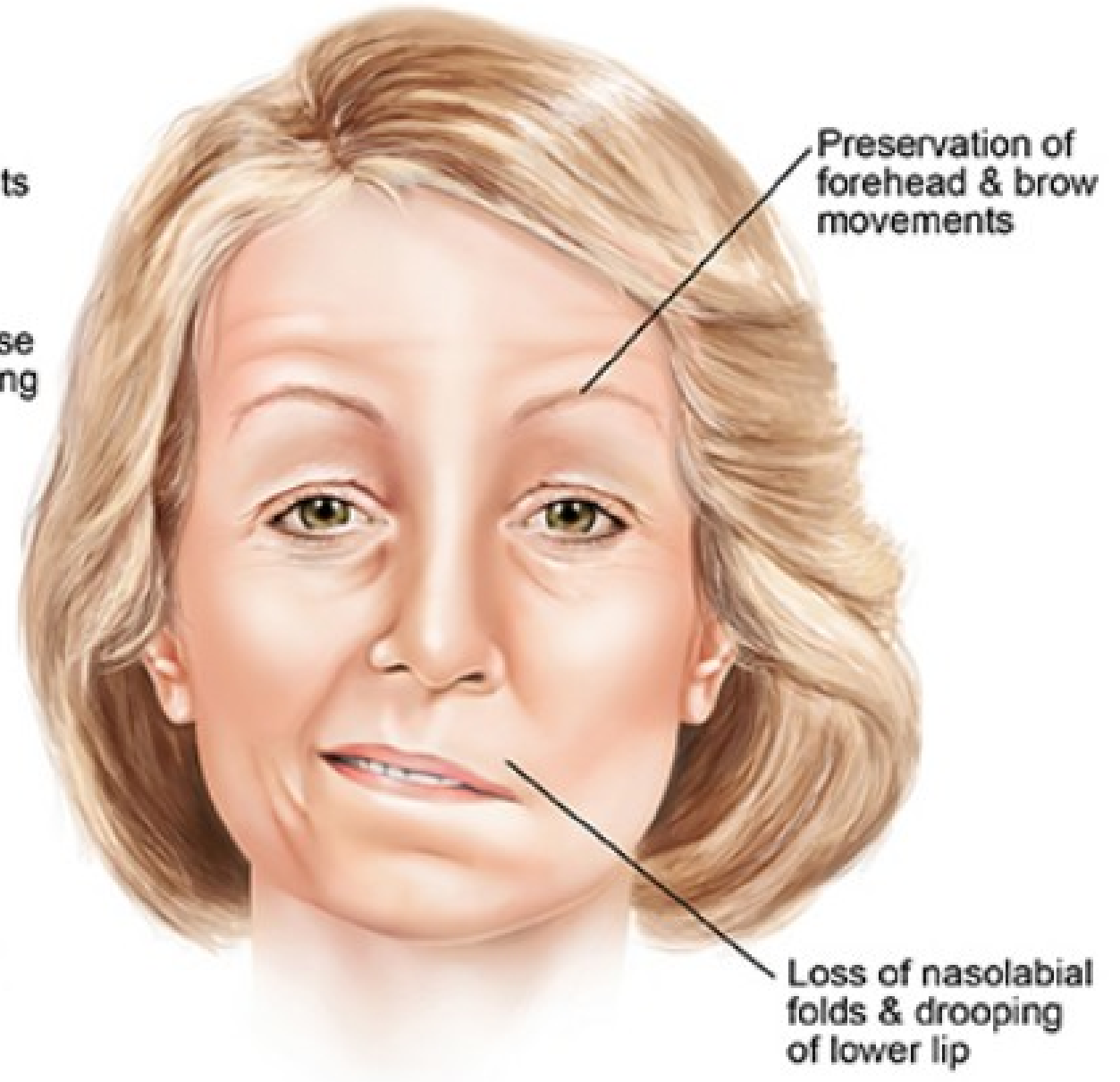
- **Nervus facialis**

- paréza centrální – jednostranné postižení dolní větve
 - pokles koutku, vyhlazení nasolabiální rýhy, neschopnost zapískat, sešpulit ústa
- paréza periferní – jednostranné postižení horní i dolní větve
 - dolní větev – viz výše
 - horní větev - asymetrie očních štěrbin, neschopnost zavřít oko

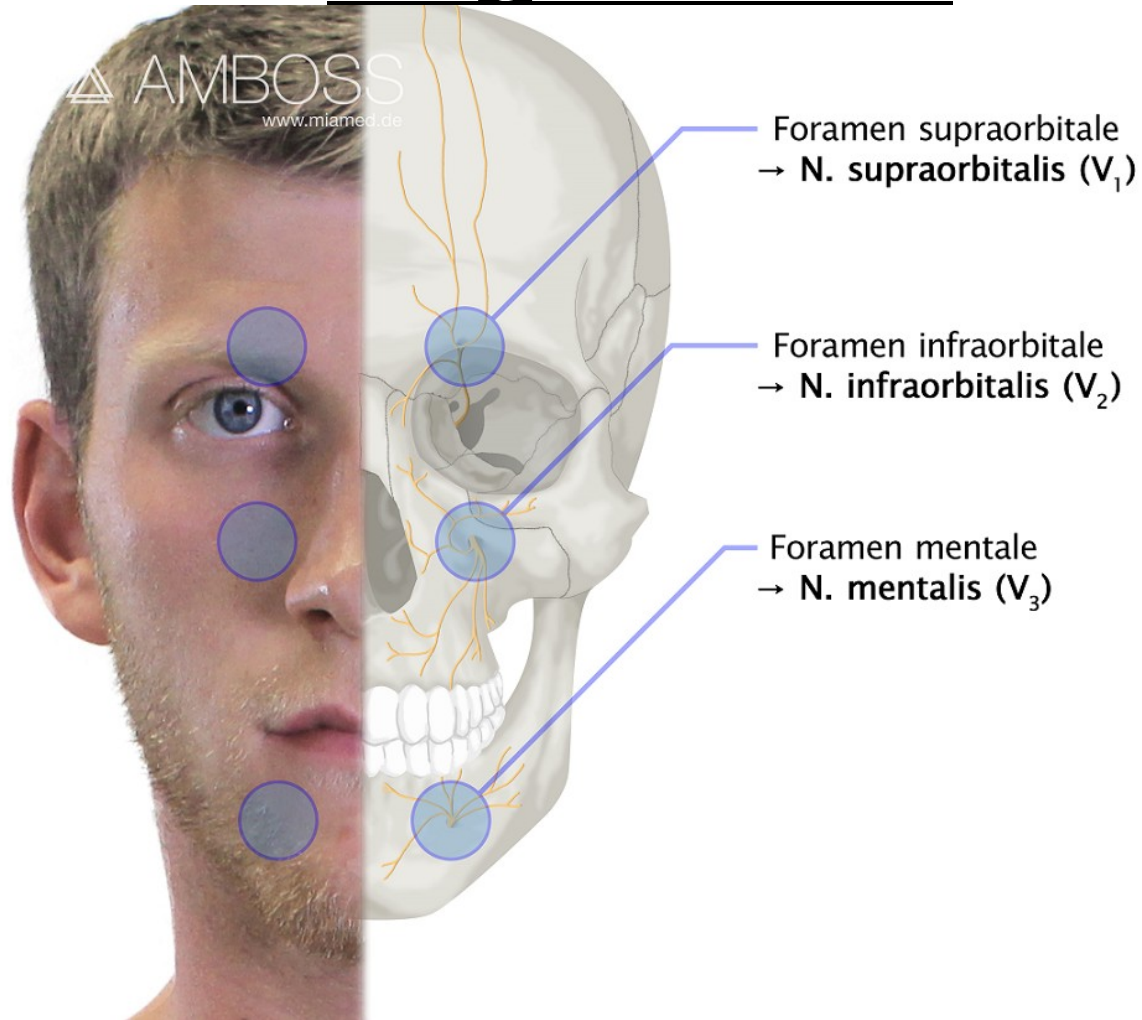
Peripheral facial palsy



Central facial palsy



Inervace hlavových nervu – N. Trigeminus



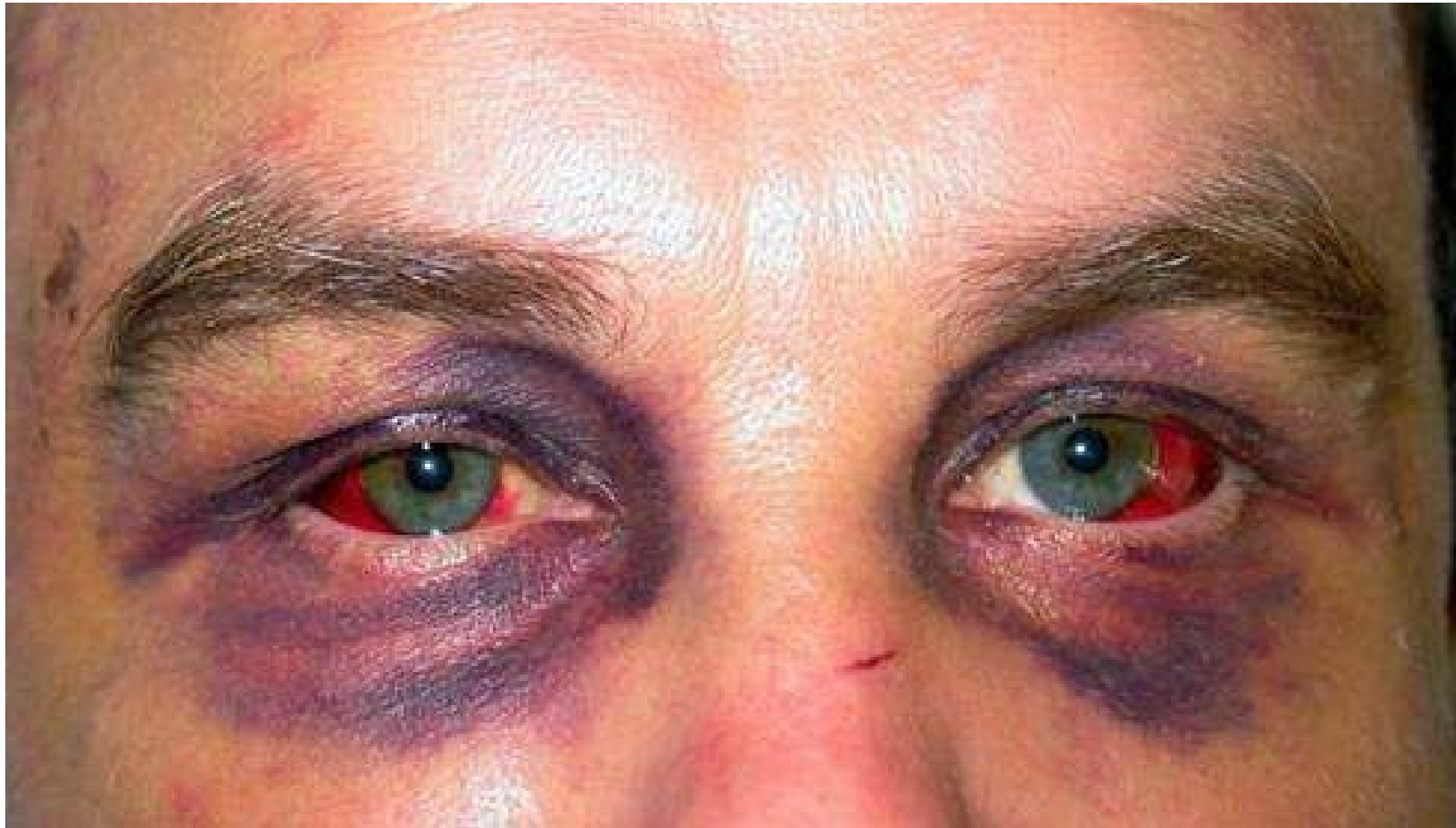Oči a okolí

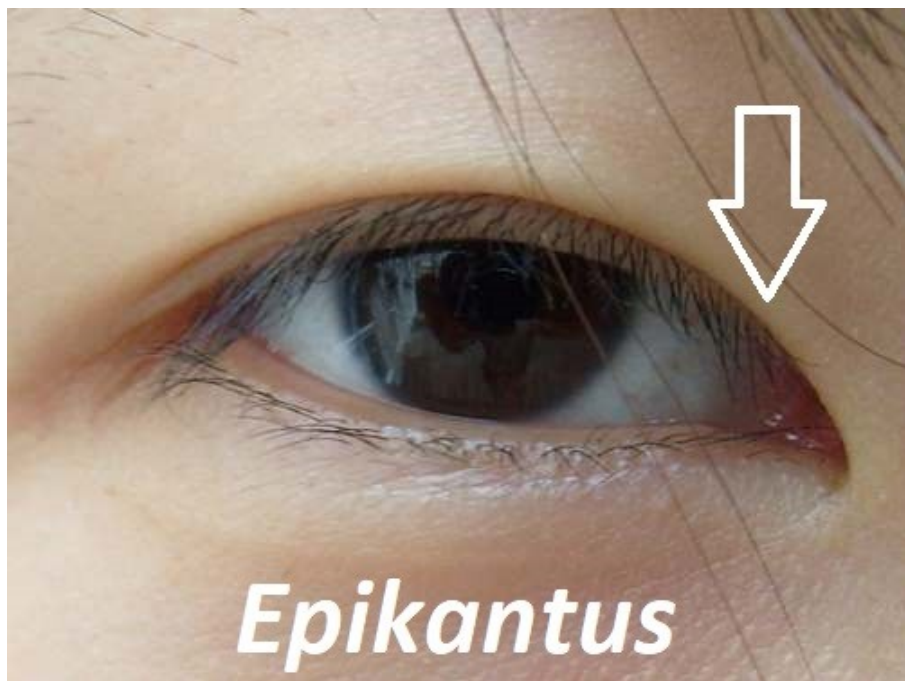
- **Fyziologicky** – obočí symetrické, víčka bez otoku, oční štěrbinu symetrické, bulby ve středním postavení, volně pohyblivé všemi směry
- **Obočí** – asymetrie u vrozených vad, prořídnutí temporálně u hypotyreózy, hirsutismus – nadměrně vyvinuté

Oči a okolí - víčka

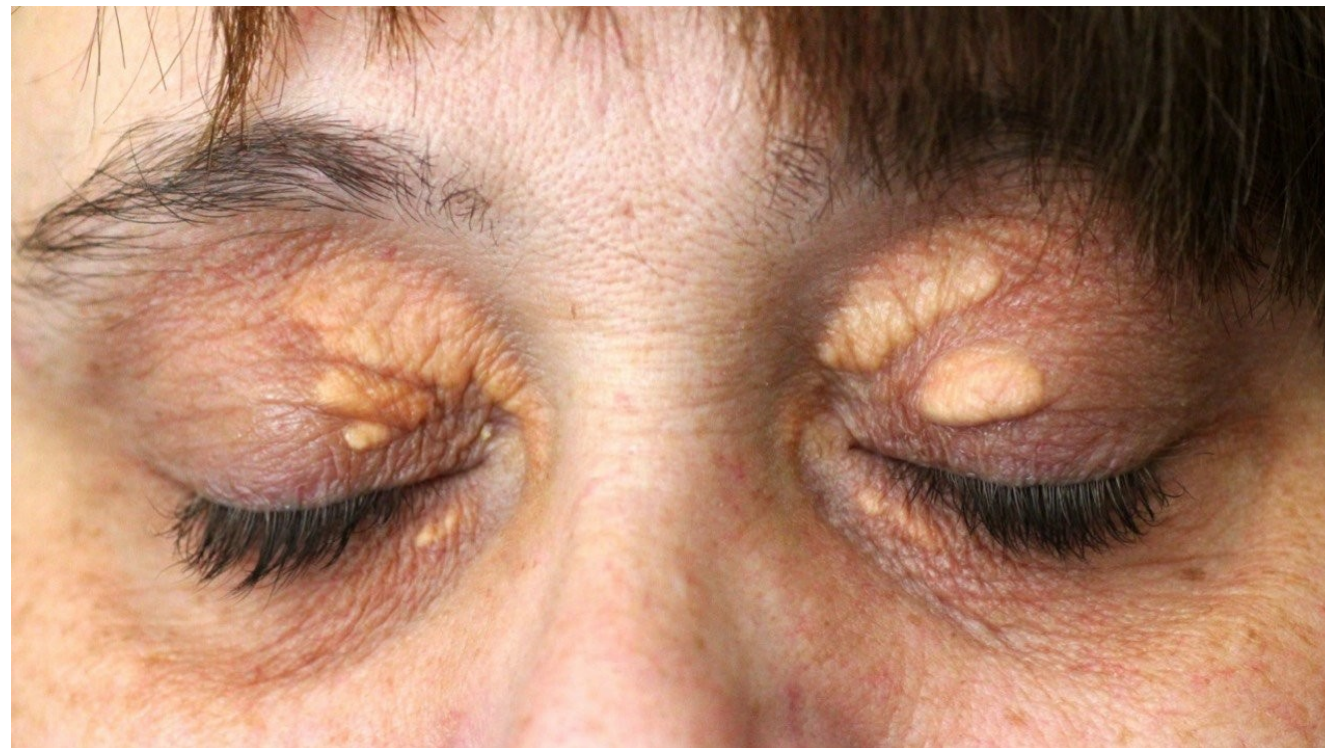- **Otoky**
 - oboustraně u glomerulonefritidy a hypotyreózy
 - jednostranně - Chalazion – zánět Meibovy žlázy
 - Hordeolum – Absces mazové žlázy
- **CAVE – brýlovitý hematom** – fraktura baze lebni
- **Epikantus** – kožní řasa překrývající vnitřní koutek – mongolismus – M. Down
- **Ektropium/Entropium** – přetočení okraje víčka zevně/vnitřně
- **Xantelasmata** – na horních víčkách při hyperlipoproteinémii

Brýlovitý hematom





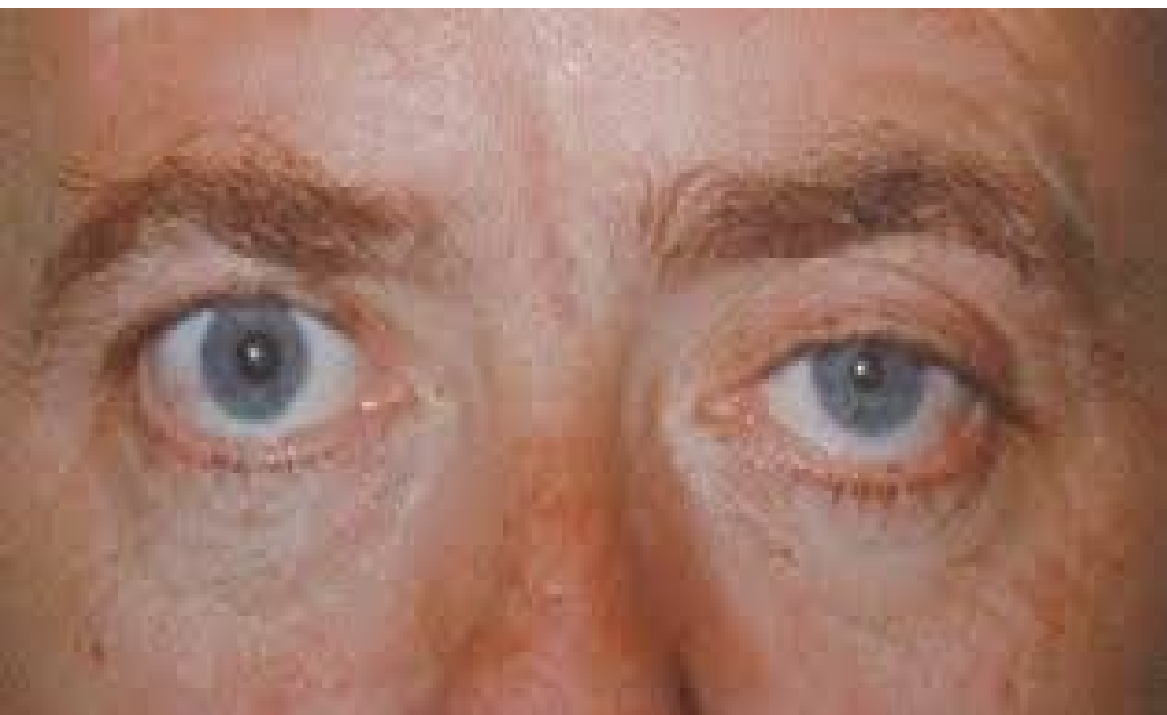Epikantus



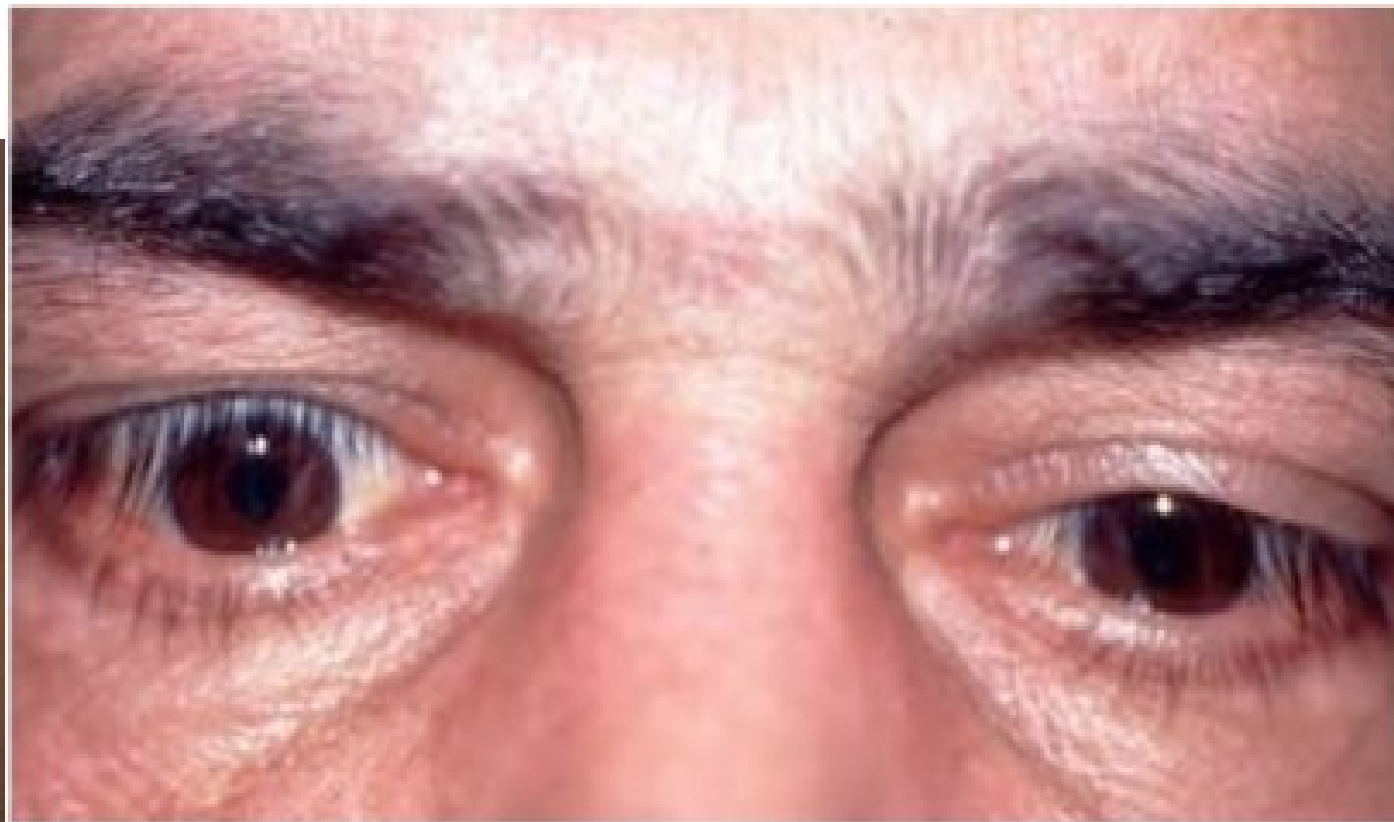Xantelasmata

Oční štěrbiny

- Fyziologicky symetrické
- Oboustranné zúžení u blefarospasmu – mimovolné tonické a spastické kotrakce m. orbicularis oculi
- Oboustranné rozšíření u exoftalmu – při pohledu dolů srpek bělma nad duhovkou – Graefeho příznak
- Asymetrie při jednostranné ptóze víčka
 - Hornerův syndrom – ptóza, mióza, enoftalmus – léze krčního sympatiku
 - Periferní paréza N. Facialis viz výše



- Hornerúv syndrom



Right lid lag on downgaze – von Graefe sign

Oční bulby

- **Fyziologicky** ve středním postavení
- **Exoftalmus**
 - oboustranná protruze při tyreotoxikóze – viz výše
 - jednostranná u retrobulbárních procesů – tumory, trombózy žilních splavů – typicky kombinace exoftalmu s chemózou spojivky
- **Enoftalmus** – většinou jednostranně – viz Hornerův syndrom
- **Strabismus konvergentní** – osy bulbů se sbíhají
- **Strabismus divergentní** – osy bulbů se rozbíhají
- **Nystagmus** – mimovolní, rychle se opakující rytmické záškuby očí

strabismus

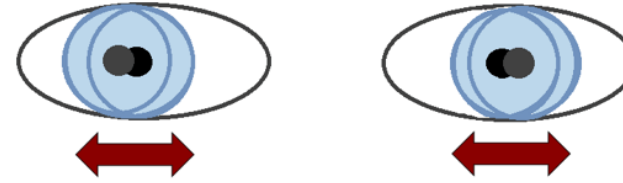


Convergent squint

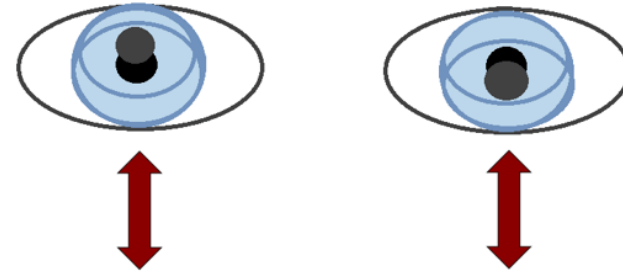


Divergent squint

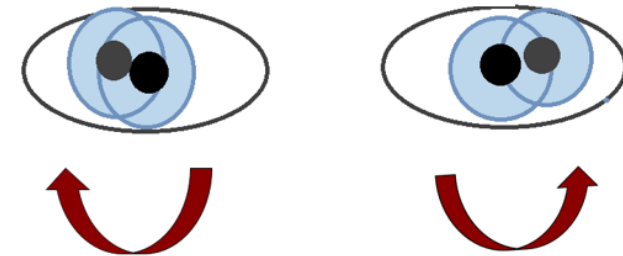
HORIZONTAL NYSTAGMUS



VERTICAL NYSTAGMUS



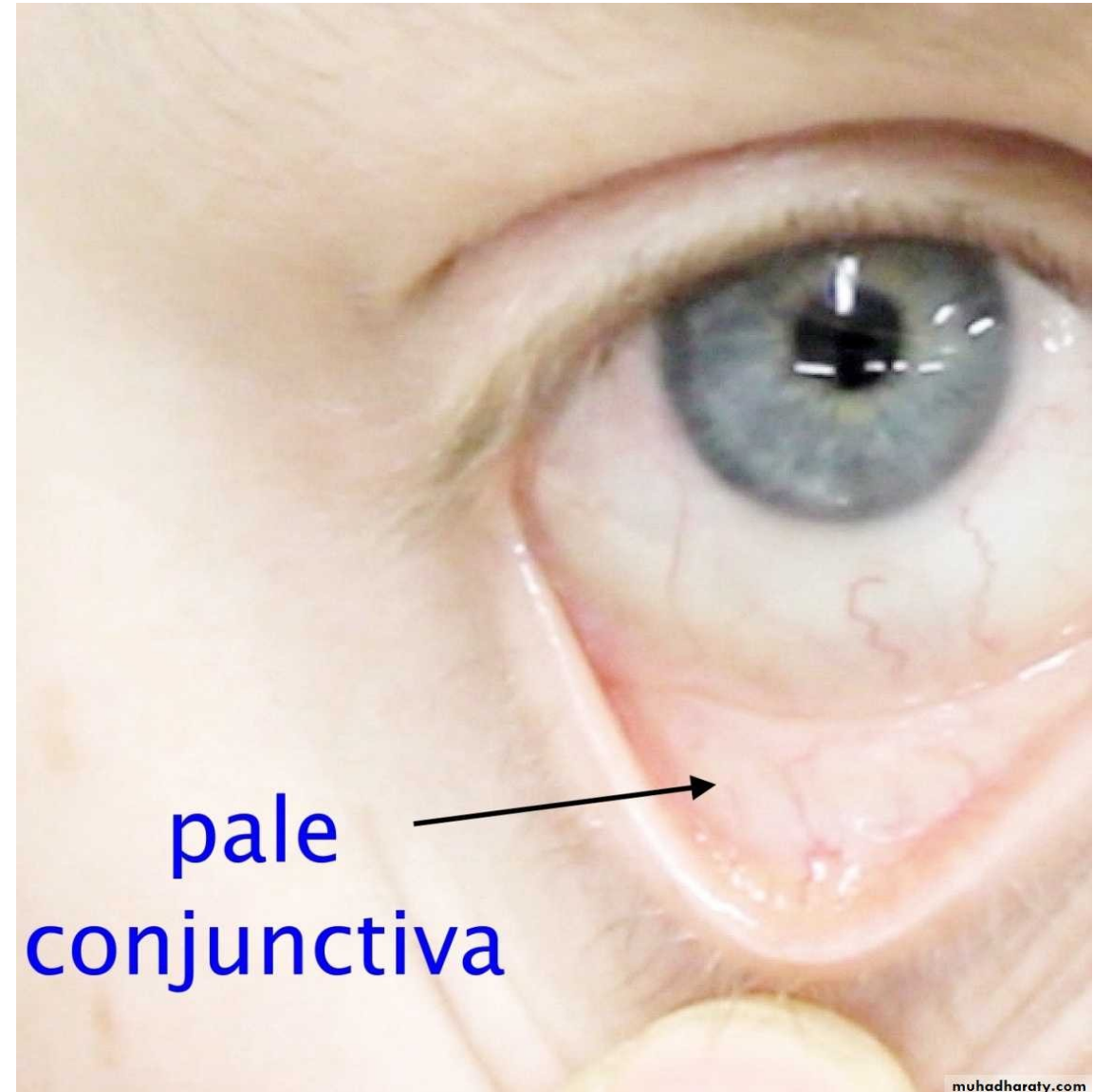
ROTARY NYSTAGMUS



Spojivky

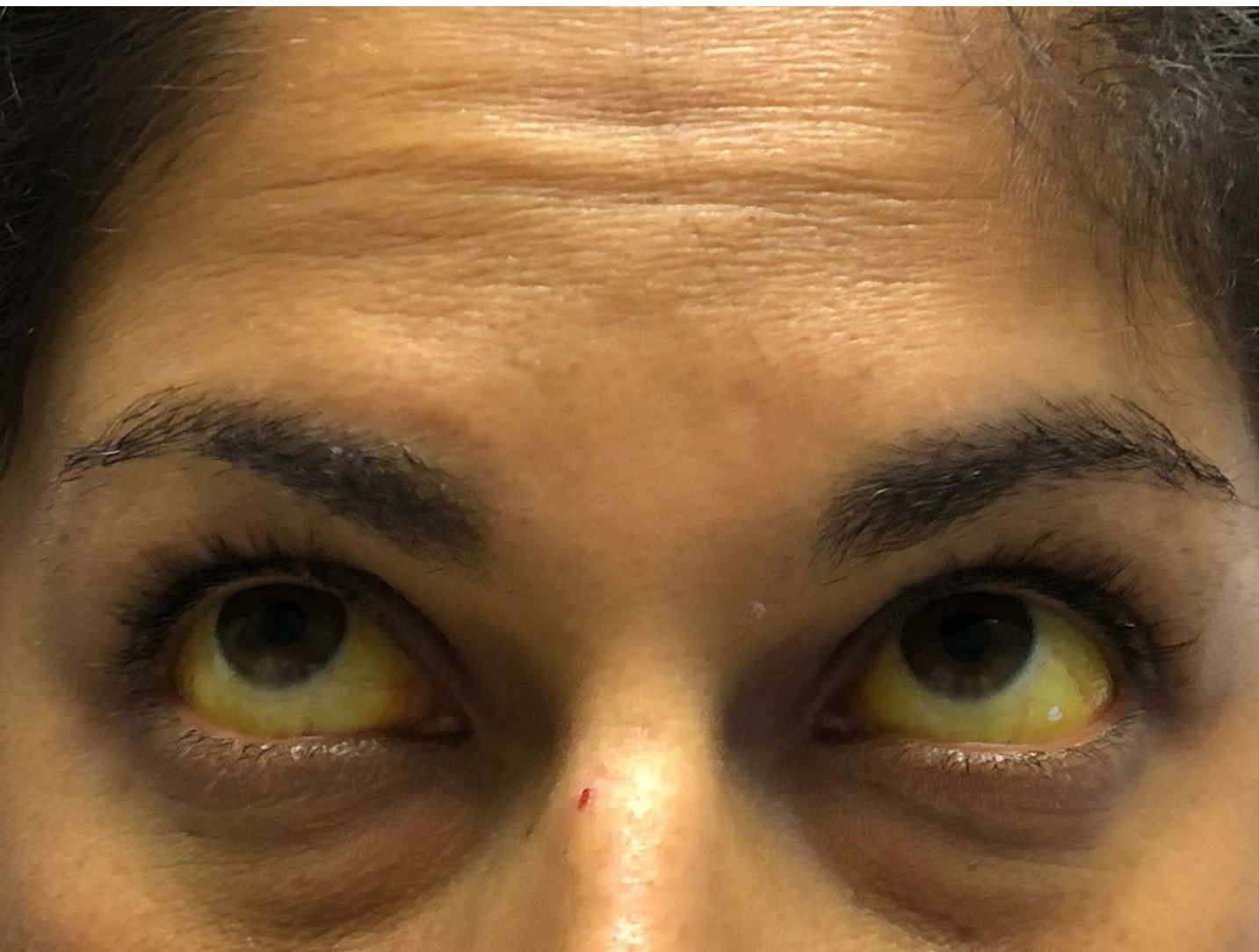
- Spojivky jsou fyziologicky růžové
- Bledost u anémie
- Hyperémie u zánětu spojivek
- Xeroftalmie – suchost – u Sjögrenova syndromu, hypo - vitaminóza A

Spojivka u anémie

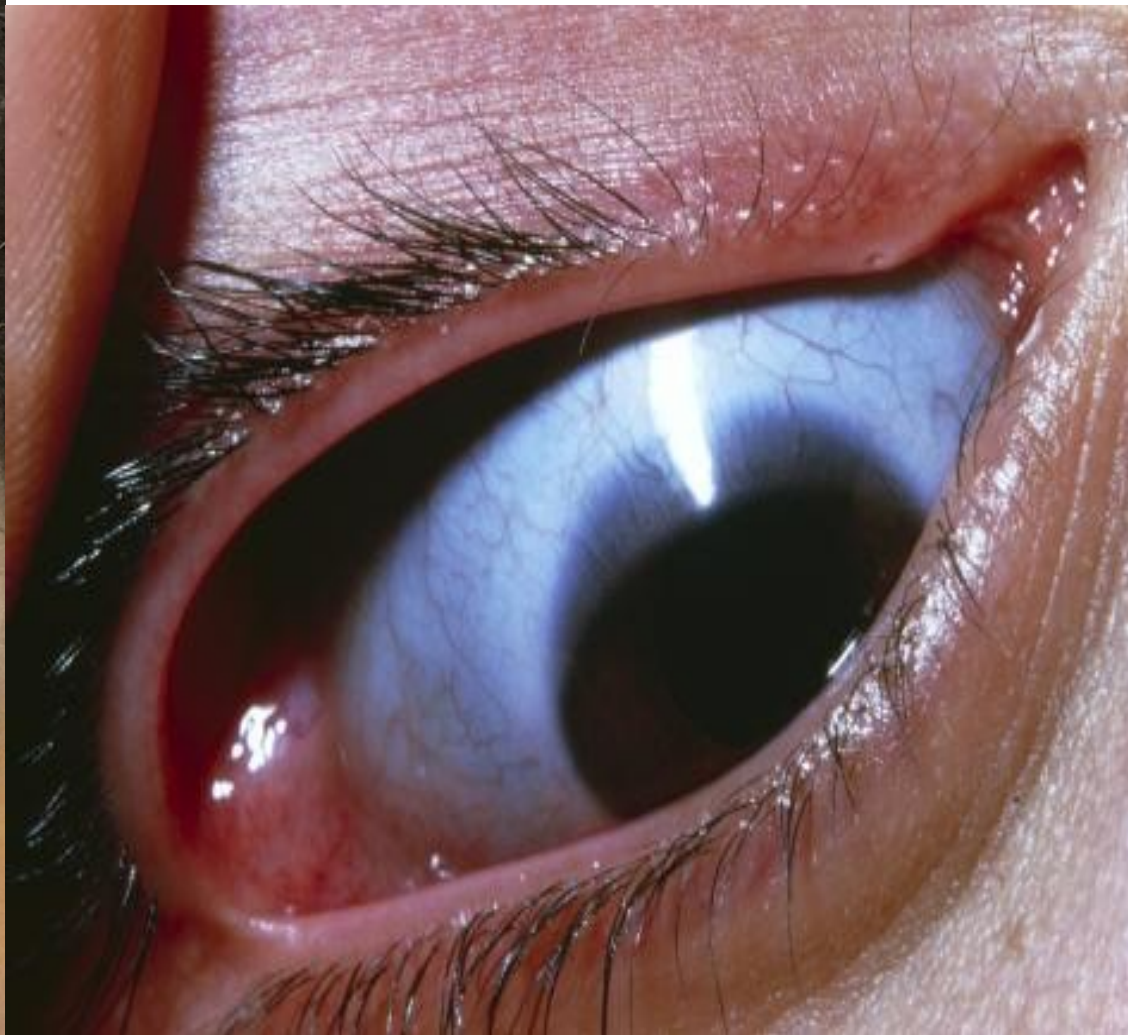

Skléry

- Skléry jsou fyziologicky bílé, anikterické
- Ikterické skléry – žlutavé zbarvení – mírnější forma = subikterus
- Subkonjunktivální hemoragie – u krvácivých stavů, při námaze
- Modravé zbarvení – u osteogenesis imperfecta



• Ikterické skléry



namodralé skléry u OI

Zornice

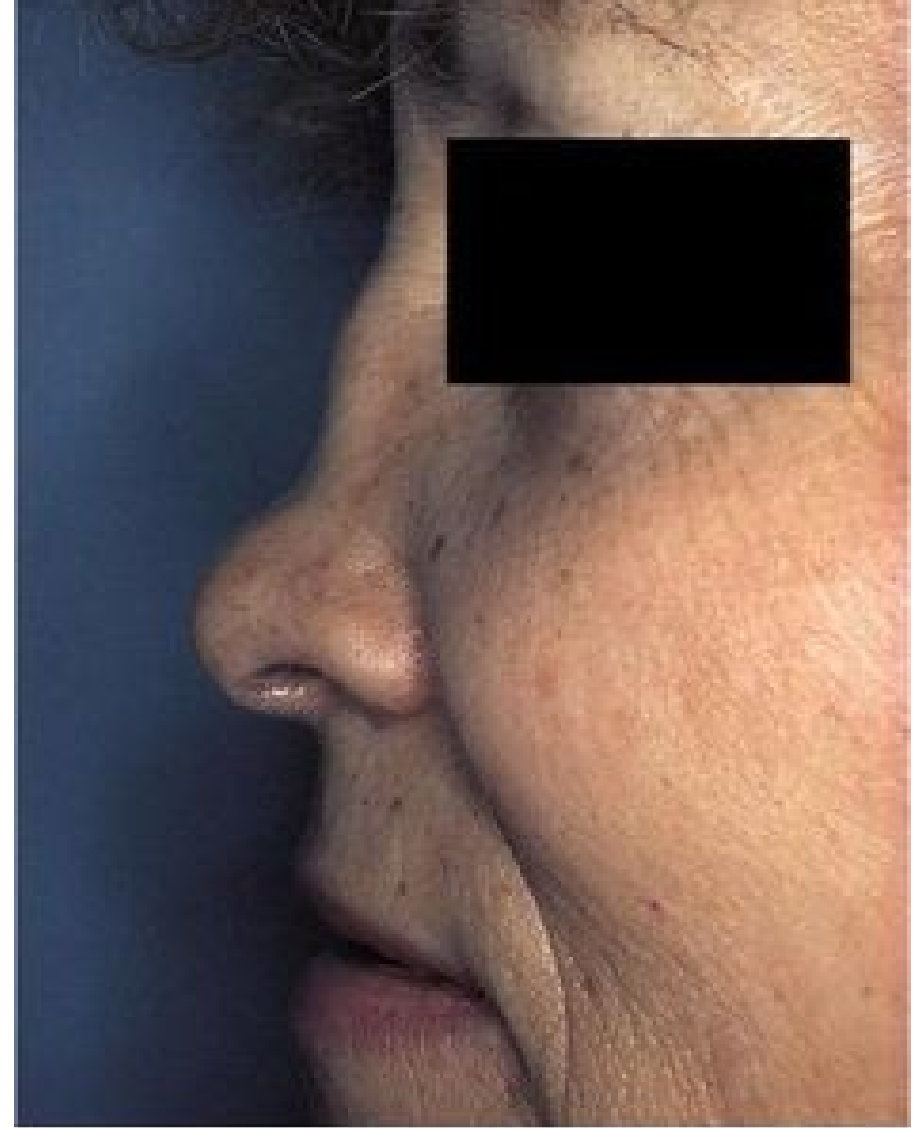- **Fyziologicky** okrouhlé, isokorické, reagují na osvit i konvergenci
- **Mióza** -zúžení – reakce na světlo, při poškození sympatiku – převládne parasympatikus, intoxikace opiáty
- **Mydriáza** – rozšíření – reakce na tmou, při poškození parasympatiku – převládne symptikus, otrava atropinem/belladonou
- **Anizokorie** – nestejná šíře zornic – u různých intrakran. procesů – CMP, tumory, atd.

Nos

- Fyziologicky symetrický, přiměřené velikosi i tvaru, volně pruchodný, bez sekrece
- Velký nos u akromegalie
- Rhinophyma – zvětšený nos nerovného povrchu až květákovitý – typicky u Rosacey
- Sedlovitý – vrozená Lues, granulomatóza s polyangiitídou – dříve Wegenerova granulomatóza
- Epistaxe – krvácení z nosu
- Furunkl



Rhinophyma

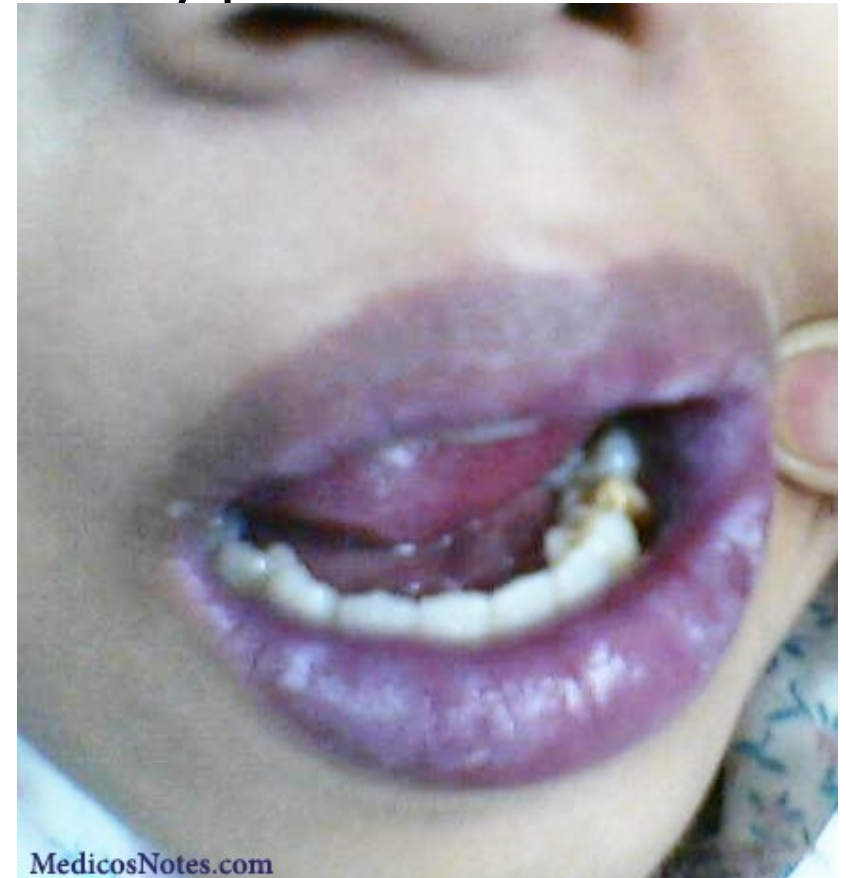


Sedlovitý nos

Rty

- Fyziologicky jsou symetrické, ružové, hladké, vlhké
- Asymetrie – paréza dolní větve n. VII – viz výše, někdy podmíněho i chybějícím chrupem
- Cyanóza – u poruchy saturace krve kyslíkem
- Suché rty – při dehydrataci
- Herpes labialis
- Cheilitída – zánět rtu

Cyanóza

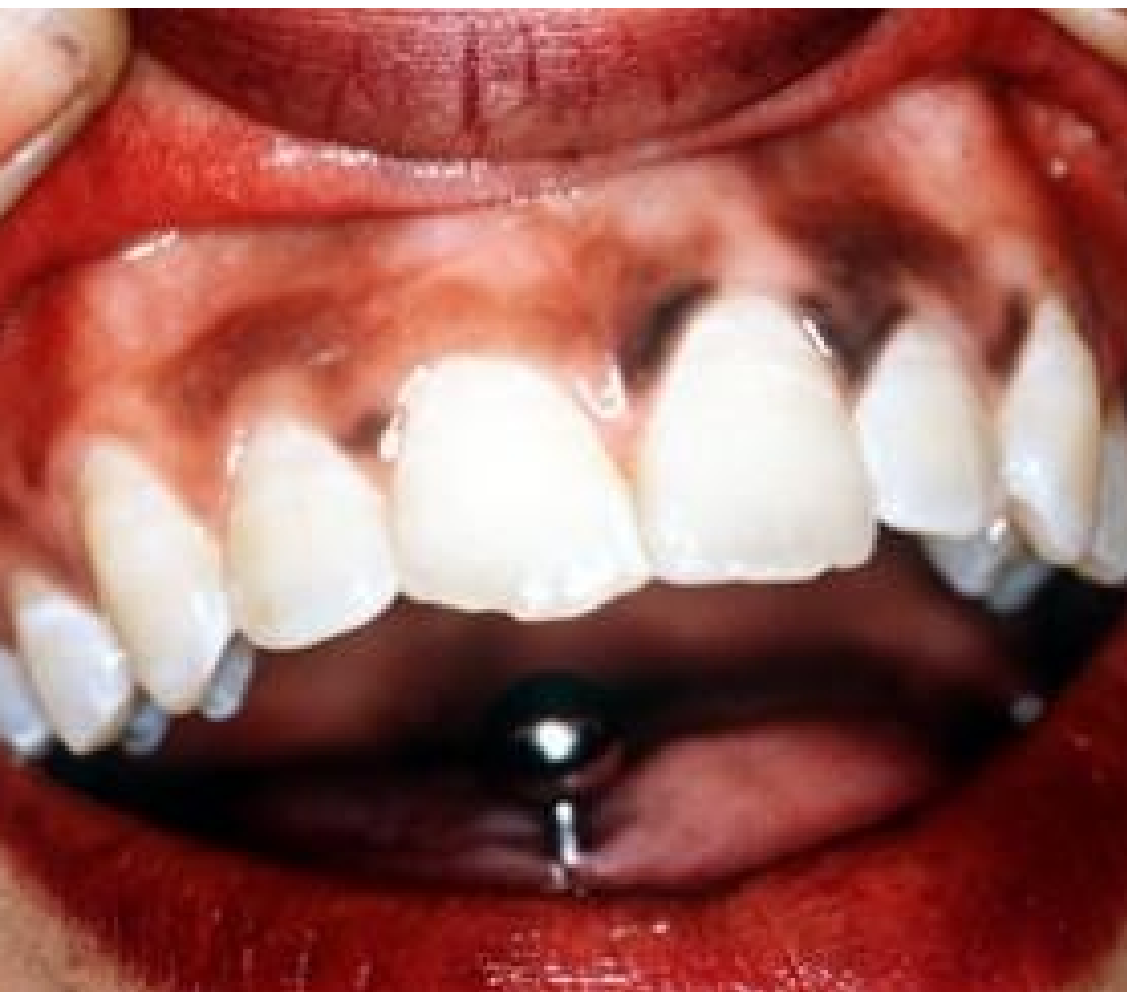

Foetor ex ore

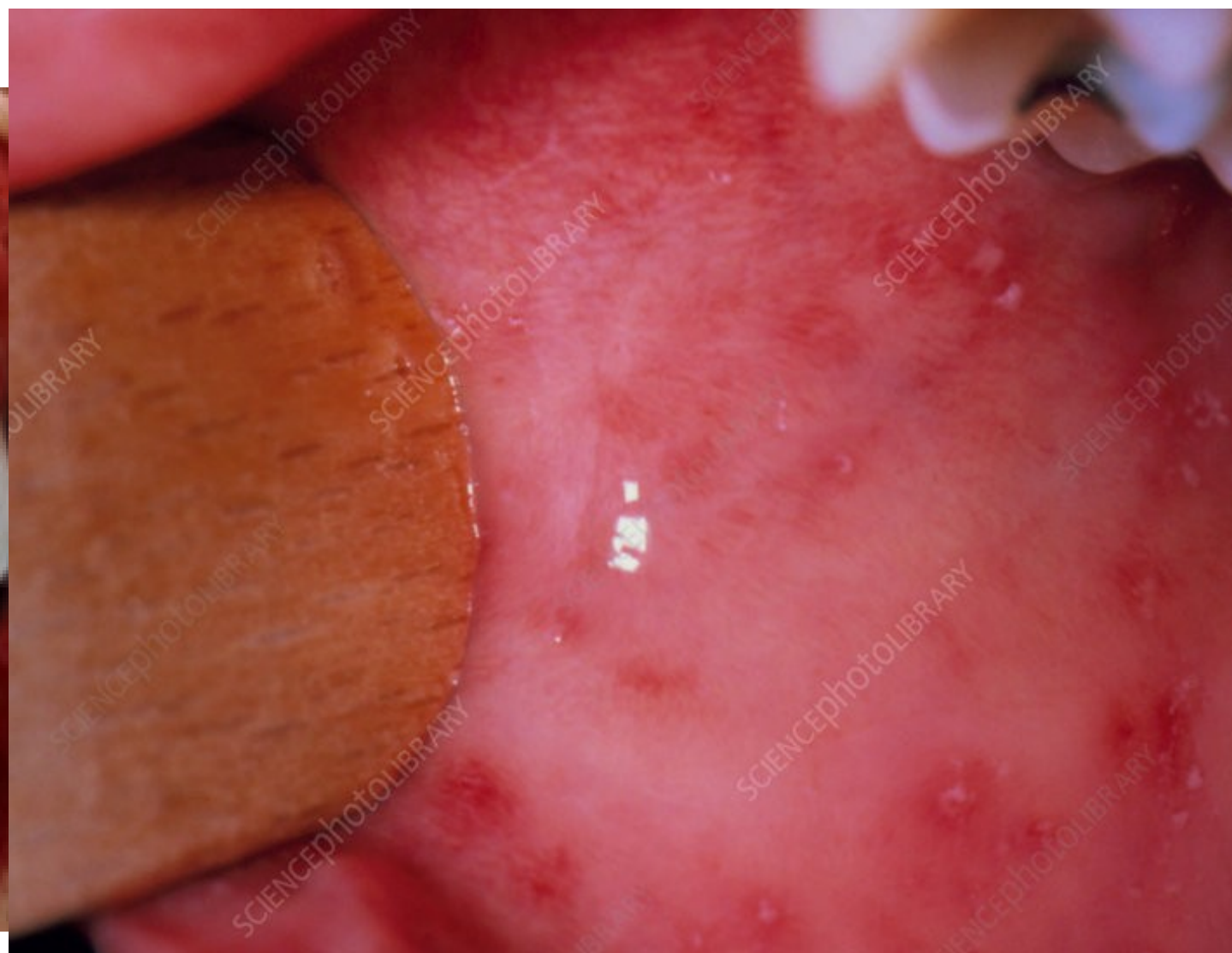- U zánětu v dutině ústní
- Kariézní chrup
- Ulcerace, tumory dutiny ústní/ORL oblasti/jícnu/žaludku
- U plicního abscesu – hnilobný zápach
- Acetonový – u ketoacidózy u diabetiku
- Alkoholový
- Hepatální – u jaterního selhání – pach připomíná čerstvá játra
- Urinózní – u renálního selhání – amoniakální pach

Sliznice dutiny ústní

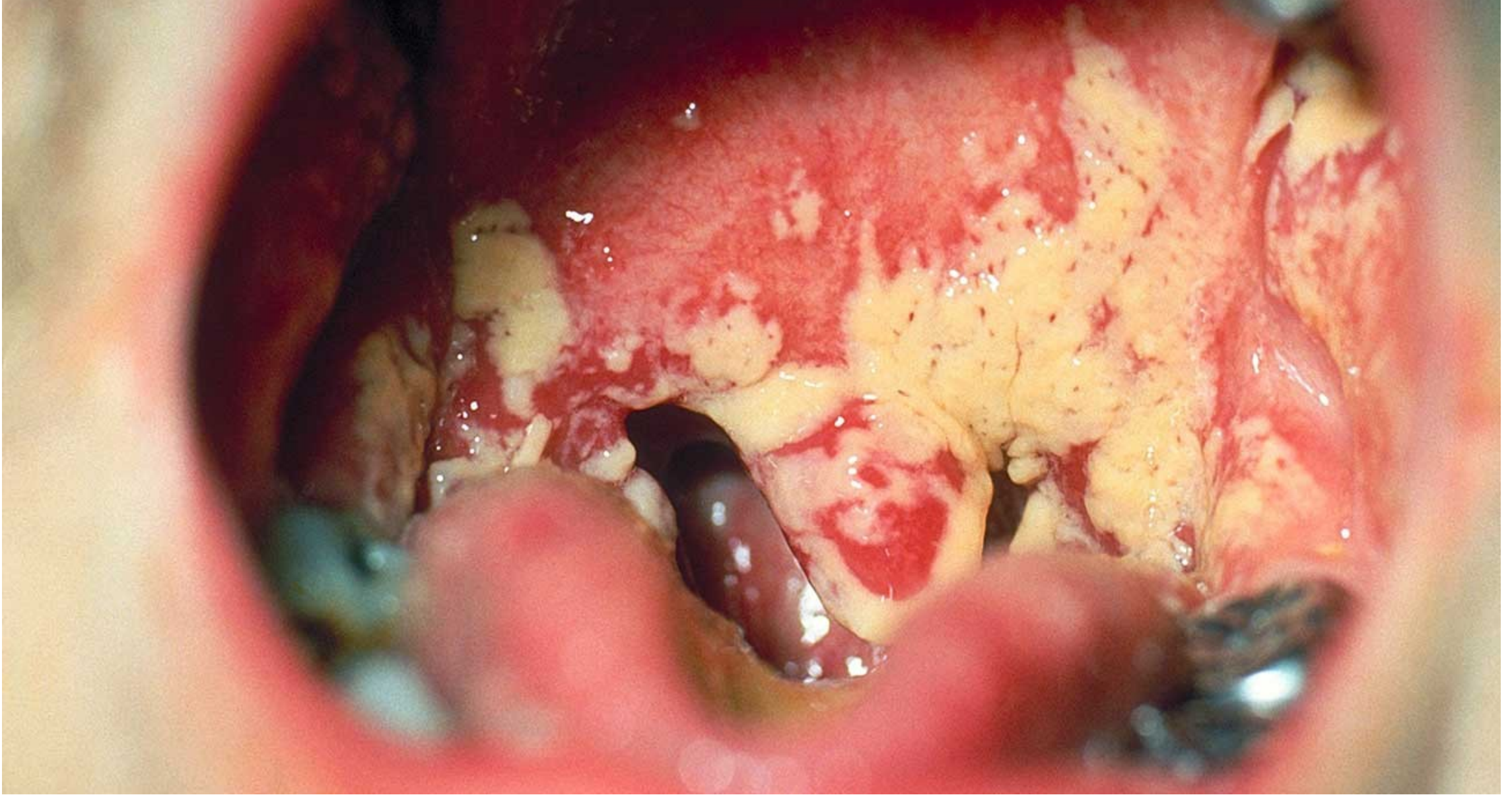
- Bledá při anémii
- Zarudlá u stomatitídy, přítomné i afty
- Grafitové skvrny u Addisonovy nemoci
- Koplikovy skvrny u spalniček
- Eroze, vředy u hematolog. onemocnění
- Soor (moučnivka) – bělavé povlaky způsobené kvasinkou – typicky u imunodeficiencí



Grafitové skvrny



Koplikovy skvrny



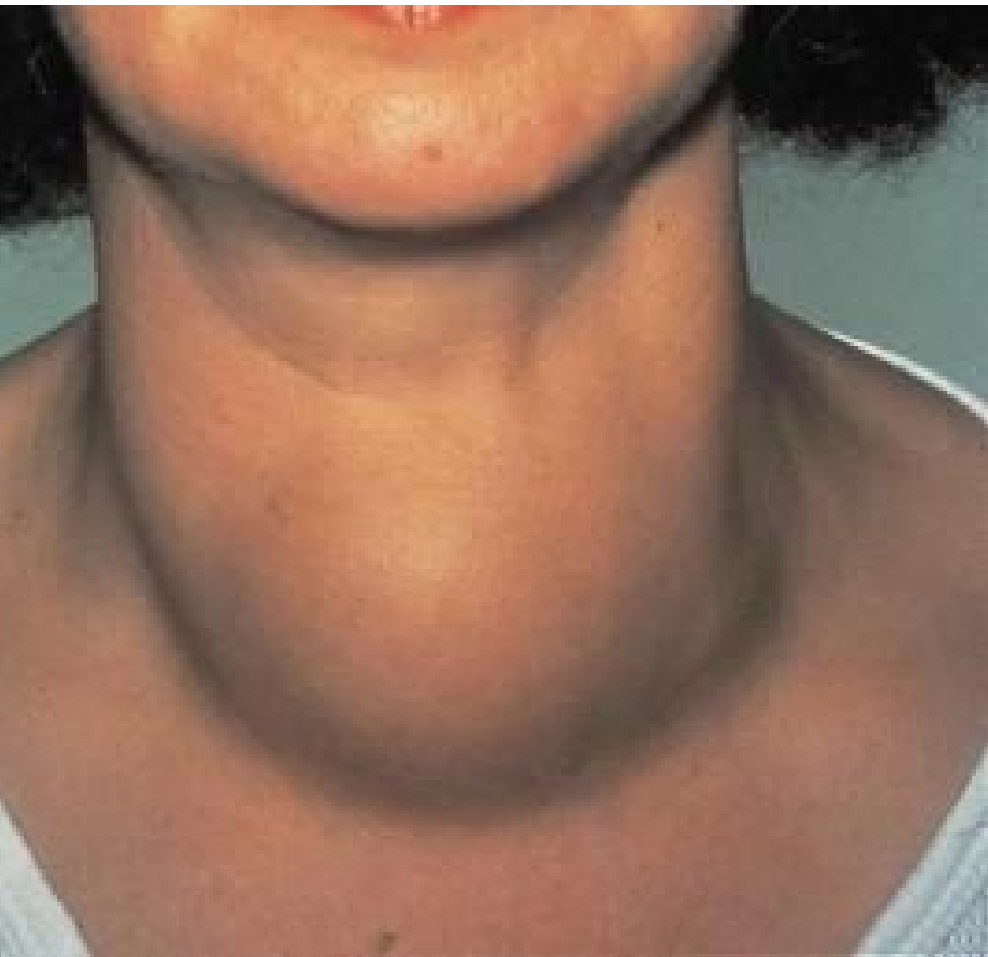Soor

Jazyk

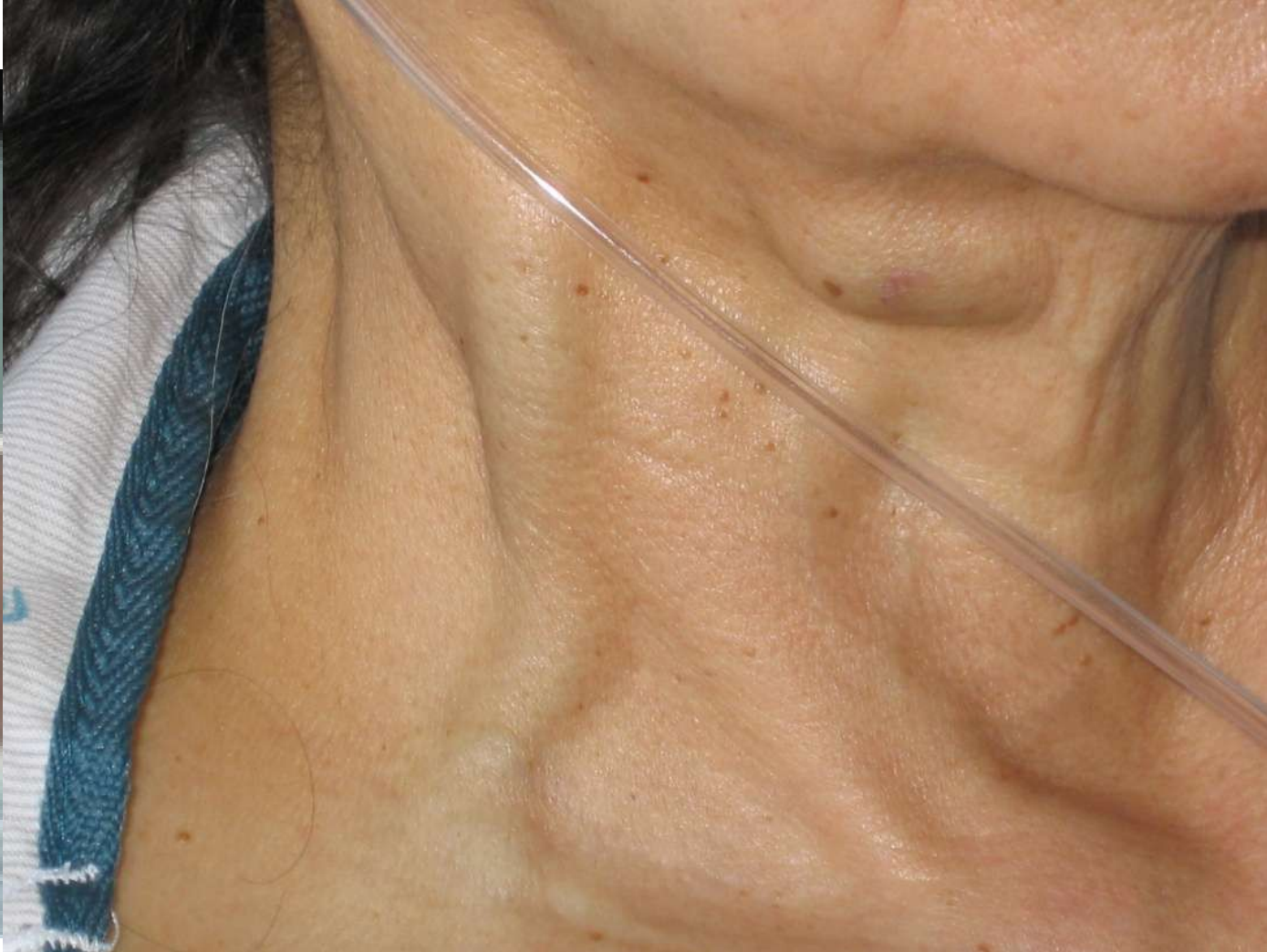- **Fyziologicky** ružový, bez povlaku, plazí středem
- Deviace – paréza N. hypoglossus – např u CMP
- Suchý jazyk – dehydratace
- Povleklý
- Malinový – u spály
- Pokousaný – u epileptických záchvatu
- Makroglosie – u otoku, myxedému, akromegalie

Vyšetření krku - pohled

- **Fyziologicky** symetrický
- **Patologicky:**
 - struma – zvětšená štítná žláza,
 - zvětšené lymfatické uzliny
 - zvýšená náplň krčních žil – městnání před pravostrannými srdečními oddíly, u konstriktivní a exsudativní perikarditídy, trikuspidálních vad



Struma



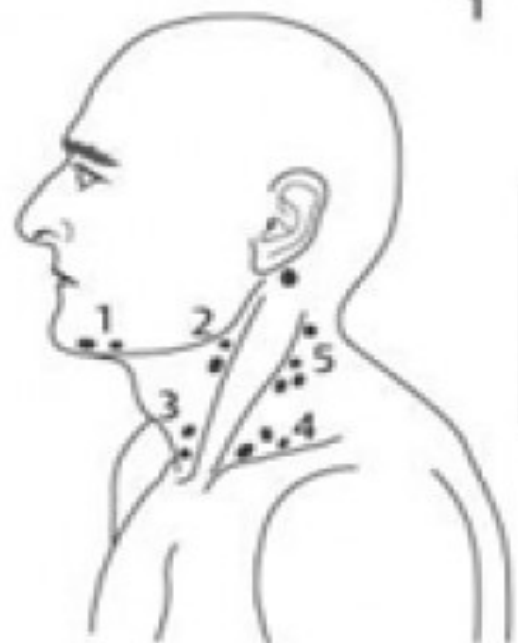
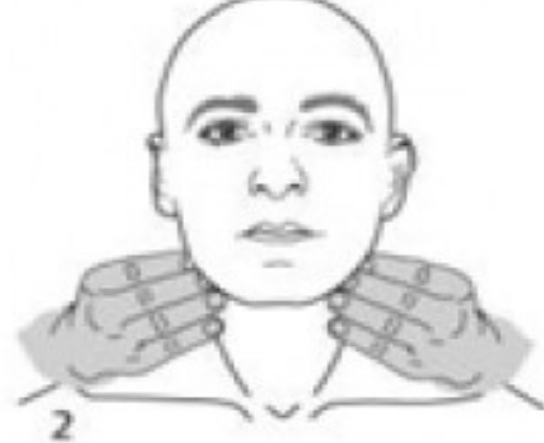
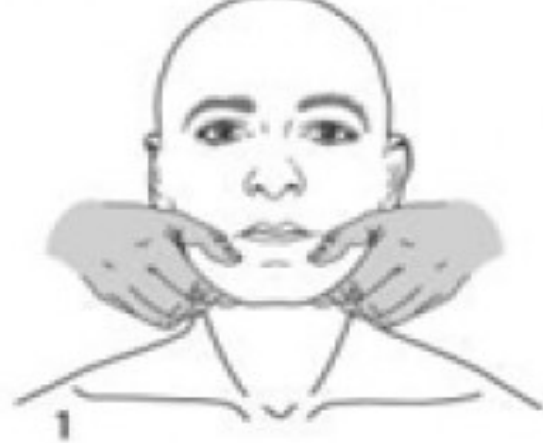zvýšená náplň krčních žil

Vyšetření krku – Pohmat

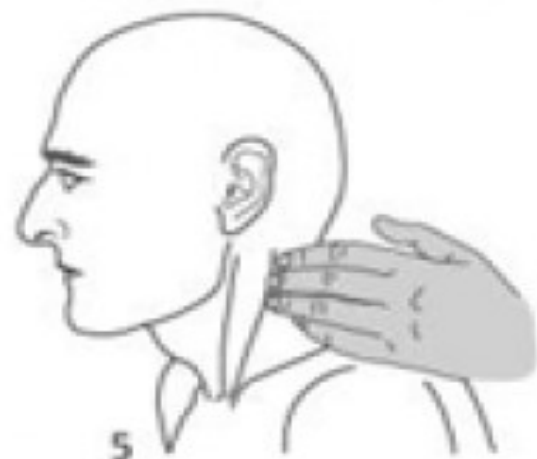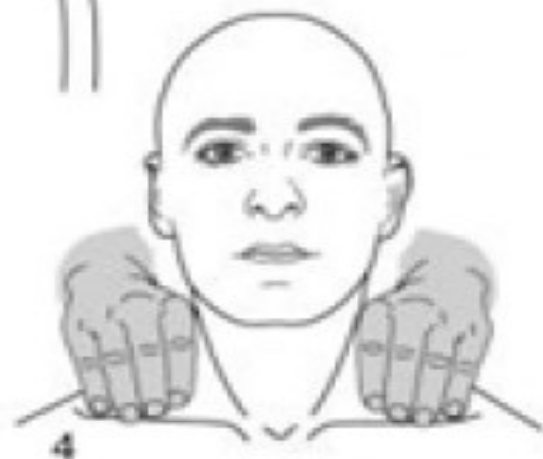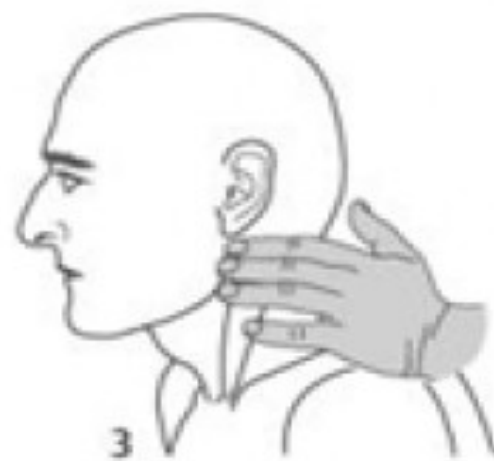- Pulzace art. Carotis – oslabení nebo nehmatná pulzace může znamenat zúžení nebo úplnou obturaci cévy
- Pohmat štítné žlázy – fyziologicky nehmatná, běžně není ani viditelná
 - při vyšetření vyzveme pacienta k polknutí - lepší odlišení od okolitých struktur
 - difuzní nebo uzlová, hypo-, eu-, hyperfunkční
 - všímáme si i příznaku hypo-, nebo hypertyreózy – exoftalmus, tempo řeči, srdeční frekvence, atd.

Vyšetření krku - Pohmat

- **Lymfatické uzliny** – fyziologicky nehmatné
- **Zvětšení zánětlivé** – měkké, bolestivé, volně pohyblivé
 - jednotlivé uzliny – regionální lymfadenitída při tonzilitídě, nasofaryngitídě, ginivitídě, zubních afekcích
 - vícečetné uzliny – TBC, sarkoidóza, toxoplasmóza, mononukleóza
- **Zvětšení nádorové** – tužší, nebolestivé, fixované ke spodině
 - Virchowova uzlina u karcinomu žaludku – levá supraklav. krajina
 - jinak jakákoli metastáza solidního tumoru či primární hematoonkologické onemocnění



- | | |
|---|-----------------|
| 1 | submental |
| 2 | Kieferwinkel |
| 3 | jugulär |
| 4 | supraklavikulär |
| 5 | nuchal |



Vyšetření krku - poslech

- K vyšetření karotid
- Systolický šelest – propagace při aortální stenóze
- Asymetrická slyšitelnost při stenóze arterie

Děkuji za pozornost!