


Gastroenterologie

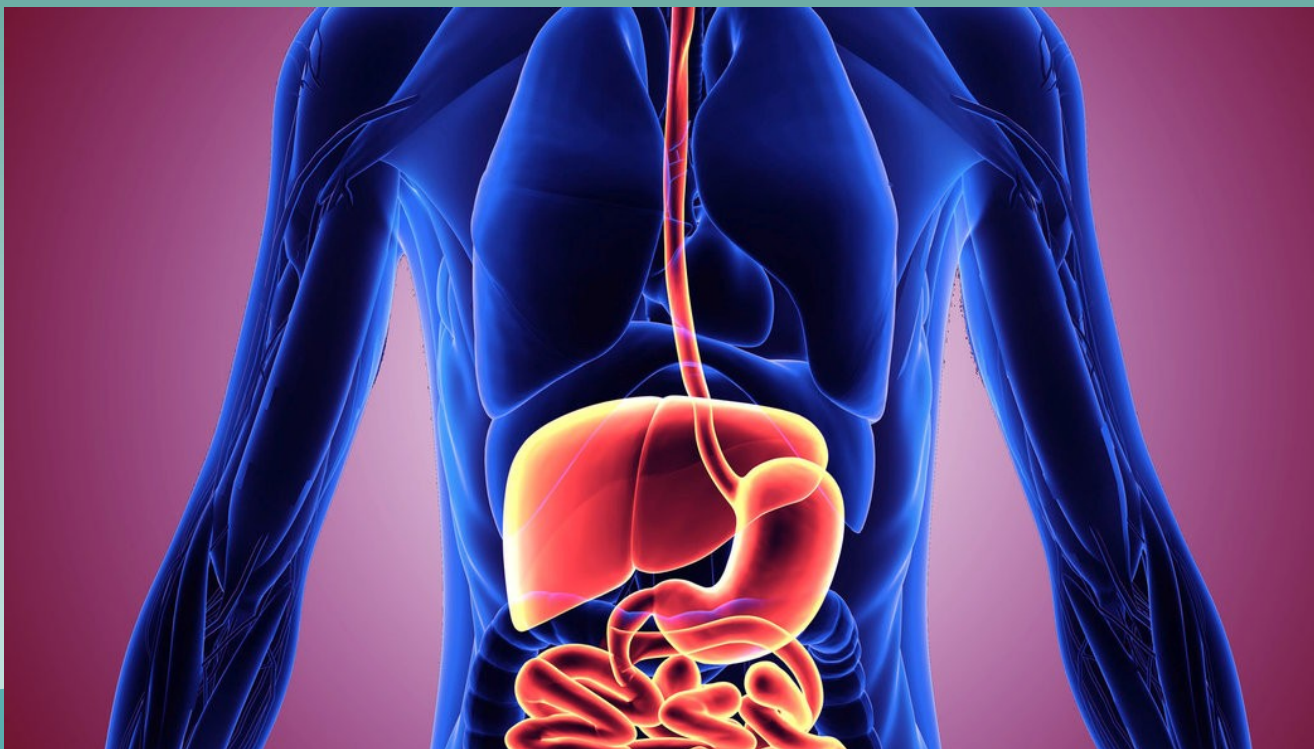Jícen, žaludek

Hana Nechutová

II Interní klinika, Fakultní nemocnice U svaté Anny, Brno
Lékařská fakulta, Masarykova univerzita, Brno



Nemoci trávicí trubice – obecné principy




Anamnéza (Anamnéza je půl diagnózy.)

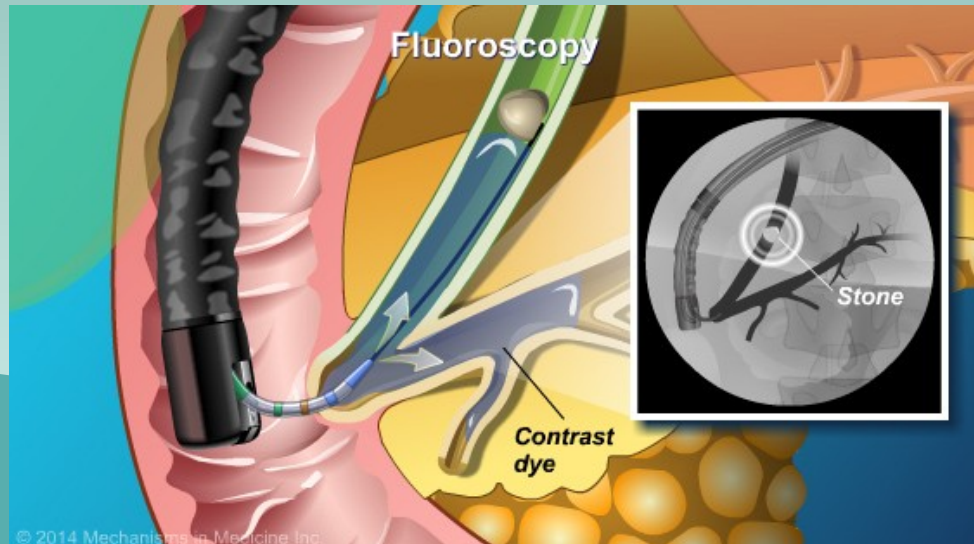
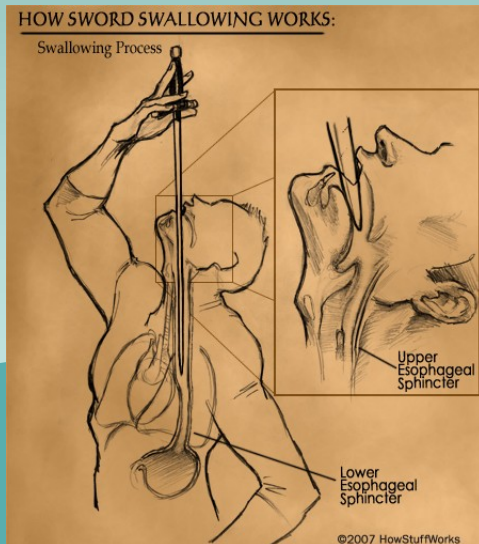
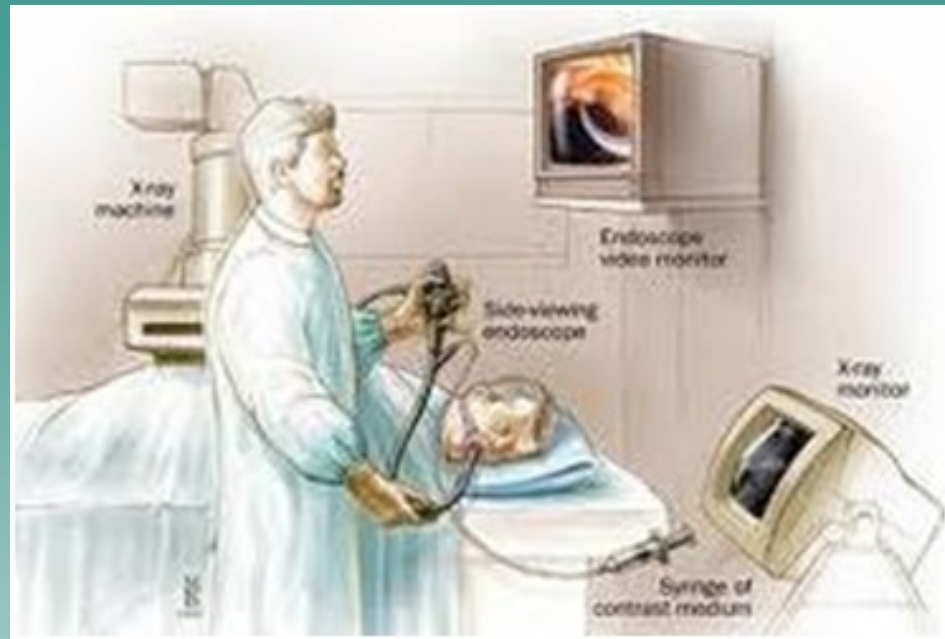Fyzikální vyšetření

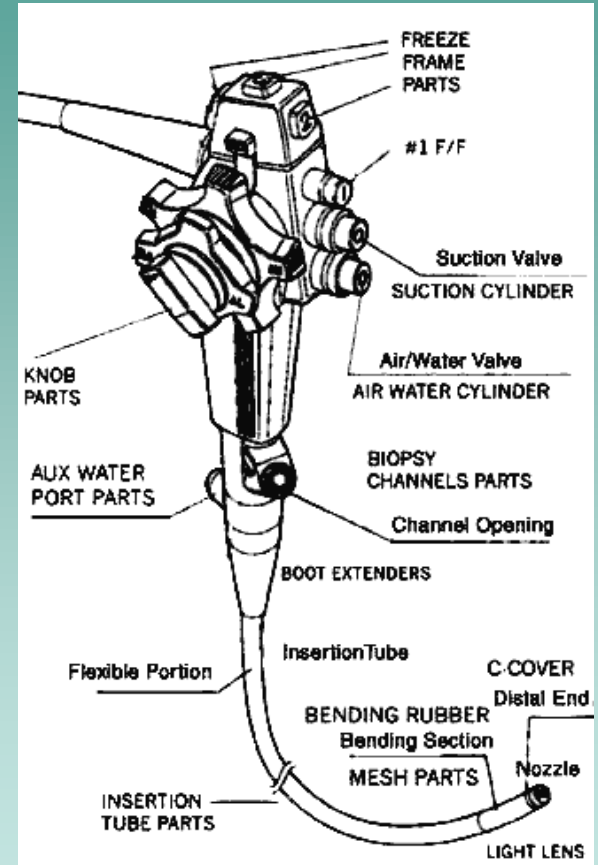
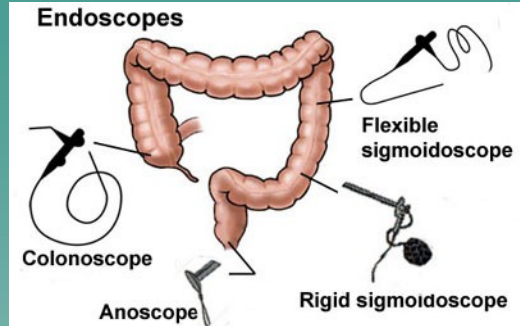
Laboratorní testy

Funkční testy

Zobrazovací metody...včetně endoskopie

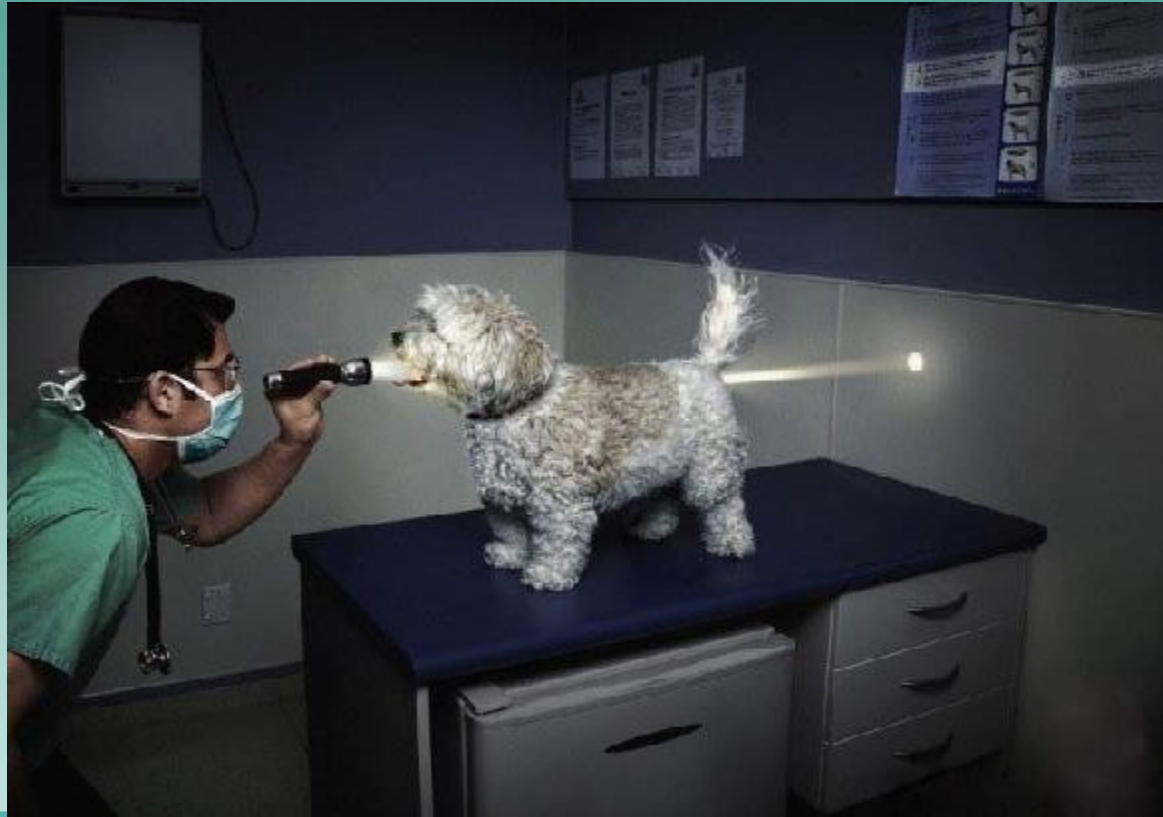



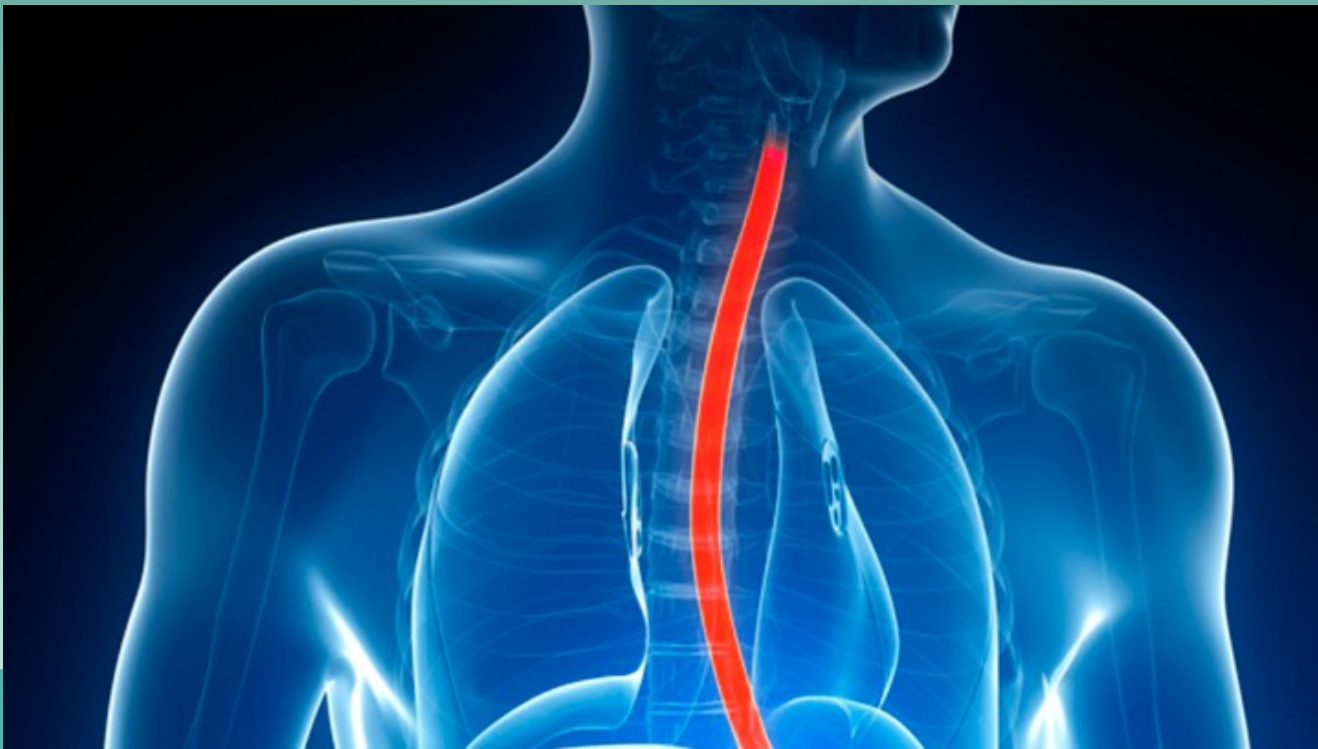


Kapslová enteroskopie





Nemoci jícnu



Esophagitis

Infekční

Immunosuprimovaní pacienti (HIV, malignity)

Chronická steroidní léčba, aktuální ATB

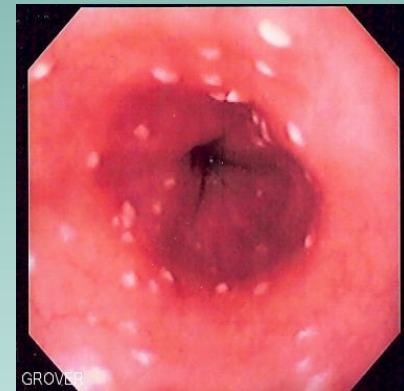
Candida albicans (75%), HSV, CMV

Odynophagia

Ter.: C.A. fluconazol

CMV ganciclovir

HSV acyclovir



Esophagitis

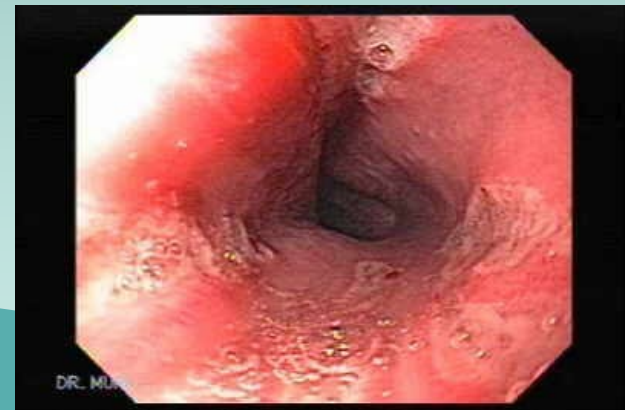
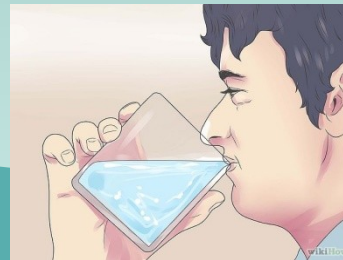
Léková

Odynophagia, dysphagia, bolest na hrudi

NSAID, ATB, antivirotika, železo, draslík, Captopril

Přerušit léčbu suspektním lékem (úleva za 1-6 týdnů), každou pilulku zapít 200 ml vody a po 30 minut zůstat vertikalizovaný, PPI při GERD



Achalazie

Idiopatická nemoc motility jícnu

Zvýšený klidový tonus LES

Porucha relaxace LES při polykání

25-60 let, více u starších

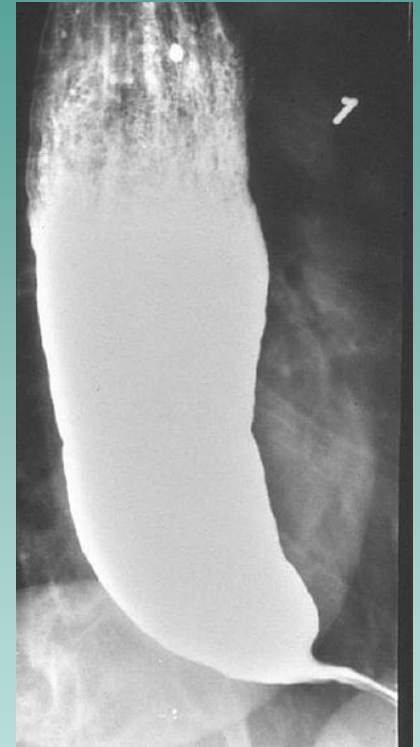
Dysphagie (tuhá strava, pak tekutiny)

„Poslední u stolu“

Regurgitace nestrávené stravy, váhový úbytek,
bolest na hrudi, pálení žáhy

Dg. RTG esophagografie, GFS (vyloučení neo)

Tx NT, CaB, botulin, dilat, chir.



Barretův jícen

Intestinální metaplazie aborálního jícnu, následkem GERD.

Epitel dlaždicový » cylindrický

5-10% pacientů s chronickým GERD

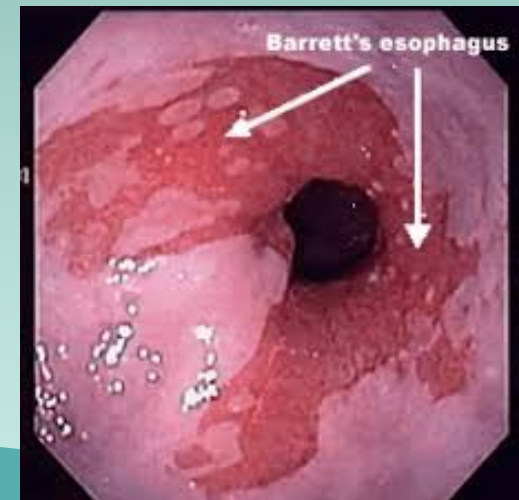
Běloch, muž, > 55 let

Riziko pro adenoCa roste 0,5% ročně. Kuřáctví

GFS, biopsie

Tx: PPI

GFS s biopsiemi pravidelně (guidelines)



Karcinom jícnu

Kuřáctví, alkohol, obezita, GERD, Barretův jícn (30-ti nás.)

Dysphagia, odynophagia, váhový úbytek, chrapot

GFS, EUS, CT

Biopsie - histologie

squamous cell (World)
adenocarcinoma (USA)

(nárůst, obesita, GERD)

CHT + RT, chirurgie, EME;

MTS- cisplatine; PEG (CHT)

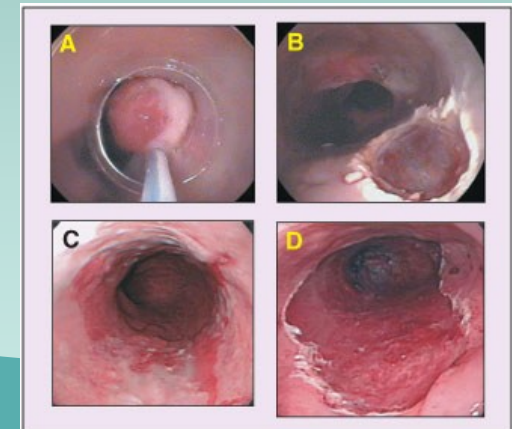
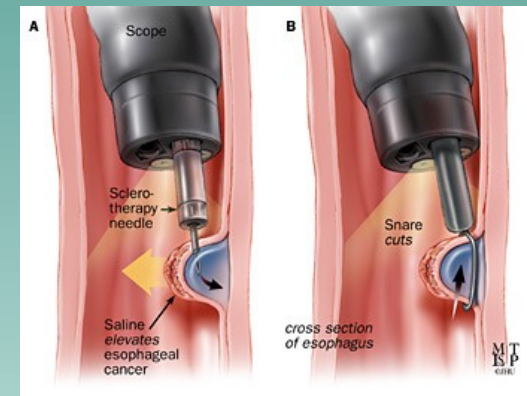
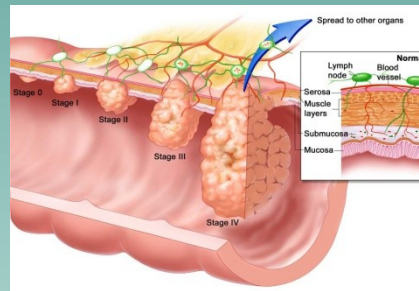
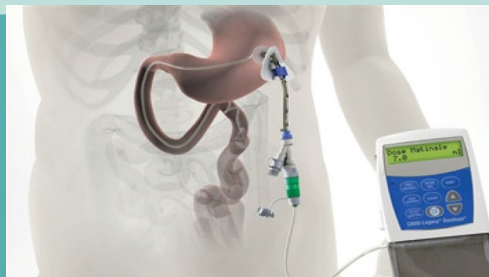
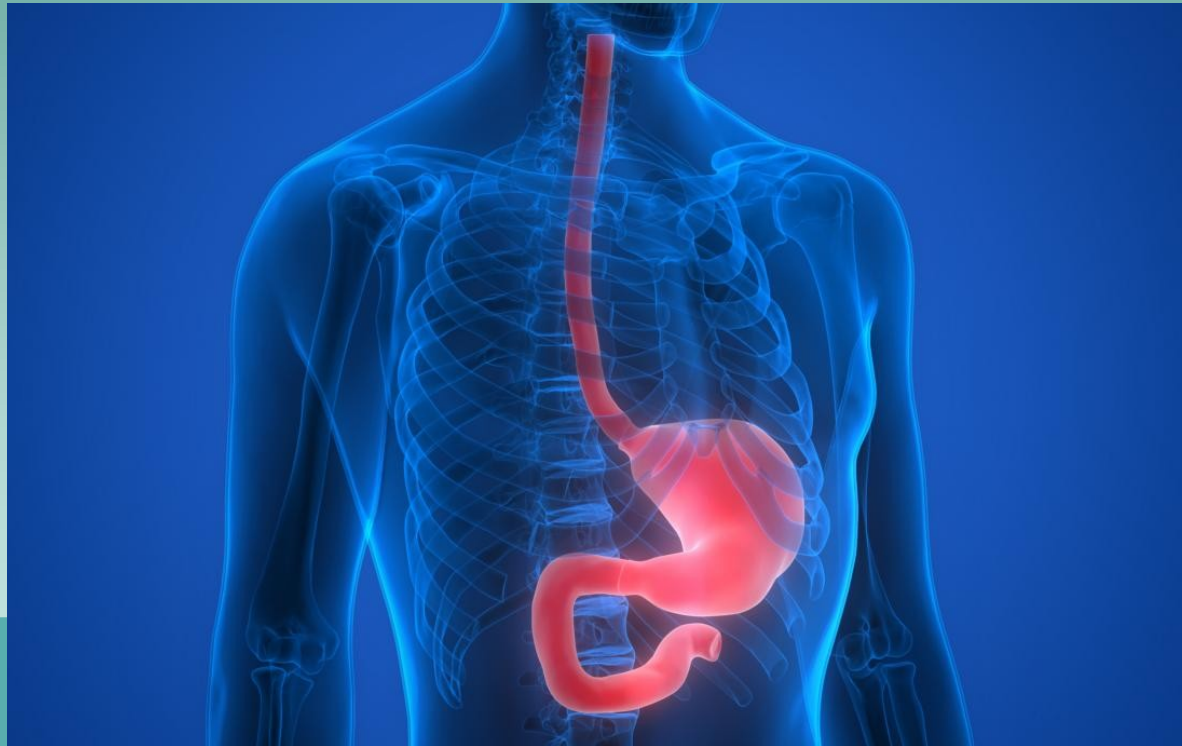

Figure 5: Endoscopic Mucosal Resection—(A) Focal nodular lesion composed of Barrett's epithelium with high-grade dysplasia. (B) The focal lesion has been completely excised via endoscopic mucosal resection. (C) Circumferential long-segment Barrett's esophagus. (D) Circumferential mucosal resection can achieve complete excision of more extensive Barrett's involvement.



Nemoci žaludku



Gastroesofageální reflux



Přechodnou relaxací LES

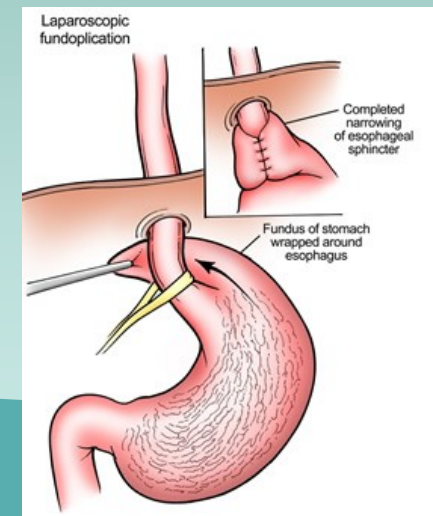
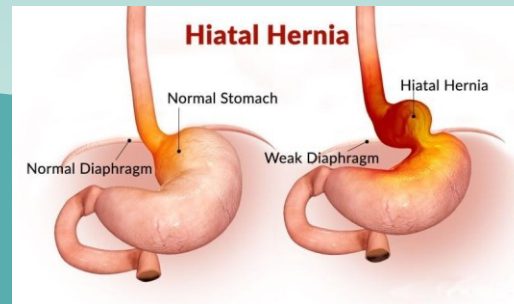
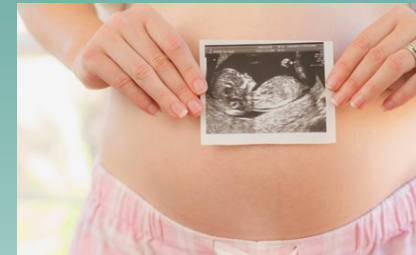40-50% GERD mají esophagitis, 5% ulcerace, 5-10% Barretův jícen

Těhotenství, hiátová hernie

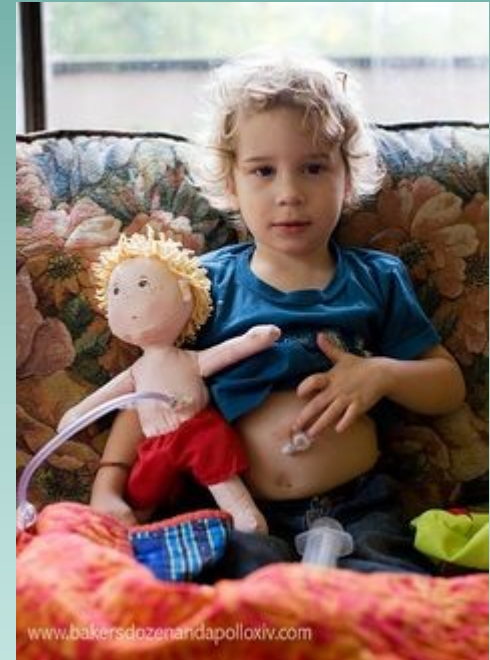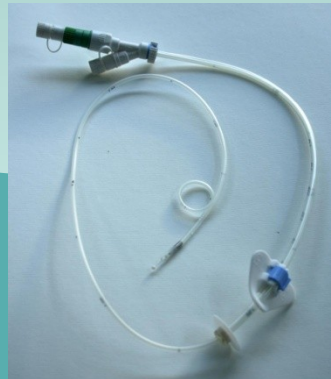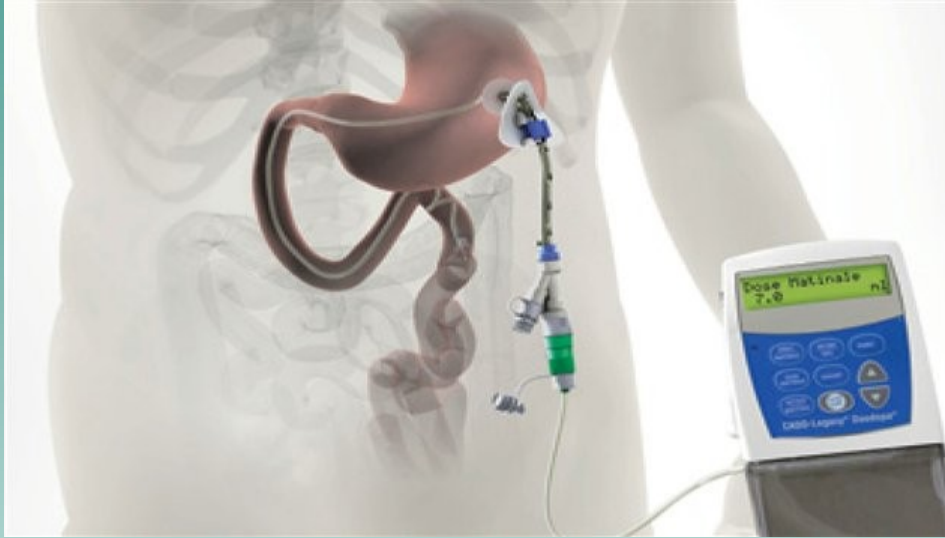**Pálení žáhy, hypersalivace, hořkost
Asthma bronchiale, chraptot....**

Dx: GFS, pH metrie

**Tx: Režimová opatření, antacida, PPI, H2B
fundoplikace**



PEG



Gastropareza

Zpomalená evakuace žaludku při nepřítomnosti obstrukce.

DM, neuropsychiatrie, pooperačně

Časná postprandiální plnost, zvracení natrávené stravy

RTG Evakuace žaludku, GFS, manometrie

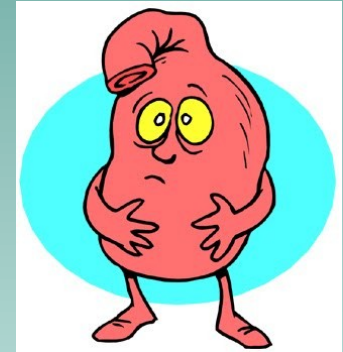
Tx: dietní režim

Kontrola diabetu

Stop léky (anticholinergika, opiáty)

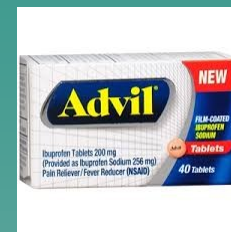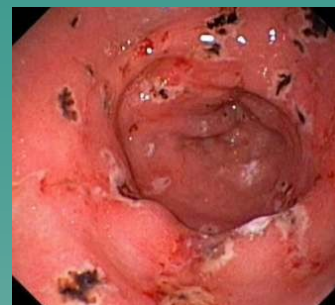Cisapride (CAVE QT interval), Metoclopramide, Erythromycin

Jejunostomie, gastrická stimulace





Gastritis



Acute

NSAID, alcohol, H. Pylori, stres (popálení, úraz CNS)

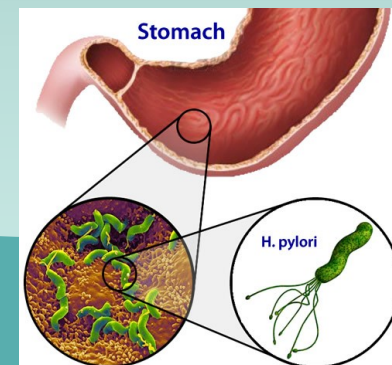
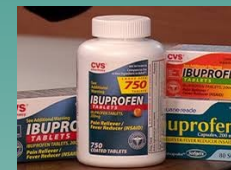Chronická

A (10%) – Ab proti parietálním bb – perniciozní anemie (riziko karcinomu žaludku a carcinoidů)

B (90%) – antrum, NSAID a HP, (riziko PUD a Ca žaludku)

Asymptomatické, bolest epigastria, nausea, zvracení, hematemesis, melena

Stop NSAID; PPI, sucralfate, HP eradikace



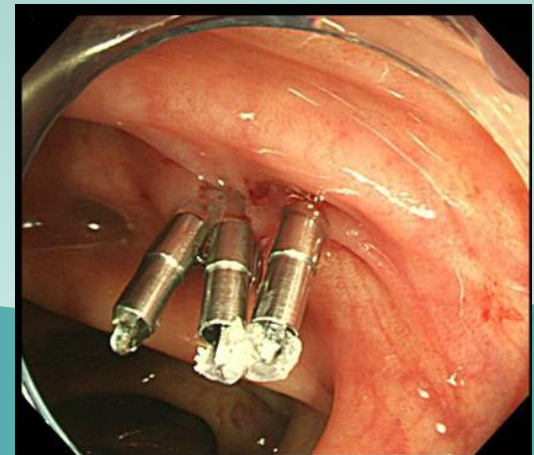
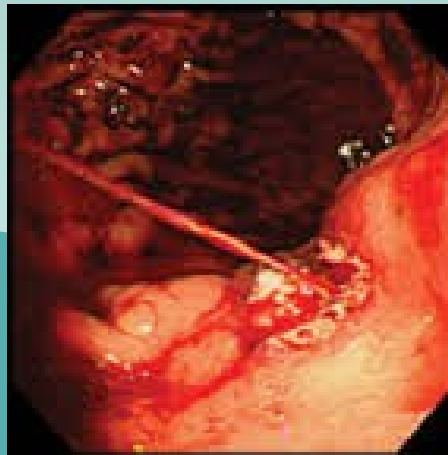
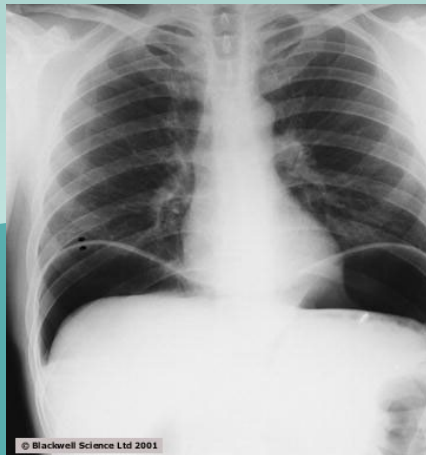
Vředová choroba G-D (PUD)

Poškození sliznice žaludku a dvanáctníku, zapříčiněno porušenou slizniční bariérou a/nebo zvýšenou produkcí kyselých žaludečních šťáv.

HP (90%D, 70%G), GCS, NSAID, alkohol, tabák

Tupá, pálivá bolest epigastria, nausea, hematemesis, melena

GFS(EGD), při perforaci (CT contrast, chirurg), IV tekutiny, IV PPI, urgentní EGD pokud susp. krvácení





Karcinom žaludku



Nejčastější v Asii.

Uzeniny, zavařeniny (nitráty x zelenina)

Horníci, nikl, kaučuk, zpracování řeziva, kuřáctví

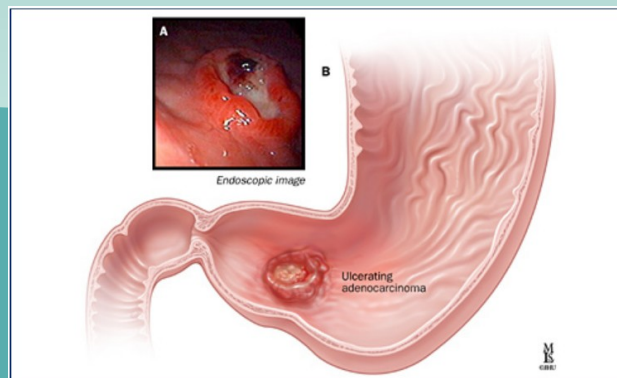
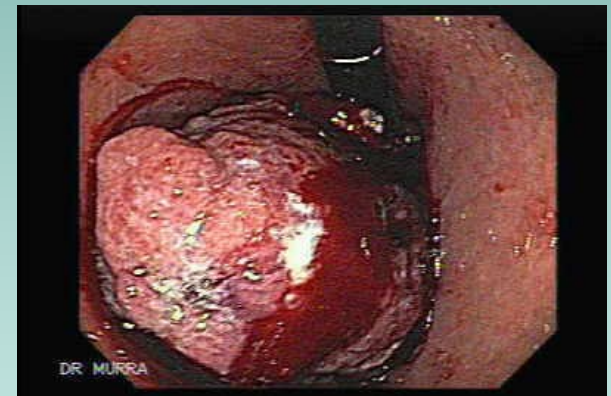
Bolest, nechutenství, hubnutí, zvracená, GI krvácení

GFS, CT

Biopsie – histologie (adenocarcinoma)

Operace, + CHT

MTS – CHT (epirubicin, cisplatin, 5-FU)



Děkuji za pozornost

