

# Gastroenterologie Střeva, IBD

Hana Nechutová

II Interní klinika, Fakultní nemocnice U svaté Anny, Brno  
Lékařská fakulta, Masarykova univerzita, Brno

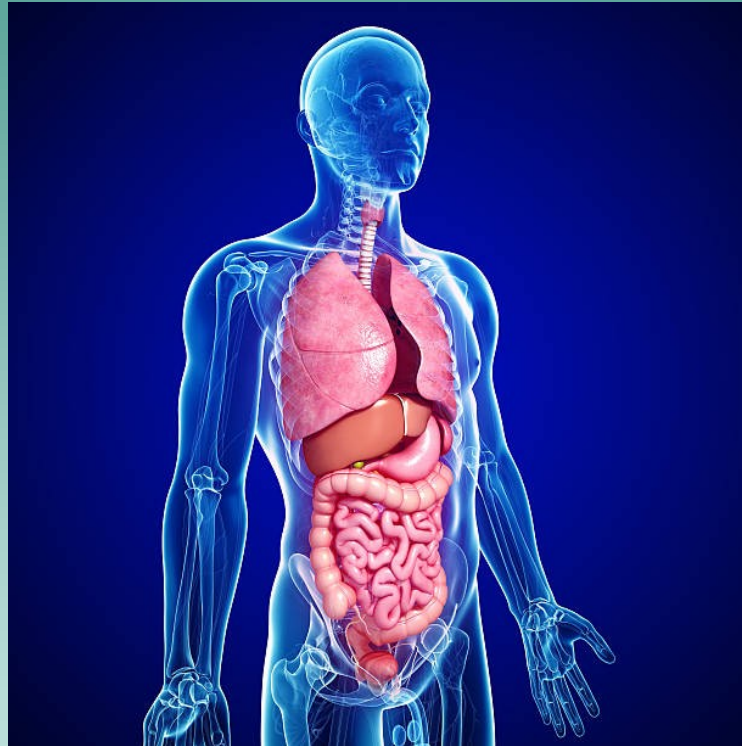


LEKCE: nerozjžděj projekt, dokud nemáš dostupné všechny materiály.



**Anatomie**  
**Fyziologie**

**Terminologie**



**Inflammatory bowel disease –  
Crohnova nemoc, Ulcerózní kolitida.  
Diverticulosis, Syndrom dráždivého  
střeva**

# Inflammatory bowel disease (IBD)

Běloši a Ashkenazi Židé

Nástup: teens až k 30s nebo v 50s

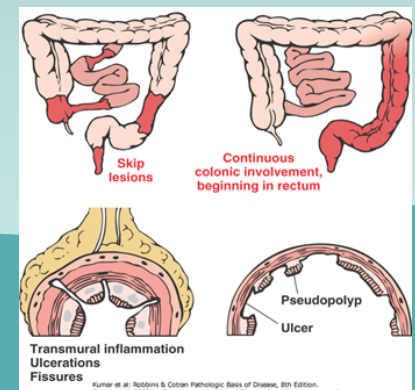
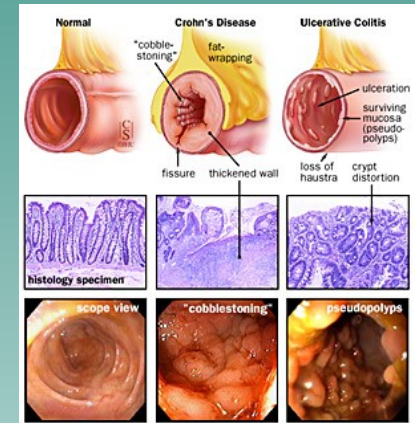
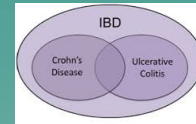
Crohnova nemoc

Kterýkoliv úsek GIT, ileocaecum,

Transmurální zánět, „skip lesions“, 5ASA...

Ulcerózní colitis

Vždy rectum, mucosa a submucosa, krvavé průjmy, PSC, pseudopolypy, 5ASA..., totální proctocolectomie, významně zvýšené riziko CrCa



# Diverticulosis

Akutní krvácení aborálního GITu

„Low-fiber high-fat“ dieta

Perforace – zánět z fecalithu

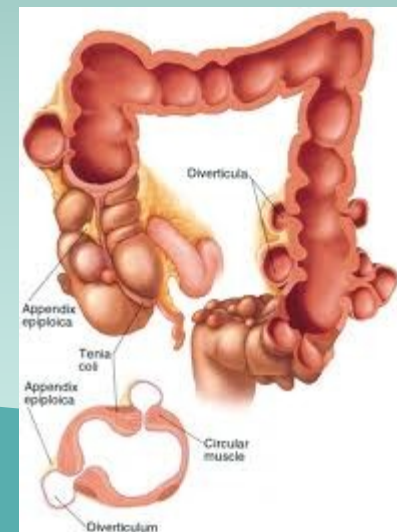
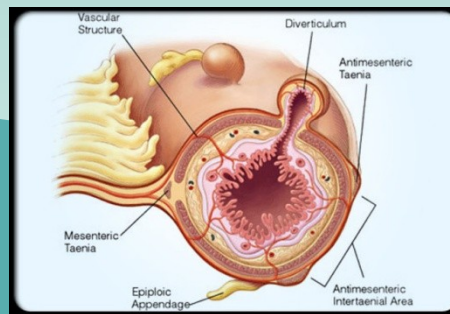
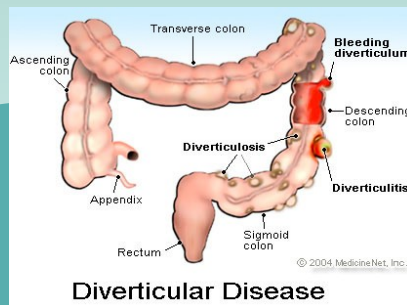
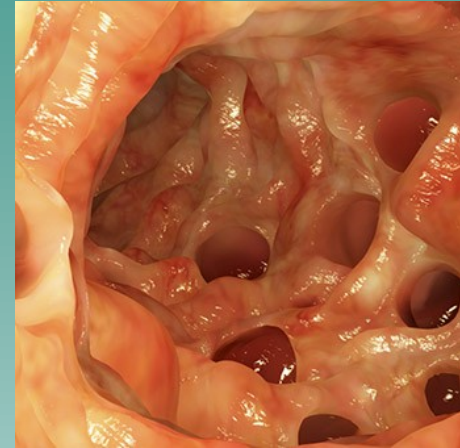
## Diverticulitis

LLQ bolest břicha, horečka, nausea

Leukocytosis, CT, kolonoskopie (riziko)

Bowel rest

ATB (metronidazole + cephalosporiny)



# Irritable bowel syndrome (IBS)

Idiopatická funkční porucha

Chronická, intermitentní bolest břicha (s úlevou při pohybu střev- defekace) a změny ve vyprazd. návycích

Mezi 20 – 30 lety

50% comorbidně psychiatrické poruchy ( deprese, úzkost, fibromyalgie)

Vyšetření většinou bez zálezu, Rome III diagnostická kritéria

Vláknina (psyllium), farmacologika (**antispasmodics**), psychosocialní ter. (silná pacient- lékař vazba)

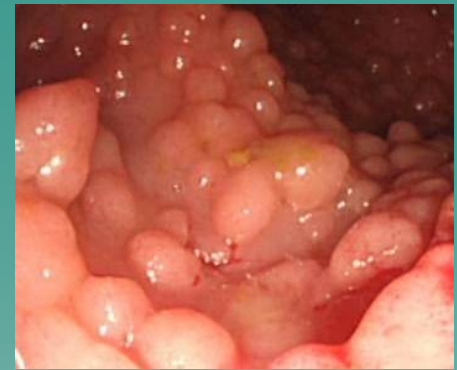



**Karcinom kolorekta. Haemorrhoidy.**



# Colorectal cancer



Česká Republika !!!

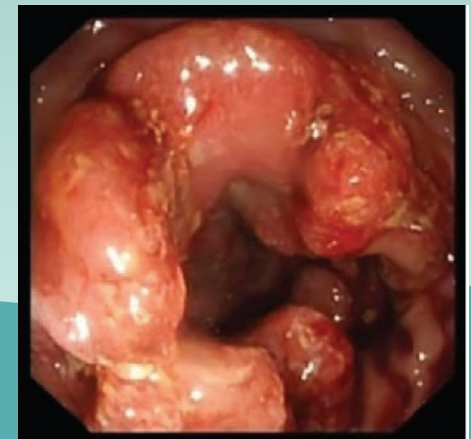
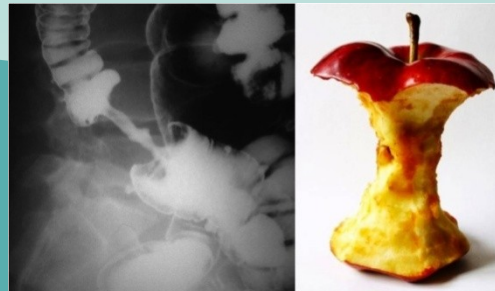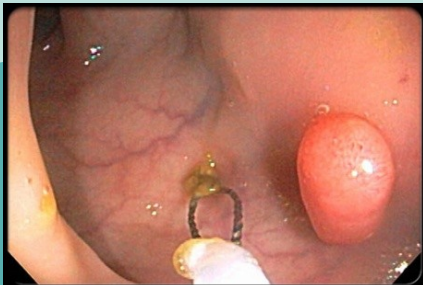Vrchol incidence 70-80s

Rizikové faktory: věk, dědičné polyposní syndromy (FAP, HNPCC), anamnéza, IBD (UC), adenomatozní polypy (vilózní, sessilní), „high-fat low-fiber“ dieta

Pravostranné anemia, TOKS, levostranné změny ve vyprazdňování, rektální světle červená krev, tenesmy a/nebo rektální bolest.

Kolonoskopie + biopsie, CT

Chirurgie, adjuvantní CHT (lymf. uzliny)







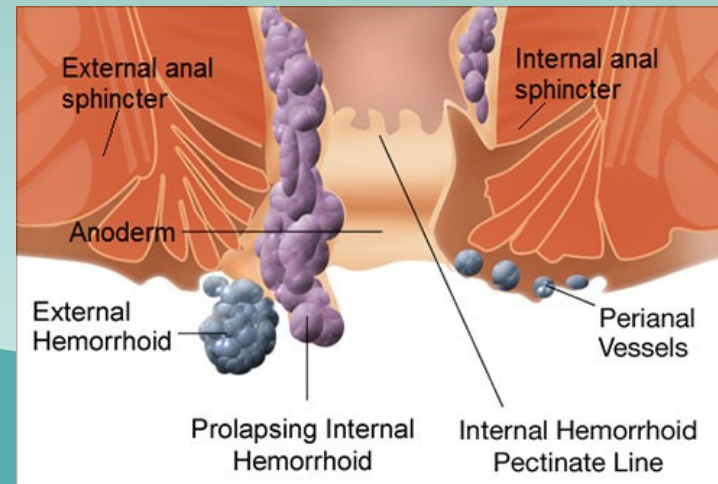
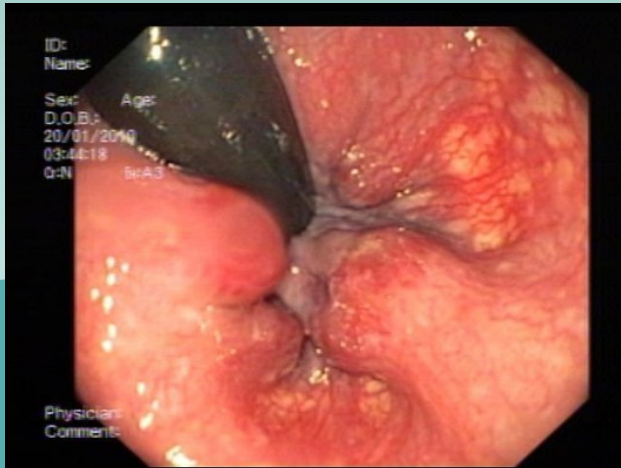
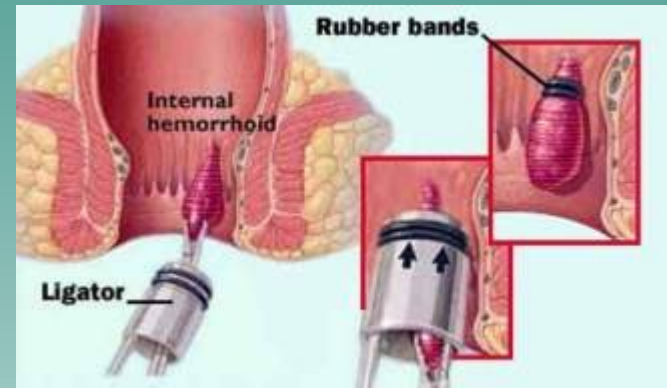
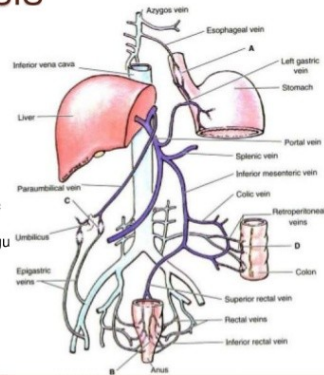
# Haemorrhoidy



## SITES OF PORTACAVAL ANASTOMOSIS

Five sites of portal/systemic circulation :

1. Lower third of the Esophagu
2. Paraumbilical Area
3. Upper end of Anal canal
4. Retroperitoneal
5. Bare area of liver



# Děkuji za pozornost

