

# Gastroenterologie

## Tumory střeva



Hana Nechutová

II Interní klinika, Fakultní nemocnice U svaté Anny, Brno  
Lékařská fakulta, Masarykova univerzita, Brno



# Lymfom žaludku

20% lymfomů

50-60 let věku, muži

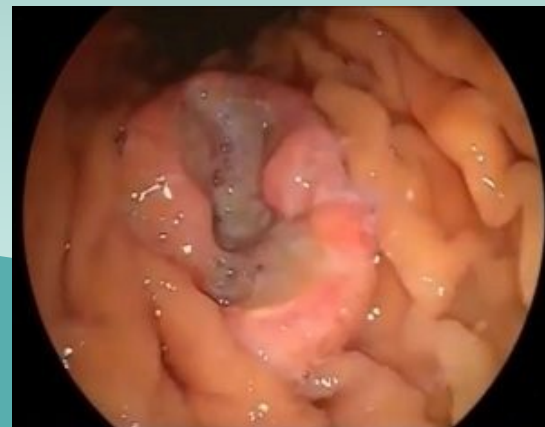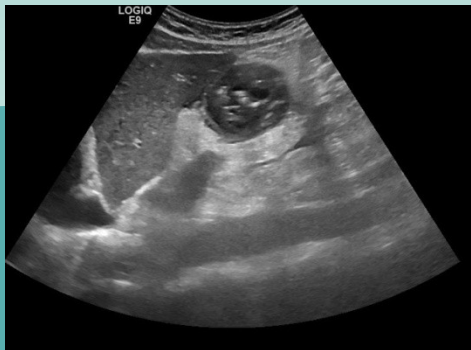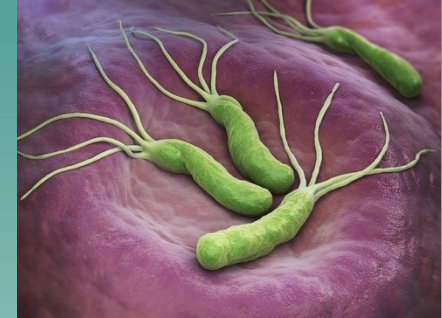H. Pylori , CS, autoimunní nemoci

Břišní dyskomfort, nechutenství, brzká plnost, váhový úbytek

GFS, CT, EUS

Th: eradikace HP, chirurgie (I), CHT (II,III, IV)

5 let přežití 50%



# Gastrointestinální stromální tumory

Mesenchymové = Sarkomy

Raritní

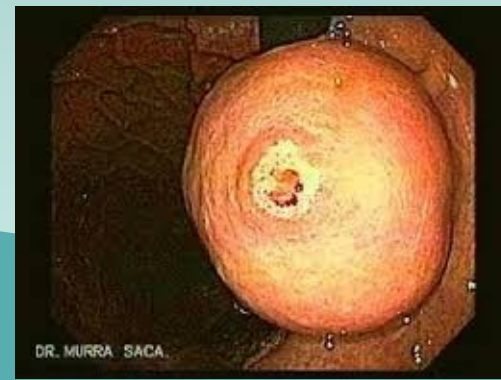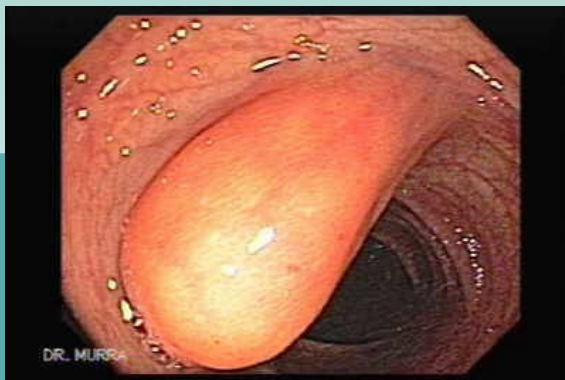
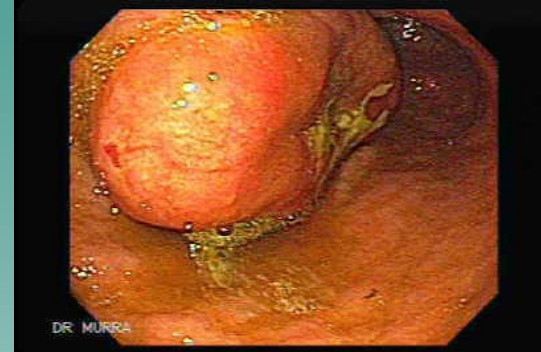Asymptomatické

Dx: endoskopie, CT

Expresí CD117 antigenu (část aktivovaného **cKIT onkogenu**)

Th: chirurgie, Gleevec (antiKIT MAB)

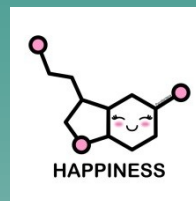
**5 let přežití 30-100%** (vstupní rozsah)



# Neuroendokrinní tumory - NETs

Raritní, pomalu rostoucí

GFS, CT, MRI

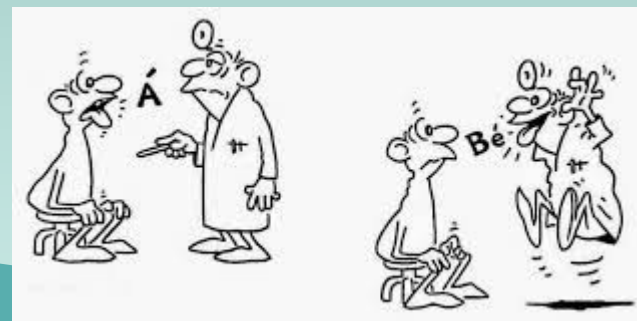


Všechny asociované s MEN – 1 ( mnohočetné endokrinní neoplazie) – pituitary, parathyroid, pancreatic hyperplasie nebo tumory

6.-7. dekáda života

Produkují peptidy, hormony, které mohou způsobit klinické symptomy.

- GIT NET - Karcionid
- Pankreatické NET - Inzulinom



# Karcinoid a karcinoidový syndrom

Raritní

Nejčastější malignita tenkého střeva

Neuroendokrinní buňky

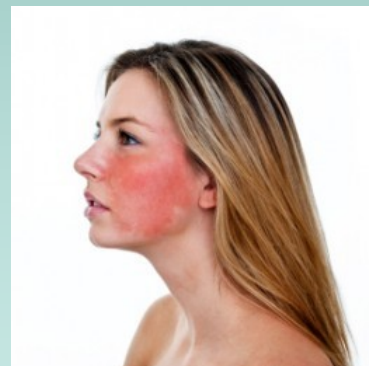Při MTS produkují **serotonin (5 HT)**...karcinoidový syndrom  
– reukrenntí vodnaté průjmy, kožní zarudnutí a horkost,  
asthmatické stavy, chlopenní vady „pravostranné“

Dg: **5HIAA 5 hydroxyindoloctová kyselina v moči**

Nedosttaek niacinu (pellagra)

Th: resekce, somatostatinový analog (**octreotide**)

1/3 - Metastazuje, s 2, malignitou, vícečetné



# Inzulinom

**Nadprodukce inzulínu buňkami Langerhansových ostrůvků pancreatu**

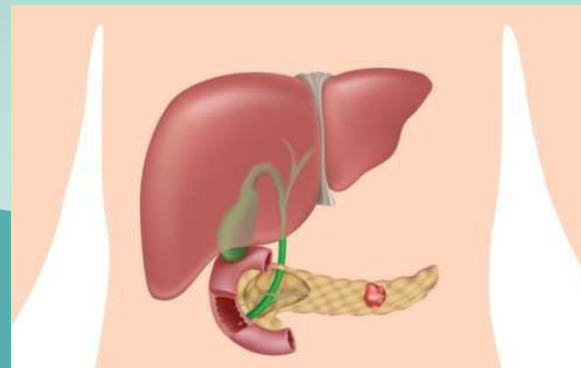
Většinou **soliterní**, málokdy vícečetné

**Hypoglykemie a její symptomy**, nárůst váhy z většího příjmu stravy

**Hladový test:** 75%...24 hod, 95%...48 hod, 100%...72 hod.

CT, EUS, MRI (MTS)

**Th:** chirurgie, octreotid, chemoterapie (streptozocin + doxorubicin ...MTS)



# Zollinger – Ellison syndrom (gastrinom)

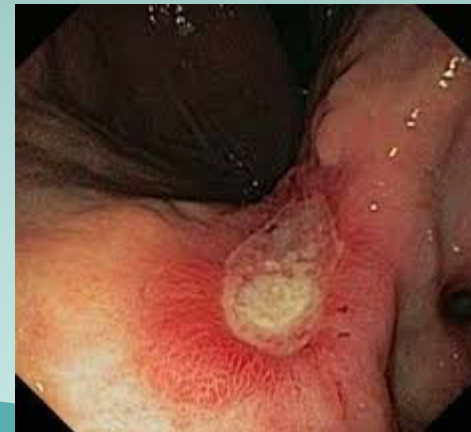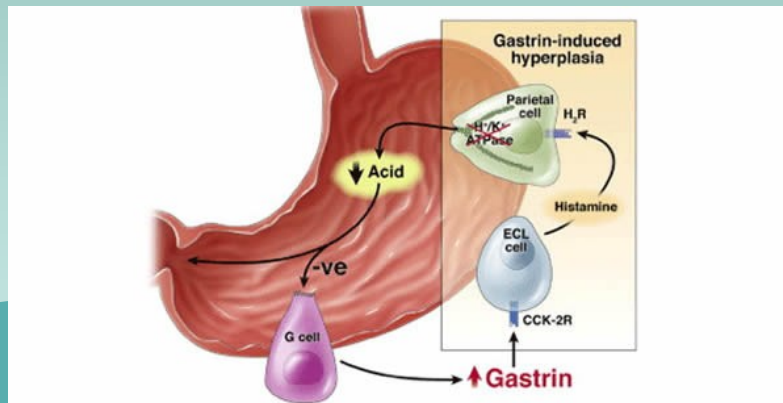
Hypersekrece gastrinu, tumorem žaludku nebo pancreatu

Opakovaná VCHGD, i po eradikaci HP

Zvýšený gastrin i při dlouhodobé terapii PPI nebo H2B

Dg zvýšená hladina gastrinu nalačno, recidivy VCHGD

Th: chirurgie



# Krásný 1. Máj!

