

# První pomoc

## Rány, krvácení, obvazové techniky

MUDr. Jan Hudec

MUDr. Tomáš Korbička

KARIM FN Brno

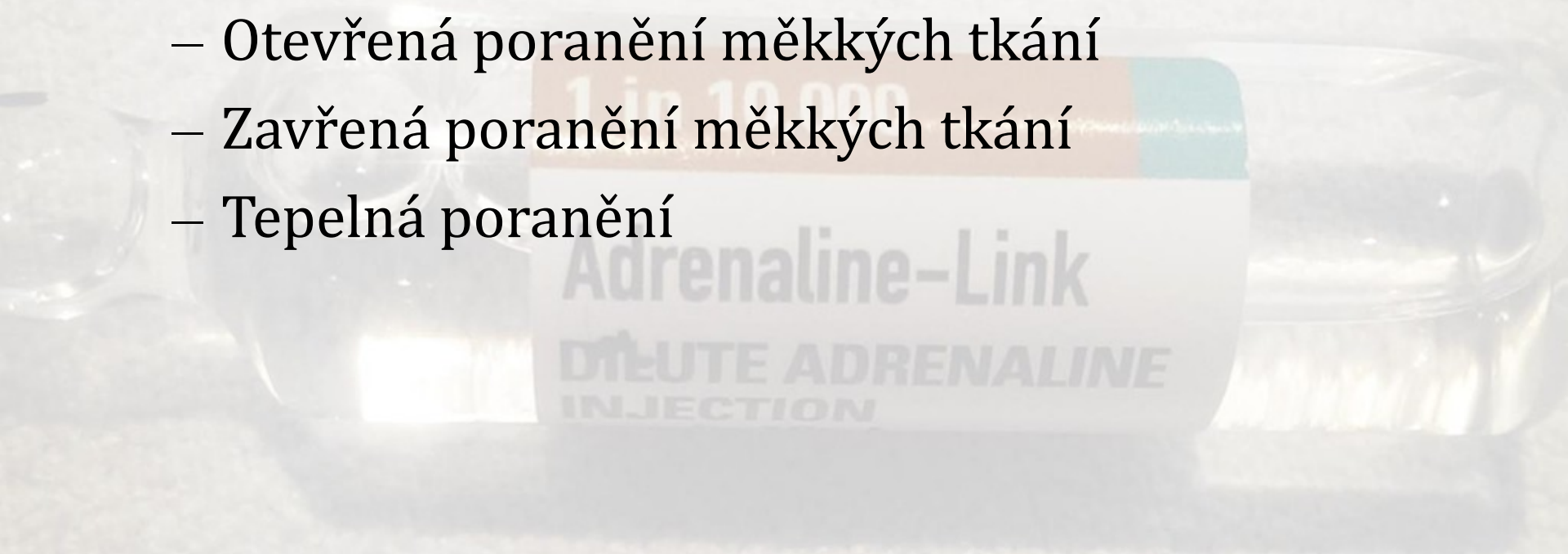


Klinika anesteziologie,  
resuscitace a intenzivní medicíny  
Fakultní nemocnice Brno

# I. Poranění - Rány

Rozdělení:

- Otevřená poranění měkkých tkání
- Zavřená poranění měkkých tkání
- Tepelná poranění



# Rány

- většinou infikované  
(tetanus, clostridia, vzteklina...)
- krvácejí
- velká bolestivost
- špička ledovce... (jak hluboká je?  
Jsou zasaženy nervy, šlachy?  
Co s cizím tělesem?)

# Rány - otevřená poranění:

- povrchní X hluboké
- jednoduché X komplikované
- penetrující (pronikající do tělních dutin)
- čisté X znečištěné (mechanicky)

# Typy otevřených ran

Dělení dle mechanismu vzniku:

- rána řezná (*Vulnus scissum*)
- rána sečná (*Vulnus sectum*)
- rána bodná (*Vulnus punctum*)
- rána střelná (*Vulnus sclopetarium*)
- rána kousnutím (*Vulnus morsum*)
- rána tržná (*Vulnus lacerum*)
- rána zhmožděná (*Vulnus contusum* nebo tržně-zhmožděná - *contusolacerum*)



# Rány

- Zvláštní druhy poranění:
  - skalpace
  - ztrátová poranění – amputát sterilně zabalit, vložit do sáčku, tento pak do sáčku se studenou vodou (ledem). Nikdy přímo na led!

# Prvotní ošetření otevřených ran

- zhodnocení celkového stavu poraněného (tep, TK, barva kůže, rozsah poranění, další možná poranění (zavřená))
- ošetření vlastní rány:
  - přiložení sterilního obvazu (přesahuje alespoň 5cm okraje rány)
  - ránu nevyplachujeme
  - nesondujeme její hloubku
  - cizí tělesa nevytahujeme
  - pozor na možnost zaškrcení končetiny při otoku !!!
- Prozatímně stavíme krvácení

# Tepelná poranění

- Popáleniny

- rozsah - pravidlo 9

- hloubka 1.- 4. stupně

- nepříznivé lokalizace - ruce, obličej, nohy, perineum, dýchací cesty

- komplikace - věk do 2 a nad 60 let, šok, hypoxie, edém, selhání ledvin

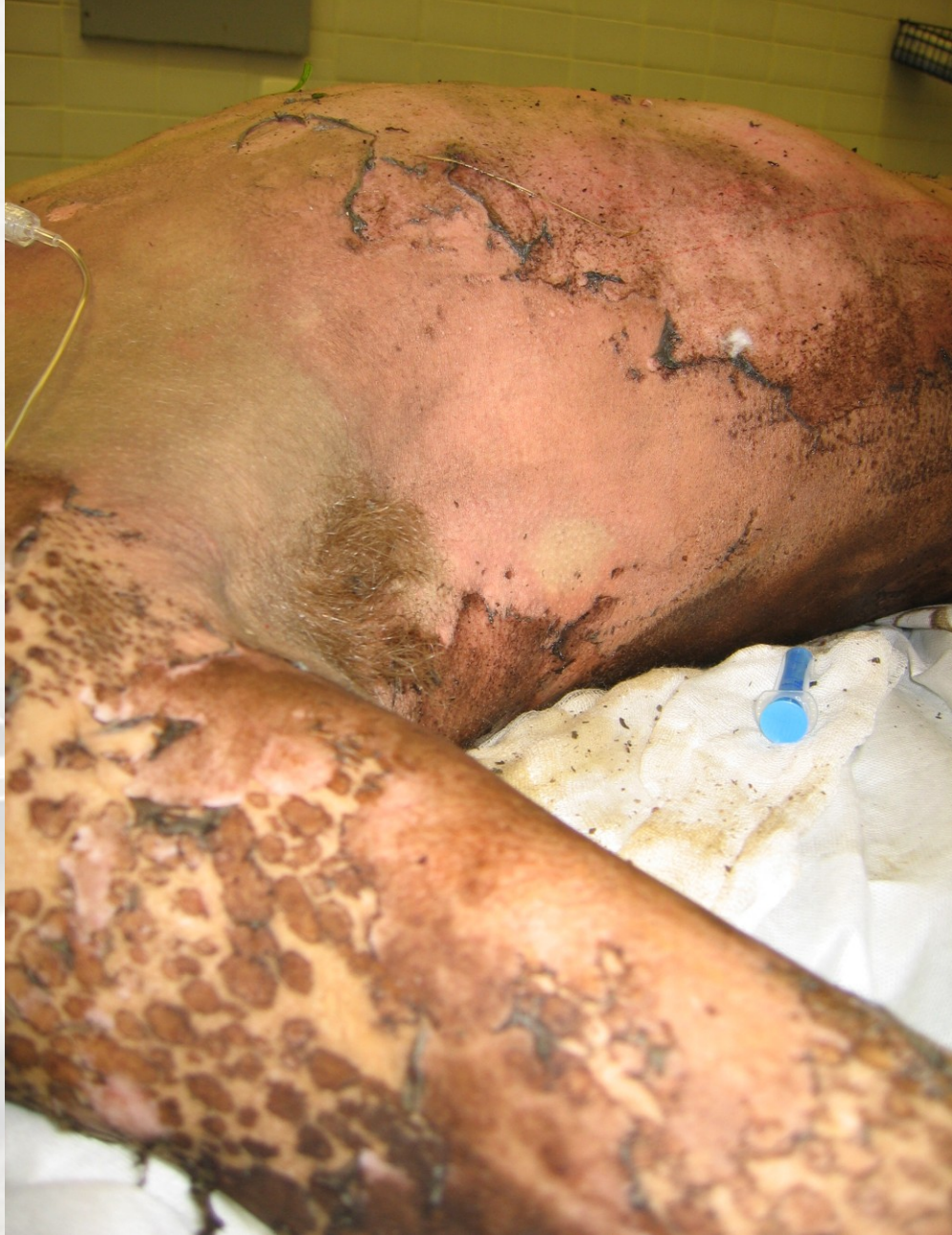1 in 10,000  
Adrenaline-Link

1 in 10,000  
DĚJTE ADRENALINE  
INJECTION

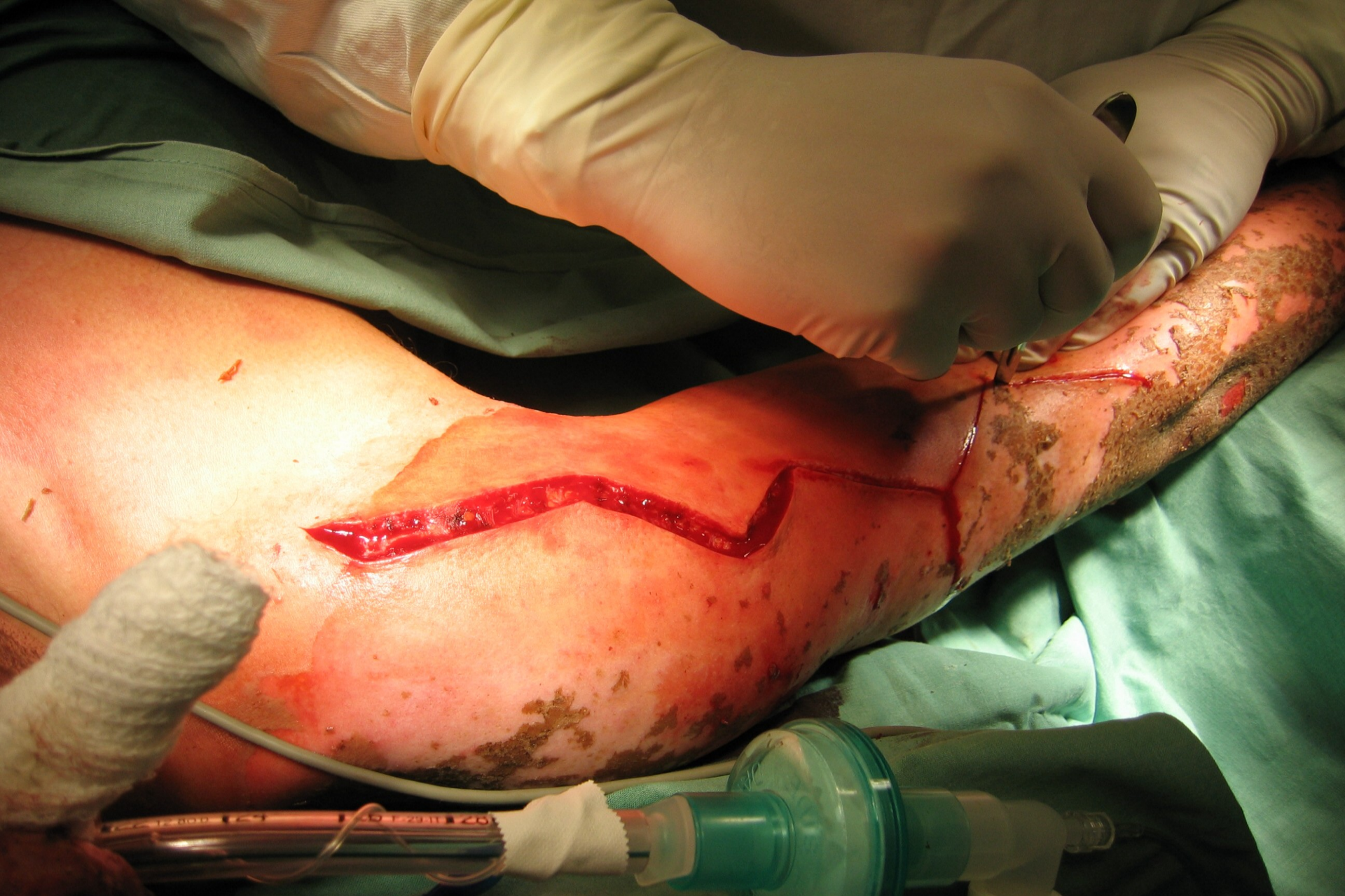

# První pomoc - popáleniny

- Chlazení – chladíme alespoň 10 min proudem vody
  - ne více než 5% povrchu
  - vodou o teplotě 8°C
  - ne u pacientů v šoku
- Zajištění teplotní pohody - termofolie
- Protišoková poloha - ne u trauma páteře







# Zevní krvácení – první pomoc

- Na místo krvácení přiložíme obvaz, nejlépe s polštářkem
- Obvaz stahujeme takovou silou, aby se krvácení zastavilo
- Pokud dojde k prosáknutí obvazu, nikdy obvaz nesundáváme, ale přidáváme další vrstvy
- Postiženou část těla znehybníme



# Stavění **masivního** krváčení

- Stlačení krvácející cévy přímo v ráně – prstem, tamponem
- Zvednutí rány nad úroveň srdce (snížení tlaku, snížení průtoku)

Adrenaline-Link

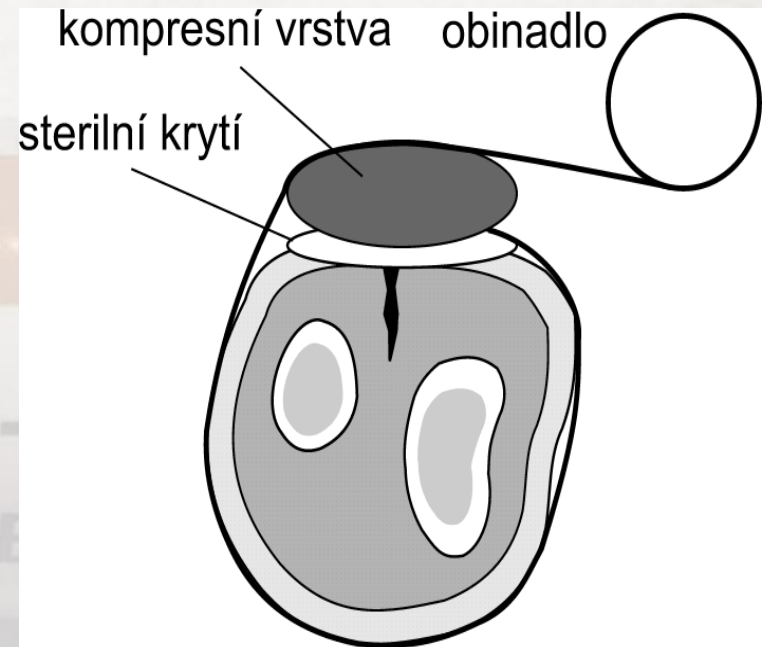
DEUTE ADRENALINE  
INJECTION



# Stavění masivního krvácení:

## a) tlakové obvazy

- Přiložení tlakového obvazu
  - Hotový obvazový balíček
  - Zhotovení ze dvou obinadel
  - Improvizace (kapesníky, atd.)
- Při prosáknutí
  - Nesundávat první vrstvy!
  - Druhá vrstva kompresní a fixační



# Tlakový obvaz



3 vrstvy:

- krycí
- tlaková
- fixační

tlaková vrstva musí být zcela překryta fixační vrstvou, aby obvaz fungoval

tlak lze zvýšit překřížením obinadla nad tlakovou vrstvou (cave: nevyrobiť zaškrcovadlo!)

# Stavění masivního krvácení:

## b) zaškrcení

Indikace:

- v případě, že přímá komprese v ráně není účinná/není možná
- Masivní krvácení z velké tepny
- Amputace
- Otrávená rána
- Dočasné řešení při hromadném neštěstí

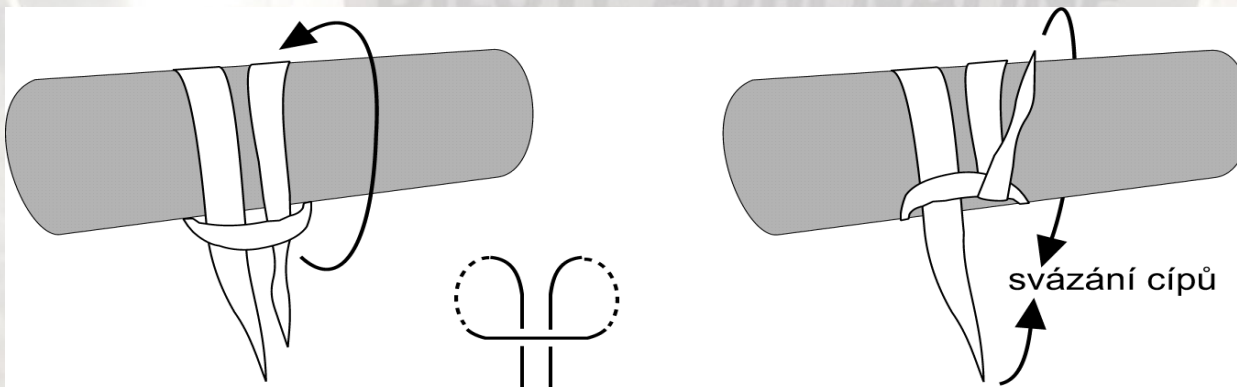
# Stavění masivního krvácení: zaškrcení

- Velmi traumatizující
- Šíře alespoň 5cm
- Nepřikládat v oblasti kloubů
- Znehybnění (např. šátkový závěs)
- Končetina vydrží bez poškození 1-2 hod (avšak při hrozícím vykrvácení **nesundáváme do doby definitivního ošetření**)



# Stavění masivního krvácení: zaškrcení

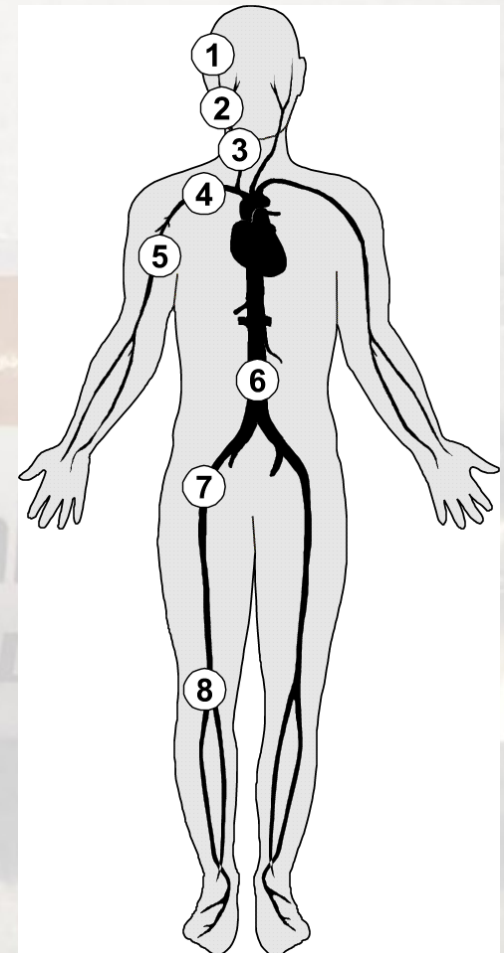
- Martinovo gumové zaškrcovadlo
- Esmarchova gumová hadice
- „Automatická“ zaškrcovadla
- Manžeta tonometru natlakovaná o 20-30 mmHg nad systolický tlak krve
- Improvizace z šátků (možno doplnit o dotahovací kolík)





# Stavění masivního krvácení: tlakové body (ERC 2015 nedoporučeny!!)

1. *Spánkový – a.temporalis*
2. *Lícní – a.facialis*
3. *Krční – a.carotis comm.-karotida*
4. *Podklíčkový – a.subclavia*
5. *Pažní – a.brachialis*
6. *Břišní – aorta abdominalis*
7. *Stehenní – a.femoralis*
8. *Podkolení – a.poplitea*

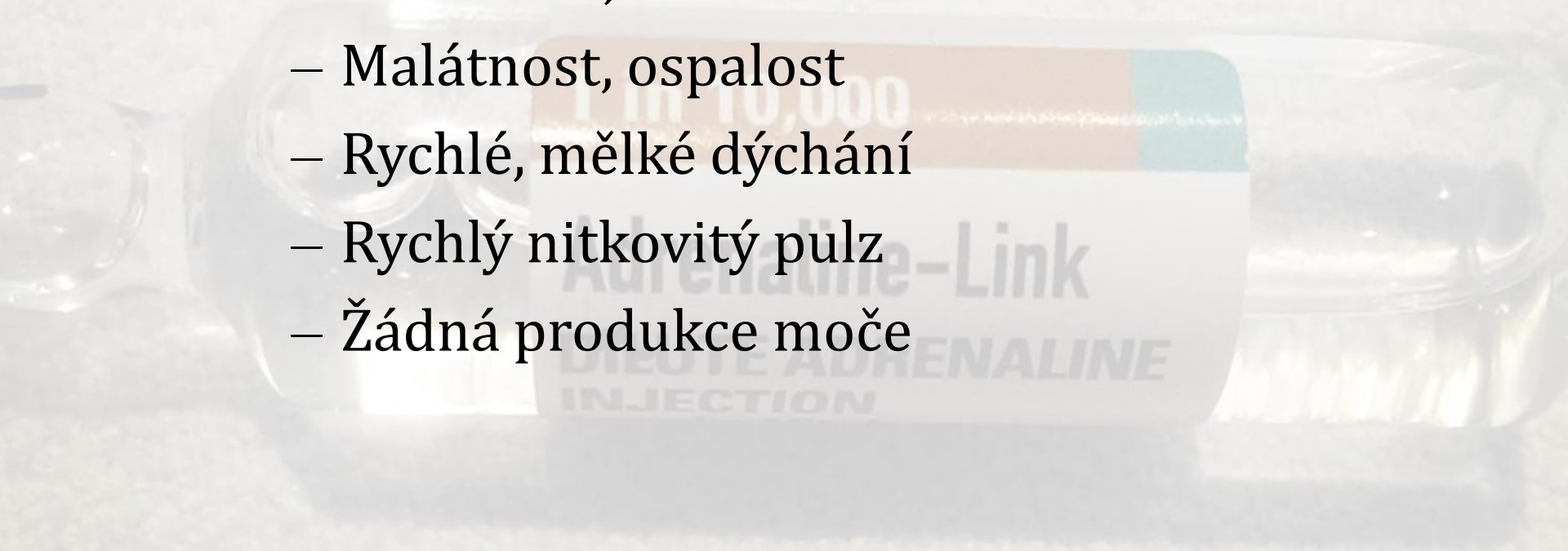


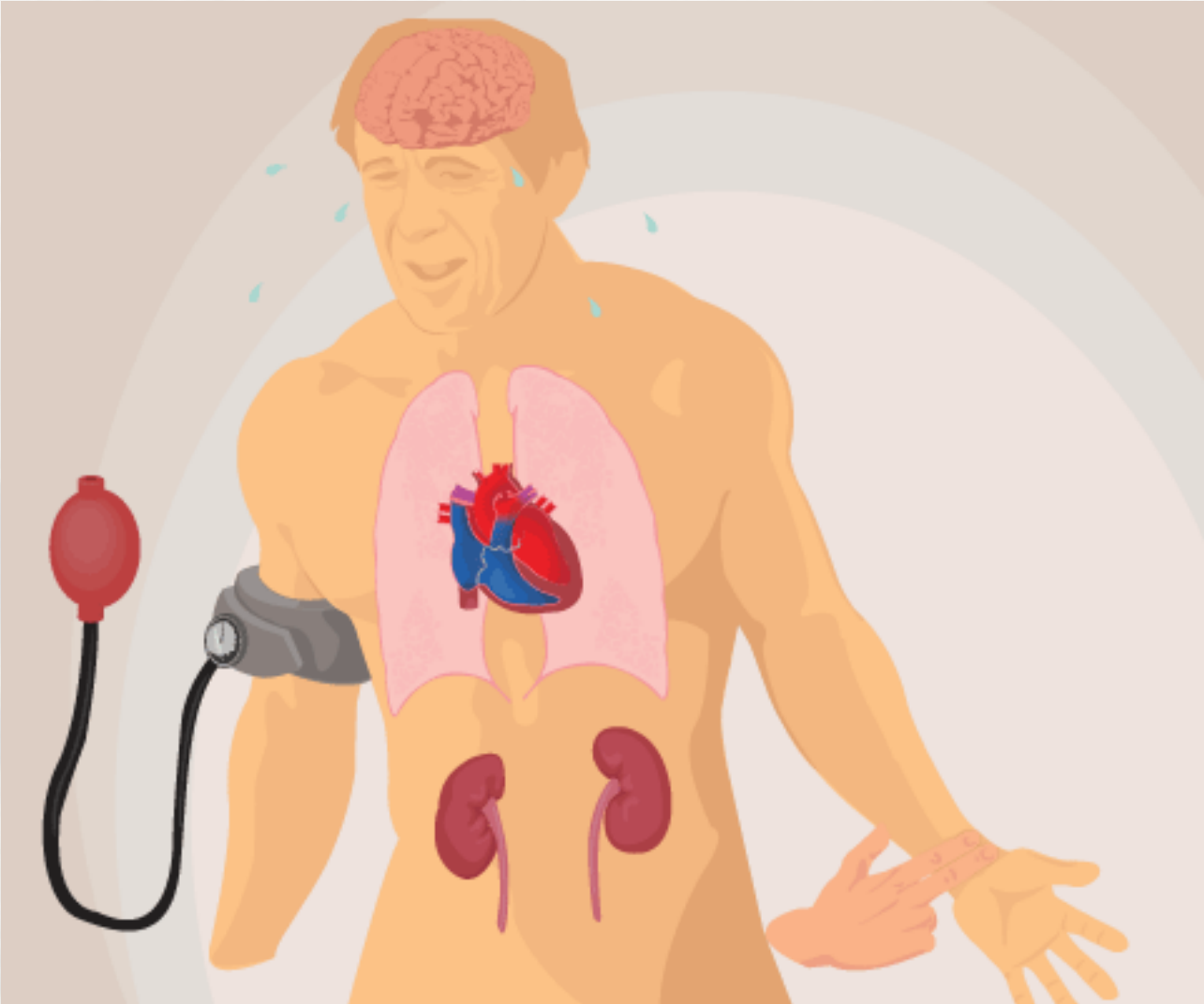
# Vnitřní krvácení

- obtížné rozpoznání
- často důsledek tupých nárazů na břicho a hrudník (utržení nebo roztržení sleziny, jater, ledvin, poranění tepen)

## Myslet na možnost vnitřního krvácení

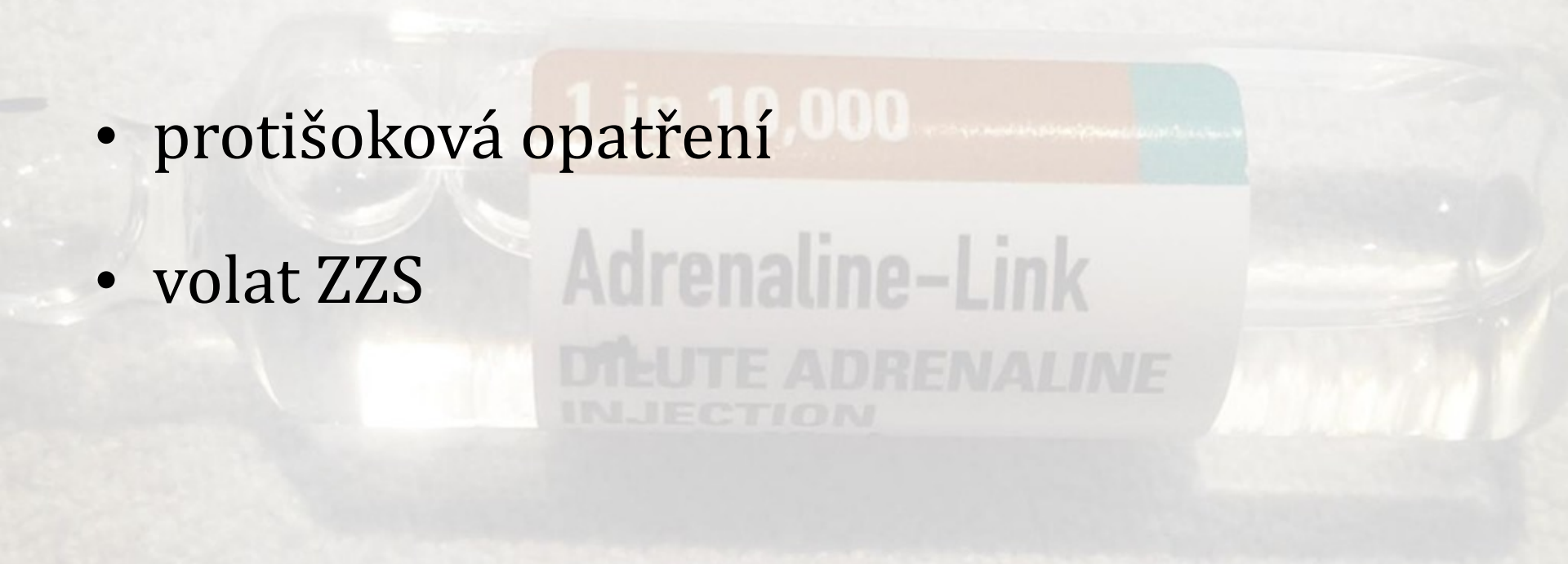
- Bledý, opocení
- Nevolnost, zvracení
- Malátnost, ospalost
- Rychlé, mělké dýchání
- Rychlý nitkovitý pulz
- Žádná produkce moče





# Vnitřní krvácení - první pomoc

- protišoková opatření
- volat ZZS





# Krvácení z nosu (epistaxe)

- Spontánní x traumatické
- Posazení, lehký předklon hlavy
- Do krvácejícího nosního průduchu vložíme smotek mulu a nos pevně stiskneme z vnější strany
- Tlak na nos při tamponádě musíme ponechat minimálně 10 minut
- Chlazení týlu a kořene nosu
- Nezastaví-li se krvácení do 20-30 min. – lékařské ošetření (ORL)
- Pozor – nemocní s poruchou krevní srážlivosti



# Krvácení ze zvukovodu

- často spojeno s úrazem hlavy se zlomeninou lebeční spodiny
- suspektní závažné kraniální poranění, **vždy** odborné ošetření
- nikdy zevní zvukovod neucpáváme
- volné přiložení obvazu (sterilní krytí, savá vrstva, fixace)
- uložení na bok nebo do stabilizované polohy na stranu krvácejícího ucha
- volání ZZS, sledování stavu





# Krvácení z dutiny ústní

- **Po vyražení zubu** – zkousnout tampón a tímto způsobem provedení tlakové tamponády
- Komprese musí trvat déle než 20 min
- Stomatologické ošetření
- Luxovaný zub pošleme s pacientem ve sterilním mulu nasyceném fyziologickým roztokem



# Obvazové techniky - postup

- kontakt s pacientem a vysvětlení postupu
- čelem k pacientovi
- udržet obvazovanou část těla pokud možno ve stejném postavení
- volba šířky obinadla stejnou nebo větší než je průměr obvazované části těla
- začít od **nejužšího** místa obvazované části těla

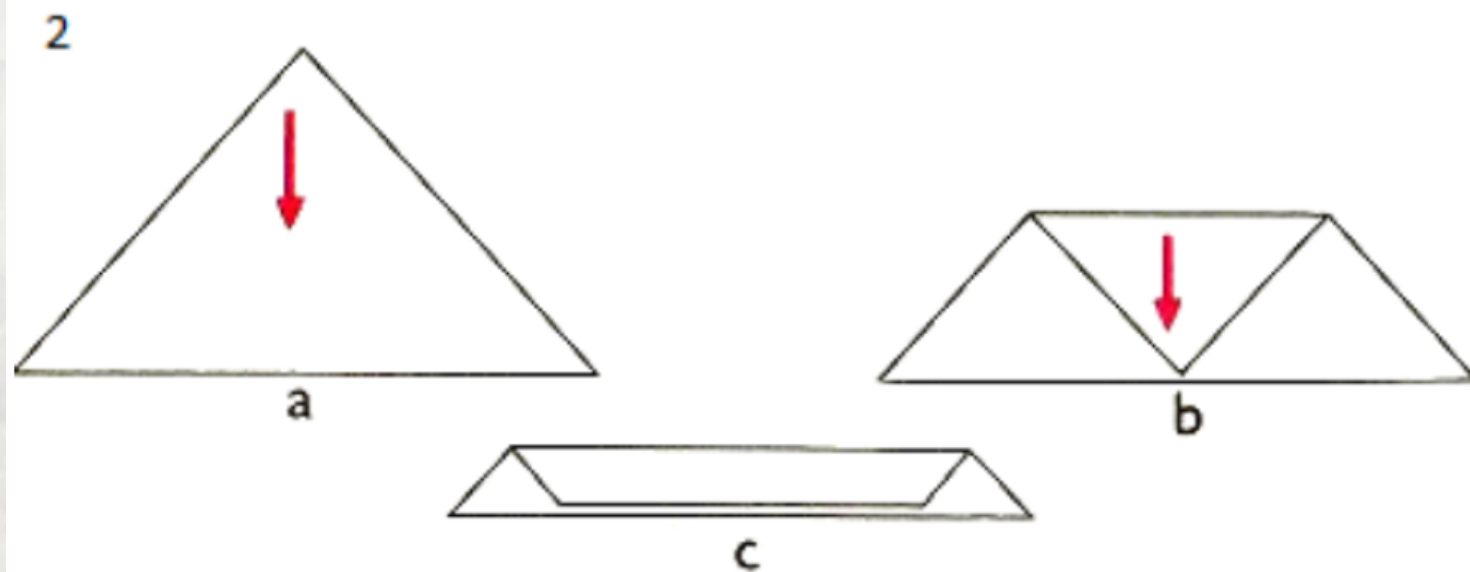
# Obvazové techniky

Dělení obvazů:

- krycí – přímý styk s ranou
- imobilizační – sádra, škrob
- podpůrné – sádrový korzet
- fixační – náplastové fixace
- pruban

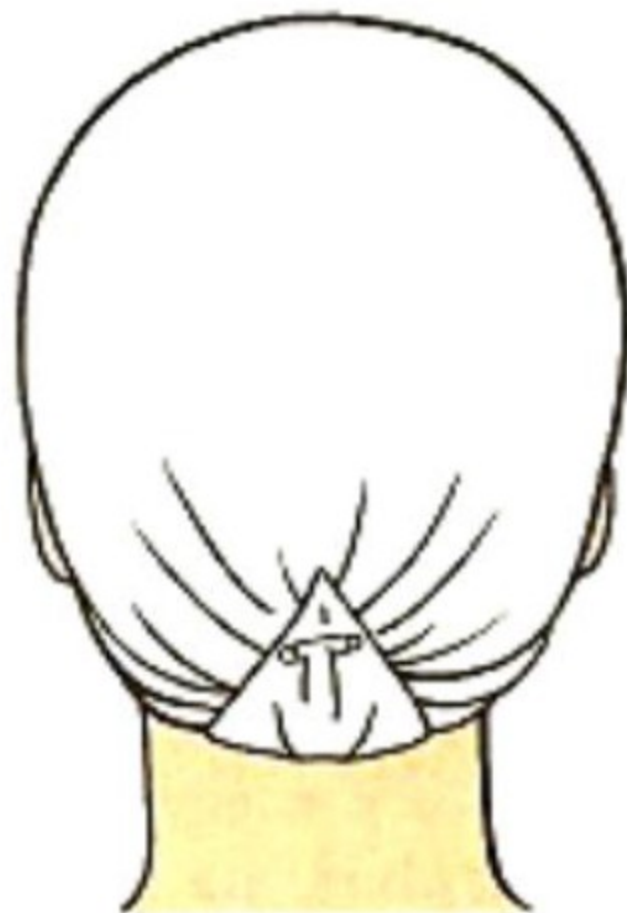
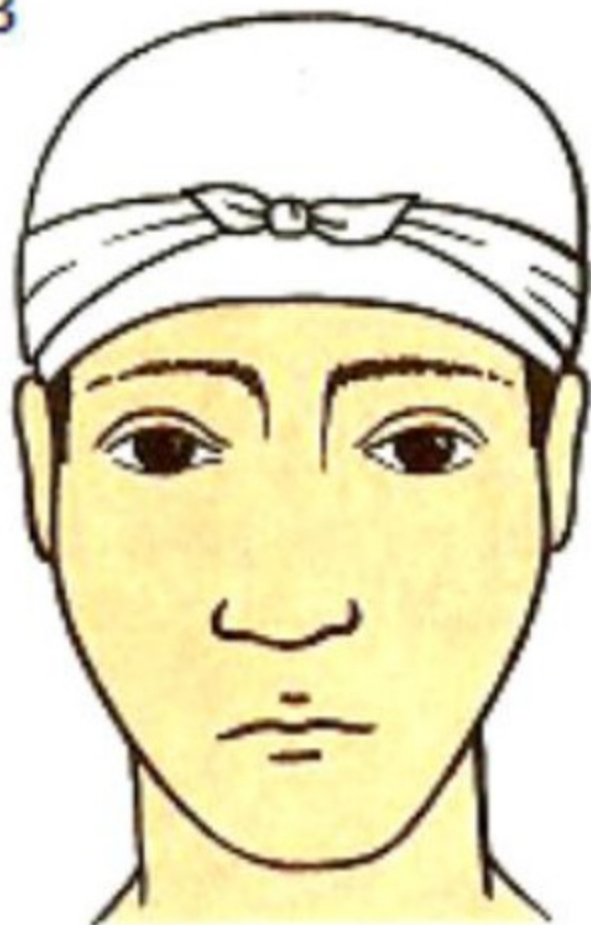## 1. Šátkové techniky

# SKLÁDÁNÍ ŠÁTKU DO KRAVATY



# OBVAZ CELÉ HLAVY

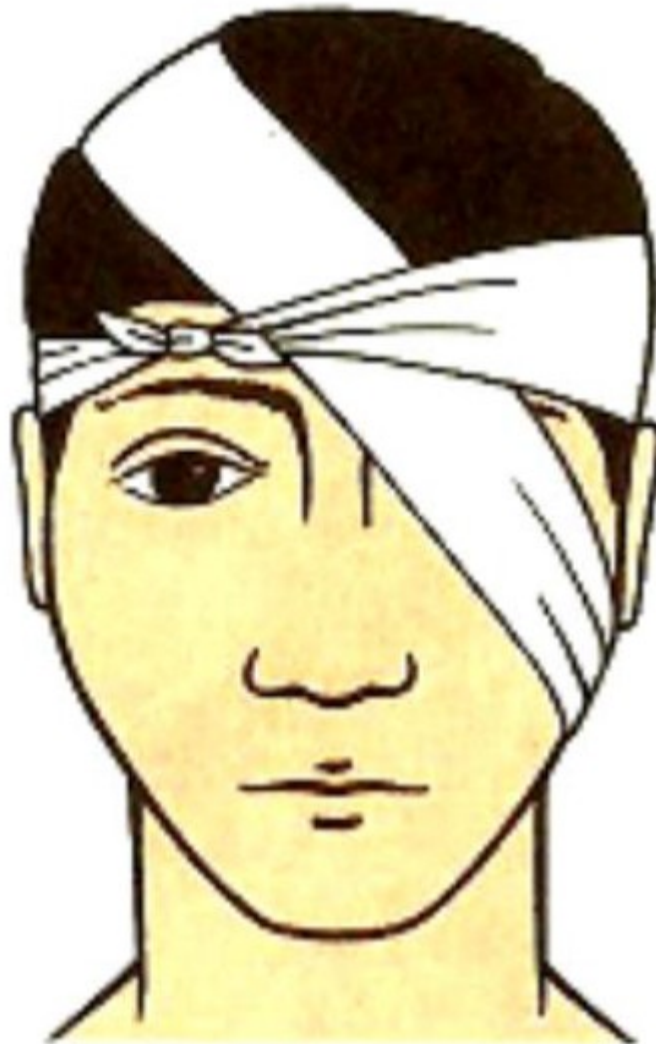3



1

# OBVAZ OKA

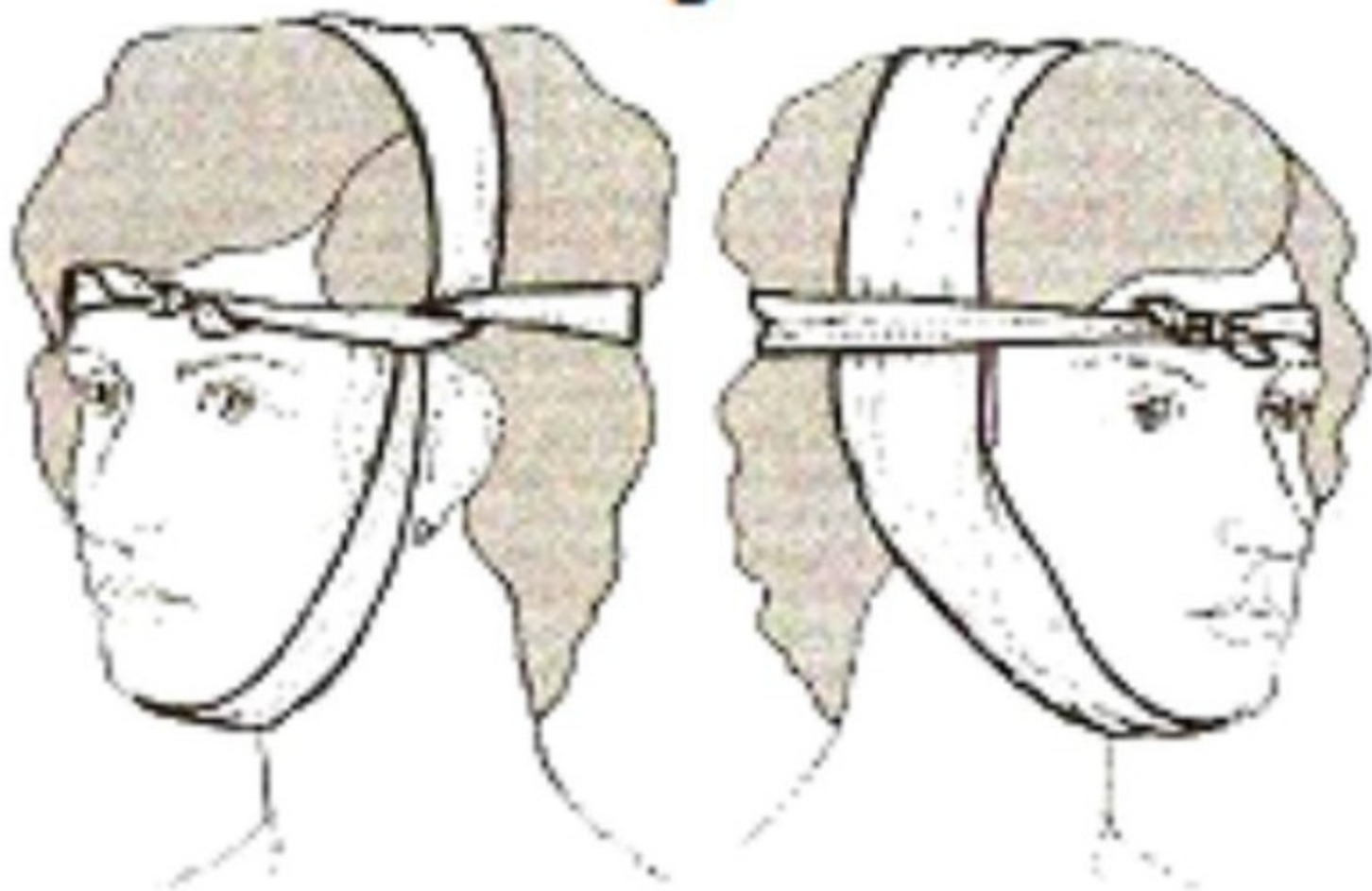
4



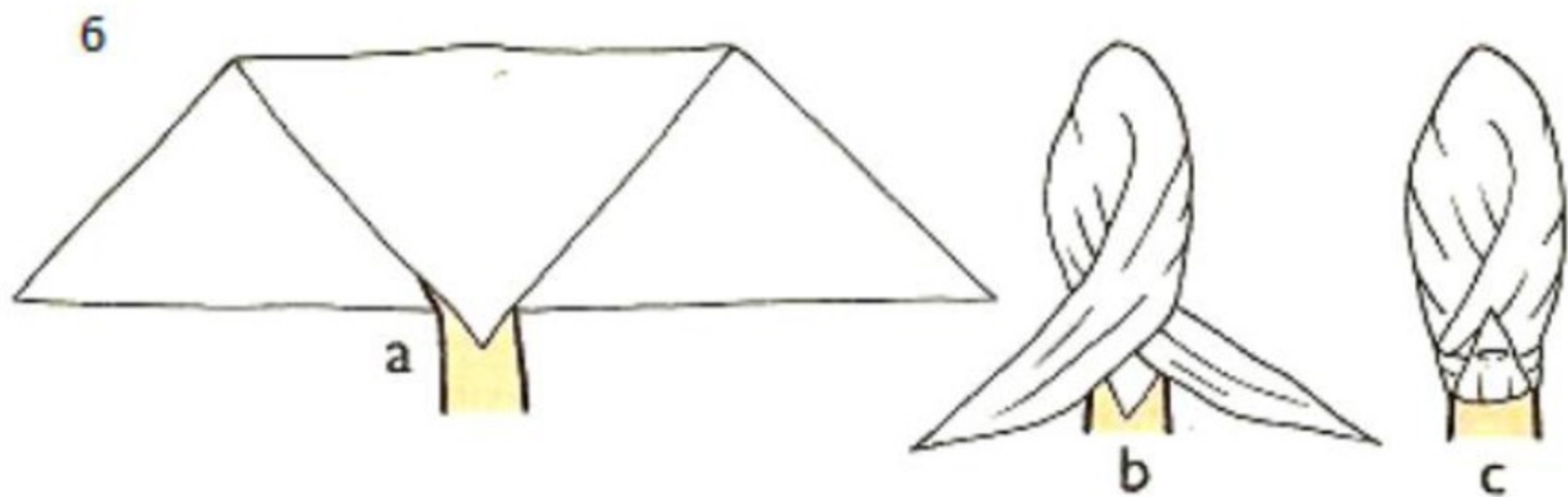


# OBVAZ UCHA

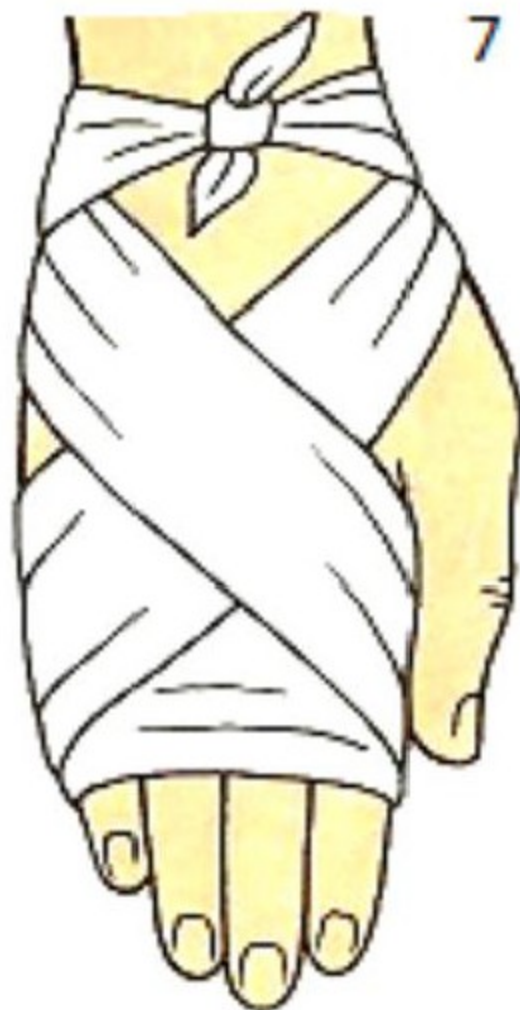5



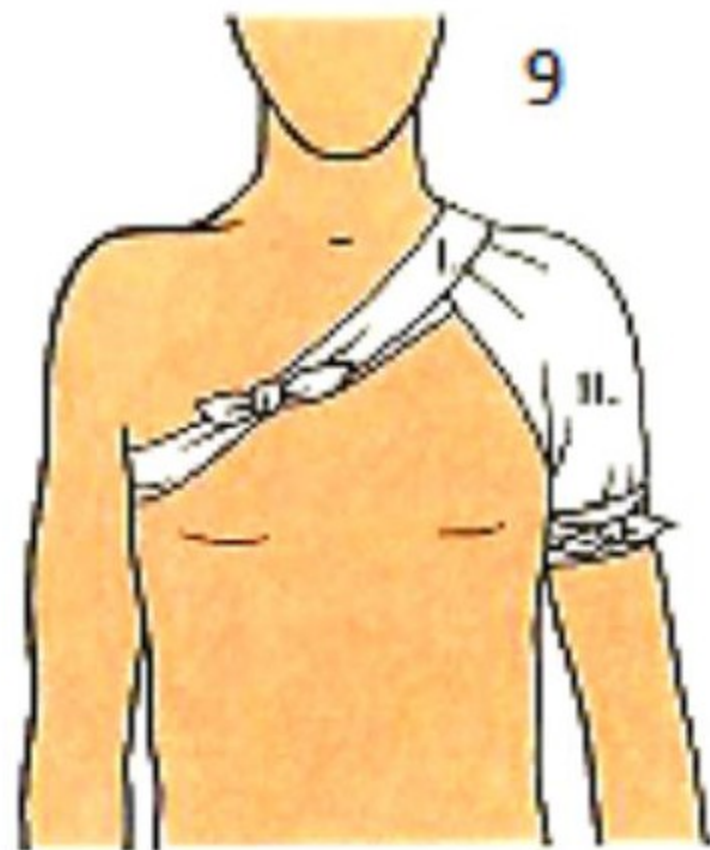
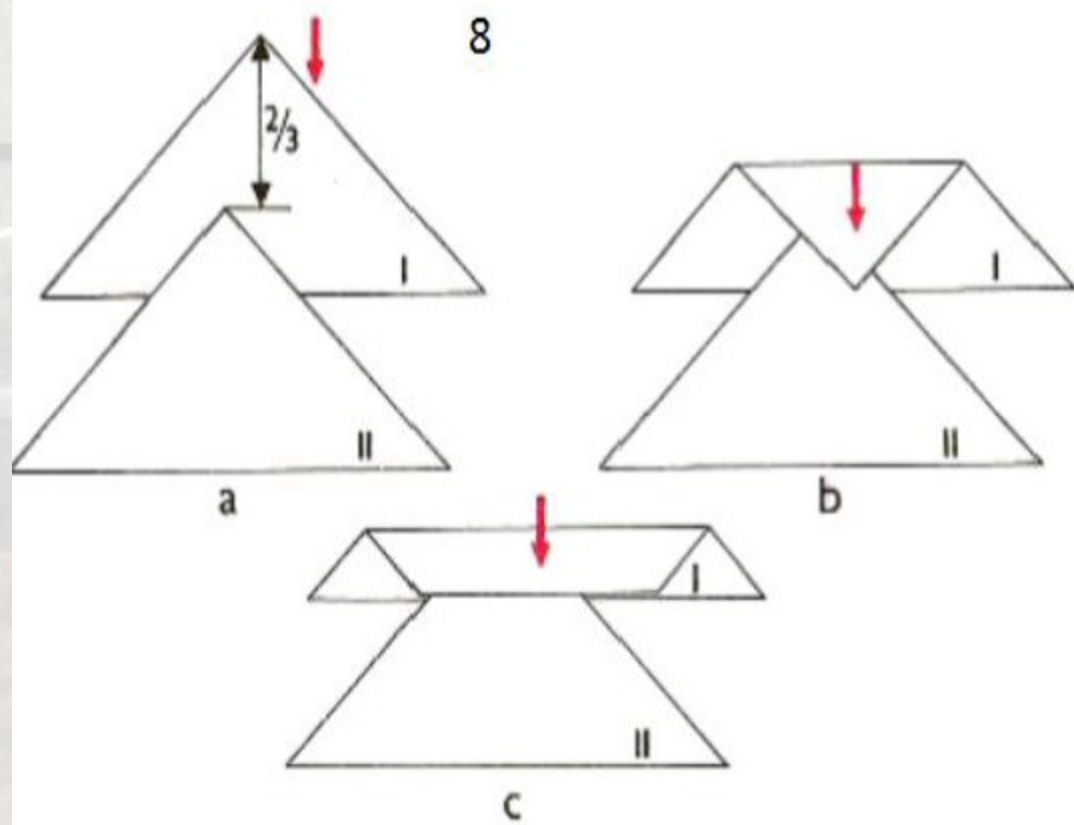
# ŠÁTKOVÝ OBVAZ CELÉ RUKY



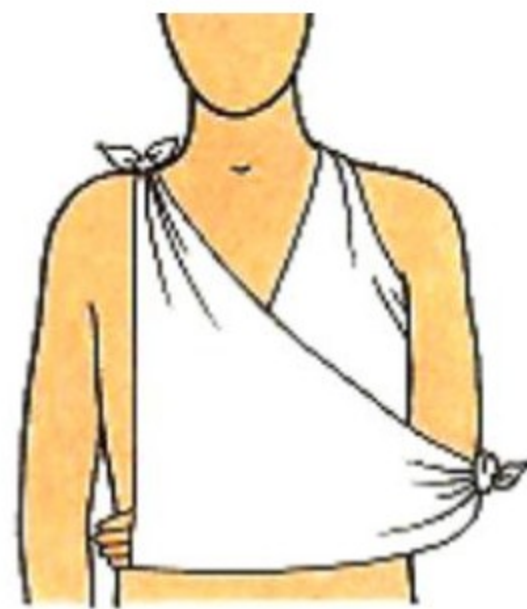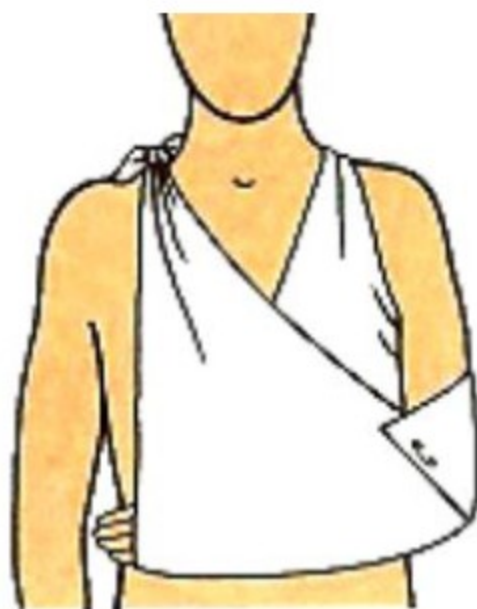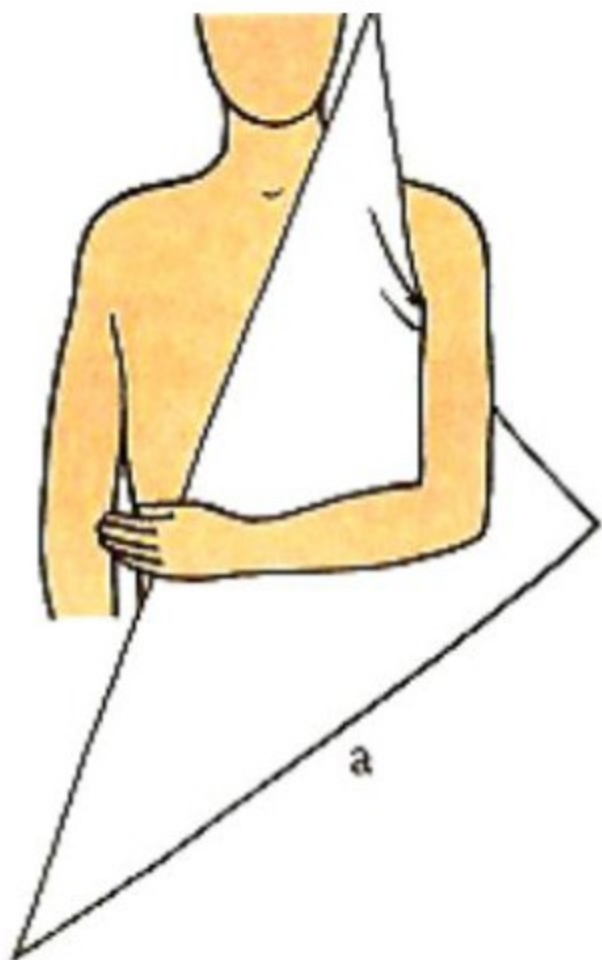# OBVAZ HŘEBETU A DLANĚ RUKY



# OBVAZ RAMENE



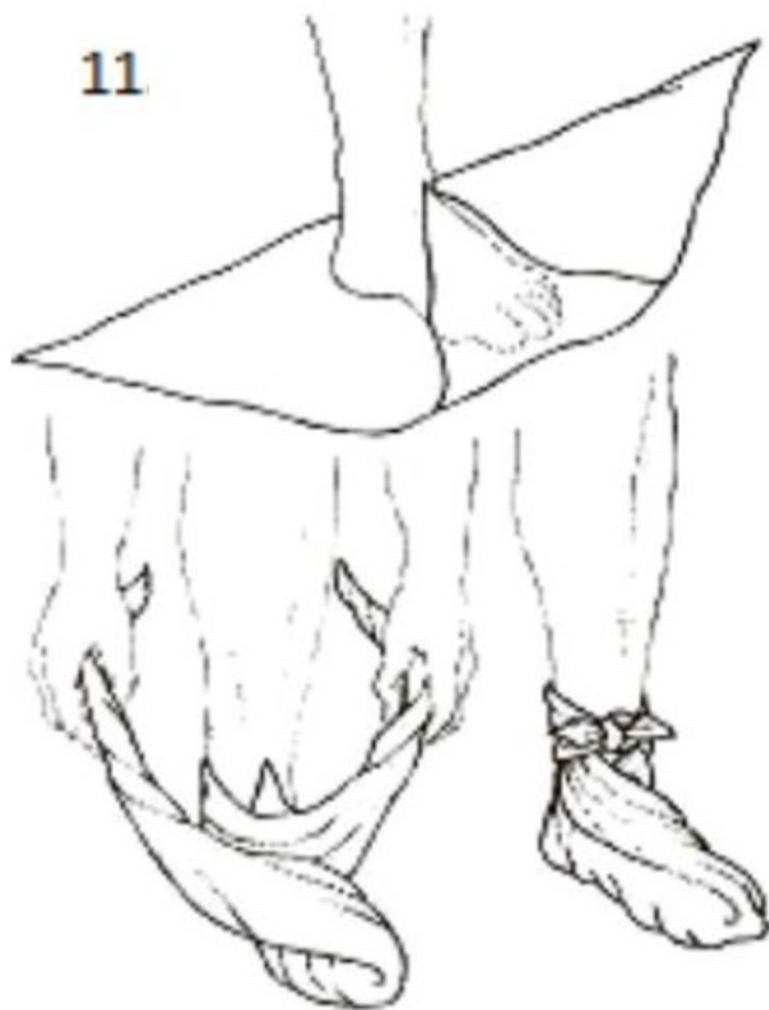
# ZÁVĚS HORNÍ KONČETINY



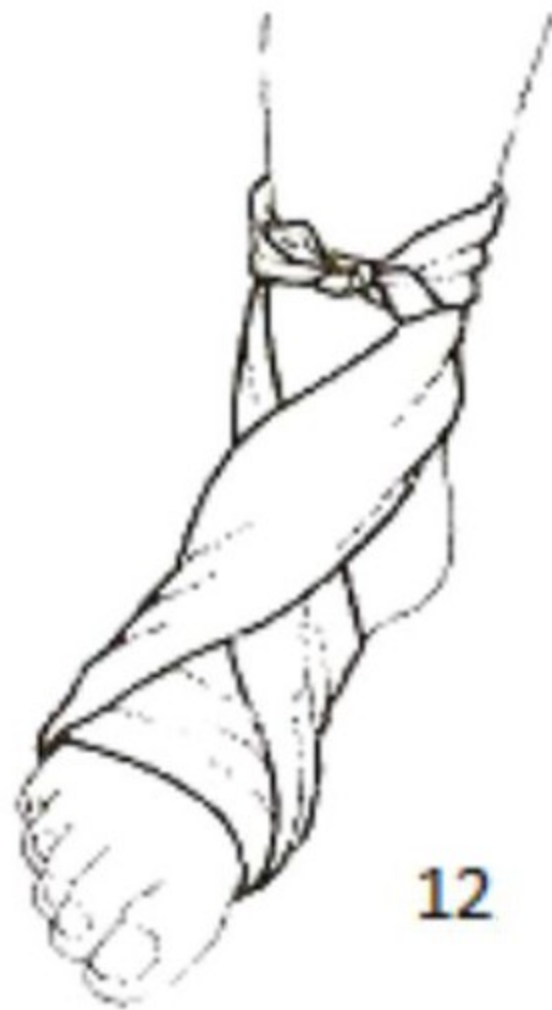

# OBVAZ CELÉ NOHY A NÁRTU

11

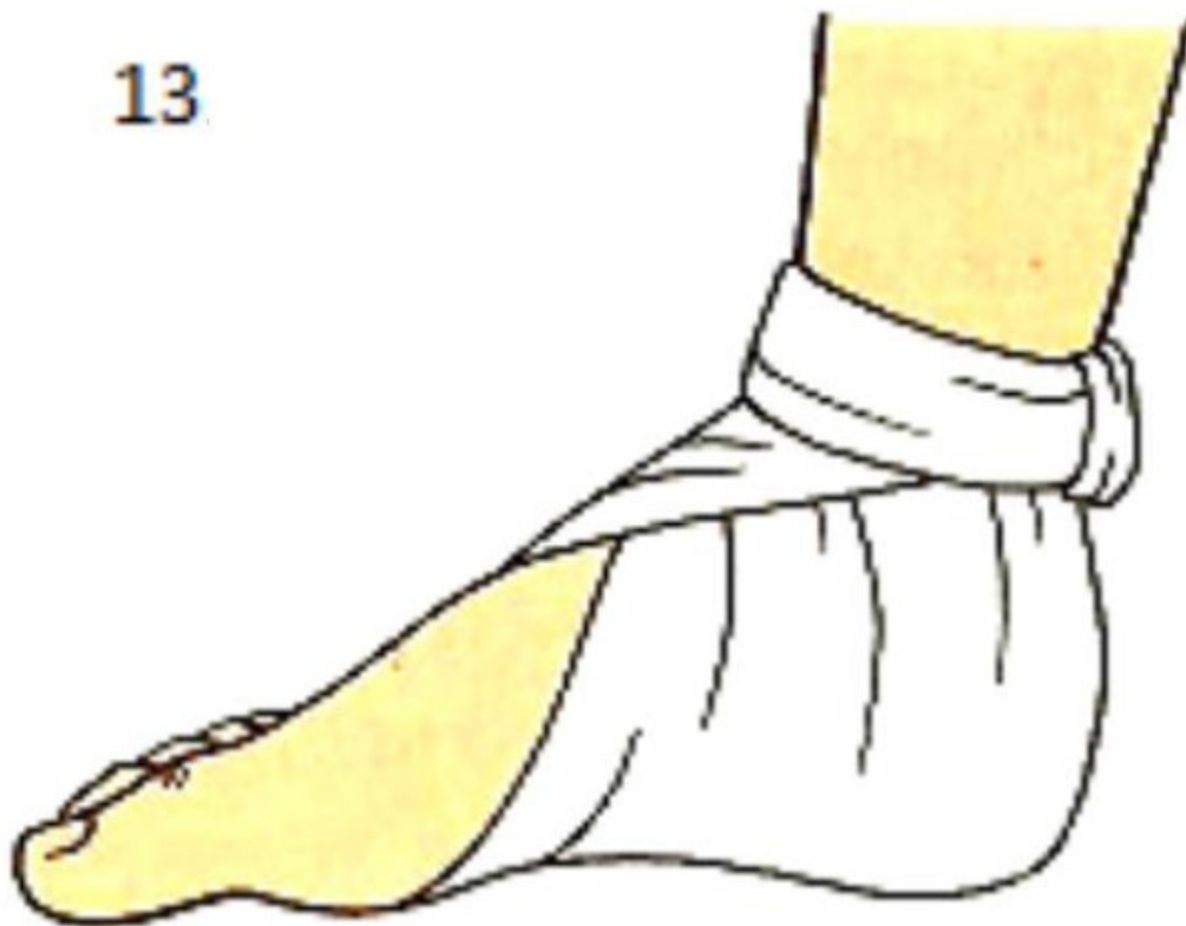

12

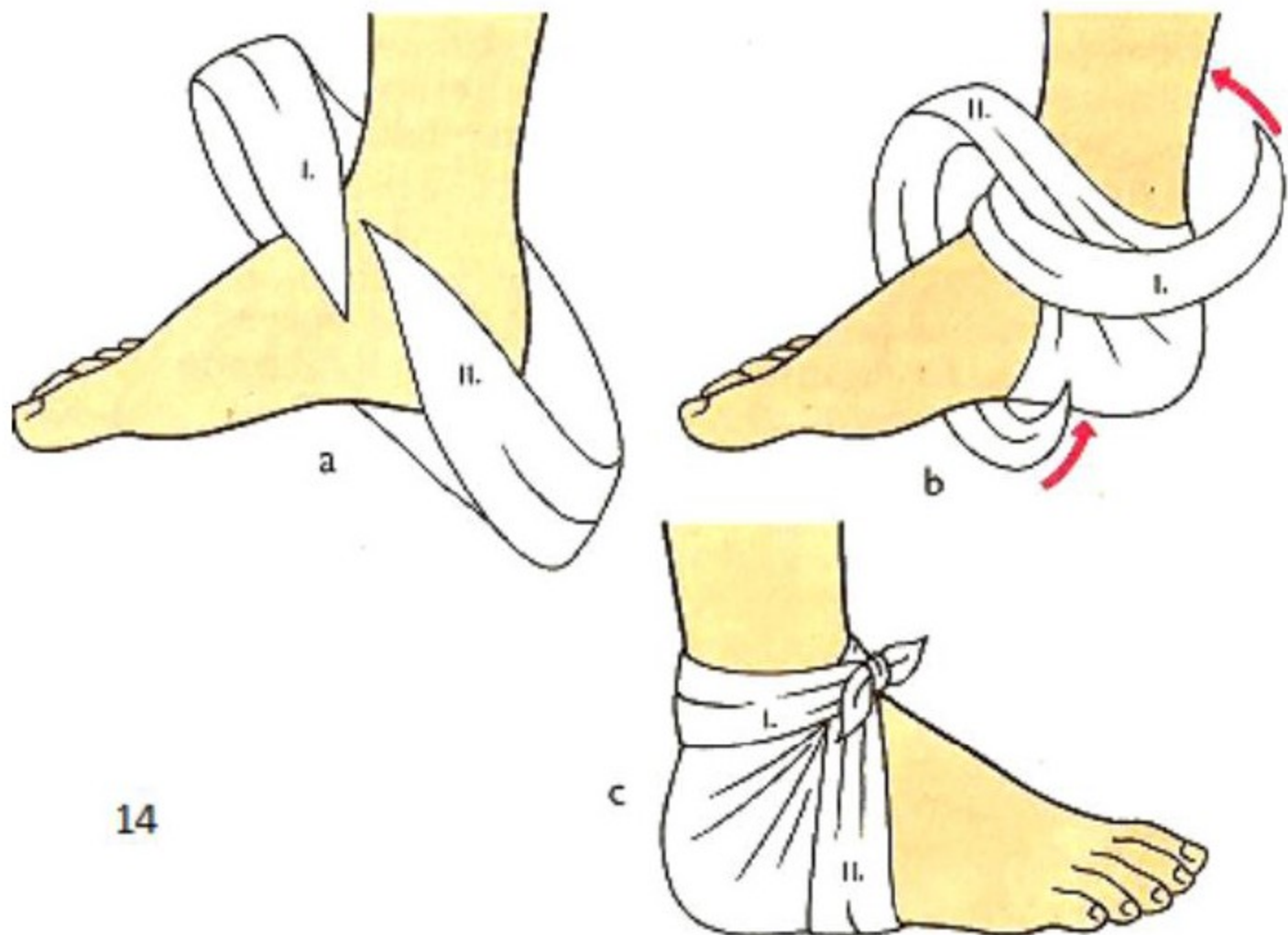


# OBVAZ PATY

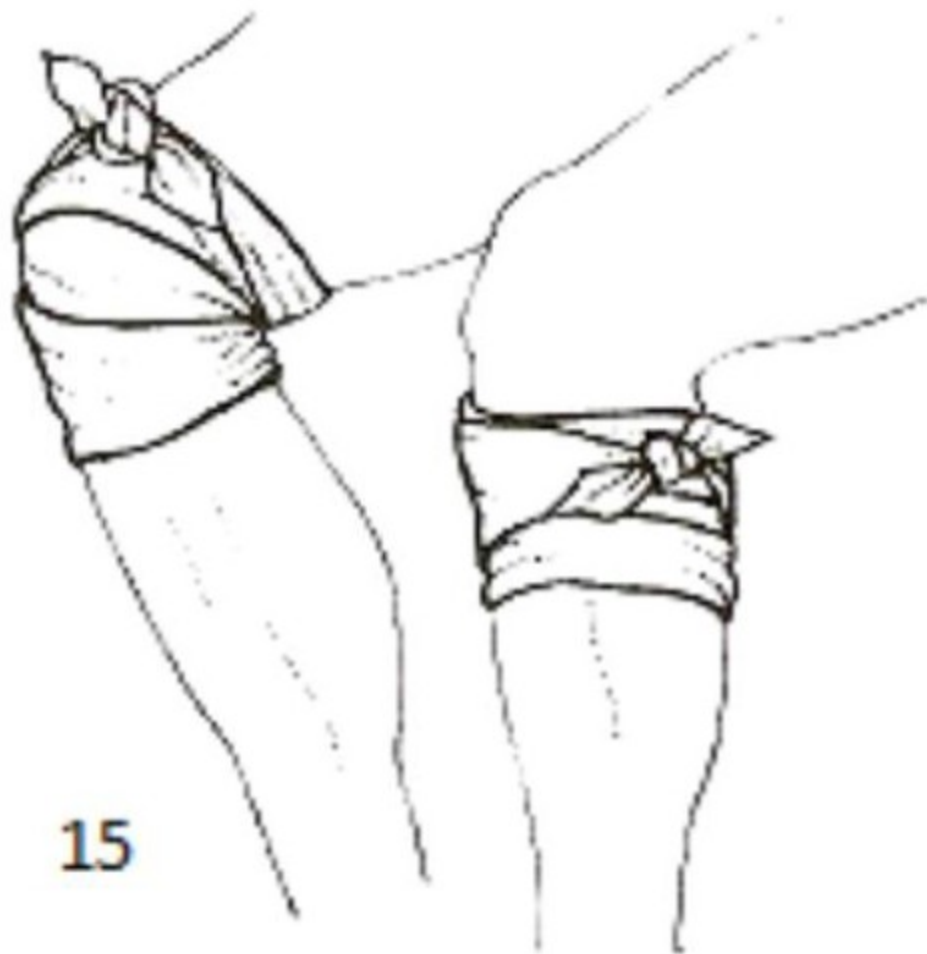
13



# OBVAZ HLEZENNÍHO KLOUBU



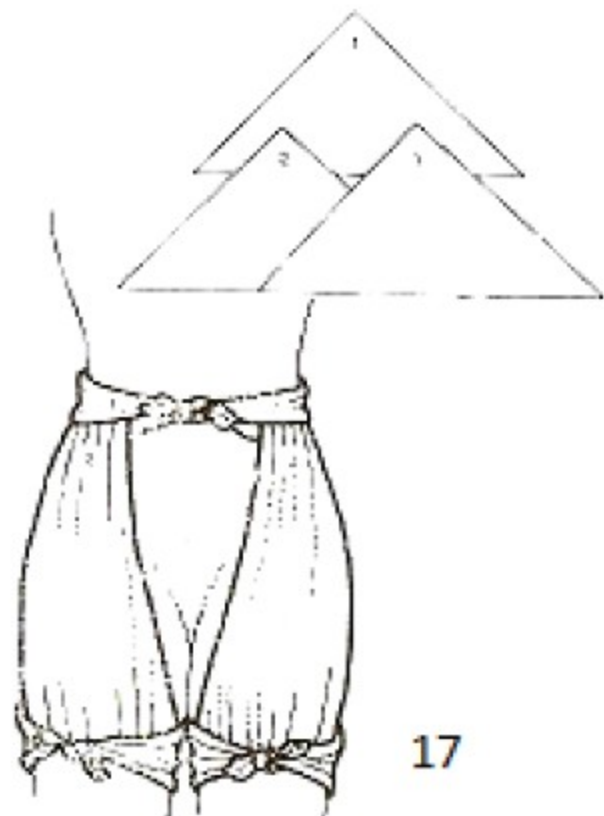
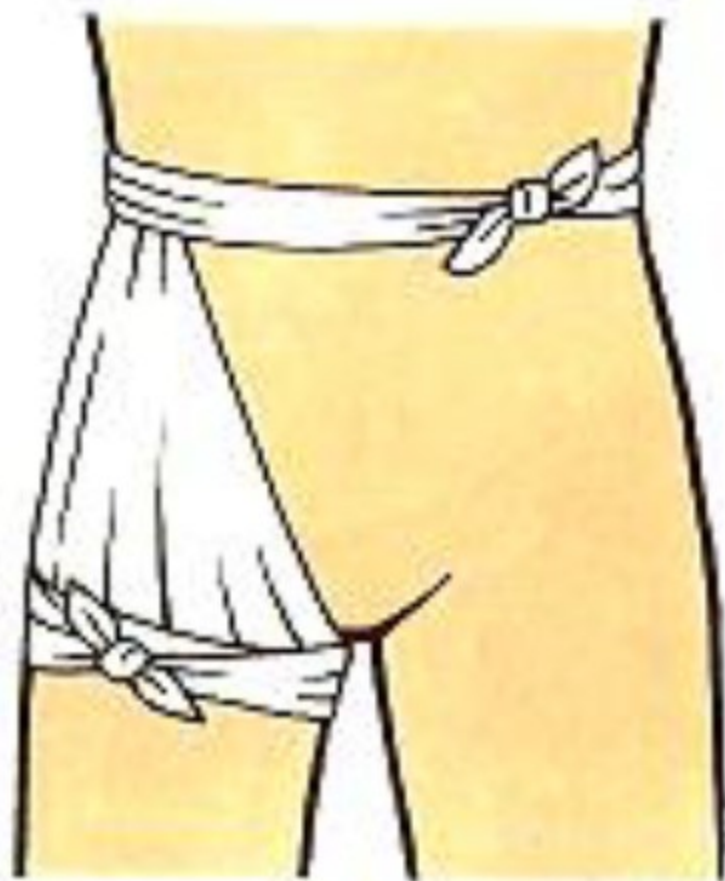
# OBVAZ KOLENE



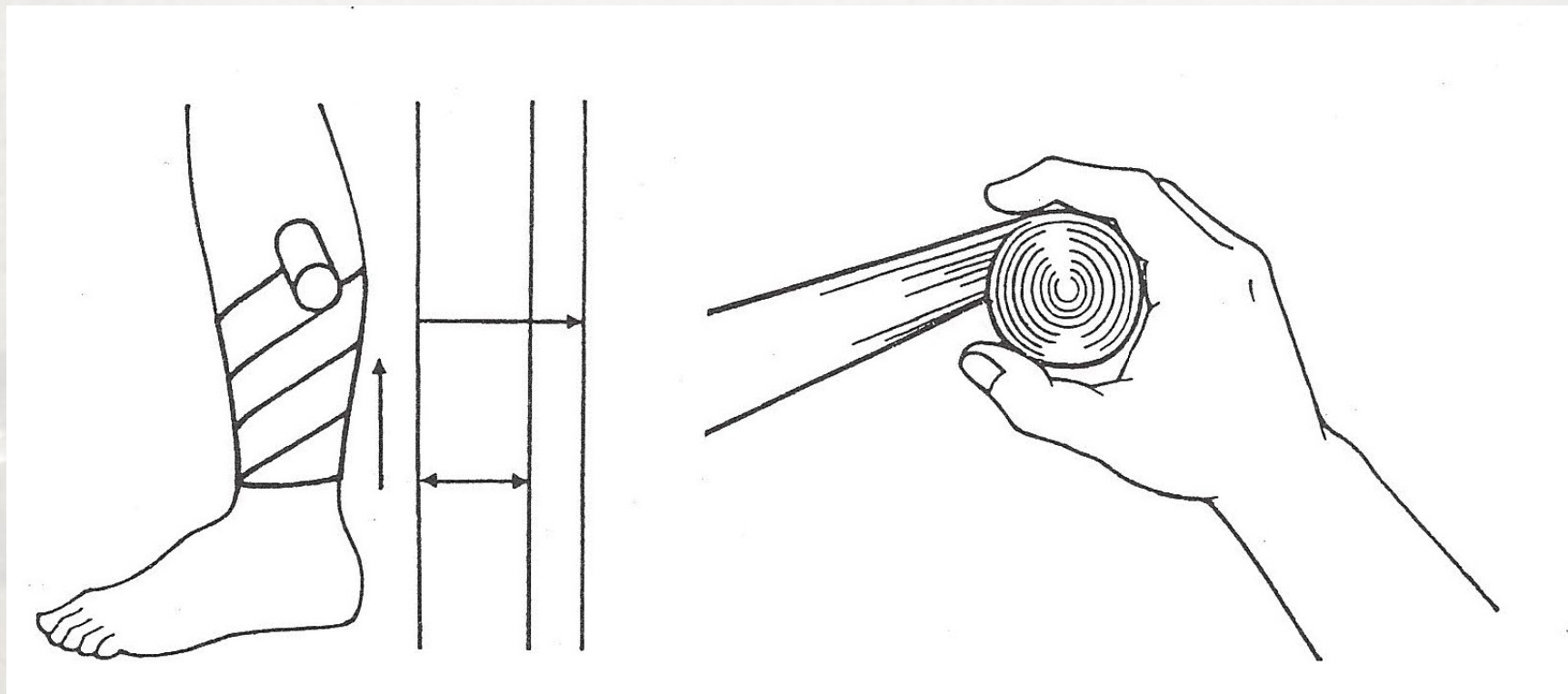
15



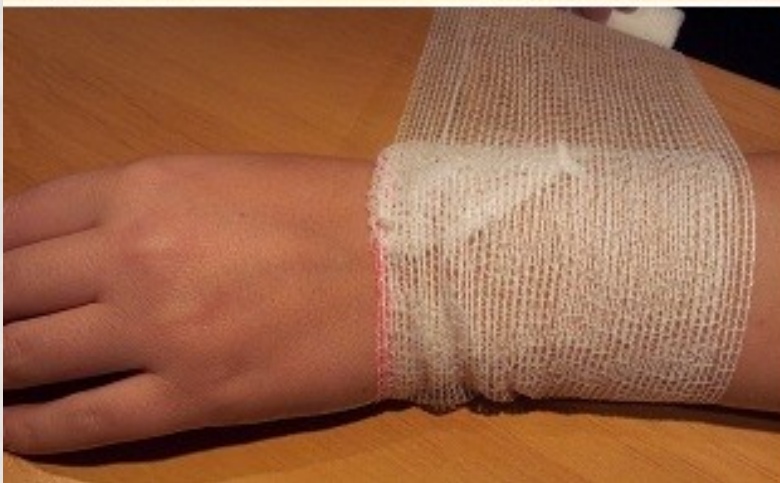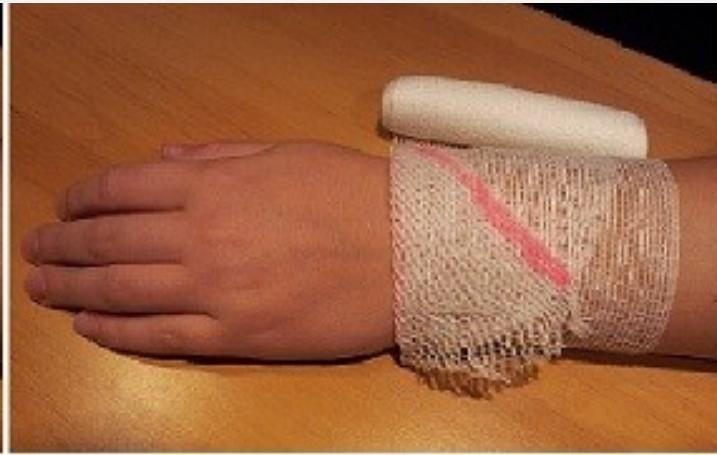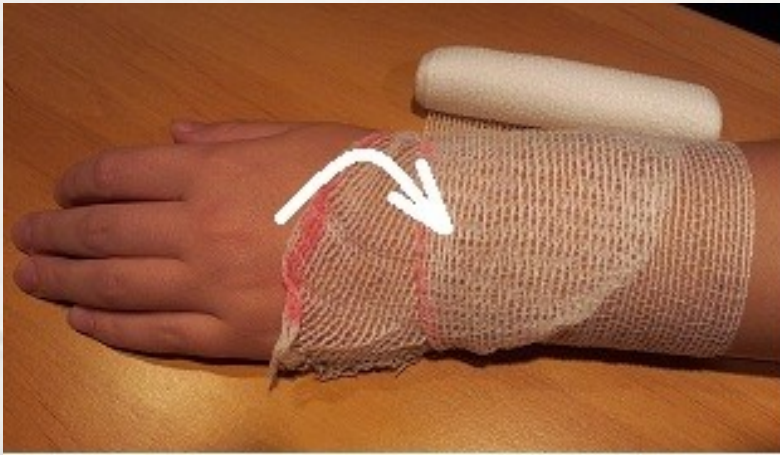# OBVAZ KYČLE, OBOU KYČLÍ



## 2. Obinadlové obvazy - práce s obinadlem



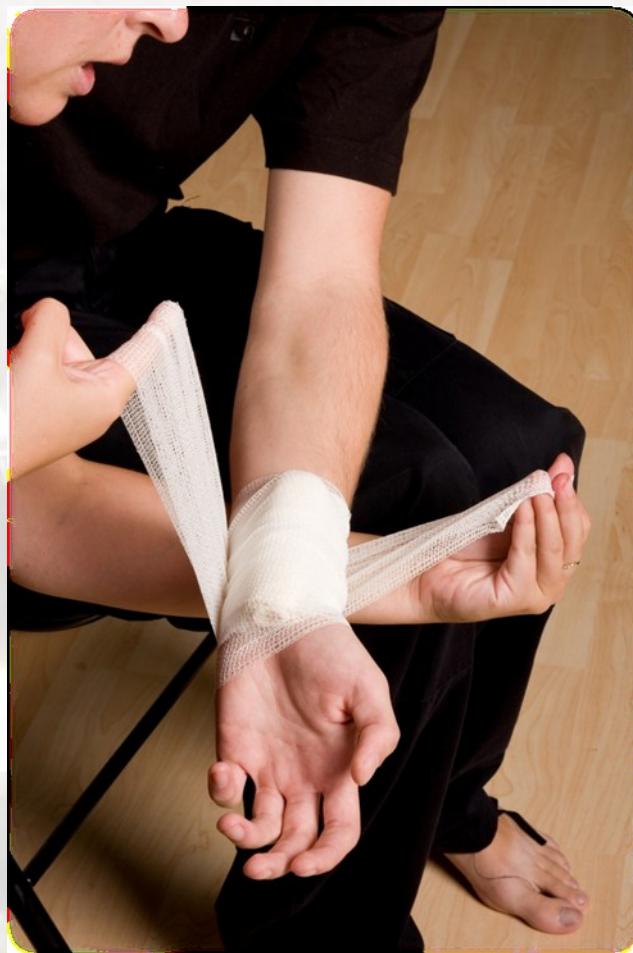# „zámek“ proti posunu



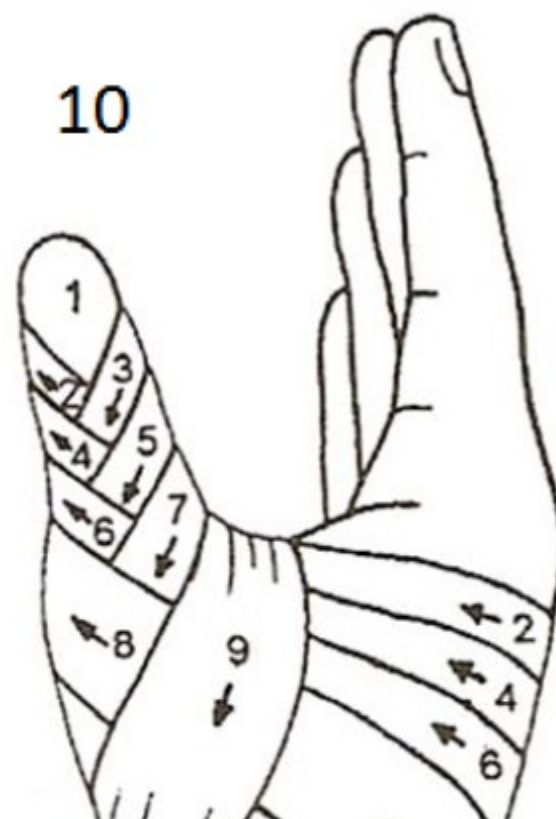
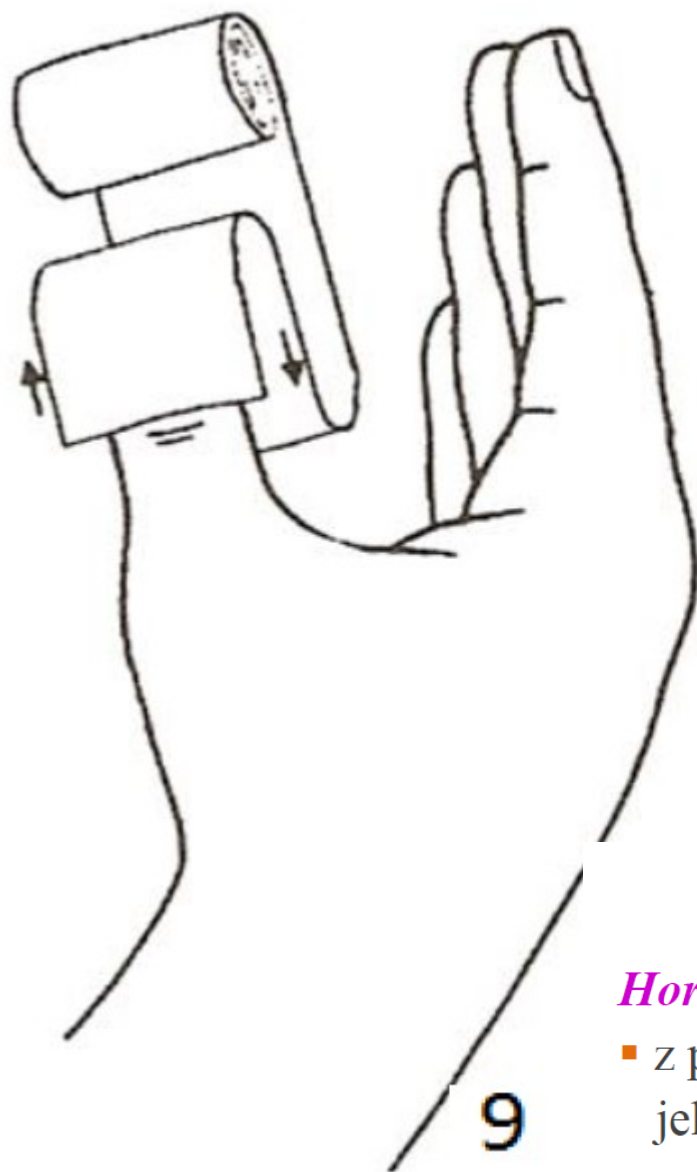
založením cípu  
obinadla zabráníme  
jeho nechtěnému  
otáčení kolem  
obvazované části těla



# ukončení obvazu bez trhání...



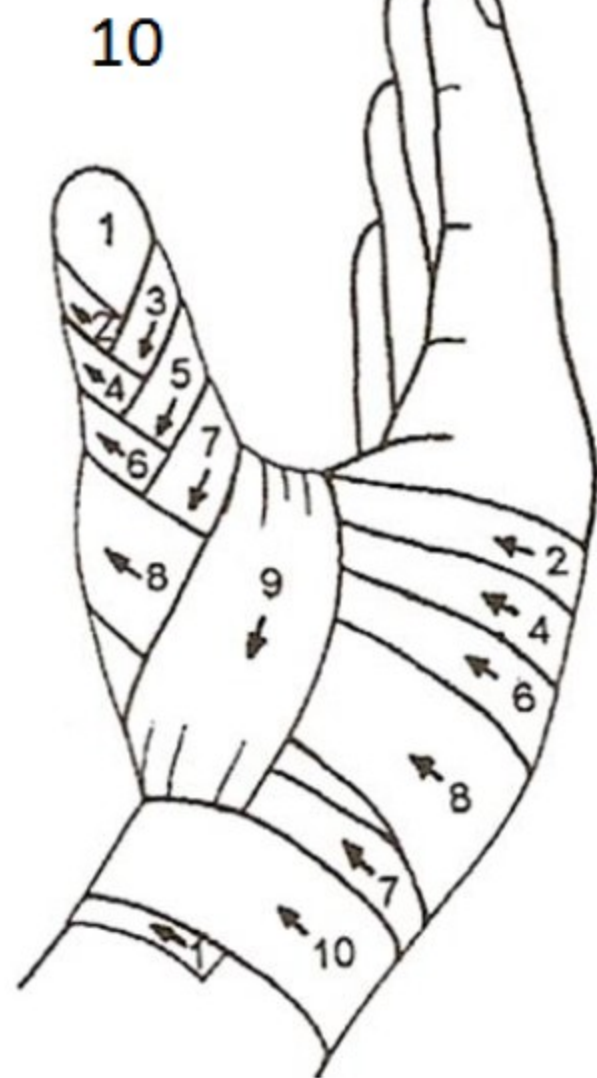
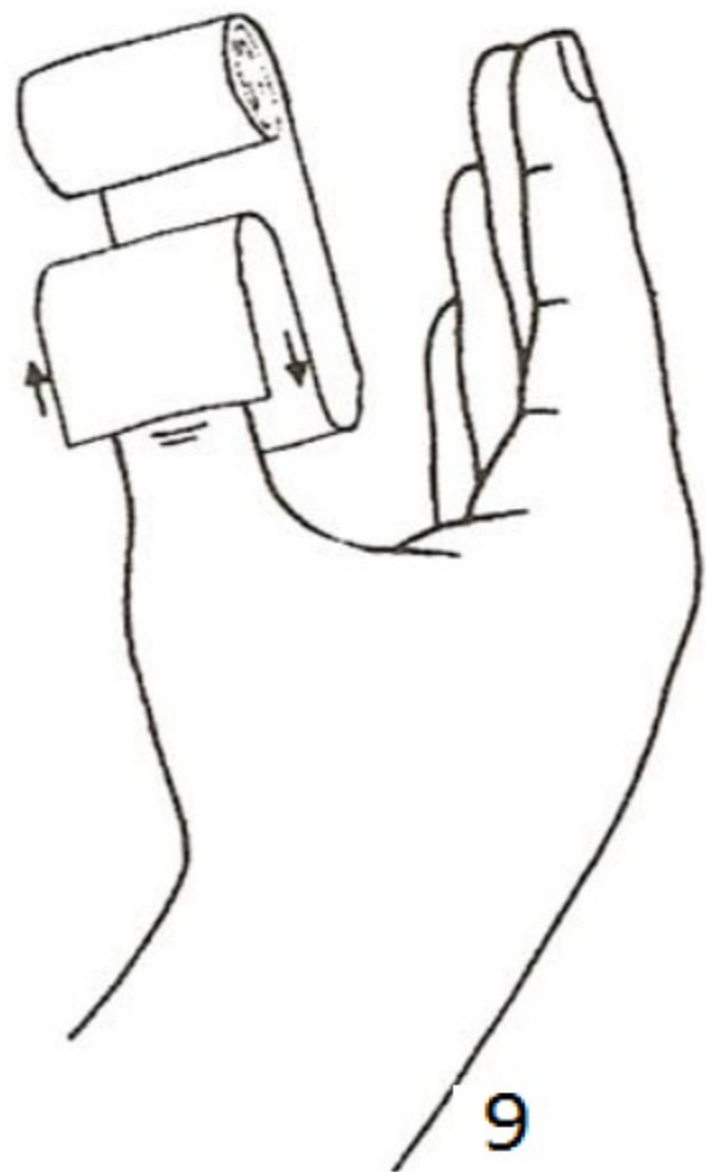




## OBINADLOVÉ OBVAZY

### *Horní končetina - klasový obvaz palce ruky*

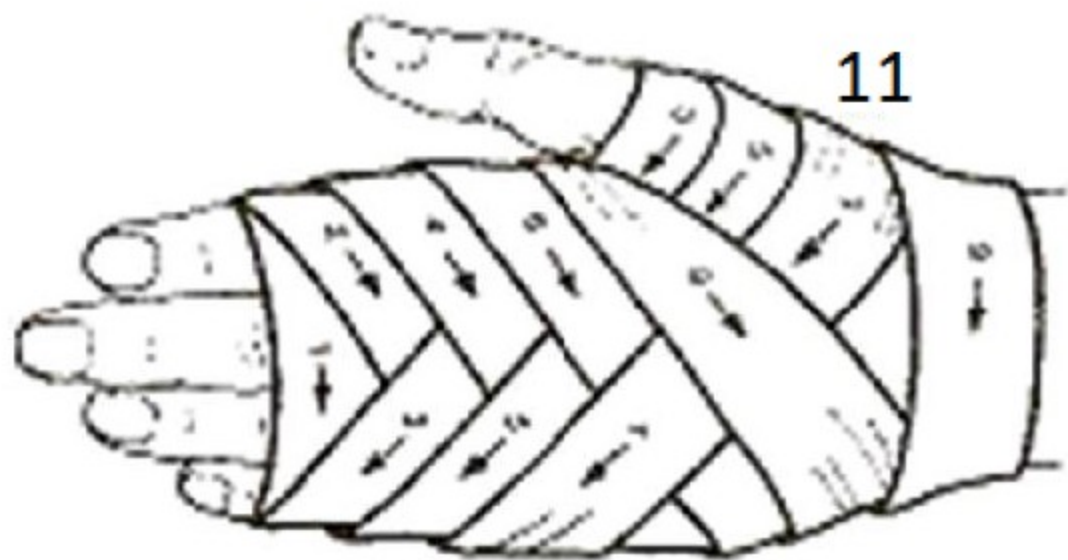- z palce vedeme obinadlo opačným směrem po jeho vnější straně na zápěstí
- obvaz ukončíme na zápěstí



# OBINADLOVÉ OBVAZY

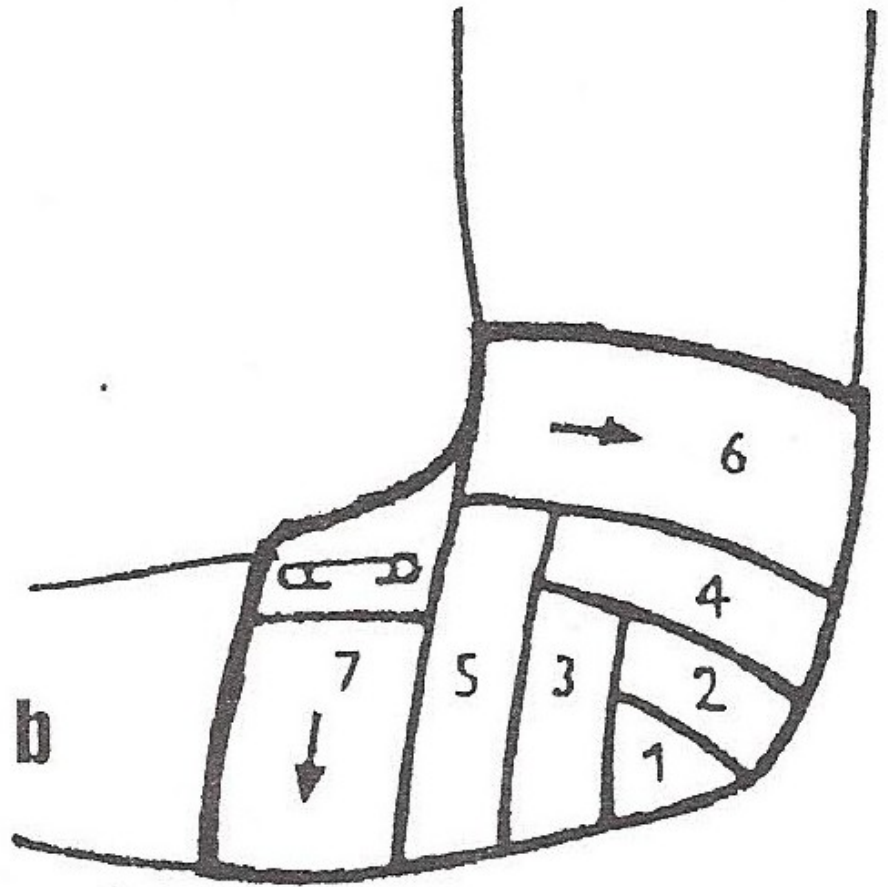
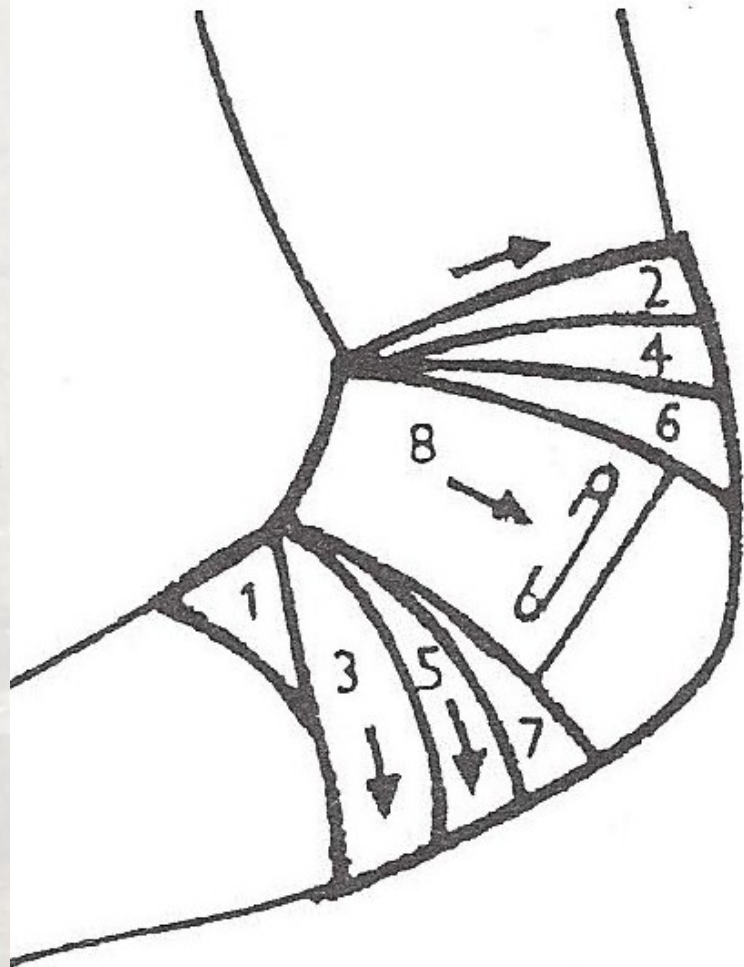
## *klasový obvaz hřbetu ruky*

- obvaz je vzestupný
- základní otočka je kolem středních článků
- další šikmo přes hřbet ruky do výše základního článku palce - vedeme obinadlo rovně přes dlaň
- od palce se vracíme šikmo k první otočce zakončujeme kolem zápěstí



11

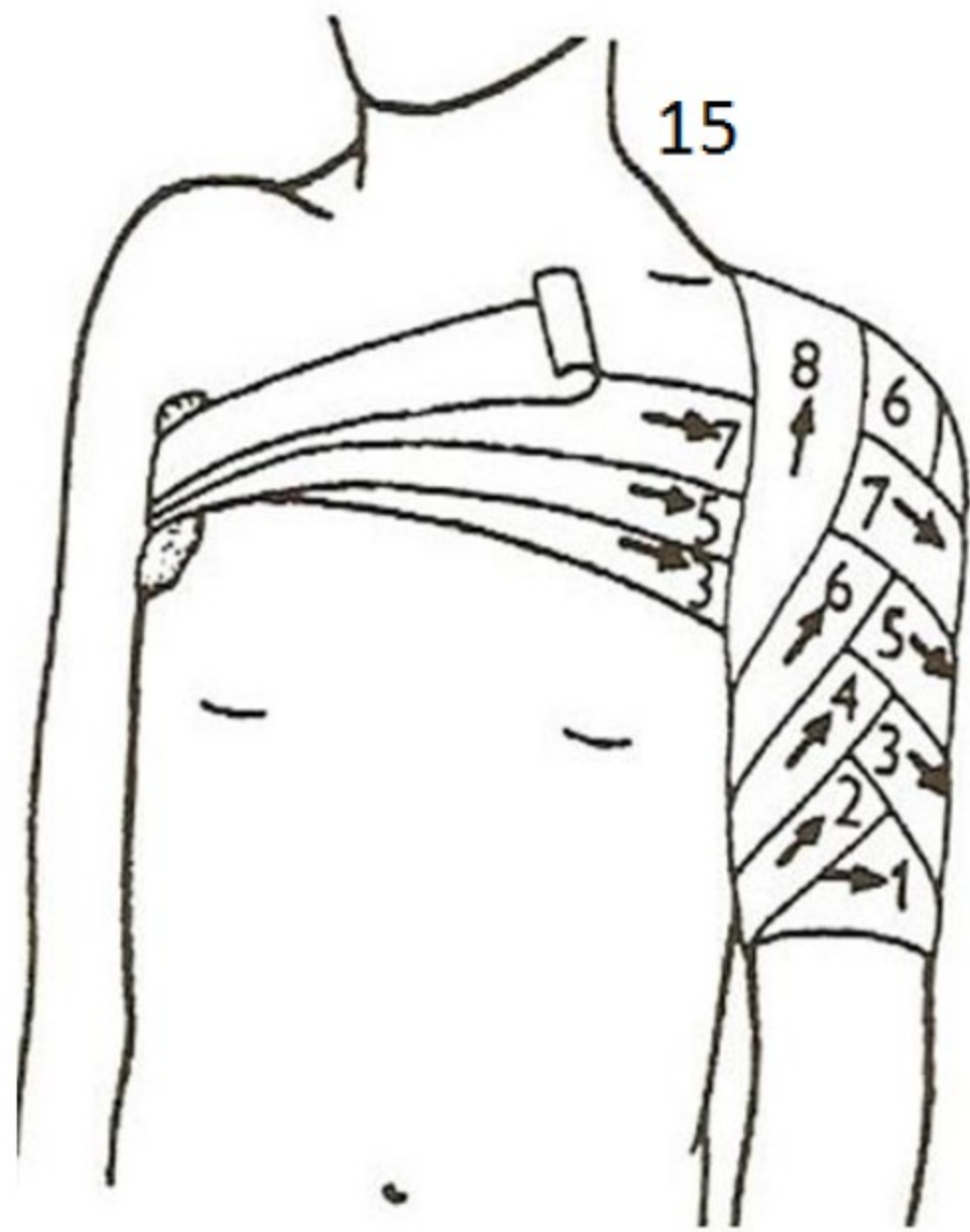


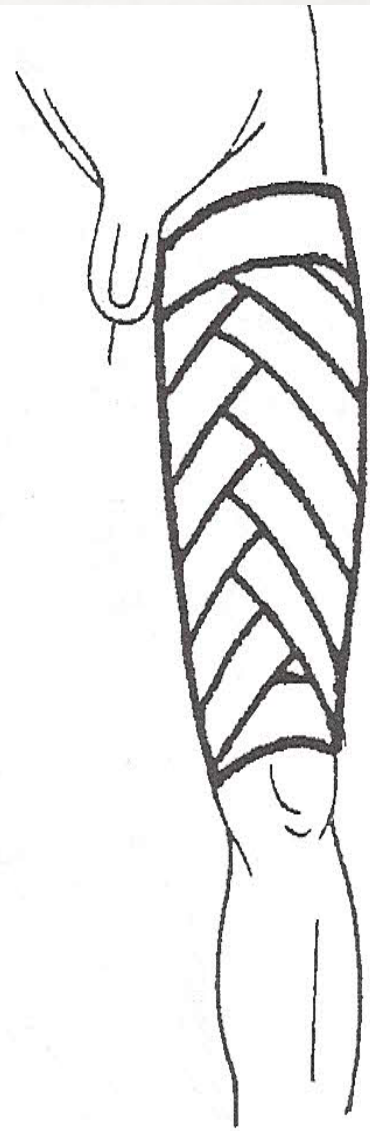
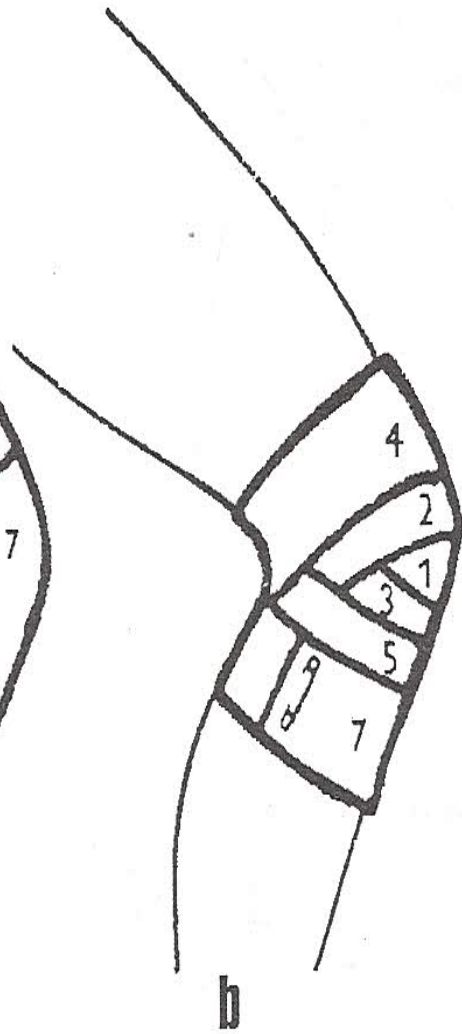
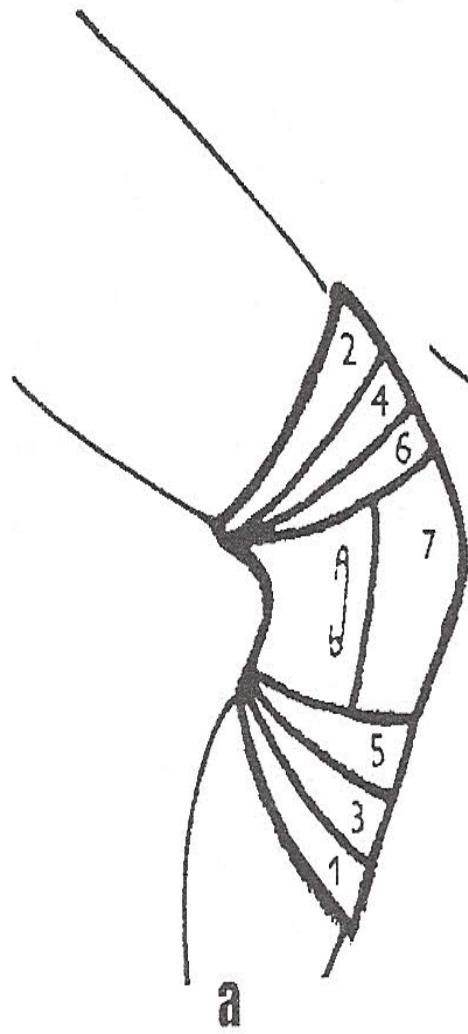
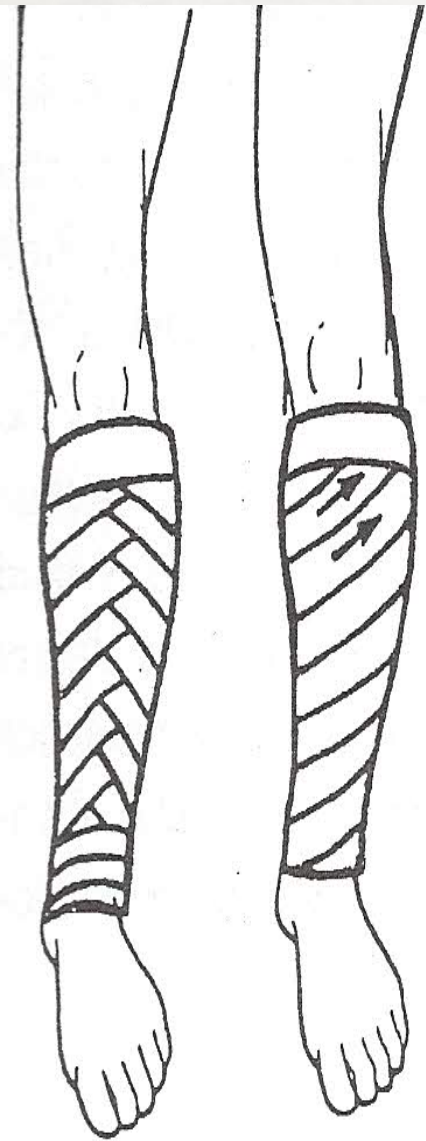


# OBINADLOVÉ OBVAZY

## *vzestupný obvaz ramene*

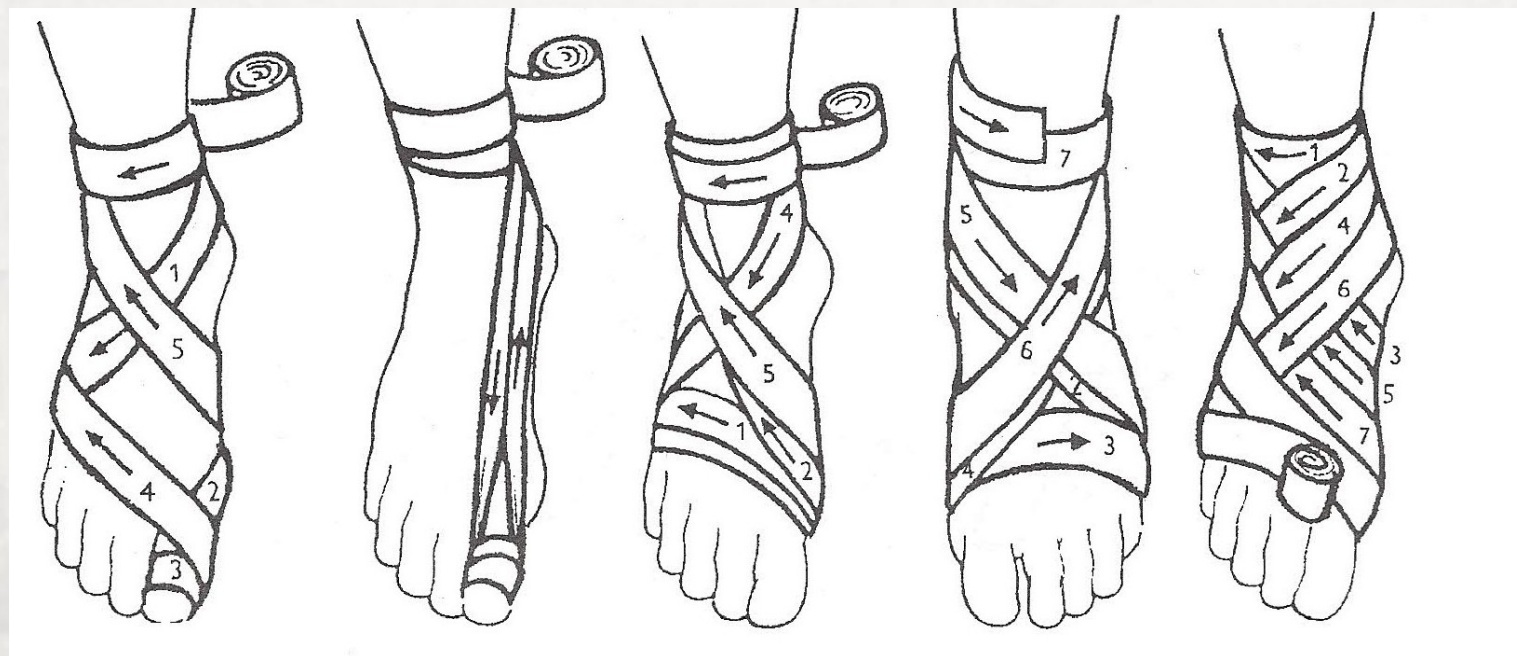
- pokračujeme šikmo přes prsa na paži postižené končetiny
- do podpaží a znovu přes rameno a záda do opačného podpaží
- celé rameno musíme zakrýt obvazem
- obvaz ukončíme kruhovou otočkou kolem ramena



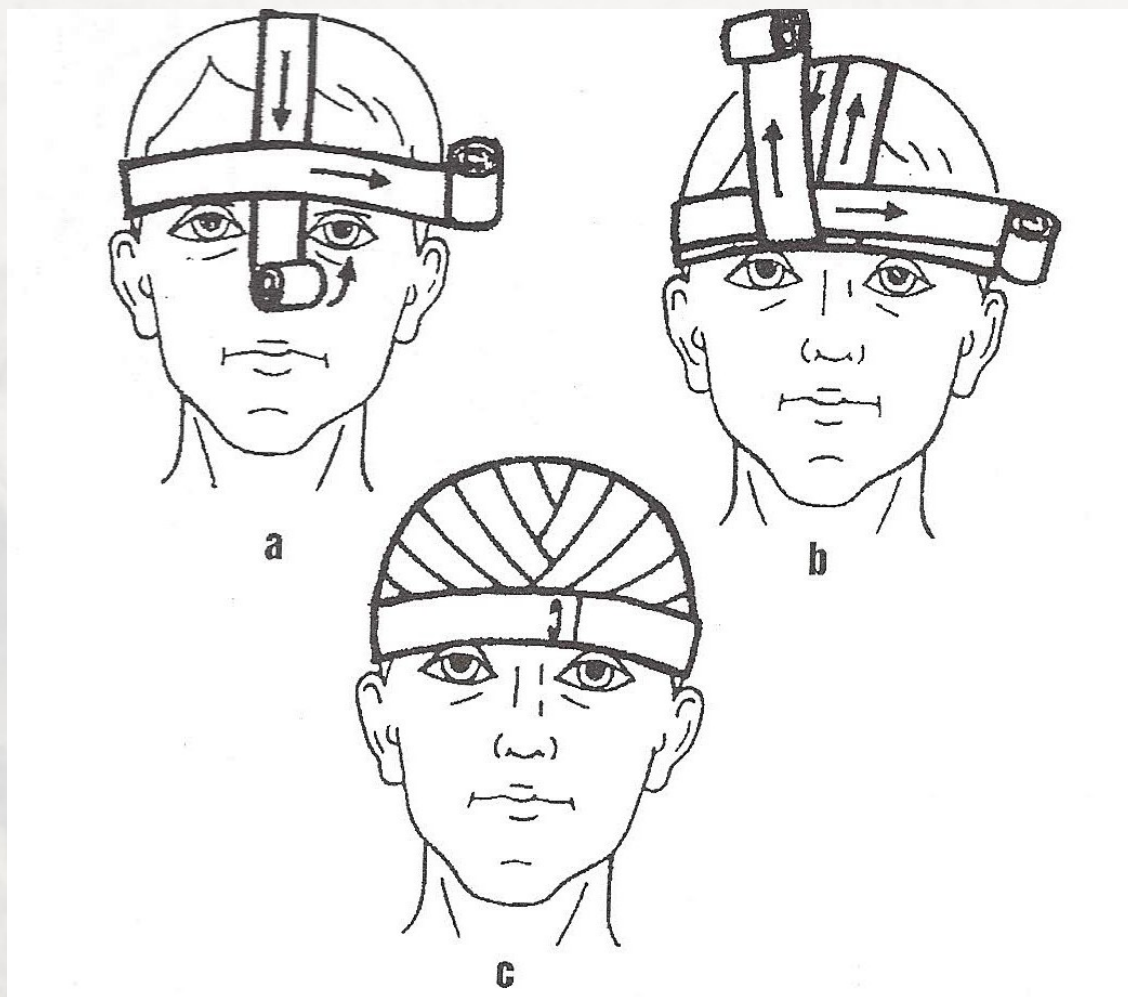




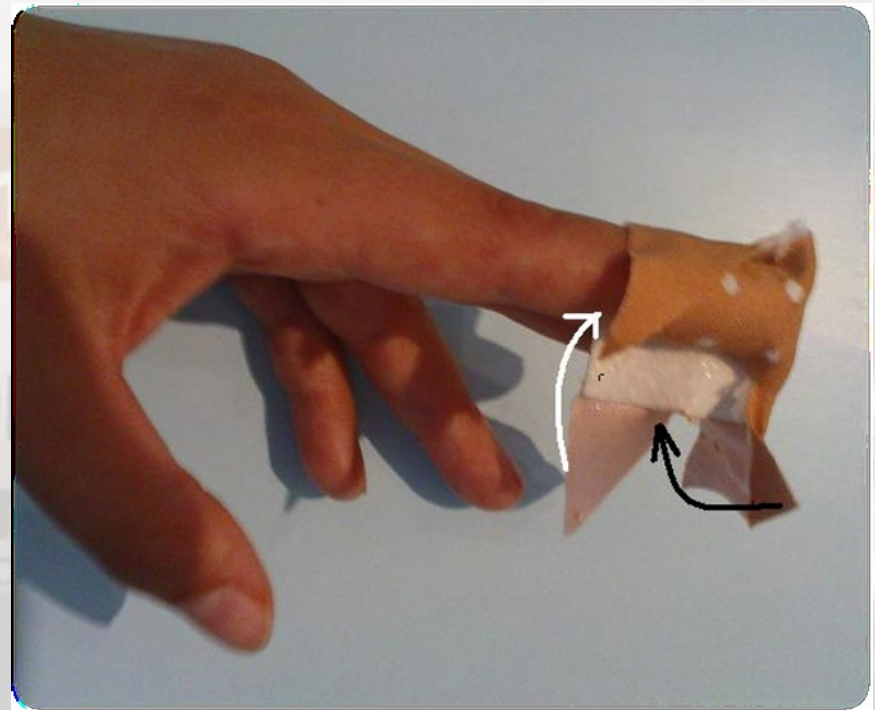
# obvaz nohy



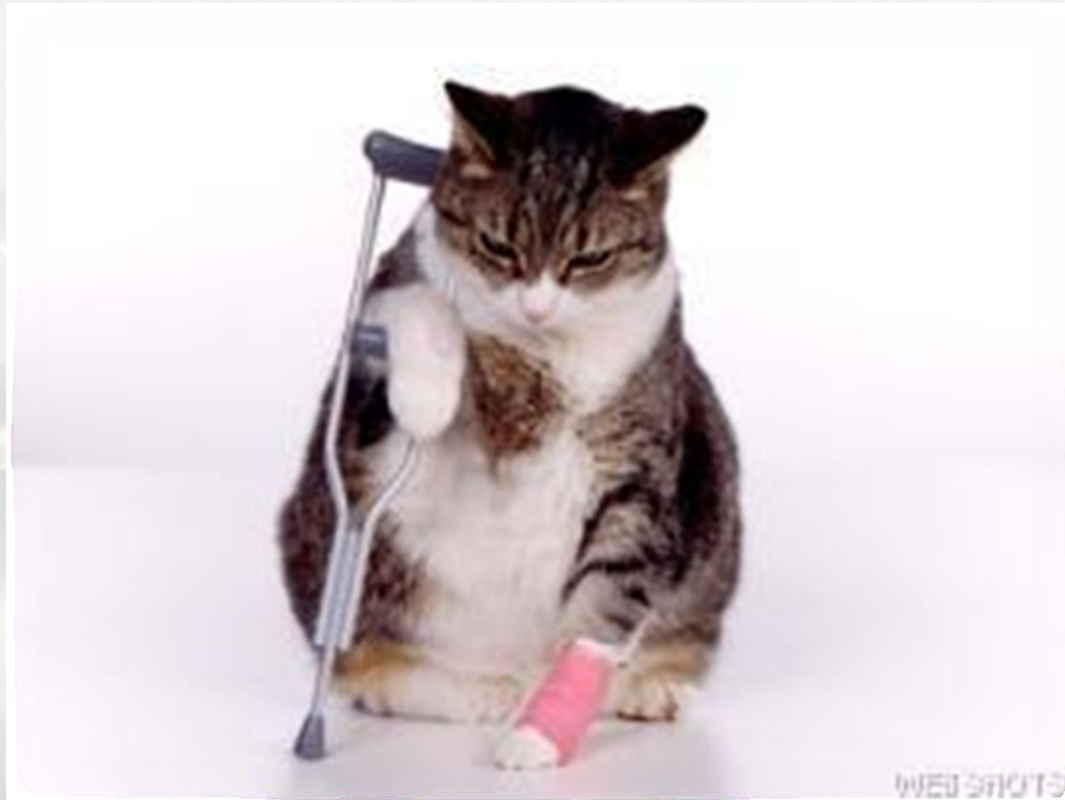# obvaz hlavy pomocí dvou obinadel



### 3. Obvazové techniky drobných poranění: Maltézský kříž



Děkuji za pozornost,  
pěkný den ☺



*vytvořeno ve spolupráci kolektivu lékařů KARIM FN Brno*