

Výsledky barvení:

• **HE** = **Hematoxylin** – **Eosin**

jádra – modro-fialová

cytoplazma a kolagenní vlákna – růžová

svalová tkáň – červená

• **Impregnace**- AgNO₃

nervová a retikulární vlákna - černě

• **HEŠ** = **Hematoxylin** – **Eosin** – **Šafrán**

kolagenní vlákna – žlutá

jádra – modro-fialová

cytoplazma – růžová

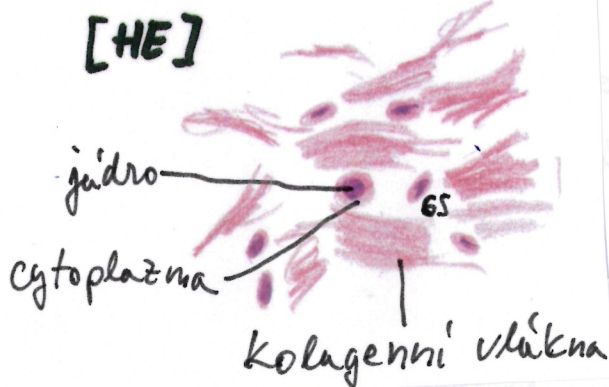
• **AZAN** = **AZokarmín** – **Anilinová modř** – **oranž G**

jádra – červená

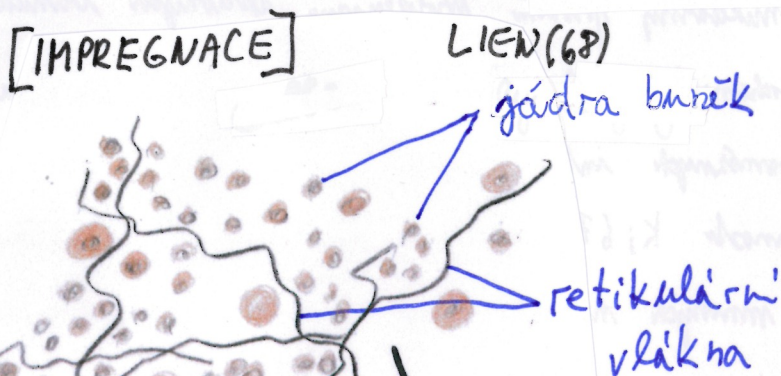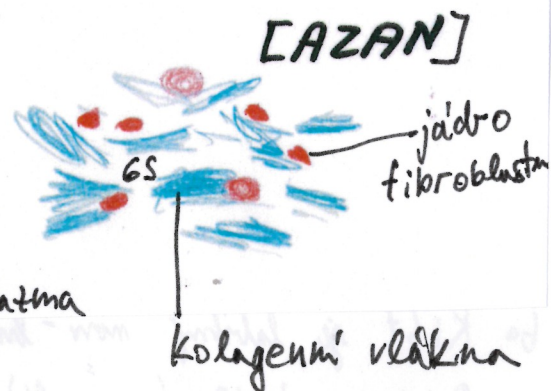
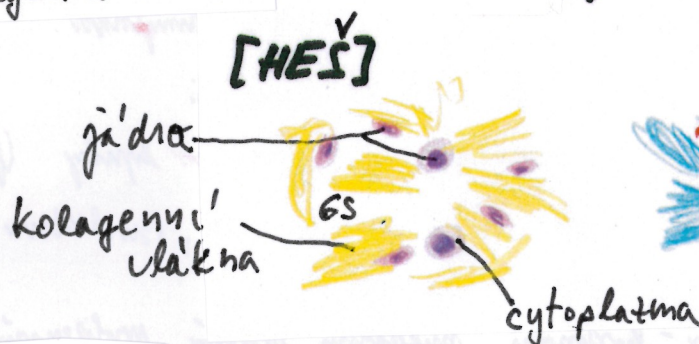
erythrocyty – oranžové

svalová tkáň – červená

kolagenní vlákna – modrá



OESOPHAGUS (11)



GS = ZÁKLADNÍ HMOTA AMORFNÍ VLÁKEN
(NEBARVÍ SE, VYPLŇUJE PROSTORY KOLEM BUNĚK)