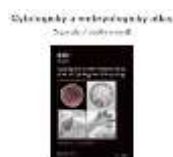


Praktikum č. 8 – Pojivové tkáně - chrupavka a kost (odevzdat do 10. 4. 2020)

1. Klasifikujte základní histologické typy chrupavky a schematicky zakreslete uspořádání buněk a matrix.
2. Definujte pojem perichondrium, zakreslete jeho lokalizaci do schématu hyalinní chrupavky a popište jeho funkci.
3. Do schématu hyalinní chrupavky zakreslete, jakým způsobem probíhá růst chrupavky a jak je chrupavka vyživována.
4. Zakreslete lokalizaci teritoriální matrix ve struktuře hyalinní chrupavky. Proč je teritoriální matrix bazofilní?
5. Uveďte tři příklady výskytu vazivové chrupavky. Proč je v těchto anatomických lokalizacích právě vazivová chrupavka?
7. Klasifikujte základní histologické typy kostní tkáně a schematicky zakreslete uspořádání mineralizovaných kolagenních vláken u jednotlivých typů. Jakou metodou lze připravit preparát kostní tkáně?
8. Zakreslete stavbu Haversových systémů v kompaktní kosti a označte umístění Volkmannových kanálků.
9. Zakreslete umístění a histologickou stavbu periostu a endostu v idealizovaném schématu kosti (např. femur, humerus); charakterizujte funkci periostu i endostu. Kde se nacházejí Sharpeyova vlákna?
10. Graficky znázorněte hlavní ultrastrukturní znaky osteoblastů, osteocytů a osteoklastů. Jaký je původ těchto buněk?
11. Vytvořte grafické schéma remodelace kostní tkáně.
12. S využitím libovolného informačního zdroje zjistěte, jaká je histologická podstata osteoporózy a proč se osteoporóza typicky rozvíjí po menopauze.
13. Graficky znázorněte růstovou chrupavku včetně jednotlivých zón. S využitím libovolného informačního zdroje zjistěte, proč se v pubertě růstové chrupavky uzavírají. Na jakém principu funguje stanovení kostního věku v klinické a forenzní praxi?

Doporučené studijní materiály:



WWW prezentace z praktik

